

Značaj imunohistokemijske izraženosti CD44 i Ki-67 u bolesnika s oralnom leukoplakijom

Žužul, Ivona

Doctoral thesis / Disertacija

2022

Degree Grantor / Ustanova koja je dodijelila akademski / stručni stupanj: **University of Zagreb, School of Dental Medicine / Sveučilište u Zagrebu, Stomatološki fakultet**

Permanent link / Trajna poveznica: <https://um.nsk.hr/um:nbn:hr:127:704509>

Rights / Prava: [Attribution-NonCommercial 4.0 International/Imenovanje-Nekomercijalno 4.0 međunarodna](#)

Download date / Datum preuzimanja: **2024-09-19**



Repository / Repozitorij:

[University of Zagreb School of Dental Medicine Repository](#)





Sveučilište u Zagrebu

Stomatološki fakultet
Sveučilišta u Zagrebu

Ivona Žužul

**ZNAČAJ IMUNOHISTOKEMIJSKE
IZRAŽENOSTI CD44 i Ki-67 U
BOLESNIKA S ORALNOM
LEUKOPLAKIJOM**

DOKTORSKI RAD

Zagreb, 2021.



Sveučilište u Zagrebu

Stomatološki fakultet

Ivona Žužul

**ZNAČAJ IMUNOHISTOKEMIJSKE IZRAŽENOSTI CD44 i
Ki-67 U BOLESNIKA S ORALNOM LEUKOPLAKIJOM**

DOKTORSKI RAD

Mentori:

Doc.dr.sc. Ana Andabak Rogulj

Izv.prof.dr.sc. Majda Vučić

Zagreb, 2021.



University of Zagreb

School of Dental medicine

Ivona Žužul

**THE SIGNIFICANCE OF IMMUNOHISTOCHEMICAL
EXPRESSION OF CD44 AND Ki-67 IN PATIENTS WITH
ORAL LEUKOPLAKIA**

DOCTORAL DISSERTATION

Supervisors:

Assistant Professor Ana Andabak Rogulj

Associate Professor Majda Vučić

Zagreb, 2021.

Ovaj je rad izrađen na Zavodu za oralnu medicinu Stomatološkog fakulteta u suradnji s Kliničkim zavodom za patologiju Kliničkog bolničkog centra Sestre milosrdnice u Zagrebu. Izradu rada su mentorirale doc.dr.sc. Ana Andabak Rogulj, specijalist oralne medicine i izv.prof.dr.sc. Majda Vučić, specijalist patolog.

Lektor hrvatskoga jezika: Vjera Mrvelj, prof.

Lektor engleskoga jezika: Jadranka Vlahovec, prof.

Sastav Povjerenstva za ocjenu doktorskog rada:

(za svakog člana Povjerenstva naknadno se rukom na za to predviđeno mjesto upisuju ime i prezime, akademsko zvanje i ustanova)

1. _____
2. _____
3. _____
4. _____
5. _____

Sastav Povjerenstva za obranu doktorskog rada:

(za svakog člana Povjerenstva naknadno se rukom na za to predviđeno mjesto upisuju ime i prezime, akademsko zvanje i ustanova)

1. _____
2. _____
3. _____
4. _____
5. _____

Datum obrane rada: _____ (upisuje se naknadno rukom)

Rad sadrži: 86 stranica

16 tablica

2 slike

CD

Rad je vlastito autorsko djelo, koje je u potpunosti samostalno napisano uz naznaku izvora drugih autora i dokumenata korištenih u radu. Osim ako nije drukčije navedeno, sve ilustracije (tablice, slike i dr.) u radu su izvorni doprinos autora poslijediplomskog doktorskog studija. Autor je odgovoran za pribavljanje dopuštenja za korištenje ilustracija koje nisu njegov izvorni doprinos, kao i za sve eventualne posljedice koje mogu nastati zbog nedopuštenog preuzimanja ilustracija, odnosno propusta u navođenju njihovog podrijetla.

ZAHVALE

Ovim putem željela bih se zahvaliti mojoj mentorici doc. dr. sc. Ani Andabak Rogulj koja je vjerovala u sretan ishod ove disertacije od samog početka.

Hvala mojim najvjernijim dečkima, Lovri i Tomislavu bez kojih ništa ne bi imalo smisla.

Ovaj rad posvećujem svojoj majci Ruži koja je moj najveći životni uzor, najbolji prijatelj i putokaz u temeljne ljudske vrijednosti.

Sažetak

Značaj imunohistokemijske izraženosti CD44 i Ki67 u bolesnika s oralnom leukoplakijom

Oralna leukoplakija (OL) je potencijalno zloćudna lezija sluznice usne šupljine kod koje postoji povećan rizik za zloćudnu transformaciju u odnosu na zdravu sluznicu. Razumijevanje procesa karcinogeneze i razvoj molekularne biologije doveo je do otkrivanja novih molekularnih biomarkera poput Ki67 i CD44 koji bi mogli pomoći u ranom otkivanju tumora te njihovom liječenju. Cilj ovog retrospektivnog presječnog istraživanja je imunohistokemijski utvrditi izraženost CD44 i Ki67 u OL te usporediti dobivene podatke s izraženosti CD44 i Ki67 u oralnom planocelularnom karcinomu (OPK) i zdravoj oralnoj sluznici, kako bi se iz obrazaca njihovih pojavnosti pretpostavila uključenost u patološke događaje, a što bi moguće indiciralo potrebu za prospektivnim studijama koje uključuju i ishode.

Analizirano je 30 uzoraka sluznice usne šupljine s dijagnozom OL, 30 uzoraka sluznice usne šupljine s dijagnozom OPK i 20 uzoraka sluznice usne šupljine bez patohistoloških promjena. Imunohistokemijska analiza za protutijela vodila se LSAB metodom kao vizualizacijskim sistemom na Dako TechMate TM Horizon (Dako, Copenhagen, Danska) automatiziranom stroju za imunohistokemijsko bojenje. Zabilježena je značajna razlika između ispitivanih skupina u odnosu na izraženost CD44 u epitelu kao i u odnosu na izraženost Ki67 u epitelu. Statistički značajna razlika zabilježena je između ispitivanih skupina u odnosu na imunohistokemijsku izraženost CD44 u upalnom infiltratu, dok je značajna razlika s obzirom na izraženost Ki67 u upalnom infiltratu zabilježena između skupine OPK i OL te OPK i zdrave sluznice, ali ne i između OL i zdrave sluznice. Pozitivna korelacija zabilježena je između upale detektirane na hematoksilin eozinskom preparatu (HE) i Ki67 u upalnom infiltratu u skupini OL. Značajne i pozitivne korelacije zabilježene su i s CD44 i u epitelu i u upalnom infiltratu iste skupine. Nije zabilježena značajna korelacija između upale HE i ispitivanih molekularnih biljega u skupini OPK. Značajna pozitivna korelacija zabilježena je između CD44 u upalnom infiltratu s CD44 i Ki67 u epitelu, ali samo u skupini OL, dok za OPK nije bilo značajne povezanosti.

Povećana imunohistokemijska izraženost biljega CD44 i Ki67 u OL upućuje na potrebu provođenja novih opsežnijih studija koje bi omogućile kliničarima dodatne mogućnosti praćenja i predviđanja ponašanja pojedinih lezija.

Ključne riječi: oralna leukoplakija, oralni planocelularni karcinom, molekularni biljezi, Ki67, CD44.

ABSTRACT

Significance of immunohistochemical presence of CD44 and Ki67 in patients with oral leukoplakia

INTRODUCTION: Oral leukoplakia (OL) is a potentially malignant lesion of the oral mucosa in which there is an increased risk of malignant transformation compared to healthy mucosa. Today, many clinical, histopathological, and molecular factors are used as potential predictors of malignant transformation. Overall, conventional histopathological assessment remains the golden standard to determine malignancy in such cases. However, the assessment of dysplasia is subjective and for an accurate histopathological assessment experience is necessary. Understanding the process of carcinogenesis and the development of molecular biology has led to the discovery of new molecular biomarkers such as Ki67 and CD44 that could help in the early detection of tumors and their treatment.

AIM OF THE RESEARCH: The aim of the research to immunohistochemically determine the presence of CD44 and Ki67 in OL and to compare the obtained data with the presence of CD44 and Ki67 in the oral squamous cell carcinoma (OSCC) and healthy oral mucosa.

METHODS: 30 samples of oral mucosa diagnosed with OL, 30 samples of oral mucosa diagnosed with OSCC and 20 samples of oral mucosa without pathohistological changes analyzed. Sections of paraffin blocks and primary monoclonal antibodies to Ki67 (MO A-HU Ki67, clone MIB-1, 1: 150, DAKO) and to CD44 (MO A-HU CD44, clone DF 1485, 1:50, DAKO) used for immunohistochemical analysis. Immunohistochemical analysis for antibodies performed using the LSAB method as a visualization system on a Dako TechMate™ Horizon (Dako, Copenhagen, Denmark) automated machine for immunohistochemical staining.

RESULTS: In the group diagnosed with OSCC, significantly more men compared to the OL groups and healthy oral mucosa were detected. The OSCC group was the oldest with a median age of 66.5 (IQR 52.2–72.0) years. A significant difference was noticed considering the presence of inflammation between the OL and OSCC group in regard to healthy mucosa, while no difference between the OL and OSCC group were observed. The inflammatory infiltrate described on hemalaun eosin (HE) in the stroma correlated with the presence of Ki67 in the inflammatory infiltrate in the stroma. Significant difference between the examined groups in relation to the presence of CD44 in the epithelium as well as in relation to the presence of Ki67 in the epithelium were observed. A statistically significant difference between the examined groups in relation to the CD44 in inflammatory infiltrate was observed, while a significant difference in terms of Ki67 in inflammatory infiltrate between OSCC and OL and OSCC and healthy mucosa, but not between OL and healthy mucosa were detected. A positive correlation

between HE and Ki67 in the inflammatory infiltrate in the OL group were observed. Significant and positive correlations between HE inflammatory infiltrate and CD44 both in the epithelium and in the inflammatory infiltrate of the same group were observed. No significant correlation between HE inflammation and the examined molecular markers in the OSCC group was observed. A significant positive correlation between CD44 in inflammatory infiltrate with CD44 and Ki67 in the epithelium was observed, but only in the OL group, whereas no significant connection for OSCC was observed.

CONCLUSION: An increased immunohistochemical presence of CD44 and Ki67 markers in OL suggests the need for new more extensive studies that would provide clinicians additional options for monitoring and predicting the behavior of individual lesions.

Keywords: oral leukoplakia, oral squamous cell cancer, molecular markers, Ki67, CD44.

POPIS KRATICA

CD44 – klaster diferencijacije 44 (engl. cluster of differentiation-44)

Ki67 – biljeg proliferacije

p53 – tumor supresorski gen

p16 – tumor supresorski gen

p63 – tumorski marker za karcinom prostate, pločaste stanice karcinoma glave i vrata, pluća, metaplastični karcinom dojke, divovski tumor kostiju i dr.

SZO – Svjetska zdravstvena organizacija

OL – oralna leukoplakija

OED – oralna epitelijalna displazija

PVL – proliferativna verukozna leukoplakija

DNA – deoksiribonukleinska kiselina

EGFR (transmembranski tirozin kinazni receptor erB-obitelji)

OPK – oralni planocelularni karcinom

OLP – oralni lihen planus

TNM – sustav za određivanje stadija tumora; primarni tumor (T), regionalni limfni čvorovi (N), udaljene metastaze (M)

FIH – fibrozna upalna hiperplazija

TIF – tumorska invazivna fronta

KMS – karcinomske matične stanice

SADRŽAJ

1. UVOD	1
1.1. Leukoplakija	2
1.1.1. Epidemiologija	3
1.1.2. Etiologija	3
1.1.2.1. Molekularni nalazi kod oralne leukoplakije	4
1.1.3. Klinička obilježja	4
1.1.4. Dijagnoza	6
1.1.5. Liječenje	7
1.2. Oralna karcinogeneza	7
1.2.1. Klinički model karcinogeneze	10
1.2.2. Histološki model karcinogeneze	11
1.3. Oralni planocelularni karcinom (OPK)	12
1.3.1. Epidemiologija	13
1.3.2. Rizični čimbenici	13
1.3.3. Klinička obilježja i dijagnostika	16
1.3.4. Liječenje	20
1.4. Biljeg proliferacije - Ki67	21
1.4.1. Uloga Ki67 u OL – dosadašnje spoznaje	22
1.4.2. Uloga Ki67 u OPK – dosadašnje spoznaje	25
1.5. CD44 – klaster diferencijacije 44 (eng. cluster of differentiation-44)	28
1.5.1. Uloga CD44 u OL – dosadašnje spoznaje	31
1.5.2. Uloga CD44 u OPK – dosadašnje spoznaje	33
2. SVRHA ISTRAŽIVANJA	36
3. MATERIJALI I METODE	38
3.1. Materijali	39
3.2. Metode	39
3.3. Statistička analiza	41
4. REZULTATI	42
4.1. Analiza demografskih karakteristika ispitanika	43
4.2. Analiza rezultata imunohistokemijskih metoda	46
4.2.1. Razlike indeksa označavanja pojedinih biljega u odnosu na upalu HE u oralnoj leukoplakiji	46
4.2.2. Imunohistokemijska izraženost CD44 u epitelu ispitivanih skupina	47
4.2.3. Imunohistokemijska izraženost Ki67 u epitelu ispitivanih skupina	47

4.2.4.	Imunohistokemijska izraženost CD44 u upalnom infiltratu ispitivanih skupina ..	48
4.2.5.	Imunohistokemijska izraženost Ki67 u upalnom infiltratu ispitivanih skupina ...	49
4.2.6.	Korelacija CD44 i Ki67 u epitelu i u upalnom infiltratu s dobi i upalom HE u OL i OPK.....	49
4.2.7.	Korelacija CD44 i Ki67 u upali s CD44 i Ki67 u epitelu.....	50
5.	RASPRAVA.....	51
6.	ZAKLJUČAK.....	58
7.	LITERATURA	61
8.	ŽIVOTOPIS.....	85

1. UVOD

1.1. Leukoplakija

Leukoplakija (grč. leukos-bijel, plak-mrlja) je bijela mrlja na površini sluznice koja se ne može ukloniti struganjem, te koja se prema kliničkim i histološkim obilježjima ne može pripisati niti jednoj drugoj bolesti (Svjetska zdravstvena organizacija (SZO), 1978) (1). Godine 1983. dopunjena je definicija s objašnjenjem da se termin leukoplakija ne koristi ukoliko postoji poznati uzročni čimbenik, osim upotrebe duhana (2).

Zbog povećanog rizika za zloćudnu preobrazbu u odnosu na zdravu sluznicu, leukoplakija se ubraja u prekancerozne lezije oralne sluznice. Marker za zloćudni potencijal oralne leukoplakije (OL) predstavlja prisutnost displazije čija se prevalencija kreće između 1% i 30% (3). Oralna epitelijalna displazija (OED), karcinom *in situ* ili invazivni karcinom zabilježeni su u 9 do 27% slučajeva leukoplakije u studijama prije 1990. godine (4-6), dok se u novijim istraživanjima taj postotak kreće od 39 do 53% (7-13).

U studiji Silvermana i sur. iz (4) 1984. godine u Sjedinjenim Državama, 15,7% pacijenata (37 od 235) s dijagnozom „dobročudna hiperkeratoza“ razvilo je karcinom pločastih stanica. Godine 1998. u studiji iz Nizozemske maligna transformacija nedisplastične leukoplakije („benigna hiperkeratoza“) zabilježena je u 30% bolesnika (6/20) (8). U tajvanskoj studiji iz 2006. godine, promatrana stopa maligne transformacije bila je niža od 3,6% (9). U nedavnoj studiji Woo i sur., (7) 57,1% slučajeva leukoplakije dijagnosticirano je kao "benigna hiperkeratoza" ili keratoza nepoznatog značenja (KUS - "keratosis of unknown significance) kada su sve frikcijske keratoze bile isključene, s rasponom od 24,3 do 61,1% u ostalim studijama (iako je korišten drugačiji izraz) (8-10, 13).

Međutim, važno je naglasiti kako pojedine leukoplakije s displazijom nikada neće zloćudno alterirati, dok će neke bez displazije prijeći u oralni karcinom. Zloćudna preobrazba leukoplakije iznosi oko 2% a rizični čimbenici zloćudne preobrazbe koji se navode u literaturi su ženski spol, duljina trajanja promjene, leukoplakija u nepušača, leukoplakija na jeziku i/ili dnu usne šupljine, veličina lezije ($>200 \text{ mm}^2$), nehomogena leukoplakija i prisutnost displazije (14).

1.1.1. Epidemiologija

U dostupnoj literaturi različiti podatci vežu se uz prevalenciju leukoplakije. Većina podataka o prevalenciji i incidenciji leukoplakije temelji se na starijim retrospektivnim studijama. Usporedbu stvarne prevalencije i incidencije leukoplakije otežava uporaba različitih definicija leukoplakije od studije do studije. Neke starije studije koristile su definiciju leukoplakije prema SZO iz 1978. godine koja tada nije isključivala frikcijsku hiperkeratozu (1). Procijenjena skupna prevalencija za oralnu leukoplakiju iznosila je 1,49% (interval pouzdanosti 95% [CI], 1,42-1,56) do 2,60% (95% CI, 1,72-2,74) (14). Godine 1967. Pindborg i suradnici (15) u Indiji su proveli veliko prospektivno istraživanje (N = 10 000) i otkrili da 3,28% bolesnika (n = 328) ima leukoplakiju. Ova veća incidencija mogla bi biti povezana s raširenom uporabom orašastih plodova u Indiji koji mogu pridonijeti razvoju leukoplakije. Bouquot je 1986. utvrdio da je leukoplakija prisutna u 2,9% od 23, 616 bijelih odraslih osoba u Sjedinjenim Državama (16).

Prema podacima SZO prevalencija leukoplakije je 1,7%-2,7% u općoj populaciji. Međutim, važno je napomenuti kako pouzdani epidemioški podatci vezano za oralne bolesti općenito nedostaju (14). Prevalencija leukoplakije ovisi o zemljopisnom području, a ujedno i o štetnim navikama pojedinaca. Tako je u nekim dijelovima svijeta gdje se duhan žvače njena prevalencija još i veća. Učestalost leukoplakije u muškaraca češća je u odnosu na žene i čini se kako je taj odnos 3:1. Za leukoplakiju je tipično povećavanje prevalencije u odnosu na veću životnu dob te se rijetko viđa u mladim odraslih osoba (17).

1.1.2. Etiologija

Najvažniji etiološki čimbenik u nastanku leukoplakije je uporaba duhana, a pušači čine 75-97% oboljelih od leukoplakije, dok je 10% svih leukoplakija idiopatsko (18). Nastanak leukoplakije u pušača jako ovisi o broju popušanih cigareta i trajanju vremena pušenja (18). Prestankom pušenja često dolazi do djelomičnog ili potpunog povlačenja leukoplakičnih promjena (18). Podatci pojedinih studija upućuju na povećani rizik zloćudne preobrazbe leukoplakije u nepušača (18). Uživanje alkohola samo po sebi nije povezano s povećanim rizikom za razvoj leukoplakije, ali sinergistički učinak pušenja i konzumiranja alkohola dodatno povećava rizik za njezin nastanak (18). U objavljenoj literaturi dostupni podatci pokazuju kako je unos veći od 5 jedinica alkohola dnevno (1 jedinica alkohola sadrži 12g etanola, ekvivalent 330ml piva, 125 ml vina ili 40ml žestokog pića) čimbenik rizika za nastanak leukoplakije (18).

1.1.2.1. Molekularni nalazi kod oralne leukoplakije

Maligna transformacija oralne leukoplakije potaknuta je višestrukim genetskim ili epigenetskim promjenama. Oralna leukoplakija može imati neke od mutacija koje su zabilježene kao pokretač u nastanku karcinoma kao i nositi sličnu kromosomsku nestabilnost, poput DNA aneuploidije, gubitka heterozigotnosti i disfunkcije telomeraze, koji se povezuju s pokretanjem nastanka tumora i zloćudnom transformacijom (19-22). DNA hipermetilacija na specifičnim lokusima (npr. CDH1, CDKN2A i MGMT) detektirana je u oralnim displastičnim lezijama i karcinomima, uz izmijenjenu ekspresiju mikroRNA (miRNA; npr. miR-345, miR-21 i miR-18b) koja se povezuje s pokretanjem i napredovanjem oralnih prekanceroznih lezija (24-26). Konkretno, aberantna ekspresija p53, p16INK4a (27-29) i mutacije gena 3p, 9p i 17 (posebno TP53) mogu biti povezane s povećanim rizikom od karcinoma (30). Trenutni dokazi sugeriraju da proces razvoja od displastične lezije do invazivnog karcinoma, temeljen na modelima karcinoma grlića maternice i melanoma, uključuje postupno gomilanje genetskih promjena koje dovode do razvoja invazije (31). Tri koraka koji dovode do nastanka karcinoma uključuju fazu proboja, ekspanzije i invazivnu fazu. Tijekom faze proboja, stanica razvija mutaciju gena pokretača i počinje se nekontrolirano dijeliti, a lezija klinički postaje vidljiva tek nakon nekoliko godina. U fazi ekspanzije javljaju se dodatne mutacije gena koje će potaknuti rast karcinoma. Tijekom invazivne faze, tumor invadira okolna tkiva (31). Oralne displazije konceptualno treba smatrati neinvazivnim neoplazmama koje su smještene unutar epitela, slično kao cervikalna displazija, koja se naziva intraepitelna neoplazma grlića maternice (32, 33).

1.1.3. Klinička obilježja

Klinički se leukoplakija pojavljuje kao bijela mrlja na bilo kojoj površini oralne sluzice i asimptomatska je, iako se može naći literaturni navod da rijetko može biti praćena blažim simptomima boli ili nelagode (34), za što autori napominju da se vjerojatno već radi o malignoj transformaciji. U oko 70% slučajeva javlja se na sluznici obraza, gingivi i vermilionu donje usnice, dok se rjeđe javlja na jeziku, dnu usne šupljine, sluznici nepca i gornje čeljusti te retromolarnom području (14). Najčešće se zloćudna preobrazba događa u lezijama na jeziku i gingivi, a prosječno vrijeme potrebno za zloćudnu preobrazbu od prve dijagnoze je 7,7 godina (14). Klinički se leukoplakija dijeli na homogenu, nehomogenu, verukoznu i proliferativnu verukoznu leukoplakiju (PVL) (14).

- a) Homogena leukoplakija ili "Leukoplakia simplex" dobro je ograničena bijela mrlja, koja je blago uzvišena i ima naboranu ili namreškano površinu. Na palpaciju je nalik suhoj koži .
- b) Nehomogena ili nodularna leukoplakija je ona u kojoj se bijeli keratotični čvorovi ili mrlje međusobno isprepliću. Ovaj oblik leukoplakije povezan je s višom stopom zloćudne preobrazbe, te su istraživanja pokazala da se čak u dvije trećine slučajeva na patohistološkom nalazu već vidi epitelna displazija ili karcinom in situ.
- c) Verukozna leukoplakija klinički ima izgled bijele naborane površine; ubraja se u nehomogenu leukoplakiju.
- d) Proliferativna verukozna leukoplakija (PVL) klinički se očituje kao opsežni papilarni ili verukoidni bijeli plak koji sporo zahvaća više mjesta na sluznici usne šupljine te prelazi u rak pločastih stanica tijekom duljeg vremenskog razdoblja . Najčešće zahvaćeno područje u usnoj šupljini je gingiva. Češće se javlja u žena, s tim da se procjenjuje da je manje od 45% slučajeva povezano s pušenjem. Ovaj oblik leukoplakije ima veći rizik za razvoj displazije, rak pločastih stanica ili verukozni rak. Potonji raste sporo, dobro je diferenciran i vrlo rijetko metastazira (14).

Veći rizik za zloćudnu preobrazbu imaju idiopatske, nehomogene, generalizirane leukoplakije, i one koje se nalaze na visokorizičnim lokalizacijama kao što su jezik, dno usne šupljine, retromolarno područje i meko nepce uz retromolarno područje (14). Općenito, nehomogene leukoplakije povezane su s većim rizikom od razvoja displazije ili oralnog karcinoma (20 do 25%) u usporedbi s homogenim slučajevima (0,6 do 5%) (3, 18, 35). PVL je najagresivniji oblik među leukoplakijama, sa malignom stopom transformacije od 70 do 100% kod dugotrajnog praćenja (36-38).

1.1.4. Dijagnoza

Dijagnoza leukoplakije postavlja se na temelju kliničkog pregleda i patohistološkog nalaza dobivenog biopsijom leukoplakične lezije. Rezultati studije na uzorku od preko 3000 oralnih leukoplakija pokazali su da preko 80% ovih lezija predstavlja dobroćudnu hiperkeratozu sa ili bez zadebljanog sloja (5). Ukoliko su prisutne, displastične promjene započinju u bazalnim i parabazalnim slojevima. Displastične promjene karakterizira pojava povećanih i hiperkromatskih jezgara, polimorfizam stanica i jezgara, prerana keratinizacija, povećan omjer jezgre i citoplazme, pojačana mitotska aktivnost stanica, te generalizirani gubitak polarnosti stanica. Ovisno o debljini epitela koju zahvaća displazija se dijeli na: 1. displaziju blagog stupnja – promjene su ograničene na donju trećinu epitela; 2. displaziju umjerenog stupnja – promjene zahvaćaju dvije trećine debljine epitela; 3. displaziju teškog stupnja - zahvaćeno više od dvije trećine, ali manje od cijele debljine epitela; 4. Carcinoma in situ – displastične stanice zahvaćaju čitavu debljinu epitela, a bazalna membrana je netaknuta (39).

Kao pomoćne metode u dijagnostici navode se citološka pretraga lezije, kemiluminiscencija i procjena biomarkera iz sline i seruma (40, 41). Iako su navedene pomoćne metode jednostavne za upotrebu, njihova korist ostaje kontroverzna prije svega zbog negdje niske osjetljivosti, a drugdje niske specifičnosti. Drugim riječima, većina pomoćnih testova može pokazivati lažno negativne ili lažno pozitivne rezultate (npr. jer reaktivne i upalne lezije mogu pokazivati slične promjene kao i displazija). U odabiru najprimjerenijeg mjesta za biopsiju kod klinički suspektne lezije kao pomoćna metoda koristi se test toluidinskim modrilom, plava boja koja ima afinitet prema DNA i stanicama u diobi. U iskusnim rukama bojanje toluidinskim modrilom može biti korisno kao dodatak u nadzoru visokorizičnih pojedinaca, poput pacijenata u riziku od druge primarne lezije te je izrazito cijenjen od strane kirurga s obzirom da se na taj način može odrediti opseg lezije prije same ekscizije iste (40).

Ponekad se i pregledom biopsijskog uzorka, koji predstavlja zlatni standard u dijagnostici, reaktivna atipija epitela može teško razlikovati od rane blage displazije (42, 43). Važno je naglasiti kako se konačna dijagnoza u podlozi kliničke slike leukoplakije postavlja isključivo na temelju patohistološkog nalaza (44).

Diferencijalna dijagnoza bijelih lezija sluznice usne šupljine uključuje mehaničku iritaciju, infekcije (kronična hiperplastična kandidijaza, vlasasta leukoplakija), kongenitalne poremećaje keratinizacije (nasljedne diskeratoze, bijeli spužvasti nevus), leukoedem, nikotinski stomatitis,

keratozu izazvanu bezdimnim duhanom, lihen planus i lihenoidnu reakciju, lihen sclerosus, sistemski eritemski lupus i lineu albu (45).

1.1.5. Liječenje

Bolesnike s dijagnozom leukoplakije, koji su ujedno i pušači, važno je savjetovati o dobrobiti prestanka pušenja, odnosno o velikoj vjerojatnosti povlačenja leukoplakije. Otprilike 60% leukoplakija koje su izazvane pušenjem će se povući ili potpuno nestati prestankom pušenja (46). Ukoliko bolesnik ne prestane pušiti, lezije neće nestati (47). Potrebno je napomenuti kako svi dostupni terapijski postupci liječenja leukoplakije uglavnom podliježu recidivu (48). Osim toga potrebno je navesti kako niti jedan terapijski zahvat ne uklanja mogućnost maligne promjene oboljelog tkiva (49). Općenito terapija može biti medikamentozna ili kirurška. Medikamentozna terapija se temelji na lokalnoj ili sistemske primjeni sintetskog vitamina A (Roaccutane, Roche) (50, 51). Rezultati postojećih istraživanja uglavnom pokazuju kako taj način liječenja ne dovodi do uspješnog izliječenja jer su recidivi česti. Od kirurških postupaka moguće je napraviti eksciziju skalpelom i različitim vrstama lasera (CO₂, Nd:YAG, itd). Raspon recidiva nakon kirurškog uklanjanja lezije kreće se od 0 do 35% (52, 46-49). Nedavni sustavni pregled koji se bavio upotrebom CO₂ lasera za uklanjanje leukoplakije pokazao je kako uporaba navedenog lasera predstavlja pouzdan i ponovljiv postupak. Međutim, stope recidiva te maligne transformacije kretale su se u rasponu od 0 do 15% (50). Vohra i suradnici (53) sustavno su pregledali studije o upotrebi fotodinamske terapije (PDT – photodynamic therapy) za liječenje leukoplakije i eritroplakije. U slučaju leukoplakije rezultati su pokazali potpun odgovor na terapiju u 27 do 90% slučajeva, djelomičan odgovor u 5 do 48% i nikakav odgovor u 4 do 25% lezija. Stopa recidiva kretala se u rasponu između 10 do 25% (53).

Bolesnike je potrebno doživotno kontrolirati, preporuča se jednom godišnje dolaziti na preglede uz ponavljanje biopsije ukoliko nema displastičnih promjena. Ukoliko postoje displastične promjene na patohistološkom nalazu, pacijenti dolaze na kontrole svaka tri mjeseca, a uzimanje uzorka se radi prema procjeni nadležnog liječnika (47, 52).

1.2. Oralna karcinogeneza

Karcinom usne šupljine i orofarinksa predstavlja značajan zdravstveni problem, a godišnje se dijagnosticira više od 300 000 novih slučajeva (54). Oralni planocelularni karcinom (OPK) čini

95% ovih malignih oboljenja, a većinom mu prethode oralne prekancerozne lezije, odnosno oralni potencijalno maligni poremećaji (eng. OPMD – oral potentially malignant disorders) koje imaju povećan rizik za malignu transformaciju (55). U oralne prekanceroze ubrajaju se oralna leukoplakija, oralni lihen planus, eritroplakija, aktinični heilitis i oralna submukozna fibroza. Unatoč napretku u dijagnostici i novijim pristupima u liječenju, stopa preživljenja OPK nije se značajno promijenila u posljednjih pet desetljeća (56). Loša prognoza OPK može se u velikoj mjeri pripisati njegovom učestalom dijagnosticiranju u uznapredovaloj fazi (57). Razumijevanje procesa oralne karcinogeneze od velike je važnosti u svrhu ranog otkrivanja i poboljšanja prognoze pacijenata s OPK kao i učinkovitim praćenjem pacijenata s oralnim prekancerozama.

Karcinogeneza podrazumijeva niz genotipskih i fenotipskih promjena koje rezultiraju nastankom zloćudno promijenjene stanice. U usporedbi s normalnim stanicama, stanice karcinoma pokazuju raspon obilježja uključujući otpornost na brojne signale rasta, apoptozu, samodostatnost s obzirom na signale rasta, neograničeni potencijal umnažanja, promicanje angiogeneze, sposobnost invazije u tkivo i metastaziranje, izmijenjene metaboličke putove i sposobnost izbjegavanja imunološkog sustava (58, 59). Navedena obilježja funkcionalne su sposobnosti koje omogućuju stanicama karcinoma da prežive, razmnožavaju se i šire izvan svoje početne lokalizacije. Neka od ovih svojstava mogu se aktivirati prilično rano u procesu karcinogeneze, na primjer, otpornost na apoptozu, dok druga mogu biti prisutna samo u zloćudnim ili metastatskim tkivima. Nastanak oralnog karcinoma je složen, višestupanjski i multifokalni proces koji uključuje područnu zloćudnu transformaciju (engl. Field Cancerisation) i karcinogenezu (60, 61). U kontekstu OPK, karcinogeneza uključuje stanice i tkiva zdrave oralne sluznice koja se pretvaraju u oralni karcinom pločastih stanica. Nastanak OPK pokreće se nakupljanjem niza genetskih promjena koje aktiviraju ili inhibiraju različite funkcije i signalne putove normalne oralne sluznice. Spomenuti oblik karcinogeneze podrazumijeva proces koji se sastoji od nekoliko stupnjeva i stadija (tzv. multi-step i multi-stage process) (62).

Višestupanjski proces podrazumijeva izloženost karcinogenima, poput duhanskog dima i alkohola te uzrokuje oštećenja i popravke do određene mjere u kojoj dovoljna količina akumuliranih oštećenja postane okidač za transformaciju u karcinom (62). Kod normalnih stanica zloćudna transformacija obuhvaća interakciju više onkogeni uz inaktivaciju brojnih tumor supresorskih gena (model karcinogeneze s više udaraca, tzv. multi-hit model; Slika 1.) (62). Smatra se da je u ljudi potrebno od 3 do 10 somatskih mutacija kako bi se normalne stanice

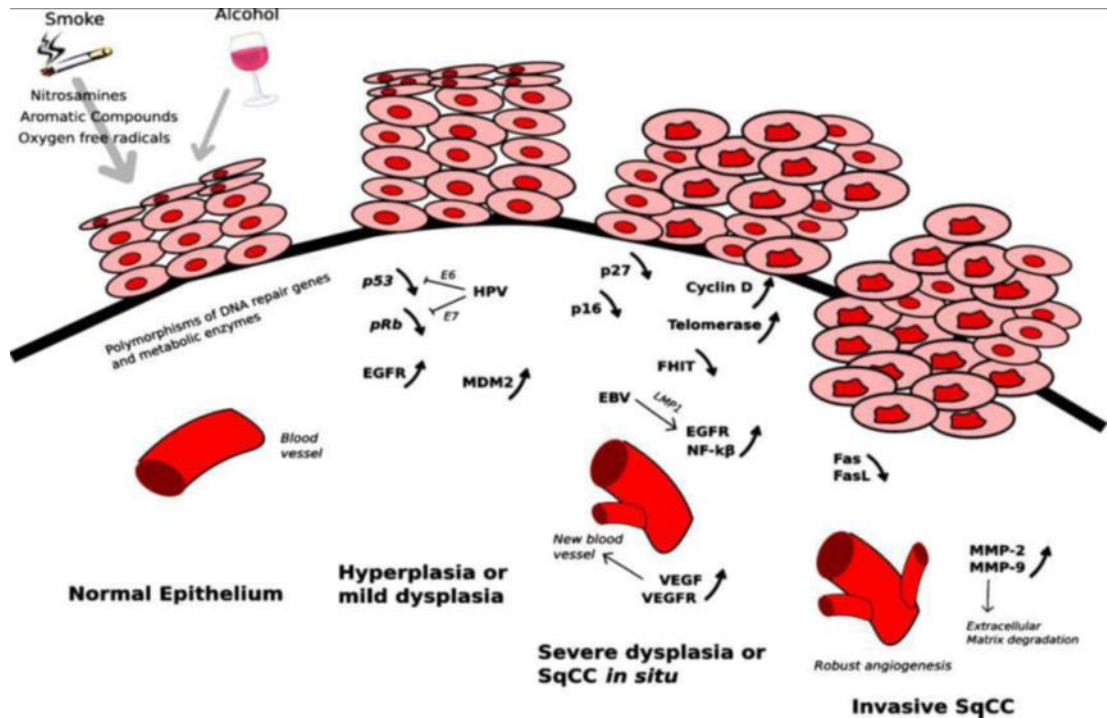
transformirale u zloćudne (63). Koncept područne zloćudne transformacije, kako su ga zamislili Slaughter i sur. 1953. godine (65), opisuje proces kojim veliko područje tkiva postaje genetski, ali ne histološki izmijenjeno i koje je podložnije za malignu transformaciju (65). U početku se razvija „komadić“ („patch“) koji sačinjavaju klonalne jedinice mutiranih stanica. „Patch“ se kasnije transformira u „područje“ („field“) koji čini epitelnu leziju koja se sastoji od stanica koje sadrže karcinomu slične promijenjene gene (65, 66). Osim toga, događa se i određen broj genskih promjena. Nastanak OPK karakteriziran je genetskim promjenama, gubitakom heterozigotnosti, onkogenom aktivacijom, inaktivacijom tumor supresorskog gena, uključujući i druge gene te egzogeni čimbenici poput virusa (virus hepatitisa C, Epstein-Barr virus, i humani papiloma virus) i navika (uživanje duhana i alkohola) (66-68).

Genetske promjene obuhvaćaju prekomjernu ekspresiju onkogeno kao što su MYC, EGFR, FHIT, ERB-2, RB, RASSF1A, CCND1, mutacije, delecije te hipermetilaciju uzrokujući inaktivaciju p16 i p53 tumor supresorskih gena (TSG) (66, 69). Vremenski slijed događaja spomenutih promjena tijekom nastanka i progresije karcinoma glave i vrata još uvijek nije do kraja istražen, a u dijagnostičkom i prognostičkom smislu vrijednost spomenutih promjena je kontroverzna.

Gubitak heterozigotnosti (LOH) u nekoliko kromosomskih regija sugeriraju da drugi tumor supresorski geni još nisu niti identificirani, a mogli bi biti uključeni u proces nastanka karcinoma glave i vrata (67, 69, 70). LOH se najčešće može naći na krakovima kromosoma 3p, 9p, 17p, p16 (9p) i TP53 (17p) (70).

Nadalje, mutacija H-ras onkogeno nije karakteristična za zapadne zemlje, dok je u Indiji izolirana u 35% slučajeva OPK, te se stoga povezuje sa žvakanjem areka oraščića i pušenjem duhana (68, 71-73).

U 30-52% tumora glave i vrata detektirana je amplifikacija i ko-amplifikacija onkogeno bcl-2, int-2 i hst-1 (74). Pretjerana ekspresija i amplifikacija MYC, ERBB-2 i receptora za epidermalni faktor rasta (EGFR) u slučajevima karcinoma glave i vrata korelirale su s lošom prognozom (75). U normalnim stanicama ekspresija EGFR (transmembranski tirozin kinazni receptor erB-obitelji) vrlo je niska, za razliku od karcinoma glave i vrata. Navedeni nalaz povezuje se s agresivnim tijekom bolesti, otpornošću na liječenje te lošijom prognozom (76).



Slika 1. „Multi-hit“ - teorijski model karcinogeneze s više udaraca (61).

1.2.1. Klinički model karcinogeneze

Oralna prekancerозна lezija je područje morfološki ili genetski izmijenjenog tkiva za koje postoji veći rizik razvoja raka. Globalna prevalencija oralno potencijalno malignih lezija kreće se od 1% do 5% (18). Raspon tkivnih i staničnih promjena konzistentnih s karcinomom obično prethodi OPK, međutim ukoliko su navedene promjene ograničene na površinski sloj epitela, takve promjene nazivamo oralna epitelijalna displazija (eng. OED – oral epithelial dysplasia) (77, 78). Iako razvoj OPK nije linearan proces, uvriježen je stav da započinje kao jednostavna hiperplazija epitela koja napreduje do OED, s težim displastičnim promjenama koje ukazuju na značajnije genetske aberacije (77). Vremenski okvir za navedene promjene još uvijek nije poznat, međutim smatra se da je riječ o relativno sporo progredirajućem procesu, s malignom transformacijom koja će se dogoditi unutar 10 godina (77).

OLP je česta kronična imunološka upalna bolest kože i sluznice nepoznate etiologije. Klinički znakovi bolesti na sluznici usne šupljine pojavljuju se s prevalencijom od 0,1 – 4 % u cijelome svijetu (79). Stopa zloćudne transformacije OLP-a, prema dosadašnjim studijama, tijekom petogodišnjeg razdoblja iznosila je 0.5 – 2% (80).

Eritroplakija je crvena lezija na sluznici koja u trenutku dijagnosticiranja u čak 80% slučajeva na patohistološkom nalazu pokazuje displaziju ili karcinom. Rizik zloćudne preobrazbe je 4 do 7 puta veći u odnosu na leukoplakiju (81, 82).

Aktinički heilitis je lezija na usni uzrokovana djelovanjem ultraljubičastog svjetla, a pojavljuje se gotovo uvijek na donjoj usni. Češće se pojavljuje u muškaraca nakon 50-e godine života koji dugo vremena provode vani na otvorenom (ribari, ratari, građevinari). Klinički se očituje kao asimptomatska, oštro ograničena bijela ili crveno bijela promjena na donjoj usni koja je gruba na dodir. Zloćudna transformacija nastaje u 10-20% bolesnika (81, 82).

Submukozna fibroza prekancerozna je lezija koja se pojavljuje u Aziji, a povezuje se s navikom žvakanja betelovog oraščića. Klinički se manifestira bljedoćom sluznice s nalazom palpabilnih fibroznih tračaka na obraznoj sluznici, mekom nepcu i usnicama. Od subjektivnih tegoba prisutne su pekuće senzacije sluznice usne šupljine. Rizik zloćudne transformacije procijenjuje se do 15% unutar 7 godina od postavljanja dijagnoze (81-84).

Navedene promjene učestalije su u područjima gdje je incidencija oralnog karcinoma visoka, te je zanimljiva činjenica da se gotovo 70% oralnih karcinoma razvija iz navedenih potencijalno zloćudnih lezija (84). U 40% svih slučajeva oralnog karcinoma najčešća lokalizacija je jezik. (84). Dno usne šupljine druga je najčešća lokalizacija, potom slijede gingiva, obrazna sluznica, labijalna sluznica i tvrdo nepce (84). Kujan i sur. (86) razvili su sustav koji kategorizira OED na dva stupnja kako bi histopatologiju učinili praktičnijom za kliničare. Prema navedenom sustavu OED se dijeli na onu niskog i visokog rizika za razvoj maligne transformacije (86).

1.2.2. Histološki model karcinogeneze

Iako postavljanje dijagnoze invazivnih OPK uglavnom nije kompliciran, histopatološka dijagnoza oralnih prekanceroznih lezija može biti nejasna. Histološki nalaz displazije snažno se povezuje s povećanom stopom razvoja invazivnog karcinoma (39). Svjetska zdravstvena organizacija izdala je kriterije za displaziju, uključujući arhitektonske i citološke promjene epitela koji su sažeti u Tablici 1 (39).

Tablica 1. Arhitektonske i citološke karakteristike za stupnjevanje oralne epitelijalne displazije (OED) (39).

Arhitektonske promjene	Citološke promjene
Poremećaj stratifikacije epitela	Abnormalne varijacije u veličini jezgre (anizonukleoza)
Gubitak polarnosti stanica bazalnog sloja	Abnormalna varijacija jezgrinog oblika (pleomorfizam jezgre)
Zupci pile poput kapljica	Abnormalna varijacija u veličini stanice (anizocitoza)
Povećana mitotska aktivnost	Abnormalna varijacija u obliku stanice (polimorfizam stanice)
Abnormalne mitoze koje nisu ograničene na bazalne ili parabazalne slojeve	Povećan omjer jezgre i citoplazme
Prerana keratinizacija pojedinih stanica (diskeratoza)	Povećana jezgra
Keratinske perle unutar zubaca pile	Atipične mitotske aktivnosti
	Povećan broj i veličina nukleola
	Hiperkromazija

Sustav SZO za procjenu stupnja oralne displazije uključuje odsutstvo displazije, prisutnost blage displazije, umjerene displazije i teške displazije (39). U slučajevima blage displazije, citološke i arhitektonske promjene ograničene su na donju trećinu epitela; u slučajevima umjerene displazije, promjene zahvaćaju dvije trećine debljine epitela. U slučajevima teške displazije, displastične promjene ispunjavaju više od dvije trećine, ali manje od cijele debljine epitela (39). Displastične stanice karcinoma in situ zauzimaju čitavu debljinu epitela (promjene od dna do vrha), iako je bazalna membrana još uvijek netaknuta (39). Invazivni OPK uključuje displastične stanice koje kroz bazalnu membranu prodiru u podležecu stromu vezivnog tkiva (39). Važno je naglasiti kako je procjena displazije subjektivna te je za preciznu patološku procjenu displazije potrebno dovoljno iskustva (85, 86). Nadalje, vrijednost stupnjevanja OED u predviđanju maligne transformacije ograničena je činjenicom da sve OED lezije neće maligno alterirati (86). Suprotno tome, neke OED lezije mogu regredirati (18).

1.3. Oralni planocelularni karcinom (OPK)

Karcinom usne šupljine najučestaliji je karcinom iz skupine karcinoma glave i vrata. Prema klasifikaciji SZO, karcinom usne šupljine obuhvaća zloćudne tumore u području usana, prednje

dvije trećine jezika, gingive, dna usne šupljine, retromolarnog trokuta, tvrdog nepca i sluznice usne šupljine, ali ne i neoplazme ždrijela, tonzila i velikih žlijezda slinovnica (87). Najčešće se radi o planocelularnom karcinomu koji se dijagnosticira nakon 40-e godine života, koji ima izrazito nepovoljnu prognozu (87). Problematika oralnog planocelularnog karcinoma (OPK) vezana je uz njegov asimptomatski tijek te se u većini slučajeva dijagnosticira u uznapređovalom stadiju kada je većina mogućnosti liječenja gotovo iscrpljena (87).

1.3.1. Epidemiologija

Prema učestalosti, OPK ubraja se u deset najučestalijih karcinoma u svijetu i čini 3-5% (4% u muškaraca i 2% u žena) svih malignih bolesti u osoba oba spola. Prosječna incidencija iznosi 10/100 000 stanovnika (88). U Hrvatskoj godišnje od ove dijagnoze umre između 300 - 400 ljudi (91). U 95% slučajeva OPK se javlja nakon 40-e godine života što ga svrstava u bolesti srednje i starije životne dobi. Prosječna dob u trenutku dijagnosticiranja OPK iznosi 60 godina (91). U zadnjih 20-ak godina primjećen je porast incidencije s 0,4% na 4%, u osoba mlađih od 40 godina a ta se činjenica posebno odnosi na žene. Samim time promijenio se i omjer muškaraca i žena oboljelih od karcinoma s 10:1 na 3:1 (88).

1.3.2. Rizični čimbenici

U glavne rizične čimbenike za nastanak OPK ubrajaju se pušenje cigareta i konzumacija alkohola (92). Duhanski dim sadrži preko 70 kancerogenih spojeva, kao što su npr. nitrozamini, policiklički aromatski hidrokarbonati, aldehidi, benzen i drugi (92). Neovisno o načinu konzumacije duhana, kancerogeni spojevi prodiru u sluznicu i oštećuju staničnu DNA te postupno dovode do nastanka karcinoma pločastih stanica. Smatra se da kod pušača dolazi do izjednačavanja rizika s nepušačima za nastanak oralnog karcinoma tek nakon što od prestanka pušenja prođe deset i više godina (92). Drugi načini konzumiranja duhana, kao što su žvakanje i šmrkanje duhana, također povećavaju rizik nastanka raka usne šupljine. U nekim zemljama žvakanje betelovog oraščića, ghutke ili khata kao i pušenje marihuane su povezani s nastankom ovog karcinoma (92).

Alkohol i njegovi metaboliti sadrže brojne kancerogene spojeve poput acetaldehida i nitrozamina koji oštećuju lipide u staničnoj membrani čime uzrokuju povećanu propusnost sluznice za štetne čimbenike (92). Pušenje cigareta i konzumacija alkohola zajedno imaju

sinergistički učinak. U sustavnom pregledu koji je uključivao 28 istraživanja s ukupno 13 830 bolesnika s dijagnozom karcinoma glave i vrata Zhang i sur. (93) pokazano je kako povećano pušenje i konzumacija alkohola dovode do povećanog rizika od nastanka karcinoma glave i vrata u zadnjih 45 godina. Ipak, čini se kako je pušenje značajniji čimbenik rizika za nastanak karcinoma glave i vrata u odnosu na konzumaciju alkohola (93).

U osoba koje pretjerano konzumiraju alkohol, često je prisutan i deficit vitamina i minerala u prehrani te su zbog toga skloniji nastanku karcinoma. Slijedom navedenog, zaključno iz rezultata studije u kojoj je analizirano 5 127 slučajeva oralnog karcinoma i 13 249 kontrolnih ispitanika navodi se kako je najveći rizik za oralni karcinom ustanovljen u teških alkoholičara koji su imali nisku razinu folata u usporedbi s osobama koje nikad nisu pile alkohol, a koje su imale visoku razinu folata (94).

U literaturi se nalaze i podatci o tome kako konzumiranje povrća i voća može imati zaštitni učinak u nastanku karcinoma glave i vrata. Naime, provedeno je istraživanje na 120 852 ispitanika i nakon 20, 3 godine praćenja ustanovili su 415 slučajeva karcinoma glave i vrata (131 oralni karcinom, 88 orofaringealnih karcinoma, 3 oralna/faringealna karcinoma koji se preklapaju i 193 laringealna karcinoma) (95).

Slične rezultate pokazala je i studija Nour i sur. (96) koji su analizirali 108 bolesnika s karcinomima glave i vrata, te su izvijestili da smanjen unos povrća, žitarica i pića s visokim udjelom kofeina dovode do povećanog rizika za nastanak karcinoma glave i vrata, dok niska razina unosa masnoća i ulja smanjuje rizik od nastanka karcinoma glave i vrata. Peters i sur. (97) su pokazali pozitivnu povezanost između konzumacije mliječnih proizvoda i nastanka karcinoma glave i vrata, kao i znakovitu povezanost između jedenja životinjskih masnoća i povećanog rizika za nastanak karcinoma glave i vrata. Podatci ovih autora (97) sugeriraju kako unos voća i povrća nije univerzalno protektivan za nastanak karcinoma glave i vrata, te da druga hrana može imati utjecaj na nastanak karcinoma glave i vrata.

Edefonti i sur. (98) su izvijestili kako povećani unos vitamin E iz hrane može umanjiti rizik od nastanka karcinoma glave i vrata, iako autori ne mogu dokraja isključiti određen stupanj sustavne greške. Istraživanje je napravljeno na uzorku od 5 959 bolesnika s karcinomom glave i vrata te na 12 248 kontrolnih ispitanika (98). Isti autori su u drugom istraživanju (99) izvijestili o inverznoj povezanosti uzimanja vitamin C iz hrane, te kako C vitamin može imati zaštitni učinak na nastanak ovih karcinoma.

Kronična mehanička iritacija također se spominje kao jedan od mogućih etioloških čimbenika u nastanku OPK, u prisutnosti kancerogena. Literaturni podatci o iritaciji oštrim bridovima zuba i nastanku oralnog karcinoma su proturječni pa neki autori potvrđuju da postoji veza, dok drugi to negiraju (100). Novije studije pokazale su značajne razlike vezano za lokalizaciju karcinoma usne šupljine između pušača i nepušača (101). U pušača rizične lokalizacije za nastanak karcinoma bili su rubovi jezika, dno usne šupljine i retromolarni trokut, dok su u nepušača područje najvećeg rizika rubovi jezika (101). Karcinomi na rubovima jezika u usporedbi s karcinomima na dnu usne šupljine bili su čak šesterostruko češći kod nepušača (102). Rubovi jezika zbog svog anatomskog položaja podložniji su mehaničkoj iritaciji i traumi od zuba ili protetskih radova. Navedeni podatci govore u prilog traumi kao mogućem etiološkom čimbeniku za nastanak oralnog karcinoma, u ljudi bez drugih poznatih etioloških čimbenika (102).

Posljednjih godina istražuju se i drugi potencijalni čimbenici koji mogu imati ulogu u etiologiji karcinoma usne šupljine kao što su virusne infekcije, prekanceroze i genetski aspekti same karcinogeneze. Unutar skupine karcinoma glave i vrata, najveća učestalost HPV-DNA nalazi se u orofarinksu (meko nepce, baza jezika, tonzilarna površina i stražnje ždrijelo) (103). Međutim, uloga HPV-a u razvoju samo oralnog karcinoma je kontroverzna. Bolesnici s karcinomima glave i vrata i HPV infekcijom imaju bolju prognozu, odgovor na liječenje i preživljavanje u usporedbi s bolesnicima koji imaju karcinom glave i vrata bez HPV infekcije (103). Nadalje, bolesnici s karcinomom glave i vrata koji puše i piju alkohol, ali imaju i HPV infekciju imaju bolju prognozu u usporedbi s onima bez HPV infekcije (103). Smatra se da HPV započinje kancerogenezu i da je mogući neutralizator drugim čimbenicima koji dovode do karcinoma. Spolni prijenos pojedinih tipova HPV-a (HPV tip 16 i 18) spominje se u novije vrijeme kao mogući uzročni čimbenik karcinoma u području glave i vrata (104). Literaturni podatci o prevalenciji HPV-a u karcinomima glave i vrata su vrlo varijabilni. Razlozi za ovakva odstupanja u podacima mogu biti metoda uzimanja uzorka, veličina uzorka, geografska lokacija i topografska lokacija karcinoma. Rezultati iz literature koji ne diferencijaju karcinome glave i vrata prema topografskoj lokalizaciji navode učestalost HPV-a u karcinomu glave i vrata od 32%-84% (105). Neki podatci navode učestalost HPV-a tip 16 u karcinomu orofaringealne regije u čak 50% slučajeva, osobito u tonzilarnom karcinomu pločastih stanica. Karcinomi etiološki povezani s HPV-om javljaju se u mlađoj životnoj dobi za razliku od onih koji su uzrokovani pušenjem i alkoholom (105). Čini se da je učestalost HPV-a u raku usne šupljine, a samim time i njegova uloga u karcinogenezi, puno manja nego kod tonzilarnog karcinoma. U

literaturi su dostupni podatci da osim HPV-a, herpes simplex virus 1 (HSV-1) i Epstein-Barrov virus (EBV) mogu imati ulogu u nastanku karcinoma glave i vrata (106). Polz-Gruszka i sur. (107) su identificirali EBV u 57,5%, HSV-1 u 7,5% i citomegalovirus (CMV) u 10% od 80 bolesnika s karcinomom pločastih stanica koji su bili pozitivni na HPV. Koinfekcija dvaju virusa uočena je u 30% ispitanih bolesnika, najčešće EBV i HPV (15%). Beachler i sur. (108) su zaključili da je učestalost orofaringealnog karcinoma (HPV pozitivna i negativna) značajno povećana kod HIV pozitivnih bolesnika u usporedbi s općom populacijom, vjerojatno zbog prisutne imunosupresije.

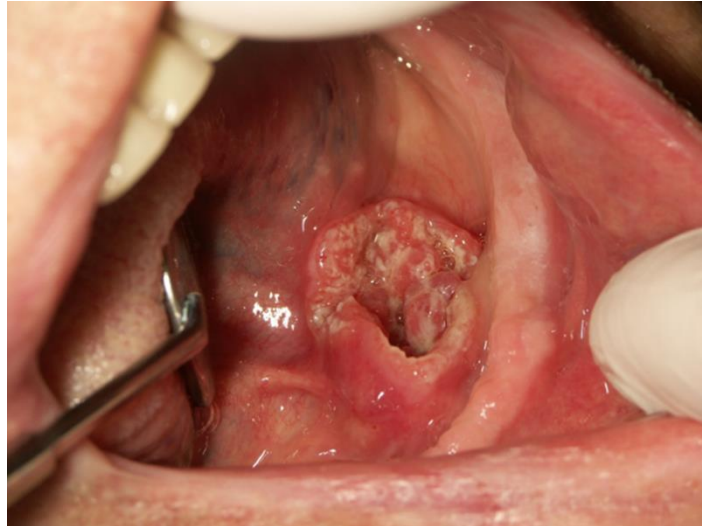
Loša oralna higijena, izlaganje UV-svjetlu, imunosupresija te lošiji socio-ekonomski status također se spominju kao etiološki čimbenici za nastanak oralnog karcinoma. Nadalje, neki genetski sindromi poput Fanconijeve anemije i Bloomovog sindroma se povezuju s nastankom ovih karcinoma (109).

1.3.3. Klinička obilježja i dijagnostika

Nastanku karcinoma usne šupljine i ždrijela obično prethodi postojanje potencijalno zloćudnih promjena na sluznici koje su klinički vidljive kao crvene, bijele ili crvenobijele lezije (108). Površina sumnjive lezije može biti glatka, zrnata, gruba, ulcerirana ili neulcerirana, uzdignutih rubova, ili na njoj mogu postojati izrasline (Slika 2) (110).

U ranom stadiju rak usne šupljine i ždrijela nema simptoma zbog čega se dijagnoza obično postavlja u poodmaklom stupnju, kada rast lezije dovodi do bolova, trnaca, neugodnog zadaha, krvarenja, otežanog gutanja, otežane pomičnosti jezika i/ili otežanog otvaranja usta, otekline na vratu (110).

Visoko rizične lokalizacije za pojavu OPK su jezik i dno usne šupljine. Razlog tome je što je na tim mjestima sluznica tanja i propusnija te je neprestano prekrivena slinom koja dovodi karcinogene spojeve u te dijelove usne šupljine. Udaljene metastaze su rijetke dok se regionalne metastaze najčešće javljaju u vratnim limfnim čvorovima (111). Ukoliko je tumor lokaliziran bliže medijalnoj liniji ili više straga, veća je vjerojatnost pojave kontralateralnih i bilateralnih metastaza (110, 111).



Slika 2. Oralni planocelularni karcinom (OPK) dna usne šupljine. Arhiva Zavoda za oralnu medicinu; Preuzeto s dopuštenjem: doc.dr.sc. Ana Andabak Rogulj

Najvažniji prognostički čimbenik za preživljenje pacijenta je stadij tumora u trenutku postavljanja dijagnoze (112). U tu svrhu koristi se TNM klasifikacija koja u obzir uzima veličinu tumora u centimetrima (T), prisutnost regionalnih metastaza u limfnim čvorovima (N) i prisutnost udaljenih metastaza (M). Temeljem navedenih kriterija vrši se stupnjevanje oralnog karcinoma u stadije (stadij 1-4). Petogodišnje preživljenje za tumore u ranom stadiju (1 ili 2) iznosi oko 80%, za razliku od uznapredovalih stadija (3 ili 4) gdje iznosi oko 30% (112).

Klasifikacija karakteristika primarnog tumora (T) uzima u obzir veličinu primarnog tumora i odnos prema okolnim strukturama. Suradnjom Međunarodne unije za borbu protiv raka (eng. Union for International Cancer Control – UICC) i Američkog društva za rak (eng. American Joint Committee on Cancer – AJCC) uspostavljena je TNM klasifikacija pomoću koje je za svaki planocelularni karcinom glave i vrata moguće odrediti stadij bolesti (112).

Stadiji primarnog tumora usne šupljine prema TNM klasifikaciji prikazani su u Tablici 2.

Tablica 2. Veličina primarnog tumora (T) usne šupljine prema TNM klasifikaciji (AJCC i UICC) (112).

Tx	veličina primarnog tumora se ne može procijeniti
T0	bez znakova primarnog tumora
Tis	tumor je ograničen samo na epitel
T1	tumor \leq 2 cm u najvećem promjeru
T2	tumor $>$ od 2 cm i \leq 4 cm u najvećem promjeru
T3	tumor $>$ od 4 cm u najvećem promjeru
T4a	lokalno uznapredovala bolest
	(usna) tumor infiltrira kortikalnu kost, donji alveolarni živac, dno usne šupljine, kožu lica, obraza ili nosa
	(usna šupljina) tumor infiltrira okolne strukture (kortikalnu kost mandibule ili maksile, duboke mišiće jezika (genioglosus, hioglosus, palatoglosus ili stiloglosus), maksilarni sinus, te kožu obraza
T4b	izrazito lokalno uznapredovala bolest; tumor infiltrira mastikatorni prostor, pterigoidne nastavke, bazu lubanje i/ili zahvaća unutarnju karotidnu arteriju

Pojedinačno najvažniji faktor koji utječe na prognozu bolesnika je postojanje metastatskih limfnih čvorova u vratu. U trenutku postavljanja dijagnoze 40% bolesnika s karcinomom usne šupljine i farinksa imaju regionalne metastaze, te njihova prisutnost smanjuje preživljenje za 50%. Važno je napomenuti kako je precizno određivanje statusa limfnih čvorova čimbenik koji utječe na planiranje i uspješno provođenje onkološkog liječenja (112).

Rizik metastaziranja ovisi o stadiju primarnog tumora (T), za T1 on iznosi manje od 15%, za T2 od 15-30%, za T3 tumore raste na 30-50% a za T4 tumore se procjenjuje da postoji u više od 75% bolesnika. Što je tumor slabije diferenciran, veća je vjerojatnost postojanja regionalne bolesti. Debljina tumora smatra se rizičnim čimbenikom kod tumora usne šupljine. Tumori deblji od 4 mm skloniji su češćem lokalnom metastaziranju. Najčešća sjela metastaza usne šupljine su regija I (submentalni i submandibularni limfni čvorovi), II (srednji jugularni limfni čvorovi) i III (gornji jugularni limfni čvorovi). Metastatski limfni čvorovi vrata grupiraju se prema klasifikaciji Američkog društva za rak (AJCC) u četiri glavne skupine (Tablica 3.) (112).

Tablica 3. Stadiji limfnih čvorova vrata (N) prema TNM klasifikaciji (112).

Nx	prisutnost klinički pozitivnih limfnih čvorova ne može se odrediti
N0	nema klinički pozitivnih limfnih čvorova
N1	metastaza u jednom ipsilateralnom limfnom čvoru ≤ 3 cm
N2	metastaza u jednom ipsilateralnom limfnom čvoru $>$ od 3 cm, a ≤ 6 cm u najvećem promjeru, više metastaza u ipsilateralnim limfnim čvorovima, \leq od 6 cm u najvećem promjeru, ili metastaze u obostranim ili kontralateralnim limfnim čvorovima, \leq od 6 cm u najvećem promjeru
N2a	metastaza u jednom ipsilateralnom limfnom čvoru $>$ od 3 cm, a ≤ 6 cm u najvećem promjeru
N2b	više metastaza u ipsilateralnim limfnim čvorovima, \leq od 6 cm u najvećem promjeru
N2c	metastaze u obostranim ili kontralateralnim limfnim čvorovima, \leq od 6 cm u najvećem promjeru
N3	metastaza veća od 6 cm u najvećem promjeru

Planocelularni karcinomi glave i vrata imaju relativno nisku incidenciju udaljenih metastaza u usporedbi s ostalim karcinomima. Točnu incidenciju teško je odrediti s obzirom na to da se literaturni podatci kreću od 1% do 50% (112-116). Postojanje udaljenih metastaza negativno utječe na preživljenje bolesnika te značajno utječe na planiranje onkološkog liječenja. Čimbenici koji utječu na incidenciju udaljenih metastaza su stadij i anatomski lokacija primarnog tumora (T), te stadij pozitivnih limfnih čvorova vrata (N) (117, 118). Uzapredovali tumori usne šupljine, orofarinksa i hipofarinksa s pozitivnim reseksijskim rubovima, imaju najvišu incidenciju udaljenih metastaza (118). Također, veliki broj pozitivnih limfnih čvorova vrata, čija kapsula je probijena, rizični je faktor za diseminaciju bolesti (118). Najčešća lokalizacija diseminacije bolesti su pluća (66%), kosti (22%), jetra (10%) te koža i limfni čvorovi medijastinuma (118). U Tablici 4. prikazana je klasifikacija udaljenih metastaza tumora glave i vrata prema TNM klasifikaciji.

Tablica 4. Klasifikacija udaljenih metastaza tumora glave i vrata prema TNM klasifikaciji (112).

M0	bez udaljenih metastaza
M1	prisutne udaljene metastaze

Na temelju veličine primarnog tumora (T), statusa limfnih čvorova vrata (N) i prisutnosti udaljenih metastaza (M) određuje se ukupni stadij bolesti prema kojem se planira onkološko liječenje. Stadij bolesti prema TNM klasifikaciji prikazan je u Tablici 5.

Tablica 5. Stadiji bolesti prema TNM klasifikaciji (112).

stadij	T	N	M
0	Tis	N0	M0
I	T1	N0	M0
II	T2	N0	M0
III	T3	N0	M0
	T1	N1	M0
	T2	N1	M0
	T3	N1	M0
IVA	T4a	N0	M0
	T4a	N1	M0
	T1	N2	M0
	T2	N2	M0
	T3	N2	M0
	T4a	N2	M0
IVB	T4b	N1-N3	M0
	T1-T4	N3	M0
IVC	T1-T4	N1-N3	M1

1.3.4. Liječenje

Karcinom usne šupljine liječi se kirurški i/ili zračenjem, a u određenim slučajevima primjenjuje se i kemoterapija (119). Odabir načina liječenja prije svega ovisi o stadiju bolesti u trenutku postavljanja dijagnoze. U tu svrhu koristi se prethodno spomenuti TNM sustav koji je ujedno i najvažniji pokazatelj očekivane dužine preživljenja. Kirurški se liječe uglavnom rani stadiji raka usne šupljine (T1 i T2), za razliku od uznapredovalih stadija (T3 i T4) kod kojih se uz kirurški zahvat primjenjuje i zračenje i/ili kemoterapija (119).

Ishod liječenja najbolji je za karcinome ranoga stadija, dok zahvaćenost većeg broja regionalnih limfnih čvorova zahtijeva opsežniju resekciju tijekom kirurškog zahvata i povezuje se s lošijom stopom preživljenja (119). Kirurško liječenje podrazumijeva resekciju primarnog tumora koje

se u slučaju zahvaćenosti regionalnih limfnih čvorova kombinira s disekcijom vrata (uklanjanje limfnih čvorova vrata, unutarnje i vanjske jugularne vene, sternokleidomastoidnog i omohioidnog mišića, submandibularne žlijezde i akcesornog živca). Zračenje se može provoditi samostalno kao primarna terapija karcinoma usne šupljine ili u kombinaciji s kirurškim zahvatom. Doza zračenja koju bolesnik primi je individualna, a standardne vrijednosti kreću se u rasponu od 50 – 70 Gy, raspoređene u više manjih doza, obično 2 Gy dnevno, kroz vremenski period od 5 – 7 tjedana (120). Veliki nedostatak zračenja je njegov neselektivni učinak na okolna zdrava tkiva što za posljedicu ima brojne nuspojave u usnoj šupljini (120). Kemoterapija se može ordinirati nakon kirurškog liječenja u svrhu djelovanja na regionalne metastaze i prije kirurškog liječenja kako bi se djelovalo na primarni tumor i učinilo ga operabilnim (121). Najčešće se ordiniraju 5-fluorouracil, cisplatin metotreksat i bleomicin koji mogu smanjiti veličinu tumora, međutim nemaju veći utjecaj na duljinu preživljenja, kontrolu primarnog tumora i učestalost metastaza (121). Kombinacija kemoterapije i zračenja danas se najčešće koristi za palijativno liječenje neoperabilnih karcinoma, međutim ona nije pokazala značajan utjecaj na petogodišnje preživljenje bolesnika.

Kao posljedica neselektivnog učinka zračenja u usnoj šupljini razvijaju se akutne i kronične komplikacije. Uloga stomatologa u prevenciji i njihovu liječenju od velikog je značaja za svakog bolesnika s obzirom na činjenicu da se time značajno doprinosi poboljšanju kvalitete života (122). Stoga bi, stomatološki pregled i obrada bolesnika prije početka zračenja trebala biti dio protokola liječenja karcinoma glave i vrata.

1.4. Biljeg proliferacije - Ki67

Godine 1983. Gerdes i suradnici otkrili su nehistski nuklearni protein Ki67, koristeći se mišjim monoklonalnim antitijelom i nuklearnim antigenom iz stanične linije Hodgkinova limfoma. Biljeg je dobio naziv po sveučilištu Kiel i broju 67 - broj klona antitijela kojim je otkriven (123). Antitijelo Ki67 otkriva antigen jezgre koji je prisutan u fazama diobe stanice - G1, S, G2 i M, a nema ga u G0 fazi, odnosno fazi mirovanja stanice. Ekspresija Ki67 varira tijekom staničnog ciklusa, niska je u G1 i S fazi diobe stanice, a doseže vrhunac tijekom mitoze (124). U mitozu većina proteina premješta se na površinu kromosoma dok se za vrijeme interfaze antigen može otkriti isključivo unutar jezgre. Kada stanica ulazi u neproliferativno stanje, antigen se brzo razgrađuje te nema ekspresije Ki67 tijekom popravka DNA (124).

S obzirom na to da je Ki67 prisutan u svim proliferirajućim stanicama, a nedostaje u stanicama u mirovanju, navedena činjenica upućivala je na mogućnost da Ki67 može biti potencijalno sredstvo za brzo određivanje udjela proliferirajućih stanica unutar neoplazmi. Posljedično tome napravljen je velik broj istraživanja koja su ukazala na relevantnost Ki67 u prognozi karcinoma dojke, pluća i prostate (125-127).

1.4.1. Uloga Ki67 u OL – dosadašnje spoznaje

Danas se OL smatra jednom od najznačajnijih prekanceroznih lezija za razvoj OPK. Prisutnost displazije u patohistološkom nalazu lezije ukazuje na maligni potencijal, međutim pojedine OL s displazijom nikada neće maligno alterirati, dok će neke bez displazije prijeći u OPK (3, 13). Navedena problematika pokušava se riješiti sve većim brojem studija koje istražuju brojne molekularne biljege uz pomoć kojih će se sa značajno većom sigurnošću moći odrediti iz koje će se lezije razviti OPK. Do sada je uloga Ki67 u OL detaljno istražena.

U većini studija Ki67 je pokazao dobru prognostičku vrijednost kod OPK. Osim toga, njegova prognostička vrijednost u oralnih prekanceroza također se pokazala dobrom, što je potvrđeno rezultatima studije koja je istraživala ekspresiju Ki67 u 80 displastičnih lezija i 40 OPK (128). Rezultati su pokazali da se postotak pozitivnih stanica Ki67 povećava u skladu s histopatološkim stupnjem malignosti. Također je otkrivena i povezanost između postotka Ki67 pozitivnih stanica i stanica u S-fazi (128). Nadalje, displazija visokog stupnja može se razlikovati od displazije niskog stupnja i normalnog epitela po prisutnosti proliferacijskih stanica u površinskom sloju epitela. Liu i sur. (129) pretražili su literaturu o imunohistokemijskim markerima stanične proliferacije u normalnom epitelu i OL. Otkrili su vrlo nisku proliferativnu aktivnost u normalnom epitelu negoli u OL koja je sadržavala nizak stupanj displazije. Te su promjene detektirane pomoću nekoliko markera, uključujući Ki67. Slični rezultati prezentirani su u studiji Tete i suradnika (130), koji su pokazali slabu ekspresiju Ki67 u normalnoj sluznici, paraneoplastičnim lezijama i blagoj displaziji, dok je snažna ekspresija otkrivena u teškoj displaziji i kod tumora.

Podatci iz literature pokazuju kako povećana ekspresija Ki67 korelira s ekspresijom tumor supresorskog gena p53 za koji se zna da štiti organizam od nastanka tumora, a sudjeluje i u obrani stanice od reaktivnih kisikovih radikala (ROS) (131). U normalnim uvjetima u stanici količina p53 je niska (131). Prethodno spomenuto potvrđuju rezultati studije koja je koristila računalno potpomognutu analizu markera proliferacije u fibroznoj upalnoj hiperplaziji (FIH),

OL i OPK. Ekspresija Ki67 i p53 povećala se sljedećim redoslijedom: FIH, OL i OPK, a ovi rezultati ukazuju na to da je Ki67 dobar marker za predviđanje proliferativne aktivnosti u benignim, premaligim i malignim lezijama (132). Nadalje, gubitak p53 je u korelaciji s napredovanjem premaligim prema malignim lezijama, kao i s povećanom ekspresijom Ki67 u tumorima visokog gradusa (133). Iz navedenog se može zaključiti kako koekspresija Ki67 i p53 u korelaciji s povećanjem stupnja displazije može biti korisna za identificiranje lezija visokog rizika (134-137). Ekspresija Ki67 značajno raste s porastom stupnja displazije kod OL (135), što je potvrđeno i rezultatima studije koji su pokazali da je postotak pozitivnih p53 stanica u zdravoj oralnoj sluznici bio u rasponu od 15-25% koji je rastao do 95 % u malignim lezijama (138).

Angiero i sur. (139) uspoređivali su imunohistokemijsku izraženost p16, p53 i Ki67 u prekanceroznim oralnim lezijama i OPK na 54 bioptata dobivena tijekom perioda od tri godine. Uzorci su uključivali 18 slučajeva normalne/hiperplastične sluznice, 25 slučajeva displazije i 11 slučajeva invazivnog OPK. Uzorci su grupirani u tri kategorije: 1 = bez displazije ili blaga displazija, 2 = umjerena do teška displazija i 3 = invazivni karcinom. Zanimljivo je da je p16 bio negativan u svim skupinama uzoraka u prvoj skupini, a p53 i Ki67, kada su bili prisutni, bili su ograničeni na stanice bazalnog sloja. U skupini uzoraka 2, broj p16, p53, i Ki67 pozitivnih stanica se povećavao kako je stupanj progresije displazije rastao. U skupini 3 (invazivni karcinom) Ki67 je bio povišen u svim slučajevima. Čini se kako ekspresija proteina staničnog ciklusa p16 i p53 u displastičnom epitelu zajedno s Ki67, može predstavljati znakovite biljege, kako bi se prepoznalo napredovanje prekanceroznih stanja u usnoj šupljini i kako bi se poboljšala identifikacija stupnja displazije.

U studiji Babichenko i suradnika (140) različite vrste oralne hiperkeratoze (bez displazije, blaga, umjerena i teška displazija) razlikovale su se prema ekspresiji Ki67 i tumorskog biljega citokeratina 8. Osim toga zabilježena je pozitivna korelacija između proliferacije i ekspresije citokeratina 8 u neoplastičnim epitelnim stanicama.

U jednoj retrospektivnoj studiji istraživala se povezanost imunohistokemijskog bojenja na Bcl-2 (antiapoptički protein izoliran iz B-stanica limfoma) i Ki67 te patohistološkog nalaza iz uzoraka OLP-a i OL-a a u usporedbi sa stupnjem epitelne displazije (141). Podatci bolesnika s OLP-om i OL-om s umjerenom ili teškom epitelnom displazijom zabilježeni su tijekom perioda od 2006 do 2011 godine. U istraživanje je bilo uključeno ukupno 37 uzoraka, od toga 14 OLP-a, 8 OL s umjerenom displazijom, 6 OL s teškom epitelnom displazijom i 9 zdravih obraznih

sluznica. U OL je 85,7% uzoraka bilo pozitivno na <10% stanica i 14,3% je pokazivalo pozitivnost u 10-26% stanica. Većina OLP (42,9%) i OL (64,3%) uzoraka je bilo pozitivno na Ki67 u više od >50% stanica. Svi suprabazalni uzorci su se obojali negativno ili pozitivno u manje od <10% stanica na Bcl-2 u OLP (92,9% odnosno 7,1%), OL (42,9% odnosno 57,1%) i zdravoj sluznici (88,9% odnosno 11,1%). Suprabazalno bojenje na Ki67 je bilo pozitivno ili negativno u <10% stanica u OLP (14,3% odnosno 85,7%), OL (7,1% odnosno 92,9%) i zdravoj sluznici (88,9% odnosno 11,1%). Ekspresija Ki67 može se smatrati pomoćnim biljekom za proliferacijsku aktivnost u lezijama s malignim potencijalom (141). Ujedno isti autori zaključuju kako se prognostička vrijednost ovih imuno biljega u vrednovanju prekanceroznih oralnih lezija treba ubuduće ispitati (141). Međutim, u studiji koju su proveli Sinanoglu i suradnici (142) ekspresija Ki67 povećavala se s težinom lezija, ali nije bila zabilježena značajna razlika između hiperkeratoze i oralne intraepitelne neoplazije. Također u literaturi postoje i podatci koji ukazuju da nije bilo značajnih razlika u pozitivitetu stanica na Ki67 između OL koje su se maligno transformirale u OPK i onih koje nisu (143).

Ispitana je povezanost agresivnog ponašanja OPK u svezi sa sluznicom koja okružuje primarnu masu, a koja se sastoji od genetski promijenjenih stanica koje mogu biti odgovorne za progresiju karcinoma (144). Cilj istraživanja je bio odrediti je li poremećen stanični ciklus u klinički i histološki normalnim stanicama sluznice, koja je udaljena od primarnog tumora, i postoji li povezanost s lošijom prognozom u vidu lokoregionalne kontrole bolesti i preživljenja vezanog uz samu bolest. Ovo prospektivno istraživanje je napravljeno na 55 bolesnika s OPK. Ciklus stanica u područjima koja su bila udaljena klinički i histološki od tumorske mase, evaluirana su na temelju imunohistokemijske ekspresije Ki67. Vrijednost Ki67 >20% je označena kao visoka. Prosječno praćenje ispitivane populacije je bilo $53,7 \pm 32,4$ mjeseca (raspon 12-110 mjeseci). Multivarijatna analiza je pokazala kako je vrijednost Ki67 u udaljenoj sluznici bila moćan neovisni čimbenik vezano uz lokoregionalnu kontrolu. Uz to, visoka ekspresija Ki67 u udaljenoj sluznici je bila jedina varijabla koja je bila statistički značajno povezana s lošijom lokoregionalnom kontrolom i preživljenjem vezanim uz bolesti u T1-2N0. Navedeno istraživanje potvrdilo je ulogu Ki67 kao prognostičkog biljega u područjima udaljenim od tumora u bolesnika s OPK (144).

Osim sa p53 i citokeratinom 8, nađena je i pozitivna korelacija povećane ekspresije Ki67 s mnogim drugim molekularnim markerima, kao što su integrin-beta 1 (145), p27 (146) i p75 neurotrofinski receptor (p75NTR) koji se pokazao kao loš prognostički pokazatelj kod OPK (147). Također su predložene različite kombinacije biomarkera u svrhu definiranja

visokorizičnih OL. Kombinacija p53 / p16 (INK4a) / Ki-67 pokazala je negativnu prediktivnu vrijednost (NPV) i osjetljivost od 100%, specifičnost od 97% i pozitivnu prediktivnu vrijednost (PPV) od 67% za razliku od kombinacije p53 / p16 (INK4a) / Cyclin D1 koja je imala 97% NPV i osjetljivost 50%, specifičnost od 90% i samo 25% PPV (26).

Proteinski produkt gena BIRC5, survivin važan je u procesu apoptoze. Ekspimiran je u zdravim tkivima tijekom embrionalnog razvoja dok to nije slučaj u diferenciranim tkivima odraslih organizama. Pretjerana ekspresija povezuje se s razvojem bolesti, recidivom i prognozom u različitim karcinomima, poput karcinoma prostate, mjehura, vrata maternice, glave i vrata, kože i jajnika (148). Ulogu survivina, Ki67 i p63 ispitali su Bienk Dias i suradnici na 57 uzoraka OL (149). Uzorci su označeni po postotku onih koji se pozitivno boje. Označeni su na sljedeći način: niski = manje od 25% pozitivnih stanica i visoki = više od 25% pozitivnih stanica. Od ukupno 57 uzoraka bilo je 20 displastičnih lezija i 37 nedisplastičnih lezija, ženski spol je bio zastupljeniji (56,1%) s prosječnom dobi od 58,27 godina. U displastičnim lezijama je 43,7% uzoraka bilo pozitivno na Ki67, dok je 16,7% nedisplastičnih lezija bilo pozitivno na Ki67. U displastičnih i nedisplastičnih lezija, pojačana ekspresija survivina pratila je pojačanu ekspresiju Ki67, kao pretjerana ekspresija p63. U OL, ekspresija survivina, koja je povezana s Ki67, dokazuje pretpostavku da su sve ove lezije potencijalno maligne, neovisno o njihovoj patohistologiji, te zajedno s pretjeranom ekspresijom p63 može ukazivati na kancerogeni potencijal (149).

Predložen je nomogram za predviđanje rizika zloćudne transformacije OL koji koristi kliničke podatke poput dobi i stupnja displazije zajedno u kombinaciji s različitim biomarkerima. Spomenuti nomogram dobiven je na temelju imunohistokemijske analize maligno transformiranih (n=22) i netransformirani (n=138) OL uzoraka s medijanom razdoblja praćenja od 11,3 godine. Svi biomarkeri, uključujući i Ki67, pokazali su se značajnim u predviđanju maligne transformacije OL-a. Prema tome, autori su predložili nomogram s prognostičkim čimbenicima za predviđanje 5-, 10- i 15-godišnjeg preživljenja bez progresije OL-a (150).

Iako, većina prethodno spomenutih studija naglašava prognostički značaj ekspresije Ki67 kod oralnih prekanceroznih lezija, čini se kako su potrebna dodatna ispitivanja koja će potvrditi i validirati dosadašnje rezultate.

1.4.2. Uloga Ki67 u OPK – dosadašnje spoznaje

Naširoko prihvaćeni prognostički čimbenici poput statusa limfnih čvorova, veličine tumora i diferencijacije stanica katkad nisu od koristi u dijagnostici i prognoziranju oralnih karcinoma.

Stoga se smatra da istraživanje heterogenosti tumora, a koje uključuje i molekularne biljege, može biti od koristi kako bi se objasnili mehanizmi nastavnika i recidiva OPK. Razumijevanje procesa karcinogeneze i razvoj molekularne biologije doveo je do otkrivanja novih molekularnih biomarkera, koji nam pomažu u ranom otkivanju tumora te njihovom liječenju. Proliferacija stanica se smatra jednim od najvažnijih mehanizama u onkogenezi.

Brojna dosadašnja istraživanja pokazala su kako je Ki67 dobar prognostički biljeg u OPK, iako pojedini istraživači misle suprotno. Učinjen je sistematski pregled objavljene literature na temu prognostičkog značaja ekspresije Ki67 u bolesnika s OPK (124). U pregled je bilo uključeno 27 objavljenih radova na ukupno 2 146 bolesnika. Ustanovljeno je kako su sistemsko liječenje, granične vrijednosti ekspresije Ki67, pripadnost određenoj etničkoj skupini i tipovi protutijela značajke koje su utjecale na rezultate. Statistička analiza podskupina pokazala je kako ne-sistemsko liječenje i Azijati imaju visok rizik ekspresije Ki67, te da niska granična vrijednost ekspresije Ki67 može utjecati na interpretaciju rezultata. Na temelju rezultata ove meta-analize, autori zaključuju da visoka ekspresija Ki67 može biti negativan prognostički biljeg za bolesnike s OPK, posebno u Azijata (124).

Pojačana ekspresija Ki67 u OPK povezuje se i s niskom razinom diferencijacije, visokim stupnjem displazije i lošom prognozom preživljenja (151-153). Osim toga, Ki67 pokazao se kao pouzdan pokazatelj u otkrivanju slabo diferenciranih invazivnih lezija (154). S obzirom na to da je Ki67 prisutan u stanicama u proliferaciji, a one su osjetljivije na ionizirajuće zračenje, Ki67 može biti prediktor odgovor na zračenje u bolesnika s OPK-om (155). Kako još uvijek nedostaju prognostički biljezi za bolesnike s OPK-om, uključivanje Ki67 moglo bi doprinijeti pri odabiru vrste terapije. Karcinomi s Ki67 indeksom iznad medijana prosječno imaju recidiv u razdoblju do 42 mjeseca, dok oni s Ki67 indeksom ispod medijana imaju recidiv do 55 mjeseci. Dakle, pomoću indeksa Ki67 bi se mogla identificirati podskupina kirurški liječenih bolesnika koji mogu imati koristi od intenziviranja liječenja (154).

U studiji Bhuyana i suradnika (157) nalaz Ki67 korelirao je s histološkim stupnjevanjem u OPK. Na 102 slučaja OPK imunohistokemijski je određivana ekspresija Ki67. Uzorci OPK su bili podijeljeni po Bryneovom patohistološkom stupnjevanju u: stupanj I (40 slučaja), stupanj II (32 slučaja), i stupanj III (30 slučaja). Jezgra sa smeđim bojenjem se smatrala pozitivnom, a stanice su izračunate pod povećanjem manjim od 400×. Proliferirajuća aktivnost određena je i prikazana kao postotak indeksa oznake (IO) Ki67 (Ki67 IO) za pozitivne stanice. Ustanovljeno je postupno povećanje srednje vrijednosti Ki67 IO od stadija I do III što je bilo u korelaciji s

histološkim stupnjevanjem. Smatra se da je proliferacija stanica jedan od najvažnijih bioloških mehanizama u onkogenezi, a stanice pozitivno obojene s Ki67 pokazale su se kao učinkovite u stupnjevanju tumora (157).

Ekspresija Ki67 određivana je usporedno na citološkim obriscima i na 48 biopsijskih uzoraka, od kojih je 28 bilo OPK i 20 zdravih oralnih sluznica. Od ukupno 28 OPK, 22 (78%) su imala pozitivne stanice na Ki67, dok je zdrava sluznica bila negativna na Ki67. Može se zaključiti kako određivanje ekspresije Ki67 na citološkim obriscima može biti korisno u ranoj detekciji OPK (158).

Prema podacima iz literature ukupno preživljenje za bolesnike s pozitivnim bojenjem na Ki67 povezuje se s kraćim preživljenjem. Navedenu tvrdnju potkrijepili su Lopes i sur. (159) koji su imunohistokemijski određivali ekspresiju Ki67 na uzorku od 51 bolesnika s dijagnozom OPK. Ukupno preživljenje za bolesnike s pozitivnim bojenjem na Ki67 pokazalo se kraćim nego u bolesnika koji su imali negativno bojenje na Ki67. Nadalje, bolesnici s tumorom veličine T3 i T4 su imali statistički znakovitu povezanost s imunoekspresijom Ki67. Povezanost između ekspresije Ki67 i dobi, spola, pušenja, mjesta tumora, metastaza u limfne čvorove i stadija bolesti nije bila statistički značajna. Isti autori (159) zaključuju kako pozitivna ekspresija Ki67 u oboljelih od OPK može doprinijeti predskazanju preživljenja u ovih bolesnika. Suprotno tome, Brockton i sur. (160) izvijestili su da ekspresija Ki67 nije bila u korelaciji s lošijim preživljenjem 189 pacijenata s OPK.

Kao i kod OL, ekspresija Ki67 korelirala je s ekspresijom ostalih markera poput p53, ciklin D1, p21 (WAF1). U studiji, u kojoj je analiziran 51 uzorak (invazivna fronta tumora) bolesnika s OPK (veličina tumora T1/T2), pokazalo se kako spomenuti markeri, zajedno s Ki67, mogu biti učinkoviti u predviđanju nastanka recidiva OPK (161). Ekspresija Ki67 na tumorskoj invazivnoj fronti (TIF) u odnosu na kliničke parametre odnosno TNM klasifikaciju i prognozu OPK rađena je i na 140 urugvajskih bolesnika. Rezultati studije nisu pokazali statistički značajnu povezanost između imunološkog bojenja na Ki67 i različitih tipova TIF, regionalnih metastaza i prognoze bolesnika. Iako je povećana ekspresija Ki67 bila povezana s lošijim kliničkim stadijem bolesti, taj nalaz nije bio statistički značajan. Rezultati ove studije pokazuju kako Ki67 nije dobar prognostički biljeg TIF-a u bolesnika s OPK (162).

Poznato je kako koncept područne zloćudne transformacije objašnjava nastanak multiplih primarnih karcinoma u području glave i vrata, kao i recidiva nakon poptune ekscizije primarnog tumora. Glavni cilj istraživanja Gupta i sur. (163) bio je proučiti pojavu promjena na zdravom

tkivu u odnosu na drugu stranu oralne sluznice na kojoj se nalazio tumor. Istraživanje je rađeno na 15 bolesnika, a promatrani markeri bili su citokeratin, Ki67 i p53. Rezultati su pokazali jako pozitivnu reakciju bojenja primarnih tumora na citokeratin, dok je bojenje na Ki67 i p53 izostalo. Autori (163) zaključuju kako citokeratin može biti koristan u predviđanju nastanka epitelne diferencijacije, dok Ki67 i p53 mogu biti blagi pokazatelji zloćudne progresije u oralnim tkivima.

Zaključno, unatoč rezultatima dosadašnjih studija koje su pokazale dobru prognostičku vrijednost proliferacijskog indeksa Ki67 kao biljega za OPK, još uvijek postoji dovoljan broj studija koje su pokazale kontradiktorne rezultate. S obzirom na navedenu činjenicu, preporučuju se nove studije na većim uzorcima uz standardizirane imunohistokemijske metode.

1.5. CD44 – klaster diferencijacije 44 (eng. cluster of differentiation-44)

CD44 je dio obitelji transmembranskih glikoproteina koji je uključen u međustanične interakcije, stanične adhezije, migracije, preživljavanje, angiogenezu, predočavanje citokina, kemokina i čimbenika rasta (164). U ljudi je CD44 kodiran s 19 egzona, s tim da je 10 egzona konstantno u svim izoformama. Standardni oblik CD44 (CD44s) kodiran je s deset konstantnih egzona.

Izoformne varijante CD44 (CD44v) nastaju alternativnim spajanjem i posjeduju deset konstantnih egzona i bilo koju kombinaciju preostalih devet varijanti egzona. CD44 i razne izoformne varijante CD44v imaju zajedničke i različite funkcionalne uloge. Izoformne varijante mogu djelovati kao ko-receptori za vezanje/sekvencioniranje faktora rasta na staničnoj površini i predstavljanje istih specifičnim receptorima (163). Razlikovanje CD44 izoforma je kompliciran proces s obzirom na to da tumorske stanice mogu eksprimirati više CD44 izoformi čija je ekspresija različita (165).

Mnoga istraživanja koja su se bavila određenim tipom tumora, metastaziranjem i prognozom bolesti pokazuju slične rezultate, a popis nekih od njih, iako nije sveobuhvatan, prikazan je u Tablici 6 (166-188).

Osim toga, CD44 sudjeluje i u patološkim procesima rasta i metastaziranja tumora. Postoji nekoliko mehanizama kojima CD44 može poticati nastanak zloćudnosti, a jedan od njih je modulacija čimbenika, kao što su prianjanje, pokretljivost, degradacija matriksa, proliferacija

i stanično preživljavanje, koji u konačnici mogu dovesti do pokretanja tumora i metastatske kaskade. CD44 također veže nekoliko izvanstaničnih tvari poput hijaluronske kiseline, fibronektina, kolagena i osteoponina koji olakšavaju vezanje i naknadni rast tumorskih stanica na drugim mjestima i povećanu izraženost CD44 (190, 191).

Povećana imunohistokemijska izraženost CD44 u tumorima prostate, dojke i gastrointestinalnog trakta povezuje se sa slabije diferenciranim karcinomima kao i s nepovoljnijim preživljenjem bolesnika. Povezanost između povećane izraženosti CD44 i metastatskog potencijala tumorskih stanica dokazana je u većine provedenih studija. Međutim, u literaturi postoje i radovi koji su na primjeru karcinoma bubrežnih stanica i non-Hodgkin limfoma dokazali povezanost povoljnijeg preživljenja kod povećane izraženosti CD44 u tumorskim stanicama (192).

U tumorskom tkivu postoje karcinomske matične stanice (KMS) koje su nediferencirane i pokazuju velike proliferativne sposobnosti uslijed pretjerane izraženosti matičnih biljega, a koji posljedično djeluju na metastaziranje tumora, transport lijekova i mehanizam popravka DNA. Pretpostavlja se kako su KMS odgovorne za početak, progresiju, recidiv, invaziju tumora i rezistenciju tumora na liječenje. Spomenuti glikoprotein CD44 se navodi i kao biljeg subpopulacije matičnih tumorskih stanica iz kojih samoobnavljanjem može proliferirati glavnina tumorske mase (193).

U novije vrijeme spominje se i ideja da KMS mogu nastati iz prekanceroznih matičnih stanica (preKMS) (194). Razlika KMS-a i preKMS-a je ta što potonje mogu pokrenuti nastanak dobroćudnih ili zloćudnih lezija ovisno o uvjetima mikrookoliša, dok su KMS odgovorne za nastanak zloćudnih lezija. Osim toga preKMS se nalaze u prekanceroznim lezijama kao što je OL, dok se KMS nalaze u karcinomu (195). Čini se da bi identifikacija preKMS-a mogla pružiti mogućnost procjene rizika zloćudne transformacije prekanceroznih lezija i sprečavanja njihovog napredovanja u ranim fazama (196).

Tablica 6. Značaj i funkcije različitih izoformi CD44 (166-188).

CD44 izoforme	Biološka funkcija	Tip tumora	Referenca
CD44s	Rast tumora, metastaze, niska stopa preživljenja	Karcinom gušterače	164
CD44s	Progresija	Karcinom dojke	165
CD44v3	Migracija, pretjerana ekspresija u tumorskom tkivu	Planocelularni karcinom glave i vrata	166
CD44v3	Proliferacija i rezistencija na cisplatinu	Planocelularni karcinom glave i vrata	167
CD44v4, CD44v5	Metastaze u plućima	Karcinom gušterače	168
CD44v6	Metastaziranje, povezanost s metastazama u jetru	Karcinom gušterače	169, 170, 171
CD44v6	Ekspresija epitelnih fenotipa stanice	Karcinom prostate	172
CD44v6	Tumorigena funkcija, kemorezistentnost	Karcinom prostate	173
CD44v6	Migracija, metastaziranje, uznapredovali stadij tumora	Kolorektalni adenokarcinom	174, 175
CD44v6	Metastaziranje	Karcinom debelog crijeva	174
CD44v6,CD44v9	Korelacija s metastazama u limfnim čvorovima, metastazama u jetri i TNM stadijem	Karcinom gušterače	176
CD44v9	Niska stopa preživljenja, korelacija s metastazama u limfnim čvorovima/jetri i TNM stadijem	Karcinom gušterače	176
CD44v9	Povezanost s lošom prognozom, doprinosi invaziji i migraciji posredovano s EMT-om (epitelno-mezenhimalna tranzicija)	Karcinom mokraćnog mjehura	177
CD44v9	Inhibicija adhezijskih molekula i signalnih puteva odgovornih za kontrolu staničnog polariteta i pojačanu sekreciju proteolitičkih enzima (p-cMet, AR, HSP90, P110 α / PI3K, i CD44)	Karcinom prostate	178
CD44v4-10	Promovirana inicijacija adenoma kod miševa Apc (Min / +), inicijacija tumora	Kolorektalni karcinom	179
CD44v8-10	Inicijacija tumora	Karcinom želuca	180
CD44v8-10	Plućne metastaze	Karcinom dojke	181
CD44v (v6-10,v7-10,v8-10)	Korelacija ekspresije CD44 u transgeničnim Gan miševima	Karcinom želuca	182
CD44v8-10 prekomjerna ekspresija	Pojačanje kronične faze CML-a	Leukemija	183
CD44, izoforme nisu specificirane	Korelacija ekspresije CD44 i zloćudnog stadija bolesti	Karcinom prostate	184
CD44, izoforme nisu specificirane	Invazija	Karcinom prostate	185
CD44, izoforme nisu specificirane	Loša prognoza, niska stopa preživljenja, metastaziranje	Karcinom gušterače	186

1.5.1. Uloga CD44 u OL – dosadašnje spoznaje

Do sada su se u svrhu identifikacije oralne epitelijalne displazije kod koje postoji rizik za zloćudnu transformaciju, koristili različiti markeri poput Ki67, p53, nuklearnog antigena stanične proliferacije, argirofilne regije nukleolarnog organizatora i citokeratina (197). Posljednjih nekoliko godina, među znanstvenicima sve je veći interes za obitelj površinskih glikoproteina CD44.

Ranih 1990-ih, CD44 je bio u fokusu molekularne onkologije kada je prepoznato da njegove izoforme, uglavnom CD44 v6, reguliraju napredovanje tumora, invaziju i stvaranje metastaza (198). Značajke ove transmembranske adhezijske molekule i njezina uloga u razvoju i napredovanju tumora pitanja su koja su od velikog interesa ne samo za znanstvenike, već i za onkologe i patologe. Dostupnost različitih egzon specifičnih monoklonskih antitijela za CD44 izoforme poboljšala je jednostavnost i točnost imunohistokemijske analize. Međutim, do sada je objavljeno relativno malo studija koje su ispitivale ekspresiju CD44 u prekanceroznih oralnih lezija, čiji rezultati su pokazali varijabilnost u ekspresiji CD44 (199).

U istraživanju koje su proveli Naga i sur. (200), zabilježen je pad ekspresije CD44 u tri stupnja displazije epitela u usporedbi sa zdravom sluznicom. Povezanost stupnja displazije i smanjene ekspresije CD44 v6 može se objasniti činjenicom da postoje rane stanične promjene u interakciji stanica, i stanica i matriksa, te patološka svojstva adhezije na površini stanice, koja mogu doprinijeti stanicama u postizanju invazije i ranog razvoja zloćudnih tumora u usnoj šupljini (200-202). Srednja vrijednost CD44 imunopozitivnih stanica bila je viša u normalnoj sluznici u usporedbi s blagom, umjerenom i teškom epitelnom displazijom. Slučajevi displazije epitela teškog stupnja pokazali su smanjenu ekspresiju CD44. Nadalje, čini se da je povezanost između stupnja displazije i smanjene ekspresije CD44 povezana s proliferacijom, kao i sa stupnjem stanične diferencijacije koja je uključena u pokretljivost i invaziju lezije (204-206).

Studija o ekspresiji standardne izoforme CD44 i varijante izoforme CD44v6 u normalnoj sluznici, OL i OPK pokazala je da s progresijom normalnog epitela prema displaziji jača postupno i intenzitet bojenja koji zahvaća više suprabazalnih slojeva. U uzorcima OPK utvrđena je smanjena stopa ekspresije CD44 (205). Druga studija o aktiničkom heilitisu pokazala je da, iako se ekspresija povećava s intenzitetom i stupnjem displazije, razlikovanje stanica pomoću CD44 nije lako u različitim promjenama u tkivima (207). Nekoliko studija navelo je da su različite izoforme CD44 povezane s višim gradusom tumora, većom otpornošću na lijekove i lošom prognozom karcinoma glave i vrata (208-210).

Godine 2018. provedena je meta-analiza prognostičkog značaja biljega KMS u prekanceroznih lezija sluznice usne šupljine (212). PubMed baza je pretražena u razdoblju od 2007. do prosinca 2017. godine s kombinacijama ključnih riječi: oralna premaligna/prekancerozna lezija, oralno premaligno/prekancerozno stanje, potencijalno zloćudne promjene usne šupljine, oralna leukoplakija, oralna eritroplakija, oralni lihen planus, oralna submukozna fibroza, matične stanice raka, CD133, CD44, CD24, CD271, podoplanin, ALDH1, ABCG2, Oct-4, Sox-2, Bmi-1 i NANOG. Uključni kriteriji za studije podrazumijevali su preporuke za studije koje ispituju prognostičku vrijednost tumorskih markera prema REMARK smjernicama (213). Od ukupno 118 studija koje su dobivene pretraživanjem prethodno spomenute baze, 12 ih je bilo uključeno u meta-analizu. Ukupan broj bolesnika na kojem su provedena uključena istraživanja bio je 1 659. Rezultati meta-analize pokazali su da ekspresija biljega KMS u oralnih prekanceroznih lezija korelira s razvojem OPK. Većina studija koja je bila uključena u ovu meta-analizu pokazala je superiornost biljega KMS u odnosu na druge čimbenike, kao što su dob, pušenje i patohistološki nalaz u predviđanju progresije oralne prekancerozne lezije u OPK. Nadalje, multivarijantna analiza većine ovih studija pokazala je da prisustnost populacije KMS u prekanceroznih lezija ukazuje na nepovoljan klinički ishod bolesti (212).

Trenutno se rizik od razvoja OPK procjenjuje prema histološkom stupnju displazije epitela. Međutim, histološka procjena lezije je sama po sebi subjektivna, što ističu i pojedini autori (46, 243, 215) koji nisu primijetili značajnu povezanost između stupnja displazije i rizika zloćudne transformacije. Navedenu tvrdnju potvrđuju i rezultati studija koje su bile uključene u meta-analizu. Kawaguchi i suradnici (216) izvijestili su da je više od 50% bolesnika s OL-om bez displazije razvilo OPK. De Vicente i suradnici (217) također su utvrdili da je 5% OL lezija s blagom displazijom napredovala u OPK, dok 25% OL lezija s teškom displazijom nije. Habiba i suradnici (218) ističu superiornost prognostičke vrijednosti biljega KMS-a nad histopatološkim nalazom, te se stoga predlaže određivanje ekspresije biljega KMS-a u različitim stupnjevima displazije, čime se dobiva na preciznosti u predviđanju rizika za razvoj OPK u pojedinim slučajeva.

U studijama koje su bile uključene u spomenutu meta-analizu zabilježena je i zloćudna transformacija prekanceroznih lezija koje su bile negativne na biljege KMS-a (212). Iako je takav broj slučajeva u svim uključenim studijama bio malen, postavlja se pitanje kako u tim slučajevima dolazi do zloćudne transformacije i postoji li možda neka druga skupina populacije stanica raka odgovorna za nastanak OPK? Uzimajući u obzir hipotezu o KMS, uvjerljivo objašnjenje je da svaki biljeg KMS-a označava samo različitu podskupinu matičnih stanica koje

nalikuju stanicama karcinoma, dok ostale jedinstvene subpopulacije stanica raka s karakteristikama matičnih stanica nisu identificirane. Navedeno potvrđuju nedavne studije na staničnim linijama raka dojke i jajnika koje su pokazale da je svaki pojedini promatrani biljeg KMS-a (CD24, CD44 i ALDH1) identificirao jedinstvenu populaciju tumorskih stanica (219, 220). Iz toga proizlazi da su slučajevi prekanceroznih lezija, koje su bile negativne na biljege KMS-a, a koji su napredovali u OPK, mogli biti pozitivni na druge biljege KMS-a. Stoga je kritični aspekt u predviđanju kliničkog tijeka prekanceroznih lezija prepoznavanje heterogene populacije matičnih stanica koje nalikuju stanicama karcinoma, a koje su odgovorne za nastanak tumora. S obzirom na varijabilnost populacije KMS-a i vjerojatnost prepoznavanja prisutnosti više od jedne podskupine matičnih stanica, koje nalikuju stanicama karcinoma, teško je utvrditi zloćudni potencijal oralnih prekanceroznih lezija na temelju ispitivanja jednog biljega KMS-a. Stoga se čini da je pristup, koji podrazumijeva ispitivanje više biljega KMS-a, odjednom svakako relevantniji u procjeni rizika za zloćudnu transformaciju prekanceroznih lezija (212).

U zaključku se može reći da nema biljega KMS-a koji se može univerzalno koristiti u detekciji matičnih stanica koje nalikuju stanicama karcinoma. Profiliranje svakog pojedinog slučaja, koristeći nekoliko biljega KMS-a, je neophodno s obzirom na činjenicu da su stanice karcinoma vrlo heterogene na genetskoj, epigenetskoj i fenotipskoj razini. Buduća istraživanja o KMS-a u prekanceroznih lezija trebala bi procijeniti i usporediti ekspresiju različitih biljega KMS-a s ciljem procjene varijabilnosti u njihovoj ekspresiji.

1.5.2. Uloga CD44 u OPK – dosadašnje spoznaje

Kako je ranije spomenuto, provedena istraživanja pokazala su da zloćudne novotvorine sadrže diferencirane stanice s manjom subpopulacijom proliferacijskih i nediferenciranih stanica, koje se još nazivaju i karcinomske matične stanice (KMS) (221). Teorija KMS postulira da samo određena podskupina stanica raka unutar tumora pokazuje karakteristike matičnih stanica (npr. sposobnost samoobnavljanja i ekstenzivnog razmnožavanja), koje mogu podržati rast te promicati recidiv i metastaziranje (222, 223). Ranije je zabilježeno da se u karcinomima pločastih stanica glave i vrata KMS javljaju u niskim postocima, te se pokazalo da se mogu okarakterizirati prema razinama ekspresije CD44 (222, 224).

CD44 proteini obično se nalaze u epitelnom tkivu, a prethodno je utvrđeno da su važni regulatorni čimbenici u normalnom pločastom epitelu za procese poput stanične adhezije i

interakcije među stanicama (22). Iako je ovaj protein prethodno povezan s infiltracijom i metastatskom diseminacijom kada je eksprimiran u neoplastičnom pločastom epitelu (170, 226, 227). Kontroverzni rezultati zabilježeni su u brojnim istraživanjima koja pokazuju oprečne nalaze za OPK (227-231). Prema Blooru i sur. (228) i Mascolo i sur. (231), malo je vjerojatno da izraženost CD44 ima prognostičkog vrijednost u OPK.

S obzirom na to da pojedini autori ističu kako ekspresija CD44 nema značajnu ulogu u prognozi OPK, potrebne su dodatne, standardizirane studije koje će razjasniti diskrepancu u rezultatima do sada provedenih studija.

Tijekom godina, većina je istraživanja na temu ekspresije CD44 u OPK pokazala njegov prognostički značaj (233, 234-236). Zanimljivo, ranija istraživanja ističu kako je smanjena ekspresija CD44 bila značajan prediktor loše prognoze u većini OPK studija (234, 235, 237, 238). S druge strane, rezultati nedavnih studija lošu prognozu OPK povezuju s jakom ekspresijom CD44 (230, 233, 239, 240).

Ova varijabilnost rezultata može biti posljedica nedostatka standardizacije u istraživanjima na ovu temu, posebno u svezi s anatomsom regijom (233, 241). Prema Kokko i sur. (230), postoje značajane razlike u pogledu rezultata ekspresije CD44 i njegovog prognostičkog značaja vezano za anatomsku lokalizaciju tumora u regiji glave i vrata. Ipak, nekoliko je istražitelja grupiralo pojedine karcinome glave i vrata, zajedno s oralnim karcinomima, kao i s karcinomima orofarinksa i grkljana, koji imaju različitu prognozu (243, 241). Budući da se obitelj CD44 sastoji od standardnog oblika CD44 (CD44) i njegovih izoformi (CD44v) (241), postaje očigledno da bi razlike OPK u sposobnosti za recidiv, loko regionalne ili udaljene metastaze, kao i za radiorezistenciju njegovih malignih stanica mogle biti posljedica prekomjerne ekspresije specifične CD44 izoforme (243).

Slaba ekspresija CD44 na tumorskim stanicama bila je značajno u korelaciji s lošom prognozom karcinoma jezika (245), dok se izostanak CD44v ekspresije povezuje s kraćim vremenom preživljenja s karcinomom na usni (238). S druge strane, Bankfalvi i sur. (246) utvrdili su da je povećana imunoekspresija izoforme CD44v9 zajedno s gubitkom CD44, v4 i v7 značajno povezana s lošijim kliničkim ishodom u bolesnika s OPK.

U drugim slučajevima, čini se da prekomjerna ekspresija CD44v (v3 i v6) odražava staničnu invazivnost i dovodi do povećane agresivnosti nekih karcinoma glave i vrata, uključujući i OPK (247), s obzirom na to da se ekspresija različitih izoformi povezuje i s metastazama u limfne čvorove i rezistencijom na kemoterapiju (248). Štoviše, pojačana ekspresija CD44 standardnih

i varijantnih izoforma potvrđena je i kod većine oralnih displazija, koje su također pokazale selektivnu akumulaciju CD44, v3, v4 i v9 u OPK u području invazivne tumorske fronte. (246, 249).

Značajno je da su neke studije pokazale da CD44 može biti važan biomarker stanične subpopulacije KMS u karcinomima glave i vrata (222, 224, 244). Prvi dokazi da zloćudne stanice karcinoma glave i vrata imaju razvojnu hijerarhiju, te da posjeduju subpopulaciju stanica sa sposobnošću samoobnavljanja i diferencijacije utvrdili su Prince i sur. (222), koji također povezuje ekspresiju CD44 s imunofenotipom KMS. U skladu s tim, utvrđena je i značajna rezistencija na apoptozu za CD44-pozitivne stanice u karcinomima glave i vrata (250, 251), a dodatna su ispitivanja zabilježila povezanost prekomjerne ekspresije CD44 s drugim pretpostavljenim biomarkerima KMS-a, kao što su CD24 i CD133, koji također pokazuju značajnu prognostičku vrijednost u OPK (233).

Kao i kod diskrepance u rezultatima studija, vezano za prognostičku vrijednost CD44 u OPK, nedavno istraživanje je pokazalo da CD44 ima ograničenu ulogu u smislu biomarkera oralnih KMS pri određivanju imunofenotipa istih (252), dok su druge studije pokazale da CD44-negativne stanice u karcinomima glave i vrata također imaju osobine slične matičnim stanicama (253). U skladu s tim, Clay i sur. (229) nedavno su sugerirali kako je malo vjerojatno da su stanice pozitivne na CD44 čista populacija KMS, naglašavajući potrebu kombiniranja CD44 s drugim markerima KMS u budućim studijama.

Precizno razumijevanje mehanizama regulacije CD44 u OPK neophodno je za daljnje istraživanje progresije i invazivnosti raka, kao i za stjecanje dodatnih znanja o prognozi tumora. Međutim, još uvijek nije postignut konsenzus o ovoj problematici, a kontradiktorni rezultati u vezi s imunoekspresijom CD44 u prognozi OPK i identifikaciji KMS-a mogu se pripisati faktorima poput različitih kriterija odabira OPK bolesnika te postojanjem različitih izoformi CD44 s različitim komercijalno dostupnim antitijelima, kao i različitim kontrastnim tehničkim metodama koje se koriste za procjenu (170, 233, 240, 241).

S obzirom na kontradiktorne rezultate dosadašnjih studija, vezano za prognostičku vrijednost CD44 u OPK i vrijednost CD44 kao markera KMS, potrebne su dodatne standardizirane studije koje će razriješiti spomenutu problematiku.

2. SVRHA ISTRAŽIVANJA

Hipoteza

Imunohistokemijska izraženost CD44 i Ki67 je različita u OL, OPK i zdravoj oralnoj sluznici.

Ciljevi

OPĆI CILJ: Cilj istraživanja je imunohistokemijski utvrditi izraženost CD44 i Ki67 u OL te usporediti dobivene podatke sa izraženosti CD44 i Ki67 u OPK i zdravoj oralnoj sluznici. Iz usporedbe obrazaca njihovih pojavnosti pokušalo bi se donijeti pretpostavke o uključenosti u procese maligne transformacije. Naši rezultati bi moguće indicirali potrebu za prospektivnim studijama koje uključuju i ishode, a čiji bi rezultati mogli dokazivati povezanost biljega s karcinogenezom.

SPECIFIČNI CILJEVI:

1. Usporediti imunohistokemijsku izraženost CD44 u pokrovnom epitelu između OL, OPK i zdrave oralne sluznice.
2. Usporediti imunohistokemijsku izraženost Ki67 u pokrovnom epitelu između OL, OPK i zdrave oralne sluznice.
3. Usporediti imunohistokemijsku izraženost CD44 u upalnom infiltratu između OL, OPK i zdrave oralne sluznice.
4. Usporediti imunohistokemijsku izraženost Ki67 u upalnom infiltratu između OL, OPK i zdrave oralne sluznice.
5. Utvrditi postoji li korelacija između izraženosti CD44 i Ki67 u epitelu i CD44 i Ki67 u upalnom infiltratu s dobi i upalom na HE preparatima u OL i OPK.
6. Odrediti stupanj upale na HE preparatima OL, OPK i zdravoj oralnoj sluznici te usporediti dobivene vrijednosti između ispitivanih skupina.
7. Usporediti razlike indeksa označavanja LI (engl. labeling indeks) pojedinih biljega u odnosu na upalu u HE preparatima OL.

Svrha rada

Razlika izraženosti Ki67 i CD44 unutar skupine bolesnika s oralnom leukoplakijom mogla bi izdvojiti podgrupu istih s većom vjerojatnošću nastanka oralnog karcinoma. Spomenuti bolesnici imali bi koristi od intenzivnijeg kliničkog praćenja te po potrebi i agresivnijeg terapijskog pristupa.

3. MATERIJALI I METODE

3.1. Materijali

Ovo istraživanje je retrospektivna studija odobrena od strane Etičkog povjerenstva Stomatološkog fakulteta u Zagrebu i Etičkog povjerenstva Kliničkog bolničkog centra Sestre Milosrdnice.

Uzorci sluznice usne šupljine s dijagnozom OL i OPK predstavljaju arhivski materijal Kliničkog zavoda za patologiju i citologiju KBC Sestre milosrdnice, dobiven od bolesnika kojima je u periodu od 2013. do 2018. godine učinjena biopsija zbog promjene u usnoj šupljini. Uzorci sluznice usne šupljine bez patohistoloških promjena također predstavljaju arhivski materijal istoimenog zavoda u gore navedenom periodu.

Analizirano je: 30 uzoraka sluznice usne šupljine s dijagnozom OL, 30 uzoraka sluznice usne šupljine s dijagnozom OPK, 20 uzoraka sluznice usne šupljine bez patohistoloških promjena.

3.2. Metode

Uzorci su obrađeni standardnom histološkom metodom koja podrazumijeva fiksaciju materijala (tkiva) u 10% puferiranom formalinu, koji se uklapa u parafinske blokove, te potom reže na debljinu rezova od 5 µm, deparafinira se i boji standardnom hemalaun eozin (HE) metodom. Za imunohistokemijsku analizu korišteni su rezovi parafinskih blokova i primarna monoklonalna protutijela na Ki67 (MO A-HU Ki67, clone MIB-1, 1:150, DAKO) i na CD44 (MO A-HU CD44, clone DF 1485, 1:50, DAKO).

Morfološka analiza

Morfološka analiza za OL uključivala je histološke kriterije prema SZO (1), za OPK morfološke promjene koje odgovaraju karcinomu, a za zdravu sluznicu usne šupljine niti jedan od kriterija nije smio biti zadovoljen.

Imunohistokemijska analiza

Imunohistokemijska analiza za protutijela vodila se LSAB metodom kao vizualizacijskim sistemom na Dako TechMate TM Horizon (Dako, Copenhagen, Danska) automatiziranom stroju za imunohistokemijsko bojenje. Vrijeme i način termalne detekcije epitopa, razrijeđenja i vrijeme inkubacije svakog antitijela rađeno je prema protokolima proizvođača. Vizualizacija reakcije sekundarnih antitijela učinjena je En Vision HRP kunić / miš ENV (K5007, DAKO) i kromogenom diaminobenzidinom (K3468, DAKO), a kontrastiranje je učinjeno Mayer hematoksilinom.

Imunohistokemijska reakcija na CD44 određivala se semikvantitativno prema metodi koju su opisali Ghazi i sur. (254):

- 0 - bez pozitivne membranske reakcije ili 0-<5% stanica,
- 1+ slabo pozitivna membranska reakcija; 5%-25% stanica,
- 2+ umjereno pozitivna membranska reakcija; 25-50% stanica,
- 3+ srednje pozitivna membranska reakcija; 50%-75% stanica,
- 4+ jako pozitivna membranska reakcija: više od 75% stanica.

Imunohistokemijski pozitivitet jezgara na Ki67 određivao se semikvantitativno također prema metodi koju su opisali Ghazi i sur. (254):

- 0 - bez pozitivne membranske reakcije ili 0-<5% stanica,
- 1+ slabo pozitivna membranska reakcija; 5%-25% stanica,
- 2+ umjereno pozitivna membranska reakcija; 25-50% stanica,
- 3+ srednje pozitivna membranska reakcija; 50%-75% stanica,
- 4+ jako pozitivna membranska reakcija: više od 75% stanica.

Područje pregledavanja određeno je pregledavanjem cijelog uzorka na malom povećanju (x40). Imunohistokemijska izraženost biljega očitavala se u reprezentativnom području pod velikim povećanjem (x400).

3.3. Statistička analiza

Priprema podataka izvršena je pomoću računalnog tabličnog kalkulatora Microsoft Office Excel. Podatci su prikazani tablično.

Kategorijske i nominalne vrijednosti su prikazane kroz odgovarajuće frekvencije i udjele, dok su se razlike između njih analizirale Fisherovim egzaktnim testom, odnosno Fisher-Freeman-Haltonovim testom u slučajevima tablica većih od 2x2 formata.

Kontinuirane vrijednosti prikazane su kroz medijane i interkvartilne raspone, a razlike između njih analizirane su Mann-Whitneyjevim U testom. P vrijednosti manje od 0,05 su smatrane značajnima. U analizi se koristila programska podrška IBM SPSS Statistics, verzija 25.0 (<https://www.ibm.com/analytics/spss-statistics-software>).

4. REZULTATI

4.1. Analiza demografskih karakteristika ispitanika

U istraživanje je bilo uključeno ukupno 80 ispitanika.

Prvu skupinu činilo je 30 bolesnika (15 žena i 15 muškaraca) s patohistološki potvrđenom OL. U tri (10%) bolesnika opisana je blaga displazija u donjoj trećini epitela, a u jednog (3,3%) bolesnika teška displazija koja je zauzimala dvije trećine epitela. U ostalih 26 slučajeva (86,7%) uz kliničku sliku OL opisana je hiperkeratoza.

Bolesnici s OL-om su bili u dobi od 32 do 83 godine, s medijanom dobi od 58 (IQR 53,0 – 71,0).

Drugu skupinu ispitanika činilo je 30 bolesnika (3 žene i 27 muškaraca) s dijagnosticiranim i histološki potvrđenim OPK. Dobna raspodjela ispitanika s OPK bila je u rasponu od 39 do 72 godine, s medijanom dobi od 66,5 (IQR 52,2 – 72,0).

Treću skupinu činilo je 20 ispitanika (10 žena i 10 muškaraca) s urednim nalazom sluznice usne šupljine, dobne raspodjele od 27 do 74 godine, s medijanom dobi 53,5 (IQR 49,0 – 61,2). Za svaku pojedinu skupinu vrijednosti srednje životne dobi ispitanika izračunate su jednosmjernom analizom varijance (One-way ANOVA).

U skupini sa dijagnozom OPK bilo je značajno više muškaraca u odnosu na skupine OL i zdravu oralnu sluznicu (90,0% naprema 50,0%, $p^1 < 0,001$; 90% naprema 50%, $p^3 = 0,003$). OPK skupina bila je najstarija s medijanom dobi od 66,5 (IQR 52,2-72,0) godina. Značajna razlika u dobi zabilježena je između skupina OPK i zdrave oralne sluznice ($p^3 = 0,017$).

Raspodjela po dobi i spolu za ispitne skupine prikazana je u Tablici 7, a kliničke karakteristike ispitanika s OPK u Tablici 8.

Tablica 7. Raspodjela po dobi i spolu za ispitne skupine; Fisherov egzakti test, odnosno Mann-Whitney U test.

		OL N=30				OPK N=30		Zdrava sluznica N=20		P ¹	P ²	P ³
				Displazija		N	%	N	%			
		N	%	N	%							
Spol	Muški	15	50,0%	3	10,0%	27	90,0%	10	50,0%	<0,001	1,000	0,003
	Ženski	15	50,0%	1	3,3%	3	10,0%	10	50,0%			
Dob (godine)	Medijan (IQR)	58,0 (53,0 - 71,0)				66,5 (52,2 - 72,0)		53,5 (49,0 - 61,2)		0,437	0,104	0,017

p¹ Fisherov egzakti test - oralna leukoplakija vs. OPKp² Fisherov egzakti test - oralna leukoplakija vs. zdrava sluznicap³ Fisherov egzakti test - zdrava sluznica vs. OPK

* Mann-Whitney U test

Tablica 8. Kliničke karakteristike ispitanika s OPK.

		N	%
Pušenje	DA	14	46,6
	NE	13	43,3
	Bivši pušači	2	6,6
	NA	1	3,3
Alkohol	DA (svakodnevno)	3	10,0
	NE	19	63,3
	Povremeno	2	6,6
	Prigodno	2	6,6
	NA	4	13,3
T klasifikacija	1	9	30,0
	2	8	26,6
	3	5	16,6
	4	3	10,0
	4a	4	13,3
	NA	1	3,3
N klasifikacija	X	3	10,0
	0	12	40,0
	1	2	6,6
	2	5	16,6
	2b	2	6,6
	2c	1	3,3
	3b	3	10,0
	NA	2	6,6
M klasifikacija	X	27	90,0
	NA	3	10,0
Gradus tumora	1	23	76,6
	2	4	13,3
	3	3	10,0

Četnaest ispitanika (46,6%) su aktivni pušači, 13 (43,3%) se izjasnilo kao nepušači, dvoje je bivših pušača (6,6%) a za jednog ispitanika (3,3%) nije bilo podataka o navici pušenja. Što se tiče konzumacije alkohola, 19 ispitanika (63,3%) se izjasnilo da ne konzumira alkohol, troje ispitanika (10%) alkohol konzumira svakodnevno, dvoje (6,6%) povremeno, dvoje (6,6%) prigodno i za četiri ispitanika (13,3%) nije bilo dostupnih podataka o istome. Veličina tumora određivala se pomoću TNM klasifikacije, a najzastupljenija veličina tumora bila je T1 (30,0%) i T2 (26,6%). U 13 (43,3%) bolesnika tumor je metastazirao u regionalne limfne čvorove, a kod 12 (40,0%) bolesnika nije bilo klinički pozitivnih limfnih čvorova. Gradus tumora u najvećem broju slučajeva je bio 1 (N=23).

Razlike između ispitivanih skupina s obzirom na upalu opisanu na HE preparatima, prikazane su u Tablici 9. Upala je u najvećem broju slučajeva detektirana u OL i OPK skupini. Značajne razlike zabilježene su između OL i OPK skupine u odnosu na zdravu sluznicu ($p^2 < 0,001$; $p^3 < 0,001$), dok nije bilo razlike između OL i OPK skupine ($p^1 = 0,067$). Oskudna upala zabilježena je u 85,7% OPK slučajeva, 56,7% OL-a i 25% zdrave oralne sluznice. Umjeren intenzitet upale zabilježen je u 23,3% OL-a a samo u 3,6% OPK. Gusta upala bila je detektirana u 10,0% OL-a i 7,1% OPK, dok u zdravoj sluznici ista nije zabilježena (0,0%). Upala nije bila prisutna u 75% slučajeva zdrave oralne sluznice, 3,6% OPK i 10,0% OL-a.

Tablica 9. Razlike između ispitivanih skupina s obzirom na upalu HE (hemalaun eozin bojenje): Fisher-Freeman-Haltonov egzakti test.

		OL N=30		OPK N=30		Zdrava sluznica N=20		P ¹	P ²	P ³
		N	%	N	%	N	%			
Upala HE	Bez upale	3	10,0%	1	3,6%	15	75,0%	0,067	<0,001	<0,001
	Oskudna	17	56,7%	24	85,7%	5	25,0%			
	Umjerena	7	23,3%	1	3,6%	0	0,0%			
	Gusta	3	10,0%	2	7,1%	0	0,0%			

p¹ Fisherov egzakti test - oralna leukoplakija vs. OPK

p² Fisherov egzakti test - oralna leukoplakija vs. zdrava sluznica

p³ Fisherov egzakti test - zdrava sluznica vs. OPK

* Mann-Whitney U test

4.2. Analiza rezultata imunohistokemijskih metoda

4.2.1. Razlike indeksa označavanja pojedinih biljega u odnosu na upalu HE u oralnoj leukoplakiji

Upalni infiltrat opisan na HE preparatima u stromi korelirao je s ekspresijom Ki67 u upalnom infiltratu u stromi ($p=0,013$).

Tablica 10. Razlike indeksa označavanja pojedinih biljega u odnosu na upalu HE u OL; Fisherov egzaktni test, odnosno Mann-Whitney U test.

	Upala HE								p	
	Bez upale		Oskudna		Umjerena		Gusta			
	N	%	N	%	N	%	N	%		
CD44 epitel	<5%	1	33,3%	4	23,5%	2	28,6%	0	0,0%	0,360
	5-25%	1	33,3%	4	23,5%	0	0,0%	0	0,0%	
	25-50%	1	33,3%	6	35,3%	2	28,6%	0	0,0%	
	50-75%	0	0,0%	3	17,6%	2	28,6%	2	66,7%	
	>75%	0	0,0%	0	0,0%	1	14,3%	1	33,3%	
CD44 upala	<5%	2	66,7%	4	23,5%	2	28,6%	0	0,0%	0,118
	5-25%	1	33,3%	9	52,9%	0	0,0%	1	33,3%	
	25-50%	0	0,0%	4	23,5%	3	42,9%	1	33,3%	
	50-75%	0	0,0%	0	0,0%	2	28,6%	1	33,3%	
	>75%	0	0,0%	0	0,0%	0	0,0%	0	0,0%	
Ki67 epitel	<5%	3	100,0%	5	29,4%	2	28,6%	0	0,0%	0,163
	5-25%	0	0,0%	3	17,6%	4	57,1%	1	33,3%	
	25-50%	0	0,0%	8	47,1%	1	14,3%	2	66,7%	
	50-75%	0	0,0%	1	5,9%	0	0,0%	0	0,0%	
	>75%	0	0,0%	0	0,0%	0	0,0%	0	0,0%	
Ki67 upala	<5%	3	100,0%	17	100,0%	5	71,4%	1	33,3%	0,013
	5-25%	0	0,0%	0	0,0%	2	28,6%	2	66,7%	
	25-50%	0	0,0%	0	0,0%	0	0,0%	0	0,0%	
	50-75%	0	0,0%	0	0,0%	0	0,0%	0	0,0%	
	>75%	0	0,0%	0	0,0%	0	0,0%	0	0,0%	

4.2.2. Imunohistokemijska izraženost CD44 u epitelu ispitivanih skupina

Zabilježena je značajna razlika između ispitivanih skupina u odnosu na izraženost CD44 u epitelu ($p^1 < 0,001$; $p^2 = 0,005$; $p^3 < 0,001$); Fisherov egzaktni test, odnosno Mann-Whitney U test.

Pozitivna imunohistokemijska reakcija na CD44 u epitelu zabilježena je u 76,7% (N=23) slučajeva. U 40% (N=12) slučajeva OPK postotak pozitivnih stanica na CD44 u epitelu je bio veći od 75%. U zdravoj sluznici negativna imunohistokemijska reakcija na CD44 zabilježena je u 65,0% (N=13) slučajeva (Tablica 11.).

Tablica 11. Imunohistokemijska izraženost CD44 u epitelu ispitivanih skupina; Fisherov egzaktni test, odnosno Mann-Whitney U test.

	Oralna leukoplakija N=30		OPK N=30		Zdrava sluznica N=20		P ¹	P ²	P ³	
	N	%	N	%	N	%				
CD44 epitel	<5%	7	23,3%	0	0,0%	13	65,0%			
	5-25%	5	16,7%	0	0,0%	5	25,0%			
	25-50%	9	30,0%	8	26,7%	2	10,0%	<0,001	0,005	<0,001
	50-75%	7	23,3%	10	33,3%	0	0,0%			
	>75%	2	6,7%	12	40,0%	0	0,0%			

p¹ Fisherov egzaktni test - oralna leukoplakija vs. OPK

p² Fisherov egzaktni test - oralna leukoplakija vs. zdrava sluznica

p³ Fisherov egzaktni test - zdrava sluznica vs. OPK

* Mann-Whitney U test

4.2.3. Imunohistokemijska izraženost Ki67 u epitelu ispitivanih skupina

Statistički značajna razlika između ispitivanih skupina zabilježena je u odnosu na izraženost Ki67 u epitelu ($p^1 < 0,001$; $p^2 = 0,001$, $p^3 < 0,001$). Pozitivna imunohistokemijska reakcija na Ki67 u epitelu zabilježena je u najvećem broju u OL i OPK skupini. Rezultati izraženosti Ki67 u epitelu ispitivanih skupina prikazani su u Tablici 12.

Tablica 12. Imunohistokemijska izraženost Ki67 u epitelu ispitivanih skupina; Fisherov egzakti test, odnosno Mann-Whitney U test.

	Oralna leukoplakija N=30		OPK N=30		Zdrava sluznica N=20		p ¹	p ²	p ³
	N	%	N	%	N	%			
<5%	10	33,3%	0	0,0%	16	80,0%			
5-25%	8	26,7%	1	3,3%	4	20,0%			
Ki67 epitel 25-50%	11	36,7%	17	56,7%	0	0,0%	<0,001	0,001	<0,001
50-75%	1	3,3%	10	33,3%	0	0,0%			
>75%	0	0,0%	2	6,7%	0	0,0%			

P¹ Fisherov egzakti test - oralna leukoplakija vs. OPK

P² Fisherov egzakti test - oralna leukoplakija vs. zdrava sluznica

P³ Fisherov egzakti test - zdrava sluznica vs. OPK

* Mann-Whitney U test

4.2.4. Imunohistokemijska izraženost CD44 u upalnom infiltratu ispitivanih skupina

Statistički značajna razlika zabilježena je između ispitivanih skupina u odnosu na imunohistokemijsku izraženost CD44 u upalnom infiltratu ($p^1=0,017$; $p^2<0,001$; $p^3<0,001$). Postotak pozitivnih stanica na CD44 u upalnom infiltratu bilježio se u rasponu od 5% do 75% za skupinu OL, a za skupinu OPK od 5% do 50% (OL: N=22; OPK: N=28), a kod zdrave sluznice u rasponu od 5% do 25% (N=2). Rezultati su prikazani u Tablici 13.

Tablica 13. Imunohistokemijska izraženost CD44 u upalnom infiltratu ispitivanih skupina; Fisherov egzakti test, odnosno Mann-Whitney U test.

	Oralna leukoplakija N=30		OPK N=30		Zdrava sluznica N=20		p ¹	p ²	p ³
	N	%	N	%	N	%			
<5%	8	26,7%	2	6,7%	18	90,0%			
5-25%	11	36,7%	11	36,7%	2	10,0%			
CD44 upala 25-50%	8	26,7%	17	56,7%	0	0,0%	0,017	<0,001	<0,001
50-75%	3	10,0%	0	0,0%	0	0,0%			
>75%	0	0,0%	0	0,0%	0	0,0%			

P¹ Fisherov egzakti test - oralna leukoplakija vs. OPK

P² Fisherov egzakti test - oralna leukoplakija vs. zdrava sluznica

P³ Fisherov egzakti test - zdrava sluznica vs. OPK

* Mann-Whitney U test

4.2.5. Imunohistokemijska izraženost Ki67 u upalnom infiltratu ispitivanih skupina

Negativna imunohistokemijska reakcija na Ki67 u upalnom infiltratu zabilježena je u najvećem postotku u skupinama OL i zdravoj sluznici, dok je pozitivna reakcija zabilježena u OPK skupini. Statistički značajna razlika s obzirom na imunohistokemijsku izraženost Ki67 u upalnom infiltratu zabilježena je između skupine OPK i OL te OPK i zdrave sluznice ($p^1 < 0,001$; $p^3 < 0,001$). Nije bilo statistički značajne razlike između OL i zdrave sluznice ($p = 0,140$). Rezultati su prikazani u Tablici 14.

Tablica 14. Imunohistokemijska izraženost Ki67 u upalnom infiltratu ispitivanih skupina.

	Oralna leukoplakija N=30		OPK N=30		Zdrava sluznica N=20		P ¹	P ²	P ³	
	N	%	N	%	N	%				
Ki67 upala	<5%	26	86.7%	3	10.0%	20	100.0%			
	5-25%	4	13.3%	24	80.0%	0	0.0%			
	25-50%	0	0.0%	3	10.0%	0	0.0%	<0,001	0.140	<0,001
	50-75%	0	0.0%	0	0.0%	0	0.0%			
	>75%	0	0.0%	0	0.0%	0	0.0%			

P¹ Fisherov egzaktni test - oralna leukoplakija vs. OPK

P² Fisherov egzaktni test - oralna leukoplakija vs. zdrava sluznica

P³ Fisherov egzaktni test - zdrava sluznica vs. OPK

* Mann-Whitney U test

4.2.6. Korelacija CD44 i Ki67 u epitelu i u upalnom infiltratu s dobi i upalom HE u OL i OPK

Korelacija upale HE s izraženošću CD44 i Ki67 određena je Spearmanovim korelacijskim koeficijentom. Zabilježena je značajna pozitivna korelacija između upale HE i Ki67 u upalnom tkivu u skupini OL ($p = 0,001$). Značajne i pozitivne korelacije zabilježene su i s CD44 i u epitelu i u upalnom tkivu iste skupine ($p = 0,014$; $p = 0,007$). Nije zabilježena značajna korelacija između upale HE i ispitivanih molekularnih biljeva u skupini OPK. Pozitivna korelacija između dobi ispitivanih skupina i CD44 i Ki67 u epitelu i upalnom infiltratu nije zabilježena (Tablica 15.).

Tablica 15. Korelacija CD44 i Ki67 u epitelu i upalnom infiltratu s dobi i upalom HE u OL i OPK; Spearmanov korelacijski koeficijent.

		Oralna leukoplakija N=30		OPK N=30	
		Dob (godine)	Upala HE	Dob (godine)	Upala HE
CD44 epitel	Correlation Coefficient	0,314	0,445	0,025	-0,294
	P	0,091	0,014	0,897	0,129
CD44 upala	Correlation Coefficient	0,127	0,479	-0,001	-0,022
	P	0,502	0,007	0,994	0,912
Ki67 epitel	Correlation Coefficient	0,080	0,202	0,122	0,373
	P	0,673	0,284	0,521	0,051
Ki67 upala	Correlation Coefficient	-0,131	0,556	0,306	-0,019
	P	0,492	0,001	0,100	0,924

4.2.7. Korelacija CD44 i Ki67 u upali s CD44 i Ki67 u epitelu

Spearmanovim koeficijentom korelacije određena je povezanost CD44 i Ki67 u upali s CD44 i Ki67 u epitelu. Značajna pozitivna korelacija zabilježena je između CD44 u upali s CD44 i Ki67 u epitelu, ali samo u skupini OL ($p < 0,001$; $p = 0,001$), dok za OPK nije bilo značajne povezanosti. Rezultati su prikazani u Tablici 16.

Tablica 16. Korelacija CD44 i Ki67 u upali s CD44 i Ki67 u epitelu; Spearmanov korelacijski koeficijent.

		Oralna leukoplakija N=30		OPK N=30	
		CD44 upala	Ki67 upala	CD44 upala	Ki67 upala
CD44 epitel	Correlation Coefficient	0,765	0,251	0,282	0,165
	P	<0,001	0,181	0,132	0,383
Ki67 epitel	Correlation Coefficient	0,565	0,072	0,290	0,351
	P	0,001	0,706	0,120	0,057

Oralne potencijalno zloćudne lezije u koje se ubraja i OL, predstavljaju morfološki ili genetski izmijenjeno tkivo za koje postoji veći rizik razvoja raka (54). Unatoč brojnim istraživanjima, do danas, ne postoji dijagnostičko sredstvo koje bi sa stopostotnom sigurnošću moglo detektirati koja će se lezija i u kojem trenutku zloćudno transformirati. Posljedica spomenutog i činjenice da je OPK u ranoj fazi asimptomatska bolest je postavljanje dijagnoze u uznapredovaloj fazi (58).

Posljednjih godina sve je veći broj studija koje istražuju brojne molekularne biljege uz pomoć kojih bi se sa značajno većom sigurnošću mogao utvrditi rizik za zloćudnu transformaciju pojedine lezije. Uvriježeno je kako se napredak u prevenciji i liječenju potencijalno zloćudnih oralnih lezija očekuje detekcijom i razumijevanjem temeljnih molekularnih mehanizama karcinogeneze, koja će omogućiti otkrivanje dijagnostičkih, prognostičkih i prediktivnih biljega, kao i identifikaciju novih specifičnih terapijskih ciljeva (41). Trenutni dokazi upućuju da je prijelaz iz normalnog epitela u potencijalno zloćudnu oralnu leziju i invazivni OPK rezultat akumulacije genetskih i epigenetskih promjena, a posljednje se odnosi na mnoštvo kromosomskih aberacija, mutacije, metilaciju i druge, koje utječu na ekspresiju i funkcija onkogenih i tumor supresorskih gena (41). Drugim riječima, klinički izgled lezije i mikroskopske promjene poput epitelne displazije koje ukazuju na prisutnost potencijalno zloćudne oralne lezije rezultat su specifičnih molekularnih promjena koje se akumuliraju tijekom vremena, i na kraju podliježu zloćudnoj transformaciji.

Osim toga, brojne su studije identificirale molekularne biljege za OPK na klinički i mikroskopski nepromijenjenim kirurškim rubovima koji nisu bili u skladu sa stupnjem histopatološke displazije (255, 256). Stoga se u znanstvenoj zajednici nastavlja potraga za novim molekularnim biljezima koji bi mogli otkriti potencijalnu zloćudnu leziju i prije razvoja odgovarajućih kliničko-patoloških promjena. Unatoč dosadašnjem značajnom napretku u detekciji mnogih molekularnih promjena u OPK, dijagnoza i predviđanje potencijalno zloćudne lezije još uvijek se temelji na konvencionalnom histopatološkom pregledu (257).

U ovoj studiji imunohistokemijskom analizom utvrđivala se izraženost biljega CD44 i Ki67 u OL te su dobivene vrijednosti uspoređivane s izraženošću CD44 i Ki67 u OPK i zdravoj oralnoj sluznici. Dobiveni rezultati ove studije potvrdili su hipotezu istraživanja

koja je glasila da je imunohistokemijska izraženost CD44 i Ki67 različita u OL, OPK i zdravoj oralnoj sluznici.

Uloga KMS-a u epitelnoj displaziji, razvoju i rastu tumora te metastaziranju ispitivana je i dokazana u mnogobrojnim objavljenim studijama (258). Prema podacima iz literature, stopa zloćudne transformacije displastičnog epitela kreće se između 3% i 36% (257). Stoga se, detekcija biljega KMS-a, uključujući i CD44, čini opravdana i neophodna u dijagnostici displastičnih i potencijalno zloćudnih lezija kao što je OL. U ovom je istraživanju od ukupno 30 slučajeva OL pozitivna imunohistokemijska reakcija na CD44 u epitelu zabilježena u 23 slučaja (76,7%) za razliku od zdrave sluznice gdje je ista reakcija bila pozitivna u 7 (35%) od ukupno 20 slučajeva ($p=0,005$). Oprečni rezultati zabilježeni su u studiji Venkat Naga i sur. (200) gdje je smanjena izraženost CD44 bila povezana s težim stupnjem epitelne displazije. Autori su iz dobivenih rezultata zaključili kako povezanost između stupnja displazije i smanjene izraženosti CD44v6 može ukazivati na rane stanične promjene, koje polaze od fizioloških interakcija stanica-stanica i stanica-izvanstanični matriks i kreću se prema patološkim, te na taj način pogoduju invaziji i ranom razvoju zloćudnih tumora usne šupljine (259).

Pozitivna reakcija na CD44 u epitelu zabilježena je i u OPK skupini, s time da je postotak pozitivnih stanica bio nešto veći i kretao se u rasponu od 25 – 75%. Literaturni podatci o vrijednosti CD44 kao biljega KMS-a su oprečni. Iz tog razloga pojedini autori naglašavaju potrebu kombiniranja CD44 s drugim biljezima jer se pretpostavlja da je malo vjerojatno da su sve stanice pozitivne na spomenuti biljeg čista populacija KMS-a (228). Osim toga, postojanje raznih izoformnih varijanti CD44, koje imaju zajedničke, ali i pojedine različite funkcionalne uloge, također doprinosi varijabilnosti rezultata dobivenih u provedenim istraživanjima. Primjerice, u nekim studijama zabilježena je povezanost povećane imunohistokemijske izraženosti pojedinih izoformnih varijanti CD44 molekule (CD44v3, CD44v4, CD44v6...) s uznapredovalim stadijem bolesti i lošim preživljenjem kod bolesnika oboljelih od OPK (208). U drugim studijama je pak nađena veza između smanjene izraženost navedenih izoformnih varijanti i uznapredovalog stadija bolesti i lošeg preživljenja (208). Isto tako u pojedinim studijama nije pronađena veza između biljega CD44 te stadija i prognoze bolesti (208). U ovoj studiji promatrana je imunohistokemijska izraženost standardnog oblika CD44 (CD44s), ali ne i izoformnih varijanti, što svakako može biti razlog varijabilnosti dobivenih rezultata u usporedbi s pojedinim literaturnim podacima. Osim toga, teorija o postojanju prekanceroznih matičnih stanica (preKMS), koje

se nalaze u prekanceroznim lezijama poput OL a iz kojih mogu nastati KMS, također može objasniti varijabilnost rezultata objavljenih studija (194, 195). Čini se kako bi identifikacija preKMS-a odgovarajućim biljezima mogla pružiti mogućnost procjene rizika zloćudne transformacije prekanceroznih lezija i sprečavanja njihovog napredovanja u ranim fazama (195).

Nadalje, u ovoj studiji zabilježena je i pozitivna imunohistokemijska reakcija na CD44 u upalnom infiltratu u 73,4% slučajeva OL, dok je kod zdrave sluznice ta reakcija bila pozitivna samo u 10% slučajeva ($p < 0,001$). Zabilježena je i statistički značajna razlika u odnosu na opisanu upalu na preparatima HE bojenja u skupini OL i OPK u odnosu na zdravu sluznicu ($p < 0,001$). Prisutnost upale kod potencijalno zloćudnih lezija usne šupljine može biti čimbenik koji će u nekom trenutku prevagnuti prema nastanku zloćudne promjene. Navedenu činjenicu objašnjava dobro poznata teorija o povezanosti kronične upale i nastanka karcinoma, kao i činjenica da leukociti i druge upalne stanice, koje su zadužene za obranu od upale, također produciraju i reaktivne oksigenirane i nitrogenizirane radikale koji mogu potaknuti oštećenje DNA. Takva uzastopna i višestruka oštećenja i regeneracije mogu u konačnici rezultirati nastankom mutacija (260). Stoga se detekcija CD44 u upalnom infiltratu može smatrati ne samo pokazateljem upale, već i na neki način biljegom koji će prema jačini njegove ekspresije u upali detektirati OL koje će iz tog razloga imati veći rizik za razvoj zloćudne promjene.

U ovom je istraživanju istovremeno uz imunohistokemijsku izraženost CD44 ispitivana i izraženost biljega proliferacije Ki67, što do sada nije zabilježeno niti u jednoj ranije provedenoj studiji. S obzirom na to da je Ki67 prisutan u svim proliferirajućim stanicama, a nedostaje u stanicama koje su u mirovanju, pokazao se kao potencijalni biljeg za određivanje udjela proliferirajućih stanica u karcinomima (124-127). Proliferativna aktivnost epitelnih stanica u nedisplastičnoj OL ispitivana je u nekoliko studija čiji rezultati su pokazali varijabilnost očitanih vrijednosti (261). Primjerice, u studiji Humayun i Prasad (138) pregledana su 4 slučaja OL bez displazije. U dva slučaja očitavanje je iznosilo 0 bodova (0%-5%), što je govorilo u prilog negativne imunohistokemijske reakcije na Ki67. Druga dva slučaja bodovana su s 2 (6%-25%) i 6 (61%-99%) što je govorilo u prilog pozitivnoj imunohistokemijskoj reakciji na Ki67. Može se zaključiti da ako i patohistološki nalaz ne upućuje na displaziju, upotreba biljega poput Ki67 čini se opravdanom. To potvrđuje i činjenica da su i mnoge ranije studije, uključujući i ovu studiju, pokazale da lezije koje na

patohistološkom nalazu ne pokazuju znakove displazije, mogu imunohistokemijski pokazati jaku i abnormalnu proliferativnu aktivnost (142).

U studiji Sinanoglu i suradnika (142) zabilježena je srednja vrijednost indeksa označavanja - LI (engl. labeling indeks) od 36% unutar 19 slučajeva nedisplastične OL. Ovakve OL nose značajan rizik za zloćudnu transformaciju i takve se pacijente preporuča pratiti, kao i one kod kojih je na patohistološkom nalazu prisutna displazija. Takav potencijal zloćudnosti u histopatološki nedisplastičnom epitelu može prikrivati mehanizam karcinogeneze koji se još nije razvio (262). Zanimljiv je rezultat ove studije u kojoj je od ukupno 4 OL koje su na patohistološkom nalazu imale zabilježenu displaziju (3 displazije blagog i jedna teškog stupnja), negativna imunohistokemijska reakcija na Ki67 i CD44 bila prisutna u jednom slučaju displazije blagog stupnja. Ovakvi rezultati mogu se objasniti i dobro poznatom tvrdnjom iz literature kako neke leukoplakije s displazijom nikada neće zloćudno alterirati, dok će neke bez prisutne displazije na patohistološkom nalazu prijeći u oralni karcinom (88).

Rezultati ove studije pokazali su statistički značajnu razliku između ispitivanih skupina u odnosu na izraženost Ki67 u epitelu ($p < 0,001$). Pozitivna imunohistokemijska reakcija na Ki67 u epitelu zabilježena je u najvećem broju u OPK (100%) i OL (66,7%) skupini, dok je u zdravoj sluznici pozitivna reakcija zabilježena u 20,0% slučajeva. Dobiveni rezultati u skladu su s literaturnim podacima koji pokazuju dobru prognostičku vrijednost u oralnih prekanceroza i kod OPK (128-130). Slični rezultati prezentirani su i u studiji Tete i suradnika (130), koji su pokazali slabu ekspresiju Ki67 u normalnoj sluznici, paraneoplastičnim lezijama i blagoj displaziji, dok je snažna ekspresija otkrivena u teškoj displaziji i kod tumora.

Negativna imunohistokemijska reakcija na Ki67 u najvećem postotku zabilježena je u upalnom infiltratu u skupini OL i zdravoj sluznici, dok je u OPK ta reakcija bila pozitivna. Nije bilo statistički značajne razlike između OL i zdrave oralne sluznice ($p = 0,140$). Slični rezultati zabilježeni su u retrospektivnoj studiji Ghazi i sur (263) koji su promatrali ekspresiju CD44 biljega na 55 uzoraka (10 zdrava sluznica, 15 nedisplastična OL, 15 displastična OL i 15 OPK) te su pokazali da nije bilo statistički značajne razlike između nedisplastične OL i zdrave sluznice ($p = 0,285$), međutim značajna razlika zabilježena je između nedisplastične i displastične OL i OPK ($p < 0,001$). Autori zaključuju da značajno povećanje postotka bojenja na biljeg CD44 u nedisplastičnoj OL u usporedbi s

displastičnom OL i OPK ukazuje na važnu ulogu ovog biljega u procesu zloćudne transformacije i otkrivanju novih lezija koje bi se mogle zloćudno transformirati (263).

U prilog povećanog rizika za razvoj zloćudne promjene može govoriti i rezultat ove studije koji je pokazao pozitivnu korelaciju između upalnog infiltrata na HE preparatima i povećane izraženosti CD44 u epitelu ($r=0,445$; $p=0,014$). Ovaj rezultat potvrđuje prethodno spomenutu teoriju o povezanosti kronične upale i nastanka karcinoma (260). Nasuprot tome, zabilježena negativna korelacija CD44 u upali na HE preparatima u OPK ($r=-0,294$; $p=0,129$) vjerojatno ide u prilog činjenici da je točka s koje nema povratka već odavno prijeđena, a to bi značilo da u ovom slučaju upalni infiltrat vjerojatno više ne igra ulogu u daljnjem napredovanju tumora, odnosno da su zadovoljeni svi čimbenici za nastanak tumora u ovisnosti od upalnog infiltrata, te da u obzir dolaze neki drugi poput angiogeneze.

S druge strane, CD44 u upalnom infiltratu je pozitivno korelirao s upalom na HE preparatima u OL ($r=0,479$; $p=0,007$), no negativno s OPK ($r= - 0,022$; $p=0,912$). Osim toga Ki67 u upalnom infiltratu je pozitivno korelirao s upalom na HE preparatima u OL ($r=0,556$; $p=0,001$), ali opet negativno u skupini OPK ($r= - 0,019$; $p=0,924$). Dobiveni rezultati se također mogu objasniti prethodno spomenutom činjenicom da je točka s koje nema povratka u OPK skupini već prijeđena.

Pozitivna korelacija između CD44 u upalnom infiltratu i CD44 u epitelu bila je statistički značajna ($r=0,765$; $p<0,001$), kao i korelacija između CD44 u upali i Ki67 u epitelu ($r=0,565$; $p=0,001$) u skupini OL-a, što u OPK skupini nije bio slučaj ($r=0,282$, $p=0,132$; $r=0,290$, $p=0,120$). Na osnovu dobivenih rezultata može se zaključiti kako se biljeg CD44 pokazao visoko osjetljivim i specifičnim u dijagnostici potencijalno zloćudne lezije usne šupljine kao što je OL.

Ograničenje ove studije je činjenica da je ista presječna i retrospektivnog karaktera te se dobiveni rezultati ne mogu interpretirati u smislu prognostičkog značaja ispitivanih biljega s obzirom da nisu poznati ishodi, odnosno bolesnici nisu praćeni kroz određeno vremensko razdoblje. Ekspresija biljega mogla bi biti korisna kod procjene stupnja displazije pojedine lezije, s obzirom da je ista subjektivna do neke mjere. Međutim, širok raspon molekularnih aberacija koje se javljaju s relativno velikom frekvencijom u potencijalno zloćudnih lezija sluznice usne šupljine i displaziji epitela, zatim poteškoće u smislu kontrole kvalitete i količine biljega, standardizacije i procjene istih na malim uzorcima u provedenim studijama, daju rezultate koji još uvijek zbog spomenutih ograničenja ne uspijevaju biti

provedena u kliničkoj praksi. Stoga su potrebne daljnje studije na većem broju uzoraka koje će koristiti standardizirane imunohistokemijske metode kako bi se prevladala spomenuta ograničenja.

6. ZAKLJUČAK

Na temelju rezultata ovog istraživanja mogu se izvesti sljedeći zaključci:

- Statistički značajna razlika zabilježena je između ispitivanih skupina u odnosu na izraženost CD44 u epitelu, s tim da je pozitivna imunohistokemijska reakcija u najvećem postotku zabilježena u OL i OPK, za razliku od zdrave oralne sluznice gdje je ista reakcija u najvećem postotku bila negativna.
- Statistički značajna razlika zabilježena je između ispitivanih skupina u odnosu na izraženost Ki67 u epitelu, s tim da je najveći postotak pozitivne imunohistokemijske reakcije zabilježen u OL i OPK. Negativna imunohistokemijska reakcija zabilježena je u najvećem postotku u zdravoj oralnoj sluznici.
- Statistički značajna razlika zabilježena je između ispitivanih skupina u odnosu na izraženost CD44 u upalnom infiltratu. Negativna imunohistokemijska reakcija zabilježena je u najvećem postotku u zdravoj sluznici, dok je pozitivna reakcija u najvećem postotku zabilježena u OPK te u OL skupini.
- Negativna imunohistokemijska reakcija na Ki67 u upalnom infiltratu zabilježena je u najvećem postotku u skupinama OL i zdravoj sluznici, dok je pozitivna reakcija zabilježena u OPK. Statistički značajna razlika zabilježena je između OPK i OL, te OPK i zdrave sluznice. Nije zabilježena značajna razlika između OL i zdrave oralne sluznice.
- Spearmanovim korelacijskim koeficijentom zabilježena je značajna pozitivna korelacija između upale na HE i Ki67 u upalnom infiltratu u skupini OL. Zabilježena je i značajna pozitivna korelacija CD44 u epitelu i upalnom infiltratu s upalom na HE u skupini OL. Nije zabilježena korelacija između HE upale i ispitivanih molekularnih biljega u skupini OPK.
- Spearmanovim korelacijskim koeficijentom zabilježena je značajna pozitivna korelacija između CD44 u upali s CD44 i Ki67 u epitelu, ali samo u OL skupini, dok za OPK nije bilo značajne povezanosti.
- Uvidom u dobivene rezultate, povećana imunohistokemijska izraženost Ki67 i CD44 u leukoplakijama otvara mogućnost dizajniranja novih prospektivnih studija kojima bi se pratila dinamika izraženosti istih u podgrupi pacijenata s leukoplakijom te ustanoviti mogu li Ki67 i CD44 biti korisni prediktivni markeri ranih promjena u leukoplakiji, koji će neizostavno dovesti do zloćudne

transformacije, te u tim slučajevima primijeniti agresivnije metode liječenja uključujući i kirurško liječenje, a da pri tome u samoj leziji nije niti detektirana displazija.

7. LITERATURA

1. Kramer IR, Lucas RB, Pindborg JJ, Sobin LH. Definition of leukoplakia and related lesions: an aid to studies on oral precancer. *Oral Surg Oral Med Oral Pathol.* 1978; 46(4):518-39.
2. Axell T, Holmstrup P, Kramer JR, Pindborg JJ, Shear M. International seminar on oral leukoplakia and associated lesions related to tobacco habits. *Community Dent Oral Epidemiol.* 1984;12:145–54.
3. Reibel J. Prognosis of oral pre-malignant lesions: significance of clinical, histopathological, and molecular biological characteristics. *Crit Rev Oral Biol Med.* 2003; 14(1):47-62.
4. Silverman S Jr, Gorsky M, Lozada F: Oral leukoplakia and malignant transformation. A follow-up study of 257 patients. *Cancer.* 1984;53:563.
5. Waldron CA, Shafer WG: Leukoplakia revisited. A clinicopathologic study 3256 oral leukoplakias. *Cancer.* 1975;36:1386-92.
6. Lind PO: Malignant transformation in oral leukoplakia. *Scand J Dent Res.* 1987;95:449-55.
7. Woo SB, Grammer RL, Lerman MA. Keratosis of unknown significance and leukoplakia: a preliminary study. *Oral Surg Oral Med Oral Pathol Oral Radiol.* 2014; 118(6):713-24.
8. Schepman KP, van der Meij EH, Smeele LE, Van der Wall I.: Malignant transformation of oral leukoplakia: A follow-up study of a hospital-based population of 166 patients with oral leukoplakia from The Netherlands. *Oral Oncol* 1998;34:270-5.
9. Lee JJ, Hung HC, Cheng SJ, Chen YJ, Chiang CP, Liu BY et al: Carcinoma and dysplasia in oral leukoplakias in Taiwan: Prevalence and risk factors. *Oral Surg Oral Med Oral Pathol Oral Radiol Endod.* 2006;101:472-80.
10. Brouns E, Baart J, Karagozoglu K, Aartman I, Bloemena E, Van der Waal I : Malignant transformation of oral leukoplakia in a well-defined cohort of 144 patients. *Oral Dis.* 2014;20:e19-24.
11. Lian Ie B, Tseng YT, Su CC, Tsai KY: Progression of precancerous lesions to oral cancer: Results based on the Taiwan National Health Insurance Database. *Oral Oncol.* 2013;49:427-30.
12. Saito T, Sugiura C, Hirai A, Notani K, Totsuka Y, Shindoh M et al: High malignant transformation rate of widespread multiple oral leukoplakias. *Oral Dis.* 1999;5:15-9.

13. Van der Waal I. Potentially malignant disorders of the oral and oropharyngeal mucosa; present concepts of management. *Oral Oncol.* 2010;46:423–5.
14. Petti S. Pooled estimate of world leukoplakia prevalence: A systematic review. *Oral Oncol.* 2003;39:770-80.
15. Pindborg JJ, Kiaer J, Gupta PC, Chawla TN. Studies in oral leukoplakias. Prevalence of leukoplakia among 10,000 persons in Lucknow, India, with special reference to use of tobacco and betel nut. *Bull World Health Organ.* 1967;37:109-16.
16. Bouquot JE, Gorlin RJ: Leukoplakia, lichen planus, and other oral keratoses in 23,616 white Americans over the age of 35 years. *Oral Surg Oral Med Oral Pathol.* 1986;61:373-81.
17. Napier SS, Speight PM. Natural history of potentially malignant oral lesions and conditions: An overview of the literature. *J Oral Pathol Med.* 2008;37:1-10.
18. Van der Waal I. Potentially malignant disorders of the oral and oropharyngeal mucosa; terminology, classification and present concepts of management. *Oral Oncol.* 2009;45:317–23.
19. Macigo FG, Mwaniki DL, Guthua SW. Influence of dose and cessation of kiraiku, cigarettes and alcohol use on the risk of developing oral leukoplakia. *Eur J Oral Sci.* 1996;104:498-502.
20. Sen S. Aneuploidy and cancer. *Curr Opin Oncol.* 2000;12:82-8.
21. Oulton R, Harrington L. Telomeres, telomerase, and cancer: Life on the edge of genomic stability. *Curr Opin Oncol.* 2000;12:74-81.
22. Siebers TJ, Bergshoeff VE, Otte-Holler I, Kremer B, Speel EJ, van der Laak JA et al. Chromosome instability predicts the progression of premalignant oral lesions. *Oral Oncol.* 2013;49:1121-28.
23. Kulkarni V, Saranath D. Concurrent hypermethylation of multiple regulatory genes in chewing tobacco associated oral squamous cell carcinomas and adjacent normal tissues. *Oral Oncol.* 2004;40:145-53.
24. Kato K, Hara A, Kuno T, Mori H, Yamashita T, Toida M et al. Aberrant promoter hypermethylation of p16 and MGMT genes in oral squamous cell carcinomas and the surrounding normal mucosa. *J Cancer Res Clin Oncol.* 2006;132:735-43.
25. Brito JA, Gomes CC, Guimaraes AL, Campos K, Gomez RS et al. Relationship between microRNA expression levels and histopathological features of dysplasia in oral leukoplakia. *J Oral Pathol Med.* 2014;43:211-6.

26. Nasser W, Flechtenmacher C, Holzinger D, Hofele C, Bosch FX. Aberrant expression of p53, p16INK4a and Ki-67 as basic biomarker for malignant progression of oral leukoplakias. *J Oral Pathol Med.* 2011;40:629-35.
27. Angiero F, Berenzi A, Benetti A, Rossi E, Del Sordo R, Sidoni A et al. Expression of p16, p53 and Ki-67 proteins in the progression of epithelial dysplasia of the oral cavity. *Anticancer Res.* 2008;28:2535-9.
28. Pitiyage G, Tilakaratne WM, Tavassoli M, Warnakulasuriya S. Molecular markers in oral epithelial dysplasia. Review. *J Oral Pathol Med.* 2009;38:737-52.
29. Graveland AP, Bremmer JF, de Maaker M, Brink A, Cobussen P, Zwart M et al. Molecular screening of oral precancer. *Oral Oncol.* 2013;49:1129-35.
30. Vogelstein B, Kinzler KW. The path to cancer—Three strikes and you're out. *N Engl J Med.* 2015;373:1895-8.
31. Woo SB, Cashman EC, Lerman MA: Human papilloma virus associated oral intraepithelial neoplasia. *Mod Pathol.* 2013;26:1288-97.
32. Kuffer R, Lombardi T. Premalignant lesions of the oral mucosa. A discussion about the place of oral intraepithelial neoplasia (OIN). *Oral Oncol.* 2002;38:125-30.
33. Van der Waal I, Axell T. Oral leukoplakia: A proposal for uniform reporting. *Oral Oncol.* 2002; 38:521-6.
34. Rubert A, Bagán L, Bagán JV. Oral leukoplakia, a clinical-histopathological study in 412 patients. *J Clin Exp Dent.* 2020;12(6):e540-6.
35. Bagan J, Scully C, Jimenez Y, Martorell M. Proliferative verrucous leukoplakia: A concise update. *Oral Dis.* 2010;16:328-32.
36. Bagan JV, Jimenez Y, Sanchis JM, Poveda R, Milian MA, Murillo J et al. Proliferative verrucous leukoplakia: High incidence of gingival squamous cell carcinoma. *J Oral Pathol Med.* 2003;32:379-82.
37. Cabay RJ, Morton TH Jr, Epstein JB. Proliferative verrucous leukoplakia and its progression to oral carcinoma: A review of the literature. *J Oral Pathol Med.* 2007;36:255-61.
38. Patton LL, Epstein JB, Kerr AR. Adjunctive techniques for oral cancer examination and lesion diagnosis: A systematic review of the literature. *J Am Dent Assoc.* 2008;139:896-905.
39. Barnes L, Eveson JW, Reichart P, Sidransky D, editors. World Health Organization classification of tumours. Pathology and genetics of head and neck tumours. Lyon: IARC Press; 2005.

40. Lingen MW, Kalmar JR, Karrison T, Speight PM. Critical evaluation of diagnostic aids for the detection of oral cancer. *Oral Oncol.* 2008;44:10-22.
41. Vigneswaran N, Williams MD. Epidemiologic trends in head and neck cancer and aids in diagnosis. *Oral Maxillofac Surg Clin North Am.* 2014;26:123-41.
42. Rashid A, Warnakulasuriya S. The use of light-based (optical) detection systems as adjuncts in the detection of oral cancer and oral potentially malignant disorders: A systematic review. *J Oral Pathol Med.* 2015;44:307-28.
43. Sridharan G, Shankar AA. Toluidine blue: A review of its chemistry and clinical utility. *J Oral Maxillofac Pathol.* 2012;16(2):251-5.
44. Carrard VC, van der Waal I. A clinical diagnosis of oral leukoplakia; A guide for dentists. *Med Oral Patol Oral Cir Bucal.* 2018;23(1):e59-e64.
45. Deliverska EG, Petkova M. Management of Oral Leukoplakia - Analysis of the Literature. *J of IMAB.* 2017;23(1):1495-504.
46. Lumerman H, Freedman P, Kerpel S. Oral epithelial dysplasia and the development of invasive squamous cell carcinoma. *Oral Surg Oral Med Oral Pathol Oral Radiol Endod.* 1995;79:321-9.
47. Holmstrup P, Vedtofte P, Reibel J, Stoltze K. Long-term treatment outcome of oral premalignant lesions. *Oral Oncol.* 2006;42:461-74.
48. Pindborg JJ, Jolst O, Renstrup G, Roed-Petersen B. Studies in oral leukoplakia: A preliminary report on the period prevalence of malignant transformation in leukoplakia based on a followup study of 248 patients. *J Am Dent Assoc.* 1968;76:767-71.
49. Vedtofte P, Holmstrup P, Hjørting-Hansen E, Pindborg JJ. Surgical treatment of premalignant lesions of the oral mucosa. *Int J Oral Maxillofac Surg.* 1987;16(6):656-64.
50. Sankaranarayanan R, Mathew B, Varghese C, et al. Chemoprevention of oral leukoplakia with vitamin A and beta carotene: an assessment. *Oral Oncology.* 1997;33(4):231-236.
51. Gorsky M, Epstein JB. The effect of retinoids on premalignant oral lesions: focus on topical therapy. *Cancer.* 2002;95(6):1258-64.
52. Mogedas-Vegara A, Hueto-Madrid JA, Chimenos-Küstner E, Bescós-Atín C. Oral leukoplakia treatment with the carbon dioxide laser: A systematic review of the literature. *J Craniomaxillofac Surg.* 2016;44(4):331-6.

53. Vohra F, Al-Kheraif AA, Qadri T, et al. Efficacy of photodynamic therapy in the management of oral premalignant lesions. A systematic review. *Photodiagnosis Photodyn Ther.* 2015;12(1):150-9.
54. Singh SK, Gupta A, Sahu R. Non-Surgical. Management of Oral Leukoplakia. *J of Dentofac Sci.* 2013;2(2):39-47.
55. Ferlay J, Soerjomataram I, Dikshit R, Eser S, Mathers C, Rebelo M et al. Cancer incidence and mortality worldwide: sources, methods and major patterns in GLOBOCAN 2012. *Int J Cancer.* 2015;136(5):E359–86.
56. Johnson NW, Jayasekara P, Amarasinghe AA. Squamous cell carcinoma and precursor lesions of the oral cavity: epidemiology and aetiology. *Periodontol.* 2000. 2011;57(1):19–37.
57. Argiris A, Karamouzis MV, Raben D, Ferris RL. Head and neck cancer. *Lancet.* 2008;371(9625):1695–709.
58. Speight PM, Epstein J, Kujan O, Lingen MW, Nagao T, Ranganathan K, Vargas P. Screening for oral cancer-a perspective from the Global Oral Cancer Forum. *Oral Surg Oral Med Oral Pathol Oral Radiol.* 2017;123:680-7.
59. Hanahan D, Weinberg RA. The hallmarks of cancer. *Cell.* 2000;100(1):57–70.
60. Hanahan D, Weinberg RA. Hallmarks of cancer: the next generation. *Cell.* 2011;144(5):646–74.
61. Tanaka T, Ishigamori R. Understanding carcinogenesis for fighting oral cancer. *J Oncol.* 2011; 2011:603740.
62. Guo T, Califano JA. Molecular biology and immunology of head and neck cancer. *Surg Oncol Clin N Am.* 2015;24(3):397–407.
63. Califano J, van der Riet P, Westra W, H Nawroz, G Clayman, S Piantadosi i sur. Genetic progression model for head and neck cancer: implications for field cancerization. *Cancer Res* 1996; 56(11):2488-92.
64. Li L, Psoter WJ, Buxo CJ, Elias A, Cuadrado L, Morse DE. Smoking and drinking in relation to oral potentially malignant disorders in Puerto Rico: a case-control study. *BMC Cancer.* 2011 ;11:324.
65. Slaughter DP, Southwick HW, Smejkal W. Field cancerization in oral stratified squamous epithelium; clinical implications of multicentric origin. *Cancer.* 1953;6(5):963–8.

66. Khan Z, Khan S, Christianson L, Rehman S, Ekwunife O, Samkange-Zeeb F. Smokeless tobacco and oral potentially malignant disorders in South Asia: a protocol for a systematic review. *Syst Rev.* 2016;5(1):142.
67. Ram H, Sarkar J, Kumar H, Konwar R, Bhatt ML, Mohammad S. Oral cancer: risk factors and molecular pathogenesis. *J Maxillofac Oral Surg.* 2011;10(2):132–7.
68. Petti S, Scully C. Association between different alcoholic beverages and leukoplakia among non- to moderate-drinking adults: a matched case-control study. *Eur J Cancer (Oxford, England: 1990).* 2006;42(4):521–7.
69. Syrjanen S, Lodi G, von Bultzingslowen I, Aliko A, Arduino P, Campisi G et al. Human papillomaviruses in oral carcinoma and oral potentially malignant disorders: a systematic review. *Oral Dis.* 2011;17(Suppl 1):58–72.
70. Yu V, Rahimy M, Korrapati A, Xuan Y, Zou AE, Krishnan AR et al. Electronic cigarettes induce DNA strand breaks and cell death independently of nicotine in cell lines. *Oral Oncol.* 2016; 52:58–65.
71. Solomon PR, Selvam GS, Shanmugam G. Polymorphism in ADH and MTHFR genes in oral squamous cell carcinoma of Indians. *Oral Dis.* 2008;14(7):633–9.
72. McCullough MJ, Farah CS. The role of alcohol in oral carcinogenesis with particular reference to alcohol-containing mouthwashes. *Aust Dent J.* 2008;53(4):302–5.
73. Currie S, Farah C. Alcohol-containing mouthwash and oral cancer risk: a review of current evidence. *OA Alcohol.* 2014;2(1):1-9.
74. Dost F, Le Cao KA, Ford PJ, Farah CS. A retrospective analysis of clinical features of oral malignant and potentially malignant disorders with and without oral epithelial dysplasia. *Oral Surg Oral Med Oral Pathol Oral Radiol.* 2013;116(6):725–33.
75. Cox M, Maitland N, Scully C. Human herpes simplex-1 and papillomavirus type 16 homologous DNA sequences in normal, potentially malignant and malignant oral mucosa. *Eur J Cancer B Oral Oncol.* 1993;29B(3):215–9.
76. Sankari SL, Gayathri K, Balachander N, Malathi L. Candida in potentially malignant oral disorders. *J Pharm Bioallied Sci.* 2015;7(1):S162–4.
77. Shridhar K, Aggarwal A, Walia GK, Gulati S, Geetha AV, Prabhakaran D et al. Single nucleotide polymorphisms as markers of genetic susceptibility for oral potentially malignant disorders risk: review of evidence to date. *Oral Oncol.* 2016;61:146–51.

78. Dost F, Do L, Farah CS. Lesion evaluation, screening and identification of oral neoplasia study: an assessment of high-risk Australian populations. *Community Dent Oral Epidemiol.* 2016;44(1):64–75.
79. Warnakulasuriya S, Johnson NW, van der Waal I. Nomenclature and classification of potentially malignant disorders of the oral mucosa. *J Oral Pathol Med.* 2007;36(10):575–80.
80. Nellithady GS, Anila K, Kumar KK, Kaveri H. Lack of Association of Chronic Liver Disease in Patients with Oral Lichen Planus. *J Carcinogene Mutagene.* 2010;01(03):1-4.
81. Mattsson U, Jontell M, Holmstrup P. Oral lichen planus and malignant transformation: is a recall of patients justified? *Crit Rev Oral Biol Med.* 2002;13(5):390-6.
82. Regezi JA, Sciubba JJ, Jordan RCK. *Oral pathology: clinical pathologic correlations.* 4th ed. Saunders, Elsevier Science, USA; 2003.
83. Cawson RA, Odell EW, Porter S. *Oral pathology and oral medicine.* 7th ed. Churchill Livingstone, Elsevier Limited, UK; 2005.
84. Murti PR, Bhonsle RB, Pindborg JJ i sur. Malignant transformation rate in oral submucous fibrosis over a 17-year period. *Community Dental Oral Epidemiol* 1985; 13(6):340-1.
85. Warnakulasuriya S. Global epidemiology of oral and oropharyngeal cancer. *Oral Oncol.* 2009;45(4-5):309–16.
86. Kujan O, Oliver RJ, Khattab A, Roberts SA, Thakker N, Sloan P. Evaluation of a new binary system of grading oral epithelial dysplasia for prediction of malignant transformation. *Oral Oncol.* 2006;42(10):987–93.
87. Karabulut A, Reibel J, Therkildsen MH, Praetorius F, Nielsen HW, Dabelsteen E. Observer variability in the histologic assessment of oral premalignant lesions. *J Oral Pathol Med.* 1995;24(5):198–200.
88. Dost F, Le Cao K, Ford PJ, Ades C, Farah CS. Malignant transformation of oral epithelial dysplasia: a real-world evaluation of histopathologic grading. *Oral Surg Oral Med Oral Pathol Oral Radiol.* 2014;117(3):343–52.
89. Chinn SB, Myers JN. Oral cavity carcinoma: current management, controversies, and future directions. *J Clin Oncol.* 2015;33:3269-76.

90. Kamangar F, Dores GM, Anderson WF. Patterns of cancer incidence, mortality, and prevalence across five continents: defining priorities to reduce cancer disparities in different geographic regions of the world. *J Clin Oncol*. 2006;24(14):2137-50.
91. HZJZ-Registar za rak net. [Internet]. Incidencija raka u Hrvatskoj 2017. Zagreb, 2020. Bilten br. 42. [pristupljeno 05.20.2020] Dostupno na: <https://www.hzjz.hr/wp-content/uploads/2017/01/Bilten-2017-final.pdf>.
92. Mashberg A, Boffetta P, Winkelmann R, Garfinkel L. Tobacco smoking, alcohol drinking, and cancer of the oral cavity and oropharynx among U.S. veterans. *Cancer*. 2003; 72(4): 1369-75.
93. Zhang Y, Wang R, Miao L, Zhu L, Jiang H, Yuan H. Different levels in alcohol and tobacco consumption in head and neck cancer patients from 1957 to 2013. *PLoS One*. 2015;10(4):e0124045.
94. Galeone C, Pelucchi C, Levi F, Talamini R, Franceschi S et al. Folate intake and squamous-cell carcinoma of the oesophagus in Italian and Swiss men. *Ann Oncol*. 2006;17(3):521-5.
95. Maasland DH, van den Brandt PA, Kremer B, Goldbohm RA, Schouten LJ. Consumption of vegetables and fruits and risk of subtypes of head-neck cancer in the Netherlands Cohort Study. *Int J Cancer*. 2015;136(5):E396-E409.
96. Nour A, Joury E, Naja F, Hatahet W, Almanadili A. Diet and the risk of head and neck squamous cell carcinomas in a Syrian population: a case-control study. *EMHJ*. 2015;21:9:629-34.
97. Peters ES, Luckett BG, Applebaum KM, Marsit CJ, McClean MD, Kelsey KT. Dairy products, leanness, and head and neck squamous cell carcinoma. *Head Neck*. 2008;30(9):1193-205.
98. Edefonti V, Hashibe M, Parpinel M, Ferraroni M, Turati F, Serraino D et al. Vitamin E intake from natural sources and head and neck cancer risk: a pooled analysis in the International Head and Neck Cancer Epidemiology consortium. *Br J Cancer*. 2015;113(1):182-92.
99. Edefonti V, Hashibe M, Parpinel M, Turati F, Serraino D, Matsuo K et al. Natural vitamin C intake and the risk of head and neck cancer: A pooled analysis in the International Head and Neck Cancer Epidemiology Consortium. *Int J Cancer*. 2015;137(2):448-62.

100. Rosenquist K. Risk factors in oral and oropharyngeal squamous cell carcinoma: A population-based case-control study in Southern Sweden. *Swed Dent J Suppl.* 2005;179:1–66.
101. Vaccarezza GF, Antunes JL, Michaluart-Júnior P. Recurrent sores by ill-fitting dentures and intra-oral squamous cell carcinoma in smokers. *J Public Health Dent.* 2010;70:52–7.
102. Perry B, Zammit A, Lewandowski A, Bashford J, Dragovic A, Perry E et al. Sites of Origin of Oral Cavity Cancer in Nonsmokers vs Smokers: Possible Evidence of Dental Trauma Carcinogenesis and Its Importance Compared With Human Papillomavirus. *JAMA Otolaryngol Head Neck Surg.* 2014;141(1):5–11.
103. Krüger M, Pabst AM, Walter C, Sagheb K, Günther C, Blatt S et al. The prevalence of human papilloma virus (HPV) infections in oral squamous cell carcinomas: a retrospective analysis of 88 patients and literature overview. *J Craniomaxillofac Surg.* 2014;42(7):1506-14.
104. Zhao D, Xu QG, Chen XM, Fan MW. Human papillomavirus as an independent predictor in oral squamous cell cancer. *Int J Oral Sci.* 2009;1(3):119-25.
105. Chen SF, Yu FS, Chang YC, Fu E, Nieh S, Lin YS. Role of human papillomavirus infection in carcinogenesis of oral squamous cell carcinoma with evidences of prognostic association. *J Oral Pathol Med.* 2012;41(1):9-15.
106. Jalouli J, Jalouli MM, Sapkota D, Ibrahim SO, Larsson PA, Sand L. Human Papilloma Virus, Herpes Simplex Virus and Epstein Barr Virus in Oral Squamous Cell Carcinoma from Eight Different Countries. *ANTICANCER RESEARCH.* 2012;32:571-80.
107. Polz-Gruszka D, Stec A, Dworzański J, Polz-Dacewicz M. EBV, HSV, CMV and HPV in laryngeal and oropharyngeal carcinoma in Polish patients. *Anticancer Res.* 2015;35(3):1657-1661.
108. Beachler DC, D'Souza G. Oral human papillomavirus infection and head and neck cancers in HIV-infected individuals. *Curr Opin Oncol.* 2013;25(5):503-510.
109. van Monsjou HS, Wreesmann VB, van den Brekel MW, Balm AJ. Head and neck squamous cell carcinoma in young patients. *Oral Oncol.* 2013;49(12):1097-102.
110. Epstein J. Oral cancer. U: Edition T, urednik. *Burket's Oral medicine, Diagnosis and treatment.* Medicinska naklada; 2006. p. 194–234.
111. Neville B. Oral cancer and precancerous lesions. *CA Cancer J Clin.* 2002;52:195–215.

112. Edge SB, Byrd DR, Compton CC, Fritz AG, Greene F, Trotti, A. AJCC Cancer Staging Manual. 7th ed. Springer, New York. 2010;29-35.
113. Ferlito A, Shaha AR, Silver CE, Rinaldo A, Mondin V. Incidence and sites of distant metastases from head and neck cancer. O RL J Otorhinolaryngol Relat Spec. 2001;63(4):202-207.
114. Allen CT, Law JH, Dunn GP, Uppaluri R. Emerging insights into head and neck cancer metastasis. Head Neck. 2013;35(11):1669-78.
115. Spector JG, Sessions DG, Haughey BH, Chao KS, Simpson J, Mofty SEI et al. Delayed regional metastases, distant metastases, and second primary malignancies in squamous cell carcinomas of the larynx and hypopharynx. Laryngoscope. 2001;111:1079-87.
116. Nishijima W, Takooda S, Tokita N, Takayama S, Sakura M. Analyses of distant metastases in squamous cell carcinoma of the head and neck and lesions above the clavicle at autopsy. Arch Otolaryngol Head Neck Surg. 1993;119(1):65-8.
117. Leemans CR, Tiwari R, Nauta JJ, van der Waal I, Snow GB. Regional lymph node involvement and its significance in the development of distant metastases in head and neck carcinoma. Cancer. 1993;71(2):452-56.
118. Alvi A, Johnson JT. Development of distant metastasis after treatment of advancedstage head and neck cancer. Head Neck. 1997;19(6):500-5.
119. Huang SH, O'Sullivan B. Oral cancer. Current role of radiotherapy and chemotherapy. Medicina Oral, Patologia Oral Y Cirugia Bucal. 2013;18(2):e233-e240.
120. Mendenhall WM, Morris CG, Amdur RJ, Hinerman RW, Werning JW, Villaret DB. Definitive radiotherapy for squamous cell carcinoma of the base of tongue. Am J Clin Oncol. 2006;29(1):32-9.
121. Bernier J, Cooper JS, Pajak TF i sur. Defining risk levels in locally advanced head and neck cancers: a comparative analysis of concurrent postoperative radiation plus chemotherapy trials of the EORTC (#22931) and RTOG (# 9501). Head Neck. 2005;27(10):843-50.
122. Sciubba JJ, Goldenberg D. Oral complications of radiotherapy. Lancet Oncology. 2006;7:175-83.
123. Gerdes J, Lemke H, Baisch H, Wacker HH, Schwab U, Stein H. Cell cycle analysis of a cell proliferation-associated human nuclear antigen defined by the monoclonal antibody Ki-67. J Immunol. 1984;133(4):1710-1715.

124. Xie S, Liu Y, Qiao X, Hua RX, Wang K, Shan XF, et al. What is the Prognostic Significance of Ki-67 Positivity in Oral Squamous Cell Carcinoma? *J Cancer*. 2016;7(7):758-67.
125. Luporsi E, Andre F, Spyrtos F, Martin PM, Jacquemier J, Penault-Llorca F, et al. Ki-67: level of evidence and methodological considerations for its role in the clinical management of breast cancer: analytical and critical review. *Breast Cancer Res Treat*. 2012;132(3):895–915.
126. Ahn HK, Jung M, Ha SY, Lee JI, Park I, Kim YS, et al. Clinical significance of Ki-67 and p53 expression in curatively resected non-small cell lung cancer. *Tumour Biol*. 2014;35(6):5735–40.
127. Verma R, Gupta V, Singh J, Verma M, Gupta G, Gupta S et al. Significance of p53 and ki-67 expression in prostate cancer. *Urol Ann*. 2015;7(4):488-93.
128. Zoeller J, Flentje M, Sinn P, Born IA. Evaluation of AgNOR and Ki-67 antigen cell kinetic parameters in oral dysplasias and carcinomas. *Anal Cell Pathol*. 1994;7(1):77-88.
129. Liu SC, Klein-Szanto AJ. Markers of proliferation in normal and leukoplakic oral epithelia. *Oral Oncol*. 2000;36(2):145-51.
130. Tete S, Pappalardo S, Fioroni M, Salini L, Imperatrice AM, Perfetti G. Bcl-2, Ki-67 and apoptotic index in cancerous and precancerous lesions of the oral mucosa. *Minerva Stomatol*. 1999;48(9):419-25.
131. Santos-García A, Abad-Hernández MM, Fonseca-Sánchez E, Cruz-Hernández JJ, Bullón-Sopelana A. Proteic expression of p53 and cellular proliferation in oral leukoplakias. *Med Oral Patol Oral Cir Bucal*. 2005;10(1):5-8; 1-5.
132. Teresa DB, Neves KA, Neto CB, Fregonezi PA, de Oliveira MR, Zuanon JA, et al. Computer-assisted analysis of cell proliferation markers in oral lesions. *ActaHistochem*. 2007;109(5):377-87.
133. Piattelli A, Rubini C, Fioroni M, Iezzi G, Santinelli A. Prevalence of p53, bcl-2, and Ki-67 immunoreactivity and of apoptosis in normal oral epithelium and in premalignant and malignant lesions of the oral cavity. *J Oral Maxillofac Surg*. 2002;60(5):532-40.
134. Soares CP, Zuanon JA, Teresa DB, Fregonezi PA, Neto CB, Oliveira MR, et al. Quantitative cell-cycle protein expression in oral cancer assessed by computer-assisted system. *Histol Histopathol*. 2006;21(7):721-8.

135. Kövesi G, Szende B. Changes in apoptosis and mitotic index, p53 and Ki67 expression in various types of oral leukoplakia. *Oncology*. 2003;65(4):331-6.
136. Kumar P, Kane S, Rathod GP. Coexpression of p53 and Ki 67 and lack of c-erbB2 expression in oral leukoplakias in India. *Braz Oral Res*. 2012;26(3):228-34.
137. Kövesi G, Szende B. Prognostic significance of cyclin D1, p27 and p63 expression in oral leukoplakia. *Magy Onkol*. 2004;48(4):309-13.
138. Humayun S, Prasad VR. Expression of p53 protein and ki-67 antigen in oral premalignant lesions and oral squamous cell carcinomas: An immunohistochemical study. *Natl J Maxillofac Surg*. 2011;2(1):38-46.
139. Angiero F, Berenzi A, Benetti A, Rossi E, Del Sordo R, Sidoni A et al. Expression of p16, p53 and Ki-67 proteins in the progression of epithelial dysplasia of the oral cavity. *Anticancer Res*. 2008;28(5A):2535-9.
140. Babichenko II, Grigor'ian AS, Katushkina AA. Keratin 8 expression in mouth mucosa hyperkeratosis and squamous cell carcinoma. *ArkhPatol*. 2011;73(6):18-21.
141. Pigatti FM, Taveira LA, Soares CT. Immunohistochemical expression of Bcl-2 and Ki-67 in oral lichen planus and leukoplakia with different degrees of dysplasia. *Int J Dermatol*. 2015;54(2):150-5.
142. Sinanoglu A, Soluk-Tekkesin M, Olgac V. Cyclooxygenase-2 and Ki67 Expression in Oral Leukoplakia: a Clinicopathological Study. *J Oral Maxillofac Res*. 2015 Jun;6(2):e3.
143. Öhman J, Mowjood R, Larsson L, Kovacs A, Magnusson B, Kjeller G et al. Presence of CD3-positive T-cells in oral premalignant leukoplakia indicates prevention of cancer transformation. *Anticancer Res*. 2015;35(1):311-7.
144. Gissi DB, Gabusi A, Tarsitano A, Badiali G, Marchetti C3, Morandi L et al. Ki67 Overexpression in mucosa distant from oral carcinoma. A poor prognostic factor in patients with long-term follow-up. *J Craniomaxillofac Surg*. 2016 Sep;44(9):1430-5.
145. Shang JW, Gao Y. Expression of integrin-beta1 in oral leukoplakia and early invasive carcinoma and its relationship with cell proliferation. *Zhonghua Kou Qiang Yi Xue Za Zhi*. 2008;43(10):608-11.
146. Hou B, Gao Y. Immunohistochemical analysis of cell cycle-associated proteins p27 in oral cancer and precancer. *Zhonghua Kou Qiang Yi Xue Za Zhi*. 2006;41(2):102-5.

147. Kiyosue T, Kawano S, Matsubara R, Goto Y, Hirano M, Jinno T et al. Immunohistochemical location of the p75 neurotrophin receptor (p75NTR) in oral leucoplakia and oral squamous cell carcinoma. *Int J Clin Oncol.* 2013;18(1):154-63.
148. Han CH, Wei Q, Lu KK, Liu Z, Mills GB, Wang LE. Polymorphisms in the survivin promoter are associated with age of onset of ovarian cancer. *Int J Clin Exp Med.* 2009;2(4):289-99.
149. Bienk Dias K, Pereira Costa Flores A, Gaiger Oliveira M, Varvaki Rados P, Sant'ana Filho M. Predictive value of p63, ki-67, and survivin expression in oral leukoplakia: A tissue microarray study. *Microsc Res Tech.* 2017;80(8):845-850.
150. Zhang X, Kim KY, Zheng Z, Bazarsad S, Kim J. Nomogram for risk prediction of malignant transformation in oral leukoplakia patients using combined biomarkers. *Oral Oncol.* 2017;72:132-9.
151. Dragomir LP, Simionescu C, Mărgăritescu C, Stepan A, Dragomir IM, Popescu MR. P53, p16 and Ki67 immunoexpression in oral squamous carcinomas. *Rom J Morphol Embryol* 2012;53(1):89-93.
152. Motta Rda R, Zettler CG, Cambrozzi E, Jotz GP, Berni RB. Ki-67 and p53 correlation prognostic value in squamous cell carcinomas of the oral cavity and tongue. *Braz J Otorhinolaryngol.* 2009;75(4):544-9.
153. Coutinho-Camillo CM, Lourenco SV, Nishimoto IN, Kowalski LP, Soares FA. Nucleophosmin, p53, and Ki-67 expression patterns on an oral squamous cell carcinoma tissue microarray. *Human Pathol.* 2010;41:1079-86.
154. Olimid DA, Simionescu CE, Mărgăritescu C, Florescu A. Immunoexpression of Ki67 and cyclin D1 in oral squamous carcinomas. *Rom J Morphol Embryol.* 2012;53(3Suppl):795-8.
155. Freudlsperger C, Freier K, Hoffmann J, Engel M. Ki-67 expression predicts radiosensitivity in oral squamous cell carcinoma. *Internat J Oral Maxillofac Surg.* 2012;41:965-9.
156. Freudlsperger C, Rohleder SE, Reinert S, Hoffmann J. Predictive value of high Ki-67 expression in stage I oral squamous cell carcinoma specimens after primary surgery. *Head and Neck-Journal for the Sciences and Specialties of the Head and Neck.* 2011;33:668-72.

157. Bhuyan L, Sarangi S, Das BK, Das SN, Nayak S. Proliferative Index in Invasive Tumor Front of Oral Squamous Cell Carcinoma: A Potential Prognostic Indicator. *J Contemp Dent Pract.* 2018;19(2):170-6.
158. Rezazadeh F, Ebrahimi R, Andisheh-Tadbir A, Ashraf MJ, Khademi B. Evaluation of the Ki-67 and MCM3 Expression in Cytologic Smear of Oral Squamous Cell Carcinoma. *J Dent (Shiraz).* 2017;18(3):207-11.
159. Lopes VKM, Jesus AS, Souza LL, Miyahara LAN, Guimarães DM, Pontes HAR, Pontes FSC, Carvalho PL. Ki-67 protein predicts survival in oral squamous carcinoma cells: an immunohistochemical study. *Braz Oral Res.* 2017;31:e66.
160. Brockton NT, Lohavanichbutr P, Enwere EK, Upton MP, Kornaga EN, Nakoneshny SC, Bose P, Chen C, Dort JC. Impact of tumoral carbonic anhydrase IX and Ki-67 expression on survival in oral squamous cell carcinoma patients. *Oncol Lett.* 2017;14(5):5434-42.
161. Sawair F, Hassona Y, Irwin C, Stephenson M, Hamilton P, Maxwell P et al. p53, Cyclin D1, p21 (WAF1) and Ki-67 (MIB1) Expression at Invasive Tumour Fronts of Oral Squamous Cell Carcinomas and Development of Local Recurrence. *Asian Pac J Cancer Prev.* 2016;17(3):1243-9.
162. Cortegoso AVB, Laureano NK, Silva ADD, Danilevicz CK, Magnusson AS, Visioli F, Rados PV. Cell proliferation markers at the invasive tumor front of oral squamous cell carcinoma: comparative analysis in relation to clinicopathological parameters of patients. *J Appl Oral Sci.* 2017;25(3):318-23.
163. Gupta V, Ramani P. Histologic and immunohistochemical evaluation of mirror image biopsies in oral squamous cell carcinoma. *J Oral Biol Craniofac Res.* 2016;6(3):194-7.
164. Gronthos S, Franklin DM, Leddy HA, Robey PG, Storms RW, Gimble JM. Surface protein characterization of human adipose tissue-derived stromal cells. *J Cell Physiol.* 2001;189(1):54–63.
165. Screatton GR, Bell MV, Bell JI, Jackson DG. The identification of a new alternative exon with highly restricted tissue expression in transcripts encoding the mouse Pgp-1 (CD44) homing receptor. Comparison of all 10 variable exons between mouse, human, and rat. *J Biol Chem.* 1993;268(17):12235–8.
166. Prochazka L, Tesarik R, Turanek J. Regulation of alternative splicing of CD44 in cancer. *Cell Signal.* 2014;26(10):2234–9.

167. Li L, Hao X, Qin J, Tang W, He F, Smith A, Zhang M, Simeone DM, Qiao XT, Chen ZN, et al. Antibody against CD44s inhibits pancreatic tumor initiation and postradiation recurrence in mice. *Gastroenterology*. 2014;146(4):1108–18.
168. Brown RL, Reinke LM, Damerow MS, Perez D, Chodosh LA, Yang J, Cheng C. CD44 splice isoform switching in human and mouse epithelium is essential for epithelial-mesenchymal transition and breast cancer progression. *J Clin Invest*. 2011;121(3):1064–74.
169. Reategui EP, de Mayolo AA, Das PM, Astor FC, Singal R, Hamilton KL, Goodwin WJ, Carraway KL, Franzmann EJ. Characterization of CD44v3-containing isoforms in head and neck cancer. *Cancer Biol Ther*. 2006;5(9):1163–8.
170. Wang SJ, Wreesmann VB, Bourguignon LY. Association of CD44 V3- containing isoforms with tumor cell growth, migration, matrix metalloproteinase expression, and lymph node metastasis in head and neck cancer. *Head Neck*. 2007;29(6):550–8.
171. Piselli P, Vendetti S, Vismara D, Cicconi R, Poccia F, Colizzi V, Delpino A. Different expression of CD44, ICAM-1, and HSP60 on primary tumor and metastases of a human pancreatic carcinoma growing in scid mice. *Anticancer Res*. 2000;20(2A):825–31.
172. Rall CJ, Rustgi AK. CD44 isoform expression in primary and metastatic pancreatic adenocarcinoma. *Cancer Res*. 1995;55(9):1831–5.
173. Castella EM, Ariza A, Ojanguren I, Mate JL, Roca X, Fernandez-Vasalo A, Navas-Palacios JJ. Differential expression of CD44v6 in adenocarcinoma of the pancreas: an immunohistochemical study. *Virchows Arch*. 1996;429(4–5):191–5.
174. Zhou G, Chiu D, Qin D, Niu L, Cai J, He L, Huang W, Xu K. Detection and clinical significance of CD44v6 and integrin-beta1 in pancreatic cancer patients using a triplex real-time RT-PCR assay. *Appl Biochem Biotechnol*. 2012;167(8):2257–68.
175. Hernandez JR, Kim JJ, Verdone JE, Liu X, Torga G, Pienta KJ, Mooney SM. Alternative CD44 splicing identifies epithelial prostate cancer cells from the mesenchymal counterparts. *Med Oncol*. 2015;32(5):159.
176. Ni J, Cozzi PJ, Hao JL, Beretov J, Chang L, Duan W, Shigdar S, Delprado WJ, Graham PH, Bucci J, et al. CD44 variant 6 is associated with prostate cancer metastasis and chemo-/radioresistance. *Prostate*. 2014;74(6):602–17.
177. Todaro M, Gaggianesi M, Catalano V, Benfante A, Iovino F, Biffoni M, Apuzzo T, Sperduti I, Volpe S, Cocorullo G, et al. CD44v6 is a marker of constitutive and

- reprogrammed cancer stem cells driving colon cancer metastasis. *Cell Stem Cell*. 2014;14(3):342–56.
178. Wielenga VJ, Heider KH, Offerhaus GJ, Adolf GR, van den Berg FM, Ponta H, Herrlich P, Pals ST. Expression of CD44 variant proteins in human colorectal cancer is related to tumor progression. *Cancer Res*. 1993;53(20):4754–6.
179. Li Z, Chen K, Jiang P, Zhang X, Li X, Li Z. CD44v/CD44s expression patterns are associated with the survival of pancreatic carcinoma patients. *Diagn Pathol*. 2014;9:79.
180. Kobayashi K, Matsumoto H, Matsuyama H, Fujii N, Inoue R, Yamamoto Y, Nagao K. Clinical significance of CD44 variant 9 expression as a prognostic indicator in bladder cancer. *Oncol Rep*. 2016;36(5):2852–60.
181. Ghatak S, Hascall VC, Markwald RR, Misra S. Stromal hyaluronan interaction with epithelial CD44 variants promotes prostate cancer invasiveness by augmenting expression and function of hepatocyte growth factor and androgen receptor. *J Biol Chem*. 2010;285(26):19821–32.
182. Zeilstra J, Joosten SP, van Andel H, Tolg C, Berns A, Snoek M, van de Wetering M, Spaargaren M, Clevers H, Pals ST. Stem cell CD44v isoforms promote intestinal cancer formation in *Apc(min)* mice downstream of Wnt signaling. *Oncogene*. 2014;33(5):665–70.
183. Lau WM, Teng E, Chong HS, Lopez KA, Tay AY, Salto-Tellez M, Shabbir A, So JB, Chan SL. CD44v8-10 is a cancer-specific marker for gastric cancer stem cells. *Cancer Res*. 2014;74(9):2630–41.
184. Yae T, Tsuchihashi K, Ishimoto T, Motohara T, Yoshikawa M, Yoshida GJ, Wada T, Masuko T, Mogushi K, Tanaka H, et al. Alternative splicing of CD44 mRNA by ESRP1 enhances lung colonization of metastatic cancer cell. *Nat Commun*. 2012;3:883.
185. Ishimoto T, Oshima H, Oshima M, Kai K, Torii R, Masuko T, Baba H, Saya H, Nagano O. CD44⁺ slow-cycling tumor cell expansion is triggered by cooperative actions of Wnt and prostaglandin E₂ in gastric tumorigenesis. *Cancer Sci*. 2010;101(3):673–8.
186. Holm F, Hellqvist E, Mason CN, Ali SA, Delos-Santos N, Barrett CL, Chun HJ, Minden MD, Moore RA, Marra MA, et al. Reversion to an embryonic alternative splicing program enhances leukemia stem cell self-renewal. *Proc Natl Acad Sci U S A*. 2015;112(50):15444–9.

187. Kalantari E, Asgari M, Nikpanah S, Salarieh N, Asadi Lari MH, Madjd Z. Co-Expression of Putative Cancer Stem Cell Markers CD44 and CD133 in Prostate Carcinomas. *Pathol Oncol Res.* 2017;23:793–802.
188. Bucay N, Sekhon K, Yang T, Majid S, Shahryari V, Hsieh C, Mitsui Y, Deng G, Tabatabai ZL, Yamamura S, et al. MicroRNA-383 located in frequently deleted chromosomal locus 8p22 regulates CD44 in prostate cancer. *Oncogene.* 2017;36(19):2667–79.
189. Kumazoe M, Takai M, Bae J, Hiroi S, Huang Y, Takamatsu K, Won Y, Yamashita M, Hidaka S, Yamashita S, et al. FOXO3 is essential for CD44 expression in pancreatic cancer cells. *Oncogene.* 2017;36(19):2643–54.
190. Ponta H, Sherman L, Herrlich PA. CD44: from adhesion molecules to signalling regulators. *Nat Rev Mol Cell Biol.* 2003;4(1):33–45.
191. Zoller M. CD44: can a cancer-initiating cell profit from an abundantly expressed molecule? *Nat Rev Cancer.* 2011;11(4):254–67.
192. Sneath RJ, Mangham DC. The normal structure and function of CD44 and its role in neoplasia. *Mol Pathol* 1998;51: 191-200.
193. Holopainen T, Huang H, Chen C *in vitro*. Angiopoietin-1 overexpression modulates vascular endothelium to facilitate tumor cell dissemination and metastasis establishment. *Cancer Res* 2009; 69(11): 4656-64.
194. Gao JX, Liu X, Wen J, Zhang H, Durbin J, Liu Y, et al. Differentiation of monocytic cell clones into CD8 alpha+ dendritic cells (DC) suggests that monocytes can be direct precursors for both CD8 alpha+ and CD8 alpha- DC in the mouse. *J Immunol.* 2003;170(12):5927-35.
195. Liu HG, Chen C, Yang H, Pan YF, Zhang XH. Cancer stem cell subsets and their relationships. *J Transl Med.* 2011;9:50.
196. Ghazi N, Ghazi A, Ansari A H , Solati M. Cancer Stem Cells and Oral Carcinogenesis; a Review Article, *Int J Cancer Manag.* 2019;12(10):e96139.
197. Johann AC, Silveria - Junior JB, Souto GR, Horta MC, Aguiar MC, Mesquita RA. Metallathionein immunoexpression in oral leukoplakia. *Med Oral Patol Oral Cir Bucal* 2008;13:E156-60.
198. Günthert U, Hofmann M, Rudy W, S Reber, M Zöller, I Hausmann et al. A new variant of glycoprotein CD44 confers metastatic potential to rat carcinoma cells. *Cell.* 1991;65(1):13-24.

199. Nagano O, Saya H. Mechanism and biological significance of CD44 cleavage. *Cancer Sci.* 2004;95: 930–5.
200. Venkat Naga SKS, Shekar PC, Kattappagari KK, Prakash Chandra KL, Reddy GS, Ramana Reddy BV. Expression of cluster differentiation-44 stem cell marker in grades of oral epithelial dysplasia: A preliminary study. *J Oral Maxillofac Pathol.* 2019;23(2):203-7.
201. Herold-Mende C, Seiter S, Born AI, Patzelt E, Schupp M, Zöllere J et al. Expression of CD44 splice variants in squamous epithelia and squamous cell carcinomas of the head and neck. *J Pathol.* 1996;179(1):66-73.
202. Bahar R, Kunishi M, Kayada Y, Yoshiga K. CD44 variant 6 (CD44v6) expression as a progression marker in benign, premalignant and malignant oral epithelial tissues. *Int J Oral Maxillofac Surg.* 1997;26:443–6.
203. Matsumura Y, Tarin D. Significance of CD44 gene products for cancer diagnosis and disease evaluation. *Lancet.* 1992;340:1053–8.
204. Abdulmajeed AA, Dalley AJ, Farah CS. Putative cancer stem cell marker expression in oral epithelial dysplasia and squamous cell carcinoma. *J Oral Pathol Med.* 2013;42:755–60.
205. Mack B, Gires O. CD44s and CD44v6 expression in head and neck epithelia. *PLoS One.* 2008;3:e3360.
206. Scheifele C, Reichart PA. Is there a natural limit of the transformation rate of oral leukoplakia? *Oral Oncol.* 2003;39:470–5.
207. Custodio M, Pelissari C, Santana T, Trierveiler M. Expression of cancer stem cell markers CD44, ALDH1 and p75NTR in actinic cheilitis and lip cancer. *Eur Arch Otorhinolaryngol.* 2018;275(7):1877-83.
208. Emich H, Chapiro D, Hutchison I, Mackenzie I. The potential of CD44 as a diagnostic and prognostic tool in oral cancer. *J Oral Pathol Med.* 2015;44(6):393-400.
209. Todoroki K, Ogasawara S, Akiba J, Nakayama M, Naito Y, Seki N, et al. CD44v3+/CD24- cells possess cancer stem cell-like properties in human oral squamous cell carcinoma. *Int J Oncol.* 2016;48(1):99-109.
210. Athanassiou-Papaefthymiou M, Shkeir O, Kim D, Divi V, Matossian M, Owen JH, et al. Evaluation of CD44 variant expression in oral, head and neck squamous cell carcinomas using a triple approach and its clinical significance. *Int J Immunopathol Pharmacol.* 2014;27(3):337-49.

211. Saghravanian N, Anvari K, Ghazi N, Memar B, Shahsavari M, Aghaee MA. Expression of p63 and CD44 in oral squamous cell carcinoma and correlation with clinicopathological parameters. *Arch Oral Biol.* 2017;82:160-5.
212. Singh TS, Murtaza A, Prabhaker M, Kumar V, Singh SK. Prognostic Value of Cancer Stem Cell Markers in Potentially Malignant Disorders of Oral Mucosa: A Meta-analysis. *Cancer Epidemiol Biomarkers Prev.* 2019;(28):(1):144-53.
213. Altman DG, McShane LM, Sauerbrei W, Taube SE. Reporting recommendations for tumor marker prognostic studies (REMARK): explanation and elaboration. *BMC Med* 2012;10:51.
214. Sudbo J, Bryne M, Johannessen AC, Kildal W, Danielsen HE, Reith A. Comparison of histological grading and large-scale genomic status (DNA ploidy) as prognostic tools in oral dysplasia. *J Pathol* 2001;194:303–10.
215. Pindborg JJ, Reibel J, Holmstrup P. Subjectivity in evaluating oral epithelial dysplasia, carcinoma in situ and initial carcinoma. *J Oral Pathol* 1985;14:698–708.
216. Kawaguchi H, El-Naggar AK, Papadimitrakopoulou V, Ren H, Fan YH, Feng L, et al. Podoplanin: a novel marker for oral cancer risk in patients with oral premalignancy. *J Clin Oncol* 2008;26:354–60.
217. de Vicente JC, Rodrigo JP, Rodriguez-Santamarta T, Lequerica-Fernandez P, Allonca E, García-Pedrero JM. Podoplanin expression in oral leukoplakia: tumorigenic role. *Oral Oncol.* 2013;49:598–603.
218. Habiba U, Hida K, Kitamura T, Matsuda AY, Higashino F, Ito YM, et al. ALDH1 and podoplanin expression patterns predict the risk of malignant transformation in oral leukoplakia. *Oncol Lett.* 2017;13:321–8.
219. Liu Y, Nenutil R, Appleyard MV, Murray K, Boylan M, Thompson AM, et al. Lack of correlation of stem cell markers in breast cancer stem cells. *Br J Cancer.* 2014;110:2063.
220. Jaggupilli A, Elkord E. Significance of CD44 and CD24 as cancer stem cell markers: an Enduring ambiguity. *Clin Dev Immunol.* 2012;2012:708036.
221. Lobo NA, Shimono Y, Qian D, Clarke MF The biology of cancer stem cells. *Annu Rev Cell Dev Biol.* 2007;23: 675-99.
222. Prince ME, Sivanandan R, Kaczorowski A, Wolf GT, Kaplan MJ, et al. Identification of a subpopulation of cells with cancer stem cell properties in head and neck squamous cell carcinoma. *Proc Natl Acad Sci U S A.* 2007;104: 973-8.

223. Graziano A, d'Aquino R, Tirino V, Desiderio V, Rossi A, et al. The stem cell hypothesis in head and neck cancer. *J Cell Biochem.* 2008;103:408-12.
224. Harper LJ, Piper K, Common J, Fortune F, Mackenzie IC. Stem cell patterns in cell lines derived from head and neck squamous cell carcinoma. *J Oral Pathol Med.* 2007;36:594-603.
225. Bajorath J. Molecular organization, structural features, and ligand binding characteristics of CD44, a highly variable cell surface glycoprotein with multiple functions. *Proteins.* 2000;39:103-11.
226. Seiter S, Arch R, Reber S, Komitowski D, Hofmann M, et al. Prevention of tumor metastasis formation by anti-variant CD44. *J Exp Med.* 1993;177:443-55.
227. Rudzki Z, Jothy S. CD44 and the adhesion of neoplastic cells. *Mol Pathol.* 1997;50:57-71.
228. Bloor BK, Rajarajan A, Jaafary-Haghighat K, Odell EW. Transcription and expression of CD44 variant exons by oro-pharyngeal squamous cell carcinomas. *Int J Oncol.* 2002;21: 907-13.
229. Clay MR, Tabor M, Owen JH, Carey TE, Bradford CR, et al. Single-marker identification of head and neck squamous cell carcinoma cancer stem cells with aldehyde dehydrogenase. *Head Neck.* 2010; 32:1195-201.
230. Kokko LL, Hurme S, Maula SM, Alanen K, Grénman R, et al. (2011) Significance of site-specific prognosis of cancer stem cell marker CD44 in head and neck squamous-cell carcinoma. *Oral Oncol* 47: 510-6.
231. Mascolo M, Ilardi G, Romano MF, Celetti A, Siano M, et al. Overexpression of chromatin assembly factor-1 p60, poly (ADP-ribose) polymerase 1 and nestin predicts metastasizing behaviour of oral cancer. *Histopathology.* 2012;61:1089-105.
232. Rajarajan A, Stokes A, Bloor BK, Ceder R, Desai H, et al. CD44 expression in oro-pharyngeal carcinoma tissues and cell lines. *PLoS One.* 2012;7:e28776.
233. Oliveira LR, Oliveira-Costa JP, Araujo IM, Soave DF, Zanetti JS, et al. Cancer stem cell immunophenotypes in oral squamous cell carcinoma. *J Oral Pathol Med.* 2011;40:135-42.
234. Sato S, Miyauchi M, Takekoshi T, Zhao M, Kudo Y, et al. Reduced expression of CD44 variant 9 is related to lymph node metastasis and poor survival in squamous cell carcinoma of tongue. *Oral Oncol.* 2000;36:545-9.

235. Carinci F, Stabellini G, Calvitti M, Pelucchi S, Targa L, et al. (2002) CD44 as prognostic factor in oral and oropharyngeal squamous cell carcinoma. *J Craniofac Surg.* 2002;13:85-9.
236. Kosunen A, Pirinen R, Ropponen K, Pukkila M, Kellokoski J, et al. (2007) CD44 expression and its relationship with MMP-9, clinicopathological factors and survival in oral squamous cell carcinoma. *Oral Oncol.* 2007;43:51-9.
237. Masuda M, Kuratomi Y, Shiratsuchi H, Nakashima T, Naonobu K, et al. Decreased CD44H expression in early-stage tongue carcinoma associates with late nodal metastases following interstitial brachytherapy. *Head Neck.* 2000;22:662-5.
238. García-Montesinos-Perea B, Val-Bernal JF, Saiz-Bustillo R. Epidermoid carcinoma of the lip: an immunohistochemical study. *Med Oral Patol Oral Cir Bucal.* 2005;10:454-61.
239. Joshua B, Kaplan MJ, Doweck I, Pai R, Weissman IL, et al. Frequency of cells expressing CD44, a head and neck cancer stem cell marker: correlation with tumor aggressiveness. *Head Neck.* 2012;34:42-9.
240. Lindquist D, Ahrlund-Richter A, Tarján M, Tot T, Dalianis T. Intense CD44 expression is a negative prognostic factor in tonsillar and base of tongue cancer. *Anticancer Res.* 2012;32: 153-61.
241. Oliveira LR, Ribeiro-Silva A. Prognostic significance of immunohistochemical biomarkers in oral squamous cell carcinoma. *Int J Oral Maxillofac Surg.* 2011;40:298-307.
242. Oliver AJ, Helfrick JF, Gard D. Discussion. Primary oral squamous cell carcinoma: a review of 92 cases. *J Oral Maxillofac Surg.* 1996;54:949-54.
243. Chai L, Liu H, Zhang Z, Wang F, Wang Q, et al. (2014) CD44 expression is predictive of poor prognosis in pharyngolaryngeal cancer: systematic review and meta-analysis. *Tohoku J Exp Med.* 2014;232:9-19.
244. Trapasso S, Allegra E. Role of CD44 as a marker of cancer stem cells in head and neck cancer. *Biologics.* 2012;6:379-83.
245. González-Moles MA, Gil-Montoya JA, Ruiz-Avila I, Esteban F, DelgadoRodriguez M, et al. Prognostic significance of p21WAF1/CIP1, p16INK4a and CD44s in tongue cancer. *Oncol Rep.* 2007;18:389-96.
246. Bánkfalvi A, Krassort M, Buchwalow IB, Végh A, Felszeghy E, et al. Gains and losses of adhesion molecules (CD44, E-cadherin, and beta-catenin) during oral carcinogenesis and tumour progression. *J Pathol.* 2002;198:343-51.

247. Kunishi M, Kayada Y, Yoshiga K (1997) Down-regulated expression of CD44 variant 6 in oral squamous cell carcinomas and its relationship to regional lymph node metastasis. *Int J Oral Maxillofac Surg.* 1997;26:280-3.
248. Bourguignon LY, Earle C, Wong G, Spevak CC, Krueger K. Stem cell marker (Nanog) and Stat-3 signaling promote MicroRNA-21 expression and chemoresistance in hyaluronan/CD44-activated head and neck squamous cell carcinoma cells. *Oncogene.* 2012;31:149-60.
249. Sterz CM, Kulle C, Dakic B, Makarova G, Böttcher MC, et al. A basal-cell-like compartment in head and neck squamous cell carcinomas represents the invasive front of the tumor and is expressing MMP-9. *Oral Oncol.* 2010;46:116-22.
250. Okamoto A, Chikamatsu K, Sakakura K, Hatsushika K, Takahashi G, et al. Expansion and characterization of cancer stem-like cells in squamous cell carcinoma of the head and neck. *Oral Oncol.* 2009;45:633-9.
251. Chikamatsu K, Ishii H, Takahashi G, Okamoto A, Moriyama M, et al. Resistance to apoptosis-inducing stimuli in CD44+ head and neck squamous cell carcinoma cells. *Head Neck.* 2012;34:336-43.
252. Simionescu C, Mărgăritescu C, Surpăţeanu M, Mogoantă L, Zăvoi R, et al. The study of E-cadherine and CD44 immunoexpression in oral squamous cell carcinoma. *Rom J Morphol Embryol.* 2008;49:189-93.
253. Oh SY, Kang HJ, Kim YS, Kim H, Lim YC. CD44-negative cells in head and neck squamous carcinoma also have stem-cell like traits. *Eur J Cancer.* 2013;49:272-80.
254. Ghazi N, Saghravani N, Ghazi A, Sakheri MT, Khajebahrami H. CD44 expression in dysplastic and non-dysplastic oral lichen planus. *Int J Cancer Manag.* 2020;13(1):e98061.
255. Ma H, Dai H, Duan X, Tang Z, Liu R, Sun K et al. Independent evaluation of a FOXM1-based quantitative malignancy diagnostic system (qMIDS) on head and neck squamous cell carcinomas. *Oncotarget.* 2016;7:54555-54563.
256. Hwang S, Mahadevan S, Qadir F, Hutchison IL, Costea DE, Neppelberg E et al. Identification of FOXM1- induced epigenetic markers for head and neck squamous cell carcinomas. *Cancer.* 2013;119:4249-4258.
257. Nikitakis NG, Pentenero M, Georgaki M, Poh CF, Peterson DE, Edwards P et al. Molecular markers associated with development and progression of potentially premalignant oral epithelial lesions: Current knowledge and future implications. *OOOO.* 2018; 125(6): 650-69.

258. Dalley AJ, AbdulMajeed AA, Upton Z, Farah CS. Organotypic culture of normal, dysplastic and squamous cell carcinoma-derived oral cell lines reveals loss of spatial regulation of CD44 and p75 NTR in malignancy. *J Oral Pathol Med.* 2013;42(1):37–46.
259. Venkat Naga SKS, Shekar PC, Kattappagari KK, Prakash Chandra KL, Reddy GS, Ramana Reddy BV. Expression of cluster differentiation-44 stem cell marker in grades of oral epithelial dysplasia: A preliminary study. *J Oral Maxillofac Pathol.* 2019;23(2):203-207.
260. Balkwill F, Mantovani A. Inflammation and cancer: back to Virchow? *Lancet* 2001;357(9255):539-45.
261. Mondal K, Mandal R, Sarkar BC. A study of Ki-67 expression and its clinicopathological determinant sin nondysplastic oral leukoplakia. *Contemp Clin Dent.* 2016;7(4):493-9.
262. Mehanna HM, Rattay T, Smith J, McConkey CC. Treatment and follow-up oral dysplasia – A systematic review and meta-analysis. *Head Neck.* 2009;31:1600-9.
263. Ghazi N, Saghravanian N, Shakeri MT, Jamali M. Evaluation of CD44 and TGF-B expression in oral carcinogenesis. *Dent Shiraz Univ Med Sci.* 2021;22(1):33-40.

8. ŽIVOTOPIS

Ivona Žužul rođena je 20.rujna 1986. u Zagrebu. Osnovnu školu i 7.gimnaziju (opći smjer) završila je u Zagrebu gdje je i maturirala 2005. godine s odličnim uspjehom. Diplomski studij Dentalna medicina upisuje 2005.godine u prvoj generaciji bolonjskog procesa i studij završava 2011. diplomskim radom s odličnim uspjehom. Poslijediplomski doktorski studij Dentalna medicina upisala je u akademskoj godini 2012/2013. Od listopada 2017. započinje specijalizaciju iz oralne kirurgije Stomatološkog fakulteta Sveučilišta u Zagrebu. S datumom 13.lipnja 2018. otvara svoju privatnu praksu na temelju koncesije u ordinaciji dentalne medicine na adresi Zagreb, Klekovačka 12. Aktivno je sudjelovala na više domaćih i međunarodnih skupova. Majka je jednog djeteta.

Kvalifikacijski radovi:

1. Žužul I, Pavić I, Vučić M, Pavelić B, Škrinjar I, Vindiš E, Andabak Rogulj A. The significance of immunohistochemical expression of CD44 and Ki-67 in patients with oral leukoplakia. RJPBCS 2021 – prihvaćen za objavu
2. Rogulj AA, Z. Alajbeg I, Brailo V, Škrinjar I, Žužul I, Vucicevic Boras V, Alajbeg I. Topical NAVS naphthalan for the treatment of oral lichen planus and recurrent aphthous stomatitis: A double blind, randomized, parallel group study. PLOS ONE. 2021;16(4): e0249862. <https://doi.org/10.1371/journal.pone.0249862>
3. Lončar Brzak B, Škrinjar I, Šumilin L, Žužul I, Špiljak B, Brailo V, Andabak Rogulj A. Oral Lichen Planus And Thyroid Disease: Is There A Possible Connection? Research Journal of Pharmaceutical, Biological and Chemical Sciences. 2020;11(6):70-4.
4. Žužul I, Andabak Rogulj A, Terlević D, Pavić I, Granić M, Vuletić M, Jerković D. The Role Of Ki-67 In Oral Leukoplakia-Review Article. Research Journal of Pharmaceutical, Biological and Chemical Sciences. 2019;10(2):36-40.
5. Šumilin L, Žužul I, Muhaxheri G, Andabak Rogulj A, Vidović Juras D, Lončar Brzak B. Palatal Foreign Body - A Case Report. Journal of Advances in Medicine and Medical Research. 2018;28(9):1-4.
6. Žužul I, Pavić I, Kuna T, Kotarac Knežević A, Andabak Rogulj A. The Significance of Ki-67 in Head and Neck Cancers: Review Article. Research journal of pharmaceutical, biological and chemical sciences. 2018;9(6):34-8.

Poster prezentacije:

1. Šumilin, L; **Žužul, I**; Andabak Rogulj, A; Vidović Juras, D; Lončar Brzak, B Foreign body on the hard palate of a child-a case report // Božićni kongres Zagreb, Hrvatska, 2018.
2. **Žužul, I**; Živko-Babić, P; Beader, D; Ivić-Kardum, P; Prahin, E. Microbial findings in patients with implant supported protheses and electromagnetic field stimulation in the control of anaerobic bacteria // EAO Congress Rome, Italija, 2014.

3. **Žužul, I;** Beader, N; Živko-Babić, Jasenka; Ivić-Kardum, Marija; Prahin, Esma. Mikrobni nalaz pacijenata sa Straumannovim implantatima // 5. Međunarodni kongres za dentalnu implantologiju Varaždin, Hrvatska, 2013.