

Izražaj regulatora stanične proliferacije, rasta i stanične smrti tijekom razvoja osjetnih područja unutarnjeg uha čovjeka

Tafra, Robert

Doctoral thesis / Disertacija

2014

Degree Grantor / Ustanova koja je dodijelila akademski / stručni stupanj: **University of Split, School of Medicine / Sveučilište u Splitu, Medicinski fakultet**

Permanent link / Trajna poveznica: <https://um.nsk.hr/um:nbn:hr:171:393254>

Rights / Prava: [In copyright](#)/[Zaštićeno autorskim pravom.](#)

Download date / Datum preuzimanja: **2023-12-01**



Repository / Repozitorij:

[MEFST Repository](#)



**SVEUČILIŠTE U SPLITU
MEDICINSKI FAKULTET**

ROBERT TAFRA

**IZRAŽAJ REGULATORA STANIČNE PROLIFERACIJE, RASTA I STANIČNE
SMRTI TIJEKOM RAZVOJA OSJETNIH PODRUČJA UNUTARNJEG UHA
ČOVJEKA**

Doktorska disertacija

Split, 2014.godina

**Zavod za anatomiju, histologiju i embriologiju
Medicinski fakultet, Sveučilište u Splitu**

Voditeljica rada: prof. dr. sc. Mirna Saraga-Babić, dr. med.

Saniji, Elli i Noi jer su me one izgradile ovakvog kakav jesam.

Mojim roditeljima od kojih možete upiti samo dobrotu.

Bratu i sestri, jer su uvijek tu negdi...

Neizmjereno hvala svojoj mentorici prof. dr. sc. Miirni Saragi-Babić na ogromnom strpljenju, strpljenju i samo strpljenju, te pravom prijateljskom odnosu.

Gđi Asji Miletić koja me podsjetila na moje porijeklo laboranta te praktični dio ovog rada učinila predivnim.

Hvala svim dragim ljudima Zavoda za anatomiju, histologiju i embriologiju.

I hvala svakom tragu na nebu koji nas stalno gura prema nekoj novoj sreći...

SADRŽAJ

1. UVOD	7
1.1. Embriionalni razvoj uha	7
1.1.1. Građa i razvoj uha	7
1.1.2. Fiziologija uha.....	12
1.2. Čimbenici važni za rani razvoj unutarnjeg uha u čovjeka: biljezi stanične proliferacije, smrti, rasta i diferencijacije.....	12
1.2.1. Pro-apoptotski i anti-apoptotski biljezi u unutarnjem uhu	13
1.2.1.1. Apoptoza	13
1.2.1.2. Bjelančevine Bcl-2 obitelji	14
1.2.1.3. P53	15
1.2.2. Čimbenici rasta, nestin i α -tubulin u unutarnjem uhu	16
1.2.2.1. IGF-1	16
1.2.2.2. Nestin	16
1.2.2.3. α -tubulin.....	17
1.3. Problematika i cilj istraživanja	17
1.4. Hipoteza.....	18
2. MATERIJALI I METODE	19
2.1. Sakupljanje tkiva i određivanje starosti zametaka.....	19
2.2. Vođenje, uklapanje tkiva u parafin i rezanje tkiva	19
2.3. Imunohistokemijsko bojanje.....	20
2.3.1. Bojanje diaminobenzidinom (DAB-om).....	21
2.3.2. Dvostruka imunofluorescencija.....	21
2.3.3. Negativna kontrola	22
2.3.4. Pozitivna kontrola	22
2.4. Kvantifikacija, semikvantifikacija i statističke metode.....	22
2.4.1. Kvantifikacija pozitivnih stanica (Bcl-2, kaspaza-3, p53 i Ki-67).....	22
2.4.2. Semi-kvantifikacija stanica pozitivnih na jezgrine (kaspaza-3, p53) i citoplazmatske biljege (Bcl-2 i Ki-67), te sekrecijske bjelančevine (IGF-1), nestin i α -tubulin.....	22
2.4.3. Statističke metode	22
2.5. Etička načela.....	23
3. REZULTATI.....	24

3.1. Morfološke osobitosti razvoja unutarnjeg uha u čovjeka između 5. i 10. tjedna razvoja	24
3.2. Imunohistokemijsko bojanje različitim razvojnim biljezima	25
3.2.1. Bojanje proliferacijskim Ki-67 biljegom i određivanje raspodjele Ki-67 pozitivnih stanica u unutarnjem uhu primjenom semikvantifikacijske i statističkih metoda.....	25
3.2.2. Bojanje anti-apoptotskim Bcl-2 biljegom i određivanje raspodjele Bcl-2 pozitivnih stanica u unutarnjem uhu primjenom semi-kvantifikacijske metode.....	28
3.2.3. Bojanje pro-apoptotskim kaspaza-3 biljegom i određivanje raspodjele kaspaza-3 pozitivnih stanica u unutarnjem uhu primjenom semi-kvantifikacijske i statističke metode.....	29
3.2.4. Bojanje čimbenikom rasta IGF1 i određivanje raspodjele IGF1 pozitivnih stanica u unutarnjem uhu primjenom semi-kvantifikacijske metode.....	31
3.2.5. Bojanje pro-apoptotskim p53 biljegom.....	32
3.2.6. Bojanje intermedijarnim filamentom nestinom i određivanje raspodjele nestin pozitivnih stanica u unutarnjem uhu primjenom semi-kvantifikacijske metode.....	33
3.2.7. Bojanje proteinom α -tubulinom i određivanje raspodjele i α -tubulin pozitivnih stanica u unutarnjem uhu.....	34
4. RASPRAVA.....	36
4.1. Rani razvoj uha u čovjeka	36
4.2. Proliferacija u unutrašnjem uhu čovjeka	36
4.3. Bcl-2 bjelančevina u unutrašnjem uhu čovjeka.....	37
4.4. Kaspaza-3 u unutrašnjem uhu čovjeka	39
4.5. IGF-1 u unutrašnjem uhu čovjeka	39
4.6. Nestin u unutrašnjem uhu čovjeka.....	40
4.7. P53 bjelančevina u unutrašnjem uhu čovjeka.....	41
4.8. α -tubulin u unutrašnjem uhu čovjeka	42
5. ZAKLJUČCI.....	44
6. SAŽETAK.....	46
7. ABSTRACT	48
8. POPIS LITERATURE	50
9. ŽIVOTOPIS	56

POPIS SKRAĆENICA

Bcl-2	B-stanični limfom 2
BMP	koštana morfo-genetska bjelančevina (eng. bone morphogenetic protein)
CRL	duljina tjeme zadak (eng. crown-lump length)
DAB	diaminobenzidin
DAPI	4,6-diamino-2-fenilindol
DISC	signalni kompleks koji uzrokuje smrt (eng. death inducing signalling complex)
DNK	deoksiribunukleinska kiselina
FGF	fibroblastični čimbenik rasta (eng. fibroblast growth factor)
GF	čimbenik rasta (eng. growth factor)
IGF-1	inzulinu sličan čimbenik rasta 1 (eng. insulin like growth factor 1)
PBS	otopina fosfatnog pufera (eng. phosphate buffer saline)
TRAIL	TNF-srodni apoptoza inducirajući ligand (eng. TNF-related apoptosis inducing ligand)

1. UVOD

1.1. *Embrionalni razvoj uha*

Uho se anatomski, funkcionalno i razvojno sastoji od tri različita dijela: vanjskog, srednjeg i unutrašnjeg uha. Zvučni podražaji iz okoline prenose se iz vanjskog na srednje uho, koje pojačava zvučne valove te ih u unutarnjem uhu pretvara u živčani impuls. U unutrašnjem uhu nalaze se neuroepitelna polja, koja se diferenciraju u osjetna područja za sluh i ravnotežu. Tijekom embrionalnog razvoja, unutar osjetnih područja diferenciraju se potporne i osjetne stanice s dlačicama. Otklon tekućine (endolimfe) u pužnici membranskog dijela labirinta unutrašnjeg uha, uzrokuje u stanicama s dlačicama Cortijevog organa promjenu potencijala i stvaranje neurotransmitera, koji se bipolarnim neuronima prenosi u slušne jezgre i slušnu koru velikog mozga. Unutarnje uho sadrži i vestibularni dio koji sudjeluje u održavanju ravnoteže uz pomoć osjetnih polja unutar polukružnih kanalića, sakulusa i utrikulusa.

1.1.1. *Građa i razvoj uha*

Vanjsko uho

Uška se razvija u 5. tjednu razvoja od šest ušnih kvržica koje okružuju dorzalni dio prve ždrijelne brazde (1). Tri kvržice (*tragus, helix, cymba concha*) nalaze se u području prvog mandibularnog luka, a ostale tri (*antitragus, antihelix, concha*) u području drugog ždrijelnog luka. Različiti rast i spajanje kvržica krajem osmog tjedna razvoja uzrokuje karakteristični oblik uške. Vanjsko uho (vanjski slušni hodnik) razvija se iz dorzalnog dijela prve ždrijelne brazde, a smještena je na području vrata (u budućem mandibularnom području). Početkom trećeg lunarnog mjeseca, formira se epitelni tračak (čep zvukovoda) koji tijekom sedmog mjeseca propada u središnjem dijelu, dok njegov vanjski dio oblaže bubnjišnu membranu i konačni zvukovod. Uška i vanjski zvukovod mijenjaju položaj, te od svojeg početnog vratnog položaja krajem četvrtog lunarnog mjeseca dosegnu svoj konačni položaj u razini očiju. Bubnjić, kao završni dio vanjskog uha, građen je od ektodermalnog epitela dna vanjskog zvukovoda, središnjeg sloja (mezoderma) veziva (*stratum fibrosum*) i unutarnjeg sloja koji čini endoderm bubnjišta.

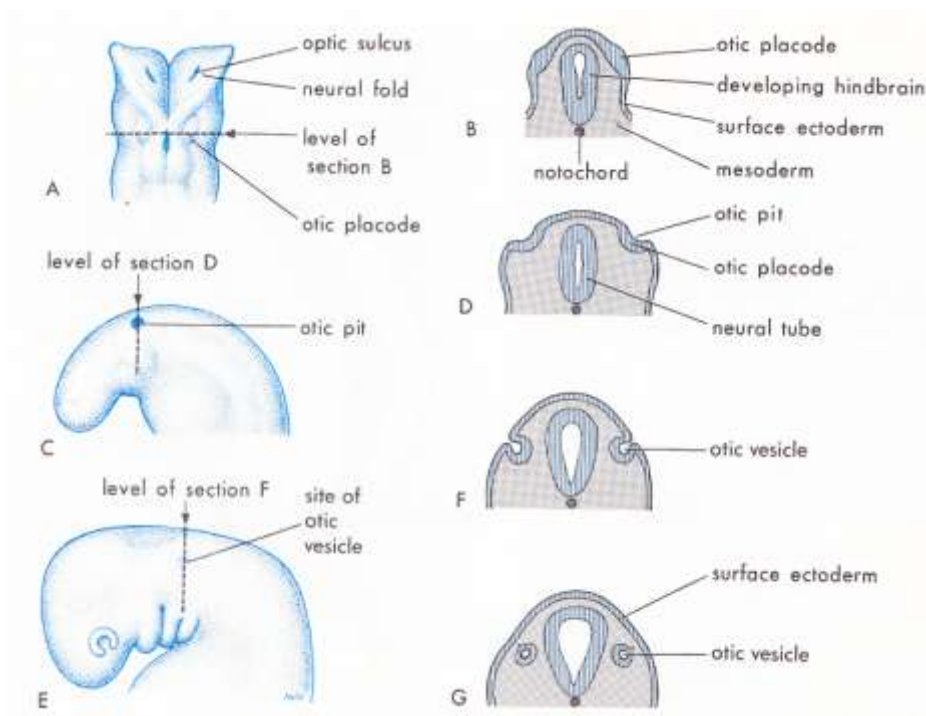
Srednje uho

Srednje uho sastoji se od bubnjišta, slušne cijevi i slušnih košćica. Bubnjište (*cavum tympani*) se razvija iz prve ždrijelne vreće koja distalno oblikuje *recessus tubotympanicus*. Tijekom 5.

tjedna razvoja, endodermalni epitel recessusa dodiruje ektodermalni epitel vanjskog zvukovoda te pridonosi razvoju bubnjišne membrane (*membrana tympani*). Proksimalni dio recessusa oblikuje Eustachijevu cijev koja se pruža do ždrijela (*nasopharynx*). Slušne koščiće čekić (*malleus*) i nakovanj (*incus*) razvijaju se od Meckelove hrskavice prvog ždrijelnog luka, dok se stremen (*stapes*) razvija iz Reichterove hrskavice drugog ždrijelnog luka. Koščiće su uložene u mezenhim ždrijelnih lukova koji iščezava u 8. mjesecu razvoja (2). Tijekom cijelog fetalnog razdoblja zbiva se enhondralno okoštavanje u košćicama. U početku su čekić i nakovanj jedinstvene strukture, koje se kasnije razdvajaju, a sve koščiće sadrže šuplinu s koštanom srži koja nestaje tijekom prve dvije godine života. Mišići vezani za slušne koščiće nastaju također iz ždrijelnih lukova, *musculus tensor tympani* iz prvoga, a *musculus stapedius* iz drugog luka. Širenje bubnjišta dorzalno doprinosi stvaranju prostora *antruma mastoideuma*, koji se postnatalno ispuni zrakom.

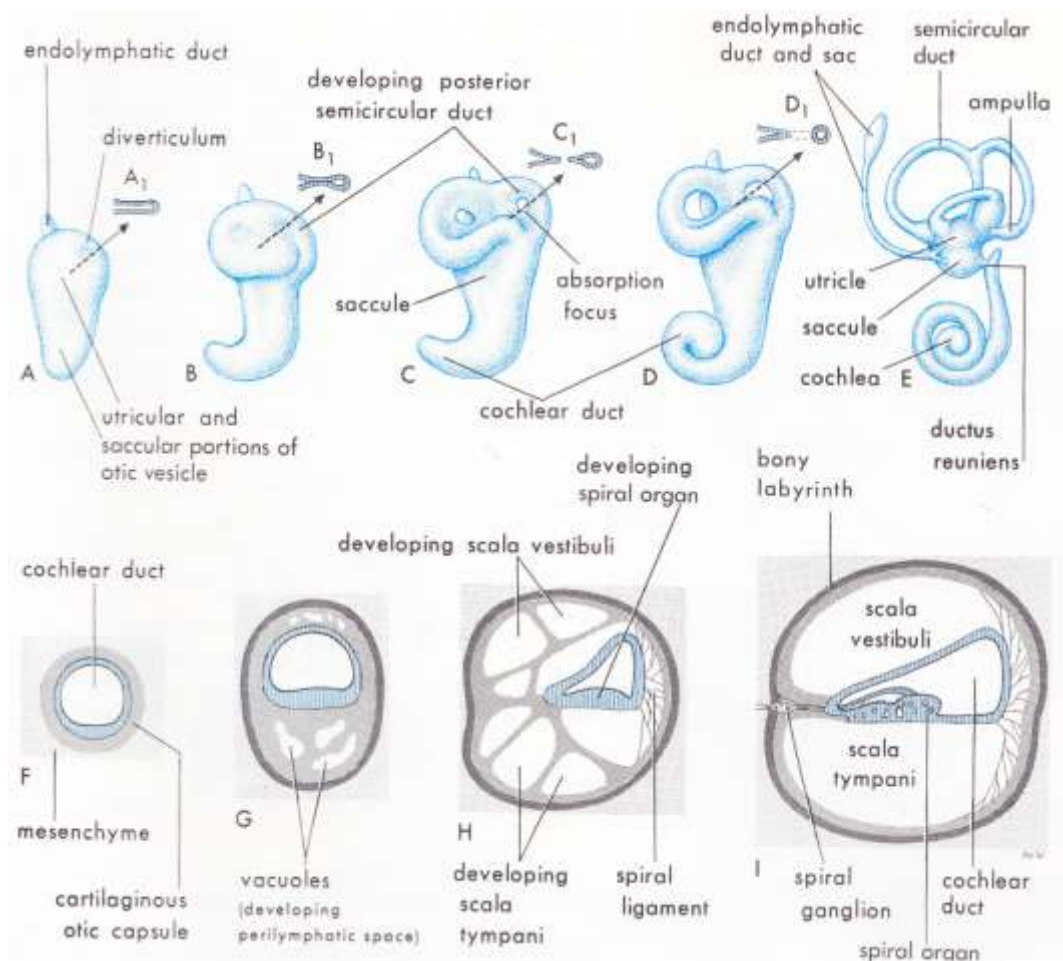
Unutrašnje uho

Razvoj unutrašnjeg uha započinje u 4. tjednu razvoja pojavom slušnih plakoda, ektodermalnih zadebljanja na lateralnim stranama vrata u razini rombencefalona. Plakode nastaju pod utjecajem fibroblastnog čimbenika rasta (FGF) i transkripcijskog čimbenika Spalt 4, koji nastaju u paraksijalnom mezodermu (3) te koštanog morfogenetskog čimbenika (*bone morphogenetic protein ili BMP*).



Slika 1. Shematski prikaz ranog razvoja unutrašnjeg uha. Preuzeto iz Moore and Persaud, *The developing Human, Clinically Oriented Embriology*, 5th Edition. W.B. Saunders Company, 1993.

Invaginacijom slušnih plakoda, u 5. tjednu razvoja nastaje slušni mjehurić (otocista) koji se podijeli na ventralni dio koji oblikuje pužnicu (*cochlea*) i sakulus (*sacculus*), te dorzalni dio iz kojeg nastaje utrikulus (*utricle*) s polukružnim kanalićima, kao i *ductus* i *saccus endolymphaticus*. Sve ove strukture čine membranski labirint (*labyrinthus membranaceus*) u kojem se nalazi endolimfa. U 6. tjednu razvoja, iz utrikulusa se počinju razvijati tri polukružna kanalića. U njihovim se proširenjima (ampulama), kao i u stijenkama utrikulusa i sakulusa diferenciraju osjetna područja: *cristae ampullaris* u ampulama i *maculae* u sakulusu i utrikulusu.

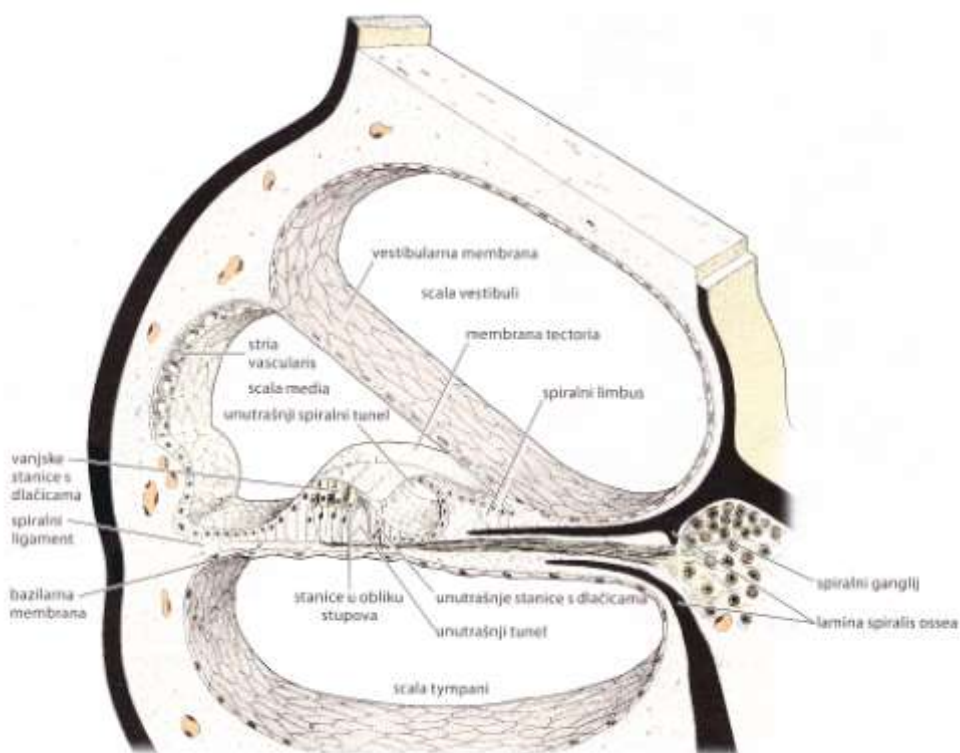


Slika 2. Shematski prikaz razvoja pužnice i Cortijevega organa. Preuzeto iz Moore and Persaud, *The developing Human, Clinically Oriented Embriology*, 5th Edition. W.B. Saunders Company, 1993.

Razvoj pužnice i Cortijevega organa

Slušni mjehurić potiče hondrogenezu u okolnom mezenhimu i stvaranje hrskavične osnove labirinta, koja svojim oblikom prati oblik membranskog labirinta. Iz hrskavičnog labirinta okoštavanjem nastaje koštani labirint. Pužnički kanal (*ductus cochlearis*) koji izrasta iz mjehurića u okolni mezenhim, dobiva svoj konačni oblik s 2,5 zavoja krajem 8. razvojnog

tjedna (4). Mezenhim oko samog pužničkog kanala oblikuje hrskavičnu ljusku, koja se u 10. tjednu resorbira te nastaju *scala vestibuli* i *scala tympani*. Pužnički kanal ostane u sredini, odijeljen od skale vestibuli vestibularnom membranom, a od skale timpani bazilarnom membranom. Lateralna strana kanala pričvršćena je za hrskavicu spiralnim ligamentom, a medijalna je poduprta hrskavičnim izdankom *modiolusa*. U fetalnom razdoblju (oko 5. lunarnog mjeseca) epitelne stanice pužničkog kanala oblikuju dva nabora: unutrašnji i vanjski. Tijekom daljnjeg razvoja, od vanjskog nabora nastaje jedan red unutrašnjih i tri do četiri reda vanjskih stanica s dlačicama, koje predstavljaju osjetne stanice slušnog organa. Pokriva ih vlaknasta želatinozna *membrana tectoria* koja je jednim krajem pričvršćena za *limbus*, a svojim vrškom leži na stanicama s dlačicama. U istom području diferenciraju se i potporne stanice koje zajedno s membranom tektorijom i osjetnim stanicama s dlačicama čine Cortijev organ (*organum spirale Corti*). Podražaji koje prima Cortijev organ prenose se do spiralnog ganglija i zatim u središnji živčani sustav slušnim vlaknima VIII. moždanog živca.

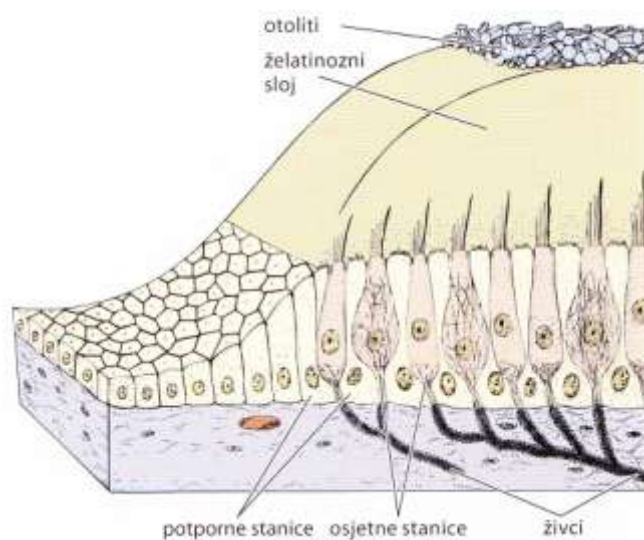


Slika 3. Shematski prikaz Cortijevog organa. Preuzeto iz Junqueira i Carneiro, Osnove histologije. Bradamante Ž, Kostović-Knežević Lj, urednici. Školska Knjiga, 2005.

Razvoj osjetnih polja u polukružnim kanalićima, sakulusu i utrikulusu

Tijekom šestog razvojnog tjedna počinju se razvijati i osnove polukružnih kanala u obliku plosnatih izbočina utrikularnog dijela slušnog mjehurića. Njihovi središnji dijelovi s obje

strane se udubljuju, sve dok im se suprotne stijenke ne stoje i nestanu, a preostaju samo njihovi periferni dijelovi kao tri polukružna kanalića. Jedan se kraj svakog kanala proširi i čini *crus ampullare*, a drugi ostaje tanak i čini *crus nonampullare*. Dva neampularna kraja se međusobno spoje tako da u utrikulus ulazi samo pet krakova polukružnih kanala: tri s ampulom i dva bez nje. U svakoj ampuli stanice oblikuju zadebljanje u obliku grebena koje se naziva *crista ampullaris* i sadržava osjetne stanice koje su važne za prijenos za održavanje ravnoteže. Slična osjetna polja razvijaju se u stijenci utrikulusa i sakulusa, gdje se nazivaju *maculae*. Podražaji koji nastaju u osjetnim stanicama krista i makula zbog promjene položaja tijela prenose se u mozak vestibularnim vlaknima VIII moždanog živca.



Slika 4. Shematski prikaz građe makule. Preuzeto iz Junqueira i Carneiro, Osnove histologije. Bradamante Ž, Kostović-Knežević Lj, urednici. Školska Knjiga, 2005.

Tijekom nastajanja slušnog mjehurića, od njegove stijenke odvoji se mala nakupina stanica koja čini osnovu za statoakustički (vestibulokohlearni) ganglij. Ostale stanice toga ganglija potječu od neuralnog grebena. Vestibulokohlearni ganglij kasnije se podijeli na kohlearni dio, koji opskrbljuje živčanim vlaknima osjetne stanice Cortijeva organa i vestibularni dio, koji opskrbljuje osjetne stanice u sakulusu, utrikulusu i polukružnim kanalima (5). Osjetne ili receptorske stanice imaju 40-80 dugih, nepokretnih stereocilija, koje su specijalizirani mikrovili, i jednu ciliju. Stereocilije su postavljene u nizove po duljini, a najduže su smještene uz ciliju. Postoje dvije vrste stanica s dlačicama, koje se razlikuju po načinu aferentne inervacije. Stanicama tipa I pristupa jedan široki živčani završetak, koji u obliku čašice obuhvaća veći dio bazne stanice. Stanicama tipa II pristupa mnogo tankih završetaka koji

omataju cijelu stanicu. Obim vrstama stanica pristupaju eferentni živčani završeci, koji vjerojatno imaju inhibicijsko djelovanje.

Na složeni razvoj unutrašnjeg uha utječu mnogobrojni geni i genski proizvodi, kao i međudjelovanja različitih razvojnih čimbenika. Među mnogobrojnim razvojnim čimbenicima, nalaze se i oni koji sudjeluju u najranijim razdobljima razvoja unutrašnjeg uha kao što su čimbenik proliferacije, pro i anti-apoptotski čimbenici te čimbenici rasta.

1.1.2. Fiziologija uha

Živa bića svojim osjetilima zamjećuju i primaju različite informacije iz svoje okoline na temelju kojih se odvija sva komunikacija. Sluh je senzorni modalitet koji omogućuje osjet zvuka, a primarna funkcija slušanja jest određivanje smjera izvora zvuka. U slušnome sustavu evolucijski se razvila otocista ili slušni mjehurić koji ima sposobnost prepoznavanja zvuka, sile teže, linearnoga i kutnog ubrzanja. Iz nje se kasnije razvijaju osjetila za ravnotežu (vestibularno osjetilo) i sluh (slušno osjetilo). Razvojem pužnice s Cortijevim organom, pojavljuje se prepoznavanje naravi izvora zvuka, ritma, glazbe, glasova, dok se slušanjem razvija govor. Dajući imena stvarima i opisujući njihovo međudjelovanje u prostoru, zamjenjujući stvarne događaje rečenicama, govor postaje jednačica realnosti, a to omogućuje predviđanje i planiranje, mišljenje i razgovor o prije i poslije. Tako se stvara povijest i prenosi znanje kroz prostor i vrijeme. Čovjek je govorom zagospodario predmetima, prostorom i vremenom. Osjet za percepciju prostora (spaciocepcija), omogućuje određivanje položaja u prostoru ili promjenu položaja u prostoru. Spaciocepcijom uspostavljamo odnos s drugim bićima ili stvarima. Taj je osjet jedan od evolucijski najstarijih i predstavlja osnovni osjet za održavanje jedinke i vrste. Kod ljudi percepcija prostora uključuje više osjetila: osjetilo vida, sluha, opipa, propiocepcije, kao i vestibularno osjetilo. Svi navedeni specifični podražaji integriraju se u središnjem živčanom sustavu te dovode do strukturiranja i oblikovanja slike prostora.

1.2. Čimbenici važni za rani razvoj unutarnjeg uha u čovjeka: biljezi stanične proliferacije, smrti, rasta i diferencijacije

Stanični ciklus, apoptoza i diferencijacija kao važni procesi tijekom embrionalnog razvoja, bitni su za održavanje cjelovitog tkivnog ustroja. Sam stanični ciklus točno je određeni slijed događaja koji rezultiraju staničnim rastom i diobom (6). Sastoji se od S (sinteza DNK) i M (mitoza) faze te dvije interfaze G1 i G2, tijekom kojih stanica raste. Događaji u staničnom

ciklusu prostorno su i vremenski regulirani pomoću mehanizama koje zovemo kontrolne točke. One osiguravaju pravilno udvostručenje DNK prije no što stanica uđe u mitozu, te omogućuje pravilan slijed S i M faze (7). Stanični ciklus kontroliraju dvije velike grupe čimbenika: izvanstanični čimbenici (signali iz okoline, čimbenici rasta) i unutarstanični čimbenici (onkogeni i anti-onkogeni) (6). Pravilan rad kontrolnih točaka, ali i odgovarajući utjecaj raznih čimbenika omogućava genetsku stabilnost i sprečava stvaranje abnormalnih stanica (7). Stanična proliferacija je jedan od najvažnijih mehanizama regulacije života stanice, uz genetski kontroliranu ravnotežu između stanične diferencijacije i smrti stanice. Diferencijaciju stanica epitela osjetnih polja u stanice s dlačicama i potporne stanice kontrolira više gena i transkripcijskih faktora, uključujući Fgfr1, Atoh1, Neurog1 i Neurod1 (8, 9). Statoakustički ganglij nastaje iz stanica epitela otociste preko tzv. Notch puta, dok su istraživanja na knockout miševima pokazala da se proliferacija i diferencijacija odvijaju posredstvom Myc gena (10, 11). Do sada se samo nekoliko istraživanja bavilo staničnom proliferacijom u uhu čovjeka, od toga samo dva u unutrašnjem uhu (12, 13). Stoga je zanimljiv svaki novi pokušaj razumijevanja normalnih razvojnih putova u ljudskom organizmu, kao i patoloških stanja koji su posljedica neuspjele ili poremećene proliferacije i diferencijacije.

Do sada je dokazana povezanost poremećene proliferacije i nastanka embrionalnog kolesteatoma u ljudi, kao i pojava izolirane gluhoće ili gluhoće uključene u neke prirođene sindrome kao posljedice nepravilnog staničnog ciklusa (14, 15).

Biljeg Ki-67 važna je jezgrina bjelančevina, izražena tijekom aktivnih faza staničnog ciklusa. Njezina prisutnost u stanici znak je stanične proliferacije. Usprkos mnogobrojnim studijama na pokusnim životinjama i drugim ljudskim organima tijekom razvoja, do sada ne postoje istraživanja koja opisuju raspodjelu i udio stanica u aktivnoj proliferaciji tijekom ranog razvoja ljudskog uha (16). Nekoliko je studija analiziralo staničnu proliferaciju u drugim ljudskim organima (17-20). Za razliku od vodozemaca i ptica, stanice unutrašnjeg uha odraslih sisavaca ne zadržavaju svojstva proliferacije, sa posljedičnom nemogućnošću obnavljanja tkiva.

1.2.1. Pro-apoptotski i anti-apoptotski biljezi u unutaršnjem uhu

1.2.1.1. Apoptoza

Apoptoza je jedan od oblika stanične smrti kojim se uklanjaju oštećene, nepotrebne i opasne

stanice, a odvija se i tijekom normalnog embrionalnog razvoja, u odraslim tkivima, ali i pod utjecajem vanjskih čimbenika (21, 22). Pojam apoptoze, kao i morfološke osobine samog procesa, opisali su Kerr i suradnici 1972.g (6). U apoptozom zahvaćenoj stanici, dolazi do kondenzacija citoplazme i jezgre, njihove fragmentacije, a zatim i do stvaranja membranom okruženih tjelešaca (apoptotska tjelešca) koja pupaju sa površine stanice (piknoza). Apoptotska tjelešca sadržavaju zbijene, nagomilane organele koje su kemijski i strukturno nepromijenjene (23, 24). Sama apoptotska tjelešca uklanjaju se procesom fagocitoze, u kojem sudjeluju ili tako-zvani „profesionalni“ fagociti (makrofazi, dendritične stanice) ili tzv. „neprofesionalni“ kao što su epitelne, endotelne stanice i fibroblasti (25). U stanicama sisavaca postoje dva apoptotska puta: vanjski i unutarnji put. Vanjski put započinje vezanjem liganda na receptore stanične smrti kao što su Fas i TRAIL (eng. *TNF-related apoptosis inducing ligand*). Ovo dovodi do stvaranja DISC-ova (eng. *Death Inducing Signalling Complex*) na kojima se koncentriraju molekule prokaspaze-8, te dolazi do autokatalitičke reakcije i oslobađanja kaspaze-8 (22). Za razliku od vanjskog puta, unutarnji put apoptoze 17 aktiviran je signalima unutar stanice, kao što su oštećenje DNK, onkogeno aktivacija ili oksidativni stres. Pri tome dolazi do promjene u propusnosti vanjske mitohondrijske membrane, što uzrokuje otpuštanje citokroma c. Otpušteni citokrom c veže se uz medijatorsku molekulu Apaf-1 koja aktivira kaspazu 9. Citokrom c, Apaf-1, kaspaza 9 i ATP zajedno čine apoptosom koji započinje kaspaznu kaskadu (22, 26).

Kaspaza-3 je uključena u unutrašnji i vanjski put apoptoze tijekom normalnog ljudskog razvoja, te služi kao najčešći indikator stanične smrti. U unutrašnjem uhu tijekom ranog fetalnog razdoblja apoptotske stanice karakteristične su za polukružne kanale i pužnicu, dok se iste ne vide u odraslom, razvijenom unutrašnjem uhu (13). U knockout miševa dokazano je da je nedostatak kaspaze-3 udružen s degeneracijom osjetnih stanica s dlačicama u pužnici (Kortijevom organu), kao i stanica spiralnog ganglija, što dovodi do gubitka sluha i hiperplazije potpornih stanica, te promjena u polukružnim kanalima (27-29). Kad u genski modificiranim knockout miševima nedostaje mišićje, Cortijev organ je normalnog izgleda, dok su u kristama i makulama potporne stanice manje i brojnije. Dokazano je da apoptoza igra važnu ulogu i kod nastanka embrionalnog kolesteatoma (14, 15).

1.2.1.2. Bjelančevine Bcl-2 obitelji

Bcl-2 (B-stanični limfom 2) je član velike obitelji bjelančevina, kojoj je svojstveno prisutnost jedne ili više Bcl-2 homolognih domena – BH1, BH2, BH3, BH4. Ovisno koju domenu posjeduju, ove se bjelančevine dijele na anti-apoptotske (sadrže sve BH domene: Bcl-2, Bcl-

XL, Bcl-w, Mcl-1) i pro-apoptotske višedomenske (Bax, Bak, Bok) te pro-apoptotske sa samo BH3 domenom (Bad, Bid, Bik) (30). Bcl-2 je integralna membranska bjelančevina smještena na citoplazmatskoj strani mitohondrija i endoplazmatske mrežice i jezgre (31, 32), i kao takva ima središnju ulogu u mitohondrijskom putu apoptoze. Ova bjelančevina regulira otpuštanje citokroma c te posljedično aktivaciju kaspaze-3 i -9.

Bcl-2 ima jači izražaj u embrionalnom razvoju nego u odraslom tkivu, pa se pokazalo da u fetalnom tkivu ima bitnu ulogu u zaštiti stanica u području epitelno-mezenhimske interakcije i kondenzacije stanica (33). Iako Bcl-2 omogućava preživljavanje stanica (34), njegov učinak može biti suprotan zbog dimerizacije sa članom iste obitelji, Bax bjelančevinom (35). Boot-Handford i suradnici pokazali su da je u Bcl-2 knockout miševa broj osteoblasta u kostima povećan, ali su promijenjenog oblika te je poremećeno odlaganje kolagena (36). U in-vitro pokusima, pojačani izražaj Bcl-2 potiče adheziju i diferencijaciju osteoblasta, ali odgađa koštanu mineralizaciju (37). Do sada, na ljudskim je embrijima i fetusima istraživani izražaj Bcl-2 bjelančevine na različitim tkivima (17, 38-45). U patološkim stanjima, Bcl-2 bjelančevina povezana je sa karcinomima dojke, prostate, crijeva, pluća, melanomom, i nekim bolestima kao što su psorijaza i shizofrenija. Pojačani izražaj ove bjelančevine dovodi do smanjene otpornosti na terapiju karcinoma. Većina znanstvenika bavi se istraživanjima ove bjelančevine u području tumorogeneze i terapije karcinoma.

Bcl-2 obitelj ima glavnu ulogu u mitohondrijskom apoptoskom putu te osigurava preživljavanje stanice uz redukciju stanične smrti. U mutiranih miševa nedostatak Bcl-21 gena u kombinaciji s Apaf1 genom dovodi do nepotpunog formiranja otociste, dok izolirano oštećenje Bcl-21 gena uzrokuje fenotipske promjene stražnjeg polukružnog kanalića (26).

1.2.1.3. P53

P53 je transkripcijska bjelančevina p53 tumor supresor gena (44). Ova bjelančevina poznata je kao čuvarica stanice jer ima protu-tumorski učinak. U slučaju oštećenja DNK, p53 zaustavlja stanični ciklus u fazi G1-S te omogućava popravak DNK, a ukoliko ju nije moguće popraviti, započinje apoptozu (42, 44, 46). Ljudi koji posjeduju samo jednu funkcionalnu kopiju p53 gena obolijevaju od niza tumora u ranoj životnoj dobi, tj. od bolesti zvane Li-Fraumenov sindrom (47). Mutacija ovog gena može se naći u više od 50% ljudskih tumora. P53 bjelančevina u dosadašnjim se istraživanjima pokazala kao dio normalnog oblikovanja organa te je prisutna u embrionalnom i fetalnom tkivu. Tako su Černochova i suradnici istraživali na humanim embrijima izražaj ove bjelančevine, kao i p63 i p73 bjelančevinu u području glave (orofacijalne regije) (41). Neki autori opisali su prisutnost p53 unutar jetara,

bubrega, te u hipofizi, zubu, čeljusti i dugim kostima ljudskih embrija (17, 40, 41, 44, 45, 48). Ova bjelančevina do sada nije opisana u ranim fazama razvoja unutrašnjeg uha, kako u ljudi tako i u životinja. Prisutnost p53 bjelančevine do sada je opisana samo na ljudskom tkivu nakon smrti (postmortalnom tkivu) i to u području Reissnerove membrane (13).

1.2.2. Čimbenici rasta, nestin i α -tubulin u unutarnjem uhu

Čimbenici rasta (*eng. growth factors*, GF) potiču stanični rast, proliferaciju i diferencijaciju. Najčešće su to bjelančevine ili steroidni hormoni koji djeluju kao signalne molekule između stanica, tako što se vežu za receptore ciljne stanice. Ove bjelančevine vežu se na svoje receptore parakrinim (ciljna stanica se nalazi na maloj udaljenosti), autokrinim (čimbenik koji izlučuje stanica veže se na receptor te iste stanice), intrakrinim (vezanje čimbenika i receptora unutar same stanice) i jukstakrinim (ciljna stanica u dodiru sa stanicom koja na svojoj membrani ima čimbenik rasta) mehanizmom (49). Danas je poznato više od 200 čimbenika rasta, a svoja imena su dobivali prvenstveno po stanici ili tkivu u kojem su pronađeni.

1.2.2.1. IGF-1

Inzulinu sličan čimbenik rasta (*eng. insulin like growth factor I*) IGF-1 je polipeptid koji ima važnu ulogu u rastu i razvoju zdravih i tumorskih stanica te je jedan od inhibitora apoptoze. On je važan čimbenik u cjelokupnom embrionalnom i postnatalnom rastu i razvoju čovjeka. Poznato je da mutacije ovog gena u ljudi dovode do zastoja rasta, mikrocefalijske, mentalne zaostalosti i gluhoće (50, 51). Na „knockout“ miševima dokazano je da nedostatak IGF-1 uzrokuje poremećaj u veličini i građi pužnice i kohlearnog ganglija (50-52).

1.2.2.2. Nestin

Nestin je jedan od intermedijarnih filamenata koji je svojstven neuroepitelnim matičnim stanicama štakora i ljudi tijekom razvoja živčanog sustava (53). Također se pojavljuje u nekim tumorima kao što su gliomi, glioblastomi, hemangioblastomi i meningeomi, te u endotelnim stanicama glioma (53, 54). Prisutnost nestina je dokazana u osjetnim stanicama Cortijevega organa štakora, ali u kasnijem razvojnom razdoblju (55), kao i u kulturama matičnih stanica korištenim kod odraslih štakora (56).

1.2.2.3. α -tubulin

α -tubulin je bjelančevina koja se specifično veže na mikrotubule trepetljika i koristi se za njihovo dokazivanje na površini stanica. Dužina i položaj cilija na površini stanica znak su njihove diferencijacije i normalne funkcije. Iako postoje studije o cilijama i njihovim funkcijama u različitim područjima tijela (57), rani razvojni stadiji unutrašnjeg uha čovjeka nisu do sada istraživani.

Iz pregleda literature razvidno je da navedeni razvojni čimbenici nisu do sada istraživani na ranim embrionalnim stadijima razvoja unutrašnjeg uha čovjeka pa stoga očekujemo da bi istraživanje koje je predmet ove disertacije moglo doprinijeti novim spoznajama o ovoj problematici. Poremećaji razvojnih procesa poput rasta, diferencijacije i apoptoze mogu se povezati s različitim anomalijama i poremećajima u građi i funkciji ljudskog uha.

1.3. Problematika i cilj istraživanja

Cilj ovog istraživanja jest pratiti rast, razvoj i diferencijaciju osjetnih područja za sluh i ravnotežu u unutrašnjem uhu čovjeka tijekom ranog razvoja (između 5. i 10. tjedna), te prostorni i vremenski raspored proliferacijskih, pro-apoptotskih, anti-apoptotskih čimbenika i čimbenika rasta koji utječu na navedene procese. Postoji vrlo malo radova koji uključuju istraživanja ranih razvojnih stadija uha u ljudskih plodova. Cilj ovog istraživanja je primjenom imunohistokemijskih biljega u histološkim rezovima unutrašnjeg uha ljudskih plodova starosti 5-10 tjedana istražiti:

- 1/ primjenom biljega Ki-67 odrediti intenzitet (proliferacijski indeks) i raspodjelu stanične proliferacije u ljudskom uhu od stadija slušnog mjehurica do pojave osjetnih polja za ravnotežu i sluh;
- 2/ prostornu i vremensku raspodjelu anti-apoptotskih (Bcl-2) i pro-apoptotskih (p53, kaspaza-3) bjelančevina te njihovu ulogu u regulaciji stanične smrti ili staničnog preživljavanja tijekom ranog razvoja unutaršnjeg uha čovjeka;
- 3/ utvrditi prostorni i vremenski raspored čimbenika rasta (IGF-1) i intermedijarnog filamena nestina u ranim razvojnim stadijima razvoja unutaršnjeg uha;
- 4/ primjenom biljega za mikrotubule α -tubulina dokazati pojavu primarnih cilija na površini osjetnih stanica (stanica s dlačicama) tijekom njihove diferencijacije u područjima neuroepitelnih osjetnih polja za sluh i ravnotežu.

1.4. Hipoteza

Temeljem provedene studije očekujemo da će imunohistokemijsko istraživanje razvoja i diferencijacije tkiva osjetnih polja u unutrašnjem uhu čovjeka dati nove i originalne podatke o utjecaju promjena u intenzitetu i raspodjeli izražaja različitih razvojnih čimbenika na normalni razvoj osjeta sluha i ravnoteže. U najranijim razdobljima razvoja, očekuje se jači izražaj apoptotskog čimbenika kaspaze-3 te visoki proliferacijski indeks (Ki-67). U kasnijim fazama razvoja, očekuje se postepeno smanjenje proliferacije, a porast anti-apoptotskog čimbenika Bcl-2 kao i čimbenika rasta IGF-1. Izražaj nestina očekuje se u svim istraživanim razdobljima, dok se pojava cilija na površini osjetnih stanica povezuje sa stupnjem diferencijacije osjetnih područja. Za usporedbu dobivenih podataka koristit će se poredbene varijable za intenzitet i raspodjelu biljega, a za određivanje proliferacijskog indeksa statističke metode. Poremećaji u izražaju i ravnoteži istraživanih čimbenika mogli bi se povezati s nekim patološkim stanjima kao što su prirođeni kolesteatom te gubitak sluha kao samostalan simptom ili kao dio nekih kliničkih sindroma.

2. MATERIJALI I METODE

2.1. Sakupljanje tkiva i određivanje starosti zametaka

Istraživanje je provedeno na 12 normalnih ljudskih zametaka starosti od 5 do 10 tjedana. Tkivo potječe iz postojeće arhivske zbirke Zavoda za anatomiju, histologiju i embriologiju Medicinskog fakulteta Sveučilišta u Splitu i iz Kliničkog zavoda za patologiju, sudsku medicinu i citologiju Kliničkog bolničkog centra Split (tkivo spontano pobačenih zametaka i zametaka iz tubarnih trudnoća). U istraživanje su uključeni samo oni embriji i fetusi koji su dobro očuvani bez vanjskih znakova maceracije. Za istraživanje na projektu broj 216.2160528-0507 je dobivena suglasnost Etičkog povjerenstva za biomedicinska istraživanja Medicinskog fakulteta Sveučilišta u Splitu. Starost zametaka određena je na temelju podataka o ovulacijskoj dobi, mjerenjem dužine tjeme-zadak (crown-lump length-CRL) te usporedbom sa stadijima Carnegie Instituta (58).

Tablica 1. Starost i broj ljudski zametaka analiziranih u ovom radu

Starost (tjedni)	CRL (mm)	Carnegie stage	No.
5	8	15	1
6	14	17	1
7	21	20	3
8	27	22	4
9	32	23	2
10	36	27	1

2.2. Vođenje, uklapanje tkiva u parafin i rezanje tkiva

Nakon pregleda vanjskog izgleda ploda, napravljena je mikrosekcija kojom su se odvojili dijelovi tkiva koji sadrže područje uha (glave). Komadići tkiva embrija i ranih fetusa fiksirani su u 4% formaldehidu u fosfatnom puferu tijekom 24 sata te, nakon ispiranja u fosfatnom puferu, dehidrirani u uzlaznim koncentracijama alkohola. Nakon ispiranja u ksilolu, uklopljeni su u parafin na 56°C. Serijski su izrezani na frontalne, transverzalne ili sagitalne

rezove debljine 7 μm te nalijepljeni na predmetna stakla prethodno obrađena otopinom 3-aminopropil-trietoksilana (Sigma Chemical Co., St.Louis, USA). Napravljeno je orijentacijsko bojanje svakog desetog stakla hemalaunom i eozinom kako bi se provjerila razina reza i očuvanost tkiva.

2.3. Imunohistokemijsko bojanje

U ovom radu koristile su se dvije tehnike dokazivanja prisutnosti biljega (protutijela) u tkivu: imunohistokemijska metoda s primjenom diaminobenzidina (DAB) za dokazivanje prisutnosti pojedinih biljega i prateće statističke metode, te dvostruka imunofluorescencija za prikazivanje različitih protutijela u stanicama.

Imunohistokemijski postupak je započeo deparafiniranjem rezova u ksilolu, a zatim su se rezovi rehidrirali u alkoholima sve niže koncentracije. Slijedila je inkubacija u 3% H_2O_2 (15 minuta pri sobnoj temperaturi), čime se inaktivirala endogena peroksidaza.

Nakon toga, a radi otkrivanja antigenskih mjesta rezovi su se kuhali u citratnom puferu radi otkrivanja antigenskih mjesta u mikrovalnoj pećnici na 95°C kroz 17 min. i isprali PBS-om (eng. phosphate buffer saline ili fosfatni pufer). Daljnji postupci ovisili su o uputama proizvođača za uporabu protutijela i o referentnim metodama našeg laboratorija. Korištena su slijedeća primarna protutijela:

1. mišja monoklonalna na ljudske antigene:

- anti-human bcl-2 onkoprotein (M0887, DAKO, Glostrup, Denmark)
- anti-human p53 antigen (M7001, DAKO, Glostrup, Denmark)
- anti-human Ki-67 antigen (M7240, DAKO, Glostrup, Denmark)
- anti-human nestin antigen (clone 10C2, Abcam, Cambridge, UK)
- anti-human α -tubulin antigen (ab24610, Abcam, cambridge, UK)

2. kozje poliklonalno na ljudske antigene:

- anti-human IGF-1 antigen (AF-291-NA, R&D System Inc., Minneapolis Mi, USA)

3. zečje monoklonalno na ljudske antigene:

- anti-human, anti-mouse caspase-3 antigen (AF835, R&D System Inc., Minneapolis Mi, USA)

Nakon jednosatne inkubacije s primarnim protutijelom i ispiranja PBS-om, koristila su se dva načina za sekundarnu detekciju primarnih protutijela:

- imunofluorescencija i

- bojanje DAB-om (diaminobenzidin).

2.3.1. Bojanje diaminobenzidinom (DAB-om)

Za prikaz primarnih protutijela (neovisno o njihovom podrijetlu) koristio se Streptavidin-Biotin Peroxidase System (K0690, DakoCytomation, Carpinteria, CA, USA) te nakon ispiranja PBS-om preparati su obojani diaminobenzidinom (DAB) kroz 10 minuta, na sobnoj temperaturi. Nakon toga su isprani destiliranom vodom i obojani hemalaunom. Rezovi su zatim uklopljeni u medij za uklapanje i pokriveni pokrovnim stakalcem. Stanice koje su reagirale s odgovarajućim primarnim protutijelima imale su smeđe obojenu citoplazmu ili jezgru. Stanice koje nisu reagirale s primarnim protutijelima, imale su jezgru hemalaunom obojenu u plavo i svijetlu citoplazmu.

Preparati su pregledani mikroskopom Olympus BX40 (Olympus, Tokyo, Japan) i slikani DP71 digitalnom kamerom.

2.3.2. Dvostruka imunofluorescencija

Kod ove metode, za prikazivanje vezanja primarnih protutijela koristila su se sekundarna protutijela i to prema životinjskom podrijetlu primarnih protutijela:

- goat anti-mouse Rhodamine AP124R, Jackson Immuno Research Lab., PA, USA, u razrijeđenju 1:200;

Rezovi su se inkubirali jedan sat sa sekundarnim fluorescentnim protutijelom u tamnoj komori. Za dvostruko imunofluorescencijsko bojenje koristila se kombinacija dvaju primarnih protutijela koja se inkubirala jedan sat, a nakon ispiranja PBS-om dodala se kombinacija odgovarajućih sekundarnih protutijela i inkubirala također jedan sat.

Nakon zadnjeg ispiranja PBS-om, rezovi su se uklopili u medij za uklapanje (Immuno-Mount, Shandon, Pittsburg, PA, USA) i pokrili pokrovnim stakalcem. Analizirala se kolokalizacija primijenjenih biljega u tkivu.

Stanice koje su reagirale s odgovarajućim kompleksom primarnog i sekundarnog protutijela imale su crveno obojenu citoplazmu i plavu jezgru. Stanice koje nisu reagirale s odgovarajućim kompleksom primarnog i sekundarnog protutijela imale su DAPI-jem (4',6-diamidino-2-phenylindiole dihydrochloride- DAPI, D1306, Invitrogen Molecular Probes Inc, Eugene, OR, USA) plavo obojenu jezgru.

Preparati su pregledani fluorescencijskim mikroskopom Olympus BX51 (Olympus, Tokyo, Japan) i slikani s DP71 digitalnom kamerom.

2.3.3. Negativna kontrola

Rezovi namijenjeni negativnoj kontroli kod imunohistokemijskog bojanja svakog antigena prošli su zajedno s ostalim rezovima isti postupak, osim što se nisu inkubirali primarnim protutijelom, nego su za to vrijeme biti u PBS-u. Negativna kontrola imala je samo hemalaunom odnosno DAPI-jem plavo obojene jezgre stanica, bez smeđe boje ili fluorescentnog signala u citoplazmi ili jezgri stanica.

2.3.4. Pozitivna kontrola

Pozitivna kontrola na istraživanim rezovima imala je smeđe obojenje (bojenje s DAB-om) odnosno fluorescentni signal (bojenje fluorescentnim sekundarnim protutijelima) pojedinih citoplazmi ili jezgara stanica u okolnim strukturama, za koje se iz literature zna da reagiraju s primarnim protutijelima.

2.4. Kvantifikacija, semikvantifikacija i statističke metode

2.4.1. Kvantifikacija pozitivnih stanica (Bcl-2, kaspaza-3, p53 i Ki-67)

Kvantifikacija uključuje brojenje stanica pozitivnih na protutijela Bcl-2, kaspaza-3, p53 i Ki-67 te izračunavanje udjela pozitivnih stanica u odnosu na ukupan broj stanica.

2.4.2. Semi-kvantifikacija stanica pozitivnih na jezgrine (kaspaza-3, p53) i citoplazmatske biljege (Bcl-2 i Ki-67), te sekrecijske bjelančevine (IGF-1), nestin i α -tubulin

Semi-kvantifikacija uključuje određivanje intenziteta obojenja i raspodjele stanica pozitivnih na jezgrine biljege p53 i kaspaza-3, na citoplazmatske biljege Bcl-2, Ki-67, te sekrecijske bjelančevine IGF-1, nestin i α -tubulin. Kod citoplazmatskih biljega postoji problem razlučivanja citoplazmi pozitivnih stanica.

Intenzitet obojenja u tkivu kod preparata obojenih DAB-om prikazao se u četiri kategorije:

- odsustvo reaktivnosti, +blaga reaktivnost, ++umjerena reaktivnost i +++ jaka reaktivnost.

2.4.3. Statističke metode

Kvantifikacija pozitivnih stanica napravljena je samo za preparate obojene DAB-om. Broj pozitivnih stanica u odnosu na broj negativnih stanica u unutaršnjem uhu istraživan je na 9 zametaka starosti od 5. do 10. razvojnog tjedna. Pozitivne i negativne stanice brojale su se u tri nepriležeća reza uzeta iz svakog zametka. Bilo koji intenzitet bojenja stanica smatrao se

pozitivnim. Za ovu analizu koristio se Olympus BX51 mikroskop s DP11 digitalnom kamerom kao i DP-SOFT Version 3.1 računalni program. U svakom području (50x50 μ m), izračunao se udio pozitivnih stanica za svaki istraživani čimbenik. Statistika na preparatima obojenim DAB-om je pouzdanija, jer se jasno vide granice i odnosi između tkiva u razvoju (to nije moguće jasno razlučiti u tamnom polju, primjenom imunofluorescentnih tehnika). Podaci su obrađeni programom Excel 2003 i GraphPad Prism 4 (Microsoft, USA). Udio pozitivnih izražen je kao srednja vrijednost \pm standardna devijacija.

2.5. *Etička načela*

Istraživanje se provelo na embrionalnom ljudskom tkivu starosti od 5 – 10 tjedana iz arhivske kolekcije Zavoda za anatomiju, histologiju i embriologiju te plodovima sakupljenim u Zavodu za patologiju, citologiju i sudsku medicinu Kliničkog bolničkog centra Split. Za istraživanje na projektu MZOS-a broj 216.2160528-0507 je dobivena suglasnost Etičkog povjerenstva za biomedicinska istraživanja Medicinskog fakulteta Sveučilišta u Splitu. Poštovala su se etička načela o istraživanju embrionalnog i fetalnog materijala u skladu s etičkim normama (59) i međunarodnim ugovorima (World Medical Association Declaration of Helsinki – 52nd WMA General Assembly, Edinburgh, Scotland, October, 2000).

3. REZULTATI

3.1. Morfološke osobitosti razvoja unutarnjeg uha u čovjeka između 5. i 10. tjedna razvoja

Razvoj unutarnjeg uha započinje u 4. tjednu embrionalnog razvoja pojavom slušnih plakoda, ektodermalnih zadebljanja na lateralnim stranama vrata u razini rombencefalona. U 5. tjednu slušne plakode invaginiraju podliježeće tkivo te oblikuju slušni mjehurić (otocistu) koja je sada okružena mezenhimom (mezoderm i stanice neuralnog grebena). Otocista se podijeli na ventralni dio koji oblikuje pužnicu i sakulus, dorzalni dio iz kojeg nastaje utrikulus sa polukružnim kanalima te ductus i saccus endolymphaticus. Sve ove strukture čine membranski labirint. Sam slušni mjehurić potiče hondrogenezu u okolnom mezenhimu i stvaranje hrskavice, koja enhondralnim okoštavanjem postaje koštani labirint unutrašnjeg uha. Mezenhim oko pužničkog kanala oblikuje hrskavičnu ljusku koja se u 10. tjednu resorbira i stvori skalnu vestibuli i skalnu timpani, od kojih je odvojen vestibularnom i bazilarnom membranom. Tijekom fetalnog razvoja, od vanjskog nabora pužničkog kanala nastaju stanice s dlačicama (osjetne stanice) i potporne stanice, na kojima leži membrana tectorija čineći Kortijev organ. U 6. tjednu razvoja, iz utrikulusa se počinju razvijati 3 polukružna kanala, u čijim se proširenim dijelovima (ampulama), kao i u stijenkama utrikulusa i sakulusa diferenciraju osjetne stanice koje čine neuroepitelna polja tj *crisae ampullaris* u ampuli i *maculae* u sakulusu i utrikulusu (Slika 4)

Osjetne ili receptorske stanice imaju 40-80 dugih, nepokretnih stereocilija, koje su specijalizirani mikrovili, i jednu ciliju. Stereocilije su postavljene u nizove po duljini, a najduže su smještene uz ciliju. Postoje dvije vrste stanica s dlačicama, koje se razlikuju po načinu aferentne inervacije. Stanicama tipa I pristupa jedan široki živčani završetak, koji u obliku čašice obuhvaća veći dio bazne stanice. Stanicama tipa II pristupa mnogo tankih završetaka koji omataju cijelu stanicu. Obim vrstama stanica pristupaju eferentni živčani završeci, koji vjerojatno imaju inhibicijsko djelovanje.

3.2. *Imunohistokemijsko bojanje različitim razvojnim biljezima*

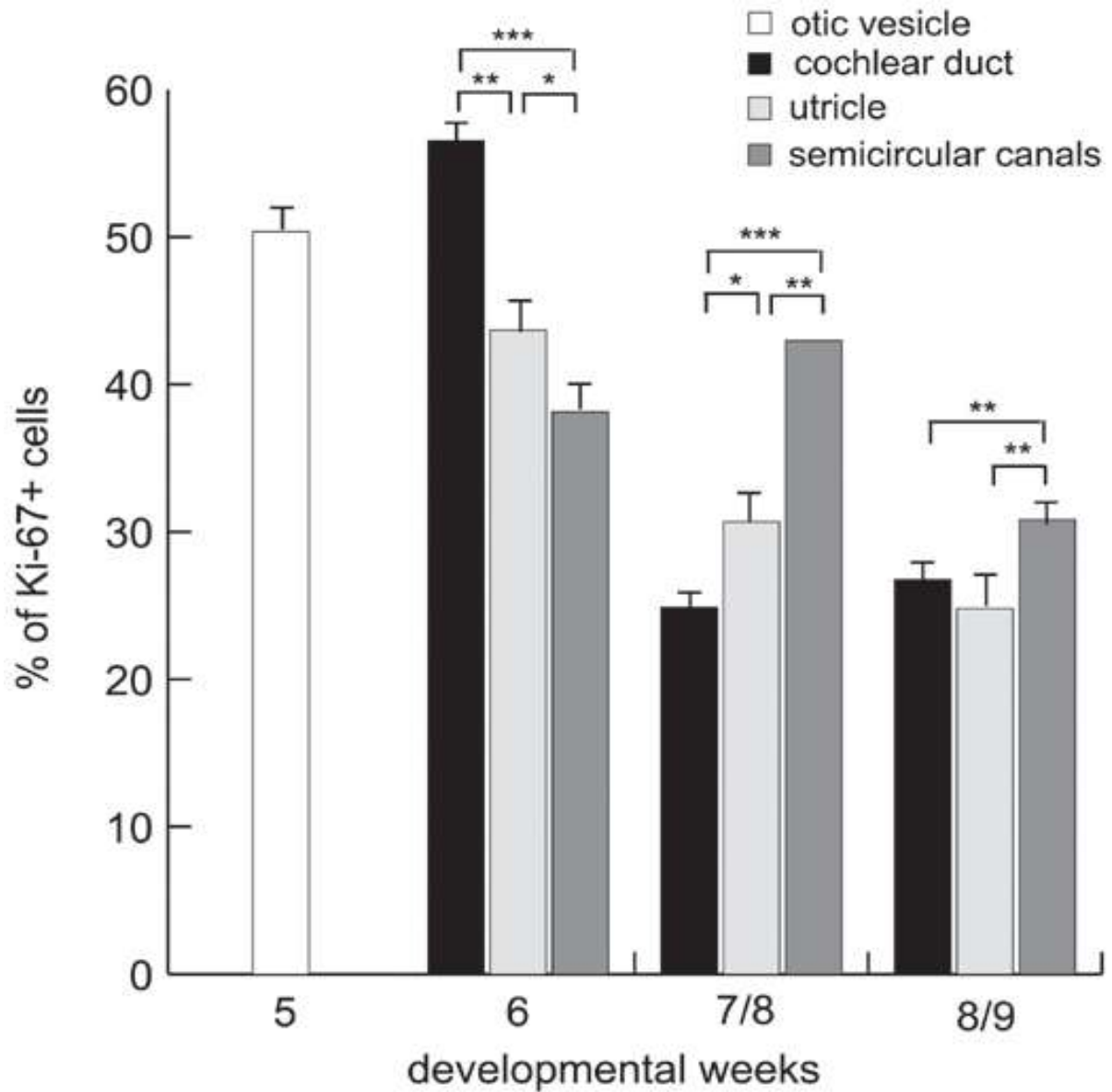
3.2.1. *Bojanje proliferacijskim Ki-67 biljegom i određivanje raspodjele Ki-67 pozitivnih stanica u unutarnjem uhu primjenom semikvantifikacije i statističkih metoda*

U 5. razvojnom tjednu, unutarnje uho je u stadiju otociste koja je okružena mezenhimom. Živčana vlakna statoakustičkog živca pristupaju epitelu otociste, uzrokujući zadebljanje epitela. U tom najranijem razdoblju razvoja, u tkivu unutrašnjeg uha čovjeka uočava se visok stupanj stanične proliferacije (broj Ki-67 pozitivnih stanica), kako u epitelu otociste (50,36%), tako i u mezenhimu i ganglijskim stanicama koje ga okružuju otocistu. U 6. tjednu razvoja, povećava se broj Ki-67 pozitivnih stanica u pužnici (56,50%), kao i u polukružnim kanalićima (43,66%) i utrikulusu (38,12%). U 7. i 8. tjednu razvoja, raste broj Ki-67 pozitivnih stanica u utrikulusu (42,95%), dok u ostalim dijelovima unutarnjeg uha njihov broj opada. U 9. i 10. razvojnom tjednu dolazi do sveukupnog pada izražaja Ki-67 pozitivnih stanica u cijelom unutarnjem uhu (Tablica 1, Grafikon 1, Slika 4 A-C).

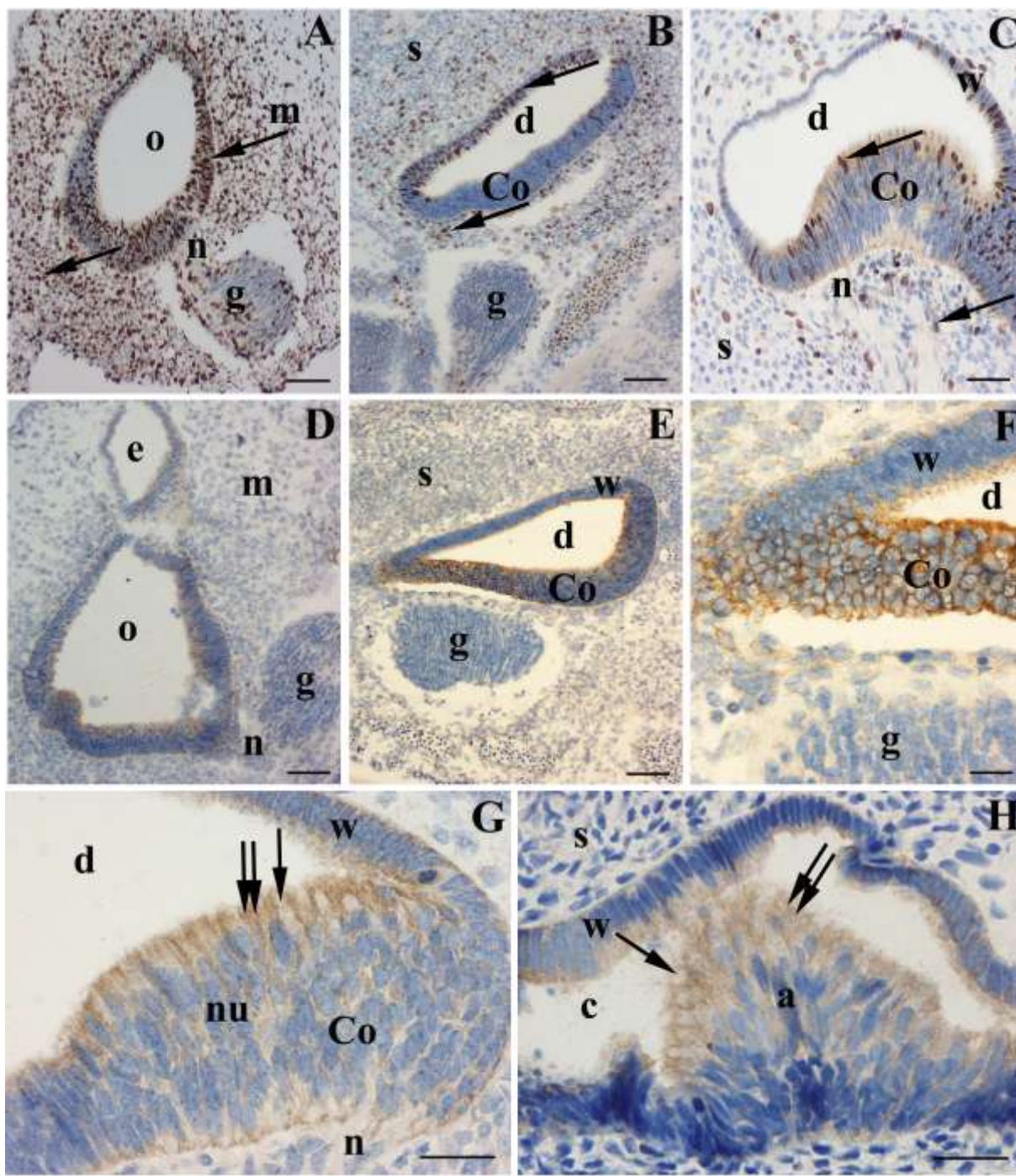
Tablica 2. Semi-kvantifikacija Ki-67 pozitivnih stanica u pojedinim dijelovima unutrašnjeg uha između 5. i 10. tjedna razvoja.

Starost (tjedni)	5-6	7-8	9-10
Otocista	+++	/	/
Pužnica	/	+++	+
Kortijev organ	/	+	+
Polukružni kanali + utrikulus	/	+++	+
rista i makula	/	+	+

Kazalo: +++-jak izražaj, ++- umjereni izražaj, +-slab izražaj, /-odsustvo strukture



Grafikon 1. Raspodjela Ki-67 pozitivnih stanica u slušnom mjehuriću, pužnici, polukružnim kanalićima i utrikulusu ljudskog unutrašnjeg uha tijekom istraživanih razdoblja. Podaci su prikazani kao srednja vrijednost \pm SD. Značajna razlika (Kruskal–Wallis) je označena s * $p < 0.05$, ** $p < 0.001$, *** $p < 0.0001$.



Slika 5. Immunohistokemijsko bojanje struktura unutrašnjeg uha na Ki-67 i Bcl-2 bjelančevinu između 5. i 10. tjedna razvoja. Ki-67 pozitivne stanice u unutrašnjem uhu tijekom 5. tjedna (A), 8. tjedna (B) i 10. tjedna (C) razvoja. Izražaj Bcl-2 bjelančevine u uhu tijekom 5. tjedna (D), 8. tjedna (E,F) i 10. tjedna razvoja: Cortijev organ (G) i krista ampularis (H). Otocista (o), mezenhim (m), ganglij (g), živčana vlakna (n), pužnica (d), Cortijev organ (Co), stijenka membranskog labirinta (w), hrskavična ljuska (s), endolinfatički kanal (e), polukružni kanali (c), krista ampularis (a), jezgre (nu), stanice reaktivne na Ki-67 (strelice) ili Bcl-2 (dvije strelice). Povećanja: x20 (B,E), x40 (A,C,D), x100 (F,G,H).

3.2.2. Bojenje anti-apoptotskim Bcl-2 biljekom i određivanje raspodjele Bcl-2 pozitivnih stanica u unutarnjem uhu primjenom semi-kvantifikacijske metode

U 5. i 6. razvojnom tjednu, uočava se jak izražaj Bcl-2 bjelančevine u otocisti, dok se nešto slabiji izražaj prikaže se u stanicama statoakustičkog ganglija i okolnom mezenhimu. U 7. i 8. tjednu, vidi se jak izražaj Bcl-2 bjelančevine u stanicama Cortijevog organa, dok je u ostalom dijelu pužnice izražaj dosta slabiji. Bcl-2 bjelančevina je umjerena izražena u području krista i makula, dok je u preostalim dijelovima stijenke polukružnih kanala, utrikulusa i sakulusa izražaj slab. U 10. razvojnom tjednu, Kortijev organ sastoji se od nekoliko slojeva stanica te se samo u površinskom sloju prikaže jak izražaj Bcl-2 bjelančevine. Istovremeno se uočava i jaki izražaj Bcl-2 bjelančevine u površinskim stanicama kriste i makula (Tablica 3, Slika 4D-H).

Tablica 3. Semi-kvantifikacija Bcl-2 pozitivnih stanica u unutrašnjem uhu čovjeka između 5. i 10. razvojnog tjedna

Starost (tjedni)	5-6	7-8	9-10
Otocista	+++	/	/
Pužnica	/	+	+
Kortijev organ	/	+++	+++
Polukružni kanali + utrikulus	/	+	+
Krista i makula	/	++	+++

Kazalo: +++-jak izražaj, +- umjereni izražaj, +-slab izražaj, /-odsustvo strukture

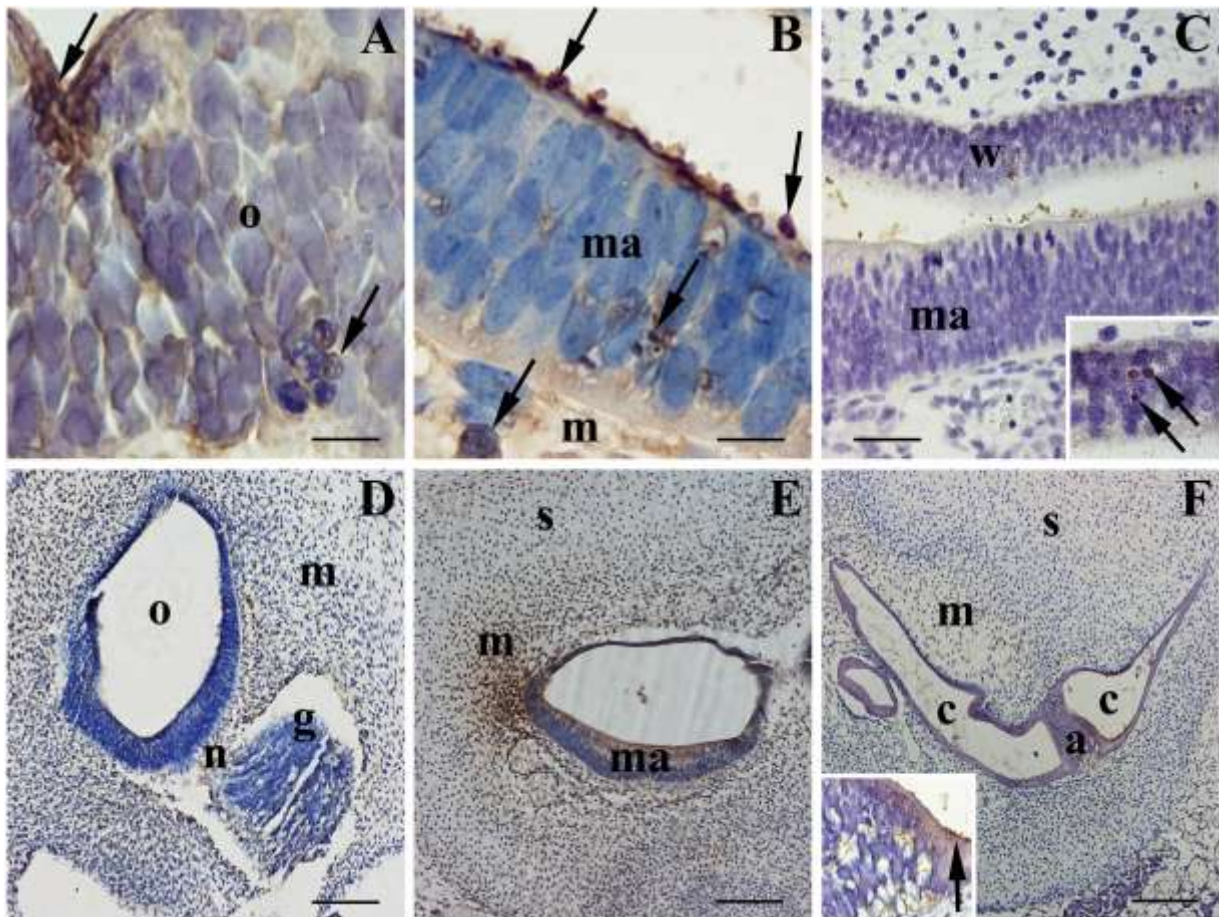
3.2.3. Bojenje pro-apoptotskim kaspaza-3 biljekom i određivanje raspodjele kaspaza-3 pozitivnih stanica u unutarnjem uhu primjenom semi-kvantifikacijske i statističke metode

U 5. razvojnog tjednu, epitel otociste sadrži oko 3,5% kaspaza-3 pozitivnih stanica, i u površinskom i u bazalnom sloju. Apoptotske stanice imaju tamnu piknotičnu jezgru ili se njihova jezgra pojavljuje u obliku fragmenata, koji zajedno s manjom količinom citoplazme oblikuju apoptotska tjelešca. U 7. tjednu razvoja, epitel makule pokazuje pozitivni izražaj kaspaze-3 i to ponajviše u površinskim stanicama ili u stanicama koje se odljušte u lumen. I okolni mezenhim, kao i stanice hrskavice pokazuju pozitivnu reakciju na kaspazu-3. U 10. tjednu razvoja, makule izgrađuje nekoliko redova stanica, unutar kojih su kaspaza-3 pozitivne stanice smještene u površinskom sloju, ali ih ima i nepravilno razbacanih u ostalim slojevima epitela. Epitel polukružnih kanalića i kriste ampularis sadrži oko 2,5% kaspaza-3 pozitivnih stanica (Tablica 4, Slika 5 A-C).

Tablica 4. Semi-kvantifikacija stanica obojenih kaspaza-3 biljekom u unutrašnjem uhu čovjeka između 5. i 10. razvojnog tjedna.

Starost (tjedni)	5-6	7-8	9-10
Otocista	+++	/	/
Pužnica	/	++	+++
Kortijev organ	/	++	++
Polukružni kanali + utrikulus	/	++	+++
Krista i makula	/	+++	++

Kazalo: +++-jak izražaj, +- umjereni izražaj, +-slab izražaj, /-odsustvo strukture



Slika 6. Imunohistokemijsko bojanje unutrašnjeg uha na kaspazu-3 (A-C) i IGF-1 (D-F).

Otocista u 5. tjednu (A), makula u 8. tjednu (B) i 10. tjednu (C) razvoja: otocista (o), makula (ma), mezenhim (m), kaspaza-3 pozitivne stanice (strelice).

Otocista u 5. tjednu (D), makula u 8. tjednu i krista u 10. tjednu (F) razvoja: otocista (o), mezenhim (m), ganglij (g), živčana vlakna (n), hrskavična ljuska (s), makula (ma), polukružni kanal (c), krista ampularis (a), stanice pozitivne na IGF-1 (strelica). Povećanja: x20 (E,F), x40 (C,D), x100 (A,B, F-isječak).

3.2.4. Bojenje čimbenikom rasta IGF1 i određivanje raspodjele IGF1 pozitivnih stanica u unutaršnjem uhu primjenom semi-kvantifikacijske metode

Tijekom 5. razvojnog, tjedna nije dokazana ekspresija IGF-1 u epitelu otociste dok okolni mezenhim s pripadajućim živčanim vlaknima pokazuje blago pozitivnu reakciju. U 7. i 8. tjednu razvoja, zamijećena je umjeren do jak izražaj IGF-1 u epitelu makule te okolnom mezenhimu. Tijekom 10. tjedna, epitel kriste ampularis kao i epitel stijenki polukružnih kanala pokazuje umjereni izražaj IGF-1, koji nije prisutan u okolnom mezenhimu. Stanice površinskog sloja epitela kriste ampularis su pokazuje najjaču reaktivnost na IGF-1 (Tablica 4, Slika 5 D-F)

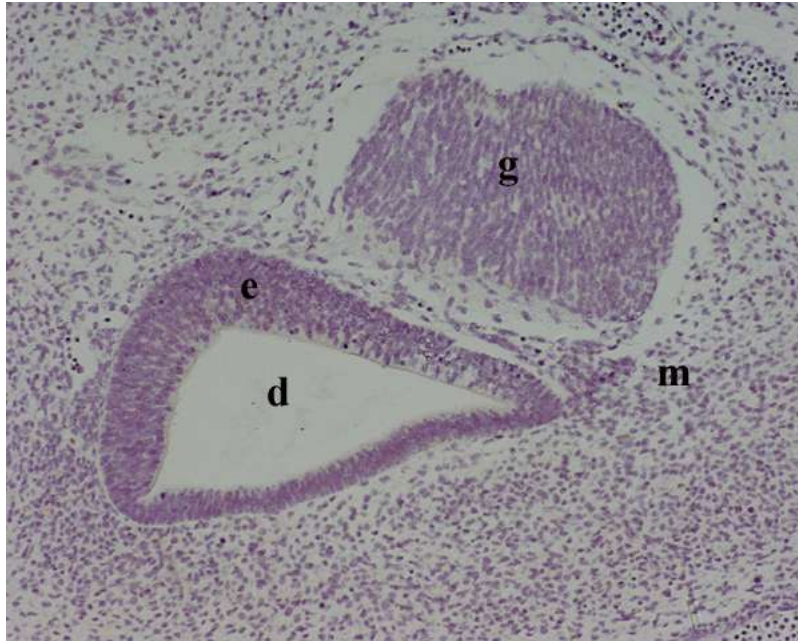
Tablica 5. Bojenje čimbenikom rasta IGF-1 i određivanje raspodjele IGF-1 pozitivnih stanica u unutrašnjem uhu primjenom semi-kvantifikacijske metode

Starost (tjedni)	5-6	7-8	9-10
Otocista	/	/	/
Pužnica	/	++	++
Kortijev organ	/	+++	++
Polukružni kanali + utrikulus	/	++	++
Krista i makula	/	+++	+++

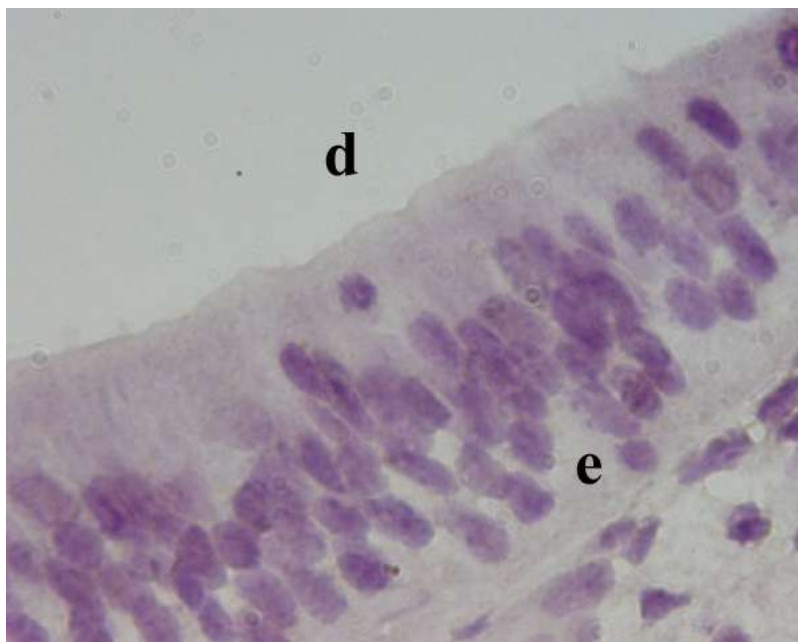
Kazalo: +++-jak izražaj, ++- umjereni izražaj, +-slab izražaj, /-odsustvo strukture

3.2.5. Bojenje pro-apoptotskim p53 biljekom

Tijekom razdoblja između 5. i 10. tjedna razvoja, p53 biljeg nije uočen niti u jednoj strukturi unutrašnjeg uha čovjeka. Istovremeno je isti biljeg uočen u mezenhimu glave u području čeljusti i zuba (Slike 6 i 7).



Slika 7. Imunohistokemijsko bojanje na p53 unutrašnjeg uha u 6. tjednu razvoja: u epitelnom tkivu (e) pužnice (d), statoakustičkog ganglija (g) i mezenhima glave (m) neposredno oko osnove unutrašnjeg uha ne nalaze se stanice pozitivne na biljeg p53. Imunohistokemijsko bojanje na p53 bjelančevinu, x40.



Slika 8. Imunohistokemijsko bojanje na p53 unutrašnjeg uha u 10. tjednu razvoja: u epitelu (e) pužnice (d) ne uočavaju se stanice pozitivne na p53 biljeg. Imunohistokemijsko bojanje na p53, x100.

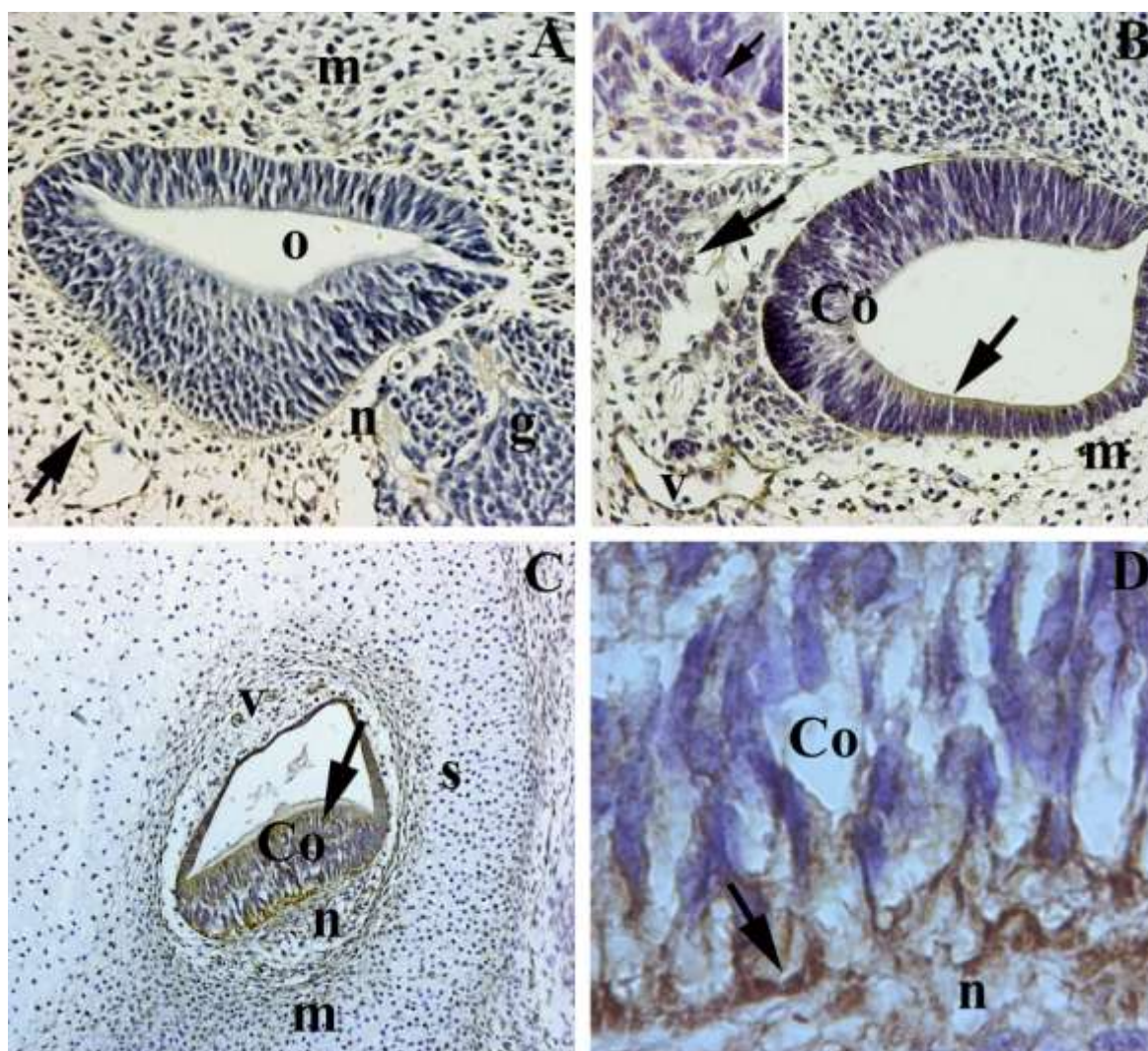
3.2.6. Bojenje intermedijarnim filamentom nestinom i određivanje raspodjele nestin pozitivnih stanica u unutaršnjem uhu primjenom semi-kvantifikacijske metode

Tijekom 5. tjedna razvoja, otocista ne pokazuje izražaj nestina, dok okolne strukture (mezenhim, živčana vlakna i gangliji) pokazuju jedva vidljivu reaktivnost (Slika 8A). Tijekom daljnjeg razvoja (7.-8. tjedan), umjereni izražaj nestina pokazuju stanice u stijenci membranskog labirinta (pužnica, polukružni kanalići, utrikulus i sakulus), kao i okolni mezenhim, ganglij i živčana vlakna. Istovremeno, Kortijev organ, kriste i makule pokazuju snažnu reaktivnost na nestin. Unutar navedenih neuroepitelnih polja, najjači intenzitet reaktivnosti na nestin imaju bazalne stanice (Slika 8B). Tijekom 9. i 10. tjedna, izražaj nestina ostaje jak u području neuroepitelnih polja, ali je prisutan i u stijenkama krvnih žila, mezenhimu oko membranskog labirinta, živčanim vlaknima i gangliju (Tablica 6, Slika 8C,D).

Tablica 6. Bojenje intermedijarnim filamentom nestinom i određivanje raspodjele nestin pozitivnih stanica u unutrašnjem uhu primjenom semi-kvantifikacijske metode

Starost (tjedni)	5-6	7-8	9-10
Otocista	-	/	/
Pužnica	/	++	++
Kortijev organ	/	+++	+++
Polukružni kanali + utrikulus	/	++	++
Krista i makula	/	+++	+++

Kazalo: +++-jak izražaj, ++- umjereni izražaj, +-slab izražaj, /-odsustvo strukture

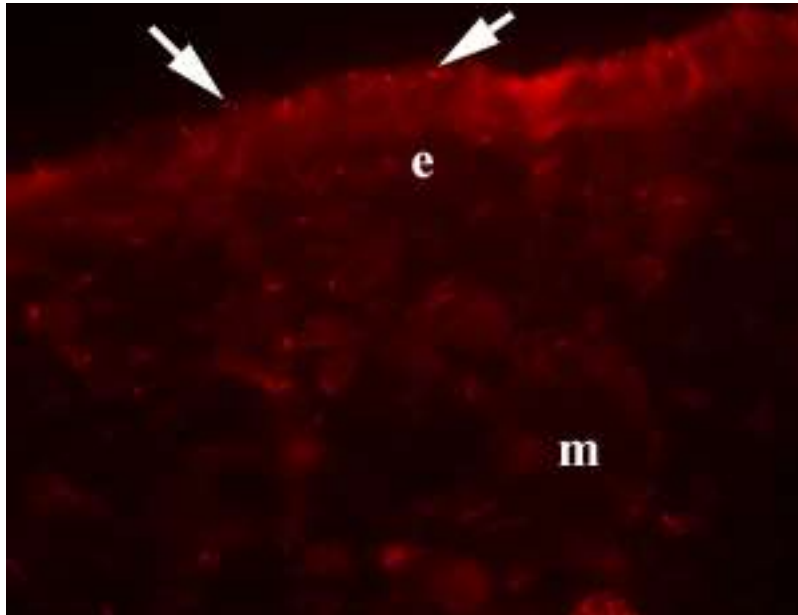


Slika 9. Imunohistokemijsko bojanje nestinom unutrašnjeg uha između 5. i 10. tjedna razvoja:

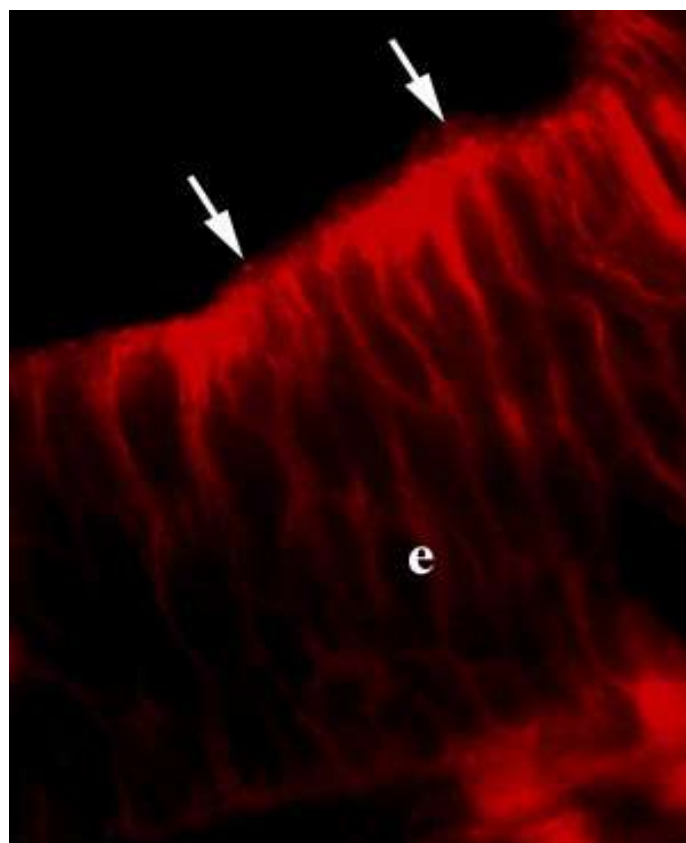
Nestin pozitivne stanice u unutrašnjem uhu čovjeka tijekom 5. tjedna (A), 7.-8. tjedna (B), 9.-10. tjedna (C,D): otocista (o), mezenhim (m), statoakoustički ganglij (g), živčana vlakna (n), Cortijev organ (Co), krvne žile (v), hrskavična ljuska (s), nestin- pozitivne stanice (strelica). Imunohistokemijsko bojanje nestinom, x20 (C), x40 (A,B), x100 (isječak B,D).

3.2.7. Bojanje proteinom α -tubulinom i određivanje raspodjele i α -tubulin pozitivnih stanica u unutaršnjem uhu

Bojanje proteinom α -tubulinom između 5. i 10. tjedna razvoja, pokazuje prisutnost cilija na površini mezenhimskih stanica i epitelnih stanica otociste u 5. tjednu, te neuroepitelnih polja između 7. i 10. tjedna. Intenzitet bojanja povećava se u području neuroepitelnih polja u skladu s pojavom mnogobrojnih cilija na njihovoj površini, dok to nije prisutno u ostatku stijenke membranskog labirinta (Slike 9 i 10).



Slika 10. Imunohistokemijsko bojanje α -tubulinom unutrašnjeg uha u 6. tjednu razvoja: na površini epitelnih (e) i mezenhimskih stanice (m) uočava se prisutnost primarne cilije obojene α -tubulinom (strelice). Imunohistokemijsko bojanje α -tubulinom, x100.



Slika 11. Imunohistokemijsko bojanje α -tubulinom unutrašnjeg uha u području makule tijekom 9. tjedna razvoj: epitel makule (e), cilije obojene α -tubulinom (strelica). Imunohistokemijsko bojanje α -tubulinom, x100.

4. RASPRAVA

4.1. Rani razvoj uha u čovjeka

Naše istraživanje ranog razvoja ljudskog unutrašnjeg uha odgovara razdoblju njegovog najintenzivnijeg oblikovanja tj. morfogeneze. Naime, uho se anatomski, funkcionalno i razvojno sastoji od tri različita dijela: vanjskog, srednjeg i unutrašnjeg uha. Unutrašnje uho počinje se razvijati već u 4. tjednu razvoja, kada se na lateralnim stranama glave pojavljuju zadebljanja površinskog epitela koji nazivamo slušne plakode, koje se potom invaginacijom u podlježeći mezenhim pretvaraju u slušni mjehurić ili otocitu, osnovu cjelokupnog membranskog labirinta. Između 5. i 10. tjedna razvoja, u unutrašnjem uhu diferenciraju se neuroepitelna polja, koja su odgovorna za osjet sluha i ravnotežu. Već tijekom ranog embrionalnog razvoja, unutar osjetnih područja diferenciraju se potporne i osjetne stanice s dlačicama. Stanice s dlačicama unutar Cortijevog organa uzrokuju promjenu potencijala i stvaranje neurotransmitera, koji se bipolarnim neuronima prenosi u slušne jezgre i slušnu koru velikog mozga, dok vestibularni dio po sličnom principu sudjeluje u održavanju ravnoteže, uz pomoć osjetnih polja unutar polukružnih kanalića (krista ampularis), sakulusa i utrikulusa (makule). Unutar istraživanog razdoblja (između 5. i 10. tjedna), neuroepitel slušnog mjehurića iz kojeg se razvija unutrašnje uho, prvo počinje proliferirati, a zatim se stanice unutar osjetnih polja diferenciraju ili propadaju apoptozom. Upravo su navedeni procesi proliferacije, diferencijacije i apoptoze ključni za početne stadije razvoja morfološki i funkcionalno normalnog unutrašnjeg uha. Oni su pod kontrolom većeg broja gena, čija aktivaciju uvjetuje normalni razvoj, a poremećaj njihove funkcije abnormalni razvoj unutrašnjeg uha.

4.2. Proliferacija u unutrašnjem uhu čovjeka

Naše je istraživanje pokazalo da u razdoblju između 5. i 10. tjedna razvoja, neuroepitel otociste prolazi kroz intenzivnu staničnu proliferaciju. Tako se u početku vrlo intenzivna stanična proliferacija (50 %) u epitelu otociste postepeno smanjivala do 24-30 % stanica u proliferaciji u zidu pužničkog kanala, utrikulusu, sakulusu i polukružnim kanalima. Uz to se i raspodjela stanica u proliferaciji mijenjala paralelno s napredovanjem razvoja: u početku jednoliko raspoređene unutar epitela otociste, stanice u proliferaciji postupno su mijenjale svoju raspodjelu u smjeru vremenski i prostorno ograničenog obrasca. Tako se tijekom razvoja proliferacija u epitelu kriste, makule i Cortijevog organa značajno smanjila u usporedbi s

ostatkom zida membranskog labirinta, što bi se moglo objasniti početnom diferencijacijom osjetnih i potpornih stanica u navedenim osjetnim područjima. Suprotno našim rezultatima, rezultati jedinih dviju studija koje su istraživale proliferaciju tijekom ranog razvoja ljudskog uha upućivali su na niski stupanj proliferacije u ranijim razvojnim razdobljima, te visoki stupanj proliferacije u kasnijim fazama razvoja (12, 13). Prethodna istraživanja na sisavcima pokazala su da u ljudi i ostalih vrsta sisavaca slušne osjetne stanice ulaze u posljednji ciklus proliferacije tijekom kasnog stadija embriogeneze, uz odsustvo daljnje proliferacije kako osjetnih tako i potpornih stanica u odrasloj dobi. Stoga se smatralo da ne postoji mogućnost njihove regeneracije, pa se smrt osjetnih stanica činila kao konačni i trajni ishod njihovog oštećenja. Međutim, nedavno su otkrivene stanice koje se sporo dijele (*engl. slow-cycling cells*) ispod bazilarne membrane u unutrašnjem uhu miša, što opovrgava donedavna razmišljanja (60, 61). Za razliku od sisavaca, kod ostalih životinjskih vrsta potporne stanice trajno zadržavaju svoj proliferacijski potencijal, koji je uglavnom reguliran p27 (Kip 1) genom, kao i regeneracijsku sposobnost osjetnih stanica s dlačicama (62). U ptica je dokazano da se i osjetne i potporne stanice razvijaju od iste matične stanice.

Tijekom ranog embrionalnog razvoja, stanice koje se odvajaju od epitela otociste doprinose i nastanku vestibulokohlearnog ganglija. Smatra se da je nastanak osjetnih stanica ganglija pod neposrednim utjecajem Notch gena. Literatura o ranom razvoju ljudskog unutrašnjeg uha vrlo je oskudna, a podaci nedostadni i kontroverzni u odnosu na opća znanja o ulozi stanične proliferacije tijekom rane embriogeneze ostalih organskih sustava u čovjeka. Stoga su istraživanja provedena tijekom izrade ove doktorske disertacije jedinstvena, obzirom da su provedena na ranom ljudskom embrionalnom tkivu unutrašnjeg uha. Dobiveni rezultati, tj. vrlo intenzivna proliferacija u najranijim razdobljima razvoja unutrašnjeg uha i njezino postepeno smanjivanje tijekom daljnjeg razvoja, nedvojbeno ukazuju na presudnu ulogu stanične proliferacije u rastu otociste i zadebljanju njezinog epitela, posebice na mjestu urastanja živčanih vlakana statoakustičkog ganglija u epitel otociste. Poremećaji proliferacije u patološkim stanjima vezanim uz unutrašnje uho do sada su pokazani u slučaju pojave kolesteatoma.

4.3. Bcl-2 bjelančevina u unutrašnjem uhu čovjeka

Naša je analiza pokazala da je intenzivan izražaj Bcl-2 bjelančevine tijekom istraživanih razvojnih razdoblja unutrašnjeg uha nađen prvo u području otociste, a zatim u području neuroepitelnih osjetnih polja. Tako se izražaj Bcl-2 značajno povećavao u području krista, makula i Cortijevog organa, dok su preostali dijelovi stijenke membranskog labirinta

pokazivali njegovo smanjenje. To ukazuje na važnu ulogu ove bjelančevine u diferencijaciji stanice kriste, makule i Cortijevog organa, posebice tijekom fetalnog razvoja, kada je uočena razlika u izražaju Bcl-2 bjelančevine između osjetnih i potpornih stanica. Do sada je na ljudskim embrijima i fetusima istraživana izražaj Bcl-2 bjelančevine na različitim tkivima (17, 38-45). U potpunom nedostatku istraživanja izražaja Bcl-2 bjelančevine u razvoju ljudskog labirinta, provedene su studije na mutiranim (knock-out) miševima, koje su pokazale da inaktivacija gena sličnog Bcl-2 genu uzrokuje porast apoptotskih stanica, ali bez većih posljedica za razvoj unutrašnjeg uha. Isto tako, dokazano je da je ova bjelančevina ovisna o Apaf-1 genu, te u dvostrukih mutanata za Bcl-2 i Apaf-1 gene otocista ostaje otvorena, dok izolirani defekt Bcl-21 gena uzrokuje fenotipske promjene stražnjeg polukružnog kanalića (26). Istraživanja na središnjem živčanom sustavu pokazala su da oštećenje anti-apoptotskog Bcl-2 gena uzrokuje masivnu smrt nezrelih neurona, te da osim sudjelovanja u kontroli stanične smrti, Bcl-2 gen sudjeluje i u nekoliko drugih funkcija kao što su sinaptički prijenos i stabilnost, kontrola neuronalne aktivnosti kao i u drugim procesima svojstvenim zdravim stanicama. Naše istraživanje na unutrašnjem uhu čovjeka ukazuje na ulogu Bcl-2 u kontroli apoptoze i poticanju stanične diferencijacije u području neuroepitelnih polja tijekom ranog razvoja ljudskog labirinta. Diferencijaciji stanica epitela osjetnih polja u stanice s dlačicama i potporne stanice kontrolira više gena i transkripcijskih čimbenika, uključujući *Fgfr1*, *Atoh1*, *Neurog1* i *Neurod1* (8, 9). Istraživanja na *knock-out* miševima pokazala su da su proliferacija i diferencijacija posredovane aktivnošću *Myc* gena. Također je pokazano da Bcl-2 ima jači izražaj u embrionalnom razvoju nego u odraslom tkivu, pa tako u fetalnom tkivu ima bitnu ulogu u zaštiti stanica u području epitelno-mezenhimskih interakcija i kondenzacije stanica (33). Iako Bcl-2 omogućava preživljavanje stanica (34), njegov učinak može biti suprotan zbog dimerizacije sa članom iste obitelji, *Bax* bjelančevinom (35). U patološkim stanjima, Bcl-2 bjelančevina povezana je s razvojem karcinomima dojke, prostate, crijeva, pluća, melanomom, i nekim bolestima kao što su psorijaza i shizofrenija. Pojačani izražaj ove bjelančevine dovodi do smanjene otpornosti na terapiju karcinoma. Većina znanstvenika bavi se istraživanjima značenjem ove bjelančevine u području tumorogeneze i terapije karcinoma. Uspoređujući procese proliferacije (*Ki-67*) i diferencijacije (*Bcl-2*) u našem istraživanju te promjene u njihovom izražaju tijekom ranog razvoja ljudskog unutrašnjeg uha (labirinta) uočili smo da ova dva čimbenika imaju obrnuti izražaj: dok se tijekom razvoja proces proliferacije smanjivao od vrlo intenzivnog prema sve slabijem, Bcl-2 izražaj se povećavao ukazujući na moguću ulogu Bcl-2 bjelančevine u procesu diferencijacije neuroepitelnih osjetnih polja i zaštiti od apoptoze.

4.4. Kaspaza-3 u unutrašnjem uhu čovjeka

Tijekom prvih stadija razvoja otociste, apoptotske kaspaza-3 pozitivne stanice primijećene su na luminalnoj i bazalnoj strani epitela, posebice u područjima ulaska živčanih vlakana u epitel otociste. U kasnijem razvoju, apoptotske stanice zamijećene su u epitelu labirinta kao i u okolnom mezenhimu, kao što je prethodno pokazana na ljudskim embrijima koristeći klasične morfološke tehnike (63). U našoj studiji, postotak umirućih stanica u epitelu labirinta bio je jednakog intenziteta i relativno nizak tijekom čitavog istraživanog razdoblja. Slična raspodjela apoptotskih stanica već je opisana u mišjim i humanim embrijima, ukazujući na povezanost stanične smrti s ranim oblikovanjem unutrašnjeg uha i inervacijom neuroepitelnih osjetnih polja. Rezultati našeg istraživanja pokazuju da je stanična smrt važna u smanjenju broja i uklanjanju nekih staničnih populacija tijekom ranog razvoja unutrašnjeg uha, čime je potkrijepljena ideja o važnosti apoptoze na spomenute razvojne procese. Štoviše, apoptoza u okolnom mezenhimu mogla bi upućivati na moguće mehanizme razvoja šupljina tzv. skala u unutrašnjem uhu. U mutiranih miševa, odsustvo kaspaza-3 uzrokuje hiperplaziju potpornih stanica i degeneraciju osjetnih stanica. Uz to dolazi i do degeneracije stanica spiralnog ganglija, što dovodi do gubitka sluha i hiperplazije potpornih stanica. Također su uočene promjene i u polukružnim kanalima (29). Kada u genski modificiranim knock-out miševa nedostaje muskulatura, Cortijev organ je normalnog izgleda, dok su u kristama i makulama potporne stanice manje i brojnije (28). Kod značajnog hipomorfizma organa za ravnotežu, uočena je redukcija stanica s dlačicama u kristi i makuli (12). Dok je ravnoteža između stanične proliferacije i stanične smrti presudna za razvoj unutrašnjeg uha, izgleda da u odraslom uhu ova dva procesa ne doprinose značajno tkivnoj homeostazi. U stanicama sisavaca postoje dva apoptotska puta: vanjski i unutarnji put. Kaspaza-3 je uključena u oba apoptotska puta tijekom normalnog ljudskog razvoja, te služi kao najčešći indikator stanične smrti. U unutrašnjem uhu tijekom ranog fetalnog razdoblja, apoptotske stanice karakteristične su za polukružne kanale i pužnicu, dok se iste ne vide u odraslom, razvijenom unutrašnjem uhu (13). Dokazano je da apoptoza igra važnu ulogu i kod nastanka embrionalnog kolesteatoma (14).

4.5. IGF-1 u unutrašnjem uhu čovjeka

IGF-1 je čimbenik rasta koji se smatra inhibitorom apoptoze, kako tijekom rasta i razvoja zdravih stanica, tako i u tumorskim stanicama. Među raznim genima i čimbenicima koji utječu na razvoj unutrašnjeg uha, izgleda da je gen za IGF-1 najvažniji u kontroli stanične

proliferacije i smrti. U našem radu, pozitivni izražaj IGF-1 čimbenika nije nađen u epitelu otociste, nego u okolnom mezenhimu glave i živčanim vlaknima statoakustičkog ganglija u ranim stadijima razvoja unutrašnjeg uha. Tijekom kasnijeg razvoja, njegov se izražaj pojavio u svim osjetnim područjima (Cortijevom organu, kristama i makulama). U ograničenom razdoblju, IGF-1 je bio selektivno pozitivan u okolnom mezenhimu, vjerojatno uzrokujući inhibiciju stanične apoptoze u onim dijelovima unutrašnjeg uha čija sudbina nije propadanje s ciljem nastanka šupljina u membranskom labirintu (skala). Na taj način IGF-1 vjerojatno omogućuje i normalan rast nekih dijelova uha koji su prisutni u odraslih ljudi. Za razliku od ljudskog razvoja, u kokošnjim embrijima izražaj IGF-1 gena bio prisutan u epitelu slušne jamice. U mišjih mutanata, nedostatak IGF-1 bio je praćen povećanjem apoptoze u neuronima pužnice, kao i abnormalnostima membrane tektorije i kohlearnog ganglija. U ljudi, pokazano je da je mutacija IGF-1 gena povezana s nekoliko malformacija: poremećajima rasta, retardacijom i senzoneuralnom gluhoćom. Stoga se vjeruje da je IGF-1 odlučujući čimbenik u razvoju i postnatalnoj diferencijaciji unutrašnjeg uha u sisavaca.

Metode dvostrukog bojana čimbenicima IGF-1 i Bcl-2, pokazale su njihov istovremeni izražaj u području stanica osjetnih polja. Međutim, neke od stanica bile su pretežno pozitivne za IGF-1, dok su druge pokazivale izrazitiji izražaj za Bcl-2. Takva različitost izražaja navedenih čimbenika u području osjetnih polja, ukazuje na njihovu važnost u staničnoj diferencijaciji i posljedičnim nastanku različitih staničnih populacija, kako osjetnih tako i potpornih. Stoga je naše istraživanje pokazalo da je IGF-1 važan ne samo u kontroli stanične smrti nego u normalnoj diferencijaciji i funkciji stanica osjetnih polja.

4.6. Nestin u unutrašnjem uhu čovjeka

Nestin je jedan od intermedijarnih filamenata koji je svojstven neuroepitelnim matičnim stanicama štakora i ljudi tijekom razvoja živčanog sustava (53). Također se može naći u mišićnom tkivu (64, 65), a osobito u stanicama koje proliferiraju i migriraju (66). Također se pojavljuje u nekim tumorima kao što su gliomi, glioblastomi, hemangioblastomi i meningeomi, te u endotelnim stanicama žila (53, 54). U našem istraživanju, tijekom najranijih razvojnih razdoblja unutrašnjeg uha, otocista nije pokazivala izražaj nestina, dok su okolne strukture (mezenhim, živčana vlakna i gangliji) bile slabo pozitivne. Tijekom daljnjeg razvoja, izražaj nestina porastao je u području svih osjetnih polja (Cortijev organ, kriste, makule) do vrlo intenzivnog, posebice u bazalnim stanicama. Nestin je u kasnijim stadijima bio prisutan i u stijenkama krvnih žila, mezenhimu oko membranskog labirinta, živčanim vlaknima i vestibulokohlearnom gangliju. Dosadašnja istraživanja na unutrašnjem uhu štakora

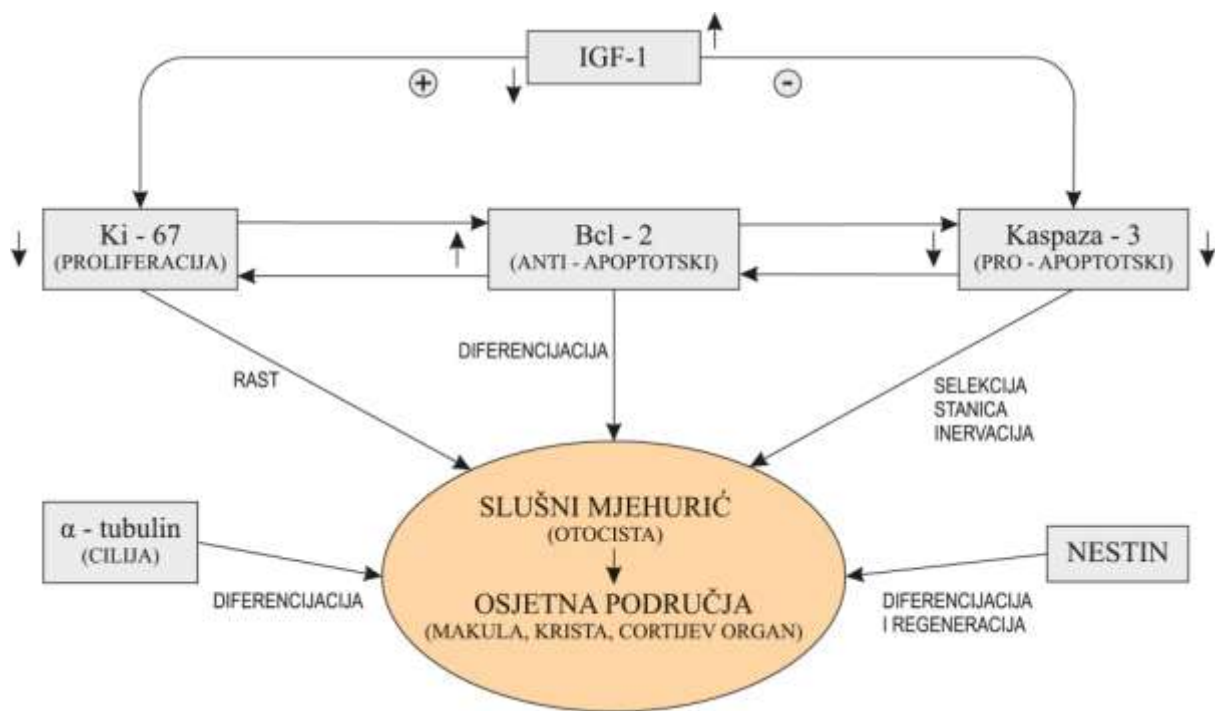
pokazala su prisutnost nestina u osjetnim stanicama Cortijeovog organa u kasnijem razvojnom razdoblju (55), kao i u kulturama matičnih stanica korištenim kod odraslih štakora (56). Obzirom da je naše istraživanje provedeno na najranijim razdobljima razvoja unutrašnjeg uha, kada još ne postoji konačna diferencijacija pojedinih staničnih populacija u području osjetnih polja, izražaj nestina bio je najintenzivniji u području bazalnih stanica, koje obično predstavljaju one stanice koje se dijele te diferenciraju u različitim smjerovima. Stoga je jasno zašto se nestin često koristi kao marker za multipotentne matične stanice (66). Kako diferencijacija tijekom razvoja napreduje, tako slabi izražaj nestina koji onda biva zamijenjen tkivno specifičnim intermedijarnim filamentima (67, 68). Stoga smatramo da bi nestin mogao utjecati na diferencijaciju svih osjetnih polja u unutrašnjem uhu čovjeka, ali i u diferencijaciji hrskavice u okolnom mezenhimu, nastanku krvnih žila i razvoju statoakustičkog ganglija. Izražaj nestina u bazalnim stanicama ukazuje na staničnu populaciju koja bi mogla potencijalno služiti za regeneraciju oštećenih stanica. Naime, kod odraslih organizama pojačani izražaj nestina pojavljuje se u nekim reparatornim zbivanjima poput stvaranja glijalnog ožiljka nakon ozljede SŽS-a i tijekom regeneracije ozlijeđenog mišićnog tkiva (65, 67).

4.7. P53 bjelančevina u unutrašnjem uhu čovjeka.

P53 je transkripcijska bjelančevina p53 tumor supresor gena (44) koja zaustavlja stanični ciklus u fazi G1-S te omogućava popravak DNK, a ukoliko popravak nije moguć, započinje proces apoptoze (42, 44, 46). Mutacija p53 gena može se naći u više od 50% ljudskih tumora. P53 bjelančevina u dosadašnjim se istraživanjima pokazala kao dio normalnog oblikovanja različitih organa u čovjeka poput bubrega, čeljusti i zuba (17, 40, 45) te u području glave (41). Ta nas je činjenica potakla da pokušamo dokazati mogući izražaj p53 bjelančevine u unutrašnjem uhu tijekom najranijih razvojnih razdoblja. Naša su istraživanja međutim pokazala odsustvo p53 u unutrašnjem uhu čovjeka tijekom razvoja, iako je izražaj p53 istovremeno bio prisutan u okolnom mezenhimu glave. To potvrđuje činjenicu da ova bjelančevina do sada nije opisana u ranim fazama razvoja unutrašnjeg uha, kako u ljudi tako i u životinja, nego samo na ljudskom tkivu nakon smrti i to u području Reissnerove membrane (53). Stoga smo skloni zaključiti da odsutnost izražaja p53 bjelančevine u stanicama unutrašnjeg uha čovjeka tijekom najranijeg razvoja ukazuje da ovaj gen nema ulogu u kontroli stanične smrti, nego se stanična smrt odvija kaspaza-3 ovisnim putem. Daljnja istraživanja, koja bi uključivala fetalni razvoj, mogla bi međutim pokazati da se ovaj gen uključuje u razvoj uha u drugoj polovini intrauterinog života.

4.8. *α -tubulin u unutrašnjem uhu čovjeka*

α -tubulin je bjelančevina koja se specifično veže na mikrotubule trepetljika (cilija) i koristi se za njihovo dokazivanje na površini stanica. Tijekom razvoja, tzv. primarna cilija pojavljuje se na površini nediferenciranih stanica u mnogim tkivima i organima čovjeka. Njezina prisutnost važna je za prijenos signala iz stanice i u nju, što se zbiva između uzastopnih staničnih dioba. Pravilna dužina i položaj primarne cilije presudni su za normalni prijenos informacija, dok su njezine abnormalnosti povezane s razvojem različitih bolesti koje se zajednički nazivaju ciliopatije, a svojstven im je genski poremećaj u području primarne cilije (69, 70). Naše istraživanje u području struktura unutrašnjeg uha čovjeka tijekom razvoja pokazala su prisutnost primarne cilije u epitelnim i mezenhimskim stanicama tijekom najranijih razdoblja. Dužina i položaj cilija na površini presudni su ne samo za staničnu diferencijaciju nego i kontrolu apoptoze i staničnog ciklusa tj. proliferacije. Tijekom kasnijih istraživanih razdoblja, pojedinačne primarne cilije u području neuroepitelnih osjetnih polja zamijenjene su pojavom većeg broja cilija (stereocilija i jedne kinocilije) na površini osjetnih stanica s dlačicama. Naše istraživanje pokazuje da je prisutnost cilijarnog sustava od velikog značenja za diferencijaciju i komunikaciju među stanicama unutrašnjeg uha, koja konačno dovodi do uspostave funkcionalnih osjetnih stanica u području organa za sluh i ravnotežu. Za detaljnije zaključivanje o važnosti ovog sustava, potrebna su dodatna istraživanja dijelova unutrašnjeg uha tijekom kasnijih (fetalnih) stadija razvoja.



Slika 12. Shematski prikaz međudjelovanja istraživanih čimbenika te njihov utjecaj na oblikovanje i diferencijaciju osjetnih područja za sluh i ravnotežu tijekom ranog razvoja unutrašnjeg uha čovjeka.

5. ZAKLJUČCI

1/ **Proliferacija (Ki-67)**: tijekom istraživnog razdoblja ranog razvoja unutrašnjeg uha u čovjeka, stanična proliferacija mijenjala se kvalitativno i kvantitativno: udio stanica u proliferaciji smanjivao se tijekom razvoja, a njihov prostorni raspored se mijenjao. Navedene promjene u broju i rasporedu stanica u proliferaciji ukazuju na ulogu ovog procesa u rastu i zadebljanju stijenke membranskog labirinta i osjetnih polja za sluh i ravnotežu.

2/ **Pro-apoptotski i anti-apoptotski čimbenici**: izražaj anti-apoptotske **Bcl-2** bjelančevine u membranskom labirintu povećavao se s napredovanjem razvoja, a u kasnijim stadijima bio je selektivan za pojedine stanične linije unutar osjetnih polja (krista, makula, Kortijev organ), što ukazuje na ulogu Bcl-2 u diferencijaciji osjetnih područja i zaštiti od apoptoze. Izražaj apoptotskog gena **P53** nije nađen u membranskom labirintu čovjeka tijekom istraživanih razdoblja, ali je nađena aktivnost **kaspaza-3** u apoptotskim stanicama. Specifičan prostorni i vremenski raspored apoptotskih stanica u membranskom labirintu ukazuje na ulogu procesa apoptoze u uklanjanju pojedinih staničnih populacija, oblikovanju i inervaciji osjetnih polja.

3/ **Čimbenik rasta**: izražaj **IGF-1** prvo je nađen u statoakustičkom gangliju i živčanim vlaknima, a zatim u području osjetnih polja te prolazno i u mezenhimu. Navedeni izražaj IGF-1 upućuje na njegovu ulogu u selektivnoj kontroli apoptoze i diferencijaciji osjetnih polja.

4/ **Intermedijarni filament**: izražaj **nestina** nije nađen u otocisti, ali je tijekom kasnijih razvojnih stadija njegov izražaj bio prisutan u području svih osjetnih polja (Cortijev organ, kriste, makule), posebice u bazalnim stanicama te u stijenkama krvnih žila, mezenhimu, živčanim vlaknima i statoakustičkom gangliju. Ovakav izražaj ukazuje na moguću ulogu nestina u diferencijaciji i regeneraciji svih osjetnih polja u unutrašnjem uhu čovjeka, ali i u diferencijaciji hrskavice u okolnom mezenhimu, nastanku krvnih žila i razvoju statoakustičkog ganglija

5/ **Mikrotubuli**: izražaj **α -tubulina** nađen je prvo u primarnim cilijama na površini svih stanica membranskog labirinta, a zatim u cilijama na površini stanica s dlačicama osjetnih polja za sluh i ravnotežu. Prisutnost cilijarnog sustava ukazuje na njegovu važnu ulogu u

diferencijaciji stanica unutrašnjeg uha, što je važno za normalno funkcioniranje osjetnih stanica u području organa za sluh i ravnotežu.

6/ Istovremeni izražaj nekih od navedenih čimbenika u stanicama unutrašnjeg uha čovjeka, te promjene u njihovom specifičnom prostornom i vremenskom rasporedu utječu na rast, diferencijaciju i oblikovanje osjetnih područja za sluh i ravnotežu.

6. SAŽETAK

Vremenski i prostorni odnos u izražaju čimbenika koji kontroliraju staničnu proliferaciju, diferencijaciju i staničnu smrt u unutrašnjem uhu čovjeka tijekom razvoja, presudan je za oblikovanje membranskog labirinta i diferencijaciju neuroepitelnih osjetnih polja (Cortijev organ, makula i krista), kao i uspostavu normalne funkcije sluha i ravnoteže. Imunohistokemijska lokalizacija izražaja čimbenika Ki-67, Bcl-2, kaspaze-3, IGF-1, p53 i α -tubulina istražena je u histološkim rezovima 12 uzoraka unutrašnjeg uha čovjeka tijekom razdoblja između 5. i 10. tjedna razvoja. Jačina izražaja istraženih čimbenika prikazana je semi-kvantitativno ili primjenom statističke metode upotrebom Kruskal–Wallis testa. Tijekom istraživanog razdoblja razvoja unutrašnjeg uha, slušni mjehurić ili otocista (osnova membranskog labirinta) sprijeda se diferencirao u pužnički kanal i sakulus, a straga u polukružne kanale i utrikulus. Početna diferencijacija osjetnih polja uočena je u područjima Cortijevog organa pužnice, makule u sakulusu i utrikulusu te kriste ampularis polukružnih kanalića. U početku je uočena intenzivna (50%) i jednoliko raspoređena proliferacija (Ki-67) u slušnom mjehuriću, koja se postupno smanjivala na 24-30% i poprimila specifični raspored u područjima epitela membranskog labirinta. Istovremeno se izražaj antiapoptotske Bcl-2 bjelančevine povećavao u području osjetnih polja Cortijevog organa, makule i kriste ampularis. Kroz čitavo istraživano razdoblje, apoptotske kaspaze-3 pozitivne stanice bile su uglavnom raspoređene uz lumen ili u bazalnim područjima epitela membranskog labirinta. Inhibitor apoptoze IGF-1 pokazivao je izražaj u istim stanicama kao i Bcl-2 bjelančevina, pri čemu se njegov izražaj povećavao s napredovanjem razvoja uha. Izražaj intermedijarnog filamena nestina nije nađen u slušnom mjehuriću ali je tijekom daljnjeg razvoja postepeno rastao u područjima osjetnih polja, posebice u bazalnim stanicama. Čimbenik apoptoze p53 nije nađen u strukturama membranskog labirinta tijekom istraživanog razdoblja, dok je izražaj α -tubulina nađen u primarnoj ciliji tijekom najranijih razvojnih razdoblja te u kinociliji na površini osjetnih stanica u kasnijim razvojnim razdobljima. Opisani obrasci izražaja istraženih čimbenika upućuju na ulogu stanične proliferacije (Ki-67) u rastu struktura unutrašnjeg uha i ulogu Bcl-2 bjelančevine u diferencijaciji osjetnih polja i zaštiti od apoptoze. Za razliku od p53 čimbenika, čini se da i IGF-1 i kaspaze-3 kontrolirana apoptoza doprinose oblikovanju, diferencijaciji i inervaciji osjetnih polja u pužnici, polukružnim kanalićima, sakulusu i utrikulusu. Izražaj nestina upućuje na njegovo sudjelovanje u diferencijaciji i regeneraciji nekih stanica unutrašnjeg uha tijekom razvoja, dok α -tubulin

označava razvoj cilijarnog sustava, prvo u pluripotentnim stanicama, a zatim u osjetnim stanicama. Fina međusobna koordinacija u izražaju navedenih čimbenika neophodna je za normalni razvoj i funkciju unutrašnjeg uha čovjeka. Odstupanja od njihovog prostornog i vremenskog izražaja mogu dovesti do poremećaja oblikovanja i funkcije osjetnih polja odgovornih za osjet sluha i ravnoteže.

7. ABSTRACT

Expression of regulators of cell proliferation, growth and cell death during development of sensorineural fields in the human inner ear

Spatio- temporal interplay of factors controlling cell proliferation, differentiation and apoptosis during development of the human inner ear is essential for labyrinth morphogenesis and differentiation of neuroepithelial fields (organ of Corti, maculae and cristae ampullares), as well as establishment of normal of vestibular and cochlear functions. The immunolocalization of Ki-67, Bcl-2, caspase-3 and IGF-1, p53, nestin and α -tubulin was analyzed histological sections of 12 human inner ears, 5-10 gestational weeks old. Intensity of expression of the analyzed factors was described semi-quantitatively or statistically, using the Kruskal-Wallis test. During the analyzed period, the otocyst transformed into cochlear duct and saccule ventrally, and semicircular canals and utricle dorsally. Initial differentiation of sensorineural fields characterized organ of Corti within cochlea, maculae in saccule and utricle and cristae ampullares in the semicircular channels. Intense (50%) and evenly distributed proliferation (Ki-67) in the otocyst decreased to 24-30% and became spatially restricted within the membranous labyrinth epithelium. Simultaneously, expression of antiapoptotic Bcl-2 protein increased in sensorineural fields of organ of Corti, macula and crista ampullaris. Throughout the investigated period, apoptotic caspase-3 positive cells were mainly distributed at the luminal and basal surfaces of labyrinth epithelium. Inhibitor of apoptosis IGF-1 co-expressed with Bcl-2, and increased in the sensorineural fields with advancement of development. Expression of intermediate filament nestin was absent in the otocyst, but gradually increased in the regions of neuroepithelial sensory fields, particularly in the basal cells. Apoptotic factor p53 was not expressed in the inner ear structures during the analyzed period, while α -tubulin expression characterized primary cilia during earliest developmental stages and kinocilia on the surfaces of maturing sensory cells at later developmental stages. The described expression pattern indicates roles for cell proliferation in growth of the inner ear, and Bcl-2 in differentiation of sensorineural fields and protection from apoptosis. In contrast to p53, both IGF-1 and caspase-3 mediated apoptosis seem to contribute to proper morphogenesis, differentiation and innervations of sensorineural fields within cochlea, semicircular canals, saculle and utricle. Expression of nestin probably participates in differentiation and regeneration of some inner ear cells during development, while α -tubulin indicates development of ciliary system, first in pluripotent and then in

sensory cells. Fine mutual interaction of the investigated factors is needed for normal inner ear development and function. Alterations in their spatiotemporal interplay might lead to disturbances of vestibular and cochlear morphology and function.

8. POPIS LITERATURE

1. Sadler TW. Langman's medical embryology. 11th ed. Baltimore, Maryland 21201: Lippincott Williams & Wilkins; 2009.
2. Rodriguez-Vazquez JF. Development of the stapes and associated structures in human embryos. *J Anat.* 2005;207(2):165-73.
3. Dong PD, Todi SV, Eberl DF, Boekhoff-Falk G. *Drosophila* spalt/spalt-related mutants exhibit Townes-Brocks' syndrome phenotypes. *Proceedings of the National Academy of Sciences of the United States of America.* 2003;100(18):10293-8.
4. Braunstein EM, Monks DC, Aggarwal VS, Arnold JS, Morrow BE. Tbx1 and Brn4 regulate retinoic acid metabolic genes during cochlear morphogenesis. *BMC developmental biology.* 2009;9:31.
5. Sohmer H, Freeman S. Basic and clinical physiology of the inner ear receptors and their neural pathways in the brain. *Journal of basic and clinical physiology and pharmacology.* 2000;11(4):367-74.
6. Kerr JF, Wyllie AH, Currie AR. Apoptosis: a basic biological phenomenon with wide-ranging implications in tissue kinetics. *British journal of cancer.* 1972;26(4):239-57.
7. Hengartner MO. The biochemistry of apoptosis. *Nature.* 2000;407(6805):770-6.
8. Pirvola U, Ylikoski J, Trokovic R, Hebert JM, McConnell SK, Partanen J. FGFR1 is required for the development of the auditory sensory epithelium. *Neuron.* 2002;35(4):671-80.
9. Jahan I, Pan N, Kersigo J, Fritsch B. Beyond generalized hair cells: molecular cues for hair cell types. *Hearing research.* 2013;297:30-41.
10. Kopecky BJ, Jahan I, Fritsch B. Correct timing of proliferation and differentiation is necessary for normal inner ear development and auditory hair cell viability. *Dev Dyn.* 2013;242(2):132-47.
11. Kopecky BJ, Decook R, Fritsch B. N-Myc and L-Myc are essential for hair cell formation but not maintenance. *Brain research.* 2012;1484:1-14.
12. Nishikori T, Hatta T, Kawauchi H, Otani H. Apoptosis during inner ear development in human and mouse embryos: an analysis by computer-assisted three-dimensional reconstruction. *Anat Embryol (Berl).* 1999;200(1):19-26.

13. Jokay I, Soos G, Repassy G, Dezso B. Apoptosis in the human inner ear. Detection by in situ end-labeling of fragmented DNA and correlation with other markers. *Hearing research*. 1998;117(1-2):131-9.
14. Rot I, Kablar B. The influence of acoustic and static stimuli on development of inner ear sensory epithelia. *International journal of developmental neuroscience : the official journal of the International Society for Developmental Neuroscience*. 2010;28(4):309-15.
15. Olszewska E, Rutkowska J, Minovi A, Sieskiewicz A, Rogowski M, Dazert S. The role of p21 and p53 proteins in congenital cholesteatoma. *Otology & neurotology : official publication of the American Otological Society, American Neurotology Society [and] European Academy of Otology and Neurotology*. 2013;34(2):266-74.
16. Scholzen T, Gerdes J. The Ki-67 protein: from the known and the unknown. *Journal of cellular physiology*. 2000;182(3):311-22.
17. Kalibovic Govorko D, Becic T, Vukojevic K, Mardesic-Brakus S, Biocina-Lukenda D, Saraga-Babic M. Spatial and temporal distribution of Ki-67 proliferation marker, Bcl-2 and Bax proteins in the developing human tooth. *Arch Oral Biol*. 2010;55(12):1007-16.
18. Novakovic J, Mardesic-Brakus S, Vukojevic K, Saraga-Babic M. Developmental patterns of Ki-67, bcl-2 and caspase-3 proteins expression in the human upper jaw. *Acta histochemica*. 2011;113(5):519-26.
19. Bazina M, Stefanovic V, Bozanic D, Saraga-Babic M. Ultrastructural and immunohistochemical characteristics of developing human pituitary gland. *Acta histochemica*. 2007;109(5):366-76.
20. Bozanic D, Saraga-Babic M. Cell proliferation during the early stages of human eye development. *Anat Embryol (Berl)*. 2004;208(5):381-8.
21. Lewin B, Cassimeris L, Lingappa VR, Plopper G. *Cells*. 1. edition ed. Sudbury: Jones and Bartlett publishers; 2007.
22. Mei Y, Stonestrom A, Hou YM, Yang X. Apoptotic regulation and tRNA. *Protein & cell*. 2010;1(9):795-801.
23. Saraga-Babic M, Lehtonen E, Svajger A, Wartiovaara J. Morphological and immunohistochemical characteristics of axial structures in the transitory human tail. *Ann Anat*. 1994;176(3):277-86.
24. Li J, Yuan J. Caspases in apoptosis and beyond. *Oncogene*. 2008 Oct 20;27(48):6194-206.
25. Elliott MR, Ravichandran KS. Clearance of apoptotic cells: implications in health and disease. *The Journal of cell biology*. 2010;189(7):1059-70.

26. Cecconi F, Roth KA, Dolgov O, et al. Apaf1-dependent programmed cell death is required for inner ear morphogenesis and growth. *Development*. 2004;131(9):2125-35.
27. Morishita H, Makishima T, Kaneko C, i sur. Deafness due to degeneration of cochlear neurons in caspase-3-deficient mice. *Biochemical and biophysical research communications*. 2001;284(1):142-9.
28. Makishima T, Hochman L, Armstrong P, i sur. Inner ear dysfunction in caspase-3 deficient mice. *BMC neuroscience*. 2011;12:102.
29. Takahashi K, Kamiya K, Urase K, i sur. Caspase-3-deficiency induces hyperplasia of supporting cells and degeneration of sensory cells resulting in the hearing loss. *Brain research*. 2001;894(2):359-67.
30. Nagata S. Apoptosis by death factor. *Cell*. 1997;88(3):355-65.
31. Kroemer G. The proto-oncogene Bcl-2 and its role in regulating apoptosis. *Nat Med*. 1997;3(6):614-20.
32. Green DR, Reed JC. Mitochondria and apoptosis. *Science*. 1998 Aug 28;281(5381):1309-12.
33. LeBrun DP, Warnke RA, Cleary ML. Expression of bcl-2 in fetal tissues suggests a role in morphogenesis. *Am J Pathol*. 1993;142(3):743-53.
34. Yang E, Korsmeyer SJ. Molecular thanatopsis: a discourse on the BCL2 family and cell death. *Blood*. 1996;88(2):386-401.
35. Huang DC, O'Reilly LA, Strasser A, Cory S. The anti-apoptosis function of Bcl-2 can be genetically separated from its inhibitory effect on cell cycle entry. *EMBO J*. 1997;16(15):4628-38.
36. Boot-Handford RP, Michaelidis TM, Hillarby MC, i sur. The bcl-2 knockout mouse exhibits marked changes in osteoblast phenotype and collagen deposition in bone as well as a mild growth plate phenotype. *Int J Exp Pathol*. 1998;79(5):329-35.
37. Zhang W, Pantschenko AG, McCarthy MB, Gronowicz G. Bone-targeted overexpression of Bcl-2 increases osteoblast adhesion and differentiation and inhibits mineralization in vitro. *Calcif Tissue Int*. 2007;80(2):111-22.
38. Vukojevic K, Carev D, Sapunar D, Petrovic D, Saraga-Babic M. Developmental patterns of caspase-3, bax and bcl-2 proteins expression in the human spinal ganglia. *J Mol Histol*. 2008;39(3):339-49.
39. Bozanic D, Tafra R, Saraga-Babic M. Role of apoptosis and mitosis during human eye development. *Eur J Cell Biol*. 2003;82(8):421-9.

40. Carev D, Krnic D, Saraga M, Sapunar D, Saraga-Babic M. Role of mitotic, pro-apoptotic and anti-apoptotic factors in human kidney development. *Pediatr Nephrol.* 2006;21(5):627-36.
41. Cernochova D, Pospisilova E, Kylarova D. Expression of p53, p63 and p73 in the orofacial region of human embryos. *Biomed Pap Med Fac Univ Palacky Olomouc Czech Repub.* 2004;148(2):203-4.
42. Lichnovsky V, Kolar Z, Murray P, i sur. Differences in p53 and Bcl-2 expression in relation to cell proliferation during the development of human embryos. *Mol Pathol.* 1998;51(3):131-7.
43. Miosge N, Schneider W, Gotz W, Herken R. The oncoproteins c-erb-B2, c-fos and the tumour suppressor protein p53 in human embryos and fetuses. *Anat Embryol (Berl).* 1997;195(4):345-52.
44. Prochazkova J, Lichnovsky V, Kylarova D, Erdosova B, Vranka P. Involvement of p53 and Bcl-2 family proteins in regulating programmed cell death and proliferation in human embryogenesis. *Gen Physiol Biophys.* 2004;23(2):209-29.
45. Brakus SM, Govorko DK, Vukojevic K, i sur. Apoptotic and anti-apoptotic factors in early human mandible development. *European journal of oral sciences.* 2010;118(6):537-46.
46. Trichilis A, Wroblewski J. Expression of p53 and hsp70 in relation to apoptosis during Meckel's cartilage development in the mouse. *Anat Embryol (Berl).* 1997;196(2):107-13.
47. Olivier M, Hollstein M, Hainaut P. TP53 mutations in human cancers: origins, consequences, and clinical use. *Cold Spring Harbor perspectives in biology.* 2010;2(1):a001008.
48. Saraga-Babic M, Bazina M, Vukojevic K, Bocina I, Stefanovic V. Involvement of pro-apoptotic and anti-apoptotic factors in the early development of the human pituitary gland. *Histol Histopathol.* 2008;23(10):1259-68.
49. Yorio T, Clark AF, Wax MB. *Ocular Therapeutics: Eye on new discoveries.* first ed. London: Academic Press; 2008.
50. Walenkamp MJ, Wit JM. Genetic disorders in the GH IGF-I axis in mouse and man. *European journal of endocrinology / European Federation of Endocrine Societies.* 2007;157 Suppl 1:S15-26.
51. Cediell R, Riquelme R, Contreras J, Diaz A, Varela-Nieto I. Sensorineural hearing loss in insulin-like growth factor I-null mice: a new model of human deafness. *The European journal of neuroscience.* 2006;23(2):587-90.

52. Camarero G, Avendano C, Fernandez-Moreno C, i sur. Delayed inner ear maturation and neuronal loss in postnatal Igf-1-deficient mice. *The Journal of neuroscience : the official journal of the Society for Neuroscience*. 2001;21(19):7630-41.
53. Messam CA, Hou J, Major EO. Coexpression of nestin in neural and glial cells in the developing human CNS defined by a human-specific anti-nestin antibody. *Experimental neurology*. 2000;161(2):585-96.
54. Petricevic J, Forempoher G, Ostojic L, i sur. Expression of nestin, mesothelin and epithelial membrane antigen (EMA) in developing and adult human meninges and meningiomas. *Acta histochemica*. 2011;113(7):703-11.
55. Kojima K, Takebayashi S, Nakagawa T, Iwai K, Ito J. Nestin expression in the developing rat cochlea sensory epithelia. *Acta oto-laryngologica Supplementum*. 2004 Mar(551):14-7.
56. Carricondo F, Iglesias MC, Rodriguez F, Poch-Broto J, Gil-Loyzaga P. In vitro long-term development of cultured inner ear stem cells of newborn rat. *Cell and tissue research*. 2010;342(1):13-9.
57. Farnum CE, Wilsman NJ. Axonemal positioning and orientation in three-dimensional space for primary cilia: what is known, what is assumed, and what needs clarification. *Dev Dyn*. 2011;240(11):2405-31.
58. O'Rahilly R, Gardner E. The timing and sequence of events in the development of the human nervous system during the embryonic period proper. *Z Anat Entwicklungsgesch*. 1971;134(1):1-12.
59. Pellegrino ED. Ethics. *JAMA : the journal of the American Medical Association*. 1989;261(19):2843-5.
60. Taniguchi M, Yamamoto N, Nakagawa T, Ogino E, Ito J. Identification of tympanic border cells as slow-cycling cells in the cochlea. *PloS one*. 2012;7(10):e48544.
61. Chen P, Segil N. p27(Kip1) links cell proliferation to morphogenesis in the developing organ of Corti. *Development*. 1999;126(8):1581-90.
62. Lowenheim H, Furness DN, Kil J, i sur. Gene disruption of p27(Kip1) allows cell proliferation in the postnatal and adult organ of corti. *Proceedings of the National Academy of Sciences of the United States of America*. 1999;96(7):4084-8.
63. Yasuda M, Yamada S, Uwabe C, Shiota K, Yasuda Y. Three-dimensional analysis of inner ear development in human embryos. *Anatomical science international*. 2007;82(3):156-63.
64. Teranishi N, Naito Z, Ishiwata T, i sur. Identification of neovasculature using nestin in colorectal cancer. *Int J Oncol*. 2007;30(3):593-603.

65. Ishiwata T, Matsuda Y, Naito Z. Nestin in gastrointestinal and other cancers: effects on cells and tumor angiogenesis. *World J Gastroenterol*. 2011;17(4):409-18.
66. Michalczyk K, Ziman M. Nestin structure and predicted function in cellular cytoskeletal organisation. *Histol Histopathol*. 2005;20(2):665-71.
67. Sahlgren CM, Mikhailov A, Vaitinen S, i sur. Cdk5 regulates the organization of Nestin and its association with p35. *Mol Cell Biol*. 2003;23(14):5090-106.
68. Vukojevic K, Petrovic D, Saraga-Babic M. Nestin expression in glial and neuronal progenitors of the developing human spinal ganglia. *Gene Expr Patterns*. 2010;10(2-3):144-51.
69. Saraga-Babic M, Vukojevic K, Bocina I, Drnasin K, Saraga M. Ciliogenesis in normal human kidney development and post-natal life. *Pediatr Nephrol*. 2012;27(1):55-63.
70. Sanna-Cherchi S, Sampogna RV, Papeta N, i sur. Mutations in DSTYK and dominant urinary tract malformations. *The New England journal of medicine*. 2013;369(7):621-9.

9. ŽIVOTOPIS

ROBERT TAFRA, dr. med.

Datum i mjesto rođenja: 20.09.1971. u Splitu

Kućna adresa: Krležina 31, Split

e-mail: rtafra2@net.hr

OBRAZOVANJE:

1978 - 1990. Osnovna škola i ZOC

1990 - 1997. Medicinski fakultet Split, Sveučilište u Zagrebu

1999 - 2000. Poslijediplomski znanstveni doktorski studij "Temeljne i kliničke medicinske znanosti", smjer Klinička medicina pri Medicinskom fakultetu u Splitu

2001 – 2005. Specijalizacija iz otorinolaringologije

AKADEMSKI STUPNJEVI:

1997. doktor medicine

2005. specijalist otorinolaringolog

NASTAVNI I STRUČNI RAD:

Nastava iz predmeta Građa ljudskog tijela I i II.

Znanstveni novak na Katedri za histologiju i embriologiju, Medicinskog fakulteta Sveučilišta u Splitu.

Asistent pri Katedri za otorinolaringologiju Medicinskog fakulteta u Splitu.

POPIS PUBLIKACIJA:

1. Tafra R, Mardešić Brakus S, Vukojević K, Kablar B, Čolović Z, Saraga-Babić M.

Interplay of proliferation and proapoptotic and antiapoptotic factors is revealed in the early human inner ear development. Otol Neurotol 2013; 00:00-00.

2. Čikeš V, Abaza I, Krželj V, Terzić IM, Tafra R, Trlaja A, Marušić E, Terzić J. **Prevalence of factor V Leiden and G6PD 1311 silent mutations in Dalmatian population.** Arch Med Res. 2004 Nov-Dec;35(6):546-8.

3. Račić G, Maslovara S, Roje Ž, Đogaš Z, Tafra R. **Hyperbaric oxygen in the treatment of sudden hearing loss.** ORL J Otorhinolaryngol RELat Spec. 2003 Nov-Dec;65(6):317-20.

4. Božanić D, Tafra R, Saraga-Babić M. **Role of apoptosis and mitosis during human eye development.** Eur J Cell Biol. 2003 Aug;82(8):421-9.

ZNANSTVENO ISTRAŽIVAČKI PROJEKTI:

Sudjelovanje na znanstvenom projektu "Razvitak središnjeg živčanog sustava i kralješnice u čovjeka", šifra projekta: 108194.

Sudjelovanje u projektu Ministarstva znanosti, obrazovanja i športa Republike Hrvatske "Genski izražaj u ranom razvoju čovjeka" grant broj 021-2160528-0507.