

# TOČNOST ZNAČAJKI ULTRAZVUČNOG PRIKAZA REGIONALNIH LIMFNIH ČVOROVA U PREPOZNAVANJU PRESADNICA TUMORA

---

**Rotim, Tatjana**

**Doctoral thesis / Disertacija**

**2017**

*Degree Grantor / Ustanova koja je dodijelila akademski / stručni stupanj:* **Josip Juraj  
Strossmayer University of Osijek, Faculty of Medicine / Sveučilište Josipa Jurja  
Strossmayera u Osijeku, Medicinski fakultet**

*Permanent link / Trajna poveznica:* <https://urn.nsk.hr/urn:nbn:hr:152:177335>

*Rights / Prava:* [In copyright](#) / [Zaštićeno autorskim pravom.](#)

*Download date / Datum preuzimanja:* **2024-11-05**



*Repository / Repozitorij:*

[Repository of the Faculty of Medicine Osijek](#)



SVEUČILIŠTE JOSIPA JURJA STROSSMAYERA U OSIJEKU  
MEDICINSKI FAKULTET OSIJEK

Tatjana Rotim

TOČNOST ZNAČAJKI ULTRAZVUČNOG PRIKAZA REGIONALNIH LIMFNIH  
ČVOROVA U PREPOZNAVANJU PRESADNICA TUMORA

Doktorski rad

Osijek, 2017.

Mentor rada: doc. dr. sc. Branka Kristek, dr. med., specijalist radiologije.

Rad ima 92 lista.

## **Predgovor**

Zahvaljujem svojoj mentorici, doc. dr. sc. Branki Kristek, dr. med., na inspiraciji, te dragocjenim savjetima, podršci i pomoći koju mi je pružila u izradi rada. Hvala na velikoj potpori u edukaciji i vremenu koje mi je omogućila kako bi ovaj rad bio dovršen.

Veliko hvala prof. dr. sc. Mariju Štefaniću, dr. med., na velikoj pomoći u statističkoj obradi podataka i savjetima tijekom izrade rada, koji mi je svojim znanjem i iskustvom te istančanim osjećajem za znanstvenu logiku i retoriku otvorio nove perspektive u sagledavanju znanstveno-istraživačkoga rada. Stečena ću znanja nastojati i dalje primijenjivati i nadograđivati.

Hvala mojoj dragoj kolegici dr. sc. Mariji Perić, dr. med. spec. citologu na stručnoj suradnji i podršci.

Hvala medicinskim sestrama koje su mi pomogle u prikupljanju uzoraka.

Veliko hvala mojoj kćeri Anji i roditeljima koji su me okružili ljubavlju, podržavali me, pomagali i vjerovali u mene.  
Njima posvećujem ovaj rad.

PREDGOVOR.....	III
SADRŽAJ.....	IV, V
1. UVOD.....	1
1.1. Epidemiologija malignih bolesti.....	1
1.2. Etiologija malignih bolesti.....	2
1.3. Dijagnostika.....	2
1.4. Limfni čvorovi.....	4
1.5. Ultrazvučni pregled u dijagnostici limfnih čvorova.....	5
2. HIPOTEZA.....	12
3. CILJ ISTRAŽIVANJA.....	13
4. ISPITANICI I METODE.....	14
4.1. Ustroj studije.....	14
4.2. Ispitanici i metode.....	14
4.3. Statističke metode.....	18
5. REZULTATI.....	20
5.1. Deskriptivna analiza.....	20
5.2. Dimenzije, ehokarakteristike limfnih čvorova; regionalne, spolne i dobne razlike.....	22
5.2.1. Dimenzije limfnih čvorova.....	22
5.2.2. Ehokarakteristike limfnih čvorova (rub, oblik, ehogenost, vaskularizacija).....	25
5.2.3. Regionalne, spolne i dobne razlike u obilježjima čvora variraju s citologijom limfnih čvorova.....	30
5.3. Dojam.....	31
5.3.1. Dojam, odrednice i varijabilnost dojma limfnih čvorova.....	31
5.3.2. Ehografska obilježja limfnih čvorova su međusobno ovisna, koreliraju.....	36
5.4. Povezanost dojma s veličinom, oblikom, rubom, vaskularizacijom i ehostrukturom limfnih čvorova.....	40
5.4.1. Povezanost citološkog nalaza i dojma.....	40
5.4.2. Modificira li dob ili spol povezanost dojma i citologije?.....	41
5.4.3. Predikcija citologije iz varijabli čvora, dobi i spola.....	42
5.5. Dijagnostička vrijednost sonografskih obilježja.....	45
6. RASPRAVA.....	53
6.1. Procjena mjerljivih značajki ultrazvučnog prikaza limfnih čvorova u otkrivanju zloćudnog zauzeća.....	54
6.1.1. Regionalni smještaj limfnog čvora.....	54

6.1.2. Dimenzije limfnog čvora.....	55
6.1.3. Oblik limfnog čvora.....	56
6.1.4. Rubovi limfnog čvora.....	58
6.1.5. Ehogenost limfnog čvora.....	59
6.1.6. Debljina korteksa limfnog čvora.....	60
6.1.7. Vaskularizacija limfnog čvora.....	61
6.2. Značajke prikaza limfnih čvorova ovisno o spolu i dobi, sijelu te nalazu citologije.....	62
6.2.1. Ehogenost limfnog čvora varira sa sijelom.....	62
6.2.2. Oblik limfnog čvora varira sa sijelom.....	63
6.2.3. Ehogenost limfnog čvora varira prema spolu.....	64
6.2.4. Ehogenost limfnog čvora varira prema dobi.....	65
6.2.5. Veličina limfnog čvora varira s dobi .....	65
6.2.6. Dimenzije i omjer longitudinalnog i transverznog dijametra (L/T) limfnog čvora ovisno o dobi.....	66
6.3. Definiranje subjektivne prosudbe ultrazvučnog prikaza limfnih čvorova i njezine primjenjivosti u otkrivanju zloćudnog zauzeća.....	66
6.4. Značajke subjektivno procijenjenog dojma ultrazvučnog prikaza limfnog čvora u otkrivanju zloćudnog zauzeća.....	67
6.5. Komplementarnost ultrazvučnog prikaza limfnih čvorova i ciljane citološke punkcije u otkrivanju zloćudnog zauzeća.....	68
6.6. Osobna anamneza osobe s limfadenopatijom i dijagnostički postupnik otkrivanja zloćudnog zauzeća.....	70
6.7. Dvije skupine morfoloških značajki.....	71
6.8. Mogućnosti unaprjeđenja osjetljivosti i specifičnosti u otkrivanju maligno izmijenjenog limfnog čvora.....	71
7. ZAKLJUČAK.....	74
8. SAŽETAK.....	76
9. SUMMARY.....	78
10. LITERATURA.....	80
11. ŽIVOTOPIS.....	91

# 1. Uvod

## 1.1. Epidemiologija malignih bolesti

U današnje su vrijeme maligne bolesti među vodećim uzrocima smrtnosti u svijetu, što predstavlja teret za društvo te veliki javno zdravstveni problem. Maligne su bolesti vodeći uzrok smrtnosti i u bolje i u slabije razvijenim zemljama. Razlozima povećanja broja malignih bolesti su starenje populacije, povećanje broja stanovništva te životne navike povezane s nastankom malignih bolesti (pušenje, manjak tjelesne aktivnosti, nezdrava hrana, mijenjanje reproduktivnog obrasca – prvi porod u zrelijoj dobi) (1, 2). Stope incidencije za sve maligne bolesti zajedno dvostruko su veće u razvijenim zemljama, u odnosu na slabije razvijene zemlje, ali su stope mortaliteta samo 8% do 15% veće u razvijenim zemljama. Ova razlika ovisi o obliku maligne bolesti, o dostupnosti liječenja te o činjenici da su u slabije razvijenim zemljama često otkrivene u kasnijoj fazi bolesti. U pravodobnom izboru najboljeg liječenja bitan je značaj rane i adekvatne dijagnostike (3, 4). Rast stope incidencije i mortaliteta u nekim slabije razvijenim zemljama dijelom su posljedica nezdravih životnih navika – prilagodbi nezdravim životnim navikama razvijenijih zemalja – pušenje, tjelesna neaktivnost, nezdrava hrana. U slabije razvijenim zemljama visok je udio malignih bolesti povezanih s infektivnim uzrocima – grlić maternice, jetra, želudac (2). U 2012. godini zabilježen je udio od 57% slučajeva malignih bolesti i 65% smrti od malignih bolesti u slabije razvijenim zemljama, bez obzira na velik broj populacije. Kako se čini i dalje će teret malignih bolesti biti većinom na slabije razvijenim zemljama, posebice radi rasta i starenja populacije, te povećanjem nezdravih čimbenika (4, 5). Nekoliko studija potvrđuje kako ljudi koji se naseljavaju u druge zemlje, nakon nekoliko generacija, preuzimaju incidenciju malignih bolesti zemalja u koje su došli, što pokazuje bitan utjecaj rizičnih faktora iz okoline (6).

Maligne bolesti pluća i dojke su najčešće dijagnosticirana maligna oboljenja i vodeći su uzrok smrtnosti od malignih bolesti u muškaraca i žena. U razvijenijim zemljama najčešće dijagnosticirana maligna bolest kod muškaraca je karcinom prostate, a kod žena najčešći uzrok smrti od karcinoma je karcinom pluća. Kod muškaraca su najčešće dijagnosticirane maligne bolesti još i one koje uključuju jetru, želudac, kolorektum, a kod žena želudac, grlić maternice i kolorektum (4). Karcinom pluća imao je udio od 12,7% svih novih malignih bolesti, te 18,2% uzroka smrti od malignih bolesti, a karcinom dojke imao je udio 23% svih malignih bolesti, a bio je peti uzrok smrti od malignih bolesti (2, 7).

U zadnja dva desetljeća u Europi je izrazito povećana incidencija karcinoma pluća i drugih karcinoma koji se povezuju s pušenjem, osobito kod žena (8, 9). Kod muškaraca je stopa smrtnosti od karcinoma pluća u opadanju, no karcinom pluća je među najčešćim uzrocima smrti od malignih bolesti kod oba spola (10). Karcinom dojke više nije karcinom s najvišom stopom porasta (prvenstveno posljedično poboljšanim terapijskim procedurama i skriningu) (11). U Europi je 2012. godine zabilježeno 3,4 milijuna novih slučajeva malignih bolesti, 53% kod muškaraca i 47% kod žena (12).

Podatci za Hrvatsku pokazuju srednju incidenciju i visok mortalitet od malignih bolesti te su drugi po učestalosti uzrok smrtnosti u Hrvatskoj. Incidencija i mortalitet povećavaju se s dobi i viši su za mušku populaciju. Kao i u svijetu, i u Hrvatskoj je najčešća maligna bolest muškaraca karcinom pluća, a žena karcinom dojke. Podatci za 2009. godinu u Hrvatskoj pokazuju incidenciju malignih bolesti u žena 422,1/100 000, a u muškaraca 537,6/100 000 (13).

## **1.2. Etiologija malignih bolesti**

Prema patofiziologiji maligne bolesti pripadaju grupi bolesti poremećenog rasta i širenja promijenjenih stanica. Ova se skupina bolesti liječi kirurški, onkološki (zračenje, kemoterapija), hormonalnom i biološkom terapijom, kao i ciljanom terapijom. Terapija i prognoza bolesti ovise o stupnjevanju i proširenosti bolesti. Stupnjevanje opisuje veličinu i proširenost karcinoma u vrijeme dijagnosticiranja. Stupnjevanje se temelji na veličini i proširenosti osnovnog tumora i je li se proširio na druge dijelove tijela. Kliničari često koriste TNM klasifikaciju koja opisuje tumor s tri karakteristike – proširenost primarnog tumora (T), prisutnost ili odsutnost zahvaćenih regionalnih limfnih čvorova (N) te prisutnost ili odsutnost udaljenih metastaza (M) (14).

## **1.3. Dijagnostika**

U interdisciplinarnom pristupu, radiologija ima središnju ulogu u oblikovanju onkološke terapije maligne bolesti jer je kliničarima potrebno više od utvrđivanja lokalizacije primarnog procesa. Unaprjeđenje u radiološkim metodama analize omogućit će bolji izbor terapije za malignu bolest pojedinog pacijenta. Jedan od bitnih čimbenika u stupnjevanju malignih bolesti je postojanje metastaza u perifernim limfnim čvorovima (vrata, pazuha i prepona).



Za dijagnostiku limfnih čvorova postoji nekoliko metoda: klinički pregled, ultrazvučna dijagnostika, kompjuterizirana tomografija (CT), magnetna rezonanca (MR), citološka aspiracijska punkcija pod kontrolom ultrazvuka te pozitronska emisijska tomografija (PET/CT). Palpacija je kao dijagnostička metoda nepouzdana jer se manji limfni čvorovi kod debljih pacijenata ne mogu zadovoljavajuće ispalpirati, a palpacijski se veći upalni čvorovi mogu pogrešno interpretirati (15, 16). Ultrazvuk se koristi kao veoma precizna, jeftina i lako dostupna dijagnostička metoda za prepoznavanje metastatski izmijenjenih limfnih čvorova (17, 18). Kod prepoznavanja maligno izmijenjenih limfnih čvorova vrata senzitivnost ultrazvuka doseže 78,4%, a specifičnost 98,5%. Kod CT i MR pregleda senzitivnost je 77%, a specifičnost 99,4%, dok je na kontrastnom CT pregledu senzitivnost 90,2%, a specifičnost 93,9%. Pregled magnetskom rezonancom visoke jakosti polja daje senzitivnost od 86%, a specifičnost od 94% u prepoznavanju metastatski izmijenjenih limfnih čvorova vrata. Citološka aspiracijska punkcija pod kontrolom ultrazvuka ima senzitivnost 98,1%, a specifičnost do čak 100%. Pozitronska emisijska tomografija (PET/CT) ima senzitivnost 80,3%, a specifičnost 92,8% (19, 20). Histološke promjene u limfnom čvoru zahvaćenom bolešću dat će objašnjenje morfoloških promjena čvora na ultrazvučnom pregledu koji omogućuje liječniku vizualizirati patološke strukture u bilo kojoj ravnini (21, 22).

Kompjuterizirana tomografija (CT) i magnetna rezonanca (MR) spadaju u neinvazivne metode koje ne traju dugo, a pacijenti ih dobro prihvaćaju. Zbog toga su osnovna dijagnostika kod većine primarnih tumora. Kada se CT i MR koriste u dijagnostici limfnih čvorova, procjena limfnih čvorova ovisi većinom o anatomiji, više nego o funkciji i fiziologiji. Osnovni kriterij za stupnjevanje limfnih čvorova CT i MR pregledom je veličina, uz morfološke karakteristike, te bojanje kontrastom. Veličina kao osnovni kriterij u stupnjevanju ima svoja ograničenja te je teško odrediti granicu benignih i malignih limfnih čvorova (23-29).

PET (Pozitronska emisijska tomografija) spada u funkcijske dijagnostičke metode i ima veliku ulogu u dijagnostici limfnih čvorova, prvenstveno radi korištenja analoga glukoze (18F-FDG (fluorodeoxyglucose)) koje izraženo uzimaju stanice s povećanim postotkom glikolize i proliferacije. Rezolucija slike PET-om je niža, a što se riješilo spajanjem PET-a i CT-a, čime je dijagnostika poboljšana (30, 31). 18F-FDG nije vrlo selektivan niti nužno specifičan u dijagnostici tumora jer postoje i stanice koje izraženo koriste glukozu, a nisu tumorske stanice, što je najviše izraženo kod makrofaga u upalnim lezijama (32, 33).

Korištenjem specifičnih kontrastnih sredstava za limfne čvorove mogu se nadići neka ograničenja CT i MR pregleda. Ultra male čestice supermagnetičnog željezo-oksida su relativno nova vrsta MR kontrastnih sredstava razvijenih 1980-ih godina za intravenoznu MR limfografiju (34, 35).

#### **1.4. Limfni čvorovi**

Limfni sustav je razgranata mreža limfnih organa (timus, koštana srž), limfnih žila i limfnih čvorova, koji služe kao filter i izvor limfocita. To je dodatni put kojim tekućina može otjecati iz međustaničnih prostora u krv. Limfni čvorovi, sa slezenom i nakupinama limfnog tkiva pridruženim sluznicama respiratornog i probavnog sustava te kože, spadaju u sekundarne limfne organe – mjesta sazrijevanja stanica imunološkog sustava. Limfni su čvorovi postavljeni u tijeku limfnih žila. Njihova je funkcija filtriranje limfe, imunološki nadzor, sazrijevanje i recirkulacija limfnih stanica. Ovalnog su oblika, obavijeni vezivnom ovojnicom (*capsula*), od koje prema unutrašnjosti limfnog čvora odlaze vezivne pregrade (*trabeculae*). U središnji konkavni dio limfnog čvor a– *hilus*, ulazi arterija i živac, a izlazi vena i dvije izlazne limfne žile (*vasa efferentia*). Ulazne limfne žile (*vasa afferentia*) su brojnije i na periferiji ulaze u čvor. Periferni dio čvora je kora – *cortex*, a duboki dio je srž – *medulla*. U kori se nalaze germinativni čvorići. Limfni čvorovi čine niz uzastopnih filtera koji su važni u obrani organizma protiv mikroorganizama i širenja tumorskih stanica. Limfom se može prenijeti upala iz nekog upalnog područja u čvorove u koje se ulijeva – limfadenitis. Limfom se također mogu prenijeti i maligne stanice te tako nastaju metastaze u limfnim čvorovima. Područni limfni čvorovi su skupine limfnih čvorova u koje se slijeva limfa pojedinih dijelova tijela – tu spadaju i limfni čvorovi vrata, pazuha i prepona (36-39).

Periferna limfadenopatija označava stanja u kojima limfni čvorovi postaju uvećani, mijenjaju konzistenciju i brojnost, a povezana su sa sistemskim, benignim, infekcijskim bolestima, kao i s malignim bolestima. Može biti lokalizirana i generalizirana. Veći dio – oko 75% periferne limfadenopatije je lokalizirano, a više od 50% je u regiji glave i vrata. Normalna veličina kod većine perifernih limfnih čvorova je ispod i do 1 cm, ali veličina čvorova ovisi i o regiji gdje se nalazi, kao i o životnoj dobi (tako npr. čvorovi u preponama veličinom do 1,5 cm se mogu smatrati u fiziološkim granicama, kod djece u dobi od dvije do deset godina normalni čvorovi su veći). Bitno je uzeti dobru anamnezu pacijenta (dob, vrijeme pojave, trajanje simptoma, prijašnje bolesti) koja će pomoći u donošenju zaključka zajedno sa slikovnim pretragama (40).

Kada se radi o perifernoj limfadenopatiji najčešće su obuhvaćeni limfni čvorovi vrata. Može se raditi o širokom spektru bolesti, a najčešće su to bakterijska ili virusna infekcija lica, nazofarinksa ili orofarinksa. Bilateralni limfadenitis vrata može biti uzrokovan virusima poput Epstein-Barr virusa, cytomegalovirusa (41, 42). Vratni limfni čvorovi često su mjesto za presadnice malignih tumora glave i vrata, kao najčešći su karcinom pločastih stanica gornjeg aerodigestivnog trakta, presadnice žlijezda slinovnica, štitne žlijezde i kožnih karcinoma, kao i primarni limfom vrata. Ponekad i maligni tumori drugih ishodišta mogu stvarati presadnice u vratnim čvorovima (43).

Aksilarna limfadenopatija je najčešće nespecifična ili reaktivna. Može biti posljedicom presadnice karcinoma dojke. Rijetko se vidi aksilarna zasebna limfadenopatija kao posljedica Hodgkin i non-Hodgkin limfoma (44). Čest je uzrok i bolest mačjeg ogreba (45).

Ingvinalna limfadenopatija je najčešće posljedica infekcije, spolno prenosivih bolesti, a rjeđe malignih bolesti (44).

Osnovne široke kategorije uzroka periferne limfadenopatije mogu se opisati skraćenicom MIAMI (*malignancies, infections, autoimmune disorders, miscellaneous and unusual conditions, iatrogenic causes* – malignomi, infekcije, autoimune bolesti, razna i neuobičajena stanja, jatrogeni uzroci) (44).

U dijagnostici limfadenopatije na prvom su mjestu fizikalni pregled i uzimanje podataka o pacijentu (anamneza), uz laboratorijske nalaze. Kod određenog broja pacijenata to će biti dovoljno za dijagnozu jednostavnih upalnih bolesti. Kod nerazjašnjenih uzroka limfadenopatije i sumnje na malignu bolest, potrebna je daljnja dijagnostika (44, 46, 47).

### **1.5. Ultrazvučni pregled u dijagnostici limfnih čvorova**

Nakon kliničkog pregleda slijedi daljnja dijagnostika, gdje se na početku nalazi ultrazvučni pregled, a koji se koristi i za stupnjevanje i praćenje malignih oboljenja. Važno je napomenuti da su za vizualizaciju sitnih promjena u limfnom čvoru izrazito bitni kvalitetan aparat, odnosno multifrekventne linearne sonde visoke rezolucije (preko 7,5 MHz). Koriste se posebne programske postavke koje su određene za pregled limfnih čvorova (malih organa) i pomažu u prepoznavanju blago izraženih promjena te u eventualnoj kasnijoj komparaciji (48).

Kod prikaza promjena većih dimenzija, veće površine, koriste se različite opcije – duže sonde nego inače ili abdominalna sonda, ili trapezoidni prikaz polja (elektronsko zakošenje ultrazvučnih zraka koje pretvaraju pravokutni prikaz linearne sonde u trapezoidni). Prošireno se polje snimanja koristi i kod panoramskog prikaza (*extended-field-of-view*) ili 3D načina, koji se također koristi za bolji anatomski prikaz i topografski opis (49).

*Color Doppler* (obojeni dopler, CD) prikaz bitan je za prikaz vaskularizacije, smjera i brzine protoka unutar limfnog čvora. CD prikazuje i morfološke i vaskularne karakteristike limfnog čvora koje su povezane s njegovom trenutnom patologijom (50).

U daljnjoj dijagnostičkoj obradi moguće je koristiti i kontrastni ultrazvuk (*CEUS – contrast-enhanced ultrasound*), kao moderniju ultrazvučnu metodu koja u odnosu na CD bolje prikazuje mikrovaskulaturu. CEUS uključuje primjenu ultrazvučnih kontrastnih sredstava koja se apliciraju intravenski u perifernu venu, te se promjene u ciljanom organu, limfnom čvoru promatraju nakon nekoliko sekundi, minuta (51).

Sljedeća relativno novija ultrazvučna metoda je elastografija, koja se koristi za dodatnu, detaljniju karakterizaciju tvorbe. Razvijene su različite tehničke metode za prikaz i karakterizaciju elastičnosti tkiva, odnosno relativne čvrstoće tkiva. Elastografija se temelji na činjenici da je maligno tkivo čvršće od benignog, te se računa odnos čvrstoće limfnog čvora i okolne muskulature (52).

Normalni izgled limfnog čvora na ultrazvučnom pregledu sastoji se od vanjske hipoehogene kore/korteksa, te unutarnje hiperehogene medule/hilusa. Kora je najčešće jednolične debljine i manja od polovice promjera hilusa. Tijekom vremena, razne infekcije, upalna stanja, godine odgovora imunološkog sustava dovode do atrofije i ožiljkavanja limfnih čvorova – korteks se stanjuje (moguće i nejednolično – što može zbunjivati u dijagnostici), a ehogenost raste. Također, vremenom dolazi do masne izmjene – u smislu šireg i ehogenijeg hilusa, što dovodi do uvećanja čvora. Normalni limfni čvorovi su ovalnog oblika, pokazuju hilarnu vaskularizaciju (pravilnog grananja od hilusa prema periferiji) ili su avaskularni. *Power Doppler* je osjetljiviji za detektiranje sporijeg protoka. Postoje činjenice bitne kod utvrđivanja izmijenjenog limfnog čvora, a to su razlikovanje limfnog čvora od drugih tvorbi, utvrđivanje izgleda čvora, odnosno, je li čvor normalan ili izmijenjen, te je li promijenjeni izgled limfnog čvora uzrokovan upalnim ili malignim procesom (53).

Ultrazvučnim pregledom, kao prvom metodom izbora za pregled limfnih čvorova, limfni se čvor karakterizira prema više morfoloških značajki:

1. Veličina limfnog čvora jedna je od bitnih morfoloških značajki u karakterizaciji limfnih čvorova, ali nikako jedina. Mjeri se uzdužni ili poprečni dijamer limfnog čvora. Veličina je bitna i pri praćenju limfnih čvorova – povećanje vidljivo na kontrolnim pregledima kod bolesnika s osnovnom malignom bolešću je visoko suspektno, a smanjenje na kontrolnim pregledima je pokazatelj odgovora na terapijsku proceduru.

2. Oblik limfnog čvora je sljedeća morfološka značajka. Normalni limfni čvorovi najčešće teže duguljastom obliku, a maligni i kod limfoma teže okruglom obliku. Kod oblika koristimo odnos dužeg i kraćeg promjera limfnog čvora. Niski omjer uzdužnog i poprečnog dijametara (longitudinal/transverse axis ratio – L/T omjer dijametara) je značajniji pokazatelj malignosti. Kao granična vrijednost L/T omjera obično se uzima 2 ili 1,5.

3. Hilus je jedan od morfoloških značajki limfnih čvorova. Kako je već ranije navedeno, kod normalnih čvorova hilus je hiperehogen. Različiti uzroci dovode do stanjivanja hilusa, a ponekad i potpunog nestanka. Najčešće se maligne čvorove opisuje bez vidljivog hilusa, no i benigni čvorovi također mogu biti bez vidljivog hilusa, dok pojedini maligni mogu imati hiperehogeni hilus. Tako sam gubitak masnog hilusa nije definitivni kriterij za razlikovanje benignih i malignih limfnih čvorova.

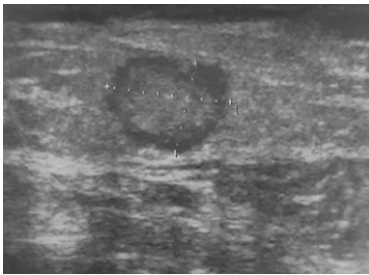
4. Debljina korteksa. Debljina normalnog korteksa je 1 do 2 mm. Određivanje debljine korteksa moguće je u slučaju postojanja hilusa limfnog čvora. Korteks se smatra zadebljanim kada je veći od polovice poprečnog dijametara hilusa. Korteks je ekscentrično zadebljan kada je debljina jednog dijela najmanje dvostruka u odnosu na dio gdje je korteks najtanji. Izgled korteksa i hilusa interpretiraju se zajedno. I upalna i maligna stanja dovode do zadebljanja korteksa. Ekscentrično zadebljanje korteksa mnogo je specifičnije za maligna stanja.

5. Rubovi. Maligni su čvorovi najčešće oštro ograničeni, a ako su im rubovi nejasni, nepravilni to upućuje na ekstrakapsularno širenje. Benigni čvorovi također najčešće imaju oštre rubove, no kod različitih upalnih zbivanja mogu biti i neoštri.

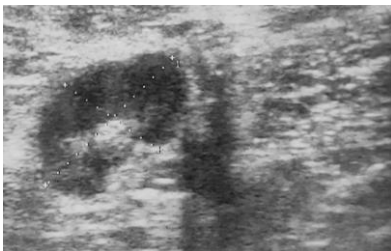
6. Unutrašnja struktura i ehogenost uključuju opis ehogenosti, prisutnost mikrokalcifikata, kortikalnih calcifikata, zona nekroze, periferni edem.

7. Vaskularizacija je kod normalnih limfnih čvorova hilarna, ili su čvorovi avaskularni, dok je periferna vaskularizacija visoko suspektna za malignu promjenu.

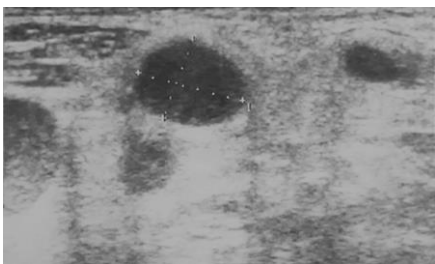
Niti jedna od navedenih značajki sama za sebe nije pouzdana u diferenciranju benignog, malignog ili reaktivnog limfnog čvora. Kombinacijom morfoloških značajki može se s većom sigurnošću okarakterizirati limfni čvor (52-55).



Slika 1.1. normalni limfni čvor



Slika 1.2. reaktivni limfni čvor

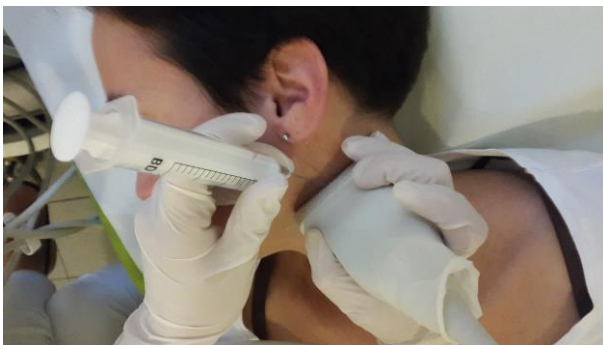


Slika 1.3. maligni limfni čvor

Ultrazvuk (UZV) je svakako prva pretraga kod svih bolesnika s povećanim limfnim čvorovima, zbog jednostavnosti, neinvazivnosti – sigurnosti, mogućnosti ponavljanja i bez, za sada poznatog, štetnog učinka, niske cijene, brze dostupnosti, a sa sve boljim tehnikama obrada slikovnog prikaza. Ultrazvuk je dinamički pregled u živom vremenu, široko prihvaćen, koji se u slučaju patološkog supstrata kombinira s citološkom aspiracijskom punkcijom (FNAC – *Fine needle aspiration cytology*). Pozitivan ili suspektan nalaz ultrazvučnog pregleda i/ili citološkog nalaza, upućuje na potrebu daljnjih pretraga, uključujući patohistološku (PHD) verifikaciju. U planiranju daljnjih pretraga važna je suradnja kliničara, citologa i radiologa. Cilj ultrazvučnog pregleda i aspiracijske punkcije pod kontrolom ultrazvuka je postavljanje dijagnoze većine promjena, uz izbjegavanje ekscizijske biopsije. Kod određenih bolesti, kao što su pojedini podtipovi limfoma, nije moguće doći do dijagnoze FNAC tehnikom, te zaključno mišljenje o terapiji zahtijeva biopsiju uzorka, odnosno limfnog čvora. Ponekad se FNAC koristi kao skrining metoda kod perifernih limfnih čvorova (56-58). Na ultrazvuk se upućuju bolesnici kojima liječnik ili oni sami palpiraju promjenu te oni koji dolaze na redovite preglede radi primarne maligne ili druge bolesti. Također, dolaze i bolesnici koji nemaju poznatu osnovnu bolest već radi različitih subjektivnih osjećaja u navedenim regijama, a pojedini i bez tegoba. Od osnovnih malignih bolesti radi kojih se rade pregledi regionalnih limfnih čvorova najčešći su karcinomi glave i vrata (najviše limfnih čvorova u ljudskom tijelu nalazi se u cervikofacijalnoj regiji, tako da i invazivni karcinom pločastih stanica gornjeg aero-digestivnog trakta ima veliki potencijal širenja u vratne limfne čvorove), limfomi, melanom, karcinom dojke (59-61). Danas se često uz ultrazvučni pregled koristi i doplerski prikaz promatranog limfnog čvora, koji uz morfološki prikaz prikazuje i angioarhitekturu limfnog čvora – karakteristike prokrvljenosti, koje pokazuju određene promjene kod različitih bolesti. Također je i bitna dopuna urednom kliničkom pregledu kod limfnih čvorova koji su smješteni u nepristupačnoj regiji za klinički pregled, duboko smješteni, ili kod pretilih ljudi (62). Kombinacija ovih dvaju navedenih pregleda omogućuje morfološku karakterizaciju limfnih čvorova kao i prikaz njihove vaskularizacije (63-65).

Kod utvrđivanja izmijenjenog ili uvećanog limfnog čvora indicirana je citološka aspiracijska punkcija (FNAC, FNAB) pod kontrolom ultrazvuka. Citološka punkcija pod kontrolom ultrazvuka ambulantni je zahvat za koji se koristi tanka igla. Igle mogu biti različitih veličina, od 22 do 27 guage-a (vanjski promjer 0,65 do 0,5 mm). Veličina igle ovisi i o navikama liječnika, o situaciji, odnosno sadržaju kojega se punktira (za gušći sadržaj koristi se igla većeg promjera, dok se za uzimanje uzoraka s manjim brojem epitelnih stanica, izraženije

fibroze koriste tanje igle). Na iglu se stavlja šprica 10 ili 20 ml kojom se stvara negativni tlak za adekvatnu sukciju (veće šprice se mogu koristiti za izvlačenje veće količine sadržaja). Nije potrebna lokalna anestezija, postupak kratko traje, jeftin je, pacijenti ga dobro prihvaćaju, a veoma brzo se dobiju i rezultati. Komplikacije nakon punkcije su iznimno rijetke i uglavnom nisu pogubne (lokalni hematoma, krvarenje – najčešće tijekom procedure ili nekoliko minuta nakon izvlačenja igle, lokalna infekcija, a izrazito rijetko pneumotoraks – u slučaju punkcije limfnog čvora blizu prsnog koša). Manjkavost citološke punkcije pod kontrolom ultrazvuka može biti neadekvatan, nezadovoljavajući uzorak za analizu moguće uzrokovan lošom pripremom i/ili bojenjem. Sadržaj dobiven punkcijom važno je adekvatno osušiti na mikroskopskom staklu, a dobiveni uzorak obojiti metodom po May Grunwald-Giemsa nakon čega klinički citolog može vršiti adekvatnu analizu, te promjene pravilno klasificirati u kategorije benigno i maligno (66-72). Češćim korištenjem tehnike i većim iskustvom liječnika u navedenom području povećat će se dijagnostička sposobnost punkcije (66, 67).



Slika 1.4. Citološka aspiracijska punkcija pod kontrolom ultrazvuka

Aspiracijska citologija u dijagnozi pojedinih oblika tumora (limfoma) može predložiti početnu dijagnozu koja će biti dopunjena histopatologijom i imunohistokemijom za potvrdu dijagnoze. Protočna citometrijska imunofenotipizacija (*flow cytometry immunophenotyping – FCI*) ima značajnu ulogu u dijagnozi i klasifikaciji limfoidne proliferacije, posebice slabo diferenciranih tumora, kojom se mjeri brojne fizičke karakteristike pojedine stanice (73, 74). Kod znatnog dijela promjena ostaje nejasna etiologija nakon FNA, te se kod takvih situacija može ponoviti FNA učiniti radiološki usmjerenu „core needle“ biopsiju – uzorkovanje širokom iglom (npr. *ultrasound-guided core biopsy – USCB*) ili otvorenu biopsiju. Kod otvorene biopsije, igla za biopsiju ima unutarnji mandren i vanjsku kanilu. Nakon ulaska cijele igle u tkivo, ispucava se unutarnji mandren koji ima udubljenje za tkivo, a nakon toga se izbacuje vanjska kanila, odreže tkivo koje pak ostane u udubljenju mandrena. *Core* biopsija je



manje invazivna i manjeg ukupnog troška u odnosu na otvorenu biopsiju, ne zahtijeva uspjavanje, a dobije se tkivni uzorak bitan za dijagnozu. Otvorena biopsija je visoko invazivna metoda, povećanog rizika za infekciju, oštećenja živčanih i vaskularnih struktura, nosi rizik anestezije, mogu nastati nepovoljni ožiljci a veća je i cijena. Otvorena biopsija nosi i rizik širenja tumora i oštećenja budućeg kirurškog polja (75, 76).

Dosadašnja istraživanja pokazuju iznimnu vrijednost morfoloških parametara izmijenjenih limfnih čvorova te njihove kombinacije s citološkom punkcijom pod kontrolom ultrazvuka u daljnjoj dijagnostičkoj proceduri (77, 78). Zahvaćenost regionalnih limfnih čvorova jedan je od najvažnijih prognostičkih čimbenika za ukupno preživljenje bolesnika. Za visoku dijagnostičku pouzdanost slikovnih metoda potrebni su iskusan liječnik i jasno definirani kriteriji razlikovanja benignih i malignih promjena limfnih čvorova. Mnoge studije definiraju važnu ulogu ultrazvuka za pojedine neoplazme kao što su dojka, melanom, štitnjača ili pojedinu regiju (vrat, pazuh, prepona). Studije koje uključuju više regija kao i multiple etiologije superficijalne limfadenopatije veoma su rijetke (79, 80). Pouzdanost i točnost ultrazvučnih kriterija malignosti varira s dobi, populacijom, demografijom, anatomskim regijama i primarnim sijelom malignog procesa. Tek je manji broj studija posvećen opisu utjecaja dobi i regije na razdiobu morfoloških kriterija, opisu frekvencije presadnica za svaki kriterij, te frekvencije citoloških nalaza za svaki ultrazvučni kriterij (81-83).

Svrha je ovog istraživanja proširiti postojeće znanje o dijagnostičkoj vrijednosti ultrazvučnih značajki limfnih čvorova, koristeći multivarijatni pristup u identifikaciji neovisnih prediktora malignosti i izvora varijabilnosti koji utječu na morfologiju limfnih čvorova i točnost ultrazvučne dijagnostike.

## 2. Hipoteza

- I. Benigno i maligno izmijenjeni limfni čvorovi razlikuju se svojim morfološkim karakteristikama u ultrazvučnom prikazu. Pojedini morfološki kriteriji limfnih čvorova, te njihove kombinacije, imaju različite dijagnostičke vrijednosti u diferenciranju benigno od maligno izmijenjenih limfnih čvorova.
- II. Morfološke karakteristike limfnih čvorova variraju s demografskim obilježjima, anatomskim sijelom i vrstom neoplazme. Demografske, anatomske kovarijate i vrsta neoplazme utječu na morfologiju limfnih čvorova i dijagnostičku točnost ultrazvučnog prikaza u razlikovanju benignih od malignih limfnih čvorova.
- III. Multivarijantnim pristupom u analizi moguće je identificirati neovisne prediktore malignosti limfnog čvora, kao i doprinos drugih izvora morfoloških varijacija dijagnostičkoj točnosti ultrazvučnog prikaza.

### **3. Cilj istraživanja**

Primarni cilj je utvrditi dijagnostičku vrijednost pojedinih morfoloških karakteristika limfnih čvorova u razlikovanju benigno izmijenjenih od maligno izmijenjenih limfnih čvorova. Utvrđivanjem značaja pojedinih morfoloških kriterija limfnih čvorova, identifikacijom neovisnih prediktora, kao i njihovih kombinacija, moglo bi se doprinijeti uvećanju dijagnostičke točnosti i smanjenju invazivne dijagnostike kod promjena okarakteriziranih kao uvjerljivo benigne ili uvjerljivo maligne.

Sekundarni cilj je odrediti značaj drugih izvora varijabilnosti koji utječu na morfologiju limfnih čvorova i točnost ultrazvučne dijagnostike, poput demografskih karakteristika (dob, spol), anatomske regije, prethodne povijesti i vrste maligne neoplazme.

## **4. Ispitanici i metode**

### **4.1. Ustroj studije**

Prospektivno opservacijsko istraživanje počelo je nakon odobrenja etičkog povjerenstva Kliničkog bolničkog centra Osijek (Broj: 25-1:15401-7/2013) u skladu s odredbama Helsinške deklaracije 1964. Prvi ispitanik obrađen je 13. prosinca 2013. godine, a zadnji 7. travnja 2015. godine.

Ultrazvučni pregled učinjen je u Kliničkom bolničkom centru Osijek na Zavodu za dijagnostičku i intervencijsku radiologiju. Ultrazvučni je pregled izvodio licencirani radiolog s osam godina neprekinutog iskustva u pregledima limfnih čvorova. Tijek procedure, te sama procedura u istraživanju nisu se razlikovale u odnosu na svakodnevnu radiološku praksu. Nakon informiranog pisanog pristanka ispitanika, ili skrbnika, učinjena je citološka punkcija pod kontrolom ultrazvuka. Citološke uzorke je pregledavao iskusni citolog, s osam godina iskustva u citološkoj dijagnostici limfnih čvorova.

### **4.2. Ispitanici i metode**

Istraživanjem su obuhvaćena 123 ispitanika svih dobnih skupina. Najstariji ispitanik imao je 86 godina, a najmlađi 11 godina. Uključeni su bili bolesnici koji su ranije upućeni na ultrazvučni pregled vrata, pazuha i prepona, te kod kojih se našao limfni čvor kod kojega je bilo indicirano učiniti citološku punkciju pod kontrolom ultrazvuka.

#### **Kriteriji za uključanje ispitanika u istraživanje**

Ultrazvučnim pregledom pregledavane su bile regije vrata, pazuha i prepona.

Na pregled su upućivani bolesnici s malignim bolestima, prvenstveno vrata, pluća i melanoma, kao i bolesnici s palpabilnim limfnim čvorom, odnosno nejasnim uzrocima limfadenopatije. Tijekom ultrazvučnog pregleda, kada je bio utvrđen morfološki izmijenjen ili uvećan limfni čvor, postavljala se indikacija, prema pravilima radiološke struke, za citološku punkciju pod kontrolom ultrazvuka.

#### **Kriteriji za isključivanje ispitanika iz istraživanja**

Bolesnici koji ne daju pismenu suglasnost za citološku punkciju pod kontrolom ultrazvuka

Kod ultrazvučnog pregleda perifernih limfnih čvorova koristilo se linearnu sondu frekvencije 5-13 MHz aparata ALOKA (SSD-ALPHA6-ST-ST ALOKA ProSound Digital Color System; Japan, Tokyo), programskim postavkama za pregled malih organa.

Ultrazvučni je pregled rađen u B-modu i *Colour Doppler-u* (obojeni dopler, CD), uz uporabu medicinskog gela – Sonogel. Pacijent je tijekom pregleda bio u supinacijskom položaju, u slučaju pregleda vrata u hiperekstenziji vrata (oko 45 stupnjeva). Ultrazvučni pregled je uključivao uzdužni i poprečni prikaz regije.

Doplerski protok ultrazvučne studije rađen je optimiziranim doplerskim parametrima poput niskog wall filtera (wf) za prikaz sporih protoka (50-100 Hz), niske skale brzine (oko 5cm/s), niske pulsirajuće opetovane frekvencije – PRF s visokom osjetljivošću za prikaz sporih protoka (700-1000 Hz). Obojena se jakost (color-gain) optimizirala tijekom pretrage kako bi se dobilo što bolji prikaz u boji bez artefakata.

Ultrazvučnim pregledom i obojenim doplerom, limfni čvor opisan je s osam ultrazvučnih značajki:

– **Regionalni smještaj – lokalizacija**

- Vrat
- Pazuh
- Prepona

– **Dimenzije**

- u poprečnoj i uzdužnoj orijentaciji limfnog čvora (poprečna orijentacija je kada je sonda orijentirana okomito na uzdužnu os regije snimanja, te uzdužna kada je paralelna s uzdužnom osi regije snimanja)
- mjere se dvije dimenzije – uzdužni i poprečni dijametar limfnog čvora (mm)

– **Oblik** (uzima se u obzir odnos uzdužnog i poprečnog dijametara limfnog čvora)

- ovalan, okrugli, nepravilan

– **Rubovi**

- pravilni, nepravilni, lobulirani

– **Ehogenost**

- hiperehogen središnji dio i hipoehogen korteks
- hipoehogen
- heteroehogen

– **Debljina korteksa**

- milimetri

– **Vaskularizacija obojenim doplerom**

- pravilna – od hilusa prema periferiji
- nepravilna
- nepravilno hipervaskularizirana
- nepravilno hipovaskularizirana

– **UZV dojam**

prikaz benigno izmijenjenog čvora (u daljnjem tekstu „dojam benignog čvora“), maligno izmijenjeni čvor („dojam malignog čvora“) te čvorovi s mogućom malignošću („dojam dvojbenog/suspektnog čvora“).

- Benigno
- Dvojbeno/suspektno
- Maligno

Prije ultrazvučnog pregleda proučilo se raniju medicinsku dokumentaciju pacijenta povezanu s pregledom na koji je pacijent upućen, s posebnim osvrtom na maligne bolesti. Od demografskih podataka zabilježeni su spol i dob. Ako je postojao slikovni i pisani nalaz eventualnog ranijeg ultrazvučnog pregleda utvrdilo se jesu li izmijenjene značajke limfnoga čvora.

## **Citološka punkcija pod kontrolom ultrazvuka**

Kada se utvrdio izmijenjeni limfni čvor, bolesniku se objasnila potreba za citološkom punkcijom pod kontrolom ultrazvuka (kao početna dijagnostička procedura) i moguće komplikacije te, ako je pacijent pristao na punkciju, pročitao je i potpisao suglasnost za punkciju te sudjelovanje u istraživanju.

Nakon ultrazvučnog pregleda medicinska sestra je sterilno oprala kožu pacijenta otopinom Skinsept color (Ecolab GmbH&Co OHG, Njemačka) te ga pripremila za punkciju, a nakon čega je radiolog izveo citološku punkciju pod kontrolom ultrazvuka. Nakon vizualizacije promjene ultrazvučnom sondom pod kutom od 90 stupnjeva u odnosu na promjenu, izvela se citološka punkcija. Za punkciju se koristilo tanku iglu 21Gx1 ½“LB (MEDOJECT, Slovačka), koja je postavljena na špricu od 10 ili 20 ml. Igla se uvodila punkcijom kroz kožu u promjenu, uz dužu ili kraću stranu ultrazvučne sonde. Nakon što je igla ušla u promjenu, otvarala se šprica – izvlačio klip šprice, čime se stvarao negativan tlak i aspirirao sadržaj iz promjene. Igla se pomicala unutar promjene 10-20 puta. Kada je opisani postupak završen, špricu se zatvorilo, klip je vraćen u početni položaj, čime se otpuštao negativan tlak (smanjuje mogućnost prolaska tumorskih stanica kroz put igle). Nakon čega se igla povlačila izvan tijela. Sadržaj koji je dobiven punkcijom stavljen je na mikroskopska stakla gdje se sušio.

## **Citološka analiza**

Citološke uzorke obrađivalo se u suradnji s Kliničkim zavodom za kliničku citologiju. Dobiveni se uzorak bojavao metodom po May Grunwald-Giemsa nakon čega je klinički citolog vršio analizu. Citološki preparati analizirali su se u Kliničkom zavodu za kliničku citologiju binokularnim svjetlosnim mikroskopom Olympus BX 40 CY (Japan, Tokyo) uz povećanje x100, x200, x400 i x1000 te su se klasificirali u kategorije benigno i maligno.

### **Kriteriji za kategoriju benigno uključuju:**

1. Normalan nukleocitoplazmatski odnos
2. Mali nukleoli
3. Limitirani broj nukleola
4. Gladak rub jezgrine membrane
5. Nježan kromatin
6. Odsutna hiperkromazija

7. Dobra adhezivnost staničnih nakupina (osim u limfnim čvorovima)
8. Čista pozadina
9. Bez mitoza

**Kriteriji za kategoriju maligno uključuju:**

1. Poremećen nukleocitoplazmatski odnos
2. Povećani nukleoli nepravilne konfiguracije
3. Povećani broj nukleola
4. Nazubljen rub jezgrine membrane
5. Hiperkromazija
6. Grubi kromatin
7. Slaba adhezivnost staničnih nakupina
8. Nekroza
9. Mitoze prisutne

Za adekvatan citološki uzorak bitan je bio dovoljan broj limfatičnih stanica za postavljanje dijagnoze. Uzorci s malim brojem limfatičnih stanica i obilnim stanicama periferne krvi bili su označeni kao nedovoljni za dijagnozu. Ako je dobiven benigni citološki nalaz, nakon 4 do 8 tjedana ponavlja se ultrazvučni pregled i citološka punkcija pod kontrolom ultrazvuka, a maligni su prosljeđivani na daljnju obradu. Tijekom istraživanja nije zabilježena značajnija komplikacija procedure.

### **4.3. Statističke metode**

Omjerne varijable opisane su aritmetičkom sredinom i standardnom devijacijom ili medijanom s interkvartilnim rasponom kada je to bilo potrebno. Kategoričke varijable opisane su apsolutnim, relativnim frekvencijama i proporcijama. Normalnost distribucije i homogenost varijanci procijenjene su Anderson-Darling i Levene testom. Za testiranje razlika neovisnih skupina korišteni su Fisher exact, Pearson  $\chi^2$ , Mann-Whitney i Kruskal-Wallis test s *post-hoc* Bonferroni-Dunn poredbom. Za tablice kontingencije, empirijske P-vrijednosti procijenjene su Monte Carlo simulacijama (n=10000). Povezanost je procijenjena omjerom izgleda (odds ratio, OR, s Haldane-Gart-Zweifel korekcijom gdje je bilo potrebno) i 95% intervalom pouzdanosti (95% CI, confidence interval). Dijagnostička učinkovitost pojedinih parametara i modela procijenjena je pomoću prediktivnih vrijednosti, osjetljivosti i



specifičnosti, s osobitim naglaskom na površinu ispod ROC krivulje. Najbolji prerez ROC krivulje određen je Youdenovim kriterijem. Univarijatna korelacijska analiza učinjena je neparametrijskim Spearman rho ( $\rho$ ) testom.

Neovisnost prediktora testirana je Friedmanovim MARS (*multivariate adaptive regression splines*) algoritmom (84), fleksibilnom neparametrijskom viševerižinskom adaptivnom regresijskom analizom koja ne zahtijeva pretpostavke o funkcionalnim odnosima. Metoda se temelji na podjeli područja ulaznih varijabli od kojih svako ima svoju regresijsku jednadžbu, što ju čini pogodnom za rad s velikim brojem ulaznih varijabli. Svaka točka prekida, ili čvor procijenjen je na temelju eksperimentalnih podataka (*earth* 4.4.8 paket (85) for R software (86) v3.3.2, [www.r-project.org](http://www.r-project.org)). MARS je osobito pogodan za nelinearne, nemonotone, složene i visokodimenzionalne probleme. Najbolji model definiran je najmanjom pogreškom generaliziranog unakrsnog provjeravanja (*generalized cross validation criterion*), uz penalizaciju = 3. Ako nije drugačije naznačeno, analiziran je adaptivni model. Kao rezultat, MARS obično proizvodi jednostavne, lako interpretabilne modele niske složenosti. Prediktivna vrijednost konačnog MARS modela procijenjena je fleksibilnom diskriminantnom analizom, uporabom tzv. *confusion* matrica (*mda* 0.4-9 R paket). Dvostrani  $P < 0.05$  smatran je pragom značajnosti. Ukoliko nije drugačije navedeno, svi testovi učinjeni su u IBM SPSS v19.

## 5. Rezultati

### 5.1. Deskriptivna analiza

Uzorak čine 64 muška (52%) i 59 ženskih ispitanika, slične, prosječne dobi  $56 \pm 17.5$  godina (raspon 11-86 god.). Zabilježeno je 46 benignih (37%), 62 maligna (50%) i 15 suspektnih/neodređenih citoloških nalaza (13%). Među malignima, dominiraju 34 nalaza za metastatski karcinom, 22 za limfoproliferativnu bolest, 3 za presadnicu malignog melanoma; među benignima, predvodi reaktivna hiperplazija ( $n=25$ ), tkivo limfnog čvora ( $n=16$ ), 2 granulomatozne i 1 gnojna upala.

Pedeset referiranih ispitanika (41%) ima povijest prethodno liječene maligne neoplazme (Tablica 5.1). U takvih je zamijećeno značajno više citološki malignih nalaza (66% vs. 40%), a u bolesnika bez poznate maligne bolesti veći udio citološki suspektnih/neodređenih nalaza (16% vs. 6%).

Tablica 5.1. Razdioba citoloških nalaza (N) prema povijesti liječenja maligne neoplazme

#### povijest \* citologija

		citologija			Total
		ben	mal	susp	
povijest	poz	14	33	3	50
	neg	32	29	12	73
Total		46	62	15	123

$P=0.013$ , 10000 Monte Carlo simulacija

U žena prevladava citologija benignih skupina nalaza (29/59, 49%), a u muškaraca su zastupljenije maligne kategorije citologije (40/64, 63%), uz podjednak broj suspektnih nalaza (Tablica 5.2).

Tablica 5.2. Razdioba citoloških nalaza (N, %) prema spolu ispitanika

**citologija \* spol**

		spol		Total
		ženski	muški	
citologija	ben	29 (23)	17 (14)	46 (37)
	mal	22 (18)	40 (32)	62 (50)
	susp	8 (7)	7 (6)	15 (13)
Total		59 (48)	64 (52)	123 (100)

P=0.017, 10000 Monte Carlo simulacija

Smještajem, najčešća sijela limfnih čvorova čine vrat (n=63, 52% svih limfnih čvorova), prepone (n=35, 28%), i ostatak aksilarna regija, uz značajne razlike među spolovima, i to na račun većeg udjela cervikalnih sijela u muškaraca (59%), odnosno većeg udjela aksilarnih limfnih čvorova u žena (31% Ž vs. 11% M, Tablica 5.3).

Tablica 5.3. Razdioba anatomskih regija analiziranih limfnih čvorova (N, %) prema spolu

**spol \* regija**

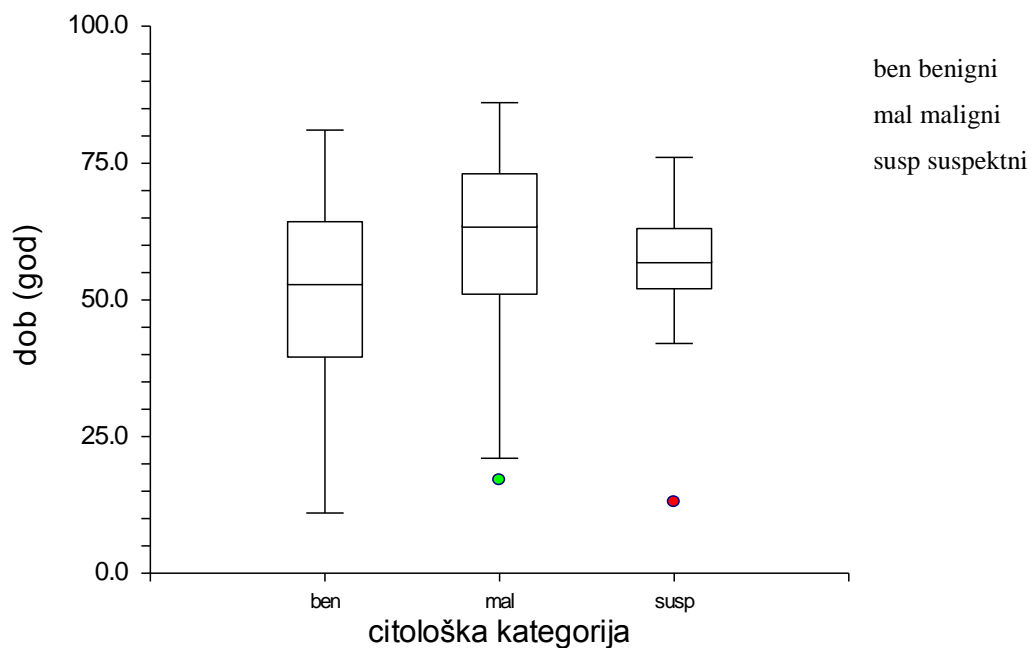
		regija			Total
		aksil	cerv	ing	
spol	ženski	18 (14.6)	25 (20.4)	16 (13)	59 (48)
	muški	7 (5.7)	38 (30.9)	19 (15.4)	64 (52)
	Total	25 (20.3)	63 (51.3)	35 (28.4)	123 (100)

aksil aksilarni, cerv cervikalni, ing ingvinalni

P=0.022, 10000 Monte Carlo simulacija

Nema razlike u citološkim kategorijama po regionalnim sijelima (P=0.186, 10000 Monte Carlo simulacija).

Ispitanici s benignom citologijom značajno su mlađi od ispitanika s malignom citologijom [median 53 (40-64) god. vs. 64 (51-73) god., P=0.012, Kruskal-Wallis test, Bonferroni-Dunn post-hoc, Slika 5.1].

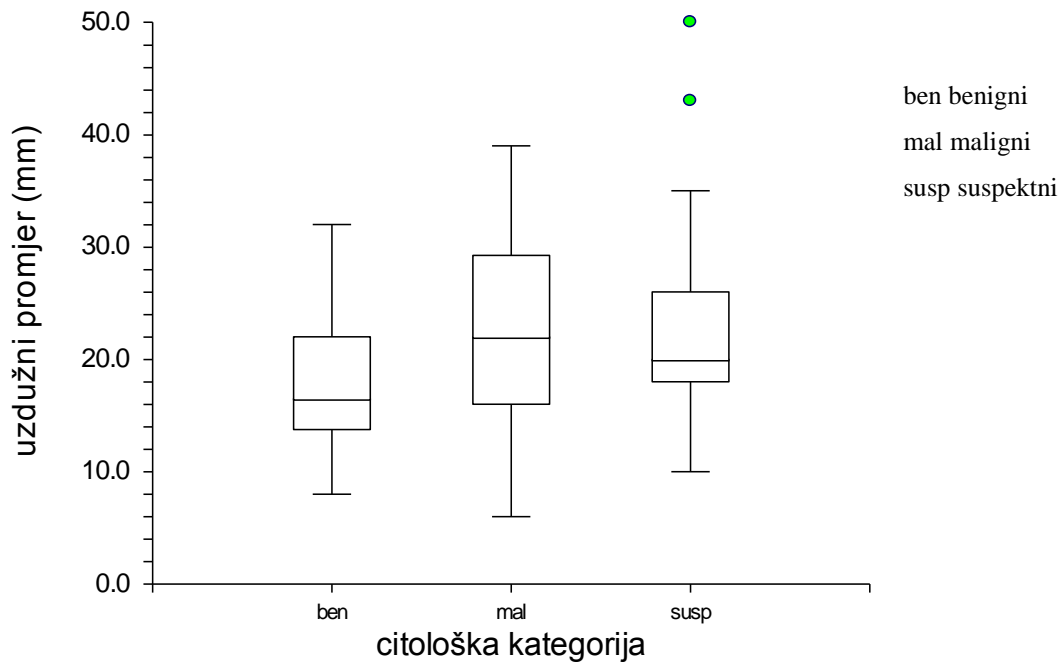


Slika 5.1. Razdioba dobi ispitanika prema citološkim kategorijama

## 5.2. Dimenzije, ehokarakteristike limfnih čvorova; regionalne, spolne i dobne razlike

### 5.2.1. Dimenzije limfnih čvorova

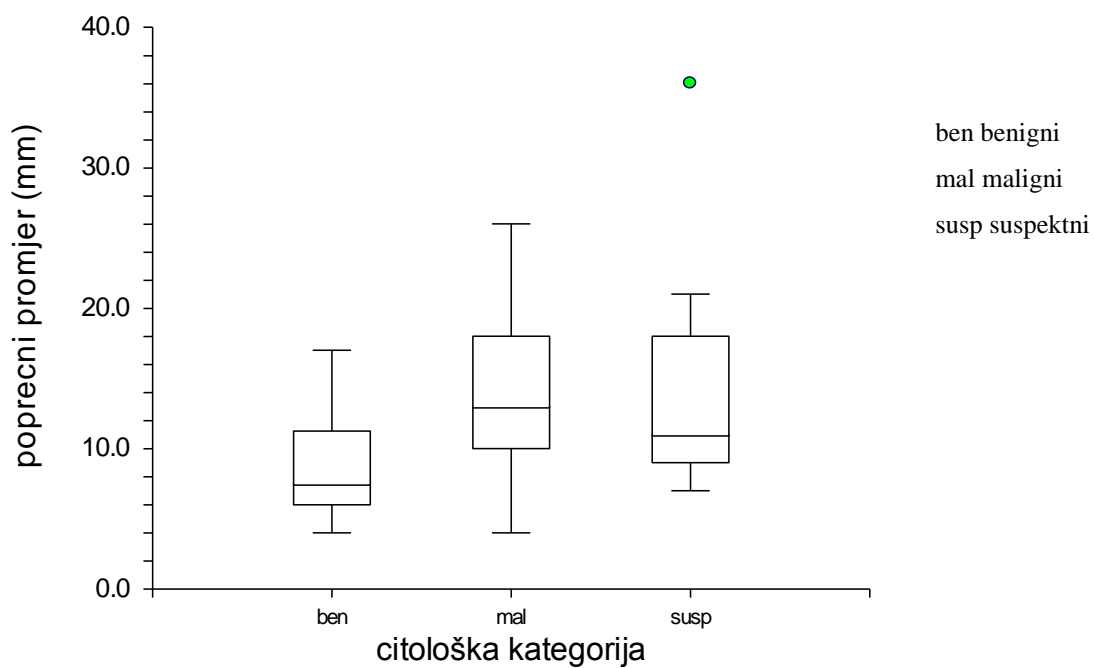
Duljina čvorova raste s citološkom kategorijom: benigni<suspekti<maligni limfni čvorovi ( $P=0.0025$ ), uz značajnu razliku limfnih čvorova benigne vs. maligne i benigne vs. suspektne citologije (Slika 5.2).



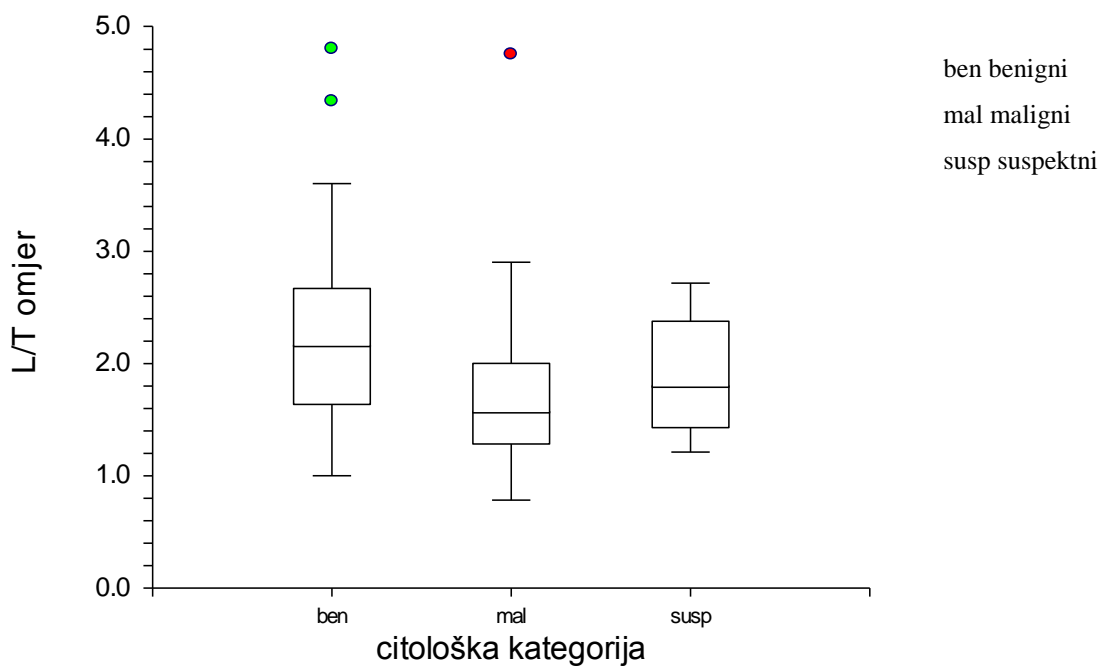
Slika 5.2. Razdioba uzdužnih promjera (dulja os) limfnog čvora prema citološkoj kategoriji

Slično raste i transverzalni promjer limfnih čvorova ( $P=10^{-6}$ ), uz značajnu razliku benigni vs. maligni i benigni vs. suspekti limfni čvorovi, ali ne i suspekti vs. maligni (Slika 5.3).

Omjer L-dulja os/T-kraća os inverzno zrcali obrazac duljine limfnih čvorova prema citološkim kategorijama (ben>mal, 2.2 (1.6-2.7) cm vs. 1.6 (1.3-2) cm,  $P=0.0002$ , Slika 5.4).



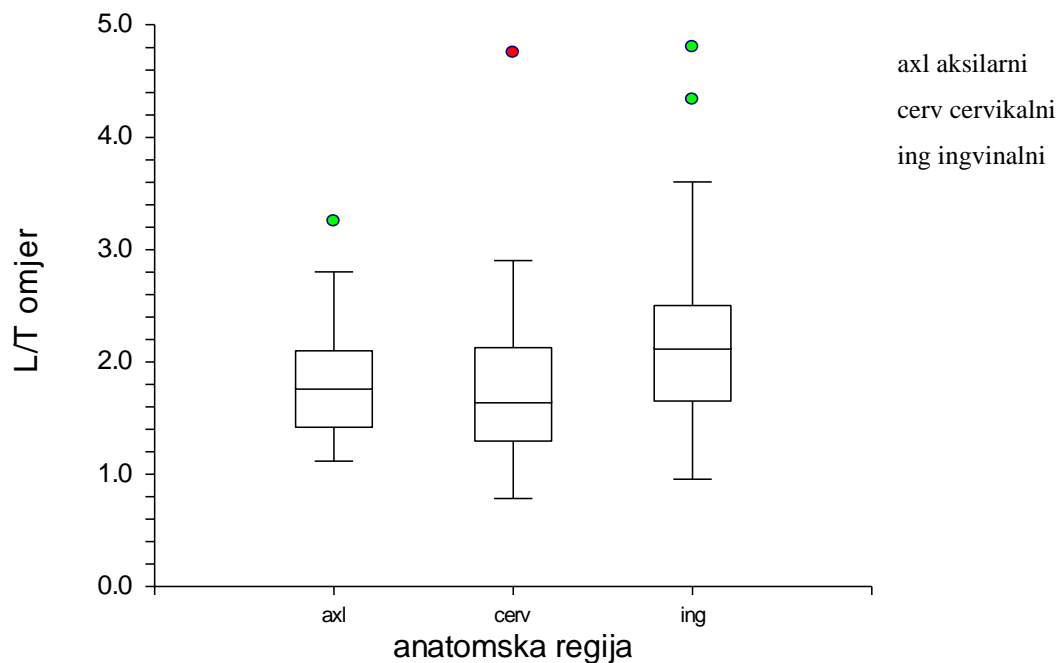
Slika 5.3. Razdioba poprečnih promjera (kraća os) limfnog čvora prema citološkoj kategoriji



Slika 5.4. Razdioba L (dulja os)/T (kraća os) omjera limfnog čvora prema citološkoj kategoriji

Sumarno, citološki suspekti limfni čvorovi ne čine skupinu posebnih karakteristika, već izglednije dio kontinuuma benigno->maligno, s nizom intermedijarnih osobitosti (L/T omjer) i osobitosti malignih čvorova (duljina, debljina).

Nema razlika u dobi, duljini i debljini limfnih čvorova po regionalnim sijelima. U univarijantnoj analizi, limfni čvorovi cervikalnih sijela značajno su manjeg omjera L/T u usporedbi s ingvinalnim limfnim čvorovima (P=0.02, Slika 5.5).



Slika 5.5. Razdioba L (dulja os)/T (kraća os) omjera limfnog čvora prema anatomskom sijelu

Nema spolnih razlika u duljini, debljini limfnih čvorova i omjeru ovih mjera među ispitanicima.

### 5.2.2. Ehokarakteristike limfnih čvorova (rub, oblik, ehogenost, vaskularizacija)

Nema robusnih spolnih razlika u razdiobi ehografskih obilježja.

Osim u kategoriji ehogenost i oblik limfnih čvorova, nema robusnih razlika u ehografskim obilježjima limfnih čvorova različitih sijela.

Izdvađa se relativni suvišak (73%) heteroehogenih/pretežito hipoehogenih i hipoehogenih limfnih čvorova u vratnim regijama, uz viši udio limfnih čvorova hiperehogenog središnjeg

dijela i zadebljanog korteksa prvenstveno ingvinalno (63%), nešto manje aksilarno (Tablica 5.4).

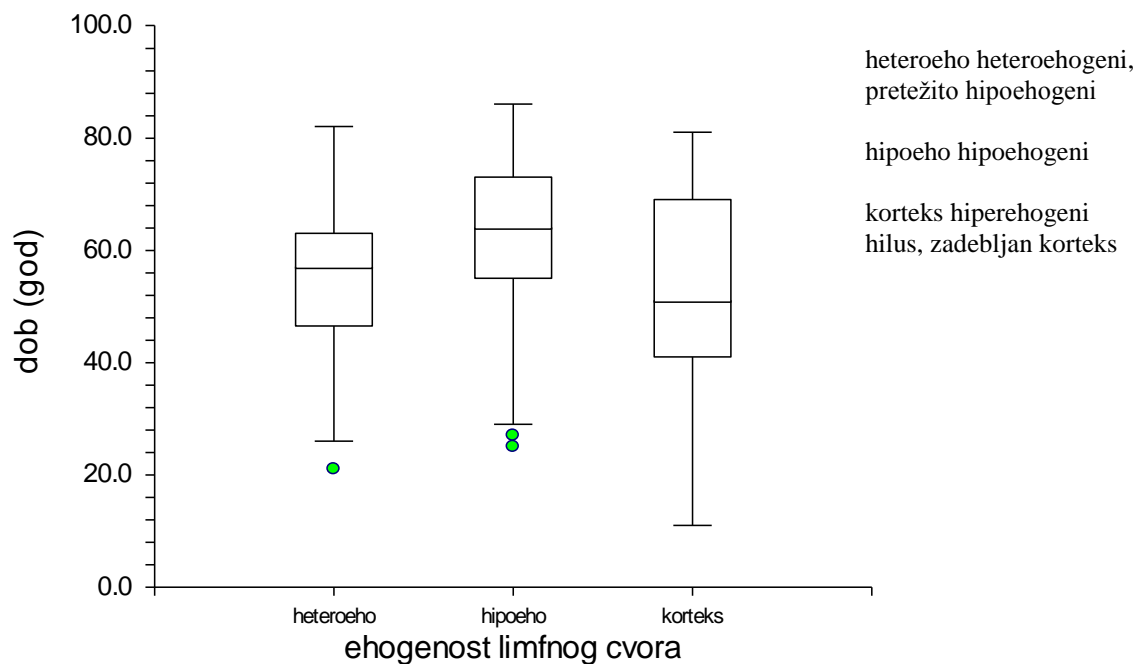
Tablica 5.4. Razdioba ehogenosti limfnih čvorova (N, %) prema anatomskom sijelu

<b>Ehogenost * regija</b>				
	regija			Total
	aksil	cerv	ing	
korteks	12 (9.8)	17 (13.8)	22 (17.9)	51 (41.5)
ehogenost heteroeho	1 (0.8)	13 (10.5)	3 (2.4)	17 (13.7)
hipoeho	12 (9.8)	33 (26.9)	10 (8.1)	55 (44.8)
Total	25 (20.4)	63 (51.2)	35 (28.4)	123 (100)

aksil aksilarni, cerv cervikalni, ing ingvinalni

P=0.005, 10000 Monte Carlo simulacija

Ispitanici s hipoehogenim čvorovima (Slika 5.6) značajno su stariji ( $62 \pm 14.2$  god.) od ispitanika s čvorovima hiperehogenog središnjeg dijela, zadebljanog korteksa ( $51 \pm 19.6$  god.).



P=0.0022, Kruskal-Wallis test

Slika 5.6. Razdioba dobi ispitanika prema ehogenosti limfnih čvorova



Tablica 5.5. Razdioba ehogenosti limfnih čvorova (N, %) prema tercilama dobi ispitanika

**Ehogenost \* dob (strata)**

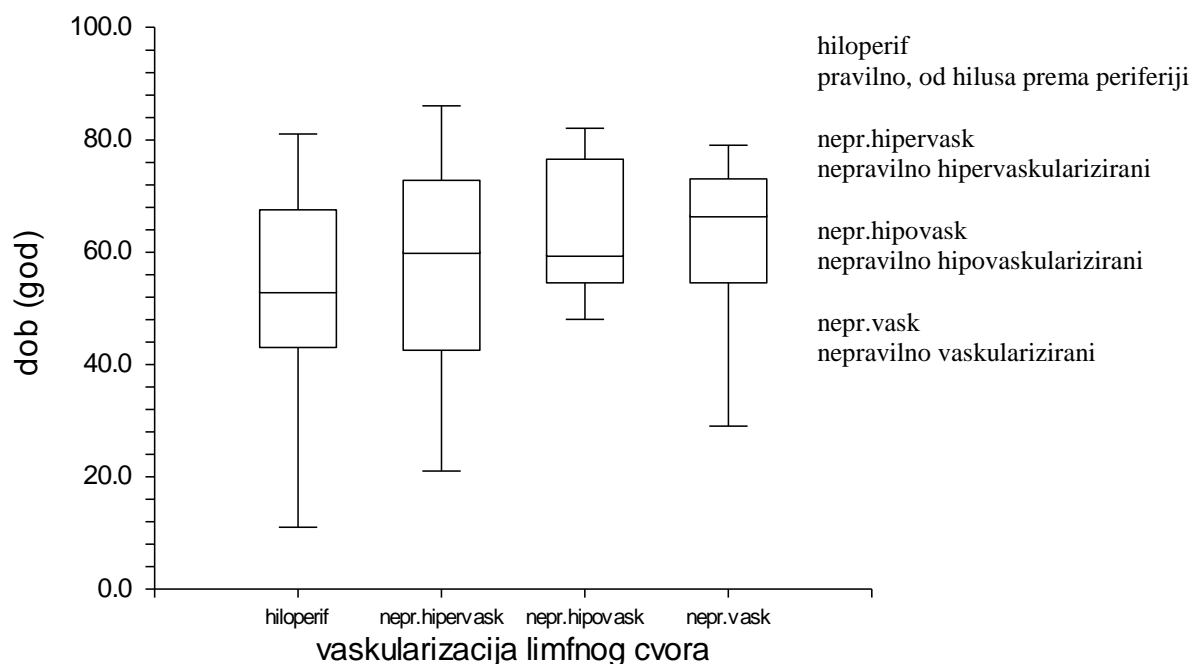
		ehogenost			Total
		korteks	heteroeho	hipoeho	
Tercile dobi (god)	T1 (<52)	27 (22)	5 (4)	8 (6)	40 (32)
	T2 (52-67)	11 (9)	10 (8)	21 (17)	42 (34)
	T3 (>67)	13 (11)	2 (2)	26 (21)	41 (34)
Total		51 (42)	17 (14)	55 (44)	123 (100)

korteks hiperehogeni hilus, zadebljan korteks; heteroeho heteroehogeni pretežito hipoehogeni, hipoeho hipoehogeni

$P < 10^{-3}$ , 10000 Monte Carlo simulacija

Opaža se porast udjela ispitanika srednje tercile dobi (52-67 god.) u skupini heteroehogenih i hipoehogenih limfnih čvorova, odnosno tercile treće dobi (>67 god.) u skupini hipoehogenih limfnih čvorova (Tablica 5.5). U prvoj tercili dobi, prevladavaju limfni čvorovi hiperehogenog središnjeg dijela, zadebljanog korteksa (27/40); u drugoj i trećoj tercili heteroehogeni/pretežito hipoehogeni i hipoehogeni limfni čvorovi.

Ispitanici s nepravilno vaskulariziranim limfnim čvorovima značajno su stariji ( $63 \pm 13.5$  god.) od ispitanika s čvorovima vaskulariziranim od hilusa prema periferiji ( $52 \pm 18.3$  god., Slika 5.7,  $P=0.022$ , Kruskal-Wallis test).



Slika 5.7. Razdioba dobi ispitanika prema vaskularizaciji limfnog čvora

Tablica 5.6. Razdioba vaskularizacije limfnih čvorova (N, %) prema tercilama dobi ispitanika

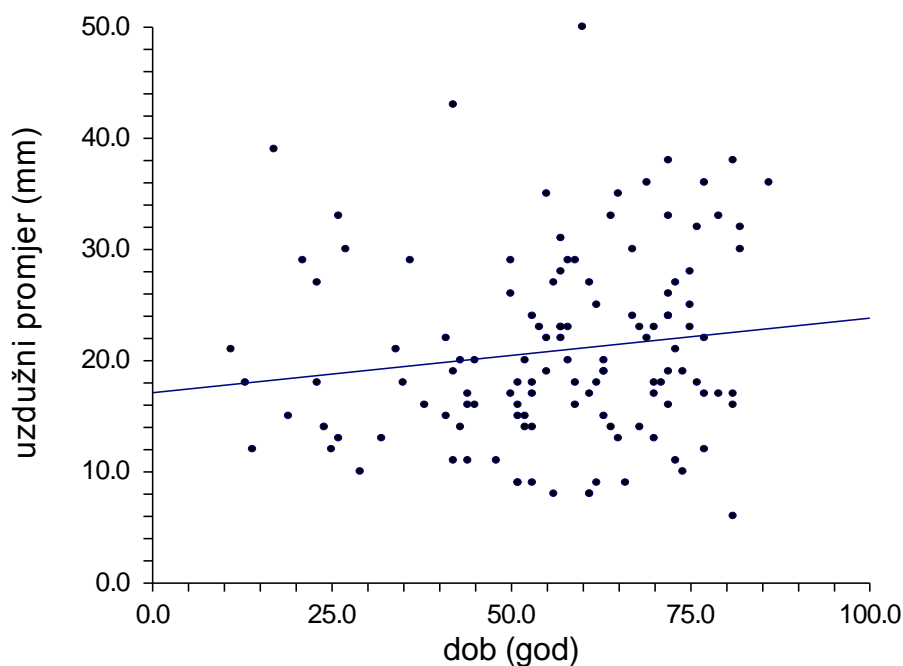
**Vaskularizacija \* dob (strata)**

		vaskularizacija				Total
		hiloperif	hipervasknep	hipovasknep	nepr	
Tercile dobi (god)	T1 (<52)	30 (24.4)	4 (3.3)	2 (1.6)	4 (3.3)	40 (32.6)
	T2 (52-67)	21 (17)	6 (4.9)	7 (5.7)	8 (6.5)	42 (34.1)
	T3 (>67)	18 (14.5)	6 (4.9)	5 (4.1)	12 (9.8)	41 (33.3)
Total		69 (55.9)	16 (13.1)	14 (11.4)	24 (19.6)	123 (100)

hiloperif pravilno, od hilusa prema periferiji; hipervasknep nepravilno hipervaskularizirani; hipovasknep hipovaskularizirani; nepr nepravilno vaskularizirani

U prvoj tercili dobi apsolutno prevladavaju limfni čvorovi vaskularizirani od hilusa prema periferiji (Tablica 5.6., 30/40), s porastom udjela različito nepravilno vaskulariziranih limfnih čvorova s drugom i trećom tercilom dobi.

Uzdužni, ali ne i poprečni promjer limfnih čvorova raste s dobi ( $\rho=0.19$ ,  $P=0.034$ ,  $n=123$ , Slika 5.8.).



Slika 5.8. Povezanost uzdužnog promjera (dulja os) limfnih čvorova s dobi ispitanika

Isključenjem ispitanika s nedijagnostičkom citologijom, u pripadnom MARS modelu, dob ( $R^2=8\%$ ), poglavito iznad 51. godine života, i maligna citologija neovisne su odrednice veličine limfnog čvora.

Kraća os limfnih čvorova (MARS): poprečni promjer neovisno raste s malignom citologijom, duljinom limfnog čvora (izraženije za limfne čvorove dulje od 16 mm), a opada s dobi, poglavito iznad 58. godine života.

L/T omjer (MARS model) neovisno opada s malignom citologijom, a raste s dobi, poglavito iznad 58. godine života. U kombinaciji s ovim prediktorima, sijelo limfnih čvorova nema učinka koji bi bio neovisan o dobnim razlikama ili razlikama u prevalenciji malignih limfnih čvorova.

### **Debljina korteksa limfnih čvorova**

Za korteks, u skupini limfnih čvorova hiperehogenog središnjeg dijela/hipoehogenog korteksa, zabilježeno je sljedeće:

I) Za min i max debljinu korteksa, nema razlika po spolu. Nema razlike po dobi i veličini limfnih čvorova.

II) Cervikalni [6.2 (3.5-8.4) mm] limfni čvorovi imaju širu min. debljinu korteksa od ingvinalnih [4.1 (3.1-7.1) mm, Kruskal-Wallis  $P=0.0069$ ].

III) Citološki maligni limfni čvorovi imaju/pokazuju veću max. debljinu korteksa [7.1 (6.2-7.8) mm,  $P=0.03$ , Mann-Whitney test], ali uz znatna preklapanja s benignima [4.1 (3.1-7.3) ] mm.

### **5.2.3. Regionalne, spolne i dobne razlike u obilježjima čvora variraju s citologijom limfnih čvorova**

Nadalje, testirana je povezanost obilježja limfnih čvorova sa spolom i sijelom, separatno za ishod citologije. Kako podležeća patologija uvećanog limfnog čvora bitno utječe na obilježja, citologija je korištena za odvojenu usporedbu utjecaja spola i sijela na razlike u ehografskim karakteristikama čvorova.

Analizirana su samo ehografska obilježja koja variraju po spolu ili sijelu u prethodnoj univarijantnoj analizi.

Sijelo:

A) Ehogenost čvora varira s regijom i u ispitanika s benignom citologijom ( $P=0.046$ , 10000 Monte Carlo simulacija) i u ispitanika s malignom citologijom limfnih čvorova ( $P=0.036$ , 10000 Monte Carlo simulacija). U skupini benignih citologija ( $n=46$ ), dominira veća zastupljenost limfnih čvorova hiperehogenog središnjeg dijela, zadebljanog korteksa u ingvinalnoj regiji (14/16), uz podjednak udio hipoehogenih i limfnih čvorova hiperehogenog središnjeg dijela, zadebljanog korteksa u preostalim regijama. Heteroehogeni limfni čvorovi rijetkost su u skupini benignih citologija (1 instanca ingvinalno). Gubitak statističke snage stratifikacijom uzorka može dijelom pridonijeti rezultatima.

U skupini malignih citologija ( $n=62$ ), izdvaja se relativni suvišak heteroehogenih i hipoehogenih limfnih čvorova, poglavito cervikalno (33/37). Aksilarno i ingvinalno, limfni čvorovi hiperehogenog središnjeg dijela, zadebljanog korteksa (5/10 aksilarnih i 6/15 ingvinalnih) i hipoehogeni limfni čvorovi (4/10 aksilarnih i 7/15 ingvinalnih) podjednako su česti među maligno izmijenjenim, uz manji udio heteroehogenih limfnih čvorova.

B) Oblik limfnih čvorova varira prema regiji ( $P=0.046$ , 10000 Monte Carlo simulacija). Skupno, u svim regijama, neovisno o citologiji, dominiraju ovalni limfni čvorovi (80% svih čvorova), osobito aksilarno i ingvinalno (23/25 vs. 31/35). Vratna regija pokazuje najveću varijabilnost u obliku limfnih čvorova. Nepravilni (6/63) i okrugli limfni čvorovi (13/63) isključivo i gotovo isključivo vezani su uz vratnu regiju (6/63 i 13/63) i malignu citologiju.

Spolne razlike u ehogenosti limfnih čvorova: U skupini benignih citologija, ali ne i malignih, izdvaja se veća zastupljenost limfnih čvorova hiperehogenog središnjeg dijela, zadebljanog

korteksa u muškaraca (14/17,  $P=0.048$ ), uz gotovo podjednak udio hipoehogenih i limfnih čvorova hiperehogenog središnjeg dijela, zadebljanog korteksa u žena.

Dob: Ehogenost varira prema dobi u skupini limfnih čvorova benignih citoloških nalaza ( $P=0.028$ ), ali i malignih citoloških nalaza ( $P=0.002$ ). U skupini benignih, izdvaja se dominantna zastupljenost limfnih čvorova hiperehogenog središnjeg dijela, zadebljanog korteksa u prvoj tercili dobi (18/20). U skupini malignih citologija izdvaja se porast udjela heteroehogenih i hipoehogenih limfnih čvorova u srednjoj (15/16) i gornjoj tercili dobi (22/29).

Tercile dobi: Uzdužni promjer limfnih čvorova raste s dobi u skupini malignih citoloških nalaza ( $P=0.038$ ), ali ne i benignih, i to podjednako na račun porasta broja limfnih čvorova intermedijarne veličine (16-23 mm) i porasta broja velikih limfnih čvorova ( $>23$  mm) u srednjoj (13/16) i gornjoj tercili dobi (24/29).

### **5.3. Dojam**

#### **5.3.1. Dojam, odrednice i varijabilnost dojma limfnih čvorova**

Prema ultrazvučnom dojmu, limfni čvorovi su razvrstani na 29 benignih (23.6%), 46 malignih (37.4%) i 48 suspektnih (39%).

#### **Dojam vs. ehografska obilježja**

Veličina [definirana okvirno tercilama distribucije uzdužnog promjera: T1 (mali) $<16$  mm, T3 $>23$  mm (veliki)], oblik, ehogenost i vaskularizacija značajno određuju zaključni dojam limfnih čvorova.

Tablica 5.7. Razdioba subjektivnog dojma limfnih čvorova (N, %) prema tercilama (T) uzdužnog promjera

**veličina\* dojam**

		dojam			Total
		ben	mal	susp	
Veličina (mm)	T1 (<16)	9 (7.3)	16 (13)	19 (15.4)	44 (35.7)
	T2 (16-23)	6 (4.9)	23 (18.7)	9 (7.3)	38 (30.9)
	T3 (>23)	14 (11.4)	7 (5.7)	20 (16.3)	41 (33.4)
	Total	29 (23.6)	46 (37.4)	48 (39)	123 (100)

P=0.002, 10000 Monte Carlo simulacija.

Benigni i suspektni limfni čvorovi češće su maleni ili intermedijarne veličine (Tablica 5.7.), veliki su češće klasificirani kao maligni. Unatoč tome, opaža se znatno preklapanje veličine limfnih čvorova u svim kategorijama dojma.

Tablica 5.8. Razdioba subjektivnog dojma limfnih čvorova (N, %) prema obliku

**oblik \* dojam**

		dojam			Total
		ben	mal	susp	
oblik	nepravilni	0	4 (3.2)	2 (1.6)	6 (4.9)
	ovalni	29 (23.6)	28 (22.8)	41 (33.3)	98 (79.7)
	okrugli	0	14 (11.4)	5 (4.1)	19 (15.4)
	Total	29 (23.6)	46 (37.4)	48 (39)	123 (100)

P<10<sup>-3</sup>, 10000 Monte Carlo simulacija.

Benigni čvorovi poglavito su ovalni (29/29), kao i suspektni (41/48), a maligni znatno češće (28/46, 61%), premda ne isključivo, okrugli (Tablica 5.8.). Premda su benigni limfni čvorovi redovito ovalni (29/29), ovalni limfni čvorovi zastupljeni su u znatnom broju u svim kategorijama dojma (ben>susp>>mal). Okrugli i nepravilni limfni čvorovi isključivo su klasificirani kao suspektni ili maligni (udjelom, susp<mal).

Tablica 5.9. Razdioba subjektivnog dojma limfnih čvorova (N, %) prema rubovima

**rub \* dojam**

		dojam			Total
		ben	mal	susp	
rub	lobulirani	4 (3.3)	7 (5.7)	4 (3.3)	15 (12.3)
	nepravilni	2 (1.6)	14 (11.4)	8 (6.4)	24 (19.4)
	pravilni	23 (18.7)	25 (20.3)	36 (29.3)	84 (68.3)
	Total	29 (23.6)	46 (37.4)	48 (39)	123 (100)

P=0.071, 10000 Monte Carlo simulacija.

Nepravilni rub češći je u maligno razvrstanih čvorova (14/46, 30%, Tablica 5.9.), a pravilni u benignih (23/29), no bez statističke značajnosti. Većina limfnih čvorova pravilnog je ruba (68%).

Tablica 5.10. Razdioba subjektivnog dojma limfnih čvorova (N, %) prema ehogenosti

**ehogenost \* dojam**

		dojam			Total
		ben	mal	susp	
eho	korteks	24 (19.5)	4 (3.2)	23 (18.7)	51 (41.4)
	heteroeho	0	12 (9.8)	5 (4.1)	17 (13.9)
	hipoeho	5 (4.1)	30 (24.4)	20 (16.2)	55 (44.7)
	Total	29 (23.6)	46 (37.4)	48 (39)	123 (100)

korteks hiperehogeni hilus, zadebljan korteks; heteroeho heteroehogeni pretežito hipoehogeni, hipoeho hipoehogeni

P<10<sup>-3</sup>, 10000 Monte Carlo simulacija.

Benigni čvorovi obično su hiperehogenog središnjeg dijela, zadebljanog korteksa (24/29). Udio heteroehogenih/pretežito hipoehogenih limfnih čvorova raste sa suspektnim (5/48, 10%), osobito malignim dojmom (12/46, 26%, Tablica 5.10.). Hipoehogeni čvorovi predominantno su klasificirani kao suspektni ili maligni (50/55, 91%). Premda su benigni čvorovi najčešće hiperehogenog središnjeg dijela, zadebljanog korteksa, isti obrazac nalazi se

često i u kategoriji suspektnih, ali i malignih čvorova (ben>>susp>mal). Udio hipohogenih čvorova raste redom ben<<susp<mal.

Tablica 5.11. Razdioba subjektivnog dojma limfnih čvorova (N, %) prema vaskularizaciji  
**vaskularizacija \* dojam**

	dojam			Total
	ben	mal	susp	
hiloperif	27 (22)	8 (6.5)	34 (27.6)	69 (56.1)
vask hipervasknep	0	14 (11.4)	2 (1.6)	16 (13)
hipovasknep	1 (0.8)	11 (8.9)	2 (1.6)	14 (11.3)
nepr	1 (0.8)	13 (10.6)	10 (8.2)	24 (19.6)
Total	29 (23.6)	46 (37.4)	48 (39)	123 (100)

hiloperif pravilno, od hilusa prema periferiji; hipervasknep nepravilno hipervaskularizirani; hipovasknep hipovaskularizirani; nepr nepravilno vaskularizirani  
 $P < 10^{-3}$ , 10000 Monte Carlo simulacija.

Dojmom, benigni su čvorovi redovito (27/29), a često i suspektni (34/48), vaskularizirani od hilusa prema periferiji, ali je isti obrazac prisutan i u malignih limfnih čvorova (ben>susp>>mal, Tablica 5.11.).

Značajan udio malignih čvorova nepravilno je vaskulariziran (13/46), kao i suspektnih (susp~mal). Nepravilna hipo/hipervaskularizacija poglavito je obilježje čvorova svrstanih kao maligni, koji pokazuju i najveću varijabilnost obrazaca vaskularizacije.

Povijest maligne neoplazme pri pregledu marginalno povećava izgled za svrstavanje čvora u malignu kategoriju, prvenstveno na račun manjeg udjela benignih čvorova (Tablica 5.12.).



Tablica 5.12. Razdioba subjektivnog dojma limfnih čvorova (N) prema povijesti maligne bolesti

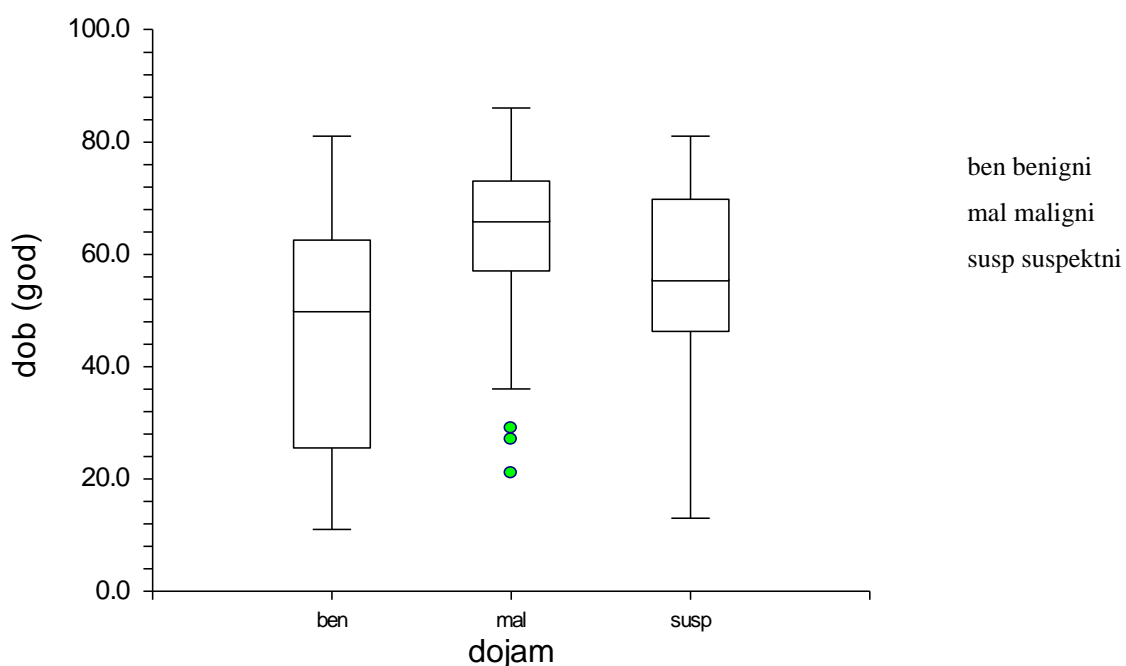
**povijest\* dojam**

		dojam			Total
		ben	mal	susp	
povijest	poz	7	24	19	50
	neg	22	22	29	73
Total		29	46	48	123

P=0.056, 10000 Monte Carlo simulacija.

Dojam ne varira uvjerljivo sa spolom (P=0.076) i sijelom limfnih čvorova (P=0.072).

### Dojam vs. dob



Slika 5.9. Razdioba dobi ispitanika prema subjektivnom dojmu limfnih čvorova

Ispitanici s čvorom benignog i suspektnog dojma značajno su mlađi od ispitanika s čvorovima ehografski malignog dojma (P=0.00011, Kruskal-Wallis test, Slika 5.9.).

Tablica 5.13. Razdioba subjektivnog dojma limfnih čvorova (N) prema tercilama (T) dobi ispitanika

**Dojam \* dob (strata)**

		dojam			Total
		ben	mal	susp	
Tercile dobi (god)	T1 (<52)	15	7	18	40
	T2 (52-67)	10	16	16	42
	T3 (>67)	4	23	14	41
Total		29	46	48	123

P=0.002, 10000 Monte Carlo simulacija

U prvoj tercili dobi, prevladavaju limfni čvorovi benignog i suspektnog dojma (33/40, 83%); s porastom udjela suspektnih i malignih u srednjoj (32/42, 76%) i osobito trećoj tercili, gdje i dominiraju (37/41, 90%, Tablica 5.13.).

**5.3.2. Ehografska obilježja limfnih čvorova su međusobno ovisna, koreliraju**

Matrica P-vrijednosti (tablice kontingencije, 10000 Monte Carlo simulacija)

Atribut	Oblik	Rub	Ehogenost	Vaskularizacija
Veličina	0.059	0.074	0.259	0.018
Oblik	-	0.003	<10 <sup>-3</sup>	<10 <sup>-3</sup>
Rub	-	-	0.012	0.156
Ehogenost	-	-	-	<10 <sup>-3</sup>

Vaskularizacija je jedino obilježje koje varira s veličinom čvora.

Tablica 5.14. Razdioba uzdužnog promjera prema vaskularizaciji limfnih čvorova (N, %)

**veličina \* vaskularizacija**

		vaskularizacija				Total
		hiloperif	hipervasknep	hipovasknep	nepr	
veličina	int (16-23 mm)	24 (19.5)	3 (2.4)	5 (4.1)	12 (9.8)	44 (35.8)
	veliki (>23 mm)	18 (14.6)	10 (8.2)	7 (5.7)	3 (2.5)	38 (31)
	mali (<16 mm)	27 (22)	3 (2.4)	2 (1.6)	9 (7.2)	41 (33.2)
	Total	69 (56.1)	16 (13)	14 (11.4)	24 (19.5)	123 (100)

hiloperif pravilno, od hilusa prema periferiji; hipervasknep nepravilno hipervaskularizirani; hipovasknep hipovaskularizirani; nepr nepravilno vaskularizirani

Obrazac vaskularizacije od hilusa prema periferiji nije povezan i ne varira u frekvenciji s veličinom limfnih čvorova (Tablica 5.14.). Ujedno je i najčešći obrazac vaskularizacije za limfne čvorove svih veličina (56%). Opisno, nepravilna hipervaskularizacija češća je u velikih limfnih čvorova (veliki>>int~mali, 10/38 vs. 3/44 vs. 3/41), kao i nepravilna hipovaskularizacija (veliki>int>mali, 7/38 vs. 5/44 vs. 2/41). Udio nepravilne hipovaskularizacije raste s veličinom limfnih čvorova, ali ukupno predstavlja najmanje zastupljeni obrazac vaskularizacije.

Tablica 5.15. Razdioba oblika limfnih čvorova prema rubu (N, %)

**oblik \* rub**

		oblik			Total
		nepravilni	ovalni	okrugli	
rub	lobulirani	0	14 (11.4)	1 (0.8)	15 (12.2)
	nepravilni	5 (4.1)	13 (10.6)	6 (4.8)	24 (19.5)
	pravilni	1 (0.8)	71 (57.7)	12 (9.8)	84 (68.3)
	Total	6 (4.9)	98 (79.7)	19 (15.4)	123 (100)

Analizirani su limfni čvorovi najčešće ovalni (ovalni>>okrugli>>nepravilnog oblika, 80% vs. 15% vs. 5%) i pravilnog ruba (68%). Lobulirani rub obično je rezerviran za ovalne limfne čvorove. Očekivano, limfni čvorovi nepravilnog oblika obično su nepravilnog ruba (5/6). Okrugli limfni čvorovi najčešće su pravilnog ruba (Tablica 5.15.).

Tablica 5.16. Razdioba oblika prema ehogenosti limfnih čvorova (N, %)

**ehogenost \* oblik**

	oblik			Total
	nepravilni	ovalni	okrugli	
korteks	0	51 (41.5)	0	51 (41.5)
eho heteroeho	5 (4.1)	8 (6.5)	4 (3.3)	17 (13.9)
hipoeho	1 (0.8)	39 (31.7)	15 (12.1)	55 (44.6)
Total	6 (4.9)	98 (79.7)	19 (15.4)	123 (100)

korteks hiperehogeni hilus, zadebljan korteks; heteroeho heteroehogeni pretežito hipoehogeni, hipoeho hipoehogeni

Limfni čvorovi hiperehogenog središnjeg dijela, zadebljanog korteksa i hipoehogeni limfni čvorovi podjednako su zastupljeni (41% vs. 45%). U obje kategorije, najčešće su ovalnog oblika, a u kategoriji limfnih čvorova hiperehogenog središnjeg dijela, zadebljanog korteksa isključivo ovalnog oblika. Heteroehogenost limfnih čvorova nije udružena s posebnim oblikom čvora. Okrugli limfni čvorovi obično su hipoehogeni (15/19, Tablica 5.16.).

Tablica 5.17. Razdioba oblika prema vaskularizaciji limfnih čvorova (N, %)

**vaskularizacija \* oblik**

	oblik			Total
	nepravilni	ovalni	okrugli	
hiloperif	1 (0.8)	66 (53.7)	2 (1.6)	69 (56.1)
hipervasknep	1 (0.8)	10 (8.1)	5 (4.1)	16 (13)
hipovasknep	4 (3.3)	7 (5.7)	3 (2.4)	14 (11.4)
nepr	0	15 (12.2)	9 (7.3)	24 (19.5)
Total	6 (4.9)	98 (79.7)	19 (15.4)	123 (100)

hiloperif pravilno, od hilusa prema periferiji; hipervasknep nepravilno hipervaskularizirani; hipovasknep hipovaskularizirani; nepr nepravilno vaskularizirani

Limfni čvorovi vaskularizirani od hilusa prema periferiji predominantno su ovalnog oblika (66/69, 96%). Ostali obrasci vaskularizacije ne variraju bitno s oblikom čvora. Ovalni limfni čvorovi najčešće su vaskularizirani od hilusa prema periferiji (66/98, 67%), uz varijabilan i

značajan doprinos i ostalih obrazaca vaskularizacije (Tablica 5.17.). Okrugli limfni čvorovi redovito su nepravilne vaskularizacije (9+5+3/19).

Tablica 5.18. Razdioba ehogenosti prema marginama limfnih čvorova (N, %)

**rub \* ehogenost**

		ehogenost			Total
		korteks	heteroeho	hipoeho	
rub	lobulirani	8 (6.5)	3 (2.4)	4 (3.2)	15 (12.1)
	nepravilni	8 (6.5)	8 (6.5)	8 (6.5)	24 (19.5)
	pravilni	35 (28.5)	6 (4.9)	43 (35)	84 (68.4)
	Total	51 (41.5)	17 (13.8)	55 (44.7)	123 (100)

korteks hiperehogeni hilus, zadebljan korteks; heteroeho heterohogeni pretežito hipoehogeni, hipoeho hipoehogeni

Limfni čvorovi pravilnog ruba (68% svih čvorova) najčešće su hipoehogeni ili hiperehogenog središnjeg dijela, zadebljanog korteksa (Tablica 5.18.). Nepravilnosti ruba relativno su češće u heterohogenih limfnih čvorova, a rjeđe i podjednako se nalaze i uz preostale obrasce ehogenosti.

Tablica 5.19. Razdioba ehogenosti prema vaskularizaciji limfnih čvorova (N, %)

**vaskularizacija \* ehogenost**

		ehogenost			Total
		korteks	heteroeho	hipoeho	
vask	hiloperif	49 (39.9)	3 (2.4)	17 (13.8)	69 (56.1)
	hipervasknep	0	6 (4.9)	10 (8.1)	16 (13)
	hipovasknep	0	6 (4.9)	8 (6.5)	14 (11.4)
	nepr	2 (1.6)	2 (1.6)	20 (16.3)	24 (19.5)
	Total	51 (41.5)	17 (13.8)	55 (44.7)	123 (100)

korteks hiperehogeni hilus, zadebljan korteks; heteroeho heterohogeni pretežito hipoehogeni, hipoeho hipoehogeni; hiloperif pravilno, od hilusa prema periferiji; hipervasknep nepravilno hipervaskularizirani; hipovasknep hipovaskularizirani; nepr nepravilno vaskularizirani

Limfni čvorovi hiperehogenog središnjeg dijela i zadebljanog korteksa poglavito su vaskularizirani od hilusa prema periferiji (49/51). Isti obrazac vaskularizacije prisutan je, međutim, i u hipoehogenim, kao i heteroehogenim limfnim čvorovima (korteks>>hipoehogeni>heteroehogeni). Hipoehogeni i heteroehogeni limfni čvorovi varijabilne su vaskularizacije, bez jasnog dominantnog obrasca, izuzev nešto više nepravilno vaskulariziranih u skupini hipoehogenih limfnih čvorova (Tablica 5.19.).

Zbirno, češće se izdvaja grupiranje prve tercile dobi, limfnih čvorova sa zadebljanim korteksom i vaskularizacijom od hilusa prema periferiji; hipoehogenih, nepravilno vaskulariziranih čvorova i gornje tercile dobi, te velikih, okruglih limfnih čvorova, nepravilne hipo/hipervaskularizacije, heteroehogene građe i nepravilnog ruba.

Limfni čvorovi benignog dojma svojim obilježjima čine uglavnom homogenu skupinu manjeg broja karakteristika. Čvorovi benignog dojma nalaze se najčešće u skupini ovalnih, malih – intermedijarnih limfnih čvorova pravilnog ruba, hiperehogenog središnjeg dijela, zadebljanog korteksa i pravilne vaskularizacije, od hilusa prema periferiji.

Dojam malignog čvora pripisan je češće kategoriji okruglih, hipervaskulariziranih/nepravilno vaskulariziranih, hipoehogenih čvorova; te velikim, hipovaskulariziranim, heteroehogenim limfnim čvorovima nepravilnog ruba i oblika.

Suspektni čvorovi karakteristikama su srodni benignim (mali, ovalni) s doprinosom intermedijarnih, nepravilnih; velikih i hipoehogenih čvorova. Udio suspektnih/dvojbenih čvorova raste prema velikim čvorovima, hipoehogenim i nepravilnim limfnim čvorovima.

Opaža se preklapanje među svim kategorijama, manje izraženo maligni/benigni dojam, znatno benigni/suspektni i suspektni/maligni čvor. Nema jasnih tranzicijskih karakteristika, koje bi bile tipične za suspektne limfne čvorove.

#### **5.4. Povezanost dojma s veličinom, oblikom, rubom, vaskularizacijom i ehostrukturom limfnih čvorova**

##### **5.4.1. Povezanost citološkog nalaza i dojma**

Dojam je značajno, premda umjereno povezan s citološkom kategorizacijom.

Tablica 5.20. Podudarnost subjektivnog/sonografskog i citološkog dojma limfnih čvorova (N)

**dojam \* citologija**

		citologija			Total
		ben	mal	susp	
dojam	ben	27	0	2	29
	mal	1	39	6	46
	susp	18	23	7	48
Total		46	62	15	123

$P < 10^{-3}$ , 10000 Monte Carlo simulacija;  $\Phi = 0.731$

Općenito, zabilježena je visoka osjetljivost ultrazvučnog dojma za malignitet limfnih čvorova, uz eksces lažno – pozitivnih nalaza. Svi citološki informativni maligni nalazi svrstani su ehografski u susp+mal kategoriju. Istodobno, samo 27 od 46 citološki benignih limfnih čvorova označeno je benignim u ultrazvučnom nalazu (Tablica 5.20.).

Apsolutna osjetljivost ultrazvučnog dojma za malignost prvenstveno je posljedica sumiranja zapaženih aberantnih značajki limfnih čvorova preko velikog broja pojedinačnih ehografskih kriterija. U prilog tome, 61 od 62 citološki maligna limfna čvora imao je barem jednu aberantnu morfološku značajku (oblik, rub, ehogenost, vaskularizacija,  $L > 19$  mm,  $T > 11$  mm). Isti mehanizam čini se odgovornim i za prekomjernu interpretaciju morfoloških aberacija, s posljedično znatnim brojem ehografski lažno – pozitivnih, suspektnih nalaza među benignim limfnim čvorovima, koji također pokazuju nespecifične promjene vezane uz dob, anatomsko sijelo, vrstu benigne patologije i sl.

U prilog tome, i ovdje izvor diskrepantnih nalaza čini ehografska kategorija suspektno/dvojbena te skup nedefiniranih citoloških nalaza.

Među diskordantnim nalazima, dominira obrazac susp->ben (eho->citol), a u kategoriji neodređenih citologija suspektna limfoproliferativna bolest.

**5.4.2. Modificira li dob ili spol povezanost dojma i citologije?**

Postoje spolne, ali ne i dobne razlike u podudarnosti citologije i dojma.

Spol: U žena ( $\Phi = 0.7$ ), suspektan dojam češće je povezan s benignom citologijom limfnih čvorova (i obratno), nego u muškaraca ( $\Phi = 0.8, 14/27$  vs.  $4/21$ ).

### 5.4.3. Predikcija citologije iz varijabli čvora, dobi i spola

Karakteristike čvora, pojedinačno, lošiji su prediktor citologije od ehografskog dojma.

Karakteristike čvora bolji su prediktor dojma, nego prediktor citologije.

Matrica P-vrijednosti (tablice kontingencije, 10000 Monte Carlo simulacija)

Atribut	Citologija
Veličina	0.026
Oblik	0.011
Rub	0.014
Ehogenost	$<10^{-3}$
Vaskularizacija	$<10^{-3}$

Atribut	Dojam
Veličina	0.002
Oblik	$<10^{-3}$
Rub	0.075
Ehogenost	$<10^{-3}$
Vaskularizacija	$<10^{-3}$

### Oblik vs. citologija

Tablica 5.21. Razdioba oblika limfnih čvorova prema citološkom nalazu (N, %)

#### oblik \* citologija

	citologija			Total
	ben	mal	susp	
nepravilan	0	5 (4.1)	1 (0.8)	6 (4.9)
oblik ovalni	44 (35.8)	42 (34.1)	12 (9.8)	98 (79.7)
okrugli	2 (1.6)	15 (12.2)	2 (1.6)	19 (15.4)
Total	46 (37.4)	62 (50.4)	15 (12.2)	123 (100)



Citološki maligni limfni čvorovi najčešće su ovalnog oblika, kao i benigni. Glavnina okruglih limfnih čvorova citološki je okarakterizirana malignima (15/17 limfnih čvorova s informativnom citologijom). Limfni čvorovi rijetko su nepravilnog oblika i tada su tipično maligne citologije (Tablica 5.21.).

### **Rub vs. citologija**

Tablica 5.22. Razdioba rubova limfnih čvorova prema citološkom nalazu (N, %)

#### **rub \* citologija**

		citologija			Total
		ben	mal	susp	
rub	lobulirani	6 (4.9)	8 (6.5)	1 (0.8)	15 (12.2)
	nepravilni	2 (1.6)	19 (15.4)	3 (2.4)	24 (19.4)
	pravilni	38 (30.9)	35 (28.5)	11 (9)	84 (68.4)
	Total	46 (37.4)	62 (50.4)	15 (12.2)	123 (100)

I benigni i maligni limfni čvorovi najčešće su pravilnoga ruba (Tablica 5.22.). Nepravilnosti ruba rjeđi su nalaz, poglavito spregnut s malignom citologijom (19 od 21 nepravilnog limfnog čvora informativne citologije). Lobulirani rub podjednako se često nalazi i u malignih i u benignih limfnih čvorova.

## Ehostruktura vs. citologija

Tablica 5.23. Razdioba ehogenosti limfnih čvorova prema citološkom nalazu (N, %)

### ehogenost \* citologija

	citologija			Total
	ben	mal	susp	
korteks	31 (25.2)	15 (12.2)	5 (4.1)	51 (41.5)
eho heteroeho	1 (0.8)	15 (12.2)	1 (0.8)	17 (13.8)
hipoeho	14 (11.4)	32 (26)	9 (7.3)	55 (44.7)
Total	46 (37.4)	62 (50.4)	15 (12.2)	123 (100)

korteks hiperehogeni hilus, zadebljan korteks; heteroeho heteroehogeni pretežito hipoehogeni, hipoeho hipoehogeni

Hipoehogenost je češći nalaz u skupini limfnih čvorova maligne citologije (32/62), a hiperehogeni središnji dio sa zadebljanim korteksom u skupini limfnih čvorova benigne citologije (31/46). Znatna proporcija malignih limfnih čvorova nalazi se također u ovoj skupini (15/62), kao i znatna proporcija benignih limfnih čvorova među hipoehogenim čvorovima (14/46). Heteroehogeni limfni čvorovi gotovo isključivo su maligne citologije (15/16 heteroehogenih limfnih čvorova informativne citologije), ali relativno malo malignih limfnih čvorova ima heteroehogenu strukturu (Tablica 5.23.)

## Vaskularizacija vs. citologija

Tablica 5.24. Razdioba vaskularizacije limfnih čvorova prema citološkom nalazu (N, %)

### vaskularizacija \* citologija

		citologija			Total
		ben	mal	susp	
vask	hiloperif	40 (32.5)	23 (18.7)	6 (4.8)	69 (56)
	hipervasknep	2 (1.6)	13 (10.6)	1 (0.8)	16 (13)
	hipovasknep	0	10 (8.1)	4 (3.3)	14 (11.4)
	nepr	4 (3.3)	16 (13)	4 (3.3)	24 (19.6)
	Total	46 (37.4)	62 (50.4)	15 (12.2)	123 (100)

hiloperif pravilno, od hilusa prema periferiji; hipervasknep nepravilno hipervaskularizirani; hipovasknep hipovaskularizirani; nepr nepravilno vaskularizirani

Benigni limfni čvorovi predominantno su vaskularizirani od hilusa prema periferiji (40/46 benignih limfnih čvorova), ali takav obrazac vaskularizacije nije jamstvo benignosti limfnih čvorova. Maligni limfni čvorovi pokazuju širok raspon obrazaca vaskularizacije, među kojima je pojedinačno također najčešći onaj od hilusa prema periferiji. Sumarno, 39 od 62 maligna limfna čvora pokazuju različite nepravilnosti u vaskularizaciji. Nepravilnosti u vaskularizaciji, kada su prisutne, imaju relativno visoku prediktivnu vrijednost za malignu citologiju (13/16 hipervaskulariziranih, 10/14 hipovaskulariziranih i 16/24 nepravilno vaskularizirana limfna čvora), ali tek umjerenu osjetljivost (Tablica 5.24.).

### 5.5. Dijagnostička vrijednost ultrazvučnih obilježja

Za pojedina obilježja limfnih čvorova iz prethodnih tablica, procijenjeni su omjeri izgleda (OR) za malignu citologiju uporabom referentnih kategorija, odabranih poglavito prema dominantnim ehokarakteristikama benignog limfnog čvora (ovalni čvor, pravilnog ruba, pravilne vaskularizacije, hiperehogenog središnjeg dijela, zadebljanog korteksa). Korišteni su samo ispitanici s informativnom citologijom (ben/mal).

Tablica 5.25. Dijagnostička vrijednost ultrazvučnih obilježja limfnih čvorova

Obilježje	Kategorija	P*	O (%)	S (%)	PPV (%)	NPV (%)	OR (95% CI)**
Oblik	ovalni	ref	-	-	-	-	-
	okrugli	0.0029	26	85	88	51	7.86 (1.56-50)
	nepravilni	0.056	-	-	-	-	-
Rub	pravilni	ref	-	-	-	-	-
	nepravilni	0.00004	35	95	90	52	14.44 (2.86-100)
Ehogenost	korteks	ref	-	-	-	-	-
	heteroeho	0.000031	50	97	94	67	31 (3.57->∞)
	hipoeho	0.00075	68	69	70	67	4.72 (1.79-12.5)
Vaskularizacija	hiloperif	ref	-	-	-	-	-
	hipervasknep	0.00095	36	95	87	63	11.3 (2.13-100)
	hipovasknep	0.00015	30	100	100	63	36.2 (2.94->∞)
	nepr	0.00082	41	91	85	63	7 (1.85-25)
Dojam	Benigno	ref	-	-	-	-	-
	Suspektno	2.6x10 <sup>-7</sup>	100	60	56	100	70 (6->∞)
	Maligno	1.4x10 <sup>-17</sup>	100	96	98	100	1448 (78->∞)

\* Fisher exact test

\*\* Cornfield intervali

Ref referentna kategorija, O osjetljivost, S specifičnost, PPV pozitivna prediktivna vrijednost, NPV negativna PV; hiloperif pravilno, od hilusa prema periferiji; hipervasknep nepravilno hipervaskularizirani; hipovasknep hipovaskularizirani; nepr nepravilno vaskularizirani; korteks hiperehogeni hilus, zadebljan korteks; heteroeho heterohogeni pretežito hipoehogeni, hipoeho hipoehogeni

Za bolesnike s informativnom citologijom, procijenjena je dijagnostička vrijednost pojedinih obilježja i njihovih kombinacija uporabom klasifikacijskih ishoda MARS modela.

Za svaki prediktor ili skup prediktora, generiran je pripadni MARS model. Klasifikacijski ishod fleksibilne diskriminantne analize za svaki takav regresijski model (*confusion* matrice) korišten je za procjenu prediktivne vrijednosti varijabli.

Subjektivni dojam sintetskog je karaktera, izvedenog sumiranjem izgleda za malignost preko niza obilježja limfnih čvorova. S obzirom na ovisnost dojma o obliku, rubu, ehogenosti, vaskularizaciji i veličini limfnog čvora, u svrhu izbjegavanja kolinearnosti, izvedena su 3 regresijska modela: jedan, utemeljen na dojmu; drugi, utemeljen na rivalnom skupu kvalitativnih sonografskih obilježja; i treći utemeljen na objektivnim kvantitativnim mjerama

limfnog čvora i demografskim varijablama. Uspoređena je dijagnostička vrijednost ovih modela (Tablica 5.26.).

Tablica 5.26. MARS modeli, dijagnostičke vrijednosti

Parametar	Oblik	Rub (R)	Ehogenost	Vaskularizacija (V)	M1	M2	M3
					Dojam	LTSD	R+V
Osjetljivost (%)	31 (20-44)*	31 (20-44)	76 (63-86)	66 (53-78)	98 (91-99)	90 (80-96)	77 (65-87)
Specifičnost (%)	93 (82-98)	96 (85-99)	67 (52-80)	89 (76-96)	59 (43-73)	57 (41-71)	85 (71-94)
PPV (%)	86 (67-95)	90 (70-97)	76 (67-83)	89 (78-95)	76 (69-82)	74 (66-80)	87 (77-93)
NPV (%)	50 (45-55)	51 (46-55)	67 (56-77)	66 (58-74)	96 (79-99)	81 (66-91)	74 (63-82)
Model (zadržani prediktori)	ovalni	nepravilni	hipoehogeni, heteroehogeni	hipovask-nepr, hipervask-nepr, nepr	susp, maligni	duljina, poprečni promjer, dob, muški	nepravilni rub, hipovask-nepr, hipervask-nepr, neprvask

\* 95% intervali pouzdanosti

PPV pozitivna prediktivna vrijednost, NPV negativna PV, L dulja os, T kraća os, S spol, D dob

Izdvajaju se dvije skupine pojedinačnih prediktora (Tablica 5.24. i 5.25.): jedna obilježena razmjerno visokom specifičnošću i PPV (oblik, rub, heteroehogenost, vaskularizacija), druga obilježena visokom osjetljivošću i NPV (dojam). Dijagnostička točnost varirala je od približno 60% (oblik, rubovi) preko 73% (ehogenost, vaskularizacija) do 82% (subjektivni dojam).

Za subjektivni dojam, izvor dijagnostičke greške čine poglavito lažno – pozitivni, suspektni ultrazvučni nalazi, osobito u žena.

Detalji dijagnostičkih vrijednosti pojedinačnih kvantitativnih obilježja sadržani su u ROC analizi. Poprečni promjer limfnog čvora nadmašuje preostale mjere, no izdvaja se globalno

loša kalibracija svakog pojedinačnog kriterija, bez obzira na nominalnu značajnost (Tablica 5.27.).

U kombinaciji kvalitativnih obilježja (Tablica 27, M3), rubovi i vaskularizacija jedini su neovisni prediktori citologije, s 81% točno dijagnosticiranih limfnih čvorova.

Među kombinacijama neovisnih prediktora iz skupine kvantitativnih mjera limfnog čvora i demografskih varijabli (Tablica 5.26., M2), izdvaja se model temeljen na spolu, duljini (L), poprečnom promjeru limfnog čvora i dobi, s dijagnostičkim performansama sličnijima ultrazvučnom dojmu (dijagnostička točnost 81%).

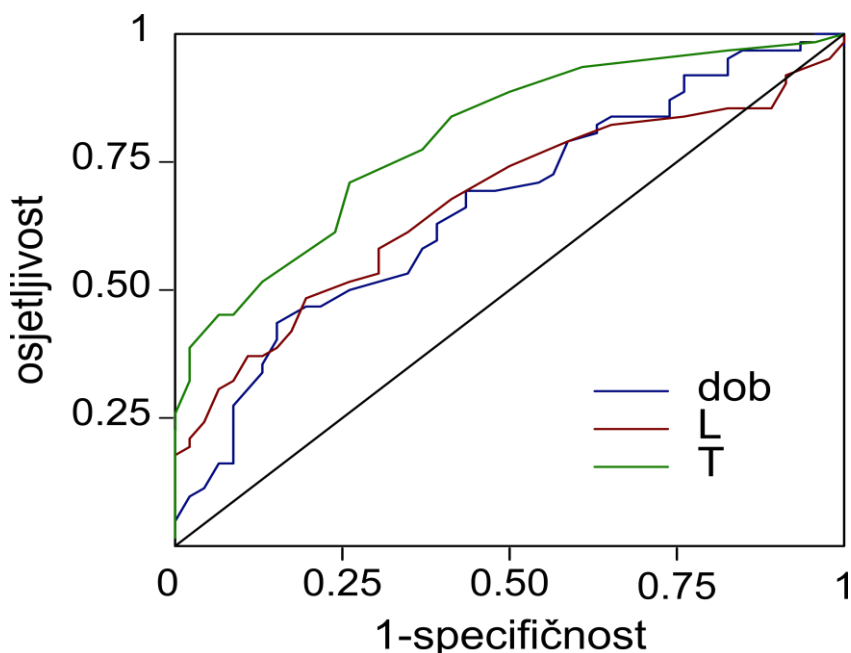
Dodatak parnih interakcija M2 i M3 modelu ne povećava dijagnostičku točnost preko aditivnog modela (podatci nisu prikazani).

Anatomske sijeće i prethodna vjerojatnost, u vidu povijesti maligne neoplazme, ne pridonose neovisno dijagnostičkoj točnosti.

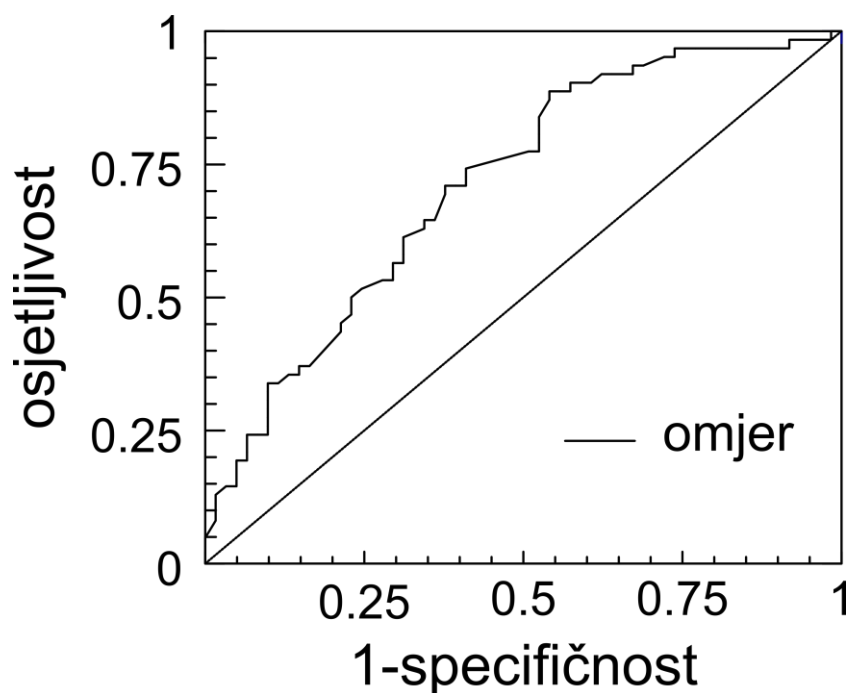
### ROC krivulje

Iz analize su isključeni uzorci s nedijagnostičkom citologijom, što ostavlja 15 malignih i 29 benignih nalaza za analizu min i max debljine korteksa, odn. 62 maligne i 46 benignih citologija za analizu omjera. S obzirom na veličinu uzorka, rezultat za korteks treba uzeti s oprezom, i ograničiti samo na skupinu limfnih čvorova hiperehogenog središnjeg dijela, zadebljanog korteksa.

U ovom modelu, minimalna debljina korteksa nema dijagnostičku vrijednost (podatci nisu prikazani).



Slika 5.10. ROC krivulje, za dob, dulju (L) i kraću os (T) limfnog čvora.



Slika 5.11. ROC krivulja, za omjer dulje i kraće osi limfnog čvora.

Tablica 5.27. ROC analiza morfoloških obilježja limfnih čvorova i demografskih varijabli (dob ispitanika)

Parametar	Area under curve	P	Best cut off* (sens, spec)%	80% senzitivnost	80% specifičnost
Uzdužni promjer (L)	0.67	0.002	23 mm (48, 80)	16 mm	23 mm
Poprečni promjer (T)	0.8	<0.001	11 mm (71, 74)	9 mm	13 mm
Max. debljina korteksa	0.7	0.03	5.1 mm (87, 67)	6.1 mm	7.4 mm
L/T omjer	0.74	<0.001	2.19 (89, 50)	2.08	1.5
Dob	0.66	0.004	69 god (44, 85)	50 god	67 god

\* točka prereza, Youden index

sens senzitivnost, spec specifičnost

Radi lakše poredbe s tipičnim vrijednostima pojedinih parametara korištenima u literaturi, izvedene su osjetljivosti i specifičnosti za najčešće korištene vrijednosti:

L/T omjer

Pozitivno (mal) ako je omjer manji od	Osjetljivost	Specifičnost
1.5	0.42	0.78
2	0.79	0.5
2.5	0.97	0.3

Eventualna dijagnostička vrijednost max. debljine korteksa u ovom uzorku ograničena je na limfne čvorove hiperehogenog središnjeg dijela, zadebljanog korteksa.

### **Kombinirani modeli**

Testirana je dijagnostička vrijednost kombinacije kvalitativnih i kvantitativnih varijabli, za M1+M2 i M3+M2 skup neovisnih prediktora.

Analiziran je utjecaj demografskih varijabli (dob, spol) i morfometrijskih mjera na klasifikacijski ishod suspektih limfnih čvorova (M1+M2). Suspekti limfni čvorovi, kao podskup unutar dojma, vodeći su izvor dijagnostičkih greški u M1 modelu, poglavito u žena. Iz tog razloga, generiran je MARS model utemeljen na dojmu, s dobi, spolom, duljinom i kraćim promjerom limfnog čvora kao kovarijatama.

Poredbeno, analiziran je model utemeljen na rivalnom skupu kvalitativnih prediktora (M3), s M2 kovarijatama.



Tablica 5.28. Dijagnostička vrijednost, kombinirane varijable (fleksibilna diskriminantna analiza, MARS, penalty = 3, backward metoda)

Parametar	Model							
	M2	$\beta$	M3	$\beta$	M1+M2	$\beta$	M3+M2	$\beta$
Prediktor	Spol-m	0.47	Rub-nepr	0.67	Rub-nepr	0.64	Dojam-mal	1.79
	L/T omjer-2.7	0.79	Hipervask	1.19	Hipervask	0.8	Susp x muški	1.1
	Dob-27 (g)	0.013	Hipovask	1.23	Hipovask	0.83	Susp x (dob-50 g)	0.038
	L-13 (mm)	0.036	Nepr vask	0.85	Nepr vask	0.65	Susp x (1.52-L/T omjer)	1.91
	Odsječak	-1.59	Odsječak	-0.57	L/T omjer-2.7	0.46	Odsječak	-0.98
					L-13 (mm)	0.034		
				Intercept	-1.1			
Osjetljivost (%)	85 (74-93)*		77 (65-87)		87 (76-94)		90 (80-96)	
Specifičnost (%)	70 (54-82)		85 (71-93)		89 (76-96)		83 (69-92)	
PPV (%)	79 (71-86)		87 (77-93)		92 (82-96)		88 (79-93)	
NPV (%)	78 (65-87)		74 (63-82)		84 (73-91)		86 (75-93)	

\* 95% interval pouzdanosti

$\beta$  regresijski koeficijent, hiper(vask) hiper(vaskulariziran), hipovask hipovaskulariziran, L dulja os, T kraća os, m muški, mal maligan, nepr nepravilno, susp suspektan dojam, PPV pozitivna prediktivna vrijednost, NPV negativna prediktivna vrijednost

U aditivnom MARS modelu, subjektivni dojam jedini je značajan prediktor malignog citološkog nalaza, a dodatak M2 kovarijata dojmu ne utječe na dijagnostičku točnost. U modelu višeg reda, s parnim interakcijama (Tablica 5.28.), muški spol i L/T omjer, u znatno manjoj mjeri i dob, povećavaju dijagnostičku točnost (87% točno razvrstanih limfnih čvorova) i specifičnost, poglavito reklasifikacijom subjektivno suspektnih limfnih čvorova. Značajan porast specifičnosti, međutim, popraćen je umjerenom redukcijom osjetljivosti. Pri tom, 5 od 6 lažno – negativno klasificiranih limfnih čvorova pripadalo je limfoproliferativnim bolestima.

Malen broj hematoloških, prema nehematološkim neoplazmama ograničava daljnju analizu dijagnostičke vrijednosti prema tipu neoplazme.

U rivalnom modelu (M1+M2), utemeljenom na rubu i vaskularizaciji umjesto dojmu, L/T omjer i, sasvim marginalno, veličina limfnog čvora pridonose dijagnostičkoj točnosti (88%

točno razvrstanih limfnih čvorova), uz sličnu razdiobu osjetljivosti, specifičnosti i PV kao u M3+M2 modelu. Za razliku od M3+M2 modela, porast osjetljivosti u ovom slučaju ostvaren je bez kompromisnog umanjenja specifičnosti modela. Podjednaka dijagnostička učinkovitost postignuta je međutim uz veći broj dimenzija. Modeliranje interakcija ne pridonosi informativnosti ovog modela.

U oba slučaja (M3+M1 vs. M3+M2), porast dijagnostičke točnosti prati znatan porast dimenzionalnosti modela. Nelinearnosti i točke prekida (čvorovi) uobičajene su i značajne (Tablica 5.28.), variraju s modelom i predstavljaju vrijednosti koje mogu informirati raspravu o njihovoj dijagnostičkoj ili biološkoj vrijednosti. U tom smislu, zanimljiva je njihova poredba i vrijednosna sličnost s točkama prereza ROC krivulja za 80% osjetljivost (L, dob) ili specifičnost (L/T omjer).

## 6. Rasprava

Iza limfadenopatije mogu se kriti različita stanja, bolesti, a najznačajnije od svih je mogućnost maligne bolesti u podlozi.

Na početku lanca dijagnostike u otkrivanju uzroka limfadenopatije najbitnije je pregled pacijenta i uzimanje njegovih podataka.

Fizikalnim pregledom pacijenta lokalizirati ćemo limfadenopatiju, a uzimanjem podataka doći do moguće važnih podataka u zaključivanju uzroka limfadenopatije. Bitni podatci su dob pacijenta, trajanje simptoma, izloženost određenim okolnim čimbenicima te popratni simptomi.

Nakon toga, u određenom broju slučajeva, moći će se dijagnosticirati jednostavna upalna benigna bolest, koja će se povući nakon terapije.

Može se postaviti sumnja na autoimuni, ili ozbiljni infektivni uzrok koji će se laboratorijski testirati, i u slučaju potvrde, liječiti.

U slučaju negativnih laboratorijskih nalaza kod sumnje na autoimunu bolest, ili kod neobjašnjenog uzroka, ili sumnje na malignu bolest u podlozi, kada se radi o lokaliziranoj limfadenopatiji sumnjivoj na malignitet, ili generaliziranoj limfadenopatiji, potrebno je učiniti kompletnu krvnu sliku, sumacijski rengenogram torakalnih organa, ultrazvučni pregled limfnih čvorova, CT/MR pregled toraksa i abdomena i biopsiju limfnog čvora (40, 44, 46, 87).

U dijagnostici limfnih čvorova zlatni standard je tkivna dijagnoza.

Citološka punkcija na slijepo i pod kontrolom ultrazvuka prve su u staničnoj dijagnozi bolesti koja je dovela do uvećanja čvorova. Poznata su ograničenja citološke dijagnostike ovakvih bolesnika (57).

Detaljnija i točnija pretraga je pregled malog uzorka tkiva dobivenog tzv. „core needle“ biopsijom – uzorkovanjem širokom iglom. Ovaj invazivni dijagnostički postupak najčešće se izvodi vođen ultrazvučnim, ili nekim drugim prikazom, i rezultira dobivanjem malog uzorka tkiva za patološku analizu koja nerijetko rješava sve dijagnostičke dvojbe kliničara. Ponekad, a posebice kod bolesnika s hematološkim bolestima, neizostavno je potrebno učiniti i ekscizijsku biopsiju cijelog limfnog čvora radi točne dijagnoze (40, 56).

U našem smo istraživanju pokušali pokazati značaj ultrazvučnih morfoloških obilježja i oblika vaskularizacije perifernih limfnih čvorova u razlikovanju benignih od malignih. Ultrazvučni pregled vrata, aksila i prepona koristimo dugi niz godina u praćenju određenih

malignih bolesti, kao jednostavnu, neinvazivnu, jeftinu, brzu metodu pregleda za procjenu regionalnih limfnih čvorova. U kombinaciji s citološkom punkcijom pod kontrolom ultrazvuka u velikom broju slučajeva dolazimo do brze dijagnoze.

U ovo je istraživanje bilo uključeno osam ultrazvučnih morfoloških karakteristika, kojima smo s većim ili manjim odstupanjima potvrdili rezultate ranijih istraživanja (77, 78).

U karakteriziranju limfnoga čvora koristili smo regionalni smještaj, kao i morfološke značajke: dimenzije, oblik, prikaz ruba, razinu ehogenosti čvora, debljinu kore/korteksa čvora i izraženost vaskularizacije čvora.

Poseban semikvalitativni pokazatelj bio je dojam ultrazvučnog prikaza koji se temeljio na iskustvu pregledavatelja, a nalazi su procijenjeni u tri kategorije dojma: prikaz benigno izmijenjenog čvora (u daljnjem tekstu „dojam benignog čvora“), maligno izmijenjeni čvor („dojam malignog čvora“) te čvorovi s mogućom malignošću („dojam dvojbenog/suspektog čvora“).

## **6.1. Procjena mjerljivih značajki ultrazvučnog prikaza limfnih čvorova u otkrivanju zloćudnog zauzeća**

### **6.1.1. Regionalni smještaj limfnog čvora**

Primijetili smo da je prema lokalizaciji najčešće sijelo limfnih čvorova bio vrat (52% svih LČ), zatim prepone (28%), a ostatak aksile.

Već u ranijim studijama proučavanja periferne limfadenopatije, Mohsenia i Kunitza, uočeno je da od svih limfnih čvorova koji čine limfni sustav, limfne čvorove u vratu najčešće uočavaju i liječnici i bolesnici, te da je 75% ukupne limfadenopatije lokalizirano, a preko 50% verificirano u području glave i vrata (40, 41).

Nismo uočili razliku u citološkim kategorijama prema lokalizaciji.

U nekim ranijim studijama, Schäfer-Hesterberga i Catalanoa (48, 49), koje su proučavale ultrazvučne značajke perifernih limfnih čvorova više regija kod malignog melanoma, također se ne spominje razlika u malignim limfnim čvorovima prema lokalizaciji (vrat, aksile, prepone).

Limfni su čvorovi prema ehogenosti bili relativno lokalizacijski specifični. Veći je udio heteroehogenih/pretežito hipoehogenih (76%) i hipoehogenih (60%) limfnih čvorova bio u vratu, a nešto je viši udio limfnih čvorova s hiperehogenim središnjim dijelom i zadebljanim korteksom bio prvenstveno u preponama (43%), nešto manje u pazusima (24%).

Schäfer-Hesterberg i ostali, u studiji ultrazvuka u dijagnostici metastaza malignog melanoma, slično kao i u našem istraživanju, navode da su limfni čvorovi prepona najčešće ovalnog oblika sa središnjim hiperehogenim dijelom hilusa, hipoehogenijim rubnim dijelom kore/korteksa, koji može u cijelosti, ili dijelom obuhvaćati hilus, a oštro su ograničeni od okolnog tkiva i lakši za uočiti. U vratu su opisali limfne čvorove obično manje i lakše uočljive, no češće i manje ehogenosti, te da je korteks širi, a hilus obično manji (48).

### **6.1.2. Dimenzije limfnog čvora**

Proučavanjem veličine limfnih čvorova, uočili smo da su duljina (longitudinalni promjer – L) i debljina (transverzalni promjer – T) limfnih čvorova rasli od benignog do malignog citološkog nalaza, uz značajnu razliku u duljini i debljini između citološki benignih i malignih limfnih čvorova. Pokazali smo da su maligni limfni čvorovi bili značajno veći, prema dijametrima kojim se određivala veličina. Veće smo limfne čvorove i prema dojmu češće svrstavali u kategoriju maligno.

Misra i ostali, te Lakshmi i ostali (50, 88), u studijama ultrazvučnih značajki limfnih čvorova vrata, kao što je i u našem istraživanju, govore kako prosječna veličina raste od benignih prema malignim limfnim čvorovima, tj. da su maligni čvorovi značajno veći.

Ghafoori i ostali u studiji ultrazvučnih značajki limfnih čvorova vrata kod bolesnika s karcinomom pločastih stanica glave i vrata primjetili su značajnu razliku u prosječnom maksimalnom dijametru metastatskih i reaktivnih limfnih čvorova, te je uočena dijagnostička vrijednost debljine limfnoga čvora između maligno izmijenjenih i reaktivnih limfnih čvorova. Koristeći *cutoff* razinu za duljinu limfnog čvora 33.5 mm, za debljinu 18.5 mm, senzitivnost, specifičnost, pozitivna i negativna prediktivna vrijednost bili su 59%, 68%, 84% i 36% (89).

Primjetili smo da je debljina nadmašila duljinu limfnog čvora u pogledu senzitivnosti i NPV, uz podjednaku specifičnost i PPV obje mjere. Maligni su limfni čvorovi bili značajnije debljine u odnosu na benigne. Debljina limfnog čvora pokazala se značajnijim kriterijem u

odnosu na duljinu. Utvrdili smo istraživanjem da kod transverzalnog dijametra od 9 mm, imamo nisku specifičnost uz 80% senzitivnost, a kod 13 mm nisku osjetljivost, uz 80% specifičnost.

Maligni su limfni čvorovi češće veći od reaktivnih, no i reaktivni čvorovi mogu biti veliki kao i maligni, a i obrnuto. Studije više autora (Norling, van den Brekel, Lyshchik, Furukawa, Ying, Nori, Chikui, Leboulleux; 15, 90-96) od kojih su se gotovo sve bavile istraživanjem ultrazvučnih značajki limfnih čvorova vrata (pojedine kod karcinoma štitnjače, karcinoma pločastih stanica usne šupljine, a neke nisu bile vezane za osnovnu malignu bolest, jedna limfnim čvorovima aksile kod karcinoma dojke) su izvijestile o različitim graničnim dimenzijama za maksimalni poprečni dijametar (debljinu) čvora u razlikovanju malignog i benignog čvora. U studiji ultrazvučnih značajki limfnih čvorova vrata kod karcinoma štitnjače, Leboulleuxa i ostalih, navodi se kako je kod graničnog transverzalnog dijametra od 5 mm visoka specifičnost 96%, a umjerena senzitivnost 61%. a istraživanjem limfnih čvorova vrata u *stagingu* čvorova kod karcinoma pločastih stanica usne šupljine iz 2014. godine Norlinga i ostalih, navodi se povećanje senzitivnosti sa smanjenjem graničnog poprečnog dijametra i obrnuto (navode da je kod graničnog transverzalnog dijametra limfnog čvora 8 mm senzitivnost bila 25%, specifičnost 94%). Veličina limfnog čvora ne može biti samostalni kriterij za razlikovanje malignog od benignog limfnog čvora.

### **6.1.3. Oblik limfnog čvora**

Uočili smo da su citološki maligni limfni čvorovi prema obliku najčešće bili ovalnog oblika (68%), kao i benigni (96%).

I druge studije više autora (Ahuja, Ogassavara, Cui; 60, 82, 87), koje su proučavale ultrazvučne značajke limfnih čvorova vrata, te drugih površnih limfnih čvorova, potvrđuju da su benigni čvorovi najčešće ovalnog oblika. Također i više drugih studija (Sathyanarayan, Machado, Lyshchik; 64, 77, 91), koje su proučavale ultrazvučne značajke uvećanih limfnih čvorova vrata kod karcinoma glave i vrata, ultrazvučnih značajki limfnih čvorova vrata kod karcinoma štitnjače, te metastaza limfnih čvorova vrata, navode kako većina benignih limfnih čvorova ima ovalni oblik, a maligni limfni čvorovi okrugli, ili blaže ovalni oblik.

Giacomini i ostali u studiji ultrazvučnog izgleda limfnih čvorova vrata, navode da maligni čvorovi mogu biti ovalnog oblika u početnoj fazi razvoja (97).

Veći dio okruglih čvorova citološki je bio okarakteriziran malignima (88%), dok su tek dva citološki benigna limfna čvora pokazala okrugli oblik (4%).

Ranijim studijama više autora (Whitman, Ahuja, Cui; 55, 60, 87) koje su proučavale ultrazvučne značajke limfnih čvorova vrata i ostalih perifernih limfnih čvorova, uočeno je da su maligni limfni čvorovi najčešće okruglog oblika. Također je ranije opisano kako i benigni čvorovi mogu biti okruglog oblika u pojedinim regijama. Primjerice, u studijama Cuia i Giacomina (87, 97) ultrazvučnih značajki limfnih čvorova vrata, navodi se da submandibularni i limfni čvorovi u parotidnoj regiji često mogu biti okruglog oblika. Također, Dudea i ostali u studiji ultrazvučnog izgleda površnih limfnih čvorova uočavaju da u pojedinim nemaligim bolestima (npr. tuberkuloza) limfni čvorovi mogu biti opisani kao okrugli (54).

Istraživanje je pokazalo kako su limfni čvorovi nepravilnog oblika, bili tipično maligne citologije (5/5 limfnih čvorova), te da okrugli oblik s velikom dijagnostičkom pouzdanošću može pokazati da se radi o maligno izmijenjenom limfnom čvoru.

Omjer L/T limfnog čvora određuje oblik limfnog čvora (54). Za određivanje oblika limfnog čvora koriste se dva dijametra limfnog čvora – poprečni (debljina) i uzdužni (duljina). Indeksi oblika su Vassallo ili Solbiati indeks (22), ili Sakai indeks (98). To su indeksi koji su nastali radi utvrđivanja oblika limfnog čvora (98). Dosadašnja literatura se nije usuglasila za uzdužni, ili poprečni dijametar koji bi upućivao za maligni limfni čvor, te se koriste njihovi omjeri (99). Pojedine studije spominju odnos poprečnog i uzdužnog dijametra preko 0.5 (91, 100), a druge odnos uzdužnog i poprečnog manjeg od 1.5 (54). Pojedini autori uzimaju omjer uzdužnog i poprečnog dijametra manjeg od 2 kao kriterij za malignitet (64). Pojedina istraživanja spominju da granica omjera 1.5 povećava dosta malu specifičnost kriterija veličine, što potvrđuje i ovo istraživanje, te da smatraju kako sam oblik nije dovoljan za dijagnozu maligno izmijenjenog limfnog čvora (49).

Ovo je istraživanje pokazalo kako se L/T omjer značajnije smanjivao od benigne do maligne citologije. Utvrđena je značajna razlika u omjeru L/T između citološki benignih i malignih limfnih čvorova. Omjer L/T nadmašuje duljinu u pogledu dijagnostičkog potencijala, mjereno ROC analizom, uz sličnu vrijednost kao transverzalni promjer. Kod omjera 2.08 smo utvrdili nisku specifičnost uz 80% senzitivnost, a za omjer 1.5 nisku osjetljivost, uz 80% specifičnost. Optimalna točka presjeka, s omjerom 2.19, slična je tipičnom literaturnom kriteriju.

U studiji ultrazvučnih značajki limfnih čvorova aksile kod karcinoma dojke, Podkrajseka i ostalih, uočeno je da je najpouzdaniji kvantitativni kriterij izgleda limfnog čvora za predviđanje metastaze omjer L/T. U tom istraživanju s graničnom vrijednošću od 1.2, senzitivnost je bila 46.9%, a specifičnost 91.3% (101).

U studiji ultrazvučnih značajki maligne limfadenopatije vrata, Chammasa i ostalih, kao dobru morfološku značajku maligno izmijenjenog limfnog čvora uočavaju L/T omjer, te kao najbolju graničnu vrijednost navode 1.8, sa senzitivnošću 54% i specifičnošću 74% (78).

Sathyanarayan i ostali u studiji ultrazvučnih značajki uvećanih limfnih čvorova vrata kod karcinoma glave i vrata, primjećuju kako su većina limfnih čvorova koja je imala odnos L/T veći od 2 bili benigni, a većina od onih koji su imali omjer L/T ispod 2 su bili maligni, sa specifičnošću 83%, senzitivnošću 79%, PPV 76%, NPV 85.5% (64).

Gupta i ostali u studiji ultrazvučnih značajki vratne limfadenopatije su koristili vrijednost 0.5 T/L omjera i pokazali da je veći dio limfnih čvorova T/L omjera ispod 0.5 bio benignan, a preko 0.5 malignan (102). U studiji Jayaramana i ostalih, o korisnosti *Colour Doppler* ultrazvučnih značajki u razlikovanju malignih i nemalignih uvećanih limfnih čvorova vrata, korišten je omjer T/L i vrijednost preko 0.5 kao pokazatelj maligno izmijenjenog čvora, te je specifičnost bila 64%, a senzitivnost 94% (103).

#### **6.1.4. Rubovi limfnog čvora**

Kada smo proučavali rubove limfnog čvora, pokazalo se da su i benigni i maligni limfni čvorovi najčešće bili pravilnoga ruba. 83% benignih limfnih čvorova bio je pravilnoga ruba, a 56% malignih limfnih čvorova je također bio pravilnog ruba. Pravilan rub u našem istraživanju nije pomogao razlikovati benigne od malignih čvorova.

Opis ruba limfnoga čvora prema nekim je studijama značajno subjektivan i ne može se osloniti na izgled ruba za razlikovanje između reaktivno izmijenjenog i maligno izmijenjenog limfnog čvora. Ponekad se rub metastatski izmijenjenog limfnog čvora opisuje kao oštro ograničen, ponekad nepravilan, dok reaktivno izmijenjeni limfni čvorovi pokazuju i oštro ograničen i nejasan rub. Studije različitih autora (Catalano, Dudea, Chammas, Kim, Catalano, Nyman; 49, 54, 78, 104, 105, 106), od kojih su se pojedine bavile istraživanjem ultrazvučnih značajki limfnih čvorova vrata u predviđanju maligne limfadenopatije, limfnih čvorova vrata kod papilarnog karcinoma štitnjače, pojedine ultrazvučnim kriterijima u dijagnostici



metastatskih limfnih čvorova kod melanoma, a jedna ultrazvučnom procjenom metastaza u površnim limfnim čvorovima, navode kako su i maligni i benigni limfni čvor često oštroga ruba, a i jedan i drugi mogu imati nepravilan rub.

Uočili smo da su nepravilnosti ruba bili rjeđi nalaz, prvenstveno kod maligne citologije (90%), dok je kod benignih limfnih čvorova bilo samo dva limfna čvora nepravilnoga ruba (10%). Limfni čvorovi nepravilnog ruba s visokom specifičnošću i pozitivnom prediktivnom vrijednošću – 95% i 90%, no nižom osjetljivošću – 35% sudjeluju u dijagnostici maligno izmijenjenog limfnog čvora. Kada smo imali limfni čvor nepravilnoga ruba, s velikom dijagnostičkom pouzdanošću mogli smo reći da je maligno promijenjen.

Studije više autora (Chammas, Gupta, Teng; 78, 102, 107), koje su se bavile istraživanjem ultrazvučnih značajki limfnih čvorova vrata, također opisuju nepravilan rub visoko specifičnim za metastatsku promjenu, kao što se i kod nas pokazalo.

Machado i ostali u studiji ultrazvučnih značajki limfnih čvorova vrata kod karcinoma štitnjače, primjećuju da su metastatski čvorovi najčešće nepravilnoga ruba, a benigni pravilnog, te je uočena značajna razlika u rubu kod benignih i malignih čvorova, te je prema karakteristikama ruba u navedenom istraživanju senzitivnost 92,7%, specifičnost 80,9% (77).

#### **6.1.5. Ehogenost limfnog čvora**

Kada smo proučavali ehogenost limfnog čvora pokazalo se da su kod limfnih čvorova maligne citologije bili češći hipoehogeni limfni čvorovi (52%), a u skupini benigne citologije čvorovi s hiperehogenim središnjim dijelom i zadebljanim korteksom (67%).

Studije više autora (Weskott, Dudea, Ungureanu; 52, 54, 99), u proučavanju ultrazvučnih značajki limfnih čvorova, navode da se normalni ili reaktivni čvorovi u literaturi opisuju s hiperehogenim središnjim dijelom i hipoehogenijim rubnim korteksom.

Pokazali smo kako se znatna proporcija malignih limfnih čvorova nalazila također u skupini čvorova s hiperehogenim središnjim dijelom i zadebljanim korteksom (24%), kao i znatna proporcija benignih limfnih čvorova među hipoehogenim čvorovima (30%).

Ogassavara i ostali u studiji ultrazvučnih značajki limfnih čvorova glave i vrata kod mladih ljudi i ljudi srednje dobi, navode da su normalni limfni čvorovi u vratu s ehogenim hilusom

(82), a Norling i Ahuja u studijama stupnjevanja limfnih čvorova vrata kod karcinoma pločastih stanica i ultrazvučnih značajki limfnih čvorova vrata, da nije neobično da su hipoehogeni (15, 60).

Hipoehogene limfne čvorove smo češće pripisali malignom dojmu limfnoga čvora. Hipoehogenost u karakterizaciji malignog čvora ima osjetljivost 68% i specifičnost od 69%. Ehogenost se, prema našim podacima, ne može smatrati izrazito snažnim pokazateljem maligno promijenjenog limfnog čvora.

Metastatski limfni čvorovi su najčešće hipoehogeni u odnosu na okolno tkivo, no to nije specifično niti u prijašnjim istraživanjima. Studije više autora (Sathyanarayan, Machado, Chammas, Gupta; 64, 77, 78, 102), u proučavanju ultrazvučnih značajki limfnih čvorova vrata, pokazuju većinom za hipoehogenost povišeniju specifičnost u diferencijaciji limfnih čvorova. Odsutnost ehogenog hilusa značajno upućuje na benignost, ali kada nema ehogenog hilusa, to nije uvijek potvrda maligne promjene.

Heteroehogeni limfni čvorovi su bili gotovo isključivo maligne citologije (94%), ali relativno malo malignih limfnih čvorova je imalo heteroehogenu strukturu – samo 17 limfnih čvorova. Za heteroehogenost smo potvrdili visoku specifičnost i PPV (97%, 94%) za malignitet, no umjerenu osjetljivost (50%).

Chammas i ostali u studiji predviđanja maligne limfadenopatije na vratu ultrazvučnim pregledom, navode da je heteroehogena ehostruktura limfnog čvora visoko sumnjiva na malignitet, s visokom senzitivnošću i specifičnošću – 79.7% i 92.1% (78).

#### **6.1.6. Debljina korteksa limfnog čvora**

Citološki maligni limfni čvorovi su pokazali veću maksimalnu debljinu korteksa. Utvrdili smo kod debljine korteksa 6.1 mm nisku specifičnost uz 80% senzitivnost, a kod debljine 7.4 mm nisku osjetljivost uz 80% specifičnost.

Više studija ukazuju na značaj debljine korteksa limfnoga čvora koji može ukazivati na početnu fazu metastaze u limfni čvor. U nekoliko studija različitih autora (Podkrajsek, Song, Lee, Cho, Choi) (101, 108, 109, 110, 111), ultrazvučnih značajki limfnih čvorova pazuha kod karcinoma dojke, istraživala se poveznica između zadebljanja korteksa i metastatski izmijenjenog limfnog čvora. Lee i ostali u svojoj studiji kod zadebljanja korteksa preko 3.8

mm opisuju senzitivnost 56.34%, a specifičnost 92.31%, u diferenciranju metastatski izmijenjenog čvora.

### **6.1.7. Vaskularizacija limfnog čvora**

Benigni limfni čvorovi su najčešće bili vaskularizirani od hilusa prema periferiji.

U studijama više autora (Misra, Dangore, Voit, Ying, Aggarwal; 50, 63, 79, 100, 112), od kojih su se skoro sve bavile proučavanjem ultrazvučnih značajki limfnih čvorova vrata, a jedna limfnih čvorova kod malignog melanoma, uočeno je da je hilarna vaskularizacija visoko specifična za benigne limfne čvorove, a nehilarni oblik vaskularizacije visoko specifičan za metastatski izmijenjene limfne čvorove. Senzitivnost je bila između 68% i 98%, a specifičnost između 73% i 95%.

Maligni su limfni čvorovi pokazali širok raspon obrazaca vaskularizacije, među kojima je pojedinačno također najčešći onaj od hilusa prema periferiji.

Khanna i ostali u studiji ultrazvučnih značajki limfnih čvorova vrata navode kako i maligni i benigni čvorovi imaju vaskularizaciju koja se može pokazati sličnom na doplerskoj pretrazi, a što otežava razlikovanje benignog i malignog čvora prema vaskularizaciji (80).

Nepravilnosti u vaskularizaciji, kada su bile prisutne, imale su relativno visoku specifičnost i pozitivnu prediktivnu vrijednost za malignu citologiju (91%, 85%), ali tek umjerenu osjetljivost (41%). Kada je bila prisutna nepravilna vaskularizacija, s velikom dijagnostičkom pouzdanošću moglo se reći da se radilo o maligno izmijenjenom limfnom čvoru.

Uloga prikaza vaskularizacije u istraživanju metastatskih limfnih čvorova temelji se na činjenici da tumori veći od nekoliko milimetara promjera potiču rast novih krvnih žila. Protok se uspijeva prikazati u 90% čvorova preko 5 mm (100). Prisutnost perifernih krvnih žila, te nepravilnost i miješana vaskularizacija u limfnom čvoru bila je koristan pokazatelj maligniteta i u drugim istraživanjima limfnih čvorova vrata i kod melanoma. Periferna i pomaknuta vaskularizacija, u odnosu na metastaze bez detektibilnog protoka, pokazatelj su ranije faze metastatske promjene (21, 63, 79, 113).

Istraživanjem smo pokazali kako vaskularizacija varira s veličinom te su manji limfni čvorovi obično bili hilarno vaskularizirani, a veći hipervaskularizirani i nepravilno vaskularizirani, te

da je manji broj citološki benignih limfnih čvorova pokazalo nepravilnosti vaskularizacije (13%).

Chammas i ostali u studiji koja je proučavala predviđanje maligno izmijenjenih limfnih čvorova vrata *Colour Dopplerom* i morfološkim značajkama sive skale ultrazvuka, navode kako pojedini benigni limfni čvorovi pokazuju promijenjenu vaskularizaciju, slično kao i u našem istraživanju – 14.7% benignih limfnih čvorova bilo je promijenjene vaskularizacije, što je objašnjeno moguće povećanim protokom kroz hilus radi upalnog odgovora reaktivnog limfnog čvora (78).

## **6.2. Značajke prikaza limfnih čvorova ovisno o spolu i dobi, sijelu te nalazu citologije**

### **6.2.1. Ehogenost limfnog čvora varira sa sijelom**

U ingvinalnoj regiji, benigni limfni čvorovi uglavnom su pripadali skupini limfnih čvorova hiperehogenog središnjeg dijela i zadebljanog korteksa. Nasuprot tome, u vratnoj i aksilarnoj regiji, gotovo polovica benignih limfnih čvorova bila je hipoehogene ehostrukture.

Stramare i ostali u studiji ultrazvučnih značajki površnih limfnih čvorova, uočili su kod ingvinalnih i aksilarnih čvorova jasno izražen hiperehogeni hilus, a izostanak hiperehogenog hilusa visoko suspektan za malignitet (114).

U studiji o ultrazvučnim značajkama limfnih čvorova, Rettenbachera, opisuje se odsutnost jasnog hilusa u vratnim limfnim čvorovima kao čest nalaz, kao i povezanost ovih promjena s dobi (115).

Istraživanjem ultrazvučnih značajki limfnih čvorova prepona, Solivetti i ostali, u gotovo 18% ispitanika uočili su bar jedan normalni limfni čvor nehomogenog, ili dijelom hipoehogenog hilusa (116). Slični rezultati objavljeni su i u drugim studijama nepatoloških ingvinalnih i aksilarnih limfnih čvorova (115).

U vratnoj regiji, maligni limfni čvorovi redovito su bili heteroehogenog ili hipoehogenog prikaza.

Moritz i ostali u studiji kontrastnog ultrazvuka kod uvećanih limfnih čvorova tumora glave i vrata, uočili su da su skoro svi limfni čvorovi bili hipoehogeni neovisno o histologiji, a da je većina metastatskih limfnih čvorova bila heteroehogene ehostrukture (117).

Luscieti i ostali istraživali su morfologiju ljudskih limfnih čvorova i uočili da limfni čvorovi na vratu pokazuju drukčiji obrazac mijenjenja morfološkog izgleda tijekom starenja. Također, limfni čvorovi vrata pokazuju tek blagu izmjenu parenhima limfnoga čvora s masnim tkivom u svim dobnim skupinama, mnogo manje izraženo u komparaciji s aksilarnim, poplitalnim i kubitalnim (118).

Aksilarno i ingvinalno, znatan udio malignih limfnih čvorova, gotovo polovica, bila je opažena u skupini limfnih čvorova hiperehogenog središnjeg dijela i zadebljanog korteksa.

Abe i ostali, u studiji aksilarnih limfnih čvorova suspektih za metastaze od karcinoma dojke, navode da je odsutnost hiperehogenog hilusa bio najbolja pojedinačna značajka u otkrivanju metastatski izmijenjenog limfnog čvora, no nije bila često prisutna (119). Također, metastaze različitih primarnih tumora pokazuju različite obrasce rasta, otuda i njihove različite ehokarakteristike. Fokalne i parcijalne promjene ehostrukture posebna su kategorija i mogu uvećati senzitivnost pretrage u ranoj fazi mikrodepozita (120).

Yang i ostali u studiji ultrazvučnih značajki benignih i malignih limfnih čvorova aksila uočili su značajno veći postotak izmijenjenog hilusa kod maligno izmijenjenih limfnih čvorova u komparaciji s benignim limfnim čvorovima (121).

Krishna i ostali, u studiji metastatskih limfnih čvorova prepona, navode da je središnji, hilarni dio izmijenjen kod metastatskog limfnog čvora, ili najčešće i nije vidljiv, no u početnoj fazi razvoja metastaze, mogu imati hiperehogeni središnji dio (122).

Limfni čvor nije pasivno sjelo metastaza. Različite neoplazme imaju različiti imunogeni, ali i imunosupresivni potencijal, koji često varira i interindividualno. Upalne promjene tumorskog tkiva česte su, premda varijabilno izražene, i imaju značajan utjecaj na rast, angiogenezu i progresiju metastaza. Slabo je poznato, međutim, kako ove upalne i reaktivne promjene, odnosno njihova izraženost, utječu na ehografsku prezentaciju limfogenih metastaza. Za ilustraciju mogućeg značaja, reaktivne promjene drenažnih limfnih čvorova nisu rijetkost niti u odsutnosti metastaza (123).

### **6.2.2. Oblik limfnog čvora varira sa sijelom**

U svim regijama dominirali su ovalni limfni čvorovi, posebice aksilarno i ingvinalno.

Podkrajšek i ostali u istraživanju aksilarnih limfnih čvorova kod karcinoma dojke, te Catalano u studiji ultrazvučnih značajki limfnih čvorova kod malignog melanoma navode kako su benigni limfni čvorovi duguljastog oblika, a metastatski najčešće okruglog, ili blago ovalnog oblika (101, 105).

Nepravilni i okrugli limfni čvorovi isključivo ili gotovo isključivo bili su vezani uz vratnu regiju i malignu citologiju.

Jayaramana i ostali u studiji ultrazvuka u razlikovanju benigno i maligno izmijenjenih limfnih čvorova vrata, te Rosario i ostali u studiji ultrazvučnog razlikovanja malignih i benignih limfnih čvorova kod bolesnika s papilarnim karcinomom štitnjače, navode da su maligni limfni čvorovi u vratu često okruglog oblika, te da je T/L odnos preko 0.5, a ima senzitivnost 80% i 94 %. (103, 124).

### **6.2.3. Ehogenost limfnog čvora varira prema spolu**

Kod benignih se citologija izdvajala veća zastupljenost limfnih čvorova hiperehogenog središnjeg dijela i zadebljanog korteksa u muškaraca. U žena je zapažen gotovo podjednak udio hipoehogenih limfnih čvorova i limfnih čvorova hiperehogenog središnjeg dijela, zadebljanog korteksa.

Žene i muškarci razlikuju se u imunološkom odgovoru na strane i autoantigene. Neke spolne razlike u imunologiji prisutne su tijekom cijelog života, druge su vidljive samo tijekom reproduktivnog razdoblja. Spolne razlike u morfologiji limfnih čvorova opisane su kako u životinja tako i u ljudi (125).

Površni limfni čvorovi ingvinalno su kod žena veći, nego kod muškaraca. Povezanost nodalne morfologije sa spolom opisana je u ranijim ultrazvučnim studijama vratnih limfnih čvorova, te je uočeno da je T/L omjer veći kod žena, nego kod muškaraca (126).

Nasuprot tome, Ying i ostali u studiji ultrazvučnog prikaza limfnih čvorova vrata prema dobi i spolu uočili su kako je kod većine limfnih čvorova i kod muškaraca i žena, bio prisutan hiperehogeni središnji dio te da nije bilo spolne razlike, da se udio limfnih čvorova s hiperehogenim središnjim dijelom povećava starenjem podjednako u oba spola, te nije uočena značajnija razlika između žena i muškaraca (127).

Znatno veći uzorak potreban je za adekvatnu kontrolu drugih potencijalno relevantnih kovarijata, poput dobi i regije, reproduktivnog statusa i komorbiditeta, prije potvrde značaja spola u ultrazvučnoj morfologiji limfnih čvorova.

#### **6.2.4. Ehogenost limfnog čvora varira prema dobi**

U skupini benignih citoloških nalaza, izdvajala se dominantna zastupljenost limfnih čvorova hiperehogenog središnjeg dijela, zadebljanog korteksa u prvoj tercili dobi.

Ludwig i ostali u studiji ultrazvučnog pregleda vratne limfadenopatije kod djece i mladih odraslih, od rođenja do sredine dvadesetih godina, te Ogassavara i ostali, u studiji ultrazvučnih značajki limfnih čvorova vrata kod mladih i ljudi srednje dobi, navode da normalni i reaktivni limfni čvorovi imaju hiperehogeni središnji dio i hipoehogeni rubni korteksom (81, 82).

#### **6.2.5. Veličina limfnog čvora varira s dobi**

Veličina limfnih čvorova rasla je s dobi u skupini limfnih čvorova malignih citoloških nalaza, ali ne i benignih, podjednako na račun porasta broja limfnih čvorova intermedijarne veličine i velikih limfnih čvorova u srednjoj i gornjoj tercili dobi.

Starenje je povezano s promjenama u sastavu i funkciji imunskih stanica. U ranijim anatomskim studijama, uvećanje limfnih čvorova s dobi dio je involutivnih promjena limfatičkog sustava tijekom starenja (128).

U studiji Yinga i ostalih, ultrazvučnog pregleda normalnih limfnih čvorova vrata, navodi se da su normalni limfni čvorovi kod mladih ljudi manji, nego kod starijih (129).

Misra, te Lakshmi, u studijama ultrazvučnog pregleda limfnih čvorova vrata navode povećanje veličine limfnog čvora s malignom citologijom, bez obzira spram dobi (50, 88). Solivetti u studiji ultrazvučnih morfoloških značajki limfnih čvorova prepona uočava značajnu poveznicu veličine limfnog čvora i dobi, te se navodi povećanje volumena limfnog čvora s dobi (116).

### **6.2.6. Dimenzije i omjer longitudinalnog i transverzalnog dijametra (L/T) limfnog čvora ovisno o dobi**

Debljina limfnog čvora opadala je s dobi, posebice iznad 58. godine života, a L/T omjer rastao je s dobi, poglavito iznad 58. godine života.

Osana i ostali u studiji ultrazvučnog prikaza limfnih čvorova vrata kod zdravih, mladih i odraslih Japanaca, navode da se poprečni dijametar limfnog čvora smanjuje s dobi u gornjoj vratnoj regiji, no u submentalnoj i submandibularnoj regiji nije uočeno značajnije smanjenje poprečnog dijametra s dobi, te nije uočeno značajnije mijenjanje oblika (T/L omjer) limfnog čvora povezano s dobi (126).

Luscieti i Hadamitzky u studijama koje su se bavile proučavanjem morfologije limfnih čvorova kod ljudi navode da se limfni čvorovi starenjem mijenjaju – limfatično tkivo u limfnom čvoru zamjenjuje se vezivnim i masnim tkivom kod starijih ljudi, što doprinosi mijenjanju morfološkog izgleda limfnih čvorova pojedinih regija, a povezano s funkcijom timusa. Najizraženije mijenjanje limfatičnog parenhima je kod perifernih limfnih čvorova s najmanjom antigenom stimulacijom – aksilarnih, poplitealnih i kubitalnih limfnih čvorova. Folikularni korteks se smanjuje starenjem, osim kod mezenterijalnih i cervikalnih limfnih čvorova. Parakortikalna i vanjska kortikalna zona smanjuju se starenjem nakon prve godine života, s malim regionalnim razlikama. Izuzetak čine limfni čvorovi vrata koji pokazuju progresivnu ekspanziju parakortikalne zone tijekom života. U limfnim čvorovima vrata medularna zona se smanjuje kod odraslih i starijih (118, 130).

### **6.3. Definiranje subjektivne prosudbe ultrazvučnog prikaza limfnih čvorova i njezine primjenjivosti u otkrivanju zloćudnog zauzeća**

Dojam se obično smatra subjektivnom pregledateljevom procjenom limfnoga čvora. U našem je istraživanju dojam sintetička, izvedena značajka koja nije izravno mjerljiva već izvedena sumiranjem pregledatelja svih opaženih značajki. Prema dojmu pregledatelj svrstava limfni čvor u jednu od tri kategorije – benigno, suspektno ili maligno. Pokazali smo ovim istraživanjem, a prema statističkim podacima, da su morfološke karakteristike limfnog čvora bile bolji prediktor dojma, nego prediktor citologije, te da su pojedinačno lošiji prediktor citologije od ehografskog dojma. Dojam je bio značajno, premda umjereno, povezan s citološkom kategorizacijom, s visokom osjetljivošću i NPV (98%, 96%), a umjerenom



specifičnošću i PPV (59%, 76%). Dojam benignog čvora smo potvrdili citološkim nalazom kod gotovo svih čvorova (93%), a dojam malignog čvora kod većeg broja čvorova (74%).

Dojam malignog limfnog čvora pripisan je češće prema obliku – okruglim, prema vaskularizaciji – nepravilno/hipervaskulariziranim limfnim čvorovima, prema ehostrukтури – hipoehogenim i heteroehogenim, prema veličini – velikim, a prema rubu – nepravilnog ruba; s razmjerno visokom specifičnošću i PPV.

Studije više autora (Schäfer-Hesterberg, Catalano, Machado, Voit, Ghafoori, Podkrajsek, Choi; 48, 49, 77, 79, 89, 101, 111) u proučavanju ultrazvučnih značajki limfnih čvorova kod malignog melanoma, limfnih čvorova vrata kod karcinoma štitnjače, kod karcinoma pločastih stanica glave i vrata, te limfnih čvorova aksila kod karcinoma dojke, napominju izrazito bitnu ulogu iskustva liječnika koji izvodi pretragu u pouzdanosti kategorizacije benignih od malignih limfnih čvorova, tj. da iskustvo liječnika može utjecati na točnost rezultata. Veći broj lažno pozitivnih i lažno negativnih nalaza može biti posljedica nedovoljne edukacije liječnika.

Istraživanjem smo željeli pokazati koja je morfološka značajka, ili koja kombinacija značajki, najbitnija za prepoznavanje maligno izmijenjenog limfnog čvora. Dojam se pokazao bitnim pokazateljem izvedenim iz niza pojedinačnih morfoloških značajki, koje su informativnije, nego značajke pojedinačno. Sumiranjem morfoloških značajki, iskustvom i edukacijom pregledavatelja donosi se odluka u koju kategoriju uvrstiti limfni čvor. Svi morfološki parametri utječu s većim ili manjim statističkim značajem na kategoriziranje limfnoga čvora.

#### **6.4. Značajke subjektivno procijenjenog dojma ultrazvučnog prikaza limfnog čvora u otkrivanju zloćudnog zauzeća**

Dojam je sintetička, izvedena značajka koja nije izravno mjerljiva već izvedena sumiranjem pregledavatelja preko svih opaženih značajki, te može imati subjektivnu, ili arbitrarnu komponentu. 98% citološki malignih limfnih čvorova u našem istraživanju imalo je minimalno jednu morfološku značajku suspektanu za maligno, što je dokaz da je visoka senzitivnost posljedica sumiranja informacija preko multiplih morfoloških značajki. Istraživanje je bilo provođeno u tercijarnom zdravstvenom centru. Pregledavatelj je imao veći broj godina iskustva u pregledavanju limfnih čvorova različite etiologije, tako da je i blaže izmijenjena morfološka značajka mogla biti uočena.

Studije više autora (Schäfer-Hesterberg, Catalano, Machado; 48, 49, 77), navode kao bitno iskustvo pregledavatelja u diferencijalnoj dijagnozi, odnosno za točnost rezultata, no pregledavateljev dojam nije uvršten u značajke za statističku analizu.

U pojedinim studijama (Chammas, Choi; 78, 111) ultrazvučnog izgleda limfnih čvorova vrata i aksila iskustvo pregledavatelja se navodi u ograničenjima istraživanja.

### **6.5. Komplementarnost ultrazvučnog prikaza limfnih čvorova i ciljane citološke punkcije u otkrivanju zloćudnog zauzeća**

Našim istraživanjem potvrdili smo značaj ultrazvuka i citološke punkcije pod kontrolom ultrazvuka u praćenju malignih bolesti, te u otkrivanju novih. U dijagnostici perifernih limfnih čvorova ultrazvučni pregled koristimo kao prvu od slikovnih metoda. S većom ili manjom sigurnošću, ultrazvučnim pregledom ćemo prema osnovnim morfološkim karakteristikama limfni čvor kategorizirati. Za sigurnu potvrdu i dopunu ultrazvučnom pregledu, slijedi citološka punkcija, u našem istraživanju pod kontrolom ultrazvuka.

Studije različitih autora (Mohseni, Catalano, Nori, Ungureanu, Voit, Mainiero; 40, 49, 94, 99, 113, 131), u proučavanju ultrazvučnih značajki limfnih čvorova kod malignog melanoma, te limfnih čvorova aksile kod karcinoma dojke, te periferne limfadenopatije, navode izrazito bitnu ulogu ultrazvuka u dijagnostici regionalnih limfnih čvorova u utvrđivanju, liječenju i praćenju malignih bolesnika, a ultrazvučni pregled i citološka punkcija pod kontrolom ultrazvuka su visoko senzitivne i specifične u utvrđivanju presadnica u regionalne limfne čvorove. Ultrazvučno navođenje punkcije omogućuje uzimanje uzorka iz ultrazvučno utvrđenog najsumnjivijeg dijela čvora. U studijama koje su se bavile proćavanjem limfnih čvorova kod karcinoma dojke i malignog melanoma došlo se do zaključka da ako se isključi postojanje presadnica u regionalne limfne čvorove smanjuje se stopa nepotrebnih operativnih zahvata (kao npr. disekcija limfnih čvorova pazuha kod karcinoma dojke – koja je prije bila standardni zahvat u slučaju karcinoma dojke, ili kod presadnica malignog melanoma). Ako se ultrazvučnim pregledom potvrdi postojanje presadnice kod malignog melanoma, te kad se to potvrdi i citološkom punkcijom pod kontrolom ultrazvuka, to je dovoljno za indiciranje limfadenektomije, a negativan, ili suspektan ultrazvućni nalaz zahtijeva kiruršku biopsiju i histološku analizu limfnog čvora. Isto tako, ultrazvuk aksile i ultrazvućno vođena citološka punkcija limfnoga čvora kod karcinoma dojke, imaju veliku ulogu u smanjenju kirurških zahvata kod bolesnika kod kojih se prijeoperativno utvrdi metastatska bolest.

Razlike u podudarnosti citološkog nalaza i dojma upućuju na značaj i potrebu citološke punkcije u dijagnostičkom algoritmu karakteriziranja limfnoga čvora. Uočene su spolne i histološke razlike između dojma i citologije. Općenito, zabilježena je visoka osjetljivost ultrazvučnog dojma za malignitet limfnog čvora, uz eksces lažno pozitivnih nalaza. Konačna dijagnostička točnost dojma ograničena je stoga prvenstveno lažno pozitivnim nalazima. U strukturi takvih lažno pozitivnih nalaza dominira skupina subjektivno suspektih limfnih čvorova benigne konačne citologije u žena. U žena je tako suspektan dojam češće povezan s benignom citologijom limfnog čvora, nego u muškaraca. Prekomjerna interpretacija pojedinih morfoloških značajki limfnih čvorova u našem istraživanju kod žena, a i činjenica da i benigni limfni čvorovi mogu imati suspektne morfološke značajke, svrstava te limfne čvorove u kategoriju sumnjivih, odnosno malignih. Nadalje, među diskordantnim nalazima, u kategoriji neodređenih, suspektih citologija izdvaja se limfoproliferativna bolest.

Solivetti i ostali u studiji ultrazvučnih značajki limfnih čvorova prepona, proučavali su limfne čvorove koji nisu bili u potpunosti normalnog ultrazvučnog prikaza, tj. pokazivali su neku izmijenjenu morfološku značajku po kojoj su bili svrstani u suspektne limfne čvorove, no praćenjem nisu pokazali maligne promjene, ili citološkom punkcijom nije potvrđena maligna promjena. U navedenom istraživanju to su bili limfni čvorovi izbočenije konture posljedično zadebljanju manjeg dijela korteksa, promjeni ehogenosti korteksa, promjenama središnjeg hilusa, promjene u perifernoj vaskularizaciji (116).

Studija Cuia i ostalih (132), o raznim slikovnim pretragama Hodgkin i Non-Hodgkin limfoma kod djece, te studija Tomae (133) o novim ultrazvučnim tehnikama za dijagnostiku limfnih čvorova, navodi se da su često limfni čvorovi u sklopu limfoma, sličnog morfološkog izgleda kao i reaktivni i benigni.

Osana i ostali u studiji ultrazvučnih značajki limfnih čvorova vrata kod zdravih mladih i odraslih Japanaca uočili su značajno veći transverzalni dijametar limfnog čvora u submandibularnoj regiji kod žena s većim indeksom tjelesne mase, te je pokazano značajnije povećanje T/L odnosa kod žena s većim indeksom tjelesne mase (126).

## **6.6. Osobna anamneza osobe s limfadenopatijom i dijagnostički postupnik otkrivanja zloćudnog zauzeća**

Kod ispitanika koji su imali povijest prethodno liječene maligne neoplazme, zamijećeno je značajno više citološki malignih nalaza, dok u bolesnika bez poznate maligne bolesti, veći udio suspektnih/neodređenih citoloških nalaza.

Schäfer-Hesterberg i Sathyanarayan (48, 64) u studijama su proučavali ultrazvučne značajke limfnih čvorova kod malignog melanoma, te uvećane limfne čvorove kod karcinoma glave i vrata, odnosno ispitanici su bili samo s točno utvrđenim osnovnim malignim bolestima kod kojih presadnice najčešće i obuhvaćaju regionalne limfne čvorove.

Povijest maligne neoplazme pri pregledu, u našem istraživanju, granično povećava izgled za svrstavanje limfnog čvora u maligni dojam, prvenstveno na račun manjeg udjela benignih čvorova. I blaže promijenjen izgled limfnoga čvora, npr. u smislu blažeg zadebljanja korteksa, bilo je sumnjivije kod bolesnika s ranijom malignom bolesti.

Studije nekoliko autora (Mohseni, Schäfer-Hesterberg, Giacomini; 40, 48, 97), koji su proučavali ultrazvučne značajke limfnih čvorova vrata, te kod malignog melanoma, navode da bolesnikova povijest bolesti, te kombinacija povijesti bolesti i promjena u veličini limfnog čvora, mogu pomoći u procjeni maligno izmijenjenog limfnog čvora. Ako je poznato da pacijent boluje od maligne bolesti, ili ima druge rizične faktore, povećana je sumnja na maligni uzrok limfadenopatije.

Kako smo i pokazali našim istraživanjem, a i drugim studijama, potrebno je biti oprezniji u pregledu kod bolesnika s ranijom malignom bolesti. Kod takvih bolesnika radimo ili češće ultrazvučne kontrolne preglede, ili se ranije odlučujemo na punkciju pod kontrolom ultrazvuka. Porast veličine limfnih čvorova na kontrolnim pregledima kod bolesnika s osnovnom malignom bolesti visoko je sumnjiva na malignitet. Također, u kraćem će se kontrolnom periodu moći vidjeti i je li promjena neke morfološke karakteristike stacionarna, manja ili izraženija. Kada se limfni čvor smanji, ili ostane isti, bez značajnijih kliničkih podataka i drugih ultrazvučnih i radioloških abnormalnosti, moći će se s velikom sigurnošću reći da se radi o benignoj promjeni, dok ćemo se kod sumnje s bilo koje strane (radiološke, ili kliničke), odlučiti na punkciju. Slično se navodi i u drugim studijama autora (Mohseni, Schäfer-Hesterberg, Giacomini, Solivetti; 40, 48, 97, 116) koji su proučavali ultrazvučne

značajke perifernih limfnih čvorova, limfnih čvorova u sklopu malignog melanoma, maligne i normalne limfne čvorove vrata, te limfne čvorove prepona.

### **6.7. Dvije skupine morfoloških značajki**

Prema dijagnostičkoj vrijednosti, pojedinačne karakteristike limfnih čvorova pripadaju uglavnom dvjema skupinama. Pojedinačno se osobito izdvaja s visokom specifičnošću i PPV, ali ograničenom osjetljivošću okrugli oblik (85%, 88%, 26%), nepravilni rub (95%, 90%, 35%), heteroehogenost (97%, 94%, 50%), nepravilna vaskularizacija (91%, 85%, 41%), a druga skupina je pokazala visoku osjetljivost i NPV, uz ograničenu specifičnost, gdje je spadao dojam (98%, 96%, 59%). Dijagnostička točnost varirala je od približno 60% (oblik, rubovi) preko 73% (ehogenost, vaskularizacija) do 82% (subjektivni dojam).

Detalji dijagnostičkih vrijednosti pojedinačnih kvantitativnih obilježja sadržani su u ROC analizi. Poprečni promjer limfnog čvora nadmašuje preostale mjere, no izdvaja se globalno loša kalibracija svakog pojedinačnog morfometrijskog kriterija, bez obzira na nominalnu značajnost.

I ranijim studijama više autora (Sathyanarayan, Machado, Chammas, Voit, Gupta, Teng, Aggarwal; 64, 77, 78, 79, 102, 107, 112), ultrazvučnih značajki limfnih čvorova vrata, te jednog istraživanja površnih limfnih čvorova kod bolesnika s melanomom, navodi se viša, ili visoka specifičnost za oblik, rub, heteroehogenost i vaskularizaciju. U navedenim istraživanjima specifičnost i PPV su se kretali, za oblik od 62-100%, 76-96%; za rub 76-95%, 86%; za heteroehogenost 62-92%, 77-90%; za vaskularizaciju 68-95%, 52-89%.

### **6.8. Mogućnosti unaprjeđenja osjetljivosti i specifičnosti u otkrivanju maligno izmijenjenog limfnog čvora**

#### **Neovisni prediktori i njihove kombinacije**

U studiji ultrazvučnih značajki uvećanih limfnih čvorova vrata kod karcinoma glave i vrata, Sathyanarayana i ostalih, izdvaja se L/T omjer kao značajka koja s većom točnošću može odrediti maligno izmijenjen limfni čvor, sa specifičnošću 83% i senzitivnošću 79% (64). Gafoori i ostali u studiji ultrazvučnih značajki limfnih čvorova kod limfadenopatije vrata, kod bolesnika s karcinomom pločastih stanica glave i vrata, navode vaskularizaciju kao

najznačajniji prediktor u prepoznavanju metastatski izmijenjenog limfnog čvora sa specifičnošću 93% i senzitivnošću 85% (89).

Machado i ostali u studiji ultrazvučnih značajki limfnih čvorova vrata kod karcinoma štitnjače, navode da su kombinacija hipoechogenosti i veličine limfnog čvora pokazale najznačajnije izmijenjene značajke za utvrđivanje maligno izmijenjenog limfnog čvora s visokom specifičnošću i PPV, prema multivarijantnoj logističkoj regresijskoj analizi (77).

Voit i ostali u studiji ultrazvučnih značajki limfnih čvorova kod bolesnika s malignim melanomom, navode da su najznačajnije značajke u utvrđivanju maligno izmijenjenog limfnog čvora bile gubitak središnje hiperehogene zone, oblik „balona“ i periferna vaskularizacija limfnog čvora s visokom specifičnošću i umjerenom do višom PPV (79).

Chammas i ostali u studiji predviđanja maligno izmijenjenih limfnih čvorova vrata, navode da su morfološke značajke koje su se pokazale značajno povezanim s malignom promjenom multivarijantnom analizom: izmijenjena vaskularizacija, poprečni dijametar preko 0.9 cm, izmijenjen hilus, heteroehogena ehosuktura, nepravilni rubovi, te okrugli oblik. Među njima, izmijenjena vaskularizacija, ehogenost i odsutnost ehogenog hilusa imali su dijagnostičku točnost preko 80% (78).

U ovom istraživanju, isključujući dojam kao izvedeni parametar, nepravilni rubovi i aberantna vaskularizacija jedini su neovisni kvalitativni prediktori citologije limfnih čvorova, s 81% točno dijagnosticiranih limfnih čvorova, veoma slično subjektivnom dojmu. Porast dijagnostičke točnosti kombiniranog modela ostvaren je poglavito uvećanjem osjetljivosti, uz specifičnost sličnu specifičnosti pojedinačnih neovisnih parametara.

Suspekti limfni čvorovi, kao podskup unutar subjektivnog dojma, vodeći su izvor dijagnostičkih greški, poglavito u žena. Kao potvrda, u multivarijantnom modelu, dodatak spola, dobi i L/T omjera povećava dijagnostičku točnost (87% točno razvrstanih limfnih čvorova) i specifičnost subjektivnog dojma, poglavito reklasifikacijom suspektnih limfnih čvorova u muškaraca, osoba starijih od 50 godina i limfnih čvorova s L/T omjerom  $< 1.52$  u malignu kategoriju. Značajan porast specifičnosti, međutim, popraćen je umjerenom redukcijom osjetljivosti. Pritom je, 5 od 6 lažno-negativno klasificiranih limfnih čvorova pripadalo limfoproliferativnim bolestima, kako je već ranije zapaženo i za skupinu citološki

suspektnih nalaza. Malen broj hematoloških spram nehematoloških neoplazmi ograničio je daljnju analizu dijagnostičke vrijednosti prema tipu neoplazme.

Kao najbitnije, informativni doprinos multivarijatne analize u ovom istraživanju svodi se na dokaz značaja demografije, i vjerojatno, vrste neoplazme-hematološki podtip, na razlike u udjelu lažno-pozitivnih i lažno-negativnih nalaza između različitih studija. Dodatno, zapažen je i moguć utjecaj prethodne vjerojatnosti za malignitet, u vidu povijesti maligne bolesti, na ishod ultrazvučne klasifikacije limfnih čvorova, poglavito u kategoriju suspektnih čvorova iz koje dolazi i najveći eksces lažno-pozitivnih interpretacija.

Nadalje, nelinearnosti i točke prekida (čvorovi) uobičajene su i značajne u kombiniranim modelima, variraju s modelom i predstavljaju vrijednosti koje mogu informirati raspravu o njihovoj dijagnostičkoj ili biološkoj vrijednosti. U tom smislu, zanimljiva je njihova poredba i vrijednosna sličnost s točkama prereza ROC krivulja za 80% osjetljivost (L, dob) ili specifičnost (L/T omjer). Nadalje, prisutnost takvih nelinearnosti ukazuje na potrebu korištenja adekvatnih, robusnih regresijskih modela, poput MARS, u svrhu potpunije eksploatacije svih informacija i svih složenih, skrivenih struktura unutar podataka. Složen učinak dobi na geometriju limfnih čvorova opisan u ovoj studiji primjer je takvih međutjecaja i odnosa među varijablama. U recentnoj literaturi, međutim, i dalje dominira uporaba parametrijskih, linearnih metoda u analizi složenih podataka.

Ograničenja ove studije su: I) studija je male veličine; II) značajka dojma ovisi o krivulji učenja pregledavatelja koji obavlja pretragu; III) nismo imali drugog neovisnog pregledavatelja za komparaciju; IV) nije bilo histološke verifikacije limfnog čvora, V) analiziran je samo jedan čvor po regiji i ispitaniku (kod bolesnika s prisutnom malignom bolešću presadnice mogu biti u više regija, a i u pojedinoj regiji može od više uvećanih limfnih čvorova biti i limfni čvor koji je reaktivan, što može doprinjeti promjenama u rezultatima) VI) rezultati mogu varirati s izborom regresijske ili klasifikacijske metode.

## 7. Zaključak

Istraživanjem smo potvrdili važnost morfoloških značajki perifernih limfnih čvorova u prepoznavanju malignog zauzeća limfnoga čvora. Citološki maligno izmijenjeni limfni čvorovi bili su značajno veći i deblji, manjeg L/T omjera (uzdužni/poprečni dijametar), veće maksimalne debljine korteksa, značajno češće okrugloga oblika, hipoehogene ehostrukture i nepravilne vaskularizacije.

Značajke benignih limfnih čvorova čine: manji uzdužni i poprečni promjer, veći L/T omjer, ovalni oblik, pravilni rub, hiperehogeni središnji dio i zadebljani korteks, vaskularizacija od hilusa prema periferiji.

Nijedna opisana karakteristika limfnog čvora nema apsolutnu diskriminacijsku sposobnost. Dijagnostička točnost opisanih obilježja slijedi objavljene i poznate podatke.

Ultrazvučne značajke limfnog čvora mogu varirati s dobi i sijelom, neovisno o citološkim karakteristikama.

Prema dijagnostičkoj vrijednosti, morfološke značajke limfnih čvorova pripadaju dvjema skupinama: jedna s parametrima visoke specifičnosti (>80%) i pozitivne prediktivne vrijednosti, ali ograničenom osjetljivošću (okrugli oblik, nepravilni rub, heteroehogenost, nepravilna vaskularizacija), druga karakterizirana visokom osjetljivošću (>80%) i negativnom prediktivnom vrijednosti, uz ograničenu specifičnost (dojam).

U ROC analizi, poprečni promjer limfnoga čvora nadmašuje preostale kvantitativne mjere, no izdvaja se sveukupno loša kalibracija svakog pojedinačnog morfometrijskog kriterija, bez obzira na nominalnu značajnost.

U robusnoj multivarijantnoj analizi, nepravilni rub i aberantna vaskularizacija jedini su neovisni kvalitativni prediktori citologije limfnog čvora, s 81% točno dijagnosticiranih limfnih čvorova.

Morfološke značajke limfnih čvorova bolji su prediktor subjektivnog dojma pregledavatelja nego citologije. Subjektivni dojam pregledavatelja o naravi limfnog čvora ima obilježja sintetičke, izvedene značajke: 98% svih citološki malignih limfnih čvorova ima minimalno jednu morfološku značajku suspektu za maligno zauzeće. Visoka senzitivnost subjektivnog dojma posljedica je sumiranja informacija preko multiplih morfoloških značajki.

Dijagnostička točnost subjektivnog dojma ograničena je poglavito prekomjernom interpretacijom (lažno-pozitivnim) i citološki neodređenim nalazima. Postoje spolne razlike u podudarnosti citologije i dojma: u žena je suspekti dojam češće povezan s benignom



citologijom limfnog čvora nego u muškaraca. Spolne razlike dominiraju strukturom lažno-pozitivnih nalaza, a limfoproliferativna bolest strukturom citološki suspektnih nalaza. Razlike u podudarnosti ultrazvučnog dojma i citologije upućuju na zadržani značaj citološke punkcije u karakterizaciji limfnog čvora. Pritom, ograničenja jednostavne citološke analize za specifične histološke kategorije limitira konačni dijagnostički doseg ciljane citološke punkcije.

Regresijskim modeliranjem, spol, dob i L/T omjer neovisno pridonose uvećanju dijagnostičke točnosti, prvenstveno reklasifikacijom ehografski suspektnih limfnih čvorova u malignu kategoriju kod muškaraca, osoba starijih od pedeset godina i limfnih čvorova s L/T omjerom manjim od 1.52. Općenito, povećanje specifičnosti praćeno je mjerljivom, kompromisnom redukcijom osjetljivosti, poglavito za detekciju malignog zauzeća limfoproliferativnim procesima. U bitnome, doprinos multivarijatne analize svodi se na utjecaj demografije i, vjerojatno, vrste neoplazme (hematološki podtip), na razlike u udjelu lažno-pozitivnih i lažno-negativnih nalaza između različitih studija.

Nelinearnosti i točke prekida (čvorovi) uobičajeni su i značajni u modeliraju prediktivne vrijednosti ehografskih obilježja limfnih čvorova i predstavljaju vrijednosti koje mogu informirati raspravu o njihovoj dijagnostičkoj ili biološkoj vrijednosti. Postojanje takvih nelinearnosti ukazuje na potrebu korištenja adekvatnih, robusnih regresijskih modela, poput MARS-a, u svrhu potpunije eksploatacije svih informacija i svih složenih, skrivenih struktura unutar ultrazvučnih podataka.

## 8. Sažetak

CILJ. I) Odrediti dijagnostičku vrijednost odabranih morfoloških značajki u predviđanju malignog zauzeća limfnog čvora (LČ) upotrebom B-moda, Doppler ultrazvuka i multivarijatnih postavki u tercijarnom radiološkom referentnom centru. II) Identificirati neovisne prediktore malignosti LČ, kao i doprinos drugih izvora morfoloških varijacija dijagnostičkoj točnosti ultrazvučnog prikaza.

METODE. U 123 bolesnika učinjena je ultrazvučno vođena aspiracijska punkcija i citološka analiza LČ vrata, pazuha i prepona. Svaki LČ je opisan uzdužnim/L i poprečnim/T promjerom, oblikom, rubom, ehogenošću, debljinom kore, vaskularizacijom i subjektivnim dojmom pregledavatelja.

REZULTATI. Prema dijagnostičkoj vrijednosti, morfološke značajke LČ pripadaju dvjema skupinama: jedna obilježena visokom specifičnošću (>80%) i pozitivnom prediktivnom vrijednošću, ali ograničenom osjetljivošću (okrugli oblik, nepravilni rub, heteroehogenost, nepravilna vaskularizacija), druga karakterizirana visokom osjetljivošću (>80%) i negativnom prediktivnom vrijednošću, uz ograničenu specifičnost (dojam). Optimalne granične vrijednosti za različite kvantitativne značajke LČ, ROC analizom, bile su: uzdužni (23 mm), poprečni promjer (11 mm), L/T omjer (2.19) i maksimalna debljina korteksa (5.1 mm). Devedesetosam posto svih citološki malignih LČ imalo je minimalno jednu morfološku značajku suspektu za maligno zauzeće. Ultrazvučne značajke LČ mogu također varirati s dobi i sijelom, neovisno o citološkim karakteristikama. U multivarijatnoj analizi (*multivariate adaptive regression splines*, n=108), nepravilni rub i aberantna vaskularizacija jedini su neovisni kvalitativni prediktori citologije LČ, s 81% točno dijagnosticiranih LČ. Dijagnostička točnost subjektivnog dojma i njegova gotovo aposlutna osjetljivost za maligno zauzeće ograničena je poglavito prekomjernom interpretacijom (lažno-pozitivnim nalazima), uz spolne razlike u podudarnosti citologije i dojma, poglavito u žena. Spol, dob i L/T omjer neovisno pridonose uvećanju dijagnostičke točnosti, do 88%, prvenstveno reklasifikacijom ehografski suspektih LČ u malignu kategoriju kod muškaraca, osoba starijih od pedeset godina i limfnih čvorova s L/T omjerom manjim od 1.52. Povećanje specifičnosti praćeno je mjerljivom, kompromisnom redukcijom osjetljivosti, poglavito za detekciju malignog zauzeća limfoproliferativnim procesima. Nelinearnosti i točke prekida (čvorovi) značajni su u modeliranju prediktivne vrijednosti ehografskih obilježja LČ.

**ZAKLJUČAK.** Kombinacija morfoloških i demografskih značajki može poboljšati dijagnostičku točnost, uz kompromis između osjetljivosti i specifičnosti prediktivnog modela. Učinkovitost može ovisiti o razini stručnosti i institucionalnim postavkama. Nelinearnosti i točke prekida u međudnosima prediktora ukazuje na potrebu korištenja robusnih regresijskih modela u svrhu potpunije eksploatacije svih informacija i svih skrivenih struktura unutar ultrazvučnih podataka.

**KLJUČNE RIJEČI:** limfni čvorovi, ultrasonografija, biopsija tankom iglom, citologija, neoplazme, prediktivna vrijednost testova

## 9. Summary

### **Accuracy of ultrasound features significance in recognizing regional lymph nodes tumor metastases**

AIM. I) To determine the diagnostic value and utility of selected morphological features in predicting lymph node (LN) malignancy using B-mode, Doppler ultrasonography and multivariate settings in a tertiary radiological referral center. II) To identify independent LN malignancy predictors, as well as contribution of other sources of morphologic variations to the ultrasound diagnostic accuracy.

METHODS. 123 patients underwent ultrasound-guided fine-needle aspiration biopsy and cytological analysis of the cervical, axillary and inguinal LNs. Each LN was characterized by long/L and short/T-axis, shape, margins, echogenicity, the cortical thickness, vascularization, and the examiner's subjective impression.

RESULTS. Based on the diagnostic value, LN's morphological features belong to two groups: one of high specificity (>80%) and a positive predictive value (PPV), but of limited sensitivity (rounded shape, irregular margins, heteroechogenicity, aberrant vascularization), and the other group of high sensitivity (>80%) and negative PV with limited specificity. Optimal cut-off levels for different quantitative LN features, by ROC analysis, were as follows: long-axis (23 mm), short-axis (11 mm), L/T ratio (2.19) and maximal cortical thickness (5.1 mm). Ninety-eight percent of all cytological malignant LN showed at least one aberrant morphologic feature. Ultrasound LN characteristics can also vary depending on the age and anatomic region, independently of cytologic findings. In multivariate analyses (multivariate adaptive regression splines, n=108), irregular margins and aberrant vascularization were the only independent qualitative predictors of LN cytology, with 81% correctly classified LNs. Diagnostic accuracy of subjective impression and its almost absolute sensitivity for malignancy is predominantly limited by overinterpretation (false-positive diagnostics), and most importantly, by gender-related differences, particularly in women. Sex, age and L/T ratio were independently combined to increase diagnostic accuracy, up to 88%, mostly through re-classification of echographically susceptible malignant LNs in men, patients aged > 50 years, and LNs with the L/T ratio < 1.52. Increase in specificity was followed by a small, but measurable reduction of sensitivity, especially for detecting malignantly transformed LN in lymphoproliferative disorders. Non-linearities and break-

points (nodes) were a common and significant occurrence, and thus they illustrate the necessity for robust regression methods in modelling predictive performance of sonographic features.

**CONCLUSION.** The combination of morphological and demographic features could improve the diagnostic accuracy, usually with a trade-off between sensitivity and specificity of the predictive model. The performance may depend on the level of expertise and institutional settings. Robust regression models could facilitate a comprehensive and exhaustive exploitation of all information and all hidden structures within the sonographic data.

**KEY WORDS:** Lymph nodes, ultrasonography, fine needle aspiration biopsy, cytology, neoplasm, test predictive value

## 10. Literatura

- 1 Jemal A, Bray F, Center MM, Ferlay J, Ward E, Forman D. Global cancer statistics. *CA Cancer J Clin*. 2011 Apr;61(2):69–90.
- 2 Jemal A, Center MM, DeSantis C, Ward EM. Global Patterns of Cancer Incidence and Mortality Rates and Trends. *Cancer Epidemiol Biomarkers Prev*. 2010 Aug 1;19(8):1893–907.
- 3 Ferlay J, Soerjomataram I, Dikshit R, Eser S, Mathers C, Rebelo M, et al. Cancer incidence and mortality worldwide: sources, methods and major patterns in GLOBCAN 2012. *Int J Cancer*. 2015 Mar 1;136(5):E359-86.
- 4 Torre LA, Bray F, Siegel RL, Ferlay J, Lortet-Tieulent J, Jemal A. Global cancer statistics, 2012. *CA Cancer J Clin*. 2015 Mar;65(2):87-108.
- 5 Bray F, Moller B. Predicting the future burden of cancer. *Nat Rev Cancer*. 2006 Jan;6(1):63-74.
- 6 Buell P, Dunn JE Jr. Cancer mortality among Japanese issei and nisei of California. *Cancer*. 1965. May;18:656-64
- 7 Ferlay J, Shin H-R, Bray F, Forman D, Mathers C, Parkin DM. Estimates of worldwide burden of cancer in 2008: GLOBOCAN 2008. *Int J Cancer J Int Cancer*. 2010 Dec 15;127(12):2893–917.
- 8 Bosetti C, Malvezzi M, Rosso T, Bertuccio P, Gallus S, Chatenoud L, et al. Lung cancer mortality in European women: trends and predictions. *Lung Cancer*. 2012 Dec;78(3):171-8.
- 9 Lortet-Tieulent J, Renteria E, Sharp L, Weiderpass E, Comber H, Baas P, et al. Convergence of decreasing male and increasing female incidence rates in major tobacco-related cancers in Europe in 1988-2010. *Eur J Cancer*. 2015 Jun;51(9):1144-63.
- 10 Malvezzi M, Bertuccio P, Rosso T, Rota M, Levi F, La Vecchia C, et al. European cancer mortality predictions for the year 2015: does lung cancer have the highest death rate in EU women? *Ann Oncol*. 2015. Apr;26(4):779-86.
- 11 Bosetti C, Bertuccio P, Levi F, Chatenoud L, Negri E, La Vecchia C. The decline in breast cancer mortality in Europe: an update (to 2009). *Breast*. 2012 Feb;21(1):77-82.
- 12 Ferlay J, Steliarova-Foucher E, Lortet-Tieulent J, Rosso S, Coebergh JW, Comber H, et al. Cancer incidence and mortality patterns in Europe: estimates for 40 countries in 2012. *Eur J Cancer*. 2013 Apr;49(6):1374-403.

- 13 Znaor A. Registar za rak. Hrvatski časopis za javno zdravlje [Internet]. 2014 Apr 30 [cited 2014 Aug 15];7(28). Dostupno na: <http://hcjz.hr/index.php/hcjz/article/view/289>
- 14 American Cancer Society. Cancer Facts & Figures 2013. [Internet]. Atlanta: American Cancer Society; 2013 [citirano 19.05.2017.]. Dostupno na: [www.cancer.org/content/dam/cancer-org/research/cancer-facts-and-statistics/annual-cancer-facts-and-figures](http://www.cancer.org/content/dam/cancer-org/research/cancer-facts-and-statistics/annual-cancer-facts-and-figures)
- 15 Norling R, Buron BMD, Therkildsen MH, Henriksen BM, von Buchwald C, Nielsen MB. Staging of Cervical Lymph Nodes in Oral Squamous Cell Carcinoma: Adding Ultrasound in Clinically Lymph Node Negative Patients May Improve Diagnostic Work-Up. PLoS ONE [Internet]. 2014 Mar 20 [citirano 23.04.2017.];9(3). Dostupno na: <http://www.ncbi.nlm.nih.gov/pmc/articles/PMC3961223/>
- 16 Ahuja AT, Ying M, Ho SY, Antonio G, Lee YP, King AD, et al. Ultrasound of malignant cervical lymph nodes. Cancer Imaging. 2008 Mar 25;8:48–56.
- 17 Suh Yj, Kim MJ, Kim J, Yoon JH, Moon HJ, Kim EK. Tumor markers in fine-needle aspiration washout for cervical lymphadenopathy in patients with known malignancy: preliminary study. AJR Am J Roentgenol. 2011 Oct;197(4):W730-6.
- 18 Welkoborsky H-J. Ultrasound usage in the head and neck surgeon's office. Curr Opin Otolaryngol Head Neck Surg. 2009 Apr;17(2):116–21.
- 19 Jeong HS, Baek CH, Son YI, Ki Chung M, Kyung Lee D, Young Choi J, et al. Use of integrated 18F-FDG PET/CT to improve the accuracy of initial cervical nodal evaluation in patients with head and neck squamous cell carcinoma. Head Neck. 2007 Mar;29(3):203-10.
- 20 Sumi M, Van Cauwen M, Nakamura T. MR microimaging of benign and malignant nodes in the neck. AJR Am J Roentgenol. 2006 Mar;186(3):749-57.
- 21 Steinkamp HJ, Wissgott C, Rademaker J, Felix R. Current status of power Doppler and color Doppler sonography in the differential diagnosis of lymph node lesions. Eur Radiol. 2002 Jul;12(7):1785–93.
- 22 Vassallo P, Wernecke K, Roos N, Peters PE. Differentiation of benign from malignant superficial lymphadenopathy: the role of high-resolution US. Radiology. 1992 Apr;183(1):215–20.
- 23 Kau RJ, Alexiou C, Laubenbacher C, Werner M, Schwaiger M, Arnold W. Lymph node detection of head and neck squamous cell carcinomas by positron emission tomography with fluorodeoxyglucose F 18 in a routine clinical setting. Arch Otolaryngol Head Neck Surg. 1999;125:1322–1328.

- 24 Dwamena BA, Sonnad SS, Angobaldo JO, Wahl RL. Metastases from non-small cell lung cancer: mediastinal staging in the 1990s: meta-analytic comparison of PET and CT. *Radiology*. 1999;213:530–6.
- 25 Pieterman RM, van Putten JW, Meuzelaar JJ, Mooyaart EL, Vaalburg W, Koeter GH, et al. Preoperative staging of non-small-cell lung cancer with positron-emission tomography. *N Engl J Med*. 2000;343:254–61.
- 26 Bipat S, Glas AS, van der Velden J, Zwinderman AH, Bossuyt PM, Stoker J. Computed tomography and magnetic resonance imaging in staging of uterine cervical carcinoma: a systematic review. *Gynecol Oncol*. 2003;91:59–66.
- 27 Anzai Y, Piccoli CW, Outwater EK, Stanford W, Bluemke DA, Nurenberg P, et al. Evaluation of neck and body metastases to nodes with ferumoxtran 10-enhanced MR imaging: phase III safety and efficacy study. *Radiology*. 2003;228:777–88.
- 28 Antoch G, Stattaus J, Nemat AT, Marnitz S, Beyer T, Kuehl H, et al. Non-small cell lung cancer: dual-modality PET/CT in preoperative staging. *Radiology*. 2003;229:526–33.
- 29 Torabi M, Aquino SL, Harisinghani MG. Current concepts in lymph node imaging. *J Nucl Med*. 2004 Sep;45(9):1509-18.
- 30 Lardinois D, Weder W, Hany TF, Kamel EM, Korom S, Seifert B, et al. Staging of non-small-cell lung cancer with integrated positron-emission tomography and computed tomography. *N Engl J Med*. 2003 Jun;348(25):2500-7
- 31 Aquino SL, Asmuth JC, Alpert NM, Halpern EF, Fischman AJ. Improved radiologic staging of lung cancer with 2-[18F]-fluoro-2-deoxy-D-glucose-positron emission tomography and computed tomography registration. *J Comput Assist Tomogr*. 2003 Jul-Aug;27(4):479-84.
- 32 Kapucu LO, Meltzer CC, Townsend DW, Keenan RJ, Luketich JD. Fluorine-18-fluorodeoxyglucose uptake in pneumonia. *J Nucl Med*. 1998;39(7):1267-9
- 33 Rennen HJ, Corstens FH, Oyen WJ, Boerman OC. New concepts in infection/inflammation imaging. *Q J Nucl Med*. 2001 Jun;45(2):167-73
- 34 Weissleder R, Elizondo G, Wittenberg J, Rabito CA, Bengele HH, Josephson L. Ultrasmall superparamagnetic iron oxide: characterization of a new class of contrast agents for MR imaging. *Radiology*. 1990;175(2):489–93.
- 35 Lee AS, Weissleder R, Brady TJ, Wittenberg J. Lymph nodes: microstructural anatomy at MR imaging. *Radiology*. 1991;178(2):519–22.
- 36 Krmpotić-Nemanić J, Marušić A. Anatomija čovjeka. 2. korigirano izd. Zagreb: Medicinska naklada; 2007.



- 37 Guyton AC, Hall JE; urednici hrvatskoga izdanja Kukulja Taradi S, Andreis I. Medicinska fiziologija. 12. izd. Zagreb: Medicinska naklada; 2012. p. 185-9.
- 38 Junqueira LCU, Carneiro J; urednici hrvatskog izdanja Brandamante Ž et al.; [preveli Banek Lj et al.]. Osnove histologije. 10. am. izd. Zagreb: Školska knjiga; 2005. p. 278-74.
- 39 Harisinghani MG, ur. Atlas of Lymph Node Anatomy. New York: Springer Science+Buisness Media; 2013.
- 40 Mohseni S, Shojaiefard A, Khorgami Z, Alinejad S, Ghorbani A, Ghafouri A. Peripheral lymphadenopathy: approach and diagnostic tools. Iran J Med Sci. 2014 Mar;39(2 Suppl):158-70.
- 41 Kunitz G. An approach to peripheral lymphadenopathy in adult patients. West J Med. 1985 Sep;143(3):393-6.
- 42 Isaacs D. Cervical infections. u: Elliott E, Gilbert R, Moyer V, Pichichero M, urednici. Evidence-Based Pediatric Infectious Diseases. New Jersey: Blackwell; 2007. p. 29-39
- 43 Lopez F, Rodrigo JP, Silver CE, Haigentz M Jr, Bishop JA, Strojan P, et al. Cervical lymph node metastases from remote primary tumor sites. Head Neck. 2016 Apr;38 Suppl 1:E2374-85
- 44 Bazemore AW, Smucker DR. Lymphadenopathy and malignancy. Am Fam Physician. 2002 Dec;66(11):2103-10.
- 45 Ridder GJ, Boedeker CC, Technau-Ihling K, Grunow R, Sander A. role of cat-scratch disease in lymphadenopathy in the head and neck. Clin Infect Dis. 2002 Sep;35(6):643-9.
- 46 Ferrer R. Lymphadenopathy: differential diagnosis and evaluation. Am Fam Physician. 1998;58(6):1313-20.
- 47 Richner S, Laifer G. Peripheral lymphadenopathy in immunocompetent adults. Swiss Med Wkly. 2010;140(7-8):98-104.
- 48 Schäfer-Hesterberg G, Schoengen A, Sterry W, Voit C. Use of ultrasound to early identify, diagnose and localize metastases in melanoma patients. Expert Rev Anticancer Ther. 2007 Dec;7(12):1707-16.
- 49 Catalano O, Setola SV, Vallone P, Raso MM, D'Errico AG. Sonography for locoregional staging and follow-up of cutaneous melanoma: how we do it. J Ultrasound Med. 2010 May;29(5):791-802
- 50 Misra D, Panjwani S, Rai S, Misra A, Prabhat M, Gupta P, et al. Diagnostic efficacy of color Doppler ultrasound in evaluation of cervical lymphadenopathy. Dent Res J (Isfahan). 2016 May-Jun;13(3):217-24.

- 51 de Stefano G, Scognamiglio U, Di Martino F, Parrella R, Scarano F; Signoriello G, et al. The role of CEUS in characterization of superficial lymph nodes: a single center prospective study. *Oncotarget*. 2016. Aug 9;7(32):52416-22.
- 52 Weskott HP, Ioanimescu ES. Diagnostic approach to lymph node disease in ultrasound. In: EFSUMB Course Book on Ultrasound. Dietrich CF, urednik. London: EFSUMB; 2012. p. 189-224.
- 53 Esen G. Ultrasound of superficial lymph nodes. *Eur J Radiol*. 2006 Jun;58(3):345-59.
- 54 Dudea SM, Lenghel M, Botar-Jid C, Vasilescu D, Duma M. Ultrasonography of superficial lymph nodes: benign vs. malignant. *Med Ultrason*. 2012 Dec;14(4):294-306.
- 55 Whitman GJ, Lu TJ, Adejolu M, Krishnamurthy S, Sheppard D. Lymph Node Sonography *Ultrasound Clin*. 2011;6(3):369-80.
- 56 De Kerviler E, de Bazelaire C, Mounier N, Mathieu O, Brethon B, Brière J, et al. Image-guided core-needle biopsy of peripheral lymph nodes allows the diagnosis of lymphomas. *Eur Radiol*. 2007 Mar;17(3):843-9.
- 57 Hehn ST, Grogan TM, Miller TP. Utility of fine-needle aspiration as a diagnostic technique in lymphoma. *J Clin Oncol*. 2004 Aug 1;22(15):3046-52.
- 58 Landgren O, Porwit MacDonald A, Tani E, Czader M, Grimfors G, Skoog L, et al. A prospective comparison of fine-needle aspiration cytology and histopathology in the diagnosis and classification of lymphomas. *Hematol J*. 2004;5(1):69-76.
- 59 Voit CA, Gooskens SL, Siegel P, Schaefer G, Schoengen A, Röwert J, et al. Ultrasound-guided fine needle aspiration cytology as an addendum to sentinel lymph node biopsy can perfect the staging strategy in melanoma patients. *Eur J Cancer*. 2014 Sep;50(13):2280-8.
- 60 Ahuja AT, Ying M. Sonographic evaluation of cervical lymph nodes. *AJR Am J Roentgenol*. 2005 May;184(5):1691-9.
- 61 Maxwell F, de Margerie Mellon C, Bricout M, Cauderlier E, Chapelier M, Albiter M, et al. Diagnostic strategy for the assessment of axillary lymph node status in breast cancer. *Diagn Interv Imaging*. 2015 Oct;96(10):1089-101.
- 62 Bruneton JN, Roux P, Caramella E, Demard F, Vallicioni J, Chauvel P. Ear, nose, and throat cancer: ultrasound diagnosis of metastasis to cervical lymph nodes. *Radiology*. 1984 Sep;152(3):771-3
- 63 Dangore SB, Degwekar SS, Bhowate RR. Evaluation of the efficacy of colour Doppler ultrasound in diagnosis of cervical lymphadenopathy. *Dentomaxillofac Radiol*. 2008 May;37(4):205-12.

- 64 Sathyanarayan V, Bharani SKSN. Enlarged lymph nodes in head and neck cancer: Analysis with triplex ultrasonography. *Ann Maxillofac Surg*. 2013 Jan;3(1):35–9.
- 65 Uematsu T, Kasami M, Kiyohara Y. B-Mode Ultrasound Imaging, Doppler Imaging, and Real-Time Elastography in Cutaneous Malignant Melanoma and Lymph Node Metastases. *Healthcare (Basel)*. 2013 Oct 23;1(1):84-95.
- 66 Koss LG, Melamed MR. *Koss Diagnostic Cytology and Its Histopathologic Bases*. 5. izd. Philadelphia: Lippincott Williams & Wilkins; 2006
- 67 Wilkinson AR, Mahore SD, Maimoon SA. FNAC in the diagnosis of lymph node malignancies: A simple and sensitive tool. *Indian J Med Paediatr Oncol*. 2012 Jan;33(1):21-4.
- 68 Alexander MM Eggermont GS. Methodology and Clinical Utility of Ultrasound-guided Fine-needle Aspiration Cytology of Lymph Nodes in Melanoma Patients. *Expert Rev Dermatol* 2013. 8(2):145-53.
- 69 Ganott MA, Zuley ML, Abrams GS, Lu AH, Kelly AE, Sumkin JH, et al. Ultrasound Guided Core Biopsy versus Fine Needle Aspiration for Evaluation of Axillary Lymphadenopathy in Patients with Breast Cancer. <http://dx.doi.org/10.1155/2014/703160>
- 70 Krishna V. *Textbook of Pathology*. Hyderabad: Orient Longman Pvt Ltd; 2004.
- 71 Bibbo M. *Comprehensive cytopathology Expert Consult: Online and Print, 3E*. 3. izd. Saunders; 2008: 712-24.
- 72 Kocjan. G. *Fine Needle Aspiration Cytology Diagnostic Principles and Dilemas*. Berlin-Heidelberg: Springer-Verlag; 2006.
- 73 Mathiot C, Decaudin D, Kljanienco J, Couturier J, Salomon A, Dumont J, et al. Fine-needle aspiration cytology combined with flow cytometry immunophenotyping is a rapid and accurate approach for the evaluation of suspicious superficial lymphoid lesions. *Diagn Cytopathol*. 2006 Jul;34(7):472-8.
- 74 Adan A, Alizada G, Kiraz Y, Baran Y , Nalbant A. Flow cytometry: basic principles and applications. *Crit Rev Biotechnol*. 2017 Mar;37(2):163-76.
- 75 Burke C, Thomas R, Inglis C, Baldwin A, Ramesar K, Grace R, et al. Ultrasound-guided core biopsy in the diagnosis of lymphoma of the head and neck. A 9 year experience. *Br J Radiol*. 2011 Aug;84(1004):727-32.
- 76 Nyquist GG, Tom WD, Mui S. Automatic core needle biopsy: a diagnostic option for head and neck masses. *Arch Otolaryngol Head Neck Surg*. 2008 Feb;134(2):184-9.
- 77 Machado MR, Tavares MR, Buchpiguel CA, Chammas MC. Ultrasonographic Evaluation of Cervical Lymph Nodes in Thyroid Cancer. *Otolaryngol Head Neck Surg*. 2017 Feb;156(2):263-71.

- 78 Chammas MC, Macedo TA, Lo VW, Gomes AC, Juliano A, Cerri GG. Predicting malignant neck lymphadenopathy using color duplex sonography based on multivariate analysis. *J Clin Ultrasound*. 2016 Nov 12;44(9):587-94.
- 79 Voit C, Van Akkooi ACJ, Schäfer-Hesterberg G, Schoengen A, Kowalczyk K, Roewert JC, et al. Ultrasound morphology criteria predict metastatic disease of the sentinel nodes in patients with melanoma. *J Clin Oncol Off J Am Soc Clin Oncol*. 2010 Feb 10;28(5):847–852.
- 80 Khanna R, Sharma AD, Khanna S, Kumar M, Shukla RC. Usefulness of ultrasonography for the evaluation of cervical lymphadenopathy. *World J Surg Oncol*. 2011;9:29.
- 81 Ludwig BJ, Wang J, Nadgir RN, Saito N, Castro-Aragon I, Sakai O. Imaging of Cervical Lymphadenopathy in Children and Young Adults. *AJR Am J Roentgenol*. 2012 Nov;199(5):1105-13.
- 82 Ogassavara B, Tucunduva Neto RR, de Souza RR, Tucunduva MJ. Ultrasound evaluation of the morphometric patterns of lymph nodes of the head and neck in young and middle-aged individuals. *Radiol Bras*. 2016 Jul-Aug;49(4):225-228.
- 83 Rubaltelli L, Beltrame V, Tregnaghi A, Scagliori E, Frigo AC, Stramare R. Contrast-enhanced ultrasound for characterizing lymph nodes with focal cortical thickening in patients with cutaneous melanoma. *AJR Am J Roentgenol*. 2011 Jan;196(1):W8-12.
- 84 Friedman JH. Multivariate Adaptive Regression Splines. *The Annals of Statistics*. 1991;19(1):1-67.
- 85 Milborrow S. Derived from mda: mars by T. Hastie and R. Tibshirani. *Earth: Multivariate Adaptive Regression Splines*. R package version 4.4.9 [software]. 2017 Feb 20 [citirano 07.04.2017.]. Dostupno na: <https://CRAN.R-project.org/package=earth>
- 86 R Core Team. R: A language and environment for statistical computing. R Foundation for Statistical Computing. Version 3.3.2 [software]. 2016 Oct 31 [citirano 19.02.2017.]. Dostupno na: <http://www.R-project.org/>
- 87 Cui XW, Hocke M, Jenssen C, Ignee A, Klein S, Schreiber-Dietrich D, et al. Conventional ultrasound for lymph node evaluation, update 2013. *Z Gastroenterol*. 2014 Feb;52(2):212-21.
- 88 Raja Lakshmi C, Sudhakara Rao M, Ravikiran A, Sathish S, Bhavana SM. Evaluation of reliability of ultrasonographic parameters in differentiating benign and metastatic cervical group of lymph nodes. *ISRN Otolaryngol*. 2014 Apr 17;2014:238740.
- 89 Ghafoori M, Azizian A, Pourrajabi Z, Vaseghi H. Sonographic Evaluation of Cervical Lymphadenopathy; Comparison of Metastatic and Reactive Lymph Nodes in Patients With Head and Neck Squamous Cell Carcinoma Using Gray Scale and Doppler Techniques. *Iran J Radiol*. 2015 Jul 22;12(3):e11044.

- 90 van den Brekel MW, Castelijns JA, Snow GB. The size of lymph nodes in the neck on sonograms as a radiologic criterion for metastasis: how reliable is it? *AJNR Am J Neuroradiol*. 1998 Apr;19(4):695-700.
- 91 Lyshchik A, Higashi T, Asato R, Tanaka S, Ito J, Hiraoka M, et al. Cervical lymph node metastases: diagnosis at sonoelastography--initial experience. *Radiology*. 2007 Apr;243(1):258-67.
- 92 Furukawa MK, Furukawa M. Diagnosis of lymph node metastases of head and neck cancer and evaluation of effects of chemoradiotherapy using ultrasonography. *Int J Clin Oncol*. 2010 Feb;15(1):23-32.
- 93 Ying M, Ahuja A, Metreweli C. Diagnostic accuracy of sonographic criteria for evaluation of cervical lymphadenopathy. *J Ultrasound Med*. 1998 Jul;17(7):437-45.
- 94 Nori J, Vanzi E, Bazzocchi M, Bufalini FN, Distanti V, Branconi F, et al. Role of axillary ultrasound examination in the selection of breast cancer patients for sentinel node biopsy. *Am J Surg*. 2007 Jan;193(1):16-20.
- 95 Chikui T, Yonetsu K, Nakamura T. Multivariate feature analysis of sonographic findings of metastatic cervical lymph nodes: contribution of blood flow features revealed by power Doppler sonography for predicting metastasis. *AJNR Am J Neuroradiol*. 2000 Mar;21(3):561-7.
- 96 Leboulleux S, Girard E, Rose M, Travagli JP, Sabbah N, Caillou B, et al. Ultrasound criteria of malignancy for cervical lymph nodes in patients followed up for differentiated thyroid cancer. *J Clin Endocrinol Metab*. 2007 Sep;92(9):3590-4.
- 97 Giacomini CP, Jeffrey RB, Shin LK. Ultrasonographic evaluation of malignant and normal cervical lymph nodes. *Semin Ultrasound CT MR*. 2013 Jun;34(3):236-47.
- 98 Sakai F, Kiyono K, Sone S, Kondo Y, Oguchi M, Watanabe T, et al. Ultrasonic evaluation of cervical metastatic lymphadenopathy. *J Ultrasound Med*. 1988 Jun;7(6):305-10.
- 99 Ungureanu L, Botar Jid C, Candrea E, Cosgarea R, Senila SC. The role of lymph node ultrasound evaluation in melanoma - review of the literature. *Med Ultrason*. 2016 Jun;18(2):224-30.
- 100 Ying M, Bhatia KS, Lee YP, Yuen HY, Ahuja AT. Review of ultrasonography of malignant neck nodes: greyscale, Doppler, contrast enhancement and elastography. *Cancer Imaging*. 2014 Jan 6;13(4):658-69.
- 101 Podkrajsek M, Music MM, Kadivec M, Zgajnar J, Besic N, Pogacnik A, et al. Role of ultrasound in the preoperative staging of patients with breast cancer. *Eur Radiol*. 2005 May;15(5):1044-50.

- 102 Gupta A, Rahman K, Shahid M, Kumar A, Qaseem SM, Hassan SA, et al. Sonographic assessment of cervical lymphadenopathy: role of high-resolution and color Doppler imaging. *Head Neck*. 2011 Mar;33(3):297-302.
- 103 Jayaraman V, Ramasamy RDA. The Efficacy of Colour Doppler Ultrasound in Differentiating Malignant and Nonmalignant Head and Neck Lymph Node Enlargement. *International Journal of Dental Science and Research*. 2013 Sep;(1):8-15
- 104 Kim DW, Choo HJ, Lee YJ, Jung SJ, Eom JW, Ha TK. Sonographic features of cervical lymph nodes after thyroidectomy for papillary thyroid carcinoma. *J Ultrasound Med*. 2013 Jul;32(7):1173-80.
- 105 Catalano O. Critical analysis of the ultrasonographic criteria for diagnosing lymph node metastasis in patients with cutaneous melanoma: a systematic review. *J Ultrasound Med*. 2011 Apr;30(4):547-60.
- 106 Nyman HT, Kristensen AT, Flagstad A, McEvoy FJ. A review of the sonographic assessment of tumor metastases in liver and superficial lymph nodes. *Vet Radiol Ultrasound*. 2004 Sep-Oct;45(5):438-48.
- 107 Teng DK, Wang H, Lin YQ, Sui GQ, Guo F, Sun LN. Value of ultrasound elastography in assessment of enlarged cervical lymph nodes. *Asian Pac J Cancer Prev*. 2012;13(5):2081-5.
- 108 Song SE, Seo BK, Lee SH, Yie A, Lee KY, Cho KR, et al. Classification of Metastatic versus Non-Metastatic Axillary Nodes in Breast Cancer Patients: Value of Cortex-Hilum Area Ratio with Ultrasound. *J Breast Cancer*. 2012 Mar;15(1):65-70.
- 109 Lee B, Lim AK, Krell J, Satchithananda K, Coombes RC, Lewis JS, et al. The efficacy of axillary ultrasound in the detection of nodal metastasis in breast cancer. *AJR Am J Roentgenol*. 2013 Mar;200(3):W314-20.
- 110 Cho N, Moon WK, Han W, Park IA, Cho J, Noh DY. Preoperative sonographic classification of axillary lymph nodes in patients with breast cancer: node-to-node correlation with surgical histology and sentinel node biopsy results. *AJR Am J Roentgenol*. 2009 Dec;193(6):1731-7.
- 111 Choi YJ, Ko EY, Han BK, Shin JH, Kang SS, Hahn SY. High-resolution ultrasonographic features of axillary lymph node metastasis in patients with breast cancer. *Breast*. 2009 Apr;18(2):119-22.
- 112 Aggarwal A, Daniel MJ, Singh S, Patil P, Hindustanwala F, Kaushik SV. Nodal vascularity as an indicator of cervicofacial metastasis in oral cancer: A Doppler sonographic study. *Niger Med J*. 2014 Jul;55(4):299-305.

- 113 Voit CA, van Akkooi AC, Schafer-Hesterberg G, Schoengen A, Schmitz PI, Sterry W, et al. Rotterdam Criteria for sentinel node (SN) tumor burden and the accuracy of ultrasound (US)-guided fine-needle aspiration cytology (FNAC): can US-guided FNAC replace SN staging in patients with melanoma? *J Clin Oncol*. 2009 Oct 20;27(30):4994-5000.
- 114 Stramare R, Beltrame V, Del Villano R, Motta R, Frigo AC, Rubaltelli L. Analysis by high resolution ultrasound of superficial lymph nodes: anatomical, morphological and structural variations. *Clin Imaging*. 2014 Mar-Apr;38(2):96-9
- 115 Rettenbacher T, Sonography of peripheral lymph nodes part 1: normal findings and B-image criteria. *Ultraschall Med*. 2010. Aug;31(4):344-62.
- 116 Solivetti FM, Elia F, Graceffa D, Di Carlo A. Ultrasound morphology of inguinal lymph nodes may not herald an associated pathology *J Exp Clin Cancer Res*. 2012; 31:88. doi: 10.1186/1756-9966-31-88.
- 117 Moritz JD, Ludwig A, Oestmann JW. Contrast-enhanced color Doppler sonography for evaluation of enlarged cervical lymph nodes in head and neck tumors. *AJR Am J Roentgenol*. 2000 May;174(5):1279-84.
- 118 Luscieti P, Hubschmid T, Cottier H, Hess MW, Sobin LH. Human lymph node morphology as a function of age and site. *J Clin Pathol*. 1980 May;33(5):454-61.
- 119 Abe H, Schmidt RA, Kulkarni K, Sennett CA, Mueller JS, Newstead GM. Axillary lymph nodes suspicious for breast cancer metastasis: sampling with US-guided 14-gauge core-needle biopsy--clinical experience in 100 patients. *Radiology* 2009 Jan;250(1):41-9.
- 120 Voit CA, van Akkooi AC, Catalano O. Recent article by T. Rettenbacher describing the use of ultrasound (US) for the assessment of peripheral lymph nodes (Rettenbacher T. *Ultraschall in Med* 2010; 31: 344 – 362). *Ultraschall Med*. 2011 Apr;32(2):210-1.
- 121 Yang WT, Chang J, Metreweli C. Patients with breast cancer: differences in color Doppler flow and gray-scale US features of benign and malignant axillary lymph nodes. *Radiology* 2000 May;215(2):568-73.
- 122 Krishna RP, Sistla SC, Smile R, Krishnan R. Sonography: an underutilized diagnostic tool in the assessment of metastatic groin nodes. *J Clin Ultrasound*. 2008 May;36(4):212-7.
- 123 Tsujikawa T, Kumar S, Borkar RN, Azimi V, Thibault G, Chang YH, et al. Quantitative Multiplex Immunohistochemistry Reveals Myeloid-Inflamed Tumor-Immune Complexity Associated with Poor Prognosis. *Cell Rep*. 2017 Apr 4;19(1):203-217.
- 124 Rosario PW, de Faria S, Bicalho L, Alves MF, Borges MA, Purisch S, et al. Ultrasonographic differentiation between metastatic and benign lymph nodes in patients with papillary thyroid carcinoma. *J Ultrasound Med*. 2005 Oct;24(10):1385-9.

- 125 Shvetsov EV. Individual and sex variation in the inguinal lymph nodes in man. *Arkh Anat Gistol Embriol.* 1975 Jun;68(6):41-5.
- 126 Osanai H, Kuroiwa H, Uchida K, Kagami H, Yamada K, Taguchi A. Sonographic appearances of cervical lymph nodes in healthy young Japanese adults: Association with age, sex, and body mass index. *J Clin Ultrasound.* 2015 Jun;43(5):295-301.
- 127 Ying M, Ahuja A, Brook F. Sonographic appearances of cervical lymph nodes: variations by age and sex. *J Clin Ultrasound.* 2002 Jan;30(1):1-11.
- 128 Sapin MR. Individual and age variability of the anatomy and topography of the human lymph nodes. *Arkh Anat Gistol Embriol.* 1989 Jun;96(6):20-31.
- 129 Ying M, Ahuja A. Sonography of neck lymph nodes. Part I: normal lymph nodes. *Clin Radiol.* 2003 May;58(5):351-8.
- 130 Hadamitzky C, Spohr H, Debertin AS, Guddat S, Tsokos M, Pabst R. Age-dependent histoarchitectural changes in human lymph nodes: an underestimated process with clinical relevance? *J Anat.* 2010 May;216(5):556-62.
- 131 Mainiero MB, Cinelli CM, Koelliker SL, Graves TA, Chung MA. Axillary ultrasound and fine-needle aspiration in the preoperative evaluation of the breast cancer patient: an algorithm based on tumor size and lymph node appearance. *AJR Am J Roentgenol.* 2010 Nov;195(5):1261-7.
- 132 Cui XW, Jenssen C, Saftoiu A, Iagne A, Dietrich CF. New ultrasound techniques for lymph node evaluation. *World J Gastroenterol.* 2013 Aug 14;19(30):4850-60.
- 133 Toma P, Granata C, Rossi A, Garaventa A. Multimodality imaging of Hodgkin disease and non-Hodgkin lymphomas in children. *Radiographics.* 2007 Sep-Oct;27(5):1335-54.



## 11. Životopis

Ime i prezime: Tatjana Rotim

Datum rođenja: 18. 4. 1973.

Mjesto rođenja: Osijek

Mjesto stanovanja: Osijek

Telefon: +385 31 283787 (kuća)

+385 31 511541 (posao)

+385 91 5050757 (GMS)

E-adresa: [tatjana.rotim@gmail.com](mailto:tatjana.rotim@gmail.com)

Trenutni poslodavac:

Klinički bolnički centar Osijek, Zavod za dijagnostičku i intervencijsku radiologiju

J. Huttlera 4, 31000 Osijek, Republika Hrvatska

Telefon: +385 31 511541

Telefaks: +385 31 512217

### **Povijest zapošljavanja:**

- 1998.-1999. Klinički bolnički centar Osijek, stažist
- 1999.-2001. Dom zdravlja Vukovar, liječnik opće prakse
- 2001.-2005. Klinički bolnički centar Osijek, specijalizacija
- 2005. do sada radila kao specijalistica radiologije. U svakodnevnom radu koristi sve radiološke tehnike: konvencionalnu radiologiju, ultrazvuk – uključujući punkcije pod kontrolom ultrazvuka, kompjuteriziranu tomografiju, magnetsku rezonanciju

## **Edukacija:**

- Osnovna škola „Boris Kidrič“, 1980.-1988., Osijek, Republika Hrvatska
- Srednja prirodoslovno matematička gimnazija, 1988.-1992., Osijek, Republika Hrvatska
- Medicinski fakultet, Sveučilište u Zagrebu, 1992.-1998., titula doktora medicine
- Klinički bolnički centar Osijek, poslijediplomski doktorski staž, nakon kojeg polaže državni ispit i dobiva licencu za rad Hrvatske liječničke komore
- Klinički bolnički centar Osijek, 2001.-2004., specijalizacija radiologije (prvi dio)
- Klinički bolnički centar Sestre milosrdnice, Zagreb, 2004./2005., specijalizacija radiologije (završni dio)
- Medicinski fakultet, Sveučilište J. J. Strossmayera u Osijeku, 2007.- poslijediplomska nastava iz Biomedicinskih znanosti
- Klinički bolnički centar Osijek, 2013.-2015. uža specijalizacija (subspecijalizacija) iz ultrazvučne dijagnostike
- Katedra za onkologiju i radiologiju Medicinskog fakulteta Sveučilišta J. J. Strossmayera u Osijeku, izbor u naslovno zvanje asistenta
- Klinički bolnički centar Dubrava, Zagreb, 2015., završni dio i ispit iz uže specijalnosti ultrazvuka

## **Pozicije:**

- Članica Hrvatskog liječničkog zbora
- Članica Hrvatske liječničke komore
- Članica Europskog društva radiologa (ESR)

## **Poznavanje jezika:**

- Hrvatski (materinski jezik)
- Engleski (tečno)