

ODREĐIVANJE PROGENITORNOG SVOJSTVA PERIVASKULARNIH STANICA KARAKTERIZIRANIH IN VIVO IZRAŽAJEM ALFA-GLATKOMIŠIĆNOG AKTINSKOG PROMOTORA - CRE REKOMBINAZE

Roguljić, Hrvoje

Doctoral thesis / Disertacija

2016

Degree Grantor / Ustanova koja je dodijelila akademski / stručni stupanj: **Josip Juraj
Strossmayer University of Osijek, Faculty of Medicine / Sveučilište Josipa Jurja
Strossmayera u Osijeku, Medicinski fakultet**

Permanent link / Trajna poveznica: <https://um.nsk.hr/um:nbn:hr:152:889107>

Rights / Prava: [In copyright](#) / [Zaštićeno autorskim pravom.](#)

Download date / Datum preuzimanja: **2024-07-30**



Repository / Repozitorij:

[Repository of the Faculty of Medicine Osijek](#)



SVEUČILIŠTE JOSIPA JURJA STROSSMAYERA U OSIJEKU
MEDICINSKI FAKULTET OSIJEK

Hrvoje Roguljić

ODREĐIVANJE PROGENITORNOG SVOJSTVA PERIVASKULARNIH STANICA
KARAKTERIZIRANIH *IN VIVO* IZRAŽAJEM ALFA-GLATKOMIŠIĆNOG
AKTINSKOG PROMOTORA – CRE REKOMBINAZE

Doktorska disertacija

Osijek, 2016.

Mentor rada: prof.dr.sc. Ivo Kalajzić

Rad ima 83 stranice.

Doktorski rad izrađen je na Sveučilištu Josipa Jurja Strossmayera u Osijeku, Medicinskom fakultetu Osijek, Zavodu za mineralni metabolizam, i na University of Connecticut Health Center, School of Dental Medicine, Department of Reconstructive Sciences, pod vodstvom prof. dr. sc. Ive Kalajzića, u sklopu Sveučilišnog poslijediplomskog doktorskog studija Biomedicine i zdravstva pri Medicinskom fakultetu Osijek, Sveučilišta Josipa Jurja Strossmayera u Osijeku.

Dragom mentoru, prof. dr. sc. Ivi Kalajziću, iskreno zahvaljujem na prijateljstvu, ukazanom povjerenju, pomoći i stručnim savjetima tijekom novačkoga staža te za vrijeme pisanja i izrade doktorskoga rada.

Veliko hvala prof. emeritusu Antunu Tucaku za svu potporu koju mi je pružio tijekom moga boravka u inozemstvu te za vrijeme izrade doktorske disertacije.

Zahvaljujem se svim prijateljima u Hrvatskoj i SAD-u koji su mi velikodušno pomogli u izradi doktorskoga rada.

Posebno se zahvaljujem svojoj supruzi i obitelji na neizmjerne ljubavi i podršci.

SADRŽAJ

1. UVOD.....	1
1.1. Zub i parodont.....	1
1.1.1. Građa zuba i parodonta.....	1
1.1.2. Parodontni ligament.....	2
1.1.3. Cement.....	3
1.1.4. Alveolarna kost.....	4
1.1.5. Desni.....	5
1.1.6. Razvoj zuba i parodonta.....	5
1.1.7. Bolesti parodonta.....	6
1.2. Mezenhimske matične stanice.....	7
1.2.1. Fenotipske karakteristike mezenhimskih matičnih stanica.....	9
1.2.2. Perivaskularna niša kao izvor MMS-a.....	12
1.2.3. Periciti.....	14
1.3. Matične stanice oralnih tkiva.....	16
1.3.1. Matične stanice zubne pulpe.....	17
1.3.2. Matične stanice zubne pulpe mliječnih zubi.....	17
1.3.3. Matične stanice apikalne papile korijena zuba.....	18
1.3.4. Matične stanice desni.....	18
1.3.5. Matične stanice parodontnog ligamenta.....	19
1.3.6. Upotreba matičnih stanica PDL-a za regeneraciju parodonta.....	21
2. HIPOTEZA.....	23
3. CILJEVI ISTRAŽIVANJA.....	24
4. MATERIJALI I METODE.....	25
4.1. Transgenični miševi.....	25
4.1.1. Linije transgeničnih miševa.....	25
4.1.2. Kreiranje i genotipizacija trostruko transgeničnih miševa.....	27
4.2. Metode.....	27
4.2.1. Praćenje SMA9 obilježene stanične loze.....	27
4.2.2. Model ozljede parodontnog ligamenta.....	28
4.2.3. Histološka analiza izražaja transgena.....	30
4.2.4. Detekcija antigena imunofluorescencijom.....	30

4.2.5.	Protočna citometrija	31
5.	REZULTATI	33
5.1.	Identifikacija zrelih staničnih loza parodonta pomoću vizualnih promotor-reporter transgena	33
5.2.	Procjena izražaja α SMA-GFP transgena u tkivima parodonta	36
5.3.	SMA9 obilježene stanice karakterizira sposobnost diferencijacije u zrele stanične loze parodonta	37
5.4.	Ozljeda PDL-a uzrokuje ekspanziju SMA9 obilježenih stanica	40
5.5.	SMA9 pozitivne stanice diferenciraju se u zrele PDL fibroblaste	47
5.6.	α SMA pozitivne stanice PDL-a ne pripadaju hematopoetskoj niti endotelnoj staničnoj lozi	51
5.7.	Progenitorne stanice parodonta karakterizira izražaj PDGFR β	53
6.	RASPRAVA	55
6.1.	Upotreba transgeničnih konstrukata u identificiranju i praćenju jedinstvenih staničnih loza <i>in vivo</i>	55
6.1.1.	Korisnost promotor specifičnih GFP biljega u obilježavanju zrelih staničnih loza parodonta	55
6.1.2.	Upotreba α SMACreERT2/Ai9 transgeničnog konstrukta za obilježavanje i praćenje progenitorne stanične populacije parodonta	56
6.2.	SMA9 obilježene stanice parodonta predstavljaju izvor mezenhimskih progenitornih stanica	57
6.3.	Tijekom procesa regeneracije parodonta SMA9 obilježene stanice diferenciraju se u funkcionalne zrele stanične loze	59
6.4.	Progenitorne stanice parodonta koje izražavaju alfa-glatkomišićni aktinski promotor posjeduju fenotipske karakteristike pericita	62
7.	ZAKLJUČCI	65
8.	SAŽETAK	66
9.	SUMMARY	68
10.	LITERATURA	70
11.	ŽIVOTOPIS	83

POPIS KRATICA KORIŠTENIH U RADU

ALCAM	prema eng. activated leukocyte cell adhesion molecule
α SMA	alfa-glatkomišićni aktin (prema eng. <i>alpha smooth muscle actin</i>)
bHLH	prema eng. <i>basic helix-loop-helix</i>
CFU-Fs	fibroblastne jedinice koje formiraju kolonije (prema eng. <i>colony-forming unit fibroblasts</i>)
cre	prema eng. <i>cyclization recombination gene</i>
DAPI	prema eng. <i>4',6-diamidino-2-phenylindole</i>
DPSC	matične stanice zubne pulpe (prema eng. <i>dental pulp stem cells</i>)
EDTA	etilen-diaminotetra-octena kiselina (prema eng. ethylenediaminetetraacetic acid)
FGF 2	prema eng. fibroblast growth factor 2
GFP	zeleni fluorescirajući protein (prema eng. <i>green fluorescent protein</i>)
GMSC	matične stanice desni (prema eng. <i>gingiva-derived mesenchymal stem cells</i>)
GTR	vođena tkivna regeneracija (prema eng. <i>guided tissue regeneration</i>)
HBSS	prema eng. <i>Hank's Balanced Salt Solution</i>
ICAM1	prema eng. <i>intercellular adhesion molecule 1</i>
ISCT	Međunarodno društvo za staničnu terapiju (prema eng. <i>The International Society for Cellular Therapy</i>)
ITGB1	prema eng. <i>integrin beta 1</i>
MMS	mezenhimske matične stanice
NG2	prema eng. <i>nerve glial antigen 2</i>
PBS	prema eng. <i>phosphate-buffered saline</i>
PCR	lančana reakcija polimeraze (prema eng. polymerase chain reaction)
PDGFR β	receptor trombocitnog čimbenika rasta beta (prema eng. platelet derived growth factor receptor beta)
PDL	parodontni ligament (prema eng. periodontal ligament)

PDLSC	matične stanice parodontnog ligamenta (prema eng. <i>periodontal ligament stem cells</i>)
PECAM-1	prema eng. <i>platelet/endothelial cell adhesion molecule</i>
SCAP	matične stanice apikalne papile korijena zuba (prema eng. <i>stem cells from apical papilla</i>)
SHED	matične stanice zubne pulpe mliječnih zubi (prema eng. <i>stem cells from human exfoliated deciduous teeth</i>)
TERT	prema eng. <i>telomerase reverse transcriptase</i>
TGF- β	prema eng. <i>transforming growth factor β</i>
VCAM-1	prema eng. <i>vascular adhesion molecule 1</i>

1. UVOD

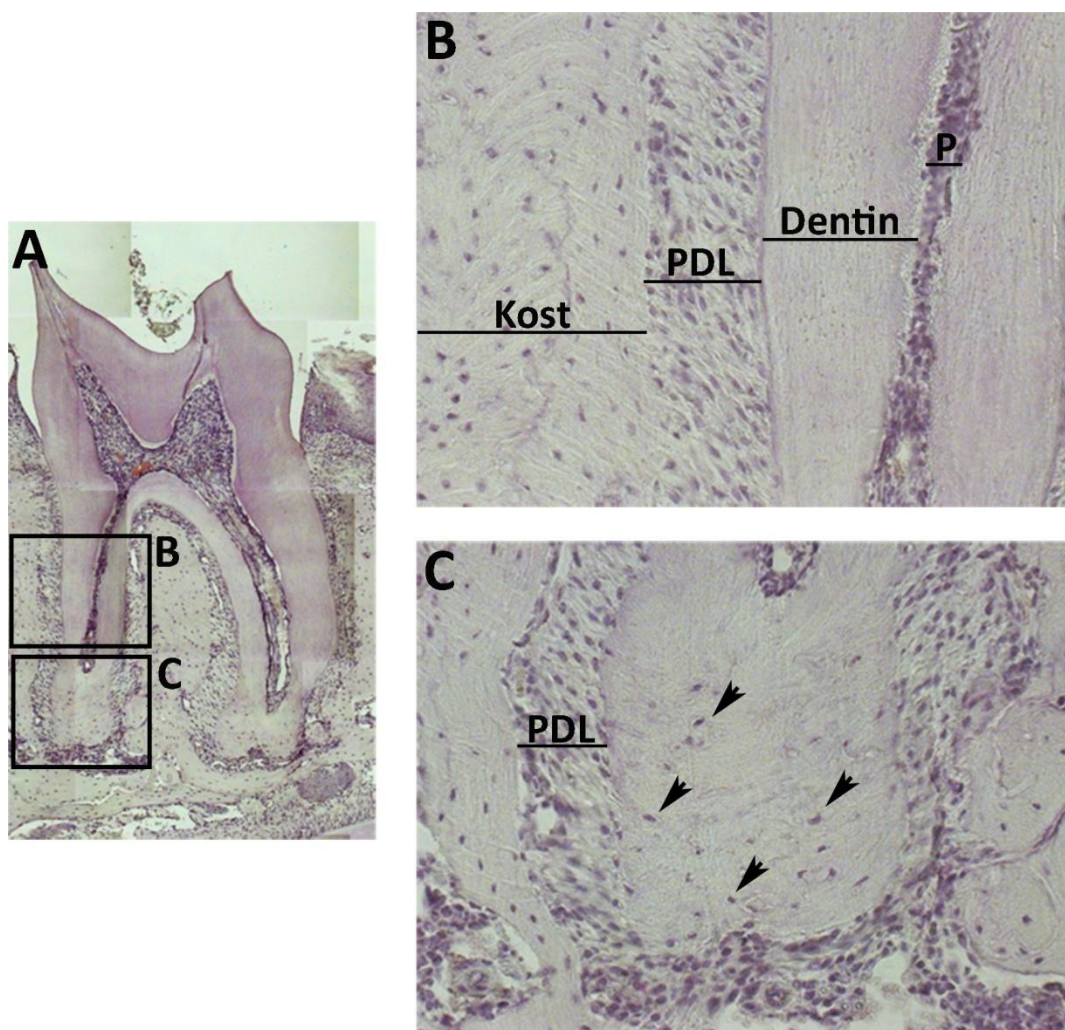
1.1. Zub i parodont

1.1.1. Građa zuba i parodonta

Zub ima dva glavna anatomska dijela: korijen i krunu. Kruna je dio zuba koji se nalazi unutar usne šupljine dok je korijen zuba uložen u alveolarne nastavke kosti gornje i donje čeljusti. Korijen i kruna povezani su u području vrata zuba koje se naziva i cervikalno područje (1). Korijen zuba završava apikalnim otvorom kroz koji u zubnu pulpu ulaze krvne žile i živci. Osim apikalnog otvora, krvožilne strukture i živci u pulpu zuba ulaze i kroz lateralne kanale koji se najčešće nalaze u apikalnoj trećini korijena (2).

Zub se sastoji od tvrdih tkiva dentina i cakline te mekanog tkiva zubne pulpe. Dentin je tkivo koje izgrađuje najveći dio zuba. U području krune zuba prekriva ga caklina, a u području korijena zuba obložen je cementom. S unutrašnje strane dentina nalazi se zubna pulpa (3). Po svojoj građi, dentin je sličan koštanom tkivu, ali za razliku od kosti ne sadržava krvne žile niti stanične elemente. U dentinu prevladava kolagen tip I, dok su u pulpi podjednako zastupljeni kolagen tip I i tip III (1). Zubna pulpa je meko tkivo smješteno u središtu zuba, koje osim šupljine zuba ispunjava i korijenske kanale. Pulpa sudjeluje u inicijaciji i stvaranju dentina, a osim toga osigurava i opskrbu zuba nutritivnim tvarima te ima ulogu u inervaciji i obrani zuba (2). Osnovne stanice unutar zubne pulpe su: odontoblasti, fibroblasti, nediferencirane mezenhimske stanice i makrofazi. Odontoblasti su karakteristične stanice zubne pulpe. Oni formiraju stanični jednosloj na periferiji pulpe i oblažu unutrašnju površinu dentina. Odontoblasti sintetiziraju izvanstanični matriks i kontroliraju mineralizaciju dentina. To su visoko polarizirane stanice koje sintetiziraju međustaničnu tvar samo na površini okrenutoj prema dentinu. Odontoblasti se sastoje od dvije glavne komponente: staničnoga tijela i protoplazmatskoga nastavka koji se pruža kroz predentin i dentin (3).

Parodont ili periodont kompleksna je tkivna cjelina koja okružuje i podupire korijen zuba. Parodont se sastoji od: zubnoga mesa ili desni, parodontnoga ligamenta (PDL, prema eng. *periodontal ligament*), cementa i alveolarne kosti (Slika 1.1.) (4). Zubna pulpa i tkiva parodonta komuniciraju na mjestima gdje krvne žile ulaze i izlaze iz pulpe, na mjestu apikalnog otvora, te u području lateralnih i akcesornih kanala (2). Osnovna uloga parodonta je osigurati mehaničku potporu zubu ublažavajući sile koje nastaju tijekom procesa žvakanja (5).



Slika 1.1. Histološki prerez parodonta drugog kutnjaka donje čeljusti deset tjedana starog miša. PDL povezuje alveolarnu kost i korijen zuba (B). Apikalni dio korijena zuba oblaže stanični zubni cement unutar kojeg se nalaze stanice cementociti (C, strelice). Kompozitna slika cijeloga zuba na deseterostrukom povećanju (A). Cervikalni dio korijena zuba na dvadesetorostrukom povećanju (B), apikalni dio korijena zuba na dvadesetorostrukom povećanju (C). Slike su obojane hematoksilinom. Skraćenice: P, zubna pulpa; PDL, parodontni ligament.

1.1.2. Parodontni ligament

Parodontni ligament ili parodontni pričvrstak specijalizirano je vezivno tkivo koje povezuje cement korijena zuba s jedne strane i alveolarnu kost s druge. Slično kao i ostala vezivna tkiva, PDL se sastoji od stanica i izvanstaničnih komponenti, kolagenskih vlakana i ne-kolagenskoga

izvanstaničnog matriksa (6). Ligament nema elastičnih vlakna, već su vlakna PDL-a u najvećoj mjeri sastavljena od kolagena tip I, a uz njih se nalaze i vlakna kolagena tip II i tip XII (7). Snopovi vlakna šire se u različitim smjerovima tako da tijekom žvakanja ne stvaraju pritisak na krvne žile i živce. Ovisno o orijentaciji, snopovi vlakana PDL-a dijele se u šest anatomskih skupina: horizontalna, kosa, apikalna, transseptalna, interradičularna i alveolarna skupina vlakana (8). Završetci snopova vlakana koji se vežu za cement i alveolarnu kost nazivaju se Sharpeyeva vlakna. Vlakna PDL-a trajno su pričvršćena za alveolarnu kost dok se ona pričvršćena za cement stalno razgrađuju i obnavljaju, čime se objašnjava različit smjer snopova kolagenskih vlakana unutar ligamenta (1). Upravo kolagenska vlakna PDL-a omogućuju zubu amortizaciju okluzivnih sila koje nastaju tijekom žvakanja. PDL je izrazito savitljiva struktura koja ima sposobnost prilagoditi se opterećenju mijenjajući svoju širinu i do 50 %, a da pri tome ne kompromitira svoju strukturu i funkciju (7). Osim toga, PDL posjeduje proprioceptivnu funkciju neophodnu za neuromišićnu kontrolu procesa žvakanja.

S obzirom da se radi o vezivnome tkivu, PDL je iznimno heterogena stanična struktura. Na rubovima PDL-a nalaze se cementoblasti i osteoblasti. Iako su obje stanične loze funkcionalno povezane s cementom, odnosno alveolarnom kosti, anatomski se te stanične loze nalaze unutar PDL-a. Između glavnih snopova paradontnih vlakana nalazi se rahlo vezivno tkivo koje sadrži: fibroblaste, matične stanice, makrofage, krvne i limfne žile, živce, te epitelne stanice Hertwigove ovojnice (9). Upravo su fibroblasti najbrojnija stanična loza PDL-a koja je odgovorna za trajno stvaranje i razgradnju kolagenskih vlakana. U usporedbi s ostalim ligamentima u tijelu, PDL je obilno vaskularizirano vezivno tkivo, što stvara preduvjet za visok intenzitet metaboličkih aktivnosti staničnih elemenata, kao i sinteze izvanstaničnoga matriksa (6). Krvožilna mreža PDL-a iznimno je opsežna i složena. Arteriole koje opskrbljuju PDL potječu od superiornih i alveolarnih grana maksilarne arterije. Osim toga, krvne žile potječu iz gingive i iz zubnih krvnih žila koje opskrbljuju zubnu pulpu. Krvne žile zubne pulpe prije prolaska kroz apikalni otvor na korijenu zuba daju ogranke za PDL (10). Obilna krvožilna mreža te brojnost staničnih populacija unutar ligamenta stvaraju preduvjet za održavanje homeostaze svih tkiva paradonta.

1.1.3. Cement

Cement je avaskularno mineralizirano tkivo koje u cijelosti oblaže korijen zuba, od vrata do vrška korijena zuba. Ono čini prijelaz između dentina i PDL-a (11). Iako je anatomski dio zuba,

funkcionalno je cement dio parodonta. Naime, osnovna je uloga cementa usidranje kolagenskih vlakana PDL-a te s PDL-om i alveolarnom kosti čini funkcionalnu cjelinu koja učvršćuje zub (12). Cement stvaraju stanice cementoblasti, a po svojoj građi je sličan kosti (9). Za razliku od koštanoga tkiva, ne sadržava koštane kanale, lamele i krvne žile. Izvanstanični matriks cementa sastoji se od anorganskoga hidroksi-apatita dok organsku komponentu čine kolagen i ostali proteini matriksa. Kolagen tip I čini do 90% organske komponente cementa, ostatak su kolagen tip III i tip XII (13). Općenito, cement se dijeli na stanični i bestanični cement, iako je do sada identificirano pet vrsta cementa ovisno, ne samo o staničnom sadržaju, već i o prisutnosti intrinzičnih i ekstrinzičnih kolagenskih vlakana (6). Bestanični ili primarni cement sloj je tkiva koji priliježe neposredno na dentin cervikalnoga dijela korijena zuba. Izgrađen je od ovapnjene osnovne tvari. Bestanični cement služi kao hvatište za zub kolagenskih vlakana PDL-a, tzv. Sharpeyevih vlakana (9). Stanični ili sekundarni cement prekriva apikalni dio korijena zuba. U njemu cementoblasti bivaju zarobljeni u lakunama vlastitoga izvanstaničnog matriksa, slično kao i osteociti unutar koštanoga tkiva. Te stanice unutar matriksa cementa nazivaju se cementociti (7). Stanični cement stvara se tijekom cijeloga života i omogućuje korijenu zuba prilagodbu na ortodonska gibanja (13).

1.1.4. Alveolarna kost

Alveolarnu kost čine alveolarni nastavci gornje i donje čeljusti u kojima se nalaze ležišta zuba. Kost koja sačinjava jamicu zuba i za koju se hvataju glavna vlakna PDL-a (Sharpeyeva vlakna) naziva se prava alveolarna kost (2). Alveolarna se kost sastoji od vanjske ploče kortikalnoga koštanog tkiva, unutarne kompaktne kosti i sloja spužvaste kosti koji se nalazi između dva kompaktna sloja (13). Alveolarna kost perforirana je kako bi krvožilne strukture mogle prodrijeti iz spužvastoga dijela alveolarnog nastavka u prostor PDL-a (1). Kao i ostala koštana tkiva, alveolarnu kost izgrađuju osteoblasti koji se nalaze na vanjskoj površini kosti na prijelazu koštanoga u tkivo PDL-a. Osteoblasti proizvedeni mineralizirani koštani matriks, a kada se u potpunosti okruže mineraliziranim matriksom postaju osteociti (4). Alveolarna kost podložna je procesu remodeliranja tijekom normalnoga životnog ciklusa zuba, kao i tijekom povećanog mehaničkog opterećenja (14).

1.1.5. Desni

Gingiva ili desni čine dio sluznice usne šupljine koja prekriva alveolarnu kost i vrat zuba. Cervikalni dio zuba u dodiru je s epitelom gingive, što u kombinaciji s reduciranim zubnim epitelom na caklini formira dentogingivalno spojište (2). Kada je intaktno, to spojište štiti parodont koji leži ispod njega od potencijalnih iritansa u oralnoj šupljini (13). Epitel sluznice desni je orožnjeni mnogoslojni pločasti epitel, a ispod se nalazi vezivno tkivo koje se naziva lamina proprija. Lamina proprija povezuje epitel gingive i alveolarnu kost, a sastoji se od nepravilnoga veziva koje sadrži kolagenska i elastična vlakna. U lamini propriji nalaze se: fibroblasti, imunološke stanice, krvne i limfne žile, živci te obilan izvanstanični matriks (15).

1.1.6. Razvoj zuba i parodonta

Zub se razvija iz dvije osnove: dentalnog epitela i ektomezenhima porijeklom od stanica neuralnoga grebena (16). Neuralni je greben populacija ektodermalnih stanica koje se tijekom neurulacije odvajaju s ruba koji dijeli neuralne nabore od epidermisa (17). Stanice neuralnoga grebena karakterizira izrazita sposobnost migracije te posjeduju raznolik diferencijacijski potencijal. Razvoj zuba započinje migracijom stanica neuralnoga grebena u osnovu gornje i donje čeljusti (1). Tijekom razvoja zuba razlikuje se nekoliko morfoloških stadija: stadij pupoljka, stadij kape, stadij zvona i stadij krune. U stadiju zvona osnova zuba se sastoji od caklinskog organa, zubne papile i zubnog folikula. Zubni folikul je vezivno-stanični sloj koji obavija zubnu papilu i caklini organ. Zubni folikul i zubna papila nastaju od ektomezenhimskih stanica neuralnoga grebena. Iz zubne papile razvijaju se odontoblasti i zubna pulpa, dok se iz zubnog folikula razvijaju tkiva parodonta (18).

Razvoj parodonta započinje kada stanice unutarnjega i vanjskog caklinskog epitela proliferiraju od vratne petlje caklinskog organa kako bi stvorile dvosloj stanica koji se naziva Hertwigova epitelna ovojnica korijena (1). Ovojnica korijena razdvaja stanice zubne papile od stanica zubnoga folikula. Ona osigurava poticaj za diferencijaciju odontoblasta i tako djeluje kao predložak za zubni korijen (6). Stanice zubne papile diferenciraju se u odontoblaste koji će sintetizirati dentin korijena zuba. Nakon što se stvori dentin, Hertwigova ovojnica gubi svoju funkciju. Bazalna membrana ispod Hertwigove ovojnice se dezintegrira i unutrašnje stanice korijenske ovojnice izlučuju hijalini materijal preko novostvorenoga dentina. Nakon mineralizacije taj hijalini sloj postaje Hopewell-Smithov hijalini sloj koji pomaže stvaranje

bestaničnoga cementa (19). Nakon fragmentacije korijenske ovojnice, omogućeno je ektomezehimalnim stanicama zubnoga folikula da se priljube uz proteinski matriks korijena zuba i diferenciraju se u cementoblaste (20). Ostaci Hertwigove ovojnice zaostanu uzduž korijena te se nazivaju Malassezove ostatne epitelne stanice. Snopovi kolagenskih vlakana PDL-a potom se pričvrste za novostvoreni cement. Dio snopova kolagenskih vlakana koji prolaze između cementoblasta i vezuju se za cement nazivaju se Sharpeyeva vlakna. Istodobno se stvara i tkivo parodontnoga ligamenta kojega sintetiziraju fibroblasti porijeklom iz zubnoga folikula (21). Alveolarna kost, odnosno alveolarni nastavci koji formiraju zubnu jamicu, nastaju djelovanjem osteoblasta koji su također porijeklom iz tkiva zubnoga folikula (6). Učvršćivanjem snopova kolagenskih vlakana za novonastalu alveolarnu kost završeno je formiranje tkiva parodonta.

1.1.7. Bolesti parodonta

Bolesti parodonta kronične su upalne bolesti uzrokovane patogenim mikroorganizmima koji se nalaze unutar biofilma na površini zuba, te induciraju lokalnu i sistemsku upalnu reakciju s posljedičnom destrukcijom parodontnih tkiva (22). Klinički blaži oblik bolesti parodonta je gingivitis. Radi se o reverzibilnom upalnom procesu koji je ograničen samo na meko tkivo parodonta, odnosno desni. Kod oslabljenog imuniteta te uz prisutnost faktora rizika i proupalnih medijatora, gingivitis se može proširiti u parodontitis. Tada se upalni proces proširi na dublje strukture pričvrstnog aparata zuba, te dolazi do dezintegracije kolagena i razgradnje alveolarne kosti (23). Iako istraživanja ukazuju na ključnu ulogu bakterija u nastanku bolesti parodonta, sama prisutnost patogenih mikroorganizama nije dovoljna za nastanak ili progresiju bolesti (24). Dob, neishranjenost, loša oralna higijena, pušenje, alkohol, sistemske bolesti i psihološki stres označeni su kao važni čimbenici rizika za nastanak parodontnih bolesti (25, 26).

Parodontitis je bolest koja sporo napreduje, a u težim i neliječenim slučajevima dovodi do ispadanja zubi. Upalne bolesti parodonta su uz zubni karijes najčešći uzrok gubitka zubi u odrasloj populaciji (26). Bolesti parodonta imaju visoku prevalenciju te u nekim populacijama zahvaćaju i do 90% odraslih, dok najteži oblik bolesti ima 10-15% populacije (27). Osim patološkoga procesa unutar parodonta, upalne bolesti parodonta povezuju se sa sistemskim komplikacijama kao što su: preuranjeni porod (28), šećerna bolest (29), reumatoidni artritis (30) i kardiovaskularne bolesti (31).

Trenutni terapijski pristupi liječenju bolesti parodonta oslanjaju se na metode koje eliminiraju upalu i time zaustavljaju napredovanje patološkoga procesa. Osnovne metode liječenja kao što su kiretaža ili poliranje korijenova imaju za cilj uklanjanje i kontrolu daljnje akumulacije zubnoga plaka (32). Osim toga, u terapiju upalnih bolesti parodonta uveden je regenerativni kirurški postupak vođene tkivne regeneracije (GTR, prema eng. *guided tissue regeneration*) (33). Koncept te metode sprječavanje je apikalne proliferacije epitela kako bi se matičnim stanicama alveolarne kosti i PDL-a omogućilo da regeneriraju oštećena tkiva. Ipak, ovi konvencionalni terapijski pristupi ne mogu dovesti do potpune regeneracije izgubljenih tkiva što je univerzalni cilj terapije bolesti parodonta.

S obzirom na nezadovoljavajuće rezultate trenutnih terapijskih modaliteta, liječenje upalnih bolesti parodonta okreće se tkivnom inženjeringu i terapiji matičnim stanicama. Tkivni je inženjering interdisciplinarno područje koje obuhvaća korištenje matičnih stanica s trodimenzionalnim kalupom koji imitira strukturu tkiva uz primjenu čimbenika rasta (34). U kontekstu terapije upalnih bolesti parodonta tkivni inženjering podrazumijeva inkorporaciju progenitornih stanica u trodimenzionalni konstrukt koji se potom umeće u mjesto tkivnoga defekta (35). Takvi terapijski pristupi osiguravaju izravno smještanje matičnih/progenitornih stanica i faktora rasta na mjesto tkivnoga defekta, čime se uklanja očekivana faza sporoga novačenja progenitornih stanica do mjesta ozljede (36). S obzirom na izvor, matične stanice se dijele na: autologne (vlastite), alogene (donorske) i ksenogene (životinjskog podrijetla) (9). Izbor matičnih stanica predstavlja ključni korak o kojemu ovisi uspješnost terapijskoga pristupa. Brojna oralna i ekstra-oralna tkiva posjeduju matične stanice koje predstavljaju održiv i lakodostupan alternativni izvor stanica za regeneraciju parodonta (6, 37). Tijekom procesa regeneracije parodonta ključnu ulogu u obnavljanju tkiva imaju progenitorne stanice preostalog zdravog PDL-a. Poznato je da PDL sadrži progenitorne stanice odgovorne za održavanje homeostaze parodontnih tkiva, odnosno matične stanice PDL-a sposobne su se diferencirati u stanične loze parodonta: osteoblaste, cementoblaste i PDL-fibroblaste (38). Do danas su upravo progenitorne stanice PDL-a pokazale najveći potencijal u regeneraciji parodontnih tkiva i stoga su trenutno u fokusu istraživanja (7).

1.2. Mezenhimske matične stanice

Matične stanice imaju dvije osnovne karakteristike, a to su kontinuirana sposobnost samoobnavljanja te mogućnost diferencijacije u različita specijalizirana odrasla tkiva (36).

Pojam samoobnavljanje odnosi se na sposobnost matične stanice da generira nove, dodatne matične stanice, a pritom se neke od stanica kćeri mogu diferencirati u zrele stanične loze različitih tkiva. Stoga matične stanice karakterizira asimetrična dioba, što znači da jedna od stanica kćeri zadržava karakteristike matične stanice dok je druga predodređena za diferencijaciju u zrelu staničnu lozu u određenim uvjetima (39). Potencijal za samoobnavljanje, odnosno diferencijaciju, određen je izvanstaničnim signalima koji su prisutni unutar tkivne niše matičnih stanica (40). Sudbina matične stanice određena je prisutnošću ili odsutnošću signala, kao i njihovom kombinacijom, razinom i vremenskim okvirom pojavljivanja unutar niše matičnih stanica. S obzirom na diferencijacijski potencijal, matične stanice se dijele na: totipotentne, multipotentne i pluripotentne. Pluripotentne matične stanice imaju sposobnost diferencijacije u stanične loze sva tri embriološka zametna listića. Multipotentne matične stanice mogu se diferencirati u više od jedne stanične loze (6). Totipotentne stanice karakterizira mogućnost diferencijacije u sve somatske stanice te u ekstra-embrijske placentalne stanice (36).

Općenito, matične se stanice mogu podijeliti u tri kategorije: embrijske matične stanice, postnatalne ili adultne matične stanice, te genetičkom manipulacijom stvorene inducirane pluripotentne matične stanice (6). Ljudske embrijske matične stanice, podrijetlom iz unutarnje mase stanica blastociste, pluripotentne su stanice s opsežnim potencijalom proliferacije i diferencijacije u tkiva sva tri zametna listića odraslog organizma: mezoderm, ektoderm i endoderm (41). Postnatalne ili adultne matične stanice tkivno su specifične matične stanice koje su identificirane u brojnim tkivnim nišama fetalnog i postnatalnog organizma. Adultne matične stanice identificirane su u tkivima koja se kontinuirano aktivno zadržavaju kao što su dermis (42) i gastrointestinalni epitel (43), međutim, dokazana je njihova prisutnost i u tkivima niskoga regenerativnog potencijala kao što je živčano tkivo (44). Uloga je adultnih matičnih stanica održavanje homeostaze domaćinskog tkiva, odnosno regeneracija tkiva koju postižu zamjenjujući stanice koje umiru prirodnim putem ili su uništene ozljedom (45). Osim održavanje tkivne homeostaze, dokazano je da se adultne matične stanice mogu diferencirati i u zrele stanične loze drugih tkiva osim tkiva u kojem obitavaju (46, 47).

1960. godine izolirane su prve adultne matične stanice i to su bile hematopoetske matične stanice iz koštane srži (48). Nekoliko godina kasnije, istraživanja Alexandera Friedensteina su pokazala da koštana srž ne sadrži samo hematopoetske matične stanice, već i fibroblastima nalik stromalne stanice koje su sposobne diferencirati se u osteocite (49), kao i u adipocite i hondrocite (50). Stromalne matične stanice koštane srži koje posjeduju progenitorni potencijal prvotno su nazvane fibroblastne jedinice koje formiraju kolonije (CFU-Fs, prema eng. *colony-*

forming unit fibroblasts). Termin mezenhimske matične stanice prvi puta se pojavljuje 1990-ih kao naziv za stromalne stanice koštane srži koje prijanjaju za podlogu kulture i posjeduju multipotentni diferencijacijski potencijal. Nehematopoetske matične stanice koštane srži su tada nazvane mezenhimskim matičnim stanicama jer je prvotno pokazano da se diferenciraju u tkiva mezodermalnoga podrijetla (51).

Mezenhimske matične stanice (MMS) heterogena su skupina adultnih matičnih stanica s multipotentnom sposobnošću diferencijacije. Do danas je dokazana njihova sposobnost diferencijacije u brojna zrela tkiva kao što su: kost (52), skeletni mišić (53), masno tkivo (46), hrskavica (54), tetiva (55), i brojna druga. Termin mezenhimske matične stanice zadržao se do danas, iako je dokazano da te stanice imaju sposobnost diferencijacije i u stanice ektodermalnog (56) i endodermalnog podrijetla (57). Dosadašnja istraživanja pokazuju da se MMS mogu diferencirati i u neurone, međutim, takve stanice ne iskazuju sve karakteristike zrelih neurona (58). MMS pokazuju značajnu heterogenost s obzirom na morfološke karakteristike. Za opisivanje njihova izgleda koriste se brojni termini kao: fibroblastoidne stanice, divovske masne stanice ili pokrivačke stanice, vretenaste spljoštene stanice i male okrugle stanice (59). Do danas nije razjašnjen odnos između morfoloških karakteristika i uloge matičnih stanica (60).

Iako su prvotno izolirane iz strome koštane srži, do danas su identificirani brojni alternativni izvori MMS-a. Međutim, koštana srž i dalje predstavlja primarni izvor MMS-a. MMS u koštanoj srži obitavaju u niskoj frekvenciji, tek 1 na 34 000 nuklearnih stanica te im se broj smanjuje starenjem (46, 61). Osim u koštanoj srži, do danas je dokazana prisutnost MMS-a u brojnim tkivima kao što su masno tkivo (62), periferna krv (63), skeletni mišić (64), sinovijska membrana (65), endometrij (66), posteljica (67), fetalni pankreas (68), zubna pulpa (69) i parodontni ligament (70). Nadalje, neka od dosadašnjih istraživanja pretpostavljaju prisutnost MMS-a u svim vaskulariziranim tkivima organizma (71).

1.2.1. Fenotipske karakteristike mezenhimskih matičnih stanica

Do danas su identificirani brojni biljezi MMS-a, međutim, niti jedan od tih biljega nije strogo specifičan za MMS. Većina biljega odnosi se na identifikaciju MMS-a iz koštane srži te je nerazjašnjeno mogu li se isti biljezi primijeniti za identifikaciju MMS-a iz drugih izvora (49). Poteškoće tijekom istraživanja stvara i činjenica kako MMS iz drugih bioloških vrsta ne izražava iste molekularne biljege kao i ljudske stanice. Iako je dokazano da su ljudski i štakorski MMS negativni na CD34 biljeg, pojedina istraživanja pokazuju varijabilan izražaj CD34 biljega

na štakorskom MMS-u (72). Prilikom identificiranja MMS-a *in vivo* treba uzeti u obzir da izražaj antigena na staničnoj membrani može biti pod utjecajem ostalih akcesornih stanica u inicijalnim pasażama tijekom procesa izolacije. Također, *in vitro* izražaj biljega na MMS-u ne korelira s izražajem *in vivo* (73).

Poznati biljezi MMS-a mogu se podijeliti u dvije kategorije: na specifične biljege i biljege matičnoga potencijala. Dokazivanje prisutnosti specifičnih biljega dovoljno je za identifikaciju MMS-a *in vivo*, dok se pomoću biljega matičnoga potencijala mogu identificirati subpopulacije matičnih stanica koje karakterizira pluripotentni potencijal diferencijacije ili čak svojstva embrijskih matičnih stanica (74).

Među brojnim biljezima MMS-a Stro-1, CD271, SSEA-4 i CD146 biljezi su najviše korišteni u dosadašnjim istraživanjima za identifikaciju MMS-a (75). Stro-1 je jedan od najpoznatijih biljega MMS-a, ali nije karakterističan za sve poznate MMS-e (76). Stro-1 ne može se koristiti kao specifičan biljeg za identifikaciju MMS-a, bar ne za MMS iz koštane srži jer više od 95% Stro-1 pozitivnih stanica iz ljudske koštane srži su eritroidne stanice (77). Također je nejasno je li izražaj biljega Stro-1 u vezi s multipotentnošću MMS-a. Biljeg CD271, kao ni Stro-1, nije prisutan u svim poznatim MMS-ovima. Između 50 i 99% CD271 pozitivnih stanica koštane srži izražava i biljeg CD34 (78), što diskvalificira CD271 kao specifičan biljeg za izolaciju MMS-a. Također je pokazano da CD271 pozitivne stanice koštane srži imaju slabiji diferencijacijski potencijal u usporedbi s nesortiranim mononuklearnim stanicama koštane srži (79) iz čega proizlazi da CD271 ne može biti biljeg multipotentnosti MMS-a. SSEA-4 biljeg može se koristiti za izolaciju MMS-a iz koštane srži te je dokazano da SSEA-4 pozitivne stanice karakterizira pluripotentnost. Međutim, neka istraživanja dokazuju da je izražaj SSEA-4 biljega posljedica izlaganja stanica fetalnom goveđem serumu *in vitro*, što postavlja sumnju u pouzdanost SSEA-4 biljega kao biljega MMS-a (74). CD146 je stanična adhezijska bjelančevina ključna za proces angiogeneze i aktivnost krvožilnog endotela. CD146 identificira MMS s višim stupnjem multipotentnosti (80). Bitno je naglasiti kako CD146 nije isključivo prisutan u MMS-u koštane srži već je dokazana njegova prisutnost u brojnim drugim izvorima MMS-a. Štoviše, za CD146 pozitivne MMS iz mnogih organa dokazano je da posjeduju multipotentni potencijal diferencijacije (71).

Općenito je prihvaćeno da adultni ljudski MMS može izražavati biljege: CD105, CD73, CD44, CD90, CD71, kao i adhezijske molekule: CD106 (VCAM-1, prema eng. *vascular adhesion molecule*), CD166 (ALCAM, prema eng. *activated leukocyte cell adhesion molecule*), CD29.

Također, općeprihvaćena karakteristika MMS-a je da ne izražava hematopoetske biljege: CD45, CD34, CD14 ili CD11, niti kostimulacijske molekule: CD80, CD86, CD40, odnosno adhezijske molekule: CD31 ili PECAM-1 (PECAM-1, prema eng. *platelet/endothelial cell adhesion molecule*), CD56 i CD18 (46, 49, 81).

Zbog neujednačenih kriterija za identifikaciju MMS-a, 2006. godine Međunarodno društvo za staničnu terapiju (ISCT, prema eng. *The International Society for Cellular Therapy*) predložilo je minimalne kriterije za definiranje mezenhimskih matičnih stanica koštane srži (82). Kako bi se stanice definirale kao mezenhimске matične stanice neophodno je da zadovolje tri osnovna uvjeta. Stanice moraju prianjati za neobloženu zdjelicu stanične kulture. Nadalje, više od 95% stanica mora biti pozitivno na biljege: CD90, CD73, CD105 i CD44, uz odsutnost hematopoetskih biljega. Odnosno, manje od 2% stanica može biti pozitivno na hematopoetske biljege kao što su: CD34 (biljeg endotelnih stanica), CD45 (panleukocitni biljeg), CD11B (biljeg makrocita i monofaga), CD19 (biljeg B limfocita) i HLA-DR membranskih antigena. Naposljetku, MMS mora posjedovati sposobnost diferencijacije *in vitro* u tri stanične dozrelih tkiva: osteoblaste, adipocite i hondrocite. Ti se kriteriji odnose na *in vitro* uvjete te ostaje nepoznato vrijede li isti uvjeti za karakterizaciju mezenhimskih matičnih stanica *in vivo* (70).

Današnja istraživanja MMS-a nastoje prijeći s *in vitro* metoda istraživanja koje se temelje na proučavanju stanica u kontroliranim uvjetima staničnih kultura na modele identificiranja MMS-a i njegove tkivne niše *in vivo*. Upotreba transgeničnih miševa eksperimentalni je model koji je imao značajan utjecaj na istraživanja MMS-a (70). Korištenje vizualnih biljega koji su pod kontrolom specifičnih promotora omogućuje obilježavanje i praćenje diferencijacije matičnih stanica u *in vivo* studijama (83). Nestin pozitivne stanice prva su stanična populacija za koju je *in vivo* dokazano da predstavlja MMS koštane srži. Radi se o rijetkim nehematopoetskim stanicama koštane srži s perivaskularnom distribucijom (84). Eksperimentima praćenja dokazano je da Nestin pozitivne stanice participiraju u stvaranju koštanohrskavičnog tkiva tijekom procesa cijeljenja kosti. Nadalje, poznato je da Leptin receptor (LepR) također obilježava MMS koštane srži. LepR pozitivne stanice su locirane u perivaskularnim prostorima koštane srži te je *in vivo* studijama pokazana sposobnost diferencijacije LepR pozitivnih stanica u stanične loze kosti, hrskavice i masnoga tkiva (85). Zanimljivo, dokazano je da LepR pozitivne stanice ne izražavaju Nestin. Nedavna istraživanja pretpostavljaju Gli1 kao jedinstveni biljeg MMS-a u mnogim organima, uključujući pluća, jetru, srce, bubreg i kost (86, 87). *In vitro* je pokazano kako Gli1 pozitivne stanice izražavaju biljege tipične za MMS, te je pokazana njihova sposobnost diferencijacije u kost, hrskavicu i masno tkivo. Gli1 pozitivne

stanice locirane su u neposrednoj blizini CD31 endotelnih stanica sinusoida koštane srži. *In vivo* praćenje Gli1 pozitivnih stanica pokazalo je kako nakon ozljede tkiva bubrega, pluća, srca i jetre one proliferiraju te se diferenciraju u zrele miofibroblaste koji imaju značajnu ulogu u fibrozi tkiva (86).

1.2.2. Perivaskularna niša kao izvor MMS-a

S obzirom na svoju važnu ulogu u održavanju tkivne homeostaze, matične se stanice nalaze u specijaliziranim, zaštićenim tkivnim odjeljcima koji se nazivaju niše. Radi se o dinamičnom mikrokolišu koji ima sposobnost održavanja homeostaze između matičnih stanica koje se nalaze u stanju mirovanja i onih koje se aktivno diferenciraju (88). Unutar niše ne obitavaju samo matične stanice, već se unutar toga histološki i anatomske specifičnoga tkivnog odjeljka nalaze i diferencirane stanice. Uloga nematičnih stanica unutar niše je lučenje i moduliranje izvanstaničnoga matriksa kao i sinteza signalnih faktora koji omogućuju matičnim stanicama ispoljavanje njihove funkcije (89). Postoje značajne razlike u karakteristikama niša adultnih matičnih stanica koje ovise o staničnom obrtaju pojedinoga tkiva. Naime, matične stanice skeletnih mišića, odnosno satelitske stanice, obitavaju inaktivne uz bazalnu membranu mišićnoga vlakna te se aktiviraju tek u slučaju potrebe za regeneracijom ozlijeđenoga vlakna (90). S druge strane, tkiva sa značajnom mitotičkom aktivnosti karakteristično su organizirana u specifične stanične odjeljke, čiju strukturu svojom proliferativnom aktivnošću održavaju matične stanice. Tako su na primjer matične stanice crijevnog epitela smještene na dnu baze crijevne kripte te svojom mitotičkom aktivnošću nadomještaju izgubljene enterocite (91).

Adultne matične stanice nalaze se u specijaliziranim tkivnim nišama koje ih pohranjuju i posreduju u njihovu odgovoru na potrebe organizma. Za razliku od dobro poznate i definirane niše hematopoetskih matičnih stanica unutar koštane srži (92), identitet MMS-a i njihove niše *in vivo* još uvijek nije razjašnjen. Do danas su brojna istraživanja identificirala perivaskularnu nišu, odnosno stanice koje se nalaze u neposrednoj blizini ili su dio krvožilnih struktura kao izvor mezenhimskih matičnih stanica u mnogim zrelim tkivima (76). Tu teoriju podupire i činjenica da je većini solidnih tkiva u kojima je identificiran MMS, krvožilna mreža jedina zajednička anatomska struktura. Osim toga, upravo tkivo mezenhima ispunjava prostor koji čini osnovu tijekom embriološkoga razvoja krvožilnih struktura udova (93). Zamijećeno je kako učestalost MMS-a korelira s gustoćom krvožilne mreže. Količina MMS fibroblastoidnih jedinica koje formiraju kolonije po nuklearnim stanicama koštane srži opada kako se smanjuje

gustoća krvožilne mreže tijekom starenja (94). Tijekom istraživanja masnoga tkiva pokazano je da učestalost MMS-a raste što je stupanj prokrvljenosti tkiva veći (95).

Još je 1982. godine istraživanje Richardsona i suradnika pretpostavilo periendotelne stanice, odnosno pericite, kao izvor progenitornih stanica za adipocite tijekom cijeljenja ozljede masnih jastučića štakora koja je nastala kao posljedica djelovanja toplinske energije (96). Zaključeno je da se aktivirani periciti diferenciraju u zrele adipocite tijekom regeneracije masnoga tkiva. Unazad desetak godina brojna su istraživanja pokazala da stanična loza pericita može sadržavati multipotentne matične/progenitorne stanice kao što su: MMS(97), progenitorne stanice miofibroblasta (86), mišićne matične stanice (98) ili živčane matične stanice (99).

Crisan i suradnici su upravo za staničnu lozu ljudskih pericita koji se nalaze u brojnim organima dokazali da posjeduju progenitorni potencijal *in vitro* i *in vivo* (71). Istraživanje je identificiralo pericite iz mnogih ljudskih organa na temelju izražaja biljega CD146, NG2 i PDGFR β uz istodobnu odsutnost hematopoetskih, endotelnih i miogenih staničnih biljega. Dokazano je da izolirani i kultivirani periciti izražavaju tipične biljege MMS-a kao što su: CD73, CD90, CD105, CD140b (PDGFR β), CD166 (ALCAM), SSEA-4, i HLA-CL, uz odsutnost biljega CD56, CD106, CD133, CD324 i HLA-DR. Osim toga, tijekom navedenog istraživanja dokazan je miogeni potencijal pericita *in vitro* i *in vivo*. Kada periciti izgube kontakt i odvoje se od endotelnih stanica, oni u staničnoj kulturi poprimaju i druga obilježja MMS-a. Kultivirane pericite karakterizira vretenast stanični oblik, proliferativna stanična kinetika, sposobnost samoobnavljanja i potencijal diferencijacije u adipocite, osteoblaste, hondrocite te u ostale zrele stanične loze ovisno o njihovu podrijetlu (100). Također, pericite, kao i MMS, karakterizira sklonost moduliranja imunološkog odgovora te pružanje mehaničke i parakrine podrške drugim stanicama tijekom procesa popravka ozlijeđenoga tkiva (101, 102).

Blizak odnos MMS-a i perivaskularnih stanica odražava se i kroz fiziološku distribuciju biljega karakterističnih za identifikaciju MMS-a *in vivo*. Tipični biljezi MMS-a, kao što su CD90, CD73 i CD 105, imaju vaskularni i perivaskularni obrazac distribucije (103). Nadalje, i izražaj specifičnih biljega MMS-a, kao što su Stro-1, CD146, 3G5, SSEA-4, identificiran je uglavnom u perivaskularnom području kapilara i malih krvnih žila (52, 103, 104).

1.2.3. Periciti

Periciti ili periendothelne stanice su stanice koje se nalaze unutar bazalne membrane kapilara i mikrovaskulature, odnosno krvnih žila promjera između 10 i 100 μm (105). Upravo je lokalizacija unutar bazalne membrane krvožilne stijenke karakteristično svojstvo stanične loze pericita. Prvi puta su opisane krajem 19. stoljeća od strane francuskog istraživača Charlesa Marie Benjamina Rougeta kao nepigmentirane adventicijske stanice zida kapilare te su po njemu dobile ime - Rougetove stanice (106). Pedesetak godina kasnije, Karl Wilhelm Zimmermann ih je nazvao pericitima, s obzirom na njihovu primarnu lokalizaciju unutar stijenke malih krvnih žila (107). Periciti su heterogena stanična loza te se međusobno razlikuju s obzirom na embriološko porijeklo, morfologiju, molekularni fenotip, kao i distribuciju unutar krvožilnoga sustava.

Prvotno se smatralo kako su periciti prisutni samo u krvožilnim strukturama koje ne posjeduju glatkomišićne stanice, kao što su kapilare i postkapilarne venule, neovisno o tome jesu li krvožilne strukture kontinuirane stijenke ili su fenestrirane. Međutim, poznato je da se periciti nalaze i u prekapilarnim, terminalnim arterioloma (108). O lokalizaciji unutar krvožilnoga sustava ovise morfološke karakteristike pericita. Prekapilarne pericite karakterizira prisutnost kružnih citoplazmatskih izdanaka koji se omataju oko krvne žile. Kapilarni periciti su vretenasta oblika s kratkim sekundarnim izdancima. Takvi izduženi periciti položeni su u smjeru longitudinalne osi krvne žile (109), dok postkapilarne pericite karakterizira zvjezdolik oblik (107). Također, periciti ne dijele istu embriološku osnovu. U većini krvnih žila periciti su porijeklom od mezenhimskih matičnih stanica. Međutim, u tkivima cefalične regije, periciti su ektomezenhimskoga porijekla (110).

Periciti se nalaze u neposrednom kontaktu s endotelnim stanicama, a komunikaciju s endotelnim stanicama ostvaruju fizičkim kontaktom i parakrinim signaliziranjem (108). Karakteriziraju ih dugački citoplazmatski izdanci kojima s vanjske strane zida obavijaju male krvne žile u gotovo svim tkivima i organima (111). Periciti u nekim tkivima imaju posebnu nomenklaturu s obzirom na njihovu specifičnu ulogu i morfologiju, kao što su Itoove zvjezdolike stanice unutar jetre ili glomerularne mezangijalne stanice bubrega (112, 113). Prekrivenost endotelnih stanica pericitima ovisi o vrsti tkiva. U središnjem je živčanom sustava omjer između pericita i endotelnih stanica približno 1:1, u plućima 1:10, dok je u koži i skeletnim mišićima 1:1000 (114). Pretpostavlja se da ta raznolikost u distribuciji ovisi o funkciji tkiva. Naime, tkiva koja zahtijevaju veću kontrolu kontraktilnosti malih krvnih žila imaju veći

broj pericita. Upravo periciti zajedno s astrocitima čine krvno-moždanu barijeru, najsloženiju kapilarnu stijenku u ljudskom organizmu (115).

Dosada su dokazane brojne fiziološke funkcije pericita. Novačenje pericita te njihovo participiranje u formiranju izvanstaničnoga matriksa i bazalne membrane neophodni su za stabiliziranje stijenke kapilara. Tijekom tog procesa, periciti se prilagođavaju obliku kapilare te pružaju mehaničku potporu stijenci krvne žile, čime se onemogućava pretjerana dilatacija krvožilne stijenke (108). Nadalje, periciti održavaju tkivnu homeostazu modificiranjem promjera krvnih žila i regulacijom propusnosti kapilarne stijenke. S obzirom da se radi o stanicama sa sposobnošću kontrakcije, periciti utjecajem na protok kroz mikrovaskulaturu ostvaruju hemodinamsku regulaciju protoka krvi kroz tkiva (116). Svojom prisutnošću oko međustaničnih veza endotelnih stanica, periciti reguliraju transfer tekućine i proteina kroz kapilarnu stijenku. Naime, ovisno o količini abluminalne stijenke koju pokrivaju, periciti reguliraju permeabilnost kapilare (117). Osim toga, dokazan je utjecaj pericita na sustav koagulacije, kao i na imunološki sustav, reguliranjem aktivacije limfocita (107). Naposljetku, pojedina dosadašnja istraživanja pretpostavljaju perivaskularnu nišu i pericite kao izvor mezenhimskih matičnih stanica (71, 118).

Uvjeti za identifikaciju pericita tijekom *in vivo* istraživanja su anatomska lokalizacija u neposrednoj blizini endotelnih stanica te prisutnost karakterističnih staničnih biljega. S obzirom na heterogenost stanične loze, periciti ne izražavaju sve specifične biljege, osim toga, nisu ni svi biljezi isključivo specifični za pericite (117). Stoga je za identifikaciju pericita neophodno dokazati prisutnost više specifičnih biljega uz istodobnu odsutnost biljega drugih staničnih loza (107). Biljezi koji se najčešće koriste za identifikaciju pericita su: 3G5, CD146, alfa-glatkomišićni aktin (α SMA, prema eng. *alpha smooth muscle actin*), beta receptor trombocitnog čimbenika rasta (PDGFR β , prema eng. *platelet derived growth factor receptor beta*), proteoglikan živčano-glijalni antigen 2 (NG2, prema eng. *nerve glial antigen 2*) i desmin (105). Za 3G5 antigen prvo je dokazano da obilježava pericite retine i masnoga tkiva, ali danas je poznat kao ubikvitaran biljeg pericita (119). Izražaj CD146 antigena, osim za staničnu lozu pericita, karakterističan je i za krvožilni endotel te glatkomišićne stanice (105).

Alfa-glatkomišićni antigen jest univerzalni biljeg glatkomišićnih stanica s obzirom da se radi o unutarstaničnoj bjelančevini koja je sastavni dio kontraktilnog aparata. Prisutnost α SMA biljega karakteristična je i za miofibroblaste unutar perivaskularne niše te se upravo na temelju izražaja α SMA biljega identificiraju miofibroblasti tijekom procesa cijeljenja i formiranja

fibroznoga tkiva (120, 121). Periciti malih krvnih žila, terminalnih arteriola i venula izražavaju α SMA antigen, za razliku od pericita koji se nalaze unutar stijenke kapilara (105). Ta razlika u prisutnosti α SMA biljega povezana je s funkcijom pericita arteriola i venula u regulaciji krvnoga tlaka (122). Također, ne izražavaju svi periciti NG2 biljeg, već je taj biljeg ograničen na pericite arterijskoga sustava. Na temelju prisutnosti α SMA i NG2 biljega moguće je razlikovati tri subpopulacije ljudskih pericita: pericite arteriola (NG2+/ α SMA+), kapilarne pericite (NG2+/ α SMA-) i pericite venula (NG2-/ α SMA+)(123).

PDGFR β je jedan od prvih faktora rasta čija su molekularna struktura i funkcija raščlanjene. Signaliziranje kroz PDGF β /PDGFR β sustav ima fiziološku ulogu u formiranju i novačenju pericita tijekom procesa morfogeneze krvožilnoga sustava (124). Prethodno je naglašena važnost pericita u formiranju i održavanju krvožilnih struktura. Naime, genetički modificirani miševi kojima nedostaju PDGF β i PDGFR β , umiru nakon rođenja zbog embriološki nastalih bubrežnih, hematoloških i placentarnih komplikacija (125). Međutim, kao i drugi biljezi, niti PDGFR β nije isključivo specifičan za staničnu lozu pericita, već je prisutan i kod zrelih glatkomišićnih stanica te intersticijskih fibroblasta (126).

1.3. Matične stanice oralnih tkiva

Ljudski zubi i mišji kutnjaci su brahiodontni zubi, što znači da ih karakterizira niska kruna i dugački zubni korijen. Također, navedene vrste zubi nisu podložne prirodnom obrtaju te se u slučaju gubitka ne mogu nadoknaditi (70). Upravo zbog toga su današnja istraživanja usmjerena na identificiranje i izolaciju matičnih stanica iz oralnih tkiva koje su neophodne za terapijske pristupe tkivnog inženjerstva u svrhu regeneracije uništenih tkiva zuba i parodonta (127). Također, postoje brojne poteškoće prilikom izoliranja matičnih stanica koštane srži, stoga upravo tkiva zuba i parodonta predstavljaju alternativni izvor adultnih MMS-a. Identifikacija i izolacija MMS-a iz takvih lako dostupnih izvora kao što su zubi, otvorila je nove mogućnosti u istraživanju i primjeni autolognih i alogernih matičnih stanica za brojna klinička stanja u medicini i stomatologiji (128).

Adultne matične stanice iz oralnih tkiva mogu se podijeliti u dvije grupe: dentalne, one koje formiraju dentin-zubna pulpa kompleks *in vivo* i nedentalne, matične stanice koje nisu sposobne formirati kompleks dentin-zubna pulpa. U dentalne matične stanice ubrajaju se: matične stanice zubne pulpe, matične stanice pulpe mliječnih zubi i matične stanice apikalne papile. Nedentalne matične stanice su matične stanice PDL-a i matične stanice desni (127).

1.3.1. Matične stanice zubne pulpe

Pretpostavka da se unutar zubne pulpe nalaze matične stanice nastala je na temelju istraživanja ozljeda zuba tijekom kojih je opažen prirodni proces regeneracije. Naime, dokazano je da ozljeda cakline i pripadajućega dentina inducira stvaranje novih odontoblasta te produkciju dentina, što je pretpostavilo postojanje adultnih matičnih stanica unutar zubne pulpe (129). 2000. godine, Gronthos i suradnici prvi puta su izolirali stanice s progenitornim potencijalom iz zubne pulpe ljudskoga trajnog kutnjaka (130). Izolirane stanice nazvane su matične stanice zubne pulpe (DPSC, prema eng. *dental pulp stem cells*). DPSC karakterizira visok stupanj proliferacije, sposobnost samoobnavljanja te mogućnost osteogene i hondrogene diferencijacije (70). Fenotipski profil DPSC-a sličan je onome MMS-a koštane srži, karakterizira ih izražaj biljega kao što su: CD44, CD73, CD90, CD105, Stro1 i CD146, te odsutnost hematopoetskih biljega CD34, CD45 i CD11b (131). U usporedbi s MMS-om koštane srži, DPSC ima veću brzinu stanične proliferacije, veći klonogeni potencijal, te veći broj matičnih stanica u populaciji (132). U slučaju presađivanja matične stanice zubne pulpe diferenciraju se u stanice nalik odontoblastima i formiraju strukture nalik dentinu (130). Osim toga, dokazana je sposobnost diferencijacije DPSC-a u adipocite (133) i endotelioците (134). Ta istraživanja pokazuju da matične stanice zubne pulpe imaju sposobnost diferencijacije u stanične loze ekstradentalnih tkiva, što se može objasniti njihovim embriološkim porijeklom od stanica neuralnoga grebena (131). Također, dokazano je da DPSC može izražavati neuronske biljege, a i diferencirati se u funkcionalno aktivne neurone, čime se otvara mogućnost za korištenjem DPSC-a za staničnu terapiju bolesti živčanoga tkiva (135).

1.3.2. Matične stanice zubne pulpe mliječnih zubi

Nakon matičnih stanica iz zubne pulpe trajnih zubi, 2003. godine izolirane su i matične stanice iz zubne pulpe ljudskih mliječnih zubi (SHED, prema eng. *stem cells from human exfoliated deciduous teeth*) (136). Izolirane stanice pokazale su veći proliferativni potencijal u usporedbi s matičnim stanicama koštane srži i matičnim stanicama zubne pulpe trajnih zubi što sugerira da SHED stanice predstavljaju nezreliju populaciju matičnih stanica (137). Geni koji se odnose na staničnu proliferaciju i stvaranje izvanstaničnog matriksa, kao što su: transformirajući faktor rasta beta (TGF- β , prema eng. *transforming growth factor β*), fibroblastni faktor rasta 2 (FGF 2, prema eng. *fibroblast growth factor 2*), kolagen tip I i tip III značajno su više izraženi u SHED stanicama u usporedbi sa DPSC stanicama (137). Također, pokazuju veću sposobnost

osteogene i adipogene diferencijacije *in vitro* u usporedbi s DPSC-om (138). SHED karakterizira izražaj specifičnih MMS biljega kao što su: CD105, CD146, Stro-1 i CD29, a negativne su za CD31 i CD34 biljege (139). Dokazano je da SHED stanice, nakon što se transplantiraju u zubnu pulpu, stvaraju mineralizirano tkivo morfoloških karakteristika dentina, uključujući prisutnost dentinskih tubula i predentina, čime se razlikuje od koštanoga tkiva (140). Iako se ne mogu diferencirati u osteoblaste nakon *in vivo* transplantacije, SHED stanice induciraju stvaranje nove kosti novačenjem domaćinskih osteogenih stanica (141).

1.3.3. Matične stanice apikalne papile korijena zuba

Apikalna papila meko je tkivo koje se nalazi na apeksu korijena trajnih zubi tijekom njihova razvoja (131). Matične stanice apikalne papile (SCAP, prema eng. *stem cells from apical papilla*) lako se izoliraju iz ekstrahiranoga zuba u razvoju, što je često prilikom ekstrakcije trećeg kutnjaka (128). SCAP karakterizira veća brzina proliferacije, kao i veći potencijal stvaranja mineraliziranoga tkiva u usporedbi s DPSC stanicama. SCAP stanice izražavaju karakteristične biljege MMS-a, uključujući: Sro-1, CD105, CD90 i CD105(75). Kultivirane SCAP stanice uslijed indukcije mogu proći adipogenu i osteogeno/odontogenu diferencijaciju, slično kao i DPSC i SHED stanice (142). Zanimljivo je da su *ex vivo* ekspanzirane SCAP stanice u odsutnosti neurogene indukcije pozitivne na nekoliko biljega živčanoga tkiva (75). Neka istraživanja pretpostavljaju SCAP stanice izvorom primarnih odontoblasta odgovornih za formiranje dentina korijena zuba (131). U svinjskom eksperimentalnom modelu, transplantirane SCAP i PDLSC stanice stvaraju kompleks korijena i parodonta koji podupire krunu zuba, što rezultira funkcionalnom regeneracijom zuba (142).

1.3.4. Matične stanice desni

Tkivo desni posjeduje značajan regenerativni potencijal te ga karakterizira jedinstven proces cijeljenja bez stvaranja ožiljkastoga tkiva (143). Fibroblasti unutar lamine proprije desni heterogena su stanična populacija i imaju ključnu ulogu tijekom procesa cijeljenja (128). Upravo su iz stanične loze fibroblasta izolirane matične stanice desni (GMSC, prema eng. *gingiva-derived mesenchymal stem cells*) koje iskazuju karakteristike mezenhimskih matičnih stanica (144). Dokazana je njihova sposobnost diferencijacije u stanične loze osteoblasta, hondrocita, adipocita te sposobnost odlaganja mineraliziranih depozita (75). GMSC stanice

unutar lamine proprije desni pozitivne su na tipične biljege MMS-a: Stro-1, CD29, CD44, CD90, CD105 i CD146 biljege (143). Nakon transplantacije, GMSC stanice sposobne su stvarati tkivo nalik vezivnom koje iskazuje histološke karakteristike kolagenskog vezivnog tkiva, što uključuje prisutnost kolagenskih vlakana i stanica nalik fibroblastima (75).

1.3.5. Matične stanice parodontnog ligamenta

Osim svoje primarne uloge u pružanju mehaničke potpore zubu, PDL ima važnu ulogu u osiguravanju nutritivne potpore zuba, te u održavanju homeostaze i regeneracije parodontnih tkiva (131). Unazad nekoliko desetljeća poznato je da se unutar tkiva PDL-a nalazi stanična populacija s progenitornim sposobnostima (145). 2004. godine, Seo i suradnici dokazali su da matične stanice PDL-a (PDLSC, prema eng. *periodontal ligament stem cells*) pod specifičnim uvjetima u staničnoj kulturi imaju sposobnost diferencijacije u adipocite, stanice nalik cementoblastima, kao i u stanice koje stvaraju kolagen (146). U navedenom istraživanju izolirane su matične stanice trećega ljudskog kutnjaka te je pokazano da ih karakterizira izražaj biljega specifičnih za MMS: Stro-1 i CD146. Osim navedenih antigena, poznato je da PDLSC iskazuje visoku razinu izražaja i ostalih biljega karakterističnih za MMS: CD90, CD105, CD44, CD29, uz odsutnost hematopoetskih i endotelinih staničnih biljega: CD31, CD34, CD45 i CD14 (147). Slično ostalim dentalnim matičnim stanicama, i PDLSC imaju sposobnost diferencijacije u osteogenu, hondrogenu i adipogenu staničnu lozu u staničnoj kulturi pod specifičnim uvjetima (148). Nakon transplantacije *ex vivo* ekspanziranih PDLSC stanica pod kožu imunokompromitiranog miša, zamijećeno je stvaranje PDL-u/cementu nalik strukture koju karakterizira sloj poravnatog cementu sličnog tkiva i jasno pridruženog PDL-u sličnog tkiva. Navedena tvorba ima u potpunosti drukčiji izgled u usporedbi s dentin/zubna pulpa nalik strukturom koju stvaraju DPSC stanice (146). Stanice PDL-a i stanice zubne pulpe usko povezane su mezenhimske stanične loze iz dvaju anatomski bliskih tkiva nastala tijekom procesa dentogeneze. Međutim, zamijećene su razlike u izražaju biljega specifičnih za matične stanice između PDLSC i DPSC stanica. DPSC karakterizira značajno viša razina izražaja SSEA4, CD13 i CD166 biljega u usporedbi s PDLSC-om, što pretpostavlja da su DPSC primitivnija populacija matičnih stanica od PDLSC-a (149).

Kao i za ostale matične stanice zuba, ne postoji specifični biljeg za identifikaciju PDLSC-a. PDLSC izražava heterogen skup biljega povezanih s dentinom, koštanim tkivom, glatkim mišićima i živčanim tkivom (150). Dokazano je da kultiviran ljudski PDLSC izražava značajno

veću razinu Scleraxis transkripcijskog faktora, koji je biljeg stanica fibroblasta tetiva i ligamenata, u usporedbi s DPSC-om i MMS-om koštane srži, što potvrđuje da su PDLSC jedinstvena populacija MMS-a (150). Zanimljivo, neka istraživanja pretpostavljaju kako PDL sadrži pluripotentne matične stanice porijeklom iz neuralnoga grebena (151). Naime, unutar PDL-a identificirane su populacije stanica na temelju izražaja biljega embrijskih matičnih stanica: Oct4, Sox2, Nanog i Klf4, te biljega stanica neuralnoga grebena: Nestin, Slug, p75 i Sox10. Izolirane stanice pokazuju potencijal diferencijacije u neurogeni, kardiomiogeni i hondrogeni stanični lozi te u stanice koje sintetiziraju inzulin (151). Pokazano je da PDLSC ne čini homogenu staničnu populaciju. Izolirane PDLSC stanice s površine alveolarne kosti pokazuju veći potencijal diferencijacije u osteogeni i adipogeni stanični lozi u usporedbi s PDLSC stanicama s korijena ekstrahiranoga zuba (147). Osim toga, dokazana je razlika u potencijalu stvaranja mineraliziranoga matriksa između PDLSC klonova. Na temelju izražaja gena: ICAM1 (prema eng. *intercellular adhesion molecule 1*), ITGB1 (prema eng. *integrin beta 1*) i TERT (prema eng. *telomerase reverse transcriptase*) identificiran je klon PDLSC s visokim osteogenim potencijalom (152).

Poznato je da matične stanice koštane srži, DPSC, PDLSC i SHED, karakterizira izražaj tipičnog MMS biljega Stro-1, ali određen broj stanica iz tih populacija također izražava i alfa-glatkomišićni aktin (α SMA) te biljeg pericita 3G5 (150). Recentna istraživanja pokazuju kako PDLSC posjeduje neke fenotipske karakteristike stanične loze pericita te se pretpostavlja da se nalaze unutar perivaskularne niše PDL-a (153). PDLSC stanice pozitivne su na biljege pericita kao što su CD146, NG2 i CD140b, te je dokazana njihova sposobnost formiranja struktura nalik kapilarama *in vitro*. San Miguel i suradnici identificirali su osteoprogenitornu populaciju stanica unutar PDL-a na temelju izražaja alfa-glatkomišićnog aktinskog promotora (154). α SMA-GFP pozitivne stanice locirane su u neposrednoj blizini endotela malih krvnih žila u apikalnom dijelu PDL-a. *In vitro* je pokazano kako izolirane α SMA-GFP pozitivne stanice posjeduju sposobnost stvaranja mineraliziranih nodula te ih karakterizira izražaj Sc α 1 i Thyl biljega koji su karakteristični za MMS (154).

Matične stanice PDL-a mogu se uspješno izolirati iz različitih starosnih populacija, međutim, pluripotentni kapacitet i regenerativni potencijal ovise o starosti donora, odnosno opadaju sa starenjem (155). Matične stanice PDL-a identificirane su u mliječnim i trajnim zubima, bez značajne razlike u pogledu brzine proliferacije ili izražaja biljega matičnih stanica (32). Transplantirane matične stanice PDL-a trajnih zubi pokazuju veći potencijal stvaranja PDL/cement sličnih struktura te izražavaju više PDL/cement povezanih gena u usporedbi s

matičnim stanicama PDL-a mliječnih zubi (156). Matične stanice PDL-a imaju očuvan kapacitet regeneracije tkiva i nakon odmrzavanja ljudskog zuba s pripadajućim ligamentom, što stvara mogućnost njihovog korištenja u terapijske svrhe u budućnosti (157).

1.3.6. Upotreba matičnih stanica PDL-a za regeneraciju parodonta

Od kada su iz PDL-a izolirane matične stanice te je *in vivo* dokazana njihova sposobnost stvaranja PDL-u/cementu nalik strukture, smatra ih se prvim izborom za terapijske pristupe regeneracije PDL-a (127). Terapiju parodontnih bolesti matičnim stanicama karakterizira inhibicija upalnog odgovora, pojačana regeneracija koštanog tkiva i prevencija gubitka zubi (158).

Značajan broj *in vitro* i *in vivo* istraživanja proveden je kako bi se procijenio regenerativni kapacitet matičnih stanica PDL-a. *In vivo* eksperimentalni modeli izvode se na malim životinjama poput miševa i ostalih glodavaca, ali i na velikim životinjskim vrstama kao što su psi i svinje (32). Brojne su studije pokazale kako su matične stanice PDL-a implantirane u defekte tkiva parodonta imunokompromitiranog miša ili štakora sposobne regenerirati cementu/PDL-u nalik strukture i poduprijeti popravak tkiva parodonta (146, 159). Na psima je pokazano da matične stanice PDL-a u usporedbi s ostalim dentalnim matičnim stanicama izražavaju visoku razinu biljega cementoblasta i osteoblasta kao što su: alkalna fosfataza, koštani sialoprotein, osteokalcin i TGF receptor tip I (160). Osim toga, matične stanice PDL-a iskazale su veći regenerativni kapacitet u usporedbi s matičnim stanicama zubne pulpe i perapikalnim folikularnim matičnim stanicama nakon transplantacije u tkivni defekt parodonta psa.

Na modelu parodontne bolesti svinje pokazano je da alogene matične stanice PDL-a mogu značajno stimulirati regeneraciju parodontnih tkiva i izliječiti upalu (161). Transplantirane matične stanice PDL-a karakterizira nizak stupanj imunogeničnosti, kao i značajna imunosupresija T-staničnog odgovora posredovana putem prostaglandina E2 (161). Osim T-staničnog odgovora, matične stanice PDL-a imaju sposobnost moduliranja i humoralnog imunog odgovora, suprimirajući proliferaciju B-stanica, kao i njihovu diferencijaciju u stanice koje stvaraju protutijela (162).

U novije vrijeme izvedene su i kliničke pilot-studije na ljudima koje pokazuju učinak matičnih stanica PDL-a u regeneraciji parodonta (163, 164). Rezultati studija ukazuju na poboljšanje funkcije oštećenih tkiva parodonta u pacijenata koji su primili autologne *ex vivo* ekspanzirane

progenitorne stanice PDL-a. Iako je procjena tkivne regeneracije ograničena na indirektno kliničko opažanje, ovi preliminarni rezultati ukazuju na sigurnost i učinkovitost implantacije matičnih stanica PDL-a tijekom kliničke primjene.

2. HIPOTEZA

S obzirom na dosadašnje spoznaje, hipoteza je ovog istraživanja da stanice lokalizirane u perivaskularnoj niši parodonta, porijeklom miofibroblasti/periciti, a identificirane izražajem α -glatkomišićnog aktinskog promotora, predstavljaju populaciju mezenhimskih progenitornih stanica. Pretpostavka je da su se stanice parodonta koje izražavaju α -glatkomišićni aktinski promotor sposobne diferencirati u zrele stanične loze parodontnih tkiva tijekom rasta zuba kao i tijekom procesa regeneracije.

3. CILJEVI ISTRAŽIVANJA

Ovim istraživanjem želi se dokazati da perivaskularne stanice koje karakterizira izražaj alfa-glatkomišićnog aktinskog promotora posjeduju sposobnost diferencijacije u zrele stanične loze parodonta *in vivo*.

Stoga su postavljeni sljedeći ciljevi:

- a) Obilježiti i pratiti mezenhimske progenitorne stanice *in vivo* pomoću α SMA CreERT2/Ai9 transgeničnoga modela. Aktivacija navedenoga mehanizma omogućit će trajno obilježavanje vizualnim biljekom stanica koje izražavaju alfa-glatkomišićni aktinski promotor, kao i njihovog potomstva - SMA9 stanica.
- b) Ispitati sposobnost diferencijacije SMA9 obilježenih stanica upotrebom biljega zrelih staničnih loza parodonta: Col2.3-GFP i Scx-GFP.
- c) Procijeniti regeneracijski potencijal SMA9 obilježenih stanica tijekom procesa cijeljenja koristeći model ozljede parodontnog ligamenta.
- d) Metodama imunoflorescencije i protočne citometrije ispitati fenotipska obilježja stanica parodonta koje izražavaju alfa-glatkomišićni aktinski promotor.

4. MATERIJALI I METODE

4.1. Transgenični miševi

4.1.1. Linije transgeničnih miševa

U istraživanju su korišteni miševi soja B6 (C57BL/6) transgeničnih linija: α SMA-GFP, Scx-GFP, Col2.3-GFP i α SMACreERT2/Ai9. Navedene transgenične linije miševa karakterizira izražaj vizualnih biljega, zelenog fluorescirajućega proteina (GFP, prema eng. *green fluorescent protein*) i crvenog fluorescentnog proteina tdTomato pod kontrolom specifičnih promotora jedinstvenih za pojedine stanične loze. Korištenje navedenih transgeničnih linija omogućava idenificiranje i praćenje jedinstvenih staničnih loza tijekom eksperimentalnih studija *in vivo*.

Za idenificiranje zrelih staničnih loza mineraliziranih tkiva parodonta korišten je Col2.3-GFP transgenični konstrukt. Navedeni transgenični konstrukt karakterizira izražaj zelenog fluorescirajućeg proteina pod kontrolom 2.3 kilobaznog odsječka promotora alfa 1 lanca kolagena tip I (Col1A1) (165). Prijašnja istraživanja pokazala su kako je Col2.3-GFP transgen aktivan u svim zrelim stanicama osteoblastične loze i odontoblastima, čime je omogućena vizualizacija staničnih loza osteoblasta i odontoblasta *in vivo* (166, 167). Col2.3-GFP transgenična linija miševa razvijena je na Odjelu za transgenične životinje Sveučilišta u Connecticutu.

Scx-GFP transgenični konstrukt korišten je kao specifičan biljeg stanične loze PDL fibroblasta. Kod Scx-GFP transgeničnih miševa izražaj zelenog fluorescirajućeg proteina pod kontrolom je Scleraxis promotora (*Scx*). Scleraxis, bHLH transkripcijski faktor (bHLH, prema eng. *basic helix-loop-helix*), idenificiran je kao specifičan biljeg za sva vezivna tkiva koja povezuju kosti i mišiće (168). *Scx* gen nalazi se unutar četvrtog introna drugog gena naziva *Bop1*. Gen se sastoji od dva egzona s time da je većina kodirajuće sekvence unutar egzona 1 (169). Osim snažnog izražaja tijekom embrionalnog razvoja unutar tkiva ligamenata i tetiva, izražaj Scleraxisa prisutan je i u progenitornim stanicama vezivnih tkiva. Intenzivan fluorescentni signal Scx-GFP transgena prati se i postnatalno sve dok ligamenti i tetive ne izgube staničnu komponentu što se obično događa oko osmoga mjeseca života miša. Osim mišićnokoštanoga sustava, izražaj Scx-GFP transgena potvrđen je i u epididimisu, testisima, bronhalnom epitelu, bubrezima, nadbubrežnim žlijezdama, ureterima te folikulu dlake (169).

Kako bi se identificirala stanična loza pericita, korišten je α SMA-GFP transgenični konstrukt razvijen od strane dr. Jen-Yue Tsai (170). Navedeni transgenični konstrukt karakterizira izražaj zelenog fluorescirajućeg proteina pod kontrolom alfa-glatkomišićnog aktinskog promotora (171). Regulatorna sekvenca korištenog α SMA gena sadrži 1074 parova baza u 5' bočnoj regiji, transkripcijskog startnog mjesta, 48 parova baza egzona 1, 2.5 kb intron 1 i 15 parova baza egzona 2. Fluorescentni signal α SMA-GFP transgena prisutan je u vaskularnim i nevaskularnim glatkomišićnim stanicama (170).

U ovom istraživanju korišteni su miševi α SMACreERT2/Ai9 transgenične linije koja omogućuje identificiranje i praćenje jedinstvene progenitorne stanične populacije *in vivo* (83). Ta linija miševa razvijena je u laboratoriju prof. dr. sc. Kalajzića, te se trenutno koristi u nekoliko studija. Dvostruko transgenični miševi α SMACreERT2/Ai9 dobiveni su križanjem muških α SMACreERT2 miševa s Ai9 ženka. Ai9 miševi su kupljeni od Jackson laboratorija (Jackson Laboratory, Bar Harbor, ME, USA). α SMACreERT2 transgenični konstrukt karakterizira izražaj enzima inducibilne Cre rekombinaze pod kontrolom alfa-glatkomišićnog aktinskog promotora (α SMA). Enzim Cre rekombinazu kodira gen *cre* (prema eng. *cyclization recombination gene*). Cre rekombinaza je enzim, DNA rekombinaza, koji posreduje u rekombinaciji između dviju susjednih loxP regija DNA što rezultira inaktivacijom ciljanoga gena. Enzim Cre rekombinaza povezan je s modificiranom ligand vezujućom domenom estrogenskoga receptora (ERT2), čime je inhibirana njegova aktivnost (172). Ai9 miševi nose ciljnu mutaciju *Gt(ROSA)26Sor* lokusa sa STOP sekvencom koju omeđuju loxP regije prevenirajući transkripciju CAG promotorom kontroliranog crvenog fluorescirajućeg proteina tdTomato. Vezanjem tamoksifena na estrogenski receptor, enzim Cre rekombinaza se aktivira i isijeca STOP sekvencu u Ai9 reporter alelu te se pokreće sinteza crvenog fluorescirajućeg proteina TdTomato (173). Aktivacija opisanog transgeničnog konstrukta rezultira trajnim obilježavanjem stanica koje izražavaju α SMA promotor vizualnim biljegom - SMA9 obilježene stanice. Važna osobina tog modela jest vremensko i prostorno ograničavanje aktivnosti enzima Cre rekombinaze (174). Naime, aktivacija se događa samo u stanicama koje izražavaju specifični promotor što je u ovom transgeničnom konstrukt alfa-glatkomišićni aktin, a inducibilni enzim aktivira se tek nakon vezivanja tamoksifena. Osim stanica koje izražavaju specifičan promotor, opisani transgenični mehanizam trajno obilježava i njihovo potomstvo. Korištenje opisanoga transgeničnog modela omogućava praćenje obilježene stanične populacije tijekom rasta i razvoja tkiva, kao i tijekom procesa cijeljenja.

Miševi svih transgeničnih linija boravili su u kavezima pri sobnoj temperaturi ($20^{\circ}\text{C} \pm 2^{\circ}\text{C}$) s 12-satnim svjetlosnim režimom dan-noć. Za njihovu prehranu je korištena komercijalna hrana. Voda i hrana daju se *ad libitum*. Svi eksperimenti na životinjama provedeni su u skladu s protokolima odobrenim od strane Komisije za njegu i upotrebu životinja Sveučilišta u Connecticutu (*University of Connecticut's Animal Care and Use Committee*).

4.1.2. Kreiranje i genotipizacija trostruko transgeničnih miševa

Kako bi se dokazala diferencijacija SMA9 obilježenih stanica u zrele stanične loze, $\alpha\text{SMACreERT2}/\text{Ai9}$ miševi su križani s Col2.3-GFP i Scx-GFP transgeničnim linijama miševa. Rasplodom prethodno opisanih linija dobiveni su trostruko transgenični miševi: $\alpha\text{SMACreERT2}/\text{Ai9}/\text{Col2.3-GFP}$ i $\alpha\text{SMACreERT2}/\text{Ai9}/\text{Scx-GFP}$. Tri tjedna nakon okota, miševi su odvojeni od roditelja i genotipizirani. Izražaj GFP signala ispitan je prijenosnim fluorescentnim svjetlom, što je moguće s obzirom na jak izražaj GFP-a u tkivima kosti Col2.3-GFP pozitivnih miševa, kao i u tetivama Scx-GFP pozitivnih miševa. Potom su GFP pozitivni miševi genotipizirani. Odrezan je distalni komadić repa duljine 4-5 mm, koji je korišten za izolaciju genomske DNA te je genotip svakog miša potvrđen lančanom reakcijom polimeraze. Rezultati PCR reakcije (PCR, prema eng. *polymerase chain reaction*) analizirani su na 2%-tnom agaroznom gelu obojanom etidij-bromidom.

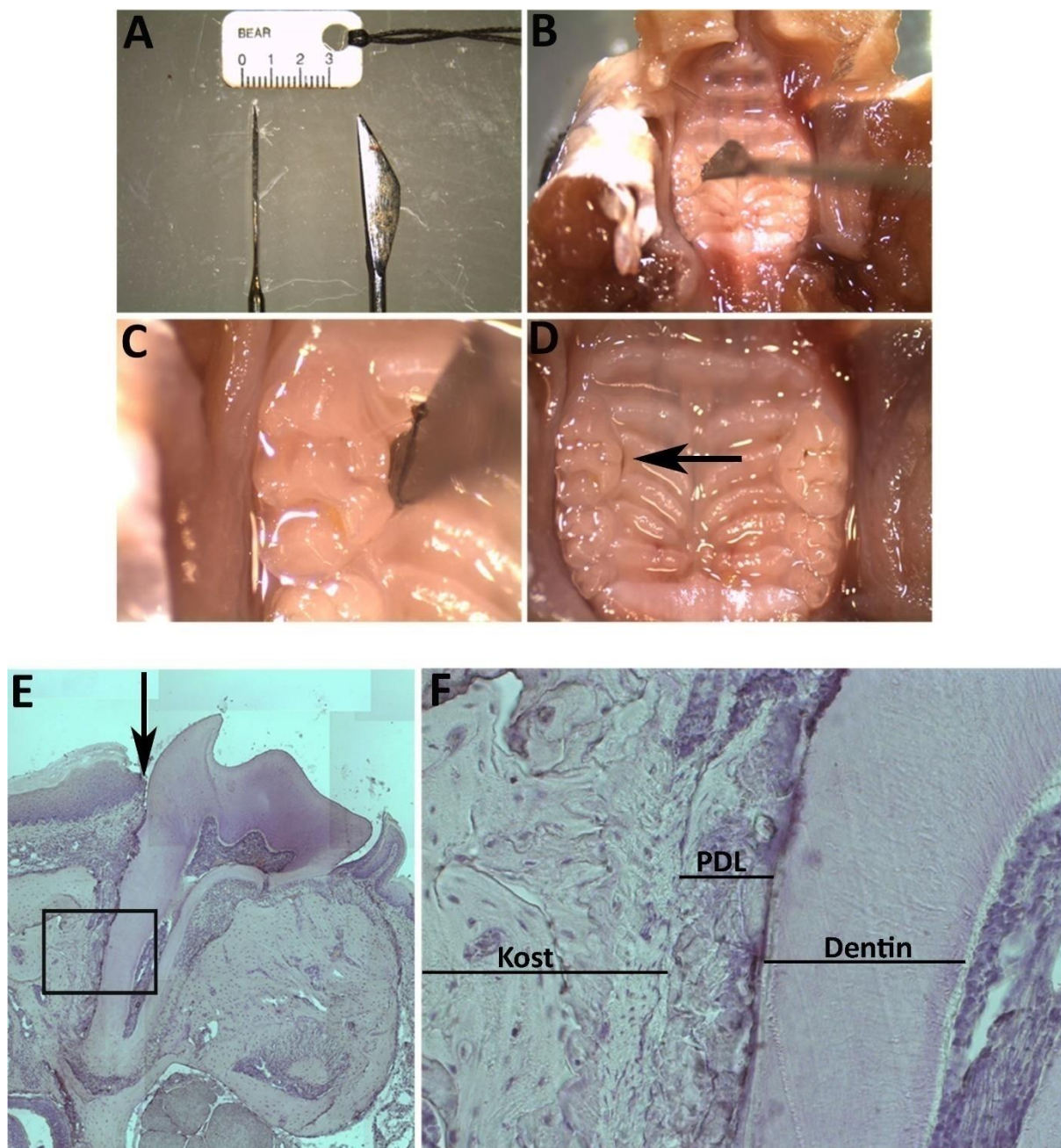
4.2. Metode

4.2.1. Praćenje SMA9 obilježene stanične loze

Miševma transgeničnih linija $\alpha\text{SMACreERT2}/\text{Ai9}/\text{Col2.3-GFP}$ i $\alpha\text{SMACreERT2}/\text{Ai9}/\text{Scx-GFP}$ starima između tri i četiri tjedna apliciran je tamoksifen (Sigma-Aldrich, St. Louis, MO, USA), intraperitonealno, u dozi od 75 $\mu\text{g/g}$ tjelesne težine. Miševi su dobili tamoksifen dva puta u razmaku od 24 sata te su žrtvovani drugi i sedamnaesti dan, te šest do sedam tjedana nakon apliciranja tamoksifena. Nakon žrtvovanja su pomoću CO_2 , izolirane kosti donje čeljusti žrtvovanih životinja te je provedena histološka evaluacija uzorkovanih tkiva. Za svaku vremensku točku žrtvovano je osam životinja. Kao kontrolna skupina korišteni su miševi istih transgeničnih linija kojima nije apliciran tamoksifen.

4.2.2. Model ozljede parodontnog ligamenta

Kako bi se ispitaio regenerativni potencijal SMA9 obilježene stanične populacije, u ovom je istraživanju razvijen model ozljede PDL-a. U tom eksperimentalnom modelu korišteni su miševi α SMA CreERT2/Ai9/Col2.3-GFP i α SMA CreERT2/Ai9/Scx-GFP transgeničnih linija u dobi između dva i tri mjeseca. Miševima je intraperitonealno apliciran tamoksifen u dva navrata, 48 sati i 24 sata prije izvođenja ozljede PDL-a. Neposredno prije izvođenja ozljede miševi su anestetizirani intraperitonealnom injekcijom ketamina (Zoetis, IA, USA) u dozi od 87 mg/kg i xylazina (Vedco, Saint Joseph, MO, USA) u dozi od 13 mg/kg. Ozljeda PDL-a izvedena je na lingvalnom korijenu prvog kutnjaka gornje čeljusti umetanjem 0,1 mm široke oštrice u prostor između korijena zuba i alveolarne kosti (Slika 4.1.). Postupak je izveden pod kontrolom disektivnoga mikroskopa. 7. i 28. dan nakon izvedene ozljede, životinje su žrtvovane pomoću CO₂ te su izolirane kosti gornje čeljusti radi histološke evaluacije procesa cijeljenja parodonta. U svakoj vremenskoj točki žrtvovano je osam životinja iz pojedine transgenične linije miševa. Kontralateralni neozlijeđeni prvi kutnjak gornje čeljusti korišten je kao kontrola.



Slika 4.1. Model ozljede PDL-a. Za izvođenje ozljede PDL-a korištena je čelična oštrica širine 0.1 mm (A). Ozljeda PDL-a izvedena je na lingvalnoj strani korijena prvog kutnjaka gornje čeljusti. Mjesto izvođenja ozljede prikazano je u manjem (B) i većem povećanju (C) te nakon izvođenja ozljede (D, strelica pokazuje mjesto umetanja oštrice). Histološki prerezi ozlijeđenog PDL-a prvog kutnjaka gornje čeljusti dobiveni od miševa žrtvovanih 24 sata nakon izvedene ozljede (E i F). Kompozitna slika cijelog zuba na deseterostrukom povećanju (E, strelica označava mjesto ozljede), dvadeseterostruko povećanje ozlijeđenoga PDL-a (F). Histološki prerezi obojani su hematoksilinom (E i F). Skraćenice: PDL, parodontni ligament.

4.2.3. Histološka analiza izražaja transgena

U eksperimentima praćenja obilježene stanične loze histološki su analizirani uzorci kosti donje čeljusti izolirane iz miševa u dobi od četiri i sedam tjedana, te tri mjeseca. U eksperimentima ozljede PDL-a, analizirani su uzorci kosti gornje čeljusti izolirane iz miševa starih tri i četiri mjeseca. Nakon žrtvovanja pomoću CO₂, miševi su disecirani te su izdvojena odgovarajuća tkiva za histološku analizu. Uzorci su fiksirani u 10%-tnom formalinu na 4°C kroz tri dana. Nakon fiksacije, kosti čeljusti su dekalificirane u 15%-tnoj otopini EDTA (etilen-diaminotetra-octena kiselina) u trajanju od tri tjedna. Otopina EDTA je mijenjana svakih 48 sati. 24 sata prije uklapanja, uzorci su stavljeni u 30%-tnu otopinu sukroze. Uzorci su uklopljeni u smrzavajući medij (ThermoFisherScientific, Waltham, MA, SAD) na -20°C. Uzorci su bili zaštićeni od osvjetljivanja tijekom svih postupaka. Rezovi debljine 5 µm dobiveni su korištenjem kriostata (Leica, Wetzler, Germany) te su transferirani metodom ljepljive folije (Section-lab, Hiroshima, Japan). Prije pregledavanja mikroskopom, histološki rezovi su rehidrirani u 1 mM fiziološkoj otopini pufiranoj fosfatom (PBS, prema eng. *phosphate-buffered saline*) i MgCl₂, potom je na histološke rezove nakapan 50%-tni glicerol u PBS-u te su prekriveni pokrovnica. Rezovi su pregledani na Obserever.Z1 invertnom mikroskopu (CarlZeiss, Thornwood, NY, USA), s odgovarajućim filter kockama (Chroma Technology, Bellows Falls, VT, USA), optimiziranim za zelenu boju GFPtpz (ekscitacija 470/10 nm, emisija 510/15 nm; Chroma) i crvenu boju Tritic (ekscitacija 550/10 nm, emisija 573/15 nm; Chroma). Slike su snimljene Zeiss Axiocam MR kamerom (Carl Zeiss MicroImaging) s povećanjima od deset i dvadeset puta. Kompoziti slika zuba napravljeni su pomoću mehaničke podloge kontrolirane Zeiss softverom (CarlZeiss, Thornwood, NY, USA) koja je slike s crvenom i zelenom filter kockom snimala odvojeno. Nakon analize izražaja transgena, s rezova su uklonjene pokrovnice i iste su obojane hematoksilinom kako bi se dobile standardne histološke slike.

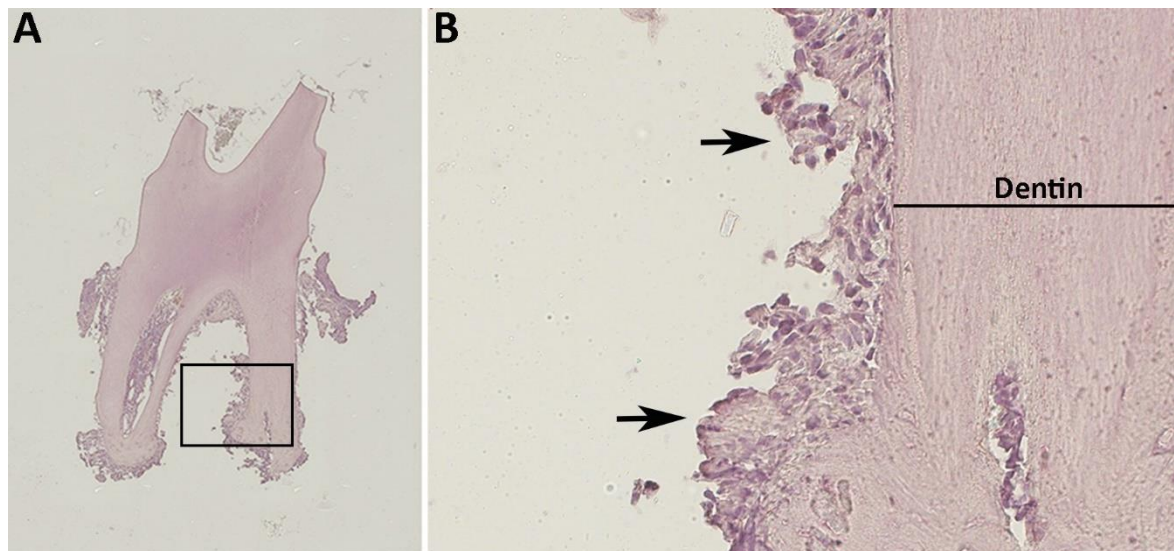
4.2.4. Detekcija antigena imunofluorescencijom

Za detekciju antigena korišteni su rezovi smrznutoga tkiva donje čeljusti dobivenih od α SMACreERT2/Ai9/Col2.3-GFP transgeničnih miševa žrtvovanih drugi dan nakon aplikacije tamoksifena. Eksperiment je izveden na rezovima koji su prethodno fiksirani i uklopljeni u smrzavajući medij. Rezovi su inkubirani 24 sata u citratnom puferu na 60 °C. Kako bi se smanjio utjecaj nespecifične pozadine na bojanje, upotrijebljen je blokirajući agens –

powerblock (BioGenex, Fremont, CA, USA). Tako pripremljeni rezovi inkubirani su s primarnim protutijelom za beta receptor trombocitnog čimbenika rasta – PDGFR β (prema eng. *platelet-derived growth factor receptor beta*; klon G.290, ThermoScientific, Waltham, MA, USA) razrijeđenim u omjeru 1:100 na 4 °C preko noći. Kao sekundarno protutijelo korišteno je kozje AlexaFluor 647 konjugirano protutijelo (LifeTechnologies, Grand Island, NY, USA) razrijeđeno u omjeru 1:200, te fluorescencijska boja DAPI (4',6-diamidino-2-fenilindol dihidroklorid) za obilježavanje staničnih jezgara. Nakon inkubacije od dva sata preparati su isprani u PBS-u te su pregledani pod fluorescencijskim mikroskopom. Rezovi inkubirani bez primarnog protutijela korišteni su kao negativna kontrola.

4.2.5. Protočna citometrija

Stanice PDL-a izolirane su od α SMA-GFP pozitivnih miševa starih između četiri i šest tjedana ekstrakcijom kutnjaka gornje i donje čeljusti s pripadajućim PDL-om. Tijekom ekstrakcije zuba dolazi do pucanja PDL-a, te dio tkiva ligamenta ostane vezan za korijen zuba (Slika 4.2.). α SMA-GFP miševi žrtvovani su pomoću CO₂ te su izolirane kosti gornje i donje čeljusti iz kojih su potom ekstrahirani kutnjaci.



Slika 4.2. Ekstrahirani drugi kutnjak s pripadajućim PDL-om dobiven od miša starog između četiri i šest tjedana. Ekstrakcijom zuba na korijenu ostaje dio tkiva PDL-a (A). Periapikalna regija korijena zuba s pripadajućim PDL-om (B, strelice pokazuju tkivo PDL-a). Kompozitna slika cijeloga zuba na desetorostrukom povećanju (A), dvadesetorostruko povećanje periapikalne regije korijena zuba (B). Histološki prerezi su obojani hematoxilinom.

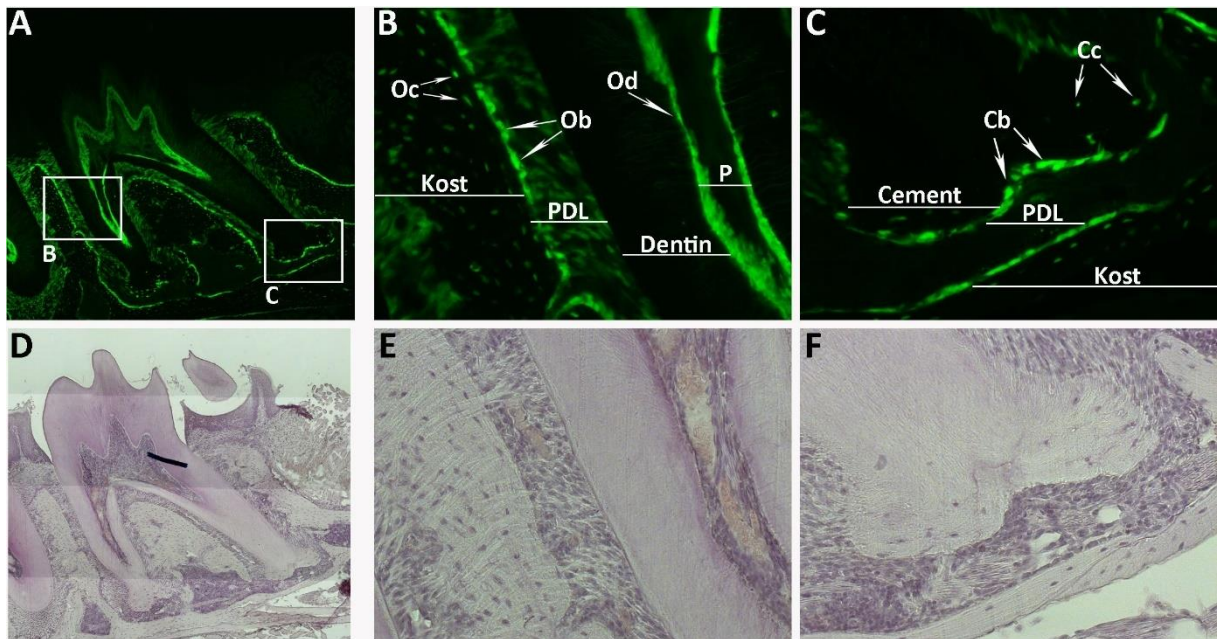
Suspenzija stanica iz PDL-a dobivenih od α SMA-GFP pozitivnih miševa pripremljena je sljedećim postupkom. Ekstrahirani zubi transgeničnih miševa podvrgnuti su enzimatskoj digestiji u fiziološkoj otopini puferiranoj fosfatom s 0.25%-tnim tripsinom (Lonza, Walkersville, MD, USA) i 0.2%-tnom kolagenazom A (Roche, Indianapolis, IN, SAD), kroz jedan sat na temperaturi od 37°C sa 180 okretaja u minuti. Enzimatska digestija prekinuta je dodatkom medija koji sadržava serum te taloženjem i odlijevanjem supernatanta. Nakon neutralizacije enzima te taloženja, stanice su resuspendirane u fiziološkoj otopini puferiranoj fosfatom te su filtrirane pomoću staničnoga filtera veličine pore 70 μ m (BD Biosciences, Bedford, MA, USA). Suspenzija stanica tada je istaložena, a stanični talog resuspendiran 18G iglom u fiziološkoj otopini puferiranoj fosfatom s 2% fetalnog seruma. Protočna citometrija izvedena je na stroju FACS Aria II (BD Biosciences, San Jose, CA, USA). Stanice su razvrstane na temelju prisutnosti GFP signala korištenjem raspršivača od 100 μ m. Nakon razvrstavanja, α SMA-GFP pozitivne stanice skupljene su u otopini sastava: HBSS (prema eng. *Hank's Balanced Salt Solution*), 10 mM HEPES i 2% fetalni goveđi serum. Suspenzija stanica držana je konstantno na +4°C prije, u tijeku i nakon razvrstavanja stanica prema izražaju GFP signala. Kako bi ispitali prisutnost hematopetskih i endotelnih biljega navedena stanična populacija obojana je pomoću sljedećih protutijela: APC- konjugirano CD45 protutijelo, klon 30-F11 (eBioscience, San Diego, CA, USA) i pacifik-plavo konjugirano CD31 protutijelo (Biolegend, San Diego, CA, USA). Mrtve stanice isključene su iz analize pomoću propidij-jodid bojanja.

5. REZULTATI

5.1. Identifikacija zrelih staničnih loza parodonta pomoću vizualnih promotor-reporter transgena

Korištenjem transgeničnih konstrukata koje karakterizira izražaj vizualnog biljega pod kontrolom specifičnog promotora omogućena je identifikacija pojedinih zrelih staničnih loza *in vivo*. Za obilježavanje zrelih staničnih loza parodonta u ovom istraživanju korištene su dvije linije transgeničnih miševa: Col2.3-GFP i Scx-GFP. S obzirom na jak izražaj vizualnog biljega unutar tkiva kosti i tetiva, miševi su genotipizirani pomoću prijenosnoga fluorescentnog svjetla tijekom drugog tjedna života. GFP pozitivni miševi žrtvovani su u šestom tjednu, te su ekstrahirane kosti donje čeljusti. Histološka analiza izražaja fluorescentnog signala provedena je na rezovima drugog kutnjaka donje čeljusti.

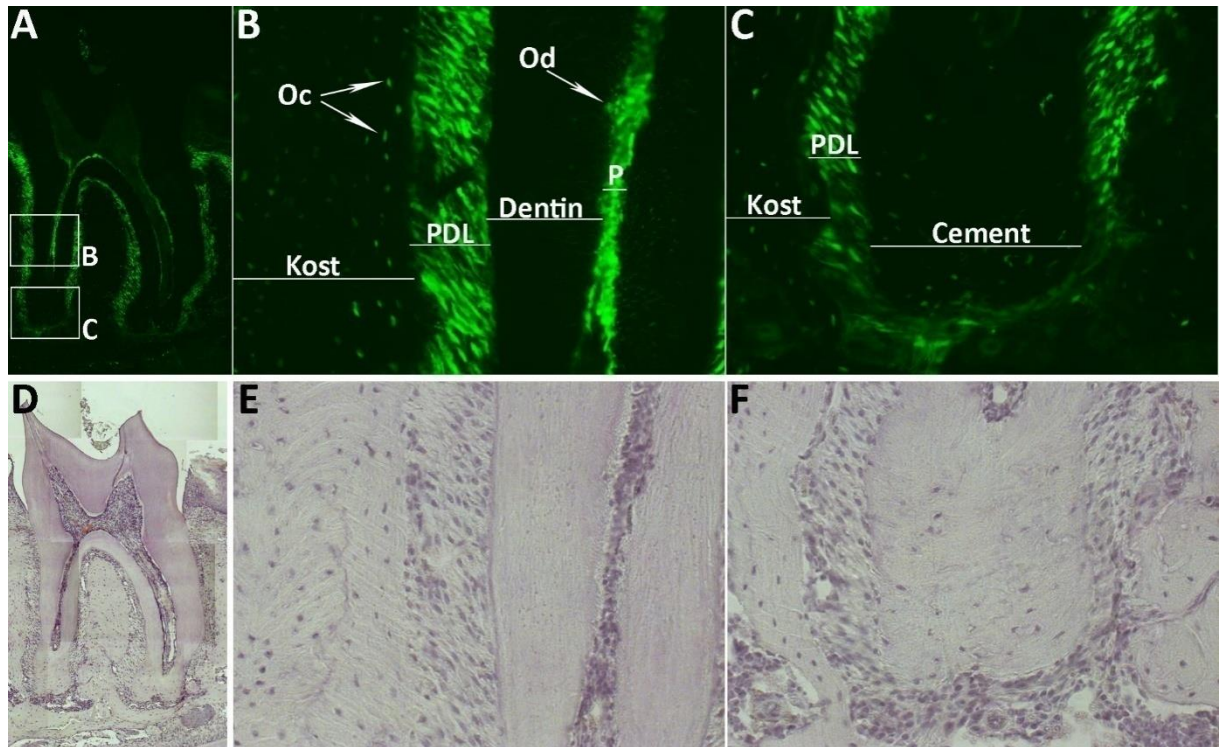
Col2.3-GFP transgenični konstrukt karakterizira izražaj GFP signala pod kontrolom 2.3 kilobaznog proksimalnog dijela promotora alfa 1 lanca kolagena tipa I. Prijašnja istraživanja potvrdila su snažnu aktivnost Col2.3-GFP transgena u osteoblastima i odontoblastima dentalnog folikula, kao i tijekom rane postnatalne faze rasta zuba (166). Analiza tkiva parodonta šest tjedana starih Col2.3-GFP pozitivnih miševa pokazala je snažan izražaj GFP signala u stanicama osteblastne loze na površini alveolarne kosti, kao i u osteocitima (Slika 5.1.B). Također, snažan izražaj fluorescentnog signala uočen je u zrelim cementoblastima na površini korijena zuba (Slika 5.1.C), kao i u odontoblastima unutar zubne pulpe (Slika 5.1.B). Za razliku od mineraliziranih tkiva, fluorescentni signal nije jednakomjerno raspoređen unutar PDL-a (Slika 5.1.A). U cervikalnom dijelu ligamenta opažena je niža razina izražaja GFP signala u stanicama PDL fibroblasta (Slika 5.1.B), dok u periapikalnoj regiji PDL-a nije detektiran fluorescentni signal (Slika 5.1.C). Ti rezultati potvrđuju Col2.3-GFP transgen kao prikladan biljeg staničnih loza mineraliziranih tkiva parodonta, alveolarne kosti i zubnog cementa. Međutim, za staničnu lozu PDL fibroblasta bilo je neophodno koristiti drugi vizualni biljeg, s obzirom na slabiju aktivnost i neravnomjernu zastupljenost Col2.3-GFP transgena u PDL fibroblastima.



Slika 5.1. Detekcija GFP izražaja na histološkim prerezima parodonta Col2.3-GFP miševa. Histološki rezovi parodonta drugog kutnjaka donje čeljusti dobiveni su od šest tjedana starih Col2.3-GFP miševa. Col2.3-GFP transgen prisutan je u gotovo svim zrelim staničnim lozama cervikalnog (B) i periapikalnog dijela (C) parodonta. Snažna aktivnost Col2.3-GFP signala detektirana je u osteoblastima (Ob) i osteocitima (Oc) alveolarne kosti, kao i u cementoblastima (Cb) na površini zubnog korijena. Snažan izražaj Col2.3-GFP transgena uočen je u odontoblastima (Od) u zubnoj pulpi. Mnogo niža razina fluorescentnog signala uočena je u PDL fibroblastima u cervikalnoj regiji korijena zuba (B), dok u periapikalnom dijelu PDL-a nije zamijećen fluorescentni signal (C). Epifluorescencija (A-C); bojanje hematoksilinom (D-F). Kompozitna slika cijeloga zuba na deseterostruko povećanju (A i D); dvadeseterostruko povećanje (B, C, E, F). Skraćenice: Cb, cementoblast; Cc, cementocit; Ob, osteoblast; Oc, osteocit; Od, odontoblast; P, zubna pulpa; PDL, parodontni ligament.

Kao biljeg stanične loze PDL fibroblasta korišten je Scx-GFP transgenični konstrukt kojeg karakterizira izražaj GFP signala pod kontrolom Scleraxis promotora. Prethodna istraživanja definirala su Scleraxis kao bHLH transkripcijski faktor karakterističan za fibroblastnu staničnu lozu tetiva i ligamenata tijekom embrionalnog razvoja te postnatalno (169). Analizom histoloških rezova parodonta dobivenih od šest tjedana starih Scx-GFP transgeničnih miševa uočen je snažan izražaj GFP signala u stanicama PDL fibroblasta u svim anatomskim regijama PDL-a (Slike 5.2.A-5.2.C). Osim u stanicama PDL-a, niža razina aktivnosti Scx-GFP transgena

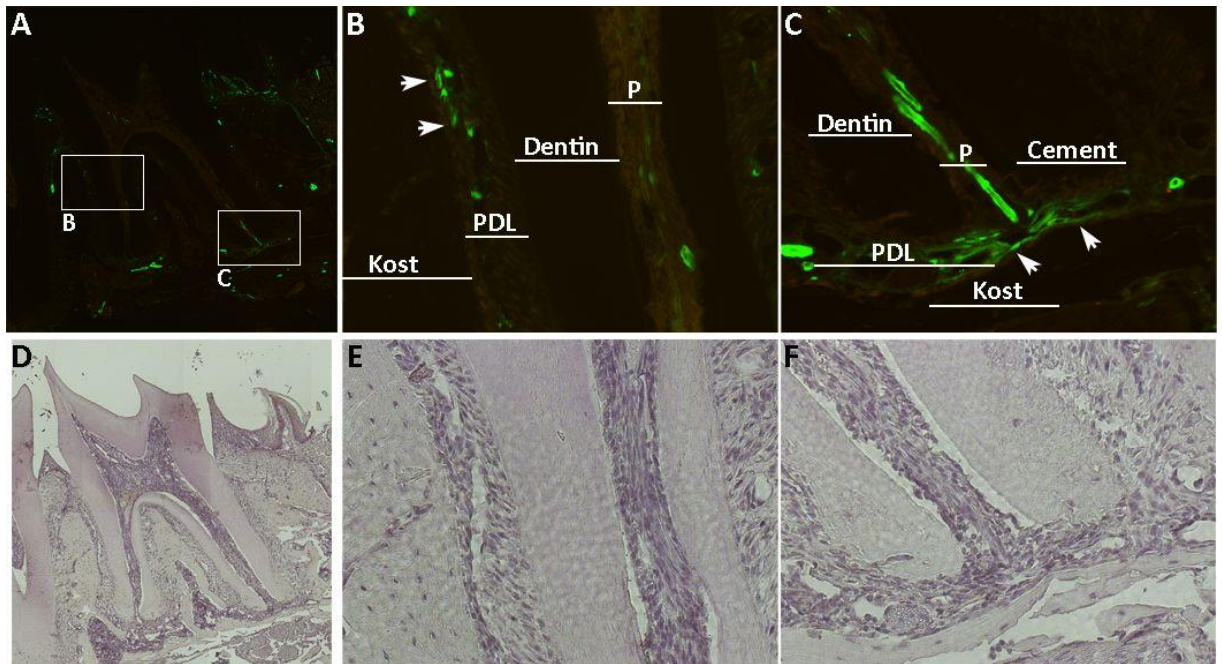
zamijećena je u osteocitima alveolarne kosti, kao i u odontoblastima zubne pulpe (Slika 5.2.B). Iz ovih rezultata može se zaključiti da Scx-GFP transgen u postnatalnom razdoblju nije isključivo aktivan u fibroblastima parodontnoga ligamenta, već i u drugim stanicama mezenhimalnog porijekla, međutim, u ovom istraživanju je primarno korišten kao biljeg zrelih PDL fibroblasta.



Slika 5.2. Detekcija GFP izražaja na histološkim prerezima parodonta Scx-GFP miševa. Histološki rezovi parodonta drugog kutnjaka donje čeljusti dobiveni su od šest tjedana starih Scx-GFP pozitivnih miševa. Scx-GFP transgen prisutan je u PDL fibroblastima u cervikalnom (B) i periapikalnom (C) dijelu PDL-a. Također, slabiji intenzitet fluorescentnog signala zamijećen je u osteocitima (Oc) alveolarne kosti, kao i u odontoblastima (Od) unutar zubne pulpe. Epifluorescencija (A-C); bojanje hematoksilinom (D-F). Kompozitna slika cijeloga zuba na deseterostrukom povećanju (A i D); dvadeseterostruko povećanje (B, C, E, F). Skraćenice: Oc, osteocit; Od, odontoblast; P, zubna pulpa; PDL, parodontni ligament.

5.2. Procjena izražaja α SMA-GFP transgena u tkivima parodonta

Prijašnja *in vitro* istraživanja pretpostavljaju α -glatkomišićni aktinski promotor (α SMA) kao biljeg parodontnih progenitornih stanica (154). U ovom istraživanju analiziran je izražaj α SMA-GFP transgena u histološkim rezovima parodonta drugog kutnjaka donje čeljusti dobivenih od šest tjedana starih α SMA-GFP pozitivnih miševa. Očekivano, snažan izražaj GFP signala zamijećen je u stanicama glatkih mišića krvnih žila parodonta i zubne pulpe (Slika 5.3.A). Osim toga, fluorescentni je signal zamijećen i u stanicama koje nisu dio stijenke krvne žile već se nalaze paravaskularno, u neposrednoj blizini malih krvnih žila unutar alveolarne kosti, PDL-u i u zubnoj pulpi (Slike 5.3.B i 5.3.C). Najveći broj ekstravaskularnih α SMA-GFP pozitivnih stanica uočen je u periapikalnom dijelu PDL-a, mjestu gdje krvne žile prolaze kroz apikalni otvor u pulpu zuba (Slika 5.3.C, strelice).

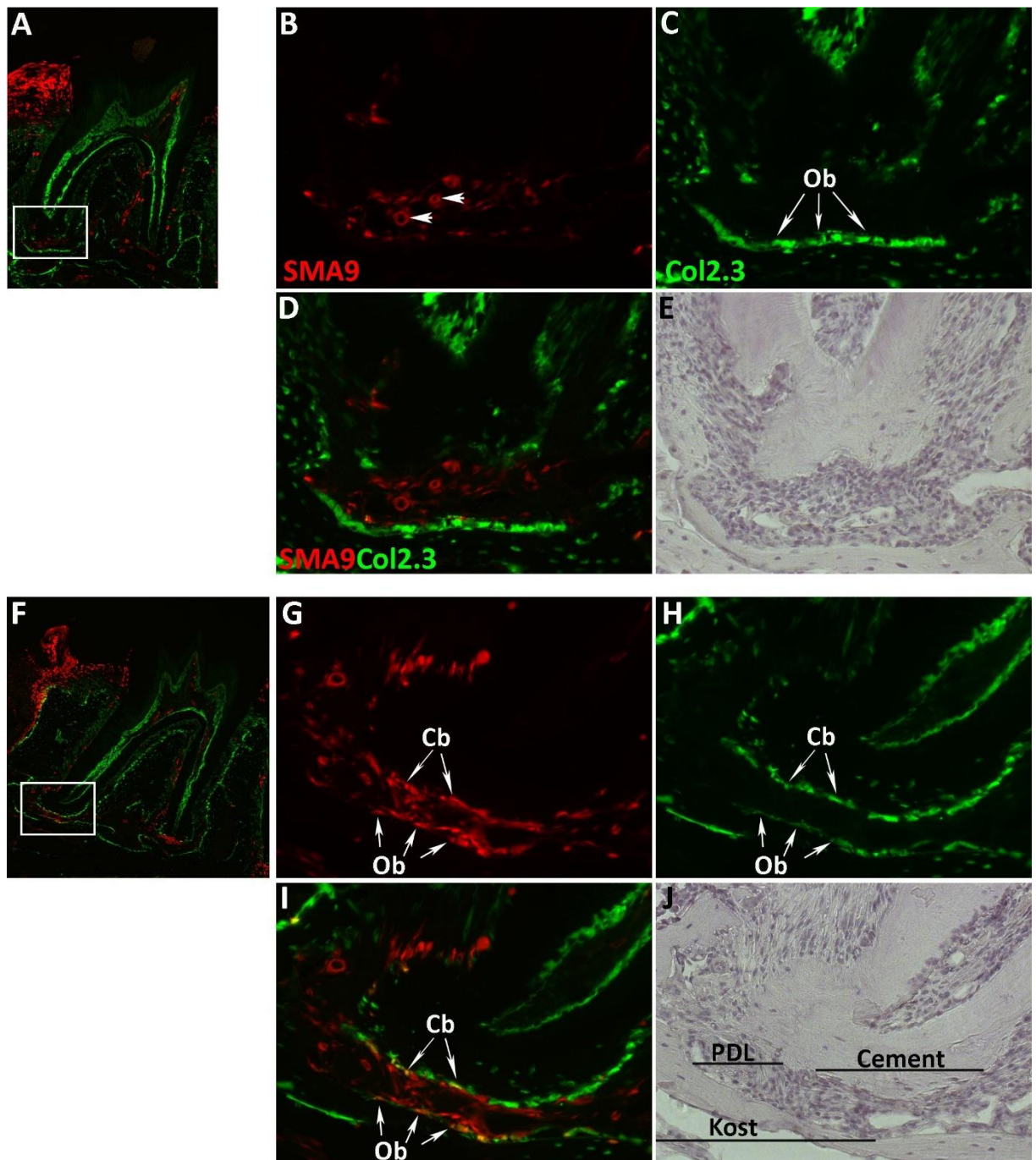


Slika 5.3. Detekcija GFP izražaja na histološkim prerezima parodonta α SMA-GFP miševa. Histološki prerezi parodonta drugog kutnjaka donje čeljusti dobiveni su od šest tjedana starih α SMA-GFP miševa. Fluorescentni signal prisutan je u glatkomišićnim stanicama stijenke krvnih žila unutar PDL-a i zubne pulpe (A-C). Osim toga, izražaj α SMA-GFP transgena zamijećen je u stanicama koje se nalaze u neposrednoj blizini krvnih žila u periapikalnom (B, strelice) i cervikalnom (C, strelice) dijelu PDL-a. Epifluorescencija (A-C); bojanje hematoksilinom (D-F). Kompozitna slika cijeloga zuba na deseterostrukom povećanju (A i D); dvadeseterostruko povećanje (B, C, E, F). Skraćenice: P, zubna pulpa; PDL; parodontni ligament.

5.3. SMA9 obilježene stanice karakterizira sposobnost diferencijacije u zrele stanične loze parodonta

S obzirom na vremenski ograničenu aktivnost fluorescentnog biljega u α SMA-GFP pozitivnim stanicama, u ovom istraživanju upotrijebljen je Cre-loxP transgenični model. Naime, kako bi se trajno obilježile stanice koje izražavaju alfa-glatkomišićni aktinski promotor korišten je α SMA CreERT2/Ai9 transgenični konstrukt kojeg karakterizira izražaj inducibilnog enzima Cre rekombinaze pod kontrolom navedenoga promotora. Inducibilni enzim Cre rekombinaza aktivira se vezanjem tamoksifena slijedom čega stanice koje izražavaju α SMA promotor bivaju trajno obilježene vizualnim biljegom, crvenim fluorescirajućim proteinom - TdTomato (SMA9 obilježene stanice). Opisanim transgeničnim modelom, osim stanica koje izražavaju α SMA promotor, trajno se obilježavaju i njihove stanice kćeri što ga čini primjerenim modelom za praćenje diferencijacije odabrane stanične populacije. Kako bi se dokazala diferencijacija SMA9 obilježenih stanica u zrele stanične loze parodonta, α SMA CreERT2/Ai9 transgenični miševi su križani s Col2.3-GFP miševima. Tri tjedna starim α SMA CreERT2/Ai9/Col2.3-GFP miševima apliciran je tamoksifen intraperitonealno kako bi se izvršilo obilježavanje stanica koje izražavaju alfa-glatkomišićni aktinski promotor. Potom su miševi žrtvovani u tri vremenske točke: 2., 17. i 52. dan nakon aplikacije tamoksifena.

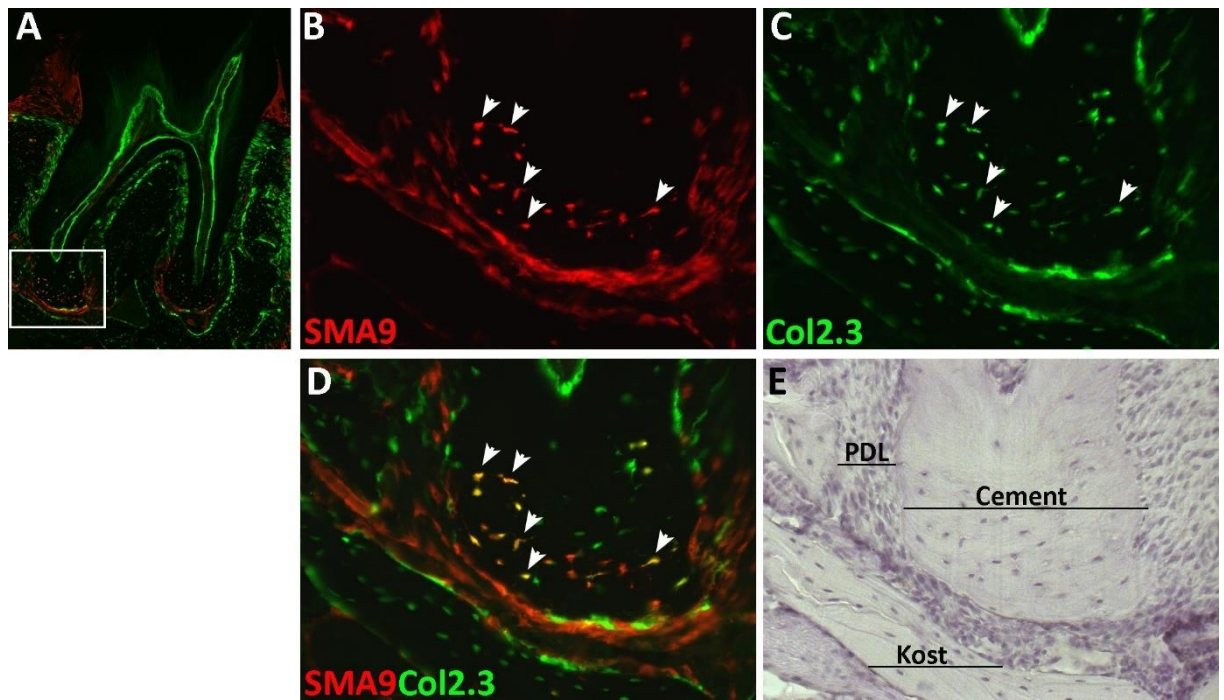
Analizom histoloških rezova parodonta drugoga kutnjaka donje čeljusti dobivenih od miševa žrtvovanih 2. dan nakon aplikacije tamoksifena zamijećen je malen broj SMA9 pozitivnih stanica unutar PDL-a (Slika 5.4.A). Većina obilježenih stanica detektirana je u neposrednoj blizini mikrovaskulature u periapikalnoj regiji PDL-a (Slika 5.4.B, strelice). Također, brojne SMA9 obilježene stanice zamijećene su u subepitelnom sloju desni, odnosno lamini propriji (Slika 5.4.A), što je i za očekivati s obzirom da se radi o tkivu parodonta koje obiluje krvožilnom mrežom. U toj vremenskoj točki nisu detektirane SMA9 pozitivne stanice koje izražavaju Col2.3-GFP signal (Slika 5.4.C). U histološkim prerezima parodonta miševa žrtvovanih 17. dan nakon obilježavanja zamijećena je značajna ekspanzija SMA9 obilježene stanične populacije u periapikalnoj regiji PDL-a (Slika 5.4.F). Na površini aleveolarne kosti detektirane su SMA9 obilježene stanice koje karakterizira izražaj Col2.3-GFP signala (Slike 5.4.G-5.4.I). Nadalje, dvostruko obilježeni cementoblasti zamijećeni su na površini zubnoga cementa (Slike 5.4.G-5.4.I).



Slika 5.4. Praćenje diferencijacije SMA9 obilježenih stanica tijekom rasta parodonta α SMACreERT2/Ai9/Col2.3-GFP miševa. Tri tjedna starim α SMACreERT2/Ai9/Col2.3-GFP transgeničnim miševima injiciran je tamoksifen tijekom dva uzastopna dana te su žrtvovani 2. dan (A-E) i 17. dan (F-J) nakon apliciranja tamoksifena. Detekcija SMA9 pozitivnih stanica učinjena je na histološkim prerezima parodonta drugoga kutnjaka donje čeljusti. 2. dan nakon apliciranja tamoksifena zamijećen je malen broj SMA9 obilježenih stanica u periapikalnoj regiji PDL-a u neposrednoj blizini krvnih žila (B, strelice pokazuju male krvne žile). Col2.3-GFP signal (C) nije detektiran među SMA9 obilježenom staničnom

populacijom (D). 17. dan praćenja SMA9 obilježene stanice su proliferirale unutar PDL-a, a posebice u periapikalnoj regiji (F). SMA9/Col2.3-GFP pozitivni osteoblasti (Ob) detektirani su na površini alveolarne kosti, također dvostruko obilježeni cementoblasti (Cb) zamijećeni su na površini korijena zuba (G, H, I). Dvostruko fluorescentne (preklapanje crvenog i zelenog filtera) kompozitne slike cijeloga zuba na desetorostrukom povećanju (A i F). Slike u većem povećanju (20x) apikalnog dijela zubnog korijena (bijeli kvadrat) prikazane su u crvenom filteru za SMA9 obilježene stanice (B i G); zelenom filteru za Col2.3-GFP pozitivne stanice (C i H); preklapajuće slike (D i I); slike obojane hematoksilinom (E i J). Skraćenice: Cb, cementoblast; Ob, osteoblast; PDL, parodontni ligament.

Sedam tjedana nakon obilježavanja SMA9, stanična populacija je prisutna unutar PDL-a, kao i u okolnim tkivima (Slika 5.5.A). Velik broj SMA9 obilježenih stanica izražava Col2.3-GFP signal. Dvostruko obilježene stanice zamijećene su i unutar tkiva staničnoga cementa u apikalnoj regiji korijena zuba (Slike 5.5.B-5.5.D, strelice). Ti SMA9/Col2.3-GFP pozitivni cementociti smješteni su u lakunama staničnoga cementa te ih karakterizira nepravilan stanični oblik, kao i prisutnost protoplazmatskih izdanaka. Tkivo staničnoga cementa nije bilo prisutno na histološkim rezovima parodonta tri tjedna starih miševa već je tijekom ovoga vremenskog intervala praćenja SMA9 stanične loze došlo do odlaganja depozita zubnoga cementa. Prikazani rezultati dokazuju sposobnost diferencijacije SMA9 obilježenih stanica u zrele stanične loze mineraliziranih tkiva parodonta, osteoblaste i cementoblaste tijekom normalnoga rasta, kao i procesa remodeliranja parodonta.



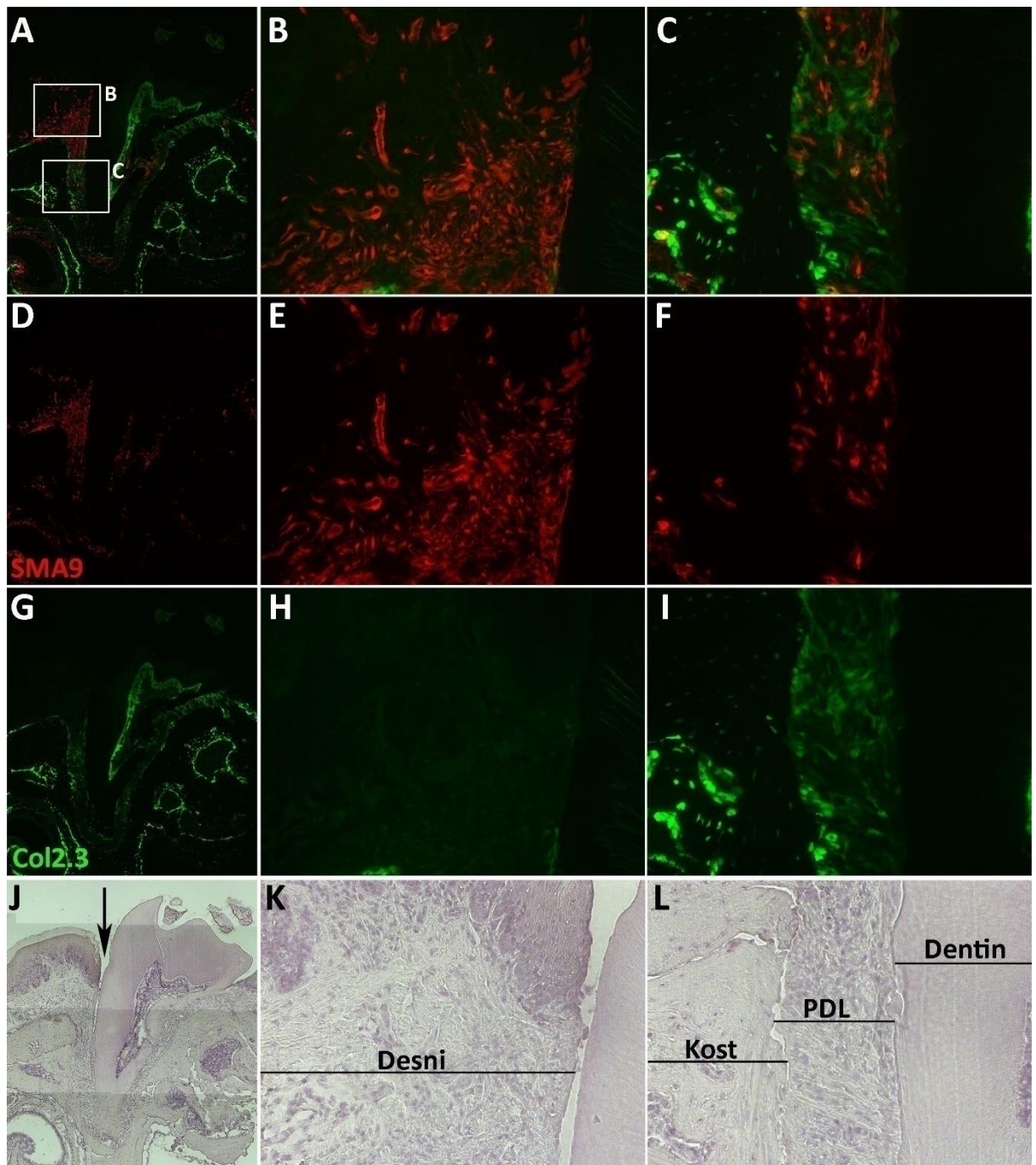
Slika 5.5. Analiza izražaja SMA9 obilježenih stanica u tkivu parodonta α SMACreERT2/Ai9/Col2.3-GFP miševa sedam tjedana nakon obilježavanja. Tri tjedna starim α SMACreERT2/Ai9/Col2.3-GFP transgeničnim miševima injiciran je tamoksifen dva dana uzastopce te su žrtvovani sedam tjedana nakon apliciranja tamoksifena. Detekcija SMA9 pozitivnih stanica učinjena je na histološkim prerezima parodonta drugoga kutnjaka donje čeljusti. Histološkom analizom zamijećeni su dvostruko obilježeni, SMA9/Col2.3-GFP pozitivni cementoblasti na površini apikalnoga dijela zubnoga korijena (B, C, D) kao i cementociti unutar staničnoga cementa (B, C, D, strelice). Dvostruko fluorescentna kompozitna slika cijeloga zuba na deseterostrukom povećanju (A). Slike u većem povećanju (20x) apikalnog dijela zubnoga korijena (bijeli kvadrat) prikazane su u crvenom filteru za SMA9 obilježene stanice (B), zelenom filteru za Col2.3-GFP pozitivne stanice (C), preklapajuća slika (D) i slika obojana hematoksilinom (E). Skraćenice: PDL, parodontni ligament.

5.4. Ozljeda PDL-a uzrokuje ekspanziju SMA9 obilježenih stanica

Za ovo istraživanje razvijen je eksperimentalni model ozljede PDL-a kako bi se ispitala uloga SMA9 obilježenih stanica u procesu cijeljenja parodontnih tkiva. Za izvođenje ozljede PDL-a korištena je 0,1 mm široka oštrica koja se pod kontrolom disektivnoga mikroskopa umetne u prostor između lingvalne površine korijena prvoga kutnjaka gornje čeljusti s jedne strane i alveolarne kosti s druge. Dva mjeseca starim α SMACreERT2/Ai9/Col2.3-GFP transgeničnim

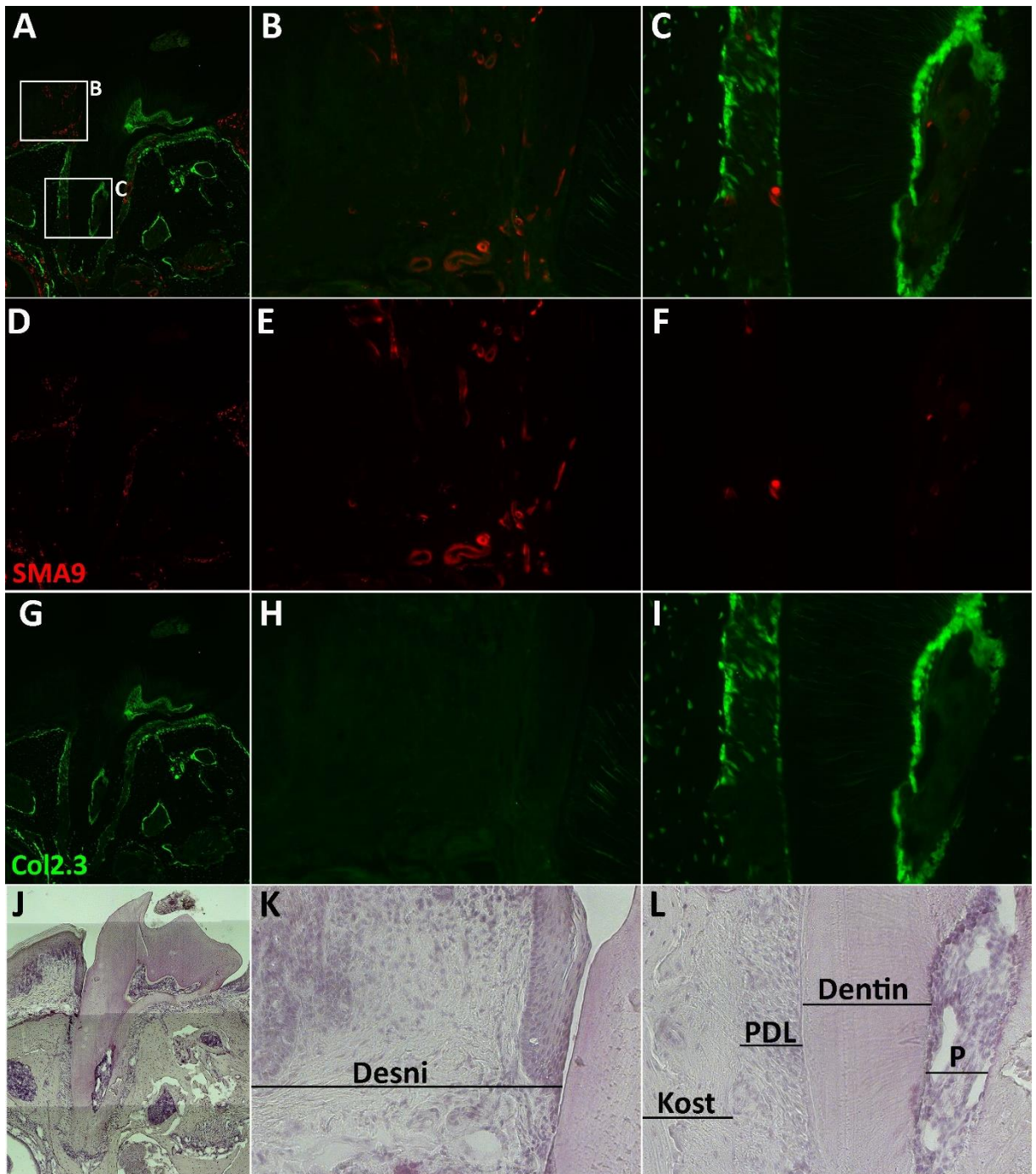
miševima injiciran je tamoksifen dva puta u vremenskom intervalu od 24 sata kako bi se obilježila SMA9 stanična populacija, potom je treći dan izvedena ozljeda PDL-a prvog kutnjaka gornje čeljusti. U ovome eksperimentalnom modelu kontralateralni neozlijeđeni prvi kutnjak gornje čeljusti korišten je kao kontrola. S obzirom na veličinu parodontnih struktura dvomjesečnog miša nije moguće izvesti isključivo ozljedu PDL-a već umetanje oštrice izaziva ozljedu okolnih priležećih tkiva, zubnog cementa i alveolarne kosti. Histološka analiza izvršena je na tkivima gornje čeljusti miševa žrtvovanih 7. i 28. dan nakon izvedene ozljede PDL-a.

7. dan nakon ozljede zamijećena je snažna ekspanzija SMA9 obilježenih stanica u perivaskularnim područjima ozlijeđenog PDL-a (Slika 5.6.A) u usporedbi s kontralateralnim neozlijeđenim zubnim korijenom, gdje se u PDL-u detektira značajno manji broj SMA9 pozitivnih stanica (Slika 5.7.A). Najveći broj SMA9 obilježenih stanica uočen je u cervikalnom području PDL-a koje je izravno zahvaćeno ozljedom (Slika 5.6.C). Također, snažna ekspanzija SMA9 obilježene stanične populacije zamijećena je u subepitelnom vezivnom sloju desni (Slika 5.6.B), što je i očekivano, jer su desni također zahvaćene ozljedom. U toj vremenskoj točki cijeljenja neznatan broj SMA9 pozitivnih stanica izražava Col2.3-GFP signal. U neozlijeđenom parodontu većina SMA9 obilježenih stanica detektirana je u tkivu desni kao dio stijenke krvnih žila (Slika 5.7.B), dok se malen broj SMA9 obilježenih stanica nalazi ekstravaskularno. U neozlijeđenom PDL-u rijetko nalazimo SMA9 pozitivne stanice (Slika 5.7.C). Ovi su rezultati očekivani s obzirom da su u ovom eksperimentalnom modelu korišteni miševi između dva i tri mjeseca starosti kod kojih je završen rast zuba stoga je i aktivnost progenitornih stanica manja.



Slika 5.6. Detekcija SMA9 obilježenih stanica u tkivima parodonta α SMACreERT2/Ai9/Col2.3-GFP miševa 7. dan nakon ozljede PDL-a. Nakon apliciranja tamoksifena dva dana uzastopce, dvomjesečnima α SMACreERT2/Ai9/Col2.3-GFP miševima treći je dan izvedena ozljeda PDL-a prvog kutnjaka gornje čeljusti (J, mjesto ozljede označeno strelicom). 7. dan nakon ozljede detektirane su brojne SMA9 pozitivne stanice u ozlijeđenom parodontu (A). Najveći broj SMA9 obilježenih stanica zamijećen je u cervikalnom dijelu PDL-a (C) te u priležećem tkivu desni (B). Malen broj SMA9 pozitivnih stanica izražava Col2.3-GFP signal (H i I). Kompozitne slike cijeloga zuba na deseterostrukom povećanju (A, D, G, J).

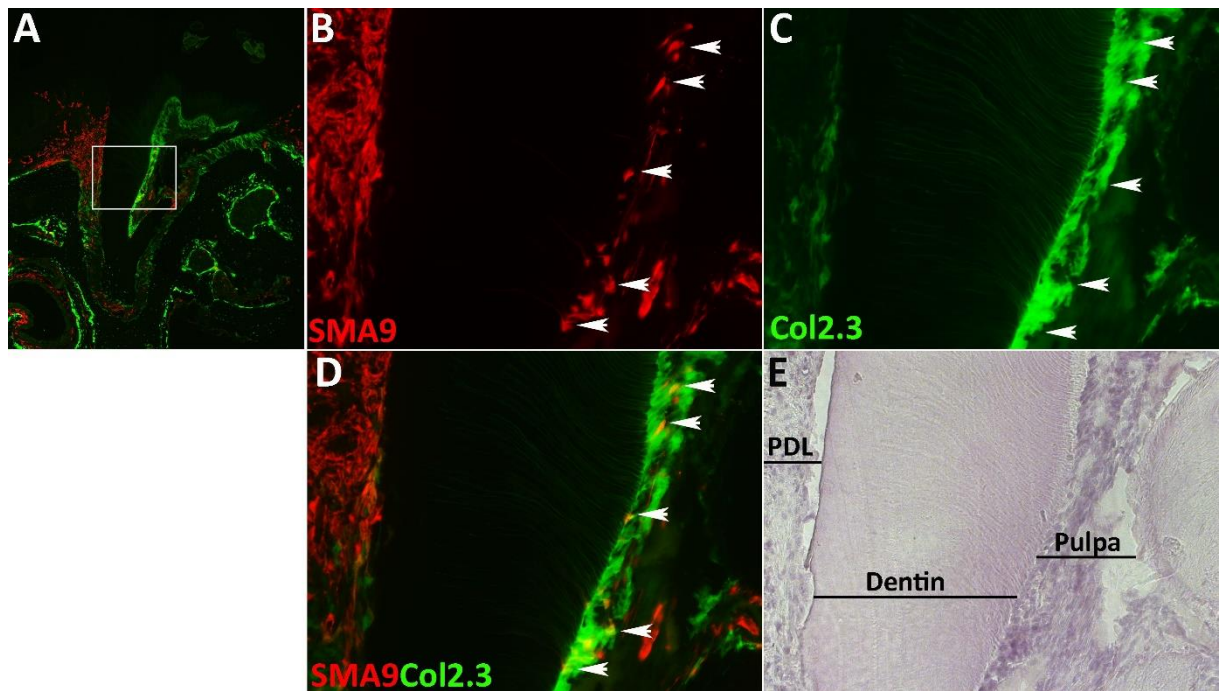
Slike u većem povećanju (20x, bijeli kvadrati) gingive (B, E, H, K) i cervikalnoga dijela ozlijeđenoga PDL-a (C, F, I, L). Dvostruko fluorescentne slike, crveni i zeleni filter (A, B, C), crveni filter za SMA9 obilježene stanice (D, E, F), zeleni filter za Col2.3-GFP pozitivne stanice (G, H, I), slike obojane hematoksilinom (J, K, L). Skraćenice: PDL, prodontni ligament.



Slika 5.7. Detekcija SMA9 obilježenih stanica u tkivima kontrolnog nezlijeđenog parodonta α SMACreERT2/Ai9/Col2.3-GFP miševa 7. dan nakon ozljede PDL-a.

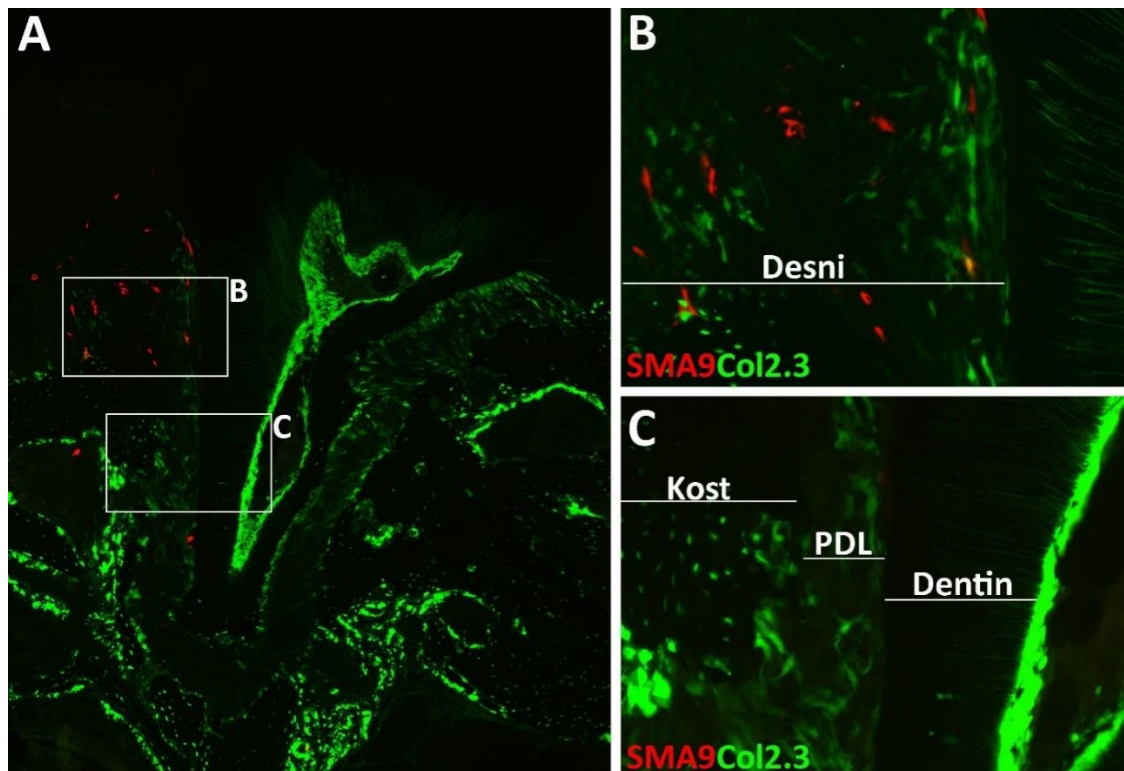
Dvomjesečnim α SMA CreERT2/Ai9/Col2.3-GFP miševima apliciran je tamoksifen dva dana uzastopce te je treći dan izvedena ozljeda PDL prvog kutnjaka gornje čeljusti. Kontralateralni neozlijeđeni prvi kutnjak gornje čeljusti korišten je kao kontrola. Sedmi dan nakon obilježavanja zamijećen je malen broj SMA9 obilježenih stanica u tkivima parodonta neozlijeđenog kutnjaka (A). Većina SMA9 pozitivnih stanica dio je strukture krvnih žila desni (B), dok se unutar PDL-a detektira tek nekoliko SMA9 obilježenih stanica (C). Dvostruko obilježene stanice nisu detektirane (A, B, C). Kompozitne slike cijelog zuba na deseterostrukom povećanju (A, D, G, J). Slike u većem povećanju (20x, bijeli kvadrati) desni (B, E, H, K) i cervikalnog dijela PDL-a (C, F, I, L). Dvostruko fluorescentne slike, crveni i zeleni filter (A, B, C), crveni filter za SMA9 obilježene stanice (D, E, F), zeleni filter za Col2.3-GFP pozitivne stanice (G, H, I), slike obojane hematoksilinom (J, K, L). Skraćenice: P, zubna pulpa; PDL, parodontni ligament.

Analizom histoloških rezova ozlijeđenih kutnjaka dobivenih od miševa žrtvovanih sedmi dan nakon ozljede PDL-a, zamijećene su SMA9 pozitivne stanice i unutar pulpe ozlijeđenog zuba (slika 5.8.A). Pojedine SMA9 pozitivne stanice unutar zubne pulpe karakterizira izražaj Col2.3-GFP transgena te posjeduju morfološke karakteristike odontoblasta. SMA9 stanice nalaze se na unutarnjoj površini dentina te imaju protoplazmatske izdanke koji prolaze kroz dentin (Slike 5.8.B-5.8.D, strelice). Pojava SMA9/Col2.3-GFP obilježenih stanica u zubnoj pulpi vjerojatno je posljedica struganja površine korijena zuba tijekom izvođenja ozljede PDL-a što dovodi do ozljede citoplazmatskih produžetaka odontoblasta.



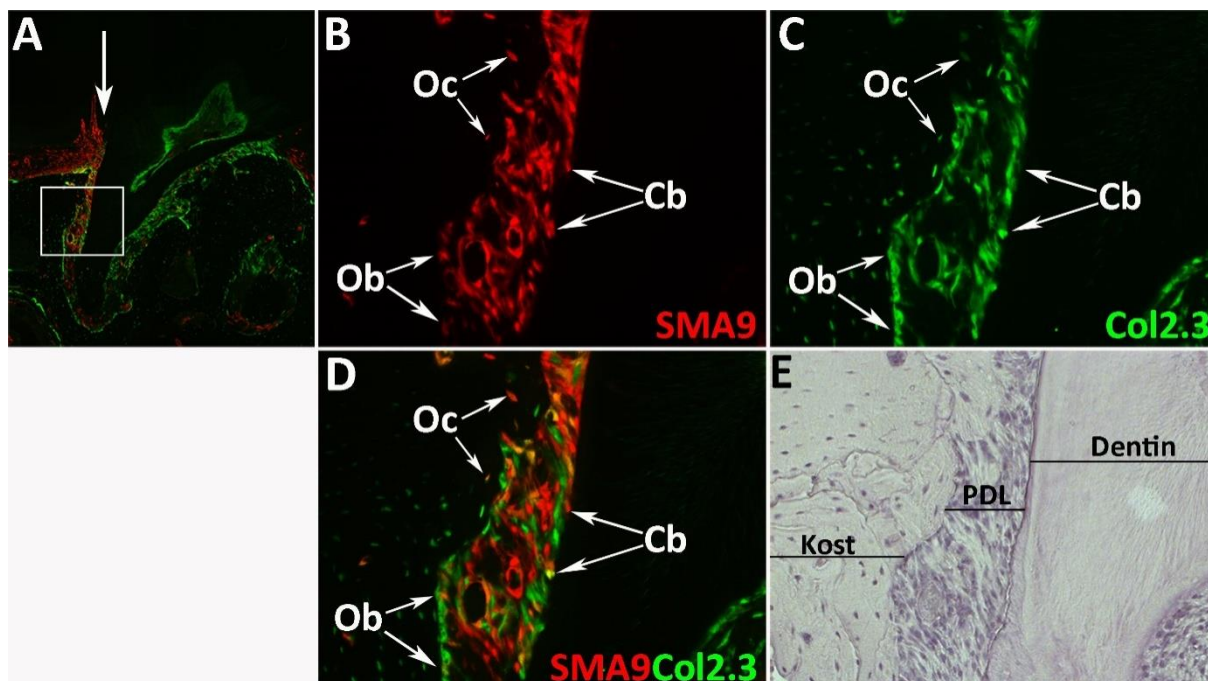
Slika 5.8. Detekcija SMA9 obilježenih stanica unutar pulpe zuba 7. dan nakon ozljede parodonta. Dvomjesečnim α SMACreERT2/Ai9/Col2.3-GFP miševima apliciran je tamoksifen dva dana uzastopce te je treći dan izvedena ozljeda PDL-a prvog kutnjaka gornje čeljusti. Miševi su žrtvovani 7. dan nakon izvedene ozljede te je provedena histološka analiza ozlijeđenog kutnjaka. 7. dan nakon izvedene ozljede, SMA9 obilježene stanice detektirane su u pulpi zuba (B, strelice). Pojedine SMA9 pozitivne stanice izražavaju Col2.3 GFP signal (D, strelice). Kompozitna slika cijeloga zuba na desetorostrukom povećanju (A). Slike na dvadesetorostrukom povećanju (bijeli kvadrat) prikazane su u crvenom filteru za SMA9 obilježene stanice (B), zelenom filteru za Col2.3-GFP pozitivne stanice (C), preklapajuća slika (D) i slika obojana hematoxilinom (E).

Kako bi se procijenila ovisnost aktivacije α SMACreERT2/Ai9 transgeničnog konstrukta o vezanju tamoksifena za inducibilni enzim Cre rekombinazu, ispitana je prisutnost SMA9 obilježenih stanica u ozlijeđenom parodontu dvomjesečnog miša kojemu nije prethodno apliciran aktivirajući agens. Dvomjesečnim α SMACreERT2/Ai9/Col2.3-GFP miševima izvedena je ozljeda PDL-a te su žrtvovani 7. dan nakon izvedene ozljede. Analizom histoloških prereza zamijećen je malen broj SMA9 obilježenih stanica u ozlijeđenom parodontu (Slika 5.9.A), većinom u tkivu desni (Slika 5.9.B). U cervikalnom dijelu ozlijeđenog PDL-a nisu detektirane SMA9 obilježene stanice (Slika 5.9.C).



Slika 5.9. Detekcija SMA9 pozitivnih stanica 7. dan nakon ozljede PDL-a u tkivima parodonta α SMACreERT2/Ai9/Col2.3-GFP miševa kojima nije apliciran tamoksifen. Na dvomjesečnim α SMACreERT2/Ai9/Col2.3-GFP miševima izvedena je ozljeda PDL-a prvog kutnjaka gornje čeljusti te su žrtvovani 7. dan nakon izvedene ozljede. Analizom histoloških prereza ozlijeđenog PDL-a zamijećen je malen broj SMA9 pozitivnih stanica u tkivu desni (B), dok se u cervikalnom dijelu PDL-a ne detektiraju SMA9 obilježene stanice (C). Kompozitna slika cijeloga zuba na deseterostruko povećanju (A), dvadeseterostruko povećanje (B i C). Slike su prikazane u crvenom (SMA9 obilježene stanice) i zelenom filteru (Col2.3-GFP pozitivne stanice). Skraćenice: PDL, parodontni ligament.

Četiri tjedna nakon ozljede, SMA9 obilježene stanice su proliferirale unutar parodonta te brojne SMA9 obilježene stanice izražavaju Col2.3-GFP signal (Slika 5.10.A). Unutar PDL-a detektirane su mnogobrojne SMA9/Col2.3-GFP pozitivne stanice koje iskazuju morfološke karakteristike PDL fibroblasta. Takve dvostruko obilježene stanice paralelno su usmjerene te ih karakterizira vretenast oblik (Slike 5.10.B-5.10.D). Također, izražaj Col2.3-GFP transgena uočen je kod SMA9 pozitivnih osteoblasta i osteocita unutar alveolarne kosti kao i cementoblasta na korijenu zuba (Slike 5.10.B-5.10.D).

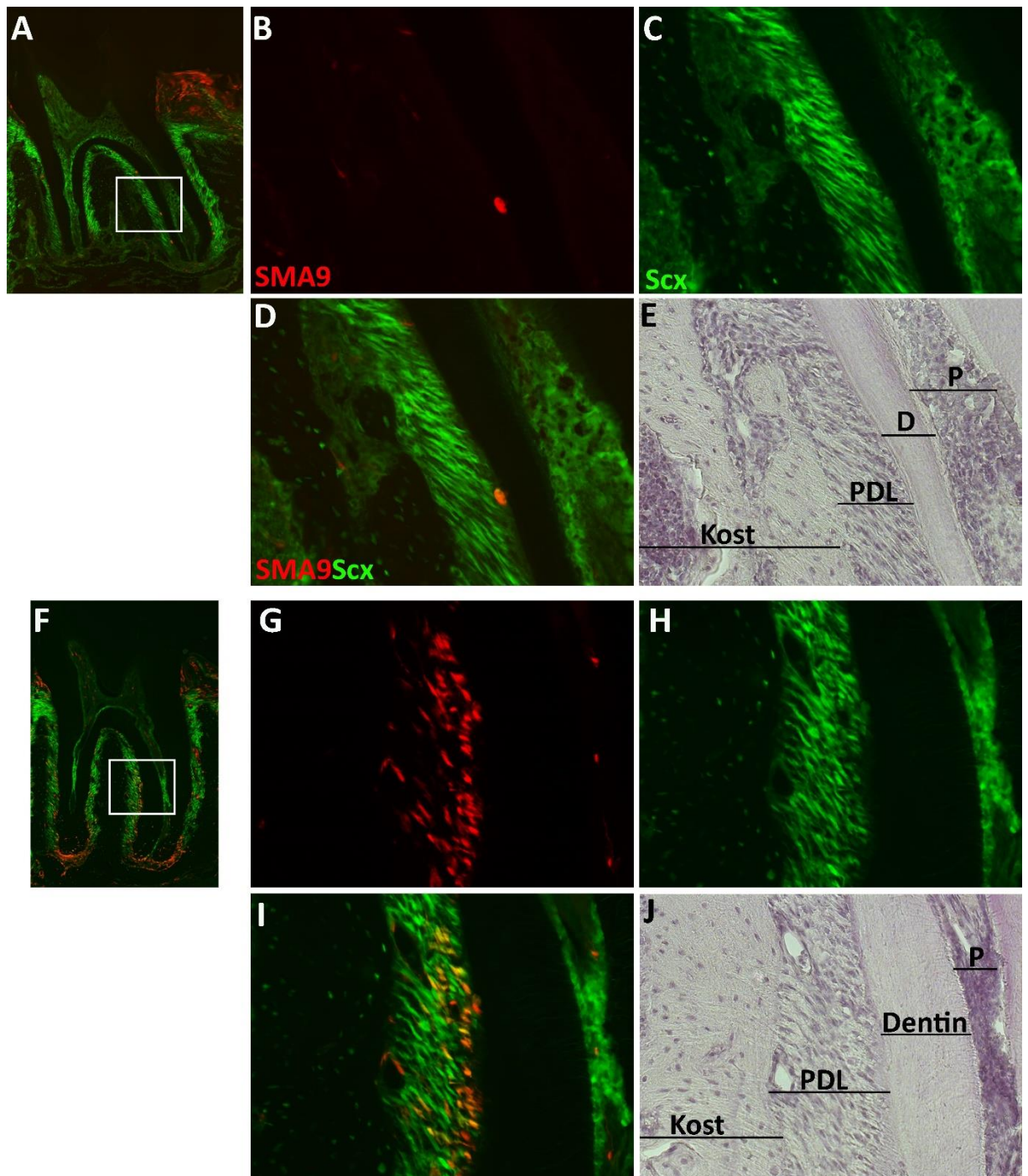


Slika 5.10. Detekcija SMA9 obilježenih stanica u tkivima parodonta α SMA9CreERT2/Ai9/Col2.3-GFP transgeničnih miševa 28. dan nakon ozljede PDL-a. Dvomjesečnim α SMA9CreERT2/Ai9/Col2.3-GFP miševima apliciran je tamoksifen u dva uzastopna dana te je treći dan izvedena ozljeda PDL-a prvog kutnjaka gornje čeljusti (A, mjesto ozljede označeno strelicom). Četiri tjedna nakon izvedene ozljede zamijećena je snažna ekspanzija SMA9 obilježenih stanica unutar PDL-a (B). Brojne SMA9 pozitivne stanice izražavaju Col2.3-GFP signal (D). Detektirani su dvostruko obilježeni osteoblasti (Ob) i osteociti (Oc) alveolarne kosti te cementoblasti (Cb) na površini zubnoga cementa. Dvostruko fluorescentna (crveni i zeleni filter) kompozitna slika cijelog zuba na deseterostrukom povećanju (A). Slike u većem povećanju (20x) cervikalnoga dijela zubnoga korijena (bijeli kvadrat) prikazane su u crvenom filteru za SMA9 obilježene stanice (B), zelenom filteru za Col2.3-GFP pozitivne stanice (C), preklapajuća slika (D), slika obojana hematoksilinom (E). Skraćenice: Cb, cementoblast; Ob, osteoblast; Oc, osteocit; PDL, parodontni ligament.

5.5. SMA9 pozitivne stanice diferenciraju se u zrele PDL fibroblaste

S obzirom da Col2.3-GFP transgenični konstrukt nije aktivan u cjelokupnoj staničnoj populaciji fibroblasta unutar PDL-a, u ovo je istraživanje bilo neophodno uključiti *Scx*-GFP transgen kao adekvatan biljeg zrelih PDL fibroblasta. U eksperimentima praćenja diferencijacije SMA9 obilježenih stanica tijekom rasta parodonta korišteni su tri tjedna stari

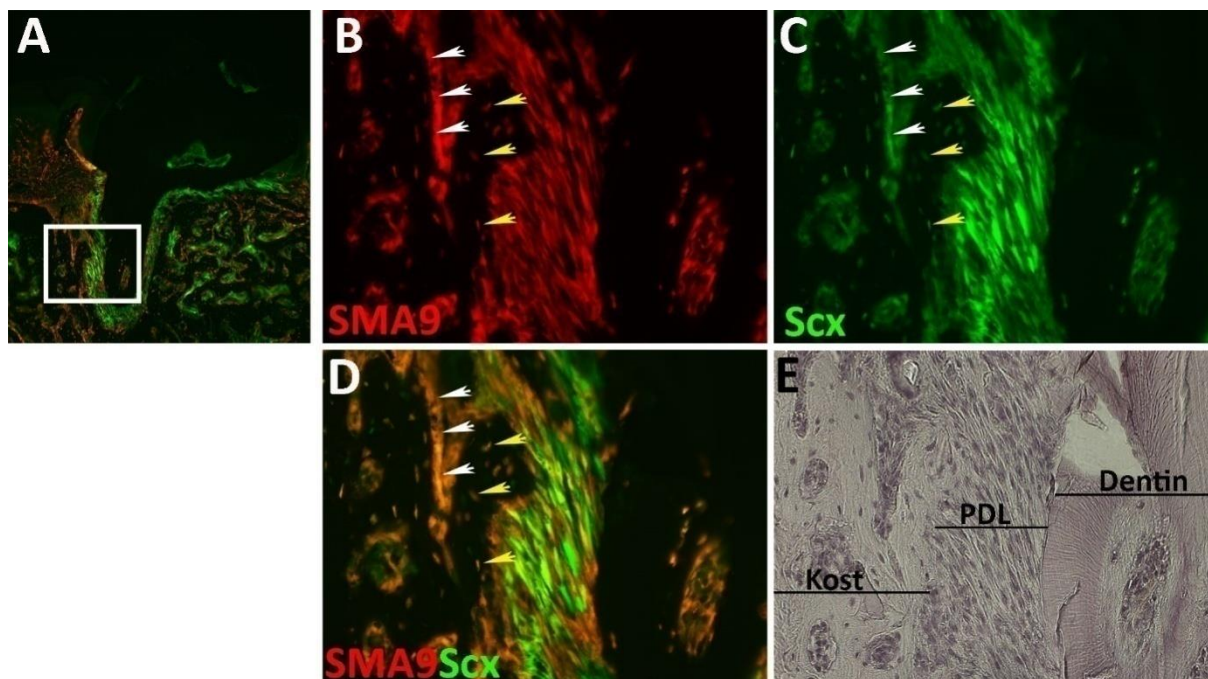
α SMA CreERT2/Ai9/Scx-GFP transgenični miševi kojima je apliciran tamoksifen u dva uzastopna dana te su žrtvovani drugi dan i sedam tjedana nakon aplikacije tamoksifena. Analiza je izvršena na histološkim prerezima parodonta drugog kutnjaka donje čeljusti. 2. dan nakon aplikacije tamoksifena uočena je malobrojna populacija SMA9 pozitivnih stanica unutar PDL-a (Slika 5.11.A). U toj vremenskoj točki nisu detektirane SMA9 obilježene stanice koje izražavaju Scx-GFP signal (Slike 5.11.B-5.11.D). Nakon sedam tjedana, SMA9 stanična populacija je proliferirala unutar PDL-a (Slika 5.11.F) te su zamijećene brojne SMA9/Scx-GFP pozitivne stanice koje iskazuju morfološke karakteristike PDL fibroblasta (Slike 5.11.G-5.11.I), dvostruko obilježene stanice vretenasta oblika koje su paralelno ustrojene. Ti rezultati potvrđuju sposobnost SMA9 obilježenih stanica da se diferenciraju u PDL fibroblaste tijekom razvoja parodonta.



Slika 5.11. Praćenje diferencijacije SMA9 obilježenih stanica tijekom rasta parodonta α SMACreERT2/Ai9/Scx-GFP miševa. Tri tjedna starim α SMACreERT2/Ai9/Scx-GFP transgeničnim miševima injiciran je tamoksifen u dva uzastopna dana te su žrtvovani 2. dan (A-E) i sedam tjedana (F-J) nakon obilježavanja SMA9 stanica. Analiza je izvedena na histološkim prerezima drugog kutnjaka donje čeljusti. Drugi dan nakon obilježavanja detektiran je malen broj SMA9 obilježenih stanica unutar PDL-a (A). Sedam tjedana nakon apliciranja tamoksifena zamijećena je ekspanzija SMA9 pozitivnih stanica unutar PDL-a (F). Brojne SMA9 obilježene

stanice karakterizira izražaj Scx-GFP signala (G-I). Dvostruko fluorescentne (preklapanje crvenog i zelenog filtera) kompozitne slike cijelog zuba na deseterostrukom povećanju (A, F). Slike u većem povećanju (20x) cervikalnoga dijela zubnoga korijena (bijeli kvadrat) prikazane su u crvenom filteru za SMA9 obilježene stanice (B, G), zelenom filteru za Scx-GFP pozitivne stanice (C, H), preklapajuće slike (D, I), slike obojane hematoksilinom (E, J). Skraćenice: D, dentin; P, zubna pulpa; PDL, parodontni ligament.

U eksperimentalnome modelu ozljede PDL-a korišteni su i α SMACreERT2/Ai9/Scx-GFP transgenični miševi. Dvomjesečnim α SMACreERT2/Ai9/Scx-GFP miševima injiciran je tamoksifen u dva navrata u razmaku od 24 sata, a treći dan je izvedena ozljeda PDL-a prvog kutnjaka gornje čeljusti. Životinje su žrtvovane 28. dan nakon aplikacije tamoksifena, a analiza je učinjena na histološkim prerezima prvog kutnjaka gornje čeljusti. 28. dan nakon ozljede detektirano je mnoštvo SMA9 obilježenih stanica morfoloških karakteristika fibroblasta unutar PDL-a koje izražavaju Scx-GFP signal (Slike 5.12.A-5.12.D). Nadalje, brojni SMA9 pozitivni osteoblasti opaženi su na površini alveolarne kosti (Slike 5.12.B-5.12.D, bijele strelice), kao i osteociti unutar kosti (Slike 5.12.B-5.12.D, žute strelice). U ovoj seriji eksperimenata ponovno se uočavaju SMA9 pozitivne stanice u zubnoj pulpi. Pojava SMA9 stanica u zubnoj pulpi i alveolarnoj kosti posljedica je ozljede susjednih tkivnih struktura tijekom izvođenja ozljede PDL-a.



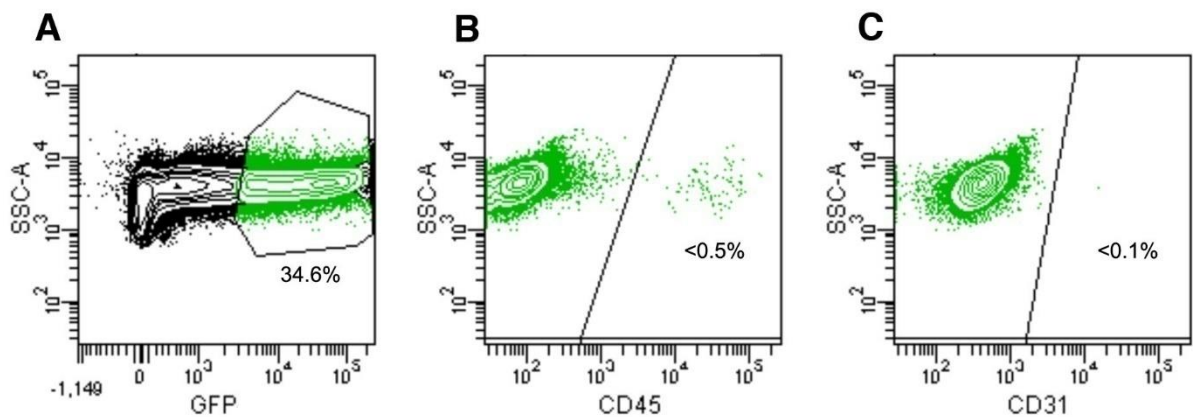
Slika 5.12. Detekcija SMA9 obilježenih stanica u tkivima parodonta α SMACreERT2/Ai9/Scx-GFP transgeničnih miševa 28. dan nakon ozljede PDL-a. Dva mjeseca starim α SMACreERT2/Ai9/Scx-GFP miševima apliciran je tamoksifen u dva navrata u razmaku od 24 sata, potom je sljedeći dan izvedena ozljeda PDL-a prvog kutnjaka gornje čeljusti. Analiza je izvedena na histološkim prerezima ozlijeđenog PDL-a miševa žrtvovanih 28. dan nakon ozljede. U toj vremenskoj točki zamijećene su brojne SMA9 pozitivne stanice unutar PDL-a koje karakterizira izražaj Scx-GFP signala (B-D). Također, detektirani su brojni dvostruko obilježeni osteoblasti (B-D, bijele strelice) kao i osteociti unutar priležeće alveolarne kosti (B-D, žute strelice). Dvostruko fluorescentna (crveni i zeleni filter) kompozitna slika cijelog zuba na desetorostrukom povećanju (A). Slike u većem povećanju (20x) cervikalnoga dijela zubnoga korijena (bijeli kvadrat) prikazane su u crvenom filteru za SMA9 obilježene stanice (B), zelenom filteru za Scx-GFP pozitivne stanice (C), preklapajuća slika (D), slika obojana hematoksilinom (E). Skraćenice: PDL, parodontni ligament.

5.6. α SMA pozitivne stanice PDL-a ne pripadaju hematopoetskoj niti endotelnoj staničnoj lozi

Neophodan uvjet tijekom karakterizacije mezenhimskih matičnih/progenitornih stanica je nepostojanje hematopoetskih i endotelnih biljega na staničnoj membrani. Najčešće korišteni biljeg za identifikaciju stanica hematopoetske stanične loze u *in vitro* i *in vivo* istraživanjima je CD45, dok se pripadnost endotelnoj staničnoj lozi dokazuje identifikacijom biljega CD31. U

ovome istraživanju, metodom protočne citometrije ispitane su fenotipske karakteristike stanica PDL-a koje izražavaju alfa-glatkomišićni aktinski promotor kako bi se potvrdilo njihovo progenitorno svojstvo. α SMA pozitivne stanice izolirane su iz PDL-a prvog i drugog kutnjaka α SMA-GFP pozitivnih transgeničnih miševa. Taj transgenični konstrukt karakterizira izražaj fluorescentnog signala pod kontrolom α SMA promotora, što znači da je zeleni fluorescentni protein prisutan sve dok je navedeni promotor aktivan čime su obilježene perivaskularne stanice isključivo u progenitornom stadiju.

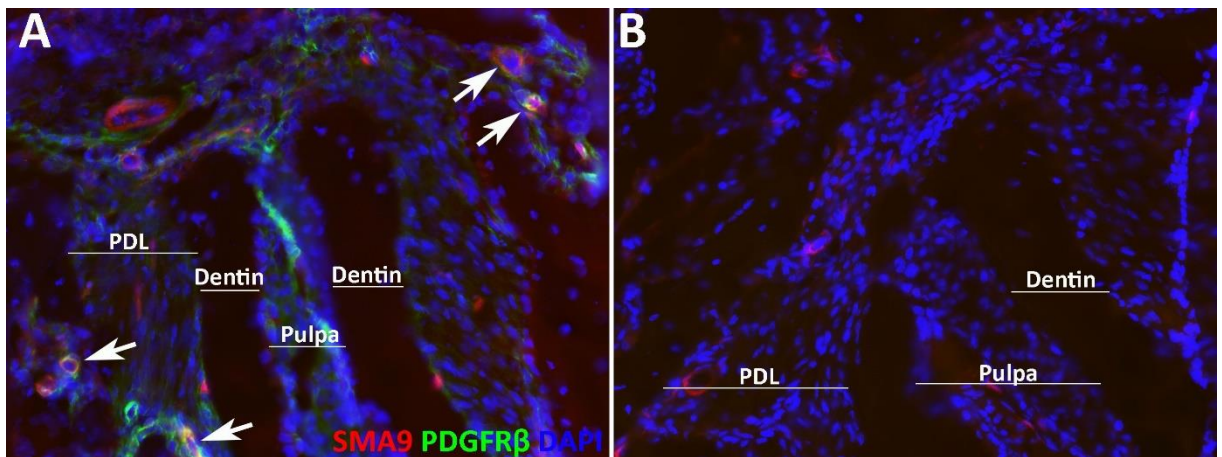
Šest tjedana starim α SMA-GFP pozitivnim miševima ekstrahirani su kutnjaci gornje i donje čeljusti s pripadajućim PDL-om. Naime, prilikom ekstrakcije zuba dolazi do pucanja PDL-a te dio tkiva ligamenta ostaje uz ekstrahirani zub. Ekstrahirani kutnjaci su potom podvrgnuti enzimatskoj digestiji. Iz dobivene stanične suspenzije metodom protočne citometrije izolirane su GFP pozitivne stanice (Slika 5.13.A) na kojima je ispitana prisutnost CD31 i CD45 staničnih biljega. Citometrijska je analiza pokazala da su α SMA-GFP pozitivne stanice izolirane iz PDL-a negativne na hematopoetski biljeg CD45 (Slika 5.13.B), kao i na biljeg endotelne stanične loze CD31 (Slika 5.13.C). Prikazani rezultati potvrđuju kako α SMA-GFP pozitivne stanice PDL-a ne pripadaju hematopoetskoj niti endotelnoj staničnoj lozi.



Slika 5.13. α SMA-GFP pozitivne stanice parodontnog ligamenta ne izražavaju biljege CD45 i CD31. Šest tjedana starim α SMA-GFP miševima ekstrahirani su prvi i drugi kutnjak iz sva četiri kvadranta. Enzimatskom digestijom dobivena je stanična suspenzija PDL-a, iz koje su metodom protočne citometrije izolirane GFP pozitivne stanice (A) te je ispitana prisutnost hematopoetskog biljega CD45 (B) te biljega endotelnih stanica CD31 (C).

5.7. Progenitorne stanice parodonta karakterizira izražaj PDGFR β

Nameće se pitanje pripadaju li SMA9 obilježene stanice PDL-a staničnoj lozi pericita. Kako bi se odredilo njihovo podrijetlo, osim anatomske lokalizacije i morfoloških karakteristika, neophodno je odrediti i molekularni fenotip SMA9 obilježenih stanica. Jedan od biljega koji se rutinski koristi za fenotipsku karakterizaciju pericita u *in vivo* i *in vitro* istraživanjima je beta receptor trombocitnog čimbenika rasta – PDGFR β (105). Cilj je ovog eksperimenta metodom imunofluorescencije ispitati prisutnost PDGFR β na površini SMA9 obilježenih stanica u tkivima parodonta. Za detekciju antigena korišteni su histološki rezovi drugog kutnjaka donje čeljusti četiri tjedna starih α SMA9CreERT2/Ai9/Col2.3-GFP transgeničnih miševa. Miševima je apliciran tamoksifen dva puta u razmaku od 24 sata, potom su žrtvovani drugi dan nakon obilježavanja SMA9 stanica. Žrtvovanje je učinjeno u ovoj ranoj vremenskoj točki kada nije došlo do značajnije diferencijacije SMA9 obilježenih stanica. Kao negativna kontrola korišteni su histološki rezovi koji nisu bili tretirani primarnim protutijelom. Analiza fluorescentnog signala je pokazala prisutnost PDGFR β u tkivima parodonta, a posebno u SMA9 obilježenim stanicama PDL-a (Slika 5.14.A, strelice). Signal nije detektiran u histološkim rezovima kontrolne skupine (Slika 5.14.B). Prikazani rezultati ukazuju da SMA9 obilježene stanice posjeduju fenotipske karakteristike pericita.



Slika 5.14. Detekcija β receptora trombocitnog čimbenika rasta (PDGFR β) u parodontu α SMA9CreERT2/Ai9/Col2.3-GFP miševa metodom imunofluorescencije. Četiri tjedna starim miševima apliciran je tamoksifen dva dana uzastopce te su potom žrtvovani drugi dan nakon obilježavanja. Bojanje je izvedeno na histološkim prerezima drugog kutnjaka donje čeljusti. Slaba ekspresija PDGFR β signala zamijećena je u cijelom PDL-u uz osjetno jači intenzitet u SMA9 obilježenim stanicama (A, strelice). Signal nije detektiran u kontrolnoj skupini histoloških rezova gdje nije korišteno primarno protutijelo (B). Periapikalni parodont

na deseterostrukom povećanju (A i B). Prerezi su mikroskopirani fluorescencijskim mikroskopom koristeći crveni filter za SMA9 stanice, zeleni filter za PDGFR β bojanje, plavi filter za DAPI bojanje. Skraćenice: PDL, parodontni ligament.

6. RASPRAVA

6.1. Upotreba transgeničnih konstrukata u identificiranju i praćenju jedinstvenih staničnih loza *in vivo*

6.1.1. Korisnost promotor specifičnih GFP biljega u obilježavanju zrelih staničnih loza parodonta

Za dokazivanje diferencijacijskog potencijala u eksperimentalnim modelima praćenja obilježene progenitorne stanične populacije neophodno je koristiti specifične biljege zrelih staničnih loza. Korištenje transgeničnog konstrukta u kojem se zeleni fluorescirajući protein - GFP izražava pod kontrolom specifičnog promotora daje mogućnost identifikacije pojedinih staničnih loza tijekom *in vivo* studija (175).

Parodont je funkcionalna cjelina sastavljena od četiri tkivne strukture: desni, alveolarne kosti, PDL-a i zubnog cementa. Istraživanja patoloških procesa upalne bolesti parodonta, kao i njegove regeneracije, usmjerena su na koštano-vezivnu komponentu koju izgrađuju tri zrele stanične loze: osteoblasti, PDL fibroblasti i cementoblasti (7).

Prijašnja istraživanja potvrdila su Col2.3-GFP transgen kao biljeg zrelih staničnih loza koštanog tkiva, osteoblasta i osteocita (165). Također, dokazana je snažna aktivnost istoga transgeničnog konstrukta u odontoblastima zubne pulpe (166). Histološka analiza izražaja Col2.3-GFP transgena u parodontu šest tjedana starog miša pokazala je visok intenzitet GFP signala u osteoblastima i osteocitima alveolarne kosti, kao i u cementoblastima i cementocitima unutar tkiva staničnoga cementa. Također, ista razina aktivnosti fluorescentnoga signala zamijećena je u odontoblastima u zubnoj pulpi. Ti rezultati su očekivani s obzirom da su zubni cement i alveolarna kost histološki slična mineralizirana tkiva te dijele blisku embriološku osnovu (1, 2). Iako je u ovom istraživanju Col2.3-GFP transgen korišten za obilježavanje četiri zrele stanične loze parodonta: osteoblasta, osteocita, cementoblasta i cementocita, pojedine stanične loze moguće je razlikovati na temelju specifične anatomske lokalizacije. Konstantno visoka razina aktivnosti GFP signala u zrelih staničnih lozama parodonta zamijećena je u svim vremenskim točkama tijekom ovog istraživanja, od trećeg tjedna sve do četvrtog mjeseca postnatalnoga života. Dobiveni rezultati potvrđuju Col2.3-GFP transgen kao specifičan biljeg zrelih staničnih loza mineraliziranih tkiva parodonta tijekom *in vivo* studija.

Histološkom analizom izražaja Col2.3-GFP transgena unutar tkiva parodonta uočen je osjetno slabiji izražaj fluorescencije u PDL fibroblastima kao i neravnomjerna zastupljenost fluorescentnog signala u pojedinim anatomskim regijama PDL-a. Zbog navedenoga nedostatka, u istraživanje je uveden Scx-GFP transgen, kojeg karakterizira izražaj zelenog fluorescirajućeg proteina pod kontrolom Scleraxis promotora. Od prije je poznato kako je Scleraxis transkripcijski faktor specifično aktivan u fibroblastima tetiva i ligamenata tijekom embrionalnog razvoja kao i postnatalno (169). Osim toga, dokazana je aktivnost Scx-GFP transgena i izvan koštano-vezivnog sustava. Analiza izražaja Scx-GFP transgena u parodontu šest tjedana starog miša pokazala je visoku razinu izražaja fluorescentnog signala u PDL fibroblastima svih anatomskih regija ligamenta. Nadalje, visok intenzitet GFP signala prisutan je u PDL fibroblastima i u kasnijim vremenskim točkama ovog istraživanja. Zanimljivo, niža razina fluorescentnog signala zamijećena je u osteocitima alveolarne kosti te u cementoblastima, što nije bilo očekivano. Bez obzira na opaženu anomaliju, ovi rezultati potvrđuju Scx-GFP transgen kao specifičan biljeg zrelih PDL fibroblasta tijekom *in vivo* studija.

6.1.2. Upotreba α SMA CreERT2/Ai9 transgeničnog konstrukta za obilježavanje i praćenje progenitorne stanične populacije parodonta

Dosadašnja su istraživanja pokazala da stanice strome koštane srži koje izražavaju alfa-glatkomišićni aktinski promotor predstavljaju izvor progenitornih stanica dugih kosti (171). Osim toga, iz tkiva dentalnoga folikula i PDL-a izolirane su α SMA-GFP pozitivne stanice koje iskazuju progenitorni potencijal *in vitro* (154).

U ovom istraživanju analiziran je izražaj α SMA-GFP transgena u histološkim prerezima parodonta šest tjedana starog miša. Očekivano, histološka analiza pokazala je prisutnost fluorescentnog signala u glatkomišićnim stanicama krvnih žila. Osim toga, α SMA-GFP signal je detektiran u stanicama koje se nalaze u neposrednoj blizini malih krvnih žila, a pritom nisu dio strukture stijenke krvne žile. Upravo se za detektirane ekstravaskularne α SMA-GFP pozitivne stanice unutar PDL-a pretpostavlja da predstavljaju izvor mezenhimskih progenitornih stanica zaslužnih za održavanje homeostaze svih tkiva parodonta.

Nedostatak α SMA-GFP transgeničnoga konstrukta vremenski je ograničena aktivnost vizualnog biljega. Naime, α SMA-GFP transgen aktivan je samo u progenitornom stadiju te fluorescentni signal nestaje tijekom diferencijacijskoga procesa stanice (153). Kako bi se

ispitao progenitorni potencijal perivaskularnih α SMA pozitivnih stanica *in vivo*, bilo je neophodno trajno obilježiti stanice koje izražavaju alfa-glatkomišićni aktinski promotor. Stoga je u ovom istraživanju korišten α SMACreERT2/Ai9 transgenični konstrukt kod kojeg alfa-glatkomišićni aktinski promotor kontrolira izražaj inducibilnog enzima Cre rekombinaze u kombinaciji s Ai9 reporter sekvencom (83). Upravo se navedeni transgenični konstrukt pokazao prikladnim za *in vivo* studije identificiranja i praćenja diferencijacije specifične stanične populacije (83, 176). Karakteristika tog transgeničnog konstrukta je vremenski i prostorno kontrolirana aktivnost. Sustav se aktivira tek nakon vezivanja tamoksifena za inducibilni enzim, a reakcija se odvija samo u stanicama koje izražavaju specifični promotor (174). Ovisnost aktivnosti enzima o primjeni tamoksifena omogućuje obilježavanje i praćenje progenitornih stanica u kasnijim fazama postnatalnoga života. Tijekom istraživanja ispitana je aktivnost α SMACreERT2/Ai9 transgena u odsutnosti aktivirajućeg agensa. Analizom histoloških rezova parodonta dva mjeseca starih miševa kod kojih nije izvršeno obilježavanje SMA9 stanica apliciranjem tamoksifena zamijećen je neznatno broj SMA9 pozitivnih stanica. Taj je eksperiment potvrdio zadovoljavajuću inaktivnost α SMACreERT2/Ai9 transgeničnog konstrukta u odsutnosti tamoksifena. Druga karakteristika koja čini ovaj transgenični konstrukt prikladnim za praćenje diferencijacije progenitornih stanica njegova je konstantna aktivnost u svim stanicama kćerima koje nastaju proliferacijom primarno obilježene stanične populacije. Naime, tijekom eksperimenata praćenja ovog istraživanja brojna je SMA9 obilježena stanična populacija detektirana unutar parodonta čak dva mjeseca nakon obilježavanja tamoksifenom. Iz rezultata istraživanja može se zaključiti kako korištenje α SMACreERT2/Ai9 transgena omogućuje trajno vremenski kontrolirano obilježavanje stanica koje izražavaju alfa-glatkomišićni aktinski promotor, kao i njihovog potomstva, što ga čini prikladnim modelom obilježavanja stanica tijekom *in vivo* studija.

6.2. SMA9 obilježene stanice parodonta predstavljaju izvor mezenhimskih progenitornih stanica

Regeneracija oštećenih tkiva parodonta matičnim stanicama jedan je od terapijskih pristupa koji je u središtu pozornosti liječenja parodontnih bolesti (6). Za takve terapijske mogućnosti neophodno je identificirati progenitorne stanice unutar parodonta te razumjeti proces diferencijacije u zrele stanične loze. Prethodne studije dokazale su prisutnost mezenhimskih progenitornih stanica u brojnim adultnim tkivima, a upravo se za perivaskularnu nišu pretpostavlja da je izvor progenitornih stanica u zrelih tkivima (105). Od prije je poznato kako

PDL sadrži progenitorne stanice koje imaju sposobnost diferencijacije u zrele stanične loze svih potpornih tkiva zuba (38). *In vitro* istraživanja pokazala su da progenitorne stanice PDL-a iskazuju fenotipske karakteristike pericita (153). Također, *in vitro* je dokazano da stanice izolirane iz PDL-a na temelju izražaja alfa-glatkomišićnog aktinskog promotora, biljega karakterističnog za perivaskularne stanice, iskazuju karakteristike mezenhimskih progenitornih stanica (154).

U ovom je istraživanju ispitan progenitorni potencijal stanica PDL-a koje karakterizira izražaj alfa-glatkomišićnog aktinskog promotora *in vivo*. Korištenjem α SMACreERT2/Ai9 transgeničnog konstrukta omogućeno je trajno obilježavanje perivaskularnih stanica koje izražavaju alfa-glatkomišićni aktinski promotor, kao i njihovog potomstva. Kombiniranjem navedenoga transgena s Col2.3-GFP biljgom zrelih staničnih loza mineraliziranih tkiva parodonta pokazana je sposobnost diferencijacije SMA9 obilježenih stanica u zrele stanične loze parodonta. Kod tri tjedna starih α SMACreERT2/Ai9/Col2.3-GFP miševa apliciranjem tamoksifena izvedeno je obilježavanje SMA9 stanične populacije, te su životinje žrtvovane u tri vremenske točke radi analize histoloških rezova parodonta drugoga kutnjaka donje čeljusti. 2. dan nakon obilježavanja, SMA9 stanice su zamijećene u neposrednoj blizini malih krvnih žila u periapikalnoj regiji PDL-a. Upravo je u periapikalnoj regiji PDL-a detektiran najveći broj SMA9 obilježenih stanica tijekom eksperimenata praćenja obilježene progenitorne populacije. Naime, tijekom istraživanja zamijećeno je kako tijekom prvog i drugog mjeseca života miša još uvijek traje proces rasta i formiranja parodonta koji se najintenzivnije odvija upravo u apikalnoj regiji korijena zuba. Osim toga, periapikalnu regiju PDL-a karakterizira obilna krvožilna mreža s obzirom na anatomsku lokalizaciju uz apikalni otvor zuba, mjestu gdje krvne žile ulaz u zubnu pulpu (2).

17. dan nakon obilježavanja SMA9 pozitivne stanice su proliferirale unutar PDL-a te su detektirani SMA9/Col2.3-GFP pozitivni osteoblasti alveolarne kosti, kao i dvostruko obilježeni cementoblasti na periapikalnoj površini cementa zuba. Prikazani rezultati dokazuju sposobnost diferencijacije SMA9 obilježenih stanica PDL-a u zrele stanične loze mineraliziranih tkiva parodonta. Navedeni rezultati su u skladu s prethodnom studijom koja je pokazala kako SMA9 obilježene stanice unutar periosta predstavljaju izvor progenitronih stanica dugih kosti (83). Periost, kao i PDL, bogato je vaskularizirano vezivno tkivo koja obavlja kost te je poznato da sadrži progenitorne stanice koje sudjeluju u razvoju dugih kosti, kao i u formiranju kalusa tijekom cijeljenja koštanih prijeloma (177).

Sedam tjedana nakon obilježavanja SMA9 stanične populacije detektirani su SMA9/Col2.3-GFP pozitivni cementociti unutar lakuna staničnoga cementa. Očito da je tijekom vremenskog intervala od sedam tjedana došlo do odlaganja depozita cementoida u periapikalnoj regiji korijena zuba te stvaranja staničnoga cementa. Proces stvaranja sekundarnoga ili staničnog cementa sastavni je dio procesa remodeliranja korijena zuba kao prilagodba korijena na djelovanje okluzivne sile (178). Prethodna istraživanja pretpostavljaju kako se progenitorne stanice cementa nalaze unutar PDL-a u neposrednoj blizini staničnog jednosloja cementoblasta (179). Rezultati eksperimenata praćenja pokazuju da upravo SMA9 obilježena stanična populacija koja se primarno nalazi unutar PDL-a posjeduje sposobnost diferencijacije u stanične loze tkiva cementa tijekom procesa stvaranja staničnoga cementa. Zubni cement je avaskularno mineralizirano tkivo koje izgrađuju cementoblasti i cementociti za koje do danas nije u potpunosti razjašnjeno da li su mezenhimalnog ili epitelnog porijekla (180-182). Rezultati istraživanja pokazuju da perivaskularne stanice, dakle stanična loza mezenhimalnog podrijetla, predstavlja izvor progenitornih stanica koje se diferenciraju u funkcionalne zrele stanične loze staničnog cementa, cementocite i cementoblaste.

S obzirom da se tijekom ovog istraživanja Col2.3-GFP nije pokazao kao prikladan biljeg stanične loze PDL fibroblasta, u istraživanju su korišteni Scx-GFP transgenični miševi. α SMACreERT2/Ai9/Scx-GFP miševi korišteni su u istom eksperimentalnom protokolu praćenja SMA9 obilježenih stanica. Analizom histoloških rezova parodonta sedam tjedana nakon apliciranja tamoksifena detektirana je brojna SMA9/Scx-GFP obilježena stanična populacija unutar PDL-a. Tim eksperimentom potvrđena je diferencijacija SMA9 obilježenih stanica tijekom rasta zuba u zrele PDL fibroblaste *in vivo*.

Tijekom ovog istraživanja eksperimentima praćenja SMA9 obilježene stanične populacije unutar PDL-a *in vivo* je dokazana njihova diferencijacija u funkcionalne zrele stanične loze parodonta: osteoblaste i osteocite alveolarne kosti, cementoblaste i cementocite tkiva cementa, te PDL fibroblaste. Prikazani rezultati potvrđuju perivaskularne SMA9 obilježene stanice PDL-a kao izvor progenitornih stanica parodontnih tkiva tijekom rasta zuba i pripadajućeg parodonta.

6.3. Tijekom procesa regeneracije parodonta SMA9 obilježene stanice diferenciraju se u funkcionalne zrele stanične loze

Parodontitis je kronična upala potpornih tkiva zuba koja u slučaju izostanka liječenja dovodi do ireverzibilne destrukcije svih struktura parodonta (23). Kako bi se ispitali eksperimentalni

terapijski pristupi u liječenju parodontitisa neophodno je razviti životinjski model koji bi vjerodostojno imitirao gubitak tkiva parodonta nalik kroničnom upalnom procesu parodontne bolesti. Parodont je kompleksna struktura sastavljena od mineraliziranih i mekih tkiva što za posljedicu ima iznimno složen proces cijeljenja (9). Dosadašnja istraživanja ističu PDL kao izvor mezenhimskih progenitornih stanica koje se diferenciraju u zrele stanične loze svih potpornih tkiva zuba čime održavaju homeostazu parodonta (183). Do danas su kreirani brojni eksperimentalni modeli defekta PDL-a koji imitiraju destruktivni proces parodontitisa. Međutim, zbog svoje složenosti, takvi eksperimentalni modeli se najčešće primjenjuju kod većih eksperimentalnih životinja kao što su štakori i svinje (184, 185).

Tijekom ovog istraživanja razvijen je eksperimentalni model ozljede PDL-a na mišjem modelu. Umetanjem 0.1 mm tanke oštrice u prostor između lingvalne strane korijena prvog kutnjaka gornje čeljusti i alveolarne kosti izvedena je ozljeda PDL-a. Ozljeda se izvodila jednokratno, a potom su životinje žrtvovane u dvije vremenske točke radi analize histoloških prereza ozlijeđenoga parodonta. Nedostatakje tog modela što se radi o akutno nastaloj ozljedi parodontnih tkiva koja je rezultat jednokratnog djelovanja mehaničkog sredstva, za razliku od parodontne bolesti koja je kronični upalni proces karakteriziran postupnom destrukcijom tkiva posredovanom citokinima i upalnim stanicama. Međutim, i ovaj jednostavan eksperimentalni model ozljede PDL-a omogućuje analizu procesa cijeljenja parodontnih tkiva, kao i procjenu uloge obilježenih progenitornih stanica u procesu regeneracije tkivnih struktura parodonta.

U eksperimentalnom modelu ozljede PDL-a korišteni su miševi stari između dva i tri mjeseca života s obzirom da se radi o životinjama kod kojih je završen rast zuba, za razliku od tri tjedna starih miševa upotrijebljenih u eksperimentima praćenja SMA9 obilježene populacije. Naime, kod dvomjesečnoga miša tkiva zuba i pripadajućega parodonta uglavnom su formirana te nema značajnije proliferacije progenitornih stanica. Time je stvoren neophodan uvjet za procjenu utjecaja ozljede na indukciju aktivnosti pretpostavljenih progenitornih stanica. Tu činjenicu potvrđuju rezultati analize histoloških prereza kontralateralnog neozlijeđenog kutnjaka koji je korišten kao kontrola tijekom eksperimenata ozljede PDL-a. 7. dan nakon apliciranja tamoksifena u parodontu dvomjesečnog miša detektiran je malen broj SMA9 obilježenih stanica od kojih je većina sastavni dio stijenke krvnih žila unutar desni, što znači da su obilježene uglavnom strukturne glatkomišićne stanice krvnih žila, a ne progenitorne stanice.

Ozljeda PDL-a je izvedena na α SMACreERT2/Ai9/Col2.3-GFP miševima u dobi između dva i tri mjeseca kojima je prethodno apliciran tamoksifen kako bi se obilježile SMA9 pozitivne

stanice. Miševi su žrtvovani 7. i 28. dan nakon ozljede zbog provedbe analize histoloških rezova ozlijeđenog PDL-a. Te dvije vremenske točke su odabrane na temelju prijašnjih spoznaja o procesu cijeljenja parodonta. Naime, do 7. dana cijeljenja završava inicijalni upalni proces te započinje angiogeneza i formiranje granulacijskog tkiva, a potom slijedi sinteza kolagena te proces remodeliranja i regeneracije ozlijeđenih tkiva (186). Analizom histoloških prereza dobivenih od miševa žrtvovanih 7. dan nakon ozljede zamijećena je snažna ekspanzija SMA9 obilježenih stanica u perivaskularnim područjima cervikalnoga dijela PDL-a gdje je ozljeda i izvedena. Zanimljivo kako je značajno veći broj SMA9 obilježenih stanica detektiran u priležećem tkivu desni koje je također zahvaćeno ozljedom. Tim eksperimentalnim modelom teško je ocijeniti iz koje anatomske strukture parodonta potječu SMA9 obilježene stanice. Moguće je da SMA9 stanice iz lamine proprije desni migriraju u PDL te imaju značajniju ulogu u regeneraciji parodonta od progenitornih stanica porijeklom iz PDL-a. Osim što desni, točnije lamina proprija, imaju bogatu krvožilnu mrežu koja predstavlja potencijalni izvor perivaskularnih SMA9 obilježenih stanica, od prije je poznato da desni sadrže mezenhimske progenitorne stanice (187, 188). Ipak, rezultati eksperimenata praćenja progenitornih stanica nedvojbeno su pokazali da se SMA9 obilježene stanice primarno nalaze i unutar PDL-a, te je *in vivo* potvrđena njihova sposobnost diferencijacije u zrele stanične loze parodontnih tkiva tijekom rasta zuba. Stoga je za pretpostaviti da i progenitorne stanice porijeklom iz PDL-a sudjeluju u procesu regeneracije tkiva parodonta. Bez obzira na anatomske izvor, prezentirani rezultati nedvojbeno pokazuju kako ozljeda inducira značajnu proliferaciju SMA9 obilježenih stanica u adultnim, zrelim tkivima parodonta što potvrđuje njihovu ulogu u procesu cijeljenja.

Karakteristika je tog eksperimentalnog modela ozljede PDL-a da tijekom postupka izvođenja dolazi do ozljede i okolnih tkiva. Umetanje oštrice rezultira struganjem površine alveolarne kosti i zubnog cementa što inducira regeneraciju i tih struktura parodonta, a ne samo PDL-a. Analizom histoloških prereza parodonta miševa žrtvovanih 28. dan nakon ozljede zamijećene su brojne SMA9/Col2.3-GFP obilježene stanice unutar PDL-a morfoloških karakteristika PDL fibroblasta. Osim toga, detektirani su i dvostruko obilježeni osteoblasti na površini alveolarne kosti, te cementoblasti na periapikalnom dijelu korijena zuba. Prezentirani rezultati pokazuju da je četiri tjedna nakon izvedene ozljede PDL-a došlo do proliferacije i diferencijacije SMA9 obilježenih stanica u zrele stanične loze vezivno-mineraliziranih tkiva parodonta: cementoblaste, osteoblaste i PDL fibroblaste.

U eksperimentalnome modelu ozljede PDL-a korišteni su i α SMACreERT2/Ai9/Scx-GFP transgenični miševi kako bi se potvrdila sposobnost diferencijacije SMA9 obilježenih stanica u

staničnu lozu PDL fibroblasta tijekom regeneracije parodonta. Miševi su korišteni u istom eksperimentalnom protokolu kao i α SMACreERT2/Ai9/Col2.3-GFP miševi. 28. dan nakon izvedene ozljede zamijećene su brojne SMA9/Scx-GFP obilježene stanice unutar PDL-a koje posjeduju morfološke karakteristike PDL fibroblasta. Osim toga, detektirani su SMA9 obilježeni osteoblasti i osteociti, što je posljedica regeneracije ozlijeđene alveolarne kosti. Ti rezultati potvrđuju sposobnost diferencijacije SMA9 obilježenih stanica u zrele staničnu lozu PDL fibroblasta tijekom procesa regeneracije PDL-a.

Prikazani rezultati jasno pokazuju da ozljeda parodonta inducira značajnu proliferaciju perivaskularnih SMA9 obilježenih stanica. Postavlja se pitanje pripadaju li SMA9 obilježene stanice staničnoj lozi pericita. Naime, alfa-glatkomišićni aktinski promotor nije specifičan biljeg samo za staničnu lozu pericita, već je aktivan i u miofibroblastima (117). A upravo je proliferacija miofibroblasta karakterističan odgovor tkiva tijekom procesa cijeljenja. Stoga je za pretpostaviti da se unutar ozljedom induciranih SMA9 obilježenih stanica nalazi i populacija miofibroblasta. Nedavne studije pokazuju da perivaskularne Gli1+ stanice, koje posjeduju karakteristike mezenhimskih matičnih stanica, proliferiraju nakon ozlijede brojnih organa te se diferenciraju u miofibroblaste koji imaju značajnu ulogu u fibrozi tkiva (86). Međutim, pokazano je kako perivaskularne progenitorne stanice koji se diferenciraju u ozljedom inducirane miofibroblaste ne daju progenitore za druge zrele stanične loze (86, 189). Očito α SMACreERT2/Ai9 transgen obilježava nekoliko subpopulacija perivaskularnih stanica, ali nedvojbeno je dokazano *in vivo* da se među njima nalaze i mezenhimske progenitorne stanice koje su sposobne dati progenitore za zrela tkiva parodonta.

6.4. Progenitorne stanice parodonta koje izražavaju alfa-glatkomišićni aktinski promotor posjeduju fenotipske karakteristike pericita

Identifikacija progenitornih stanica u zrelih tkivima metodama protočne citometrije ili metodama imunohistokemije oslanja se na detekciju specifičnih biljega karakterističnih za matične stanice na staničnoj membrani (190). Velik izazov u tom procesu predstavlja činjenica da diferencijacijom progenitorne stanice mijenjaju svoj molekularni fenotip što otežava njihovu identifikaciju. Iako su do danas definirani brojni molekularni biljezi mezenhimskih matičnih stanica, još uvijek ne postoji jedinstveni biljeg koji bi pojednostavnio postupak njihove identifikacije i izolacije iz zrelih tkiva.

Kako bi se obilježena stanična populacija definirala kao populacija mezenhimskih matičnih stanica određeni su minimalni uvjeti koje je neophodno zadovoljiti tijekom procesa karakterizacije (72). Između ostalog, jedan je od uvjeta odsutnost endotelno biljega CD31, kao i hematopoetskog biljega CD45. Kako bi se ispitala prisutnost CD31 i CD45 biljega na stanicama koje izražavaju alfa-glatkomišićni aktinski promotor, izolirane su α SMA-GFP pozitivne stanice iz PDL-a šest tjedana starih miševa. Karakteristika je α SMA-GFP transgeničnog konstrukta vremenska ograničenost vizualnoga biljega koja ovisi o aktivnosti izražaja α SMA promotora (154). S obzirom da diferencijacijom stanice nestaje fluorescentni signal, taj transgenični konstrukt obilježava perivaskularne stanice u progenitornom stadiju. GFP pozitivne stanice izolirane su metodom protočne citometrije iz stanične suspenzije PDL-a, te je pokazano da α SMA-GFP pozitivne stanice ne izražavaju endotelni biljeg CD31, niti biljeg hematopoetskih stanica CD45. Rezultati pokusa su u skladu s prijašnjim istraživanjem koje je dokazalo metodom imunohistokemije kako α SMA-GFP pozitivne stanice parodontalnog folikula koje se nalaze u neposrednoj blizini krvnih žila nisu dio endotelne CD31 pozitivne stanične loze (154). Prikazani rezultati pokazuju kako stanice PDL-a koje izražavaju alfa-glatkomišićni aktinski promotor posjeduju fenotipske karakteristike mezenhimskih matičnih stanica.

Tijekom ovog istraživanja, histološkom analizom određena je anatomska lokalizacija progenitornih SMA9 obilježenih stanica u neposrednoj blizini malih krvnih žila unutar parodonta. Za histološku analizu izražaja fluorescentnoga signala korištena su mikroskopska povećanja male rezolucije, najviše do dvadeset puta. Takva povećanja nisu dovoljna da bi se sa sigurnošću ustvrdilo nalaze li se SMA9 obilježene stanice unutar bazalne membrane mikrovaskulature neposredno uz endotelne stanice, što je osnovna karakteristika pericita (108). Štoviše, unutar perivaskularne niše u neposrednoj blizini endotelnih stanica nalaze se i druge stanične loze kao što su monociti/makrofagi i fibroblasti (117). Kako bi se potvrdila pripadnost perivaskularnih SMA9 obilježenih stanica pericitnoj staničnoj lozi, osim morfoloških karakteristika i anatomske lokalizacije, neophodno je odrediti i molekularni fenotip SMA9 obilježenih stanica (107). Periciti su heterogena stanična loza koja se razlikuje morfološki i fenotipski, ovisno u tkivnom podrijetlu. Stoga se postupak karakterizacije pericita sastoji od dokazivanja prisutnosti biljega koji su karakteristični za pericite uz odsutnost biljega hematopoetske i endotelne stanične loze (123). U ovom istraživanju su identificirane i praćene perivaskularne progenitorne stanice parodonta *in vivo* na temelju izražaja alfa-glatkomišićnog aktinskog promotora, koji je unutarstanična strukturna bjelančevina te pripada u grupu najčešće

korištenih biljega stanične loze pericita. Uz α SMA, PDGFR β jest jedan od biljega koji se rutinski koristi tijekom karakterizacije stanične loze pericita u *in vitro* i *in vivo* studijama (105). U istraživanju metodom imunofluorescencije ispitana je prisutnost PDGFR β na površini SMA9 obilježenih stanica parodonta. Za analizu su korišteni histološki prerezi parodonta α SMA CreERT2/Ai9/Col2.3-GFP miševa žrtvovanih drugi dan nakon aplikacije tamoksifena. Životinje su žrtvovane u toj ranoj vremenskoj točki kada nije došlo do značajnije diferencijacije SMA9 obilježenih stanica, već se one nalaze u progenitorskom stadiju. Analizom fluorescentnoga signala potvrđena je prisutnost PDGFR β na SMA9 obilježenim stanicama unutar parodonta. Dobiveni rezultati koreliraju s nedavnim istraživanjem koje pokazuje kako matične stanice PDL-a posjeduju karakteristike stanične loze pericita, odnosno pozitivne su na biljege karakteristične za pericite: CD146, NG2 i CD140b (PDGFR β)(153).

Prikazani rezultati fenotipske karakterizacije stanica parodonta koje izražavaju alfa-glatkomišićni aktinski promotor u skladu su s prethodnim studijama koje pretpostavljaju perivaskularnu nišu, odnosno pericite kao izvor mezenhimskih progenitorskih stanica u zrelim tkivima pa tako i unutar PDL-a (104, 152).

7. ZAKLJUČCI

- Analizom histoloških prereza parodonta Col2.3-GFP miševa potvrđen je izražaj fluorescentnog signala u zrelim staničnim lozama alveolarne kosti, osteocitima i osteoblastima, kao i u staničnim lozama cementa, cementoblastima i cementocitima. Prikazani rezultati potvrđuju Col2.3-GFP transgen prikladnim biljegom staničnih loza mineraliziranih tkiva parodonta tijekom *in vivo* studija.
- Analizom histoloških prereza parodonta Scx-GFP miševa potvrđen je izražaj fluorescentnog signala u staničnoj lozi PDL fibroblasta u svim regijama ligamenta, što ga čini prikladnim biljegom PDL fibroblasta.
- Korištenjem α SMACreERT2/Ai9 transgeničnog konstrukta omogućeno je trajno obilježavanje perivaskularnih stanica koje izražavaju alfa-glatkomišićni aktinski promotor, kao i njihovog potomstva *in vivo* – SMA9 obilježene stanice.
- Križanjem α SMACreERT2/Ai9 transgeničnih miševa sa Col2.3-GFP i Scx-GFP linijama miševa *in vivo* je dokazana diferencijacija SMA9 obilježenih stanica u zrele stanične loze parodonta: osteoblaste, cementoblaste i PDL fibroblaste tijekom rasta zuba.
- Modelom ozljede PDL-a pokazano je da SMA9 obilježene stanice sudjeluju u procesu regeneracije tijekom kojeg se diferenciraju u zrele stanične loze tkiva parodonta.
- Fenotipska karakterizacija stanica PDL-a koje izražavaju alfa-glatkomišićni aktinski promotor je pokazala odsustvo biljega endotelnih stanica CD31 i hematopoetskog biljega CD45 uz prisustvo biljega stanične loze pericita PDGFR β .

8. SAŽETAK

Ovim istraživanjem ispitana je sposobnost diferencijacije perivaskularnih stanica PDL-a koje izražavaju alfa-glatkomišićni akitnski promotor (α SMA) u zrele stanične loze parodonta *in vivo*. Za trajno obilježavanje stanica koje izražavaju α SMA promotor, kao i njihovog potomstva, korišten je α SMACreERT2/Ai9 transgenični konstrukt. Col2.3-GFP transgen je korišten za dokazivanje diferencijacije SMA9 obilježenih stanica u osteoblaste/cementoblaste, dok je za praćenje diferencijacije u PDL fibroblaste korišten Scx-GFP transgenični konstrukt.

Tri tjedna starim α SMACreERT2/Ai9/Col2.3-GFP i α SMACreERT2/Ai9/Scx-GFP miševima apliciran je tamoksifen intraperitonealno kako bi se obilježile SMA9 stanice. 2. dan nakon obilježavanja, SMA9 pozitivne stanice zamijećene su unutar desni i u periapikalnoj regiji PDL-a. 17. dan SMA9 stanice su proliferirale te su detektirani dvostruko obilježeni α SMA/Col2.3-GFP pozitivni osteoblasti i cementoblasti. 7. tjedan nakon obilježavanja, SMA9 obilježene stanice su i dalje prisutne unutar parodonta, te su detektirane α SMA/Col2.3-GFP pozitivne stanice unutar staničnog cementa. Također, zamijećeni su brojni dvostruko obilježeni, SMA9/Scx-GFP pozitivni, PDL fibroblasti. Ti rezultati potvrđuju sposobnost SMA9 obilježenih stanica da se diferenciraju u zrele stanične loze parodonta: osteoblaste, cementoblaste i PDL fibroblaste tijekom rasta zuba.

Identične linije transgeničnih miševa korištene su u eksperimentalnom modelu ozljede PDL-a. 7. dan nakon izvedene ozljede opažena je snažna ekspanzija SMA9 obilježenih stanica unutar desni i PDL-a ozlijeđenog korijena. Četiri tjedna nakon ozljede detektirani su SMA9/Col2.3-GFP pozitivni ostoblasti i cementoblasti. Također, zamijećene su brojne SMA9 obilježene stanice unutar PDL-a morfoloških karakteristika fibroblasta koje izražavaju Scx-GFP signal. Očito je kako se tijekom procesa regeneracije SMA9 stanice diferenciraju u zrele stanične loze parodonta.

Protočnom citometrijom analiziran je izražaj hematopoetskog biljega CD45 i biljega endotelnih stanica CD31 na α SMA-GFP pozitivnim stanicama PDL-a. Pokazano je da α SMA-GFP pozitivne stanice ne izražavaju CD31 niti CD45 biljeg, odnosno zadovoljavaju neophodan uvjet tijekom fenotipske karakterizacije mezenhimskih matičnih stanica. Imunofluorescentnom metodom detekcije antigena dokazana je prisutnost PDGFR β , biljega stanične loze pericita, na SMA9 obilježenim stanicama unutar parodonta, posebice unutar PDL-a.

Zaključno, ovim istraživanjem *in vivo* je dokazana sposobnost diferencijacije SMA9 obilježenih perivaskularnih stanica u stanične loze parodonta: osteoblaste, cementoblaste i PDL fibroblaste tijekom rasta zuba, kao i tijekom procesa regeneracije parodonta.

Ključne riječi: alfa-glatkomišićni aktin, cementoblasti, cre rekombinaza, GFP, parodontni ligament, scleraxis

9. SUMMARY

„Defining *in vivo* progenitor potential of perivascular cells characterized by expression of alpha-smooth muscle actin promoter – Cre recombinase“

The goal of this study was to examine the ability of α -smooth muscle actin promoter (α SMA) expressing cells residing within periodontal tissues to generate mature lineages of the periodontium *in vivo*. For permanent labeling of α SMA expressing cells and their progeny α SMACreERT2/Ai9 transgene was used. To trace the differentiation of SMA9 labeled cells into osteoblasts/cementoblasts a Col2.3-GFP transgene was utilized, while expression of Scx-GFP was used to follow differentiation into PDL fibroblasts.

To label SMA9 cells tamoxifen was administered intraperitoneally to the three-week-old α SMACreERT2/Ai9/Col2.3-GFP mice. Second day after labeling SMA9+ cells were observed within the gingiva and perivascular areas of PDL in the periapical region. On the 17th day SMA9+ cells proliferated, furthermore a double-label α SMA/Col2.3-GFP osteoblasts and cementoblasts were detected. Seven weeks after labeling there were still SMA9+ cells within periodontium, also SMA9/Col2.3-GFP cells were observed in cellular cementum in the apical region of the root. To evaluate differentiation of SMA9+ progenitor cells into PDL fibroblasts, similar lineage tracing in α SMACreERT2/Ai9/Scx-GFP mice was performed. Seven weeks after labeling, numerous double-label SMA9/Scx-GFP PDL fibroblasts were detected. These results confirm the ability of SMA9 labeled cells to differentiate into mature cell lineages of periodontium during tooth growth: osteoblasts, cementum and PDL fibroblasts.

Identical transgenic lines of two-month-old mice were used for PDL injury experimental model. Seven days after injury there was a notable expansion of the SMA9+ population within gingiva and in perivascular areas of PDL of the injured root. Significant co-expression of Col2.3-GFP was not detected in SMA9+ cells at this timepoint. Four weeks after injury, co-expression of Col2.3-GFP was detected in SMA9+ cells, including osteoblasts lining the adjacent new bone and cementoblasts. The contributions of SMA9+ cells to PDL fibroblasts after injury were confirmed in α SMACreERT2/Ai9/Scx-GFP mice. Four weeks after injury SMA9+ cells expanded and differentiated into numerous cells with fibroblastic shape within the PDL co-expressing Scx-GFP, indicative of a PDL fibroblast phenotype. These observations in the injured periodontium provide evidence of contributions of SMA9+ cells to PDL fibroblasts, osteoblasts, and cementoblasts.

Using flow cytometry an expression of the hematopoietic marker CD45 and endothelial marker CD31 was examined on α SMA-GFP+ cells isolated from PDL of the six-week-old mice. Flow cytometry indicated that they do not express hematopoietic or endothelial lineage markers, respectively they meet the necessary requirement for phenotypic characteristics of mesenchymal stem cells. Furthermore, immunostaining has shown that SMA9 labeled cells within periodontium, and especially within PDL, express high levels of pericyte marker PDGFR β .

This study provided *in vivo* evidence that the α SMA+ perivascular cells residing in the PDL have the ability to differentiate into mature cell types within the periodontium during growth and regeneration after injury.

Key words: α -smooth muscle actin, cementoblasts, cre recombinase, GFP, periodontal ligament, scleraxis

10. LITERATURA

1. Knežević G. Oralna kirurgija, 2. dio. Zagreb: Medicinska naklada; 2003. 300 p.
2. Torabinejad M, Richard E. ENDODONCIJA: načela i praksa: Naklada slap; 2009. 475 p.
3. Šutalo Jis. Patologija i terapija tvrdih zubnih tkiva. Zagreb: Naklada Zadro; 1994. 538 p.
4. Jiang N, Guo W, Chen M, Zheng Y, Zhou J, Kim SG, et al. Periodontal Ligament and Alveolar Bone in Health and Adaptation: Tooth Movement. *Front Oral Biol.* 2016;18:1-8.
5. Ivanovski S. Periodontal regeneration. *Aust Dent J.* 2009;54 Suppl 1:S118-28.
6. Han J, Menicanin D, Gronthos S, Bartold PM. Stem cells, tissue engineering and periodontal regeneration. *Aust Dent J.* 2014;59 Suppl 1:117-30.
7. Menicanin D, Hynes K, Han J, Gronthos S, Bartold PM. Cementum and Periodontal Ligament Regeneration. *Adv Exp Med Biol.* 2015;881:207-36.
8. Berkovitz BK. Periodontal ligament: structural and clinical correlates. *Dent Update.* 2004;31(1):46-50, 2, 4.
9. Chen FM, Jin Y. Periodontal tissue engineering and regeneration: current approaches and expanding opportunities. *Tissue Eng Part B Rev.* 2010;16(2):219-55.
10. Hassell TM. Tissues and cells of the periodontium. *Periodontol 2000.* 1993;3:9-38.
11. Bosshardt DD, Selvig KA. Dental cementum: the dynamic tissue covering of the root. *Periodontol 2000.* 1997;13:41-75.
12. Grzesik WJ, Narayanan AS. Cementum and periodontal wound healing and regeneration. *Crit Rev Oral Biol Med.* 2002;13(6):474-84.
13. Nanci A, Bosshardt DD. Structure of periodontal tissues in health and disease. *Periodontol 2000.* 2006;40:11-28.
14. Saffar JL, Lasfargues JJ, Cherruau M. Alveolar bone and the alveolar process: the socket that is never stable. *Periodontol 2000.* 1997;13:76-90.
15. Bartold PM, Narayanan AS. Molecular and cell biology of healthy and diseased periodontal tissues. *Periodontol 2000.* 2006;40:29-49.
16. Thesleff I, Vahtokari A, Kettunen P, Aberg T. Epithelial-mesenchymal signaling during tooth development. *Connect Tissue Res.* 1995;32(1-4):9-15.
17. Bronner-Fraser M. Origins and developmental potential of the neural crest. *Exp Cell Res.* 1995;218(2):405-17.
18. Cho MI, Garant PR. Development and general structure of the periodontium. *Periodontol 2000.* 2000;24:9-27.

19. Xiong J, Gronthos S, Bartold PM. Role of the epithelial cell rests of Malassez in the development, maintenance and regeneration of periodontal ligament tissues. *Periodontol 2000*. 2013;63(1):217-33.
20. Hammarström L, Alatli I, Fong CD. Origins of cementum. *Oral Dis*. 1996;2(1):63-9.
21. Yamamoto T, Hinrichsen KV. The development of cellular cementum in rat molars, with special reference to the fiber arrangement. *Anat Embryol (Berl)*. 1993;188(6):537-49.
22. Akcali A, Huck O, Tenenbaum H, Davideau JL, Buduneli N. Periodontal diseases and stress: a brief review. *J Oral Rehabil*. 2013;40(1):60-8.
23. Pihlstrom BL, Michalowicz BS, Johnson NW. Periodontal diseases. *Lancet*. 2005;366(9499):1809-20.
24. Leininger M, Tenenbaum H, Davideau JL. Modified periodontal risk assessment score: long-term predictive value of treatment outcomes. A retrospective study. *J Clin Periodontol*. 2010;37(5):427-35.
25. Cronin AJ, Claffey N, Stassen LF. Who is at risk? Periodontal disease risk analysis made accessible for the general dental practitioner. *Br Dent J*. 2008;205(3):131-7.
26. Petersen PE, Ogawa H. The global burden of periodontal disease: towards integration with chronic disease prevention and control. *Periodontol 2000*. 2012;60(1):15-39.
27. Petersen PE, Ogawa H. Strengthening the prevention of periodontal disease: the WHO approach. *J Periodontol*. 2005;76(12):2187-93.
28. Govindaraju P, Venugopal S, Shivakumar MA, Sethuraman S, Ramaiah SK, Mukundan S. Maternal periodontal disease and preterm birth: A case-control study. *J Indian Soc Periodontol*. 2015;19(5):512-5.
29. Bascones-Martínez A, González-Febles J, Sanz-Esporrín J. Diabetes and periodontal disease. Review of the literature. *Am J Dent*. 2014;27(2):63-7.
30. Payne JB, Golub LM, Thiele GM, Mikuls TR. The Link Between Periodontitis and Rheumatoid Arthritis: A Periodontist's Perspective. *Curr Oral Health Rep*. 2015;2:20-9.
31. Ahmed U, Tanwir F. Association of periodontal pathogenesis and cardiovascular diseases: a literature review. *Oral Health Prev Dent*. 2015;13(1):21-7.
32. Chamila Prageeth Pandula PK, Samaranyake LP, Jin LJ, Zhang C. Periodontal ligament stem cells: an update and perspectives. *J Investig Clin Dent*. 2014;5(2):81-90.
33. Bratthall G, Söderholm G, Neiderud AM, Kullendorff B, Edwardsson S, Attström R. Guided tissue regeneration in the treatment of human infrabony defects. Clinical, radiographical and microbiological results: a pilot study. *J Clin Periodontol*. 1998;25(11 Pt 1):908-14.

34. Srisuwan T, Tilkorn DJ, Wilson JL, Morrison WA, Messer HM, Thompson EW, et al. Molecular aspects of tissue engineering in the dental field. *Periodontol* 2000. 2006;41:88-108.
35. Bartold PM, McCulloch CA, Narayanan AS, Pitaru S. Tissue engineering: a new paradigm for periodontal regeneration based on molecular and cell biology. *Periodontol* 2000. 2000;24:253-69.
36. Lin NH, Gronthos S, Bartold PM. Stem cells and periodontal regeneration. *Aust Dent J*. 2008;53(2):108-21.
37. Bansal R, Jain A. Current overview on dental stem cells applications in regenerative dentistry. *J Nat Sci Biol Med*. 2015;6(1):29-34.
38. Gay IC, Chen S, MacDougall M. Isolation and characterization of multipotent human periodontal ligament stem cells. *Orthod Craniofac Res*. 2007;10(3):149-60.
39. Morrison SJ, Kimble J. Asymmetric and symmetric stem-cell divisions in development and cancer. *Nature*. 2006;441(7097):1068-74.
40. Watt FM, Hogan BL. Out of Eden: stem cells and their niches. *Science*. 2000;287(5457):1427-30.
41. Thomson JA, Itskovitz-Eldor J, Shapiro SS, Waknitz MA, Swiergiel JJ, Marshall VS, et al. Embryonic stem cell lines derived from human blastocysts. *Science*. 1998;282(5391):1145-7.
42. Toma JG, Akhavan M, Fernandes KJ, Barnabé-Heider F, Sadikot A, Kaplan DR, et al. Isolation of multipotent adult stem cells from the dermis of mammalian skin. *Nat Cell Biol*. 2001;3(9):778-84.
43. Bjerknes M, Cheng H. Multipotential stem cells in adult mouse gastric epithelium. *Am J Physiol Gastrointest Liver Physiol*. 2002;283(3):G767-77.
44. Snyder EY, Deitcher DL, Walsh C, Arnold-Aldea S, Hartweg EA, Cepko CL. Multipotent neural cell lines can engraft and participate in development of mouse cerebellum. *Cell*. 1992;68(1):33-51.
45. Blau HM, Brazelton TR, Weimann JM. The evolving concept of a stem cell: entity or function? *Cell*. 2001;105(7):829-41.
46. Pittenger MF, Mackay AM, Beck SC, Jaiswal RK, Douglas R, Mosca JD, et al. Multilineage potential of adult human mesenchymal stem cells. *Science*. 1999;284(5411):143-7.
47. Bianco P, Riminucci M, Gronthos S, Robey PG. Bone marrow stromal stem cells: nature, biology, and potential applications. *Stem Cells*. 2001;19(3):180-92.
48. Eaves CJ. Hematopoietic stem cells: concepts, definitions, and the new reality. *Blood*. 2015;125(17):2605-13.

49. Chamberlain G, Fox J, Ashton B, Middleton J. Concise review: mesenchymal stem cells: their phenotype, differentiation capacity, immunological features, and potential for homing. *Stem Cells*. 2007;25(11):2739-49.
50. Owen M, Friedenstein AJ. Stromal stem cells: marrow-derived osteogenic precursors. *Ciba Found Symp*. 1988;136:42-60.
51. Caplan AI. Mesenchymal stem cells. *J Orthop Res*. 1991;9(5):641-50.
52. Gronthos S, Zannettino AC, Hay SJ, Shi S, Graves SE, Kortessidis A, et al. Molecular and cellular characterisation of highly purified stromal stem cells derived from human bone marrow. *J Cell Sci*. 2003;116(Pt 9):1827-35.
53. Ferrari G, Cusella-De Angelis G, Coletta M, Paolucci E, Stornaiuolo A, Cossu G, et al. Muscle regeneration by bone marrow-derived myogenic progenitors. *Science*. 1998;279(5356):1528-30.
54. Pereira RF, Halford KW, O'Hara MD, Leeper DB, Sokolov BP, Pollard MD, et al. Cultured adherent cells from marrow can serve as long-lasting precursor cells for bone, cartilage, and lung in irradiated mice. *Proc Natl Acad Sci U S A*. 1995;92(11):4857-61.
55. Young RG, Butler DL, Weber W, Caplan AI, Gordon SL, Fink DJ. Use of mesenchymal stem cells in a collagen matrix for Achilles tendon repair. *J Orthop Res*. 1998;16(4):406-13.
56. Kopen GC, Prockop DJ, Phinney DG. Marrow stromal cells migrate throughout forebrain and cerebellum, and they differentiate into astrocytes after injection into neonatal mouse brains. *Proc Natl Acad Sci U S A*. 1999;96(19):10711-6.
57. Ju S, Teng GJ, Lu H, Jin J, Zhang Y, Zhang A, et al. In vivo differentiation of magnetically labeled mesenchymal stem cells into hepatocytes for cell therapy to repair damaged liver. *Invest Radiol*. 2010;45(10):625-33.
58. Hermann A, Gastl R, Liebau S, Popa MO, Fiedler J, Boehm BO, et al. Efficient generation of neural stem cell-like cells from adult human bone marrow stromal cells. *J Cell Sci*. 2004;117(Pt 19):4411-22.
59. Pevsner-Fischer M, Levin S, Zipori D. The origins of mesenchymal stromal cell heterogeneity. *Stem Cell Rev*. 2011;7(3):560-8.
60. Wong RS. Mesenchymal stem cells: angels or demons? *J Biomed Biotechnol*. 2011;2011:459510.
61. Wexler SA, Donaldson C, Denning-Kendall P, Rice C, Bradley B, Hows JM. Adult bone marrow is a rich source of human mesenchymal 'stem' cells but umbilical cord and mobilized adult blood are not. *Br J Haematol*. 2003;121(2):368-74.
62. Kolaparthi LK, Sanivarapu S, Moogla S, Kutcham RS. Adipose Tissue - Adequate, Accessible Regenerative Material. *Int J Stem Cells*. 2015;8(2):121-7.

63. Tondreau T, Meuleman N, Delforge A, Dejeneffe M, Leroy R, Massy M, et al. Mesenchymal stem cells derived from CD133-positive cells in mobilized peripheral blood and cord blood: proliferation, Oct4 expression, and plasticity. *Stem Cells*. 2005;23(8):1105-12.
64. Baroffio A, Hamann M, Bernheim L, Bochaton-Piallat ML, Gabbiani G, Bader CR. Identification of self-renewing myoblasts in the progeny of single human muscle satellite cells. *Differentiation*. 1996;60(1):47-57.
65. De Bari C, Dell'Accio F, Tylzanowski P, Luyten FP. Multipotent mesenchymal stem cells from adult human synovial membrane. *Arthritis Rheum*. 2001;44(8):1928-42.
66. Schwab KE, Hutchinson P, Gargett CE. Identification of surface markers for prospective isolation of human endometrial stromal colony-forming cells. *Hum Reprod*. 2008;23(4):934-43.
67. Fukuchi Y, Nakajima H, Sugiyama D, Hirose I, Kitamura T, Tsuji K. Human placenta-derived cells have mesenchymal stem/progenitor cell potential. *Stem Cells*. 2004;22(5):649-58.
68. Hu Y, Liao L, Wang Q, Ma L, Ma G, Jiang X, et al. Isolation and identification of mesenchymal stem cells from human fetal pancreas. *J Lab Clin Med*. 2003;141(5):342-9.
69. Poltavtseva RA, Nikonova YA, Selezneva II, Yaroslavtseva AK, Stepanenko VN, Esipov RS, et al. Mesenchymal stem cells from human dental pulp: isolation, characteristics, and potencies of targeted differentiation. *Bull Exp Biol Med*. 2014;158(1):164-9.
70. Gao Y, Zhao G, Li D, Chen X, Pang J, Ke J. Isolation and multiple differentiation potential assessment of human gingival mesenchymal stem cells. *Int J Mol Sci*. 2014;15(11):20982-96.
71. Crisan M, Yap S, Casteilla L, Chen CW, Corselli M, Park TS, et al. A perivascular origin for mesenchymal stem cells in multiple human organs. *Cell Stem Cell*. 2008;3(3):301-13.
72. Peister A, Mellad JA, Larson BL, Hall BM, Gibson LF, Prockop DJ. Adult stem cells from bone marrow (MSCs) isolated from different strains of inbred mice vary in surface epitopes, rates of proliferation, and differentiation potential. *Blood*. 2004;103(5):1662-8.
73. Gronthos S, Simmons PJ, Graves SE, Robey PG. Integrin-mediated interactions between human bone marrow stromal precursor cells and the extracellular matrix. *Bone*. 2001;28(2):174-81.
74. Lv FJ, Tuan RS, Cheung KM, Leung VY. Concise review: the surface markers and identity of human mesenchymal stem cells. *Stem Cells*. 2014;32(6):1408-19.

75. Liu J, Yu F, Sun Y, Jiang B, Zhang W, Yang J, et al. Concise reviews: Characteristics and potential applications of human dental tissue-derived mesenchymal stem cells. *Stem Cells*. 2015;33(3):627-38.
76. da Silva Meirelles L, Caplan AI, Nardi NB. In search of the in vivo identity of mesenchymal stem cells. *Stem Cells*. 2008;26(9):2287-99.
77. Simmons PJ, Torok-Storb B. Identification of stromal cell precursors in human bone marrow by a novel monoclonal antibody, STRO-1. *Blood*. 1991;78(1):55-62.
78. Quirici N, Soligo D, Bossolasco P, Servida F, Lumini C, Deliliers GL. Isolation of bone marrow mesenchymal stem cells by anti-nerve growth factor receptor antibodies. *Exp Hematol*. 2002;30(7):783-91.
79. Jarocha D, Lukasiewicz E, Majka M. Advantage of mesenchymal stem cells (MSC) expansion directly from purified bone marrow CD105+ and CD271+ cells. *Folia Histochem Cytobiol*. 2008;46(3):307-14.
80. Russell KC, Phinney DG, Lacey MR, Barrilleaux BL, Meyertholen KE, O'Connor KC. In vitro high-capacity assay to quantify the clonal heterogeneity in trilineage potential of mesenchymal stem cells reveals a complex hierarchy of lineage commitment. *Stem Cells*. 2010;28(4):788-98.
81. Conget PA, Minguell JJ. Phenotypical and functional properties of human bone marrow mesenchymal progenitor cells. *J Cell Physiol*. 1999;181(1):67-73.
82. Dominici M, Le Blanc K, Mueller I, Slaper-Cortenbach I, Marini F, Krause D, et al. Minimal criteria for defining multipotent mesenchymal stromal cells. The International Society for Cellular Therapy position statement. *Cytotherapy*. 2006;8(4):315-7.
83. Grcevic D, Pejda S, Matthews BG, Repic D, Wang L, Li H, et al. In vivo fate mapping identifies mesenchymal progenitor cells. *Stem Cells*. 2012;30(2):187-96.
84. Méndez-Ferrer S, Michurina TV, Ferraro F, Mazloom AR, Macarthur BD, Lira SA, et al. Mesenchymal and haematopoietic stem cells form a unique bone marrow niche. *Nature*. 2010;466(7308):829-34.
85. Zhou BO, Yue R, Murphy MM, Peyer JG, Morrison SJ. Leptin-receptor-expressing mesenchymal stromal cells represent the main source of bone formed by adult bone marrow. *Cell Stem Cell*. 2014;15(2):154-68.
86. Kramann R, Schneider RK, DiRocco DP, Machado F, Fleig S, Bondzie PA, et al. Perivascular Gli1+ progenitors are key contributors to injury-induced organ fibrosis. *Cell Stem Cell*. 2015;16(1):51-66.
87. Zhao H, Feng J, Ho TV, Grimes W, Urata M, Chai Y. The suture provides a niche for mesenchymal stem cells of craniofacial bones. *Nat Cell Biol*. 2015;17(4):386-96.
88. Voog J, Jones DL. Stem cells and the niche: a dynamic duo. *Cell Stem Cell*. 2010;6(2):103-15.

89. Fuchs E, Tumber T, Guasch G. Socializing with the neighbors: stem cells and their niche. *Cell*. 2004;116(6):769-78.
90. Sambasivan R, Tajbakhsh S. Adult skeletal muscle stem cells. *Results Probl Cell Differ*. 2015;56:191-213.
91. Gordon JI, Schmidt GH, Roth KA. Studies of intestinal stem cells using normal, chimeric, and transgenic mice. *FASEB J*. 1992;6(12):3039-50.
92. Wilson A, Trumpp A. Bone-marrow haematopoietic-stem-cell niches. *Nat Rev Immunol*. 2006;6(2):93-106.
93. Risau W, Flamme I. Vasculogenesis. *Annu Rev Cell Dev Biol*. 1995;11:73-91.
94. Caplan AI. Why are MSCs therapeutic? New data: new insight. *J Pathol*. 2009;217(2):318-24.
95. da Silva Meirelles L, Sand TT, Harman RJ, Lennon DP, Caplan AI. MSC frequency correlates with blood vessel density in equine adipose tissue. *Tissue Eng Part A*. 2009;15(2):221-9.
96. Richardson RL, Hausman GJ, Champion DR. Response of pericytes to thermal lesion in the inguinal fat pad of 10-day-old rats. *Acta Anat (Basel)*. 1982;114(1):41-57.
97. Corselli M, Chen CW, Crisan M, Lazzari L, Péault B. Perivascular ancestors of adult multipotent stem cells. *Arterioscler Thromb Vasc Biol*. 2010;30(6):1104-9.
98. Birbrair A, Zhang T, Wang ZM, Messi ML, Enikolopov GN, Mintz A, et al. Role of pericytes in skeletal muscle regeneration and fat accumulation. *Stem Cells Dev*. 2013;22(16):2298-314.
99. Montiel-Eulefi E, Nery AA, Rodrigues LC, Sánchez R, Romero F, Ulrich H. Neural differentiation of rat aorta pericyte cells. *Cytometry A*. 2012;81(1):65-71.
100. Psaltis PJ, Simari RD. Vascular wall progenitor cells in health and disease. *Circ Res*. 2015;116(8):1392-412.
101. Corselli M, Chin CJ, Parekh C, Sahaghian A, Wang W, Ge S, et al. Perivascular support of human hematopoietic stem/progenitor cells. *Blood*. 2013;121(15):2891-901.
102. Chen CW, Okada M, Proto JD, Gao X, Sekiya N, Beckman SA, et al. Human pericytes for ischemic heart repair. *Stem Cells*. 2013;31(2):305-16.
103. Vaculik C, Schuster C, Bauer W, Iram N, Pfisterer K, Kramer G, et al. Human dermis harbors distinct mesenchymal stromal cell subsets. *J Invest Dermatol*. 2012;132(3 Pt 1):563-74.
104. Castrechini NM, Murthi P, Gude NM, Erwich JJ, Gronthos S, Zannettino A, et al. Mesenchymal stem cells in human placental chorionic villi reside in a vascular Niche. *Placenta*. 2010;31(3):203-12.
105. Crisan M, Corselli M, Chen WC, Péault B. Perivascular cells for regenerative medicine. *J Cell Mol Med*. 2012;16(12):2851-60.

106. Ashton N, de Oliveira F. Nomenclature of pericytes. Intramural and extramural. *Br J Ophthalmol.* 1966;50(3):119-23.
107. Birbrair A, Zhang T, Wang ZM, Messi ML, Mintz A, Delbono O. Pericytes at the intersection between tissue regeneration and pathology. *Clin Sci (Lond).* 2015;128(2):81-93.
108. Díaz-Flores L, Gutiérrez R, Madrid JF, Varela H, Valladares F, Acosta E, et al. Pericytes. Morphofunction, interactions and pathology in a quiescent and activated mesenchymal cell niche. *Histol Histopathol.* 2009;24(7):909-69.
109. Nehls V, Drenckhahn D. Heterogeneity of microvascular pericytes for smooth muscle type alpha-actin. *J Cell Biol.* 1991;113(1):147-54.
110. Simon C, Lickert H, Götz M, Dimou L. Sox10-iCreERT2 : a mouse line to inducibly trace the neural crest and oligodendrocyte lineage. *Genesis.* 2012;50(6):506-15.
111. Hirschi KK, D'Amore PA. Pericytes in the microvasculature. *Cardiovasc Res.* 1996;32(4):687-98.
112. Mederacke I, Hsu CC, Troeger JS, Huebener P, Mu X, Dapito DH, et al. Fate tracing reveals hepatic stellate cells as dominant contributors to liver fibrosis independent of its aetiology. *Nat Commun.* 2013;4:2823.
113. Lin SL, Kisseleva T, Brenner DA, Duffield JS. Pericytes and perivascular fibroblasts are the primary source of collagen-producing cells in obstructive fibrosis of the kidney. *Am J Pathol.* 2008;173(6):1617-27.
114. Shepro D, Morel NM. Pericyte physiology. *FASEB J.* 1993;7(11):1031-8.
115. Armulik A, Genové G, Mäe M, Nisancioglu MH, Wallgard E, Niaudet C, et al. Pericytes regulate the blood-brain barrier. *Nature.* 2010;468(7323):557-61.
116. Pallone TL, Sillardorff EP. Pericyte regulation of renal medullary blood flow. *Exp Nephrol.* 2001;9(3):165-70.
117. Kelly-Goss MR, Sweat RS, Stapor PC, Peirce SM, Murfee WL. Targeting pericytes for angiogenic therapies. *Microcirculation.* 2014;21(4):345-57.
118. Tang W, Zeve D, Suh JM, Bosnakovski D, Kyba M, Hammer RE, et al. White fat progenitor cells reside in the adipose vasculature. *Science.* 2008;322(5901):583-6.
119. Zannettino AC, Paton S, Arthur A, Khor F, Itescu S, Gimble JM, et al. Multipotential human adipose-derived stromal stem cells exhibit a perivascular phenotype in vitro and in vivo. *J Cell Physiol.* 2008;214(2):413-21.
120. Darby IA, Laverdet B, Bonté F, Desmoulière A. Fibroblasts and myofibroblasts in wound healing. *Clin Cosmet Investig Dermatol.* 2014;7:301-11.
121. Bagul N, Ganjre A, Goryawala SN, Kathariya R, Dusane S. Dynamic role of myofibroblasts in oral lesions. *World J Clin Oncol.* 2015;6(6):264-71.
122. Papetti M, Shujath J, Riley KN, Herman IM. FGF-2 antagonizes the TGF-beta1-mediated induction of pericyte alpha-smooth muscle actin expression: a role for myf-5

- and Smad-mediated signaling pathways. *Invest Ophthalmol Vis Sci*. 2003;44(11):4994-5005.
123. Wong SP, Rowley JE, Redpath AN, Tilman JD, Fellous TG, Johnson JR. Pericytes, mesenchymal stem cells and their contributions to tissue repair. *Pharmacol Ther*. 2015;151:107-20.
 124. Betsholtz C, Keller A. PDGF, pericytes and the pathogenesis of idiopathic basal ganglia calcification (IBGC). *Brain Pathol*. 2014;24(4):387-95.
 125. Hellström M, Kalén M, Lindahl P, Abramsson A, Betsholtz C. Role of PDGF-B and PDGFR-beta in recruitment of vascular smooth muscle cells and pericytes during embryonic blood vessel formation in the mouse. *Development*. 1999;126(14):3047-55.
 126. Nehls V, Denzer K, Drenckhahn D. Pericyte involvement in capillary sprouting during angiogenesis in situ. *Cell Tissue Res*. 1992;270(3):469-74.
 127. Xiao L, Nasu M. From regenerative dentistry to regenerative medicine: progress, challenges, and potential applications of oral stem cells. *Stem Cells Cloning*. 2014;7:89-99.
 128. Volponi AA, Sharpe PT. The tooth -- a treasure chest of stem cells. *Br Dent J*. 2013;215(7):353-8.
 129. Smith AJ, Cassidy N, Perry H, Bègue-Kirn C, Ruch JV, Lesot H. Reactionary dentinogenesis. *Int J Dev Biol*. 1995;39(1):273-80.
 130. Gronthos S, Mankani M, Brahimi J, Robey PG, Shi S. Postnatal human dental pulp stem cells (DPSCs) in vitro and in vivo. *Proc Natl Acad Sci U S A*. 2000;97(25):13625-30.
 131. Martens W, Bronckaers A, Politis C, Jacobs R, Lambrichts I. Dental stem cells and their promising role in neural regeneration: an update. *Clin Oral Investig*. 2013;17(9):1969-83.
 132. Alge DL, Zhou D, Adams LL, Wyss BK, Shadday MD, Woods EJ, et al. Donor-matched comparison of dental pulp stem cells and bone marrow-derived mesenchymal stem cells in a rat model. *J Tissue Eng Regen Med*. 2010;4(1):73-81.
 133. Gronthos S, Brahimi J, Li W, Fisher LW, Cherman N, Boyde A, et al. Stem cell properties of human dental pulp stem cells. *J Dent Res*. 2002;81(8):531-5.
 134. d'Aquino R, Graziano A, Sampaolesi M, Laino G, Pirozzi G, De Rosa A, et al. Human postnatal dental pulp cells co-differentiate into osteoblasts and endotheliocytes: a pivotal synergy leading to adult bone tissue formation. *Cell Death Differ*. 2007;14(6):1162-71.
 135. Arthur A, Rychkov G, Shi S, Koblar SA, Gronthos S. Adult human dental pulp stem cells differentiate toward functionally active neurons under appropriate environmental cues. *Stem Cells*. 2008;26(7):1787-95.

136. Miura M, Gronthos S, Zhao M, Lu B, Fisher LW, Robey PG, et al. SHED: stem cells from human exfoliated deciduous teeth. *Proc Natl Acad Sci U S A*. 2003;100(10):5807-12.
137. Nakamura S, Yamada Y, Katagiri W, Sugito T, Ito K, Ueda M. Stem cell proliferation pathways comparison between human exfoliated deciduous teeth and dental pulp stem cells by gene expression profile from promising dental pulp. *J Endod*. 2009;35(11):1536-42.
138. Wang X, Sha XJ, Li GH, Yang FS, Ji K, Wen LY, et al. Comparative characterization of stem cells from human exfoliated deciduous teeth and dental pulp stem cells. *Arch Oral Biol*. 2012;57(9):1231-40.
139. Zhao H, Chai Y. Stem Cells in Teeth and Craniofacial Bones. *J Dent Res*. 2015;94(11):1495-501.
140. Sakai VT, Zhang Z, Dong Z, Neiva KG, Machado MA, Shi S, et al. SHED differentiate into functional odontoblasts and endothelium. *J Dent Res*. 2010;89(8):791-6.
141. Seo BM, Sonoyama W, Yamaza T, Coppe C, Kikuri T, Akiyama K, et al. SHED repair critical-size calvarial defects in mice. *Oral Dis*. 2008;14(5):428-34.
142. Sonoyama W, Liu Y, Fang D, Yamaza T, Seo BM, Zhang C, et al. Mesenchymal stem cell-mediated functional tooth regeneration in swine. *PLoS One*. 2006;1:e79.
143. Tang L, Li N, Xie H, Jin Y. Characterization of mesenchymal stem cells from human normal and hyperplastic gingiva. *J Cell Physiol*. 2011;226(3):832-42.
144. Fournier BP, Ferre FC, Couty L, Lataillade JJ, Gourven M, Naveau A, et al. Multipotent progenitor cells in gingival connective tissue. *Tissue Eng Part A*. 2010;16(9):2891-9.
145. McCulloch CA. Progenitor cell populations in the periodontal ligament of mice. *Anat Rec*. 1985;211(3):258-62.
146. Seo BM, Miura M, Gronthos S, Bartold PM, Batouli S, Brahim J, et al. Investigation of multipotent postnatal stem cells from human periodontal ligament. *Lancet*. 2004;364(9429):149-55.
147. Wang L, Shen H, Zheng W, Tang L, Yang Z, Gao Y, et al. Characterization of stem cells from alveolar periodontal ligament. *Tissue Eng Part A*. 2011;17(7-8):1015-26.
148. Xu J, Wang W, Kapila Y, Lotz J, Kapila S. Multiple differentiation capacity of STRO-1+/CD146+ PDL mesenchymal progenitor cells. *Stem Cells Dev*. 2009;18(3):487-96.
149. Ponnaiyan D, Bhat KM, Bhat GS. Comparison of immuno-phenotypes of stem cells from human dental pulp and periodontal ligament. *Int J Immunopathol Pharmacol*. 2012;25(1):127-34.

150. Shi S, Bartold PM, Miura M, Seo BM, Robey PG, Gronthos S. The efficacy of mesenchymal stem cells to regenerate and repair dental structures. *Orthod Craniofac Res.* 2005;8(3):191-9.
151. Huang CY, Pelaez D, Dominguez-Bendala J, Bendala JD, Garcia-Godoy F, Cheung HS. Plasticity of stem cells derived from adult periodontal ligament. *Regen Med.* 2009;4(6):809-21.
152. Sununliganon L, Singhatanadgit W. Highly osteogenic PDL stem cell clones specifically express elevated levels of ICAM1, ITGB1 and TERT. *Cytotechnology.* 2012;64(1):53-63.
153. Iwasaki K, Komaki M, Yokoyama N, Tanaka Y, Taki A, Kimura Y, et al. Periodontal ligament stem cells possess the characteristics of pericytes. *J Periodontol.* 2013;84(10):1425-33.
154. San Miguel SM, Fatahi MR, Li H, Igwe JC, Aguila HL, Kalajzic I. Defining a visual marker of osteoprogenitor cells within the periodontium. *J Periodontal Res.* 2010;45(1):60-70.
155. Zhang J, An Y, Gao LN, Zhang YJ, Jin Y, Chen FM. The effect of aging on the pluripotential capacity and regenerative potential of human periodontal ligament stem cells. *Biomaterials.* 2012;33(29):6974-86.
156. Song JS, Kim SO, Kim SH, Choi HJ, Son HK, Jung HS, et al. In vitro and in vivo characteristics of stem cells derived from the periodontal ligament of human deciduous and permanent teeth. *Tissue Eng Part A.* 2012;18(19-20):2040-51.
157. Osathanon T. Transplantation of cryopreserved teeth: a systematic review. *Int J Oral Sci.* 2010;2(2):59-65.
158. Racz GZ, Kadar K, Foldes A, Kallo K, Perczel-Kovach K, Keremi B, et al. Immunomodulatory and potential therapeutic role of mesenchymal stem cells in periodontitis. *J Physiol Pharmacol.* 2014;65(3):327-39.
159. Lekic PC, Rajshankar D, Chen H, Tenenbaum H, McCulloch CA. Transplantation of labeled periodontal ligament cells promotes regeneration of alveolar bone. *Anat Rec.* 2001;262(2):193-202.
160. Park JY, Jeon SH, Choung PH. Efficacy of periodontal stem cell transplantation in the treatment of advanced periodontitis. *Cell Transplant.* 2011;20(2):271-85.
161. Ding G, Liu Y, Wang W, Wei F, Liu D, Fan Z, et al. Allogeneic periodontal ligament stem cell therapy for periodontitis in swine. *Stem Cells.* 2010;28(10):1829-38.
162. Liu O, Xu J, Ding G, Liu D, Fan Z, Zhang C, et al. Periodontal ligament stem cells regulate B lymphocyte function via programmed cell death protein 1. *Stem Cells.* 2013;31(7):1371-82.
163. Feng F, Akiyama K, Liu Y, Yamaza T, Wang TM, Chen JH, et al. Utility of PDL progenitors for in vivo tissue regeneration: a report of 3 cases. *Oral Dis.* 2010;16(1):20-8.

164. Gault P, Black A, Romette JL, Fuente F, Schroeder K, Thillou F, et al. Tissue-engineered ligament: implant constructs for tooth replacement. *J Clin Periodontol*. 2010;37(8):750-8.
165. Kalajzic I, Kalajzic Z, Kaliterna M, Gronowicz G, Clark SH, Lichtler AC, et al. Use of type I collagen green fluorescent protein transgenes to identify subpopulations of cells at different stages of the osteoblast lineage. *J Bone Miner Res*. 2002;17(1):15-25.
166. Braut A, Kalajzic I, Kalajzic Z, Rowe DW, Kollar EJ, Mina M. Colla1-GFP transgene expression in developing incisors. *Connect Tissue Res*. 2002;43(2-3):216-9.
167. Braut A, Kollar EJ, Mina M. Analysis of the odontogenic and osteogenic potentials of dental pulp in vivo using a Colla1-2.3-GFP transgene. *Int J Dev Biol*. 2003;47(4):281-92.
168. Schweitzer R, Chyung JH, Murtaugh LC, Brent AE, Rosen V, Olson EN, et al. Analysis of the tendon cell fate using Scleraxis, a specific marker for tendons and ligaments. *Development*. 2001;128(19):3855-66.
169. Pryce BA, Brent AE, Murchison ND, Tabin CJ, Schweitzer R. Generation of transgenic tendon reporters, ScxGFP and ScxAP, using regulatory elements of the scleraxis gene. *Dev Dyn*. 2007;236(6):1677-82.
170. Yokota T, Kawakami Y, Nagai Y, Ma JX, Tsai JY, Kincade PW, et al. Bone marrow lacks a transplantable progenitor for smooth muscle type alpha-actin-expressing cells. *Stem Cells*. 2006;24(1):13-22.
171. Kalajzic Z, Li H, Wang LP, Jiang X, Lamothe K, Adams DJ, et al. Use of an alpha-smooth muscle actin GFP reporter to identify an osteoprogenitor population. *Bone*. 2008;43(3):501-10.
172. Feil R, Wagner J, Metzger D, Chambon P. Regulation of Cre recombinase activity by mutated estrogen receptor ligand-binding domains. *Biochem Biophys Res Commun*. 1997;237(3):752-7.
173. Madisen L, Zwingman TA, Sunkin SM, Oh SW, Zariwala HA, Gu H, et al. A robust and high-throughput Cre reporting and characterization system for the whole mouse brain. *Nat Neurosci*. 2010;13(1):133-40.
174. Greco V, Guo S. Compartmentalized organization: a common and required feature of stem cell niches? *Development*. 2010;137(10):1586-94.
175. Bilic-Curcic I, Kronenberg M, Jiang X, Bellizzi J, Mina M, Marijanovic I, et al. Visualizing levels of osteoblast differentiation by a two-color promoter-GFP strategy: Type I collagen-GFPcyan and osteocalcin-GFPtpz. *Genesis*. 2005;43(2):87-98.
176. Dymont NA, Hagiwara Y, Matthews BG, Li Y, Kalajzic I, Rowe DW. Lineage tracing of resident tendon progenitor cells during growth and natural healing. *PLoS One*. 2014;9(4):e96113.
177. Lin Z, Fateh A, Salem DM, Intini G. Periosteum: biology and applications in craniofacial bone regeneration. *J Dent Res*. 2014;93(2):109-16.

178. Bosshardt DD, Schroeder HE. Cementogenesis reviewed: a comparison between human premolars and rodent molars. *Anat Rec.* 1996;245(2):267-92.
179. Cao Z, Zhang H, Zhou X, Han X, Ren Y, Gao T, et al. Genetic evidence for the vital function of Osterix in cementogenesis. *J Bone Miner Res.* 2012;27(5):1080-92.
180. Chai Y, Jiang X, Ito Y, Bringas P, Han J, Rowitch DH, et al. Fate of the mammalian cranial neural crest during tooth and mandibular morphogenesis. *Development.* 2000;127(8):1671-9.
181. Bosshardt DD. Are cementoblasts a subpopulation of osteoblasts or a unique phenotype? *J Dent Res.* 2005;84(5):390-406.
182. Huang X, Bringas P, Slavkin HC, Chai Y. Fate of HERS during tooth root development. *Dev Biol.* 2009;334(1):22-30.
183. Chen SC, Marino V, Gronthos S, Bartold PM. Location of putative stem cells in human periodontal ligament. *J Periodontal Res.* 2006;41(6):547-53.
184. Han J, Menicanin D, Marino V, Ge S, Mrozik K, Gronthos S, et al. Assessment of the regenerative potential of allogeneic periodontal ligament stem cells in a rodent periodontal defect model. *J Periodontal Res.* 2014;49(3):333-45.
185. Yang JR, Hsu CW, Liao SC, Lin YT, Chen LR, Yuan K. Transplantation of embryonic stem cells improves the regeneration of periodontal furcation defects in a porcine model. *J Clin Periodontol.* 2013;40(4):364-71.
186. Polimeni G, Xiropaidis AV, Wikesjö UM. Biology and principles of periodontal wound healing/regeneration. *Periodontol 2000.* 2006;41:30-47.
187. Zhang QZ, Nguyen AL, Yu WH, Le AD. Human oral mucosa and gingiva: a unique reservoir for mesenchymal stem cells. *J Dent Res.* 2012;91(11):1011-8.
188. Xu X, Chen C, Akiyama K, Chai Y, Le AD, Wang Z, et al. Gingivae contain neural-crest- and mesoderm-derived mesenchymal stem cells. *J Dent Res.* 2013;92(9):825-32.
189. Dulauroy S, Di Carlo SE, Langa F, Eberl G, Peduto L. Lineage tracing and genetic ablation of ADAM12(+) perivascular cells identify a major source of profibrotic cells during acute tissue injury. *Nat Med.* 2012;18(8):1262-70.
190. Majumdar MK, Keane-Moore M, Buyaner D, Hardy WB, Moorman MA, McIntosh KR, et al. Characterization and functionality of cell surface molecules on human mesenchymal stem cells. *J Biomed Sci.* 2003;10(2):228-41.

11. ŽIVOTOPIS

Hrvoje Roguljić rođen je 28. veljače 1985. godine u Osijeku gdje je završio osnovnu i srednju školu. 2003. godine upisao je Medicinski fakultet Sveučilišta Josipa Jurja Strossmayera u Osijeku. 2009. godine je diplomirao te započeo pripravnički staž u Kliničkom bolničkom centru Osijek. Od prosinca 2009. godine je zaposlen kao znanstveni novak u suradničkom zvanju asistenta na znanstveno-istraživačkom projektu „Prevenција stvaranja i recidiva mokraćnih kamenaca“ unutar programa „Rizični čimbenici patološke mineralizacije tkiva“ voditelja prof. emeritusa Antuna Tucaka. Iste godine upisao je i Poslijediplomski doktorski studiji Biomedicina i zdravstvo na Medicinskom fakultetu Sveučilišta Josipa Jurja Strossmayera u Osijeku. Od studenog 2011. do kolovoza 2013. godine boravio je na znanstveno-istraživačkom usavršavanju na University of Connecticut Health Center, Department of Reconstructive Sciences gdje je pod vodstvom mentora prof. dr. sc. Ive Kalajzića izveo sva istraživanja svojeg doktorskog rada. U ožujku 2014. godine započeo je specijalizaciju iz kardiologije na Klinici za unutarnje bolesti Kliničkog bolničkog centra Osijek. Sudjelovao je na više međunarodnih i domaćih znanstvenih skupova te je objavio 4 rada citirana u Current Contents-u.