

PROMJENE PROMJERA ŽUČNIH VODOVA NAKON LAPAROSKOPSKE KOLECISTEKTOMIJE: PROSPEKTIVNA STUDIJA MAGNETSKOREZONANTNOM KOLANGIOPANKREATOGRAFIJOM

Pavlović, Tomislav

Doctoral thesis / Disertacija

2020

Degree Grantor / Ustanova koja je dodijelila akademski / stručni stupanj: **Josip Juraj Strossmayer University of Osijek, Faculty of Medicine Osijek / Sveučilište Josipa Jurja Strossmayera u Osijeku, Medicinski fakultet Osijek**

Permanent link / Trajna poveznica: <https://um.nsk.hr/um:nbn:hr:152:101229>

Rights / Prava: [In copyright](#) / [Zaštićeno autorskim pravom.](#)

Download date / Datum preuzimanja: **2024-07-09**



Repository / Repozitorij:

[Repository of the Faculty of Medicine Osijek](#)



SVEUČILIŠTE JOSIPA JURJA STROSSMAYERA U OSIJEKU
MEDICINSKI FAKULTET OSIJEK

Tomislav Pavlović

PROMJENE PROMJERA ŽUČNIH VODOVA NAKON LAPAROSKOPSKE
KOLECISTEKTOMIJE: PROSPEKTIVNA STUDIJA MAGNETSKOREZONANTNOM
KOLANGIOPANKREATOGRAFIJOM

Doktorska disertacija

Osijek, 2020.

Mentor: prof.dr.sc.Zvonimir Sučić dr.med.

Rad ima 85 stranica.

ZAHVALE

Zahvaljujem mentoru, prof. dr. sc. Zvonimiru Sučiću, dr. med., na savjetima i pomoći koju mi je pružio u izradi rada.

Posebno zahvaljujem prof.dr.sc. Draganu Primorcu, dr.med., na nesebičnoj pomoći i potpori te dragocjenim uputama i savjetima koji su mi bili potrebni za izradu ove doktorske disertacije.

Hvala radiološkim tehnolozima Zavoda za radiologiju Kliničke bolnice „Sveti Duh“na pomoći u obradi pacijenata.

Zahvaljujem se prof.dr.sc.Žarku Rašiću dr.med. i djelatnicima Klinike za kirurgiju Kliničke bolnice „Sveti Duh“ na pomoći u realizaciji ovog rada.

I na kraju, veliko hvala mojoj obitelji na strpljenju i podršci.

SADRŽAJ

1. Uvod.....	1
1.1. Uvod u temu.....	1
1.2. Anatomija žučnog mjehura i žučnih vodova.....	3
1.3. Fiziologija žuči.....	5
1.4. Nastanak žučnih kamenaca.....	6
1.5. Laparoscopska kolecistektomija.....	7
2. Hipoteza.....	9
3. Ciljevi istraživanja.....	10
4. Metode i ispitanici	11
4.1. Ustroj studije	11
4.2. Ispitanici	11
4.3. Metode.....	12
4.4. Statističke metode.....	14
5. Rezultati.....	15
5.1. Osnovna obilježja spitanika.....	15
5.2. Vrijednosti promjera intrahepatalnih i ekstrahepatalnih žučnih vodova u kontrolnoj skupini i u skupini ispitanika prije laparoscopske kolecistektomije.....	17
5.3. Vrijednosti promjera intrahepatalnih i ekstrahepatalnih žučnih vodova u skupini ispitanika s laparoscopskom kolecistektomijom u odnosu na spol.....	20
5.4. Vrijednosti promjera intrahepatalnih i ekstrahepatalnih žučnih vodova u skupini ispitanika s laparoscopskom kolecistektomijom u odnosu na dob ispitanika.....	26
5.5. Vrijednosti promjera intrahepatalnih i ekstrahepatalnih žučnih vodova u skupini ispitanika s laparoscopskom kolecistektomijom u odnosu na smjer.....	30
5.6. Vrijednosti promjera intrahepatalnih i ekstrahepatalnih žučnih vodova u skupini ispitanika s laparoscopskom kolecistektomijom u odnosu na provedena mjerenja.....	33
5.7. Povezanost promjera intrahepatalnih i ekstrahepatalnih žučnih vodova u skupini ispitanika s laparoscopskom kolecistektomijom s obilježjima ispitanika i biokemijskim pokazateljima.....	36
5.8. Povezanost razlike u promjeru 6 mjeseci nakon operacije i promjera prije operacije intrahepatalnih i ekstrahepatalnih žučnih vodova u skupini ispitanika s laparoscopskom kolecistektomijom, s obilježjima ispitanika i biokemijskim pokazateljima.....	45

5.9. Povezanost prediktora sintrahepatalnim i ekstrahepatalnim žučnim vodovima u skupini ispitanika s laparoskopskom kolecistektomijom (regresijska analiza).....	54
6. Rasprava.....	56
7. Zaključak.....	62
8. Sažetak.....	63
9. Summary.....	65
10. Literatura.....	67
11. Životopis.....	74

Kratice

ALP - alkalna fosfataza

ALT – alanin aminotransferaza

AP - anteroposteriorno

AST – aspartat aminotransferaza

CT - kompjuterizirana tomografija

DC - ductus choledochus - zajednički žučovod

DHC - ductus hepaticus communis - zajednički jetreni vod

ERCP - endoskopska retrogradna kolangiopankreatografija

GGT - gama-glutamilttransferaza

LL - laterolateralno

MR - magnetska rezonancija

MRCP - magnetskorezonantna kolangiopankreatografija

SD - standardna devijacija

UZV - ultrazvuk

1. UVOD

1.1. Uvod u temu

Većina studija o žučnoj problematici provedena je ultrazvučnom metodom, transabdominalnim ili endoskopskim ultrazvukom, a manji broj je proveden kompjuteriziranom tomografijom (CT), endoskopskom retrogradnom kolangiopankreatografijom (ERCP) ili magnetskorezonantnom kolangiopankreatografijom (MRCP). Ultrazvuk (UZV) i CT tehnika pregleda ne registriraju mjesto spajanja izvodnog voda žučnog mjehura (ductus cysticus) i zajedničkog jetrenog voda (ductus hepaticus communis) pa time niti razliku između zajedničkog jetrenog voda i zajedničkog žučovoda (ductusa choledocus), već se oba voda nazivaju zajednički žučovod. Promjer žučovoda može se promijeniti zbog različitih faktora. Opstruktivne promjene kao što su tumori žučnih vodova ili gušterače, koledokolitijaza, prijašnji kirurški zahvati i periampularni divertikul mogu uzrokovati dilataciju žučovoda(1-3). Kao dodatni čimbenici koji mogu uzrokovati dilataciju žučovoda spominju se dob i kolecistektomija. Prvi koji je objavio da dolazi do dilatacije žučovoda nakon kolecistektomije bio je Oddi(4). Dilatacija žučovoda povezana s dobi opisana je u nekoliko studija (5-8). Wu i suradnici objavili su da se promjer žučovoda povećava za 1 mm za svaku dekadu života (5). Bachar i suradnici objavili su povezanost dobi s promjerom žučovoda odnosno dilataciju žučovoda 0.04 mm na godinu (8).U odnosu na navedene studije dobiveni su i kontroverzni rezultati (9). Horow i suradnici u ultrazvučnoj studiji nisu našli značajnu dilataciju žučovoda s dobi (9). Daradkeh i suradnici objavili su da su dob, kolecistektomija i indeks tjelesne težine faktori koji utječu na dilataciju žučovoda (10). O tomu da nakon kolecistektomije dolazi do dilatacije žučovoda postoji više objavljenih studija (11-14). Valković i suradnici objavili su na temelju ultrazvučne prospektivne studije da se žučovod značajno dilatira tri mjeseca nakon kolecistektomije (11). Park i suradnici ultrazvučnom studijom objavili su da dolazi do postkolecistektomične dilatacije žučovoda (12). Kaim i suradnici objavili su na temelju ultrazvučne studije da dolazi do dilatacije žučovoda nakon kolecistektomije (13). Do istog zaključka, naime, da dolazi do dilatacije žučovoda nakon kolecistektomije došli su i Feng i suradnici(14). Međutim, dobiveni su i kontroverzni rezultati (15-18). Puri i suradnici objavili su na temelju ultrazvučne studije da ne dolazi do dilatacije žučovoda nakon kolecistektomije (15). Hunt i suradnici objavili su da ne dolazi do dilatacije žučovoda nakon kolecistektomije (16). Csendes i suradnici objavili su da dolazi do dilatacije žučovoda nakon kolecistektomije kod pacijenata starijih od 60 godina, ali

ne i kod pacijenata mlađih od 60 godina (17). Mueller i suradnici objavili su da nema značajne dilatacije žučovoda nakon kolecistektomije (18). MRCP-om se mogu analizirati ekstrahepatalni žučni vodovi kao i intrahepatalni vodovi. Wachsberg i suradnici objavili su ERCP studiju u kojoj u njihovoj promatranoj populaciji žučovod ima ovalan oblik pa je različit promjer žučovoda mjeran u anteroposteriornom i laterolateralnom smjeru (19). Shanmugam i suradnici objavili su da je MRCP neinvazivni „zlatni standard“ za evaluaciju žučne patologije (20). Do istog zaključka došli su i Park i suradnici(21). Gwal i suradnici objavili su MRCP studiju kod djece i utvrdili povećanje promjera žučovoda s dobi (22). Chen i suradnici utvrdili su MRCP studijom povećanje promjera žučovoda s dobi, značajno je veći kod starijih od 65 godina(23). Određeni lijekovi mogu uzrokovati dilataciju žučnih vodova (24). Problematika promjene promjera žučovoda nakon kolecistektomije promatrana je UZV, CT ili ERCP analizama, većina studija je retrospektivna, a manjim dijelom prospektivna uglavnom UZV ili CT analizama. Ultrazvuk je subjektivna metoda ovisna o pregledavaču limitirana u slučaju meteorizma crijevnih vijuga ili pretilošću pacijenta, dok se CT pretragom žučovod može detektirati samo u 30-68% pacijenata (25, 26). MRCP se približava idealnom dijagnostičkom modalitetu kada se koristi na temelju ispravnih indikacija temeljenih na kliničkoj sumnji i prediktivnom vrednovanju (27, 28). Kod pacijenata sa sumnjom na koledokolitijazu MRCP ima osjetljivost 0.90 i specifičnost 0.95 (29). S obzirom na kontroverzne rezultate ranijih studija glede promjene promjera ekstrahepatalnih žučnih vodova nakon kolecistektomije u ovom prospektivnom istraživanju MRCP-om utvrdit ćemo promjer ekstrahepatalnih žučnih vodova žučovoda i zajedničkog jetrenog voda te lijevog i desnog jetrenog voda kao najvećih intrahepatalnih vodova u anteroposteriornom (AP) i laterolateralnom (LL) promjeru prije i nakon laparoskopske kolecistektomije (tri mjeseca i šest mjeseci). Ovim istraživanjem žele se razriješiti kontroverze oko promjena promjera žučovoda kod postkolecistektomiranih pacijenata, što ima veliki značaj u tretmanu tih pacijenata. Radiolog može biti suočen s neočekivanom dilatacijom ekstrahepatičkih žučnih vodova, što predstavlja izazov u daljnjem tretmanu tih pacijenata. Saznanje može li se kod kolecistektomiranih pacijenata očekivati širi promjer žučovoda u odnosu na opću populaciju može biti od velike važnosti u prevenciji nepotrebnih pretraga kao što su laboratorijske analize, radiološke slikovne metode (CT, MRCP), invazivne tehnike (ERCP) tako da razumijevanje što predstavlja značajnu dilataciju žučovoda može biti od velike važnosti da se smanje doze zračenja kojima su pacijenti izloženi kod ponavljanja CT ili ERCP pregleda, kao i da se smanji broj potencijalnih komplikacija nakon ERCP pregleda te smanje troškovi zbog navedenih pretraga. Prednost ove prospektivne studije u odnosu na ranije studije temelji se na

uzorku, preciznosti i metodama. Na uzorku jer će se pacijenti koji su uzimali lijekove koje utječu na dilataciju žučovoda biti isključeni iz studije, zatim preciznosti s obzirom na osjetljivost i specifičnost MRCP pregleda te na metodama jer će se mjeriti promjer u frontalnoj i sagitalnoj ravnini na multiplim točkama, promjer će se mjeriti na ekstrahepatalnim žučnim vodovima, žučovodu i zajedničkom jetrenom vodu kao i na intrahepatalnim žučnim vodovima, lijevom i desnom jetrenom vodu te segmentalnim intrahepatalnim žučnim vodovima.

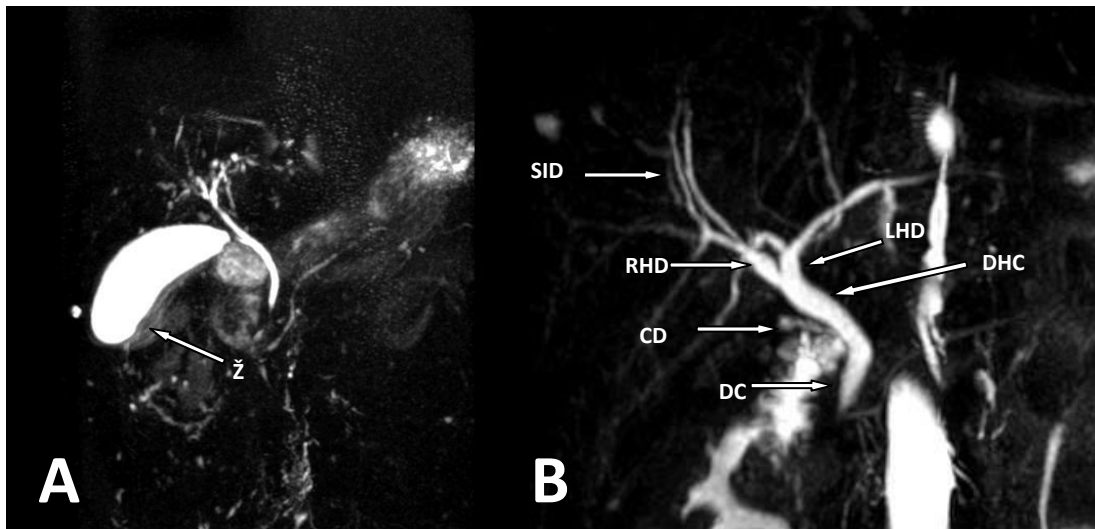
1.2. Anatomija žučnog mjehura i žučnih vodova

Žučni mjehur je organ smješten na visceralnoj površini jetre, kruškolikog oblika, duljine 7-10 cm, širine oko 4 cm, volumena 30-60 ml. Smješten je na površini jetre u udubini fossi vesicae biliaris ispod IVb i V segmenta jetre. Površina žučnjaka koja je okrenuta jetri odijeljena je od jetre vezivnim tkivom dok je preostala površina žučnjaka pokrivena visceralnim peritoneumom.

Na žučnom mjehuru razlikujemo dno ili fundus (fundus vesicae felleae), tijelo (corpus vesicae felleae) i vrat (collum vesicae felleae). Postepenim sužavanjem vrat žučnog mjehura prelazi u izvodni kanal (ductus cysticus) koji se spaja sa zajedničkim jetrenim vodom (ductus hepaticus communis) u zajednički žučovod (ductus choledochus). Arterijska opskrba žučnog mjehura potječe od arterije cistike, koja je najčešće ogranak desne grane hepatične arterije. Tijek cistične arterije pruža se iznad i iza izvodnog kanala žučnjaka te se na razini vrata žučnog mjehura dijeli u prednju i stražnju granu. Venska drenaža poglavito je usmjerena kroz ložu žučnog mjehura u jetru, a dijelom i preko vena koja se ulijevaju u venu porte. Funkcija žučnog mjehura je da služi kao spremište žuči u kojemu se žuč nakuplja izvan razdoblja probave i koncentrira resorpcijom dijela vode, koncentracija se povećava pet do dvadeset puta u odnosu na onu žuč koja se izlučuje u žučovod. Žučni mjehur je sluzničko-mišićni organ čija se stijenkasto sastoji od glatkih mišićnih vlakana. Vanjska kosa vlakna se križaju i tvore mrežu dok su unutarnja uzdužna vlakna smještena u dubini, a u vratu žučnjaka prelaze u kosa vlakna. Sluznica je nabrana što povećava površinu. Na vrat žučnjaka nastavlja se izvodni kanal koji je dužine oko 4 cm, promjera 1-3 mm, različitog tijeka. Izvodni kanal je važna struktura tijekom kolecistektomije jer je to mjesto postavljanja klipsi ili ligatura. Postoje različite varijante spajanja izvodnog voda žučnjaka sa žučnim vodovima, mjesto spajanja može biti na razini konfluensa desnog i lijevog jetrenog voda, te desni ili lijevi jetreni vod.

Najčešće, u gotovo 75% slučajeva, izvodni kanal žučnjaka se spaja sa zajedničkim jetrenim kanalom s desne strane pod oštrim kutem. Njegov tok može biti i paralelan sa zajedničkim jetrenim vodom koji može križati sa stražnje strane te se zatim spojiti s njim s lijeve, prednje ili stražnje strane. Također može postojati i niska insercija iza duodenuma. Izuzetno su rijetki dupli cistični vodovi, zatim ageneza izvodnog kanala, pri čemu se žučni mjehur direktno ulijeva u glavni žučni vod, ili ageneza žučnjaka i izvodnog kanala.

Temeljena podjela žučnih vodova je na intrahepatalne i ekstrahepatalne, Slika 1.1. Intrahepatalni vodovi počinju bilijarnim kanalikulusima koji okružuju hepatocite, slijede Heringovi kanalići, bilijarni duktusi. Nastavljaju se interlobularni kanali koji postepenim povećavanjem formiraju segmentalne vodove. Od segmentalnih vodova u svakom jetrenom režnju formiraju se glavni jetreni vodovi, lijevi i desni. Desni jetreni vod duljine oko 0.5 do 2.5 cm nastaje spajanjem segmentalnih vodova iz V,VI,VII i VIII segmenta jetre. Lijevi jetreni vod duljine je 2- 4 cm, nastaje spajanjem segmentalnih vodova iz I,II,III i IV segmenta jetre. Spoj lijevog i desnog jetrenog kanala (bilijarni konfluens) nalazi se na razini hilusa jetre, okružen je zadebljanjem Glisonove kapsule jetre. Od bilijarnog konfluensa počinje zajednički jetreni kanal (ductus hepaticus communis) koji je dužine oko 6-8 cm, promjera oko 6 mm. Poslije spajanja s izvodnim kanalom žučnog mjehura (d.cysticus), nastaje žučovod (d.choledochus) koji je duljine oko 8 cm, a promjera do 6mm. Donji odsječak žučovoda spaja se s glavnim gušteračnim vodom (lat. ductus pancreaticus major) u ampulu Vateri koju obavija hepatopankreasni mišićni sfinkter (Oddijev sfinkter). Najčešće u oko 75% slučajeva žučovod i pankreatični kanal čine zajednički izvodni kanal, dok se u 25% slučajeva žučovod i pankreatični kanal ulijevaju odvojeno u ampulu Vateri. Oddijev sfinkter regulira prolaz žuči iz žučovoda u dvanaesterac, tlak u bilijarnom sustavu i deponiranje žuči u žučnom mjehuru.



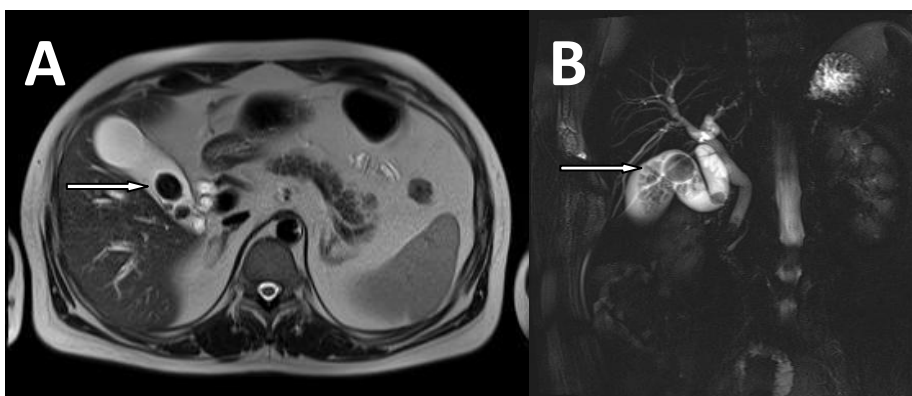
Slika 1.1. Magentskorezonantna kolangiopankreatografija (MRCP). (A) prije kolecistektomije (B) nakon kolecistektomije, Ž- žučni mjehur, DC- žučovod, CD- izvodni kanal žučnjaka, DHC- zajednički jetreni vod, RHD- desni jetreni žučni vod, LHD- lijevi jetreni žučni vod, SID- segmentalni intrahepatični žučni vod

1.3. Fiziologija žuči

U hepatocitima se stvara žuč koja se izlučuje u intrahepatalne žučne vodove, zatim se kroz lijevi i desni jetreni vod te kroz zajednički jetreni vod i cistični kanal transportira i deponira u žučni mjehur gdje se koncentrira. Kontrakcijom žučnog mjehura koja je stimulirana hormonima (kolecistokininom) žuč se luči kroz cistični kanal u žučovod te kroz ampulu Vateri u dvanaesterac. Osnovna funkcija žuči je emulgacija masti u tankom crijevu i time omogućuju njihovo probavljanje i apsorpiranje. Hepatobilijarni sustav izlučuje 500-1000 ml žuči dnevno. Žuč pomaže neutralizaciji želučane kiseline koja ulazi u dvanaesterac. Žuč se sastoji od vode, žučnih soli (kiselina), kolesterola, bilirubina, fosfolipida i proteina. Glavne žučne kiseline su kolinska kiselina i henodezoksi kolna kiselina. U tankom crijevu prolaze dehidroksilaciju do deoksikolne i litosolne kiseline. U terminalnom ileumu se žučne kiseline apsorpiraju te se preko sustava vene porte vraćaju u jetru.

1.4. Nastanak žučnih kamenaca

Mehanizam nastanka žučnih kamenaca temelji se na biokemijskim poremećajima kada postoji zasićenost žuči određenim tvarima, od kojih je najčešće kolesterol. Ako prezasićenost potraje, dolazi do kristalizacije i stvaranja kristala koji se s vremenom povećavaju agregacijom ili stapanjem kristala i formiraju kamence. Glavne tvari od kojih mogu nastati žučni kamenci su kolesterol i kalcij bilirubin. Na osnovu toga se žučni kamenci dijele na kolesterolske i pigmentne. Kolesterolski žučni kamenci čine 70-80% svih kamenaca, sadrže kolesterol kao glavnu komponentu. Pigmentni žučni kamenci čine 20-30% svih kamenaca, najčešće sadrže nekonjugirani bilirubin kao glavnu komponentu. Pigmentni žučni kamenci mogu biti crni ili smeđi. Neconjugirani bilirubin može biti prisutan u većim koncentracijama od uobičajenih u stanjima kao što je ciroza jetre ili kronična hemoliza i može stvoriti netopljive precipitate s kalcijem te zatim kristalizirati i stvoriti kamence, koji uslijed oksidacije i taloženja bilirubina poprimaju crnu boju. U slučajevima bakterijskih infekcija, bakterije hidroliziraju konjugirani bilirubin dovode do porasta nekonjugiranog bilirubina i stvaranja kristala, a također hidroliziraju i lecitin, u tim slučajevima formiraju se smeđi kamenci. Mješoviti kamenci nastaju ako kolesterolski žučni kamenci postanu kolonizirani s bakterijama. Bakterije hidroliziraju bilirubinske konjugate te se kolesterolski kamenci spajaju s kalcijevim bilirubinatom, tako formiraju mješovite kamence. MRCP ima osjetljivost 0.90 i specifičnost 0.95 u otkrivanju kamenaca ekstrahepatalnih žučnih vodova (29), Slika 1.2.



Slika 1.2.(A) MR T2W- kamenci žučnjaka,(B) Magentskorezonantna kolangiopankreatografija (MRCP) - kamenci žučnjaka

Kolesterolski žučni kamenci češći su kod ženskog spola i u starijoj dobi. Čimbenici rizika su i pretilost, trudnoća, neki lijekovi, genetski faktor, metabolički sindrom, rezistencija na inzulin, dijabetes melitus tipa II, hipertenzija i hiperlipidemija. U trudnoći progesteron smanjuje kontraktilnost žučnog mjehura, što dovodi do staze i koncentriranja žuči. Stazu žučnjaka uzrokuje i gladovanje, parenteralna prehrana, ozljede leđne moždine.

Prevalencija kolelitijaze prema francuskoj studiji je 13.9%, kao rizične faktore pronašli su spol, češća kod žena, povišeni indeks tjelesne mase i dob (30).

Incidencija žučnih kamenca u žena je 2-3 puta veća od muškaraca (30, 31). Tumači se hormonskim utjecajem estrogena što dovodi do povećanog lučenja kolesterola.

1.5. Laparoskopna kolecistektomija

Najčešća metoda za tretman simptomatskih žučnih kamenaca je kolecistektomija, kirurška metoda kojom se odstranjuje žučni mjehur. Kolecistektomija je jedna od najčešće korištenih procedura u gastroenterološkoj kirurgiji. Prvu kolecistektomiju je izveo njemački kirurg Carl Langenbuch u bolnici Lazarus u Berlinu 1882 godine. Postoje dvije metode kirurškog liječenja: otvorena ili klasična kolecistektomija i laparoskopna kolecistektomija. Danas se većina operacija kolecistektomije obavlja laparoskopnim pristupom, a koja je prihvaćena kao zlatni standard za liječenje kolelitijaze kao i za akutni i kronični kolecistitis (32). Ovisno o tijeku laparoskopne kolecistektomije operacija se može konvertirati u otvorenu. Stope konverzije prema novijim studijama iznose oko 2% (33). Glavne indikacije za kolecistektomiju su: bilijarne kolike, bilijarni pankreatitis, kolecistitis i koledokolijaza. Indikacije za otvorenu kolecistektomiju su sumnja na karcinom žučnjaka, gallstone ileus, pacijenti s cirozom jetre, Mirizzi sindrom. Jedan od glavnih razloga za izvođenje kolecistektomije je akutni kolecistitis, preporuka je da se izvede rana kolecistektomija, unutar 72 sata (34), a u slučaju da se rana kolecistektomija ne može izvršiti, onda se nakon stabilizacije kliničkog stanja pacijenta upućuje na odgođenu laparoskopnu kolecistektomiju (35). Prednosti laparoskopne kolecistektomije su: manja rana, brži oporavak, kraća hospitalizacija, manja postoperativna bol i bolji kozmetički učinak. Komplikacije laparoskopne kolecistektomije su: komplikacije vezane općenito uz laparoskopne operacije kao što su ozljede retroperitonealnih krvnih žila i unutarnjih organa te komplikacije vezane uz laparoskopnu kolecistektomiju kao što su ozljede žučnih vodova i

ozljede hepatobilijarnih krvnih žila. Unatoč sve većem iskustvu i napretku u laparoskopskim vještinama kirurga, incidencija ozljedna žučnih vodova još uvijek je povišena u usporedbi s otvorenom kolecistektomijom(36), objavljene su studije sa stopom ozljeda bilijarnog sustava do 3% (37-40), dok stopa ozljeda žučnih vodova kod otvorene kolecistektomije iznosi između 0.1 i 0.5% (41-44). Kao kasna komplikacija može se javiti i striktura žučnog voda.

2. HIPOTEZA

Nakon laparoskopske kolecistektomije povećava se promjer žučnih vodova.

3. CILJEVI ISTRAŽIVANJA

Istražiti utjecaj laparoscopske kolecistektomije na promjer žučnih vodova mjereno magnetskorezonantnom kolangiopankreatografijom.

Istražiti promjene promjera intrahepatalnih i ekstrahepatalnih žučnih vodova prije i nakon laparoscopske kolecistektomije (tri mjeseca i šest mjeseci nakon operacije), istražiti moguću povezanost promjera intrahepatalnih i ekstrahepatalnih žučnih vodova i dobi, istražiti moguću povezanost promjena promjera s biokemijskim parametrima (bilirubinom, ALP, AST, ALT, GGT).

4. ISPITANICI I METODE

4.1. Ustroj studije

Prospektivno opservacijsko istraživanje počelo je nakon odobrenja Etičkog povjerenstva Kliničke bolnice „Sveti Duh“ Zagreb (Broj: 01-580, datum: 9. veljače 2017.) u skladu s odredbama Helsinške deklaracije 1964., trajalo od ožujka 2017. do srpnja 2018.

Uključni kriteriji: dob-stariji od 18 godina, potvrđena kolelitijaza ili kolesteroloza

Isključni kriteriji:

- pacijenti s bolestima jetre: kongenitalni poremećaji, metabolički poremećaji, ciroza, autoimune bolesti, infekcija, hepatitis, maligne bolesti
- pacijenti s bolestima gušterače: kongenitalni poremećaji, autoimuni poremećaji, inflamatorni poremećaji, maligniteti
- pacijenti s bolestima žučnjaka i žučnih vodova: akutna upala žučnjaka, akutna upala žučnih vodova, koledokolitijaza
- pacijenti kojima je laparoscopska operacija bila konvertirana u otvorenuolecistektomiju bili su isključeni iz istraživanja
- pacijenti koji su unutar 3 dana do operacije uzimali sljedeće lijekove bili su isključeni iz istraživanja: opioide, atropin, blokatore kalcijevih kanala, octreotide acetat, progesteron, histamin2 receptor stimulatori, theophyllin, glucagon, erythromycin, indometacin
- pacijenti s masnom infiltracijom jetre i benignim tm promjenama jetre kao što su adenomi, hemangiomi i fokalna nodularna hiperplazija nisu bili isključeni iz istraživanja
- pacijenti nisu isključeni iz istraživanja ako je od akutne upale žučnjaka prošlo više od 6 tjedana te ako su bili uredni laboratorijski nalazi koji isključuju upalu (leukociti, diferencijalna krvna slika, C-reaktivni protein).

4.2. Ispitanici

Ispitanici su pacijenti stariji od 18 godina koji su upućeni na elektivnu laparoscopskuolecistektomiju zbog kolelitijaze ili kolesteroloze žučnjaka u Klinikuzakirurgiju Kliničke bolnice „Sveti Duh“ Zagreb.

Dva pacijenta su isključena iz studije, jedan zbog koledoholitijaze 3 mjeseca nakonolecistektomije te drugi zbog intrahepatičke litijaze 6 mjeseci nakon operacije. Konačna ispitivana skupina je imala 48 pacijenata, 33 žene i 15 muškaraca.

Kontrolnu skupinu čini 48 osoba koji su upućeni na MR pregled iz drugih razloga, a nemaju bolesti jetre, žučnjaka, žučnih vodova i gušterače i s normalnim vrijednostima laboratorijskih nalaza: bilirubina, ALP, GGT, ALT, AST. Kontrolna skupina odgovaraispitivanoj skupini po dobi i spolu.

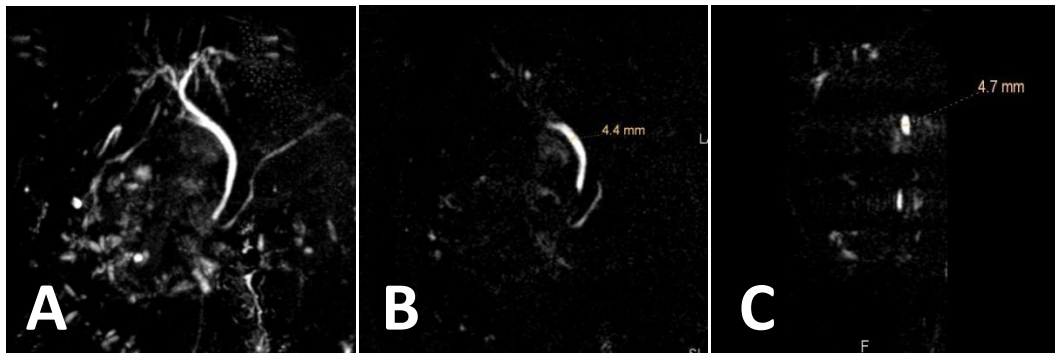
Ukupno, istraživanje je provedeno ukupno na 96 ispitanika, podijeljenih u dvije skupine po 48 (50 %) ispitanika.

4.3. Metode

Pregled se izvodio u Zavodu za radiologiju Kliničke bolnice „Sveti Duh“ Zagreb, na MR uređaju Phillips Achieva 1.5T (Phillips Medical Systems, 2008, Eindhoven, Nizozemska).

Pacijenti su pregledani nakon barem 8 sati gladovanja, unutar 7 dana prije kolecistektomije, zatim nakon 3 mjeseca i 6 mjeseci nakon kolecistektomije. Pregled se očitavao na istoj radnoj stanici od strane jednog radiologa.

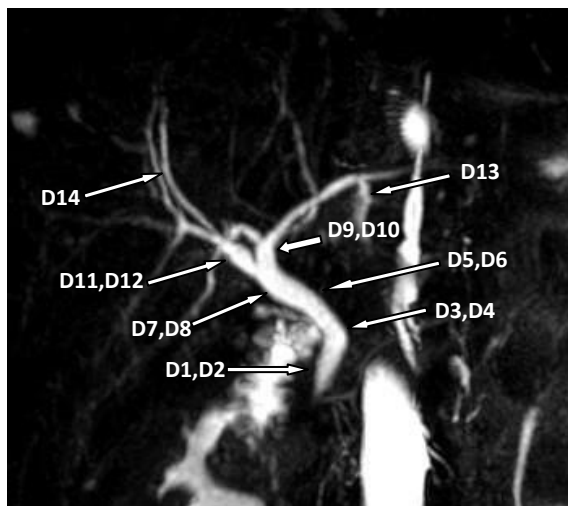
Pregled se izvodio u standardnom protokolu za MRCP. Pregled se izvršio zavojnicom za tijelo, korištena je tro-dimenzionalna visokorezolutna sekvenca sa saturacijom masti u koronarnoj ravnini s parametrima: vrijeme ponavljanja 1204ms, eho vrijeme 650ms, debljina sloja 1.6mm te aksijalna balansirana turbo eho sekvenca: vrijeme ponavljanja 3.7ms, eho vrijeme 1.8ms, debljina sloja 5mm. Čitavo pankreatično-bilijarno stablo je pregledano. Mjerio se najširi promjer žučovoda: u distalnoj polovici, u proksimalnoj polovici neposredno kaudalno od spoja voda žučnjaka i zajedničkog jetrenog voda, zatim najširi promjer zajedničkog jetrenog voda u proksimalnoj i distalnoj polovici te promjer lijevog i desnog glavnog jetrenog voda na udaljenosti 1 cm do njihovog konfluensa. U lijevom i desnom režnju jetre mjerio se po jedan segmentalni intrahepatalni vod najšireg promjera u jednoj dimenziji, isti intrahepatalni vod mjerio se 3 i 6 mjeseci nakon kolecistektomije. Promjer se mjerio u mm zaokruženo na jednu decimalu u AP i LL smjeru od unutarnjeg mukoznog do unutarnjeg mukoznog sloja stijenke perpendikularno na uzdužnu os žučnih vodova, Slika 4.1.



Slika 4.1. Magentskorezonantna kolangiopankreatografija (MRCP). (A) 3D MRCP , (B) točka mjerenja u laterolateralnom smjeru, (C) točka mjerenja u anteroposteriornom smjeru

U konačnici intrahepatični i ekstrahepatični žučni vodovi su analizirani na 14 mjesta:

D1- promjer žučovoda u distalnoj trećini u AP smjeru, D2- promjer žučovoda u distalnoj trećini u LL smjeru, D3- promjer žučovoda u gornjoj trećini u AP smjeru, D4- promjer žučovoda u gornjoj trećini u LL smjeru, D5- promjer zajedničkog jetrenog voda u donjoj trećini u AP smjeru, D6- promjer zajedničkog jetrenog voda u donjoj trećini u LL smjeru, D7- promjer zajedničkog jetrenog voda u gornjoj trećini u AP smjeru, D8- promjer zajedničkog jetrenog voda u gornjoj trećini u LL smjeru, D9- promjer desnog jetrenog voda u AP smjeru, D10- promjer desnog jetrenog voda u LL smjeru, D11- promjer lijevog jetrenog voda u AP smjeru, D12- promjer lijevog jetrenog voda u LLsmjeru, D13- promjer najšireg segmentalnog intrahepatalnog voda u desnom jetrenom režnju, D14- promjer najšireg segmentalnog intrahepatalnog voda u lijevom jetrenom režnju. Točke mjerenja prikazane su na slici 4.2.



Slika 4.2 Magentskorezonantna kolangiopankreatografija (MRCP). 3D MRCP- točke mjerenja.

4.4. Statističke metode

Kategorijski podatci su predstavljeni apsolutnim i relativnim frekvencijama. Razlike kategorijskih varijabli testirane su χ^2 testom i Fisherovim egzaktnim testom. Numerički podatci su opisani medijanom i granicama interkvartilnog raspona. Normalnost raspodjele promatranih numeričkih varijabli testirana je Shapiro-Wilkovim testom. Razlike numeričkih varijabli između dviju nezavisnih skupina testirane su Mann-Whitneyevim U testom (uz Hodges Lehmannovu razliku s pripadnim 95% intervalom pouzdanosti). Za utvrđivanje razlika između dva zavisna uzorka koristio se Wilcoxonov test, a između više zavisnih mjerenja Friedmanov test (Post hoc Conover). Ocjena povezanosti iskazana je Spearmanovim koeficijentom korelacije (Rho). Linearnom regresijom (eng. *Stepwise* metoda) ocijenjen je utjecaj pojedinih prediktora (dob, indeks tjelesne mase, broj kamenaca u žuči, biokemijski pokazatelji) na varijabilnost promjera intrahepatalnih i ekstrahepatalnih žučnih vodova šest mjeseci nakon operacije. Sve *P* vrijednosti su dvostrane. Razina značajnosti je postavljena na Alpha = 0,05. Za statističku analizu koristio se statistički program MedCalc Statistical Software version 19.1.7 (MedCalc Software Ltd, Ostend, Belgium; <https://www.medcalc.org>; 2020) i IBM SPSS Statistics 23 (IBM Corp. Released 2015. IBM SPSS Statistics for Windows, Version 23.0. Armonk, NY: IBM Corp.).

5. REZULTATI

5.1. Osnovna obilježja ispitanika

Istraživanje je provedeno na 96 ispitanika, podijeljenih u dvije skupine po 48 (50 %) ispitanika. U jednoj skupini su ispitanici kojima je učinjena elektivna laparoskopska kolecistektomija zbog kolelitijaze ili kolesteroloze žučnjaka, a druga skupina je kontrolna skupina ispitanika upućenih na MR pregled iz drugih razloga.

Žena je više nego muškaraca, njih 66 (69 %), ali nije uočena značajna razlika u raspodjeli prema spolu u odnosu na promatrane skupine (tablica 5.1).

Tablica 5.1. Raspodjela ispitanika prema spolu i promatranim skupinama

	Broj (%) ispitanika			P*
	Kontrolna skupina	Laparoskopska kolecistektomija	Ukupno	
Muškarci	15 (31)	15 (31)	30 (31)	> 0,99
Žene	33 (69)	33 (69)	66 (69)	
Ukupno	48 (100)	48 (100)	96 (100)	

*Fisherov egzaktni test

Medijan dobi ispitanika je 56 godina (interkvartilnog raspon od 44 do 61 godinu), u rasponu od 30 do 85 godina. Masa ispitanika je medijana 79 kg, u rasponu od 43 kg do 110 kg, a visina 1,68 m, u rasponu od 1,56 m do 1,90 m.

Indeks tjelesne mase ispitanika kreće se od najmanje 15,4 kg/m² do najviše 36,72 kg/m². Nema značajnih razlika u dobi, masi, visini i indeksu tjelesne mase prema skupinama (tablica 5.2).

Tablica 5.2. Mjere sredine dobi, mase, visine i indeksa tjelesne mase u odnosu na promatrane skupine

	Medijan (interkvartilni raspon)			P*
	Kontrolna Skupina	Laparoskopska kolecistektomija	Hodges- Lehmann razlika(95% CI)	
Dob [godine]	56 (43 – 62)	57 (45 – 61)	1 (-4 do 6)	0,63
Masa [kg]	75 (65 – 90)	80 (66 – 87)	1 (-5 do 8)	0,72
Visina [m]	1,69 (1,65 – 1,76)	1,67 (1,63 – 1,78)	-0,01 (-0,05 do 0,02)	0,47
Indeks tjelesne mase [kg/m ²]	26,77 (23,26 – 28,97)	26,89 (24,67 – 30,25)	0,72 (-0,99 do 2,72)	0,44

95% CI – 95% interval pouzdanosti; *Mann Whitney U test

U skupini ispitanika koji će biti operirani, njih 39 (81 %) osjeća tegobe.

S obzirom na rizične faktore, povremeno dnevno puši do 1/4 kutije cigareta (5 komada) 11 (11,5 %) ispitanika, 18 (18,8 %) ih puši svakodnevno više od 1/4 kutije (više od 5 cigareta), dok ih 67 (69,8 %) ne puši. Nema značajne razlike u broju ispitanika s obzirom na pušenje i promatrane skupine (tablica 5.3).

Tablica 5.3. Navika pušenja u odnosu na promatrane skupine

	Broj (%) ispitanika			P*
	Kontrolna skupina	Laparoskopska kolecistektomija	Ukupno	
Ne puši	36 (75)	31 (65)	67 (70)	0,54
Puši povremeno (manje od 1/4 kutije)	5 (10)	6 (13)	11 (12)	
Puši svakodnevno (više od 1/4 kutije)	7 (15)	11 (23)	18 (19)	
Ukupno	48 (100)	48 (100)	96 (100)	

*Fisherov egzaktni test

5.2. Vrijednosti promjera intrahepatalnih i ekstrahepatalnih žučnih vodova u kontrolnoj skupini i u skupini ispitanika prije laparoskopske kolecistektomije

U kontrolnoj skupini i u skupini ispitanika kojima je učinjena laparoskopska kolecistektomija, izmjereni su promjeri zajedničkog žučovoda, zajedničkog jetrenog voda u proksimalnom ili distalnom dijelu, laterolateralnog ili anteroposteriornog smjera. Uočeno je da nema značajnih razlika u promjerima između skupina (tablica 5.4).

Tablica 5.4. Razlike u promjeru intrahepatalnih i ekstrahepatalnih žučnih vodova s obzirom na promatrane skupine

	Medijan (interkvartilni raspon)			P*
	Kontrolna skupina	Laparoskopska kolecistektomija	Hodges- Lehmann razlika(95% CI)	
Promjer zajedničkog žučovoda u distalnom dijelu laterolateralnog smjera [mm]	3,75 (3 – 4,4)	3,85 (3,3 – 4,4)	0,10 (-0,3 do 0,5)	0,48
Promjer zajedničkog žučovoda u distalnom dijelu anteroposteriornog smjera [mm]	3,60 (3,1 – 4,1)	3,80 (3,2 – 4,3)	0,20 (-0,2 do 0,5)	0,40
Promjer zajedničkog žučovoda u proksimalnom dijelu laterolateralnog smjera [mm]	4,50 (3,7 – 5,5)	4,65 (3,9 – 5,5)	0,10 (-0,4 do 0,6)	0,59
Promjer zajedničkog žučovoda u proksimalnom dijelu anteroposteriornog smjera [mm]	3,90 (3,2 – 4,95)	4,2 (3,6 – 5,3)	0,40 (-0,1 do 0,9)	0,09
Promjer zajedničkog jetrenog voda u distalnom dijelu laterolateralnog smjera [mm]	4,40 (3,8 – 5,15)	4,5 (3,8 – 5,35)	0,10 (-0,4 do 0,5)	0,75
Promjer zajedničkog jetrenog voda u distalnom dijelu anteroposteriornog smjera [mm]	3,85 (3,15 – 4,7)	4,15 (3,35 – 5,4)	0,30 (-0,2 do 0,8)	0,17
Promjer zajedničkog jetrenog voda u proksimalnom dijelu laterolateralnog smjera [mm]	4,20 (3,2 – 5,3)	4,25 (3,5 – 5,15)	0,10 (-0,4 do 0,7)	0,68
Promjer zajedničkog jetrenog voda u proksimalnom dijelu anteroposteriornog smjera [mm]	3,50 (2,7 – 4,75)	3,75 (3,2 – 4,75)	0,30 (-0,2 do 0,8)	0,27

95% CI – 95% raspon pouzdanosti; *Mann Whitney U test

Promjer lijevog jetrenog voda anteroposteriornog smjera veći je u skupini ispitanika kojima je učinjena laparoskopska kolecistektomija u odnosu na kontrolnu skupinu ispitanika (razlika 0,1 mm, 95% raspon pouzdanosti razlike od -0,2 mm do 0,4 mm, Mann Whitney U test,

P < 0,001), dok u drugim promjerima, te kutu između lijevog i desnog hepatalnog voda i kutu između zajedničkog jetrenog voda (DHC) i zajedničkog žučovoda (DC) nema značajnih razlika u promjeru između skupina (tablica 5.5).

Tablica 5.5. Razlike u promjerima lijevog i desnog jetrenog voda, laterolateralnog ili anteroposteriornog smjera, kuta između njih, te najšireg segmentalnog intrahepatalnog voda u desnom i lijevom režnju jetre između skupina

	Medijan (interkvartilni raspon)			P*
	Kontrolna Skupina	Laparoskopska kolecistektomija	Hodges- Lehmann razlika (95% CI)	
Promjer desnog jetrenog voda laterolateralnog smjera	3,2 (2,5 – 3,65)	3,4 (3,1 – 3,85)	0,2 (0 do 0,6)	0,09
Promjer desnog jetrenog voda anteroposteriornog smjera	2,85 (2,4 – 3,55)	3,1 (2,75 – 3,6)	0,3 (0 do 0,6)	0,06
Promjer lijevog jetrenog voda laterolateralnog smjera	3,25 (2,75 – 3,95)	3,4 (2,95 – 4)	0,1 (-0,2 do 0,4)	0,53
Promjer lijevog jetrenog voda anteroposteriornog smjera	2,9 (2,65 – 3,55)	3,55 (3,1 – 4,1)	0,6 (0,3 do 0,8)	<0,001
Promjer najšireg segmentalnog intrahepatalnog voda u desnom režnju jetre	1 (0,7 – 1,15)	1 (0,9 – 1,2)	0,1 (0 – 0,2)	0,30
Promjer najšireg segmentalnog intrahepatalnog voda u lijevom režnju jetre	1 (0,8 – 1,12)	1 (0,95 – 1,15)	0 (-0,1 do 0,1)	0,91
Kut između lijevog i desnog hepatalnog voda	86,75 (58,65 – 110,9)	75,5 (60,75 – 100)	-6,55 (-18,8 do 6,3)	0,33
Kut između DHCi DC	119,45 (107,3 – 138)	118,35 (104,1 – 131,85)	-3,8 (-12,8 do 5)	0,43

95% CI – 95% raspon pouzdanosti; DHC – zajednički jetreni vod; DC – zajednički žučovod; *Mann Whitney U test

Najširi segmentalni vod u desnom jetrenom režnju nalazi se u VIII segmentu u 44 (46 %) slučajeva, u V segmentu u 38 (40 %) slučajeva, dok se u 11 (11 %) ispitanika najširi segmentalni vod nalazi u VI segmentu.

Najširi segmentalni vod u lijevom jetrenom režnju nalazi se u 54 (57 %) slučajeva u III segmentu, a u 30 (31 %) slučajeva u II segmentu, dok u IVb segmentu najširi segmentalni vod ima 8 (8 %) ispitanika, a u segmentu IVa njih 4 (4 %). Nema značajnih razlika u raspodjeli ispitanika s obzirom na smještaj najšireg segmentalnog voda u odnosu na promatrane skupine (tablica 5.6).

Tablica 5.6. Raspodjela ispitanika prema smještaju najšireg segmentalnog voda u lijevom i desnom jetrenom režnju u odnosu na skupine

	Broj (%) ispitanika			<i>P</i> *
	Kontrolna skupina	Laparoskopska kolecistektomija	Ukupno	
Najširi segmentalni vod – desni režanj				
V segment	17 (36)	21 (43)	38 (40)	0,39
VI segment	4 (8)	7 (15)	11 (11)	
VII segment	1 (2)	2 (4)	3 (3)	
VIII segment	26 (54)	18 (38)	44 (46)	
Najširi segmentalni vod – lijevi režanj				
II segment	15 (31)	15 (31)	30 (31)	0,90
III segment	28 (58)	26 (54)	54 (57)	
IVa segment	2 (4)	2 (4)	4 (4)	
IVb segment	3 (7)	5 (10)	8 (8)	

*Fisherov egzaktni test

Od biokemijskih pokazatelja, izmjerene su vrijednosti bilirubina, alkalne fosfataze (ALP), aspartataminotransferaze (AST), alaninaminotransferaze (ALT) i gama-glutamiltransferaze (GGT) te je uočeno da nema značajnih razlika u vrijednostima biokemijskih pokazatelja između kontrolne skupine i vrijednosti biokemijskih pokazatelja prije operacije u skupini ispitanika kojima je učinjena laparoskopska kolecistektomija (tablica 5.7).

Tablica 5.7. Razlike u biokemijskim vrijednostima između skupina

	Medijan (interkvartilni raspon)		Hodges – Lehmannova razlika	95% CI	P*
	Kontrolna Skupina	Laparoskopska kolecistektomija			
Bilirubin [$\mu\text{mol/L}$]	11,95 (9 – 14,95)	12 (8,9 – 16)	-0,3	-2,5 do 1,7	0,69
Alkalna fosfataza (ALP)	68,5 (64 – 74,5)	70 (61,5 – 77)	-1	-5 do 4	0,61
Aspartataminotransferaza (AST) [U/L]	22 (18,5 – 28)	20 (17,5 – 24)	2	-1 do 4	0,15
Alaninaminotransferaza (ALT) [U/L]	21 (17 – 29)	19 (16 – 28,5)	1	-2 do 5	0,39
Gama- glutamilttransferaza (GGT) [U/L]	25,5 (14 – 30)	21 (16 – 35)	-2	-6 do 4	0,38

*Mann Whitney U test; 95% CI – 95% raspon pouzdanosti

5.3. Vrijednosti promjera intrahepatalnih i ekstrahepatalnih žučnih vodova u skupini ispitanika s laparoskopskom kolecistektomijom u odnosu na spol

Prije operacije, s obzirom na spol, uočavaju se nešto više vrijednosti promjera zajedničkog žučovoda, zajedničkog jetrenog voda u proksimalnom ili distalnom dijelu, laterolateralnog ili anteroposteriornog smjera kod žena u odnosu na muškarce, no nisu sve razlike statistički značajne.

Promjer zajedničkog jetrenog voda u distalnom dijelu laterolateralnog smjera, prije operacije, veći je kod žena u odnosu na muškarce (razlika 0,9 mm, 95% raspon pouzdanosti razlike od 0,1 mm do 1,6 mm, Mann Whitney U test, $P = 0,03$), kao i promjer zajedničkog jetrenog voda u proksimalnom dijelu laterolateralnog smjera (razlika 0,9 mm, 95% raspon pouzdanosti razlike od 0,1 mm do 1,6 mm, Mann Whitney U test, $P = 0,03$) (tablica 5.8).

Tablica 5.8. Razlike u promjeru zajedničkog žučovoda, zajedničkog jetrenog voda u prosimalnom ili distalnom dijelu, laterolateralnog ili anteroposteriornog smjera s obzirom na spol prije operacije

Prije operacije	Medijan (interkvartilni raspon)		Hodges- Lehmann razlika (95% CI)	P*
	Muškarci	Žene		
Promjer zajedničkog žučovoda u distalnom dijelu laterolateralnog smjera [mm]	3,7 (3,3 - 4,5)	3,9 (3,4 - 4,4)	0,2 (-0,4 do 0,7)	0,42
Promjer zajedničkog žučovoda u distalnom dijelu anteroposteriornog smjera [mm]	3,7 (3,1 - 4,3)	3,8 (3,3 - 4,3)	0 (-0,40 do 0,60)	0,98
Promjer zajedničkog žučovoda u proksimalnom dijelu laterolateralnog smjera [mm]	4,1 (3,6 - 6)	5 (4,2 - 5,5)	0,50 (-0,3 do 1,2)	0,15
Promjer zajedničkog žučovoda u proksimalnom dijelu anteroposteriornog smjera [mm]	3,6 (3,1 - 4,4)	4,6 (3,7 - 5,4)	0,60 (0 do 1,3)	0,06
Promjer zajedničkog jetrenog voda u distalnom dijelu laterolateralnog smjera [mm]	3,9 (2,9 - 4,7)	4,9 (4 - 5,5)	0,9 (0,1 do 1,6)	0,03
Promjer zajedničkog jetrenog voda u distalnom dijelu anteroposteriornog smjera [mm]	3,7 (3,2 - 4,8)	4,4 (3,4 - 5,45)	0,6 (0,3 do 1,4)	0,19
Promjer zajedničkog jetrenog voda u proksimalnom dijelu laterolateralnog smjera [mm]	3,7 (2,9 - 4,5)	4,3 (3,7 - 5,65)	0,9 (0,1 do 1,6)	0,03
Promjer zajedničkog jetrenog voda u proksimalnom dijelu anteroposteriornog smjera [mm]	3,5 (2,9 - 4,7)	3,8 (3,25 - 5,05)	0,4 (-0,3 do 1,1)	0,29

*Mann Whitney U test; 95% CI – 95% raspon pouzdanosti

Nakon tri mjeseca od operacije, kod žena je, u odnosu na muškarce, značajno veći promjer zajedničkog žučovoda u proksimalnom dijelu laterolateralnog smjera (razlika 1,1 mm, 95% CI razlike od 0,4 mm do 1,8 mm, Mann Whitney U test, P = 0,006), promjer zajedničkog žučovoda u proksimalnom dijelu anteroposteriornog smjera (razlika 1,1 mm, 95% CI razlike od 0,4 mm do 1,7 mm, Mann Whitney U test, P = 0,004), promjer zajedničkog jetrenog voda u distalnom dijelu laterolateralnog smjera (razlika 1,2 mm, 95% CI razlike od 0,3 mm do 2 mm, Mann Whitney U test, P = 0,009), promjer zajedničkog jetrenog voda u distalnom

dijelu anteroposteriornog smjera (razlika 1 mm, 95% CI razlike od 0,1 mm do 1,9 mm, Mann Whitney U test, P = 0,03), kao i promjer zajedničkog jetrenog voda u proksimalnom dijelu laterolateralnog smjera (razlika 1 mm, 95% CI razlike od 0,2 mm do 1,8 mm, Mann Whitney U test, P = 0,02) (tablica 5.9).

Tablica 5.9. Razlike u promjeru zajedničkog žučovoda, zajedničkog jetrenog voda u prosimalnom ili distalnom dijelu, laterolateralnog ili anteroposteriornog smjera s obzirom na spol nakon 3 mjeseca od operacije

3 mjeseca od operacije	Medijan (interkvartilni raspon)		Hodges- Lehmann razlika (95% CI)	P*
	Muškarci	Žene		
Promjer zajedničkog žučovoda u distalnom dijelu laterolateralnog smjera [mm]	4 (3,2 - 4,6)	4,3 (3,6 - 4,9)	0,4 (-0,3 do 0,9)	0,42
Promjer zajedničkog žučovoda u distalnom dijelu anteroposteriornog smjera [mm]	3,7 (3,1 - 4,4)	4,1 (3,5 - 5,2)	0,4 (-0,2 do 1,0)	0,19
Promjer zajedničkog žučovoda u proksimalnom dijelu laterolateralnog smjera [mm]	4,4 (4 - 5,4)	6 (4,9 - 6,5)	1,1 (0,4 do 1,8)	0,006
Promjer zajedničkog žučovoda u proksimalnom dijelu anteroposteriornog smjera [mm]	4 (3,7 - 4,6)	5,4 (4,4 - 6,1)	1,1 (0,4 do 1,7)	0,004
Promjer zajedničkog jetrenog voda u distalnom dijelu laterolateralnog smjera [mm]	4,2 (3,5 - 5,1)	5,5 (4,35 - 6,65)	1,2 (0,3 do 2,0)	0,009
Promjer zajedničkog jetrenog voda u distalnom dijelu anteroposteriornog smjera [mm]	4 (3 - 5)	5 (3,85 - 6,05)	1,0 (0,1 do 1,9)	0,03
Promjer zajedničkog jetrenog voda u proksimalnom dijelu laterolateralnog smjera [mm]	4,1 (3,5 - 5,2)	5,4 (4,3 - 6,2)	1 (0,2 do 1,8)	0,02
Promjer zajedničkog jetrenog voda u proksimalnom dijelu anteroposteriornog smjera [mm]	3,4 (3 - 4,4)	4,4 (3,3 - 5,85)	0,5 (-0,1 do 1,5)	0,13

*Mann Whitney U test; 95% CI – 95% raspon pouzdanosti

Šest mjeseci od operacije, kod žena je, u odnosu na muškarce, značajno veći promjer zajedničkog žučovoda u proksimalnom dijelu laterolateralnog smjera (razlika 1,3 mm, 95% CI razlike od 0,6 mm do 2,1 mm, Mann Whitney U test, $P = 0,002$), promjer zajedničkog žučovoda u proksimalnom dijelu anteroposteriornog smjera (razlika 1 mm, 95% CI razlike od 0,2 mm do 1,8 mm, Mann Whitney U test, $P = 0,02$), promjer zajedničkog jetrenog voda u distalnom dijelu laterolateralnog smjera (razlika 1,2 mm, 95% CI razlike od 0,4 mm do 2,2 mm, Mann Whitney U test, $P = 0,002$), promjer zajedničkog jetrenog voda u distalnom dijelu anteroposteriornog smjera (razlika 1,1 mm, 95% CI razlike od 0,3 mm do 2 mm, Mann Whitney U test, $P = 0,009$), kao i promjer zajedničkog jetrenog voda u proksimalnom dijelu laterolateralnog smjera (razlika 0,8 mm, 95% CI razlike od 0,1 mm do 1,7 mm, Mann Whitney U test, $P = 0,03$) (tablica 5.10).

Tablica 5.10. Razlike u promjeru zajedničkog žučovoda, zajedničkog jetrenog voda u prosimalnom ili distalnom dijelu, laterolateralnog ili anteroposteriornog smjera s obzirom na spol nakon šest mjeseci od operacije

6 mjeseci od operacije	Medijan (interkvartilni raspon)		Hodges- Lehmann razlika (95% CI)	P*
	Muškarci	Žene		
Promjer zajedničkog žučovoda u distalnom dijelu laterolateralnog smjera [mm]	3,8 (3,3 - 4,5)	3,7 (3,4 - 4,8)	0,1 (-0,5 do 0,8)	0,71
Promjer zajedničkog žučovoda u distalnom dijelu anteroposteriornog smjera [mm]	3,8 (3,2 - 4,4)	3,8 (3,1 - 4,7)	0 (-0,5 do 0,6)	0,94
Promjer zajedničkog žučovoda u proksimalnom dijelu laterolateralnog smjera [mm]	4,7 (3,6 - 5,4)	6 (5,2 - 6,8)	1,3 (0,6 do 2,1)	0,002
Promjer zajedničkog žučovoda u proksimalnom dijelu anteroposteriornog smjera [mm]	4,1 (3,4 - 5,2)	5,1 (4,3 - 6,2)	1 (0,2 do 1,8)	0,02
Promjer zajedničkog jetrenog voda u distalnom dijelu laterolateralnog smjera [mm]	3,9 (3,2 - 5,2)	5,7 (4,05 - 6,35)	1,2 (0,4 do 2,2)	0,002
Promjer zajedničkog jetrenog voda u distalnom dijelu anteroposteriornog smjera [mm]	3,9 (3 - 4,9)	5,2 (3,9 - 5,9)	1,1 (0,3 do 2)	0,009
Promjer zajedničkog jetrenog voda u proksimalnom dijelu laterolateralnog smjera [mm]	4 (3 - 4,9)	5,8 (4,55 - 6,4)	1,5 (0,8 do 2,3)	0,001
Promjer zajedničkog jetrenog voda u proksimalnom dijelu anteroposteriornog smjera [mm]	4,1 (3 - 5,2)	4,6 (3,75 - 5,8)	0,8 (0,1 do 1,7)	0,03

*Mann Whitney U test; 95% CI – 95% raspon pouzdanosti

Promjer desnog jetrenog voda anteroposteriornog smjera, šest mjeseci nakon operacije, veći je kod žena u odnosu na muškarce (razlika 0,5 mm, 95% CI razlike od 0 mm do 1 mm, Mann Whitney U test, P = 0,04), dok u drugim promjerima, prije operacije i poslije tri mjeseca od operacije nema značajnih razlika (tablica 5.11).

Tablica 5.11. Razlike u promjerima lijevog i desnog jetrenog voda, laterolateralnog ili anteroposteriornog smjera, kuta između njih te najšireg segmentalnog intrahepatalnog voda u desnom i lijevom režnju jetre, s obzirom na spol i mjerenja

	Medijan (interkvartilni raspon)		Hodges- Lehmann razlika (95% CI)	P*
	Muškarci	Žene		
Prije operacije				
Promjer desnog jetrenog voda laterolateralnog smjera	3,4 (2,6 - 4,1)	3,5 (3,1 - 3,85)	0,1 (-0,4 do 0,6)	0,66
Promjer desnog jetrenog voda anteroposteriornog smjera	3 (2,9 - 3,6)	3,2 (2,65 - 3,7)	0,1 (-0,3 do 0,5)	0,71
Promjer lijevog jetrenog voda laterolateralnog smjera	3,4 (2,7 - 3,9)	3,5 (3,1 - 4,05)	0,2 (-0,3 do 0,7)	0,39
Promjer lijevog jetrenog voda anteroposteriornog smjera	3,9 (3 - 4,1)	3,5 (3,1 - 4,1)	0 (-0,5 do 0,3)	0,84
Promjer najšireg segmentalnog intrahepatalnog voda u desnom režnju jetre	1 (0,7 - 1,2)	1 (1 - 1,2)	0,1 (-0,1 do 0,3)	0,44
Promjer najšireg segmentalnog intrahepatalnog voda u lijevom režnju jetre	1 (0,7 - 1,1)	1 (1 - 1,2)	0,1 (0 do 0,3)	0,12
Nakon 3. mjeseca				
Promjer desnog jetrenog voda laterolateralnog smjera	3,5 (3 - 4,3)	4 (3,5 - 4,75)	0,4 (-0,1 do 1,0)	0,08
Promjer desnog jetrenog voda anteroposteriornog smjera	3 (2,7 - 3,6)	3,4 (2,85 - 4,05)	0,3 (-0,2 do 0,8)	0,19
Promjer lijevog jetrenog voda laterolateralnog smjera	3,8 (3,3 - 4,2)	3,7 (3,3 - 4,25)	0 (-0,5 do 0,5)	0,87
Promjer lijevog jetrenog voda anteroposteriornog smjera	3,6 (3 - 4,3)	3,6 (3 - 4,05)	-0,1 (-0,7 do 0,4)	0,59
Promjer najšireg segmentalnog intrahepatalnog voda u desnom režnju jetre	1,1 (1 - 1,6)	1,4 (1,1 - 1,6)	0,2 (-0,1 do 0,4)	0,19
Promjer najšireg segmentalnog intrahepatalnog voda u lijevom režnju jetre	1,2 (0,9 - 1,7)	1,5 (1,2 - 1,7)	0,3 (0 do 0,5)	0,09
Nakon 6. mjeseci				
Promjer desnog jetrenog voda laterolateralnog smjera	3,5 (3,2 - 4,5)	4 (3,8 - 4,6)	0,6 (-0,1 do 1,1)	0,08
Promjer desnog jetrenog voda anteroposteriornog smjera	3 (2,5 - 3,7)	3,5 (3,2 - 3,9)	0,5 (0 do 1)	0,04
Promjer lijevog jetrenog voda laterolateralnog smjera	3,5 (2,8 - 4,1)	3,9 (3,25 - 4,8)	0,5 (0 do 1)	0,06
Promjer lijevog jetrenog voda anteroposteriornog smjera	3,6 (3 - 4,4)	3,9 (3,6 - 4,6)	0,3 (-0,2 do 0,8)	0,18
Promjer najšireg segmentalnog intrahepatalnog voda u desnom režnju jetre	1,6 (1,1 - 1,8)	1,8 (1,3 - 1,95)	0,2 (0 do 0,5)	0,08
Promjer najšireg segmentalnog intrahepatalnog voda u lijevom režnju jetre	1,5 (1,2 - 1,8)	1,7 (1,5 - 2)	0,2 (0 do 0,5)	0,11

*Mann Whitney U test; 95% CI – 95% raspon pouzdanosti

5.4. Vrijednosti promjera intrahepatalnih i ekstrahepatalnih žučnih vodova u skupini ispitanika s laparoskopskom kolecistektomijom u odnosu na dob ispitanika

Ispitanike smo podijelili s obzirom na dob. Do 50 godina ima 13 (27 %) ispitanika, a više od 50 godina njih 35 (73 %). Prije operacije, s obzirom na dobne skupine, nema značajnih razlika u vrijednostima promjera zajedničkog žučovoda, zajedničkog jetrenog voda u prosimalnom ili distalnom dijelu, laterolateralnog ili anteroposteriornog smjera kod ispitanika do 50 godina i ispitanika s više od 50 godina (tablica 5.12).

Tablica 5.12. Razlike u promjeru zajedničkog žučovoda, zajedničkog jetrenog voda u prosimalnom ili distalnom dijelu, laterolateralnog ili anteroposteriornog smjera s obzirom na dob prije operacije

Prije operacije	Medijan (interkvartilni raspon)		Hodges- Lehmann razlika (95% CI)	P*
	≤ 50 godina	≥ 51 godina		
Promjer zajedničkog žučovoda u distalnom dijelu laterolateralnog smjera [mm]	4 (3 - 5,1)	3,8 (3,4 - 4,3)	0,1 (-0,7 do 0,7)	0,83
Promjer zajedničkog žučovoda u distalnom dijelu anteroposteriornog smjera [mm]	3,9 (3,2 - 4,5)	3,8 (3,2 - 4,3)	-0,1 (-0,6 do 0,4)	0,83
Promjer zajedničkog žučovoda u proksimalnom dijelu laterolateralnog smjera [mm]	4,2 (3,8 - 5,2)	4,8 (3,9 - 5,5)	0,3 (-0,5 do 1,1)	0,39
Promjer zajedničkog žučovoda u proksimalnom dijelu anteroposteriornog smjera [mm]	3,9 (3,4 - 4,3)	4,6 (3,6 - 5,6)	0,6 (-0,2 do 1,4)	0,10
Promjer zajedničkog jetrenog voda u distalnom dijelu laterolateralnog smjera [mm]	4 (3,7 - 5,9)	4,5 (3,9 - 5,3)	0,1 (-0,9 do 0,9)	0,76
Promjer zajedničkog jetrenog voda u distalnom dijelu anteroposteriornog smjera [mm]	4,1 (3,4 - 5,1)	4,3 (3,3 - 5,4)	0,2 (-0,7 do 1,0)	0,76
Promjer zajedničkog jetrenog voda u proksimalnom dijelu laterolateralnog smjera [mm]	4,2 (3,2 - 5,8)	4,3 (3,5 - 4,9)	0 (-1,1 do 0,8)	0,95
Promjer zajedničkog jetrenog voda u proksimalnom dijelu anteroposteriornog smjera [mm]	3,5 (2,9 - 5,5)	3,9 (3,2 - 4,7)	0,2 (-0,6 do 1)	0,68

*Mann Whitney U test; 95% CI – 95% raspon pouzdanosti

Nakon tri mjeseca od operacije, s obzirom na dobne skupine, nema značajnih razlika u vrijednostima promjera zajedničkog žučovoda, zajedničkog jetrenog voda u prosimalnom ili

distalnom dijelu, laterolateralnog ili anteroposteriornog smjera kod ispitanika do 50 godina i ispitanika s više od 50 godina (tablica 5.13).

Tablica 5.13. Razlike u promjeru zajedničkog žučovoda, zajedničkog jetrenog voda u prosimalnom ili distalnom dijelu, laterolateralnog ili anteroposteriornog smjera s obzirom na dobne skupine nakon 3 mjeseca od operacije

3 mjeseca od operacije	Medijan (interkvartilni raspon)		Hodges- Lehmann razlika (95% CI)	P*
	≤ 50 godina	≥ 51 godina		
Promjer zajedničkog žučovoda u distalnom dijelu laterolateralnog smjera [mm]	4,5 (3,6 - 5,4)	4,1 (3,6 - 4,8)	-0,3 (-1 do 0,3)	0,40
Promjer zajedničkog žučovoda u distalnom dijelu anteroposteriornog smjera [mm]	4,6 (3,4 - 5,2)	3,8 (3,3 - 4,4)	-0,5 (-1,3 do 0,3)	0,19
Promjer zajedničkog žučovoda u proksimalnom dijelu laterolateralnog smjera [mm]	5 (4,3 - 6,1)	5,5 (4,5 - 6,4)	0,3 (-0,5 do 1,2)	0,40
Promjer zajedničkog žučovoda u proksimalnom dijelu anteroposteriornog smjera [mm]	4,9 (3,9 - 5,8)	4,7 (4 - 5,8)	0,1 (-0,7 do 0,9)	0,73
Promjer zajedničkog jetrenog voda u distalnom dijelu laterolateralnog smjera [mm]	5,2 (3,2 - 6,6)	4,9 (4,2 - 5,8)	0 (-1,2 do 1,3)	0,99
Promjer zajedničkog jetrenog voda u distalnom dijelu anteroposteriornog smjera [mm]	4,2 (3,1 - 6,4)	4,9 (3,8 - 5,6)	0,1 (-1,1 do 1,1)	0,77
Promjer zajedničkog jetrenog voda u proksimalnom dijelu laterolateralnog smjera [mm]	4,8 (3,5 - 6,7)	4,8 (4,2 - 6)	0 (-1,1 do 1)	0,94
Promjer zajedničkog jetrenog voda u proksimalnom dijelu anteroposteriornog smjera [mm]	3,3 (2,8 - 6,4)	4,2 (3,3 - 5,3)	0,3 (-0,9 do 1,2)	0,48

*Mann Whitney U test; 95% CI – 95% raspon pouzdanosti

Šest mjeseci od operacije, s obzirom na dobne skupine, nema značajnih razlika u vrijednostima promjera zajedničkog žučovoda, zajedničkog jetrenog voda u prosimalnom ili distalnom dijelu, laterolateralnog ili anteroposteriornog smjera kod ispitanika do 50 godina i ispitanika s više od 50 godina (tablica 5.14).

Tablica 5.14. Razlike u promjeru zajedničkog žučovoda, zajedničkog jetrenog voda u prosimalnom ili distalnom dijelu, laterolateralnog ili anteroposteriornog smjera s obzirom na dobne skupine šest mjeseci od operacije

6 mjeseci od operacije	Medijan (interkvartilni raspon)		Hodges- Lehmann razlika (95% CI)	P*
	≤ 50 godina	≥ 51 godina		
Promjer zajedničkog žučovoda u distalnom dijelu laterolateralnog smjera [mm]	3,6 (3,2 - 4,9)	3,9 (3,3 - 4,6)	0,2 (-0,4 do 0,8)	0,42
Promjer zajedničkog žučovoda u distalnom dijelu anteroposteriornog smjera [mm]	3,8 (3,1 - 5)	3,8 (3,2 - 4,4)	0 (-0,7 do 0,6)	0,98
Promjer zajedničkog žučovoda u proksimalnom dijelu laterolateralnog smjera [mm]	5,6 (4,4 - 6,9)	5,6 (4,7 - 6,4)	0 (-0,9 do 0,9)	0,95
Promjer zajedničkog žučovoda u proksimalnom dijelu anteroposteriornog smjera [mm]	5,1 (4,2 - 6,7)	5 (4 - 5,5)	-0,2 (-1,3 do 0,7)	0,63
Promjer zajedničkog jetrenog voda u distalnom dijelu laterolateralnog smjera [mm]	4,5 (3,9 - 6,2)	4,6 (3,9 - 6)	0,1 (-0,8 do 0,9)	0,91
Promjer zajedničkog jetrenog voda u distalnom dijelu anteroposteriornog smjera [mm]	4,8 (3,7 - 5,9)	4,9 (3,9 - 5,6)	0 (-1,2 do 0,9)	0,94
Promjer zajedničkog jetrenog voda u proksimalnom dijelu laterolateralnog smjera [mm]	5 (3,9 - 7,4)	4,9 (4 - 6,1)	-0,3 (-1,7 do 0,8)	0,63
Promjer zajedničkog jetrenog voda u proksimalnom dijelu anteroposteriornog smjera [mm]	4,4 (3,6 - 5,7)	4,6 (3,7 - 5,4)	0,1 (-0,9 do 0,9)	0,80

*Mann Whitney U test; 95% CI – 95% raspon pouzdanosti

Nema značajnih razlika u promjerima lijevog i desnog jetrenog voda, laterolateralnog ili anteroposteriornog smjera, kuta između njih, te najšireg segmentalnog intrahepatalnog voda u desnom i lijevom režnju jetre, s obzirom na dobne skupine i mjerenja (tablica 5.15).

Tablica 5.15. Razlike u promjerima lijevog i desnog jetrenog voda, laterolateralnog ili anteroposteriornog smjera i najšireg segmentalnog intrahepatalnog voda u desnom i lijevom režnju jetre, s obzirom na dobne skupine i mjerenja

	Medijan (interkvartilni raspon)		Hodges- Lehmann razlika (95% CI)	P*
	≤ 50 godina	≥ 51 godina		
Prije operacije				
Promjer desnog jetrenog voda laterolateralnog smjera	3,6 (3,3 - 4,1)	3,4 (3 - 3,9)	-0,2 (-0,6 do 0,2)	0,33
Promjer desnog jetrenog voda anteroposteriornog smjera	3 (2,4 - 3,9)	3,1 (2,9 - 3,6)	0,2 (-0,4 do 0,8)	0,44
Promjer lijevog jetrenog voda laterolateralnog smjera	3,7 (3,2 - 4,1)	3,4 (2,7 - 3,9)	-0,3 (-0,8 do 0,2)	0,20
Promjer lijevog jetrenog voda anteroposteriornog smjera	3,8 (3,3 - 4,2)	3,5 (3 - 4,1)	-0,1 (-0,5 do 0,4)	0,65
Promjer najšireg segmentalnog intrahepatalnog voda u desnom režnju jetre	1,2 (1 - 1,4)	1 (0,9 - 1,1)	-0,2 (-0,3 do 0)	0,06
Promjer najšireg segmentalnog intrahepatalnog voda u lijevom režnju jetre	1,1 (1 - 1,4)	1 (0,8 - 1,1)	-0,2 (-0,3 do 0)	0,09
Nakon 3. mjeseca				
Promjer desnog jetrenog voda laterolateralnog smjera	4,3 (3,4 - 4,8)	3,8 (3,3 - 4,4)	-0,3 (-0,9 do 0,3)	0,33
Promjer desnog jetrenog voda anteroposteriornog smjera	2,9 (2,7 - 4,3)	3,3 (2,9 - 4)	0,2 (-0,4 do 0,7)	0,40
Promjer lijevog jetrenog voda laterolateralnog smjera	3,9 (3 - 4,3)	3,6 (3,3 - 4,2)	-0,2 (-0,7 do 0,5)	0,65
Promjer lijevog jetrenog voda anteroposteriornog smjera	3,7 (3,1 - 4,1)	3,6 (3 - 4,1)	-0,1 (-0,6 do 0,4)	0,81
Promjer najšireg segmentalnog intrahepatalnog voda u desnom režnju jetre	1,5 (1,2 - 1,6)	1,3 (1 - 1,6)	-0,1 (-0,4 do 0,1)	0,26
Promjer najšireg segmentalnog intrahepatalnog voda u lijevom režnju jetre	1,5 (1,3 - 2)	1,4 (1,1 - 1,6)	-0,3 (-0,5 do 0)	0,09
Nakon 6. mjeseci				
Promjer desnog jetrenog voda laterolateralnog smjera	4,2 (3,9 - 4,8)	3,8 (3,4 - 4,5)	-0,4 (-1 do 0)	0,06
Promjer desnog jetrenog voda anteroposteriornog smjera	3,6 (3,2 - 4,1)	3,4 (2,8 - 3,8)	-0,3 (-0,8 do 0,2)	0,23
Promjer lijevog jetrenog voda laterolateralnog smjera	4 (3,3 - 5)	3,7 (3,1 - 4,5)	-0,3 (-0,9 do 0,2)	0,35
Promjer lijevog jetrenog voda anteroposteriornog smjera	3,9 (3,5 - 4,9)	3,7 (3,2 - 4,5)	-0,2 (-0,7 do 0,4)	0,44
Promjer najšireg segmentalnog intrahepatalnog voda u desnom režnju jetre	1,8 (1,2 - 2,1)	1,7 (1,2 - 1,9)	-0,1 (-0,4 do 0,2)	0,42
Promjer najšireg segmentalnog intrahepatalnog voda u lijevom režnju jetre	2 (1,5 - 2,1)	1,6 (1,3 - 1,8)	-0,2 (-0,5 do 0,1)	0,14

*Mann Whitney U test; 95% CI – 95% raspon pouzdanosti

5.5. Vrijednosti promjera intrahepatalnih i ekstrahepatalnih žučnih vodova u skupini ispitanika s laparoskopskom kolecistektomijom u odnosu na smjer

Prije operacije značajno je manji promjer zajedničkog žučovoda u proksimalnom dijelu (Wilcoxon test, $P = 0,03$) i promjer zajedničkog jetrenog voda u proksimalnom dijelu (Wilcoxon test, $P = 0,003$) kod anteroposteriornog smjera u odnosu na laterolateralni smjer.

Tri mjeseca od operacije značajno je manji promjer zajedničkog žučovoda u proksimalnom dijelu (Wilcoxon test, $P < 0,001$) i promjer zajedničkog jetrenog voda u proksimalnom dijelu (Wilcoxon test, $P < 0,001$) kod anteroposteriornog smjera, u odnosu na laterolateralni smjer.

Šest mjeseci od operacije značajno je manji promjer zajedničkog žučovoda u proksimalnom dijelu (Wilcoxon test, $P = 0,001$), promjer zajedničkog jetrenog voda u distalnom dijelu (Wilcoxon test, $P = 0,03$) i promjer zajedničkog jetrenog voda u proksimalnom dijelu (Wilcoxon test, $P = 0,006$) kod anteroposteriornog smjera u odnosu na laterolateralni smjer (tablica 5.16).

Tablica 5.16. Razlike u promjeru zajedničkog žučovoda, zajedničkog jetrenog voda u prosimalnom ili distalnom dijelu, laterolateralnog ili anteroposteriornog smjera s obzirom na dob prije operacije

	Medijan (interkvartilni raspon)		Hodges- Lehmann razlika (95% CI)	P*
	Laterolateralni smjer	Anteroposteriorni Smjer		
Prije operacije				
Promjer zajedničkog žučovoda u distalnom dijelu [mm]	3,85 (3,3 - 4,4)	3,8 (3,2 - 4,3)	-0,15 (-0,3 do 0,05)	0,20
Promjer zajedničkog žučovoda u proksimalnom [mm]	4,65 (3,9 - 5,5)	4,2 (3,6 - 5,3)	-0,3 (-0,5 do -0,05)	0,03
Promjer zajedničkog jetrenog voda u distalnom dijelu [mm]	4,5 (3,8 - 5,4)	4,15 (3,3 - 5,4)	-0,3 (-0,6 do 0,05)	0,12
Promjer zajedničkog jetrenog voda u proksimalnom dijelu [mm]	4,25 (3,5 - 5,2)	3,75 (3,2 - 4,8)	-0,35 (-0,6 do -0,2)	0,003
Poslije 3. mjeseca				
Promjer zajedničkog žučovoda u distalnom dijelu [mm]	4,1 (3,6 - 4,8)	4 (3,3 - 5)	-0,05 (-0,45 do 0,3)	0,63
Promjer zajedničkog žučovoda u proksimalnom [mm]	5,45 (4,4 - 6,4)	4,8 (4 - 5,8)	-0,53 (-0,9 do -0,2)	<0,001
Promjer zajedničkog jetrenog voda u distalnom dijelu [mm]	5,1 (4 - 6)	4,45 (3,8 - 5,9)	0 (-0,35 do 0,35)	0,98
Promjer zajedničkog jetrenog voda u proksimalnom dijelu [mm]	4,8 (4 - 6)	4,2 (3,2 - 5,5)	-0,6 (-0,9 do -0,3)	<0,001
Poslije 6. mjeseci				
Promjer zajedničkog žučovoda u distalnom dijelu [mm]	3,75 (3,3 - 4,7)	3,8 (3,2 - 4,5)	-0,1 (-0,54 do 0,2)	0,41
Promjer zajedničkog žučovoda u proksimalnom [mm]	5,6 (4,7 - 6,5)	5 (4 - 5,6)	-0,7 (-0,95 do -0,3)	0,001
Promjer zajedničkog jetrenog voda u distalnom dijelu [mm]	4,6 (3,9 - 6,1)	4,85 (3,7 - 5,6)	-0,3 (-0,6 do -0,05)	0,03
Promjer zajedničkog jetrenog voda u proksimalnom dijelu [mm]	4,95 (4 - 6,2)	4,4 (3,6 - 5,5)	-0,5 (-0,7 do -0,1)	0,006

*Wilcoxon test; 95% CI – 95% raspon pouzdanosti

Promjer desnog jetrenog voda nakon tri i nakon šest mjeseci je značajno veći iz laterolateralnog smjera u odnosu na anteroposteriorni smjer (Wilcoxon test, $P < 0,001$), dok u drugim promjerima nema značajnih razlika (tablica 5.17).

Tablica 5.17. Razlike u promjerima lijevog i desnog jetrenog voda, laterolateralnog ili anteroposteriornog smjera, s obzirom na spol i mjerenja

	Medijan (interkvartilni raspon)		Hodges- Lehmann razlika (95% CI)	P*
	Laterolateralni Smjer	Anteroposteriorni smjer		
Prije operacije				
Promjer desnog jetrenog voda	3,4 (3 – 3,88)	3,1 (2,9 – 3,58)	-0,2 (-0,4 do 0,05)	0,09
Promjer lijevog jetrenog voda	3,4 (2,75 – 3,9)	3,5 (3 – 4,08)	0,3 (-0,05 do 0,6)	0,12
Nakon 3. mjeseca				
Promjer desnog jetrenog voda	3,8 (3,3 – 4,4)	3,3 (2,9 – 4)	-0,4 (-0,6 do -0,2)	<0,001
Promjer lijevog jetrenog voda	3,6 (3,3 – 4,2)	3,6 (3,0 – 4,1)	-0,1 (-0,3 do 0,1)	0,29
Nakon 6. mjeseci				
Promjer desnog jetrenog voda	3,8 (3,4 – 4,5)	3,4 (2,9 – 3,8)	-0,6 (-0,8 do -0,4)	<0,001
Promjer lijevog jetrenog voda	3,7 (3,1 do 4,5)	3,7 (3,2 do 4,5)	0,2 (-0,05 do 0,4)	0,07

*Wilcoxon test; 95% CI – 95% raspon pouzdanosti

Prije operacije 13 (27 %) ispitanika je imalo apsolutnu razliku u promjeru zajedničkog žučovoda u proksimalnom dijelu veću od 1 mm. Promjer zajedničkog jetrenog voda u proksimalnom dijelu razlikuje se za više od 1 mm nakon tri mjeseca od operacije kod 16 (33 %) ispitanika, a šest mjeseci od operacije kod 21 (44 %) ispitanika.

Šest mjeseci od operacije razliku u promjeru zajedničkog žučovoda u proksimalnom dijelu veću od 1 mm ima 19 (40 %) ispitanika. McNemarovim testom je uočeno da nema značajnih razlika u broju ispitanika s obzirom na to je li apsolutna razlika u promjeru veća od 1 mm u odnosu na mjerenja (tablica 5.18).

Tablica 5.18. Raspodjela ispitanika kojima je apsolutna razlika između promjera veća od 1 mm, s obzirom na mjerenja

	Broj (%) ispitanika kojima je razlika promjera veća od 1 mm		
	Prije operacije	Poslije 3 mjeseca	Poslije 6 mjeseci
Promjer zajedničkog žučovoda u distalnom dijelu	7 (15)	12 (25)	11 (23)
Promjer zajedničkog žučovoda u proksimalnom dijelu	13 (27)	13 (27)	19 (40)
Promjer zajedničkog jetrenog voda u distalnom dijelu	12 (25)	8 (17)	8 (17)
Promjer zajedničkog jetrenog voda u proksimalnom dijelu	12 (25)	16 (33)	21 (44)
Promjer desnog jetrenog voda	8 (17)	13 (27)	16 (33)
Promjer lijevog jetrenog voda	11 (23)	7 (15)	6 (13)

5.6. Vrijednosti promjera intrahepatalnih i ekstrahepatalnih žučnih vodova u skupini ispitanika s laparoskopskom kolecistektomijom u odnosu na provedena mjerenja

Tijekom zahvata, medijan odstranjenih kamenaca iz žuči je 4 kamenca, od najmanje jednog do najviše 40 kamenaca. Medijan najvećeg kamenca je 8 mm (interkvartilnog raspona od 1 do 31 mm), a najmanjeg kamenca 2 mm (interkvartilnog raspona od 1 do 14 mm) (tablica 5.19).

Tablica 5.19. Broj kamenaca i njihova veličina (mm) odstranjeni tijekom zahvata

	Medijan (interkvartilni raspon)	Minimum – maksimum	95% raspon pouzdanosti
Broj kamenaca u žuči	4 (2 – 11,5)	1 – 40	3 – 5
Veličina najvećeg kamenca [mm]	8 (2 – 15)	1 – 31	4 – 11,3
Veličina najmanjeg kamenca [mm]	2 (1 – 4)	1 – 14	1,74 - 3

Prije operacije značajno je manji promjer zajedničkog žučovoda u proksimalnom dijelu laterolateralnog smjera, s obzirom na tri i šest mjeseci nakon operacije (Friedmanov test, $P < 0,001$); zatim promjer zajedničkog žučovoda u proksimalnom dijelu anteroposteriornog

smjera značajno je manji prije operacije u odnosu na tri i šest mjeseci od operacije (Friedmanov test, $P = 0,02$) te je značajno manji i promjer zajedničkog jetrenog voda u proksimalnom dijelu laterolateralnog smjera prije operacije u odnosu na tri i šest mjeseci od operacije (Friedmanov test, $P < 0,001$). Promjer zajedničkog jetrenog voda u proksimalnom dijelu anteroposteriornog smjera nakon šest mjeseci je značajno veći od promjera prije operacije (Friedmanov test, $P = 0,04$) (tablica 5.20).

Tablica 5.20. Razlike u promjeru zajedničkog žučovoda, zajedničkog jetrenog voda u prosimalnom ili distalnom dijelu, laterolateralnog ili anteroposteriornog smjera s obzirom na provedena mjerenja

	Medijan (interkvartilni raspon) s obzirom na mjerenja			P*
	Prije operacije	3 mjeseca poslije	6 mjeseci poslije	
Promjer zajedničkog žučovoda u distalnom dijelu laterolateralnog smjera [mm]	3,85 (3,3 – 4,4)	4,10 (3,6 – 4,8)	3,75 (3,3 – 4,65)	0,23
Promjer zajedničkog žučovoda u distalnom dijelu anteroposteriornog smjera [mm]	3,80 (3,2 – 4,3)	4,0 (3,35 – 4,95)	3,80 (3,2 – 4,45)	0,07
Promjer zajedničkog žučovoda u proksimalnom dijelu laterolateralnog smjera [mm]	4,65 (3,9 – 5,5)	5,45 (4,45 – 6,35)	5,60 (4,7 – 6,45)	<0,001†
Promjer zajedničkog žučovoda u proksimalnom dijelu anteroposteriornog smjera [mm]	4,20 (3,6 – 5,3)	4,80 (4 – 5,75)	5,0 (4,05 – 5,55)	0,02†
Promjer zajedničkog jetrenog voda u distalnom dijelu laterolateralnog smjera [mm]	4,50 (3,8 – 5,35)	5,10 (4 – 5,95)	4,6 (3,9 – 6,05)	0,12
Promjer zajedničkog jetrenog voda u distalnom dijelu anteroposteriornog smjera [mm]	4,15 (3,35 – 5,4)	4,45 (3,8 – 5,8)	4,85 (3,7 – 5,6)	0,10
Promjer zajedničkog jetrenog voda u proksimalnom dijelu laterolateralnog smjera [mm]	4,25 (3,5 – 5,15)	4,80 (4 – 6)	4,95 (4,05 – 6,2)	<0,001†
Promjer zajedničkog jetrenog voda u proksimalnom dijelu anteroposteriornog smjera [mm]	3,75 (3,2 – 4,75)	4,20 (3,2 – 5,45)	4,40 (3,65 – 5,45)	0,04‡

*Friedmanov test (Post hoc Conover)

†na razini $P < 0,05$ značajne su razlike: prije operacije vs. 3 mjeseca; prije operacije vs. 6 mjeseci

‡na razini $P < 0,05$ značajne su razlike: prije operacije vs. 6 mjeseci

Prije operacije značajno je manji promjer desnog jetrenog voda laterolateralnog smjera (Friedmanov test, $P < 0,001$); promjer desnog jetrenog voda anteroposteriornog smjera (Friedmanov test, $P = 0,02$) te je značajno manji prije operacije i promjer lijevog jetrenog

voda laterolateralnog smjera (Friedmanov test, $P = 0,003$). Promjer lijevog jetrenog voda anteroposteriornog smjera značajno je veći šest mjeseci nakon operacije u odnosu na prije operacije i nakon tri mjeseca od operacije (Friedmanov test, $P = 0,001$). Promjer najšireg segmentalnog intrahepatalnog voda u desnom (Friedmanov test, $P < 0,001$) i u lijevom režnju jetre (Friedmanov test, $P < 0,001$) značajno se razlikuje u svim promatranim mjerenjima (tablica 5.21).

Tablica 5.21. Razlike u promjerima lijevog i desnog jetrenog voda, laterolateralnog ili anteroposteriornog smjera, te najšireg segmentalnog intrahepatalnog voda u desnom i lijevom režnju jetre s obzirom na provedena mjerenja

	Medijan (interkvartilni raspon) s obzirom na mjerenja			P*
	Prije operacije	3 mjeseca poslije	6 mjeseci poslije	
Promjer desnog jetrenog voda laterolateralnog smjera	3,4 (3,1 – 3,85)	3,8 (3,35 – 4,65)	4,0 (3,6 – 4,5)	<0,001[†]
Promjer desnog jetrenog voda anteroposteriornog smjera	3,1 (2,75 – 3,6)	3,3 (2,8 – 4,0)	3,4 (3,0 – 3,8)	0,02[†]
Promjer lijevog jetrenog voda laterolateralnog smjera	3,4 (2,95 – 4)	3,7 (3,3 – 4,2)	3,7 (3,2 – 4,5)	0,003[†]
Promjer lijevog jetrenog voda anteroposteriornog smjera	3,55 (3,1 – 4,1)	3,6 (3,05 – 4,1)	3,85 (3,25 – 4,55)	0,001[‡]
Promjer najšireg segmentalnog intrahepatalnog voda u desnom režnju jetre	1,0 (0,9 – 1,2)	1,35 (1,1 – 1,6)	1,70 (1,2 – 1,9)	<0,001[§]
Promjer najšireg segmentalnog intrahepatalnog voda u lijevom režnju jetre	1,0 (0,95 – 1,15)	1,4 (1,1 – 1,65)	1,6 (1,35 – 2,0)	<0,001[§]

*Friedmanov test (Post hoc Conover)

[†]na razini $P < 0,05$ značajne su razlike: prije operacije vs. 3. mjeseca; prije operacije vs. 6 mjeseci

[‡]na razini $P < 0,05$ značajne su razlike: prije operacije vs. 6 mjeseci; 3. mjeseca vs. 6. mjeseci

[§]na razini $P < 0,05$ značajne su razlike: prije operacije vs. 3 mjeseca; prije operacije vs. 6. mjeseci; 3. mjeseca vs. 6. mjeseci

U biokemijskim pokazateljima veće su vrijednosti aspartataminotransferaza (AST) nakon šest mjeseci od operacije u odnosu na prije operacije (razlika 1 U/L, 95% CI razlike od 0 do 2, $P = 0,04$), ali su vrijednosti unutar referentnih, dok u ostalim biokemijskim vrijednostima nema značajnih razlika (tablica 5.22).

Tablica 5.22. Razlike u biokemijskim vrijednostima izmjerenim prije operacije i nakon 6 mjeseci

	Medijan (interkvartilni raspon)		Hodges – Lehmannova razlika	95% CI	P*
	Prije operacije	Nakon 6. mjeseci			
Bilirubin [$\mu\text{mol/L}$]	12 (8,9 – 16)	11,2 (8,15 – 15,2)	0	-0,85 do 0,75	0,97
Alkalna fosfataza(ALP)	70 (61,5 – 77)	70 (61 – 78)	-3	-5 do 0	0,07
Aspartataminotransferaza (AST) [U/L]	20 (17,5 – 24)	21 (18,5 – 25)	1	0 do 2	0,04
Alaninaminotransferaza (ALT) [U/L]	19 (16 – 28,5)	20 (16,5 – 27)	0,5	-1 do 3	0,41
Gama- glutamilttransferaza (GGT) [U/L]	21 (16 – 35)	21 (16 – 32)	0,5	-1 do 1,5	0,49

*Wilcoxon test; 95% CI – 95% raspon pouzdanosti

5.6. Povezanost promjera intrahepatalnih i ekstrahepatalnih žučnih vodova u skupini ispitanika s laparoskopskomolecistektomijom s obilježjima ispitanika i biokemijskim pokazateljima

Spearmanovim koeficijentom korelacije (Rho) ocijenili smo povezanost dobi ispitanika, indeksa tjelesne mase, kutova između lijevog i desnog hepatalnog voda, kuta između DHC i DC te biokemijskih vrijednosti prije operacije i nakon šest mjeseci s promjerima intrahepatalnih i ekstrahepatalnih žučnih vodova u skupini ispitanika s laparoskopskomolecistektomijom.

Promjer zajedničkog žučovoda ili jetrenog voda u distalnom ili proksimalnom dijelu, laterolateralnog ili anteroposteriornog smjera nije povezan s dobi ispitanika. Što je indeks tjelesne mase veći, to je prije operacije manji promjer zajedničkog jetrenog voda u distalnom dijelu anteroposteriornog smjera (Rho = -0,320 P = 0,03) i obratno (tablica 5.23).

Tablica 5.23. Povezanost promatranih promjera s dobi ispitanika, indeksom tjelesne mase

Spearmanov koeficijent korelacije Rho (P vrijednost)		
	Dob ispitanika	Indeks tjelesne mase
Promjer zajedničkog žučovoda u distalnom dijelu laterolateralnog smjera [mm]		
Prije operacije	0,065 (0,66)	-0,109 (0,46)
Nakon 3 mjeseca	0,025 (0,87)	-0,157 (0,29)
Nakon 6 mjeseci	0,276 (0,06)	-0,117 (0,43)
Promjer zajedničkog žučovoda u distalnom dijelu anteroposteriornog smjera [mm]		
Prije operacije	0,106 (0,47)	-0,010 (0,95)
Nakon 3 mjeseca	-0,101 (0,50)	-0,218 (0,14)
Nakon 6 mjeseci	0,109 (0,46)	-0,082 (0,58)
Promjer zajedničkog žučovoda u proksimalnom dijelu laterolateralnog smjera [mm]		
Prije operacije	0,149 (0,31)	-0,125 (0,40)
Nakon 3 mjeseca	0,196 (0,18)	-0,081 (0,59)
Nakon 6 mjeseci	0,145 (0,33)	-0,126 (0,39)
Promjer zajedničkog žučovoda u proksimalnom dijelu anteroposteriornog smjera [mm]		
Prije operacije	0,206 (0,16)	-0,065 (0,66)
Nakon 3 mjeseca	0,072 (0,63)	-0,089 (0,55)
Nakon 6 mjeseci	0,046 (0,76)	-0,169 (0,25)
Promjer zajedničkog jetrenog voda u distalnom dijelu laterolateralnog smjera [mm]		
Prije operacije	0,049 (0,74)	-0,198 (0,18)
Nakon 3 mjeseca	0,059 (0,69)	-0,290 (0,05)
Nakon 6 mjeseci	0,127 (0,39)	-0,187 (0,20)
Promjer zajedničkog jetrenog voda u distalnom dijelu anteroposteriornog smjera [mm]		
Prije operacije	0,099 (0,50)	-0,320 (0,03)
Nakon 3 mjeseca	0,069 (0,64)	-0,189 (0,20)
Nakon 6 mjeseci	0,126 (0,39)	-0,181 (0,22)
Promjer zajedničkog jetrenog voda u proksimalnom dijelu laterolateralnog smjera [mm]		
Prije operacije	-0,012 (0,94)	-0,257 (0,08)
Nakon 3 mjeseca	0,061 (0,68)	-0,154 (0,30)
Nakon 6 mjeseci	0,007 (0,96)	-0,195 (0,18)
Promjer zajedničkog jetrenog voda u proksimalnom dijelu anteroposteriornog smjera [mm]		
Prije operacije	0,011 (0,94)	-0,166 (0,26)
Nakon 3 mjeseca	0,128 (0,39)	-0,065 (0,66)
Nakon 6 mjeseci	0,176 (0,23)	-0,221 (0,13)

Ukoliko je veći kut između lijevog i desnog jetrenog voda, veći je i promjer zajedničkog jetrenog voda u distalnom dijelu anteroposteriornog smjera (Rho = 0,372 P = 0,01) i obratno uz manji kut ide i manji promjer. Kada je veći kut između zajedničkog jetrenog voda (DHC) i zajedničkog žučovoda (DC), tada je nakon tri mjeseca od zahvata manji promjer zajedničkog žučovoda u distalnom dijelu anteroposteriornog smjera (Rho = -0,316 P = 0,03). Vrijednosti

bilirubina prije operacije su u negativnoj vezi s promjerom zajedničkog žučovoda u proksimalnom dijelu anteroposteriornog smjera tri mjeseca nakon zahvata (Rho = -0,345 P = 0,02) i promjerom zajedničkog jetrenog voda u distalnom dijelu laterolateralnog smjera (Rho = -0,311 P = 0,03) (tablica 5.24).

Tablica 5.24. Povezanost promatranih promjera s kutovima između lijevog i desnog jetrenog voda, kutom između DHC i DC te vrijednostima bilirubina prije operacije i nakon 6 mjeseci

	Spearmanov koeficijent korelacije Rho (P vrijednost)			
	Kut između lijevog i desnog hepatalnog voda	Kut između DHC i DC	Bilirubin prije operacije	Bilirubin 6. mjeseci poslije
Promjer zajedničkog žučovoda u distalnom dijelu laterolateralnog smjera [mm]				
Prije operacije	-0,059 (0,69)	-0,007 (0,96)	-0,070 (0,64)	-
Nakon 3 mjeseca	-0,129 (0,38)	-0,136 (0,36)	0,106 (0,47)	-
Nakon 6 mjeseci	-0,229 (0,12)	0,022 (0,88)	0,001 (>0,99)	0,017 (0,91)
Promjer zajedničkog žučovoda u distalnom dijelu anteroposteriornog smjera [mm]				
Prije operacije	0,027 (0,86)	-0,236 (0,11)	0,026 (0,86)	-
Nakon 3 mjeseca	-0,076 (0,61)	-0,316 (0,03)	-0,217 (0,14)	-
Nakon 6 mjeseci	-0,021 (0,89)	-0,114 (0,44)	-0,069 (0,64)	-0,096 (0,52)
Promjer zajedničkog žučovoda u proksimalnom dijelu laterolateralnog smjera [mm]				
Prije operacije	0,019 (0,90)	-0,076 (0,61)	-0,191 (0,19)	-
Nakon 3 mjeseca	0,059 (0,69)	-0,160 (0,28)	-0,157 (0,29)	-
Nakon 6 mjeseci	-0,047 (0,75)	-0,127 (0,39)	-0,208 (0,16)	-0,125 (0,40)
Promjer zajedničkog žučovoda u proksimalnom dijelu anteroposteriornog smjera [mm]				
Prije operacije	0,062 (0,68)	-0,070 (0,64)	-0,155 (0,29)	-
Nakon 3 mjeseca	0,014 (0,93)	-0,104 (0,48)	-0,345 (0,02)	-
Nakon 6 mjeseci	-0,02 (0,89)	-0,251 (0,09)	-0,203 (0,17)	-0,162 (0,27)
Promjer zajedničkog jetrenog voda u distalnom dijelu laterolateralnog smjera [mm]				
Prije operacije	0,247 (0,09)	-0,138 (0,35)	-0,311 (0,03)	-
Nakon 3 mjeseca	0,211 (0,15)	-0,245 (0,09)	-0,193 (0,19)	-
Nakon 6 mjeseci	0,184 (0,21)	-0,126 (0,39)	-0,184 (0,21)	-0,073 (0,62)
Promjer zajedničkog jetrenog voda u distalnom dijelu anteroposteriornog smjera [mm]				
Prije operacije	0,372 (0,01)	-0,137 (0,35)	-0,184 (0,21)	-
Nakon 3 mjeseca	0,203 (0,17)	-0,218 (0,14)	-0,066 (0,65)	-
Nakon 6 mjeseci	0,216 (0,14)	-0,154 (0,30)	-0,187 (0,20)	-0,118 (0,42)
Promjer zajedničkog jetrenog voda u proksimalnom dijelu laterolateralnog smjera [mm]				
Prije operacije	0,250 (0,09)	-0,175 (0,23)	-0,219 (0,13)	-
Nakon 3 mjeseca	0,237 (0,10)	-0,125 (0,40)	-0,180 (0,22)	-
Nakon 6 mjeseci	0,169 (0,25)	-0,178 (0,23)	-0,244 (0,10)	-0,123 (0,40)
Promjer zajedničkog jetrenog voda u proksimalnom dijelu anteroposteriornog smjera [mm]				
Prije operacije	0,199 (0,18)	-0,192 (0,19)	-0,195 (0,18)	-
Nakon 3 mjeseca	0,171 (0,25)	-0,019 (0,90)	-0,090 (0,54)	-
Nakon 6 mjeseci	0,096 (0,51)	-0,025 (0,86)	-0,170 (0,25)	-0,059 (0,69)

Manji je promjer zajedničkog žučovoda u distalnom dijelu anteroposteriornog smjera, nakon tri mjeseca od operacije, kod ispitanika kojima je viša vrijednost ALP prije operacije ($Rho = -0,340$ $P = 0,02$). Vrijednosti AST prije operacije u značajnoj su vezi s promjerom zajedničkog žučovoda u distalnom dijelu anteroposteriornog smjera nakon 6 mjeseci; s promjerom zajedničkog žučovoda u proksimalnom dijelu anteroposteriornog smjera tri i šest mjeseci nakon operacije; s promjerom zajedničkog jetrenog voda u distalnom dijelu laterolateralnog smjera u sva tri mjerenja; s promjerom zajedničkog jetrenog voda u distalnom dijelu anteroposteriornog smjera nakon tri i šest mjeseci te nakon tri mjeseca s promjerom zajedničkog jetrenog voda u proksimalnom dijelu laterolateralnog ili anteroposteriornog smjera. Najjača negativna i značajna veza AST je s promjerom zajedničkog jetrenog voda u distalnom dijelu laterolateralnog smjera ($Rho = -0,399$ $P < 0,001$) (uz više vrijednosti AST prije operacije, manji je promjer zajedničkog jetrenog voda u distalnom dijelu laterolateralnog smjera).

Vrijednost ALT prije operacije u značajnoj je negativnoj vezi s promjerom zajedničkog žučovoda u proksimalnom dijelu anteroposteriornog smjera prije operacije i nakon šest mjeseci od operacije; s promjerom zajedničkog jetrenog voda u distalnom dijelu laterolateralnog smjera prije operacije i nakon tri mjeseca; s promjerom zajedničkog jetrenog voda u distalnom dijelu anteroposteriornog smjera nakon šest mjeseci te s promjerom zajedničkog jetrenog voda u proksimalnom dijelu laterolateralnog ili anteroposteriornog smjera nakon tri mjeseca. Najjača negativna i značajna veza je između vrijednosti ALT prije operacije s promjerom zajedničkog žučovoda u proksimalnom dijelu anteroposteriornog smjera ($Rho = -0,402$ $P < 0,001$) (tablica 5.25).

Nakon šest mjeseci od operacije uz više vrijednosti AST je manji promjer zajedničkog žučovoda u proksimalnom dijelu anteroposteriornog smjera ($Rho = -0,316$ $P = 0,03$) i obratno, a uz više vrijednosti ALT je manji promjer zajedničkog žučovoda u proksimalnom dijelu laterolateralnog smjera ($Rho = -0,302$ $P = 0,04$) (tablica 5.25).

Tablica 5.25. Povezanost promatranih promjera s s biokemijskim pokazateljima prije operacije

	Spearmanov koeficijent korelacije Rho (P vrijednost)			
	ALP prije operacije	AST prije operacije	ALT prije operacije	GGT prije operacije
Promjer zajedničkog žučovoda u distalnom dijelu laterolateralnog smjera [mm]				
Prije operacije	-0,021 (0,89)	-0,111 (0,45)	-0,093 (0,53)	-0,031 (0,83)
Nakon 3 mjeseca	-0,246 (0,09)	-0,251 (0,08)	-0,102 (0,49)	-0,031 (0,83)
Nakon 6 mjeseci	-0,159 (0,28)	0,008 (0,96)	-0,051 (0,73)	-0,178 (0,23)
Promjer zajedničkog žučovoda u distalnom dijelu anteroposteriornog smjera [mm]				
Prije operacije	-0,090 (0,55)	-0,011 (0,94)	0,174 (0,24)	0,023 (0,88)
Nakon 3 mjeseca	-0,340 (0,02)	0,022 (0,88)	0,120 (0,42)	0,061 (0,68)
Nakon 6 mjeseci	-0,093 (0,53)	-0,325 (0,02)	-0,250 (0,09)	-0,152 (0,30)
Promjer zajedničkog žučovoda u proksimalnom dijelu laterolateralnog smjera [mm]				
Prije operacije	-0,111 (0,45)	-0,182 (0,22)	-0,226 (0,12)	-0,064 (0,67)
Nakon 3 mjeseca	-0,057 (0,70)	-0,258 (0,08)	-0,286 (0,05)	-0,113 (0,45)
Nakon 6 mjeseci	0,027 (0,85)	-0,192 (0,19)	-0,28 (0,05)	-0,100 (0,50)
Promjer zajedničkog žučovoda u proksimalnom dijelu anteroposteriornog smjera [mm]				
Prije operacije	-0,002 (0,99)	-0,280 (0,05)	-0,402 (<0,001)	-0,142 (0,34)
Nakon 3 mjeseca	0,023 (0,88)	-0,303 (0,04)	-0,251 (0,08)	-0,158 (0,28)
Nakon 6 mjeseci	0,057 (0,7)	-0,370 (0,01)	-0,387 (0,01)	-0,024 (0,87)
Promjer zajedničkog jetrenog voda u distalnom dijelu laterolateralnog smjera [mm]				
Prije operacije	-0,232 (0,11)	-0,399 (<0,001)	-0,395 (0,01)	-0,092 (0,53)
Nakon 3 mjeseca	-0,118 (0,42)	-0,333 (0,02)	-0,293 (0,04)	-0,05 (0,74)
Nakon 6 mjeseci	-0,095 (0,52)	-0,298 (0,04)	-0,285 (0,05)	-0,068 (0,65)
Promjer zajedničkog jetrenog voda u distalnom dijelu anteroposteriornog smjera [mm]				
Prije operacije	-0,112 (0,45)	-0,211 (0,15)	-0,249 (0,09)	0,166 (0,26)
Nakon 3 mjeseca	-0,204 (0,16)	-0,298 (0,04)	-0,224 (0,13)	-0,015 (0,92)
Nakon 6 mjeseci	-0,053 (0,72)	-0,380 (0,01)	-0,355 (0,01)	-0,037 (0,80)
Promjer zajedničkog jetrenog voda u proksimalnom dijelu laterolateralnog smjera [mm]				
Prije operacije	-0,268 (0,07)	-0,231 (0,11)	-0,162 (0,27)	0,095 (0,52)
Nakon 3 mjeseca	-0,209 (0,15)	-0,378 (0,01)	-0,311 (0,03)	0,043 (0,77)
Nakon 6 mjeseci	-0,181 (0,22)	-0,257 (0,08)	-0,195 (0,19)	-0,065 (0,66)
Promjer zajedničkog jetrenog voda u proksimalnom dijelu anteroposteriornog smjera [mm]				
Prije operacije	-0,237 (0,10)	-0,185 (0,21)	-0,115 (0,44)	0,152 (0,30)
Nakon 3 mjeseca	-0,224 (0,13)	-0,380 (0,01)	-0,328 (0,02)	0,060 (0,69)
Nakon 6 mjeseci	-0,200 (0,17)	-0,150 (0,31)	-0,271 (0,06)	0,045 (0,76)

Tablica 5.26. Povezanost promatranih promjera s s biokemijskim pokazateljima šest mjeseci nakon operacije

	Spearmanov koeficijent korelacije Rho (P vrijednost)			
	ALP nakon 6 mjeseci	AST nakon 6 mjeseci	ALT nakon 6 mjeseci	GGT nakon 6 mjeseci
Promjer zajedničkog žučovoda u distalnom dijelu laterolateralnog smjera [mm]				
Nakon 6 mjeseci	0,130 (0,38)	0,011 (0,94)	-0,081 (0,58)	-0,207 (0,16)
Promjer zajedničkog žučovoda u distalnom dijelu anteroposteriornog smjera [mm]				
Nakon 6 mjeseci	0,026 (0,86)	-0,188 (0,20)	-0,197 (0,18)	-0,200 (0,17)
Promjer zajedničkog žučovoda u proksimalnom dijelu laterolateralnog smjera [mm]				
Nakon 6 mjeseci	0,134 (0,36)	-0,207 (0,16)	-0,302 (0,04)	-0,128 (0,38)
Promjer zajedničkog žučovoda u proksimalnom dijelu anteroposteriornog smjera [mm]				
Nakon 6 mjeseci	-0,001 (0,99)	-0,316 (0,03)	-0,426 (<0,001)	-0,150 (0,31)
Promjer zajedničkog jetrenog voda u distalnom dijelu laterolateralnog smjera [mm]				
Nakon 6 mjeseci	0,068 (0,65)	-0,188 (0,20)	-0,246 (0,09)	-0,080 (0,59)
Promjer zajedničkog jetrenog voda u distalnom dijelu anteroposteriornog smjera [mm]				
Nakon 6 mjeseci	0,012 (0,93)	-0,241 (0,10)	-0,292 (0,04)	-0,108 (0,46)
Promjer zajedničkog jetrenog voda u proksimalnom dijelu laterolateralnog smjera [mm]				
Nakon 6 mjeseci	-0,003 (0,99)	-0,18 (0,22)	-0,183 (0,21)	-0,151 (0,30)
Promjer zajedničkog jetrenog voda u proksimalnom dijelu anteroposteriornog smjera [mm]				
Nakon 6 mjeseci	-0,12 (0,42)	-0,13 (0,38)	-0,276 (0,06)	-0,057 (0,70)

Ispitanici većeg indeksa tjelesne mase imaju manji promjer desnog jetrenog voda laterolateralnog smjera prije operacije i nakon šest mjeseci; manji promjer lijevog jetrenog voda laterolateralnog smjera prije operacije i nakon šest mjeseci te manji promjer najšireg segmentalnog intrahepatalnog voda u desnom režnju jetre prije operacije.

Izraženija je veza (Rho = -0,364 P = 0,01) između indeksa tjelesne mase i promjera desnog jetrenog voda laterolateralnog smjera (tablica 5.27).

Tablica 5.27. Povezanost jetrenog voda i najšireg segmentalnog intrahepatalnog voda s dobi ispitanika, indeksom tjelesne mase

	Spearmanov koeficijent korelacije Rho (P vrijednost)	
	Dob ispitanika	Indeks tjelesne mase
Promjer desnog jetrenog voda laterolateralnog smjera		
Prije operacije	-0,160 (0,28)	-0,364 (0,01)
Nakon 3 mjeseca	-0,053 (0,72)	-0,191 (0,19)
Nakon 6 mjeseci	-0,184 (0,21)	-0,330 (0,02)
Promjer desnog jetrenog voda anteroposteriornog smjera		
Prije operacije	0,053 (0,72)	-0,054 (0,72)
Nakon 3 mjeseca	0,134 (0,36)	-0,188 (0,20)
Nakon 6 mjeseci	-0,162 (0,27)	-0,281 (0,05)
Promjer lijevog jetrenog voda laterolateralnog smjera		
Prije operacije	-0,248 (0,09)	-0,295 (0,04)
Nakon 3 mjeseca	0,027 (0,85)	-0,178 (0,23)
Nakon 6 mjeseci	-0,098 (0,51)	-0,310 (0,03)
Promjer lijevog jetrenog voda anteroposteriornog smjera		
Prije operacije	-0,087 (0,56)	-0,140 (0,34)
Nakon 3 mjeseca	-0,055 (0,71)	-0,060 (0,68)
Nakon 6 mjeseci	-0,049 (0,74)	-0,170 (0,25)
Promjer najšireg segmentalnog intrahepatalnog voda u desnom režnju jetre		
Prije operacije	-0,102 (0,49)	-0,325 (0,02)
Nakon 3 mjeseca	-0,051 (0,73)	-0,178 (0,22)
Nakon 6 mjeseci	-0,144 (0,33)	-0,064 (0,66)
Promjer najšireg segmentalnog intrahepatalnog voda u lijevom režnju jetre		
Prije operacije	-0,091 (0,54)	-0,18 (0,22)
Nakon 3 mjeseca	-0,212 (0,15)	-0,237 (0,11)
Nakon 6 mjeseci	-0,256 (0,08)	-0,200 (0,17)

Ukoliko je veći kut između lijevog i desnog jetrenog voda, veći je i promjer lijevogjetrenog voda anteroposteriornog smjera (Rho = 0,316 P = 0,03) i obratno uz manji kut ide i manji promjer. Kada je veći kut između zajedničkog jetrenog voda (DHC) i zajedničkog žučovoda (DC), tada je manji promjer najšireg segmentalnog intrahepatalnog voda u desnom režnju jetre u sva tri mjerenja, a u lijevom režnju jetre nakon tri mjeseca. Najjača je povezanost kuta između DHC i DC s promjerom najšireg segmentalnog intrahepatalnog voda u desnom režnju

jetre nakon tri mjeseca ($Rho = -0,451$ $P < 0,001$). Vrijednosti bilirubina prije operacije su u negativnoj vezi s promjerom najšireg segmentalnog intrahepatalnog voda u lijevom režnju jetre prije operacije ($Rho = -0,312$ $P = 0,03$) (tablica 5.28).

Tablica 5.28. Povezanost jetrenog voda i najšireg segmentalnog intrahepatalnog voda s kutovima između lijevog i desnog hepatalnog voda, kutom između DHC i DC te vrijednostima bilirubina prije operacije i nakon 6 mjeseci

	Spearmanov koeficijent korelacije Rho (P vrijednost)			
	Kut između lijevog i desnog hepatalnog voda	Kut između DHC i DC	Bilirubin prije operacije	Bilirubin poslije operacije
Promjer desnog jetrenog voda laterolateralnog smjera				
Prije operacije	0,269 (0,06)	-0,022 (0,88)	0,117 (0,43)	0,218 (0,14)
Nakon 3 mjeseca	0,190 (0,20)	-0,176 (0,23)	-0,04 (0,79)	0,103 (0,48)
Nakon 6 mjeseci	-0,016 (0,91)	-0,164 (0,27)	0,002 (0,99)	0,201 (0,17)
Promjer desnog jetrenog voda anteroposteriornog smjera				
Prije operacije	0,173 (0,24)	0,132 (0,37)	-0,001 (>0,99)	0,061 (0,68)
Nakon 3 mjeseca	0,185 (0,21)	-0,074 (0,62)	-0,028 (0,85)	0,154 (0,30)
Nakon 6 mjeseci	-0,012 (0,94)	-0,187 (0,20)	-0,157 (0,29)	-0,007 (0,96)
Promjer lijevog jetrenog voda laterolateralnog smjera				
Prije operacije	0,211 (0,15)	0,062 (0,68)	0,011 (0,94)	0,066 (0,66)
Nakon 3 mjeseca	0,222 (0,13)	-0,074 (0,62)	-0,029 (0,84)	0,021 (0,89)
Nakon 6 mjeseci	0,209 (0,15)	-0,106 (0,47)	-0,084 (0,57)	0,091 (0,54)
Promjer lijevog jetrenog voda anteroposteriornog smjera				
Prije operacije	0,316 (0,03)	-0,207 (0,16)	-0,143 (0,33)	-0,023 (0,88)
Nakon 3 mjeseca	0,173 (0,24)	-0,128 (0,39)	0,085 (0,57)	0,159 (0,28)
Nakon 6 mjeseci	0,030 (0,84)	-0,192 (0,19)	0,080 (0,59)	0,131 (0,38)
Promjer najšireg segmentalnog intrahepatalnog voda u desnom režnju jetre				
Prije operacije	0,113 (0,45)	-0,397 (0,01)	-0,079 (0,59)	-0,041 (0,78)
Nakon 3 mjeseca	0,13 (0,38)	-0,451 (<0,001)	-0,190 (0,20)	-0,08 (0,59)
Nakon 6 mjeseci	0,221 (0,13)	-0,401 (<0,001)	-0,138 (0,35)	-0,03 (0,84)
Promjer najšireg segmentalnog intrahepatalnog voda u lijevom režnju jetre				
Prije operacije	-0,066 (0,65)	-0,270 (0,06)	-0,312 (0,03)	-0,248 (0,09)
Nakon 3 mjeseca	-0,003 (0,98)	-0,301 (0,04)	-0,250 (0,09)	-0,185 (0,21)
Nakon 6 mjeseci	0,072 (0,63)	-0,249 (0,09)	-0,197 (0,18)	-0,150 (0,31)

Vrijednosti AST nakon 3 mjeseca od operacije su u negativnoj korelaciji s promjerom lijevog jetrenog voda laterolateralnog smjera (Rho = -0,448 P < 0,001) (tablica 5.29).

Tablica 5.29. Povezanost jetrenog voda i najšireg segmentalnog intrahepatalnog voda s biokemijskim pokazateljima prije operacije

	Spearmanov koeficijent korelacije Rho (P vrijednost)			
	ALP prije operacije	AST prije operacije	ALT prije operacije	GGT prije operacije
Promjer desnog jetrenog voda laterolateralnog smjera				
Prije operacije	-0,219 (0,14)	-0,045 (0,76)	-0,039 (0,79)	0,080 (0,44)
Nakon 3 mjeseca	-0,111 (0,45)	-0,107 (0,47)	-0,205 (0,16)	0,033 (0,82)
Nakon 6 mjeseci	-0,236 (0,11)	0,124 (0,40)	-0,095 (0,52)	0,065 (0,66)
Promjer desnog jetrenog voda anteposterijalnog smjera				
Prije operacije	-0,116 (0,43)	-0,028 (0,85)	-0,162 (0,27)	-0,003 (0,98)
Nakon 3 mjeseca	-0,083 (0,58)	-0,125 (0,40)	-0,243 (0,10)	-0,037 (0,98)
Nakon 6 mjeseci	-0,103 (0,49)	0,240 (0,10)	0,007 (0,96)	0,195 (0,18)
Promjer lijevog jetrenog voda laterolateralnog smjera				
Prije operacije	-0,059 (0,69)	-0,171 (0,24)	-0,208 (0,16)	0,188 (0,07)
Nakon 3 mjeseca	-0,056 (0,71)	-0,448 (<0,001)	-0,286 (0,05)	0,123 (0,40)
Nakon 6 mjeseci	-0,095 (0,52)	-0,012 (0,93)	-0,107 (0,47)	0,098 (0,51)
Promjer lijevog jetrenog voda anteposterijalnog smjera				
Prije operacije	0,024 (0,87)	-0,184 (0,21)	-0,049 (0,74)	0,132 (0,20)
Nakon 3 mjeseca	-0,214 (0,14)	-0,242 (0,10)	-0,137 (0,35)	0,196 (0,18)
Nakon 6 mjeseci	0,072 (0,63)	-0,052 (0,72)	-0,089 (0,55)	0,072 (0,63)
Promjer najšireg segmentalnog intrahepatalnog voda u desnom režnju jetre				
Prije operacije	-0,190 (0,20)	0,100 (0,50)	0,064 (0,67)	0,074 (0,47)
Nakon 3 mjeseca	-0,017 (0,91)	-0,056 (0,71)	-0,202 (0,17)	0,174 (0,24)
Nakon 6 mjeseci	-0,054 (0,71)	-0,029 (0,84)	-0,138 (0,35)	0,111 (0,45)
Promjer najšireg segmentalnog intrahepatalnog voda u lijevom režnju jetre				
Prije operacije	0,091 (0,54)	0,103 (0,49)	-0,027 (0,85)	0,106 (0,31)
Nakon 3 mjeseca	0,071 (0,63)	0,017 (0,91)	-0,056 (0,70)	-0,003 (0,98)
Nakon 6 mjeseci	0,116 (0,43)	-0,028 (0,85)	-0,064 (0,67)	0,017 (0,91)

Nema značajne povezanosti jetrenog voda i najšireg segmentalnog intrahepatalnog voda s biokemijskim pokazateljima šest mjeseci od operacije (tablica 5.30).

Tablica 5.30. Povezanost jetrenog voda i najšireg segmentalnog intrahepatalnog voda s biokemijskim pokazateljima šest mjeseci od operacije

	Spearmanov koeficijent korelacije Rho (P vrijednost)			
	ALP nakon 6 mjeseci	AST nakon 6 mjeseci	ALT nakon 6 mjeseci	GGT nakon 6 mjeseci
Promjer desnog jetrenog voda laterolateralnog smjera				
Nakon 6 mjeseci	0,011 (0,94)	0,181 (0,22)	-0,046 (0,76)	0,082 (0,58)
Promjer desnog jetrenog voda anteposterijalnog smjera				
Nakon 6 mjeseci	0,052 (0,72)	0,225 (0,12)	-0,042 (0,77)	0,162 (0,27)
Promjer lijevog jetrenog voda laterolateralnog smjera				
Nakon 6 mjeseci	0,007 (0,96)	0,118 (0,42)	-0,049 (0,74)	0,013 (0,93)
Promjer lijevog jetrenog voda anteposterijalnog smjera				
Nakon 6 mjeseci	0,091 (0,54)	0,059 (0,69)	-0,160 (0,28)	-0,029 (0,85)
Promjer najšireg segmentalnog intrahepatalnog voda u desnom režnju jetre				
Nakon 6 mjeseci	-0,144 (0,33)	-0,015 (0,92)	-0,187 (0,20)	0,015 (0,92)
Promjer najšireg segmentalnog intrahepatalnog voda u lijevom režnju jetre				
Nakon 6 mjeseci	0,070 (0,63)	0,085 (0,57)	-0,117 (0,43)	-0,063 (0,67)

5.6. Povezanost razlike u promjeru 6 mjeseci nakon operacije i promjera prije operacije intrahepatalnih i ekstrahepatalnih žučnih vodova u skupini ispitanika s laparoskopskom kolecistektomijom, s obilježjima ispitanika i biokemijskim pokazateljima

Promatramo li razliku u promjeru šest mjeseci nakon operacije i promjera prije operacije, uočavamo da je nešto veća pozitivna razlika (povećanje promjera), od medijana 0,8 mm (95% raspon pouzdanosti od 0,40 mm do 1 mm) kod promjera desnog jetrenog voda laterolateralnog smjera te razlika od medijana 0,7 mm (95% raspon pouzdanosti od 0,30 mm do 1,20 mm) kod promjera zajedničkog žučovoda u proksimalnom dijelu laterolateralnog smjera (tablica 5.31).

Tablica 5.31. Razlika u promjerima s obzirom na vrijednost promjera šest mjeseci nakon operacije i promjera prije operacije

	Medijan (interkvartilni raspon)	95% raspon pouzdanosti
Δpromjera zajedničkog žučovoda u distalnom dijelu laterolateralnog smjera [mm]	-0,05 (-0,65 do 0,65)	-0,25 do 0,20
Δpromjera zajedničkog žučovoda u distalnom dijelu anteroposteriornog smjera [mm]	0,05 (-0,50 do 0,75)	-0,23 do 0,23
Δpromjera zajedničkog žučovoda u proksimalnom dijelu laterolateralnog smjera [mm]	0,70 (0,10 do 1,45)	0,30 do 1,20
Δpromjera zajedničkog žučovoda u proksimalnom dijelu anteroposteriornog smjera [mm]	0,30 (-0,45 do 1,15)	-0,051 do 0,80
Δpromjera zajedničkog jetrenog voda u distalnom dijelu laterolateralnog smjera [mm]	0,20 (-0,55 do 1,05)	-0,10 do 0,90
Δpromjera zajedničkog jetrenog voda u distalnom dijelu anteroposteriornog smjera [mm]	0,35 (-0,70 do 1,0)	0,12 do 0,83
Δpromjera zajedničkog jetrenog voda u proksimalnom dijelu laterolateralnog smjera [mm]	0,60 (0,10 do 1,40)	0,27 do 0,75
Δpromjera zajedničkog jetrenog voda u proksimalnom dijelu anteroposteriornog smjera [mm]	0,45 (-0,30 do 1,40)	0,20 do 1,03
Δpromjera desnog jetrenog voda laterolateralnog smjera	0,80 (0,20 do 1,10)	0,40 do 1,0
Δpromjera desnog jetrenog voda anteroposteriornog smjera	0,25 (-0,20 do 0,90)	0 do 0,50
Δpromjera lijevog jetrenog voda laterolateralnog smjera	0,35 (-0,15 do 0,80)	0,30 do 0,60
Δpromjera lijevog jetrenog voda anteroposteriornog smjera	0,35 (-0,30 do 0,85)	0,10 do 0,60
Δpromjeranajšireg segmentalnog intrahepatalnog voda u desnom režnju jetre	0,60 (0,35 do 0,80)	0,47 do 0,70
Δpromjera najšireg segmentalnog intrahepatalnog voda u lijevom režnju jetre	0,55 (0,40 do 0,80)	0,50 do 0,65

Δ - razlika u promjeru nakon 6 mjeseci i promjeru prije operacije

Nakon šest mjeseci, veći promjer zajedničkog žučovoda u distalnom dijelu laterolateralnog smjera u odnosu na promjer prije operacije imala su 22 (45,8 %) ispitanika, a u distalnom dijelu anteroposteriornog smjera njih 24 (50 %). Veći promjer zajedničkog žučovoda u proksimalnom dijelu laterolateralnog smjera imalo je 38 (79,2 %) ispitanika, a 29 (60,4 %) u proksimalnom dijelu anteroposteriornog smjera. Povećani promjer zajedničkog jetrenog voda u distalnom dijelu laterolateralnog smjera bilježi se kod 27 (56,3 %) ispitanika, a u distalnom dijelu anteroposteriornog smjera kod 31 (64,6 %) ispitanika. Promjer zajedničkog jetrenog voda u proksimalnom dijelulaterolateralnog smjera veća je nakon šest mjeseci kod 39 (81,3 %) ispitanika, a kod 33 (68,8 %) u proksimalnom dijelu anteroposteriornog smjera. Bez

promjene u veličini su od jednog (2,1 %) do tri ispitanika (6,3 %). Nema značajne razlike u raspodjeli ispitanika prema promjeni promjera nakon šest mjeseci od zahvata u odnosu na prije zahvata s obzirom na spol (tablica 5.32).

Tablica 5.32. Raspodjela ispitanika s obzirom na promjenu promjera s obzirom na spol

Razlike u promjeru (prije operacije vs. 6 mjeseci nakon operacije)	Broj (%) ispitanika			P*
	Muškarci (n=15)	Žene (n=33)	Ukupno (n=48)	
Promjer zajedničkog žučovoda u distalnom dijelu laterolateralnog smjera				
Manji	6 (40)	18 (54,5)	24 (50)	0,12
Bez promjene	2 (13,3)	0	2 (4,2)	
Veći	7 (46,7)	15 (45,5)	22 (45,8)	
Promjer zajedničkog žučovoda u distalnom dijelu anteroposteriornog smjera				
Manji	8 (53,3)	13 (39,4)	21 (43,8)	0,70
Bez promjene	1 (6,7)	2 (6,1)	3 (6,3)	
Veći	6 (40)	18 (54,5)	24 (50)	
Promjer zajedničkog žučovoda u proksimalnom dijelu laterolateralnog smjera				
Manji	6 (40)	4 (12,1)	10 (20,8)	0,05
Veći	9 (60)	29 (87,9)	38 (79,2)	
Promjer zajedničkog žučovoda u proksimalnom dijelu anteroposteriornog smjera				
Manji	8 (53,3)	9 (27,3)	17 (35,4)	0,23
Bez promjene	0	2 (6,1)	2 (4,2)	
Veći	7 (46,7)	22 (66,7)	29 (60,4)	
Promjer zajedničkog jetrenog voda u distalnom dijelu laterolateralnog smjera				
Manji	8 (53,3)	11 (33,3)	19 (39,6)	0,40
Bez promjene	0	2 (6,1)	2 (4,2)	
Veći	7 (46,7)	20 (60,6)	27 (56,3)	
Promjer zajedničkog jetrenog voda u distalnom dijelu anteroposteriornog smjera				
Manji	8 (53,3)	9 (27,3)	17 (35,4)	0,11
Veći	7 (46,7)	24 (72,7)	31 (64,6)	
Promjer zajedničkog jetrenog voda u proksimalnom dijelu laterolateralnog smjera				
Manji	3 (20)	4 (12,1)	7 (14,6)	0,69
Bez promjene	0	2 (6,1)	2 (4,2)	
Veći	12 (80)	27 (81,8)	39 (81,3)	
Promjer zajedničkog jetrenog voda u proksimalnom dijelu anteroposteriornog smjera				
Manji	4 (26,7)	10 (30,3)	14 (29,2)	0,43
Bez promjene	1 (6,7)	0	1 (2,1)	
Veći	10 (66,7)	23 (69,7)	33 (68,8)	

*Fisherov egzaktni test

Kod najviše ispitanika, njih 47 (97,9 %) došlo je do povećanja promjera najšireg segmentalnog intrahepatalnog voda u desnom režnju jetre, a kod 46 (95,8 %) ispitanika u lijevom režnju jetre (tablica 5.33).

Tablica 5.33. Raspodjela ispitanika s obzirom na promjenu promjera jetrenog voda i najšireg segmentalnog intrahepatalnog voda s obzirom na spol

Razlike u promjeru (prije operacije vs. 6 mjeseci nakon operacije)	Broj (%) ispitanika			P*
	Muškarci (n=15)	Žene (n=33)	Ukupno (n=48)	
Promjer desnog jetrenog voda laterolateralnog smjera				
Manji	4 (26,7)	5 (15,2)	9 (18,8)	0,43
Veći	11 (73,3)	28 (84,8)	39 (81,3)	
Promjer desnog jetrenog voda anteroposteriornog smjera				
Manji	7 (46,7)	7 (21,2)	14 (29,2)	0,08
Bez promjene	2 (13,3)	2 (6,1)	4 (8,3)	
Veći	6 (40)	24 (72,7)	30 (62,5)	
Promjer lijevog jetrenog voda laterolateralnog smjera				
Manji	4 (26,7)	8 (24,2)	12 (25)	0,34
Bez promjene	1 (6,7)	0	1 (2,1)	
Veći	10 (66,7)	25 (75,8)	35 (72,9)	
Promjer lijevog jetrenog voda anteroposteriornog smjera				
Manji	7 (46,7)	9 (27,3)	16 (33,3)	0,21
Veći	8 (53,3)	24 (72,7)	32 (66,7)	
Promjer najšireg segmentalnog intrahepatalnog voda u desnom režnju jetre				
Bez promjene	1 (6,7)	0	1 (2,1)	0,31
Veći	14 (93,3)	33 (100)	47 (97,9)	
Promjer najšireg segmentalnog intrahepatalnog voda u lijevom režnju jetre				
Bez promjene	1 (6,7)	1 (3)	2 (4,2)	0,53
Veći	14 (93,3)	32 (97)	46 (95,8)	

*Fisherov egzakti test

Uspoređujući razlike u promjeru (prije operacije vs. šest mjeseci nakon operacije) u odnosu na spol, značajno je veća razlika u promjeni promjera zajedničkog žučovoda u proksimalnom dijelu laterolateralnog smjera kod žena, medijana 0,8 mm (interkvartilnog raspona od 0,2 do 1,6 mm) (Mann Whitney U test, $P = 0,02$), i u promjeni promjera desnog jetrenog voda anteroposteriornog smjera medijana 0,5 mm (interkvartilnog raspona od 0 do 0,9 mm) (Mann Whitney U test, $P = 0,04$) (tablica 5.34).

Tablica 5.34. Vrijednosti razlike promjera s obzirom na spol

	Medijan (interkvartilni raspon)		P*
	Muškarci	Žene	
Δpromjera zajedničkog žučovoda u distalnom dijelu laterolateralnog smjera [mm]	0 (-0,6 do 0,6)	-0,1 (-0,7 do 0,9)	0,96
Δpromjera zajedničkog žučovoda u distalnom dijelu anteroposteriornog smjera [mm]	-0,3 (-0,7 do 0,7)	0,1 (-0,4 do 0,8)	0,39
Δpromjera zajedničkog žučovoda u proksimalnom dijelu laterolateralnog smjera [mm]	0,3 (-1 do 0,9)	0,8 (0,2 do 1,6)	0,02
Δpromjera zajedničkog žučovoda u proksimalnom dijelu anteroposteriornog smjera [mm]	-0,2 (-0,6 do 0,9)	0,4 (-0,3 do 1,4)	0,30
Δpromjera zajedničkog jetrenog voda u distalnom dijelu laterolateralnog smjera [mm]	-0,1 (-0,6 do 0,9)	0,4 (-0,4 do 1,2)	0,29
Δpromjera zajedničkog jetrenog voda u distalnom dijelu anteroposteriornog smjera [mm]	-0,5 (-1,3 do 0,9)	0,5 (-0,3 do 1,2)	0,12
Δpromjera zajedničkog jetrenog voda u proksimalnom dijelu laterolateralnog smjera [mm]	0,2 (0,1 do 0,7)	0,7 (0,2 do 1,7)	0,05
Δpromjera zajedničkog jetrenog voda u proksimalnom dijelu anteroposteriornog smjera [mm]	0,4 (-0,6 do 1)	0,8 (-0,3 do 1,8)	0,25
Δpromjera desnog jetrenog voda laterolateralnog smjera	0,6 (-0,5 do 1)	0,8 (0,3 do 1,2)	0,43
Δpromjera desnog jetrenog voda anteroposteriornog smjera	0 (-0,8 do 0,2)	0,5 (0 do 0,9)	0,04
Δpromjera lijevog jetrenog voda laterolateralnog smjera	0,3 (-0,3 do 0,5)	0,6 (-0,3 do 1,1)	0,22
Δpromjera lijevog jetrenog voda anteroposteriornog smjera	0,1 (-0,3 do 0,6)	0,5 (-0,3 do 1,1)	0,30
Δpromjeranajšireg segmentalnog intrahepatalnog voda u desnom režnju jetre	0,5 (0,2 do 0,7)	0,6 (0,4 do 0,8)	0,21
Δpromjera najšireg segmentalnog intrahepatalnog voda u lijevom režnju jetre	0,5 (0,4 do 0,8)	0,6 (0,4 do 0,8)	0,60

Δ - razlika u promjeru nakon 6 mjeseci i promjeru prije operacije; *Mann Whitney U test

Spearmanovim koeficijentom korelacije testirali smo povezanost razlika u promjeru s obilježjima ispitanika i biokemijskim pokazateljima.

Indeks tjelesne mase i broj kamenaca u žuči nisu značajno povezani s promjenom promjera zajedničkih žučovoda, promjenom zajedničkog jetrenog voda i promjenom promjera najšireg segmentalnog intrahepatalnog voda u desnom režnju jetre, dok je dob u značajnoj vezi s promjenom desnog jetrenog voda anteroposteriornog smjera, odnosno ispitanici starije dobi imaju manju promjenu desnog jetrenog voda anteroposteriornog smjera ($Rho = -0,302$ $P = 0,04$) i obratno (tablica 5.35).

Tablica 5.35. Povezanost razlike promjera s dobi ispitanika, indeksom tjelesne mase i brojem kamenaca u žuči

	Spearmanov koeficijent korelacije Rho (P vrijednost)		
	Dob	Indeks tjelesne mase	Broj kamenaca u žuči
Δ promjera zajedničkog žučovoda u distalnom dijelu laterolateralnog smjera [mm]	0,224 (0,13)	-0,082 (0,58)	0,074 (0,62)
Δ promjera zajedničkog žučovoda u distalnom dijelu anteroposteriornog smjera [mm]	0,013 (0,93)	-0,114 (0,44)	0,11 (0,46)
Δ promjera zajedničkog žučovoda u proksimalnom dijelu laterolateralnog smjera [mm]	0,066 (0,66)	-0,002 (0,99)	0,092 (0,53)
Δ promjera zajedničkog žučovoda u proksimalnom dijelu anteroposteriornog smjera [mm]	-0,178 (0,23)	-0,113 (0,44)	0,012 (0,93)
Δ promjera zajedničkog jetrenog voda u distalnom dijelu laterolateralnog smjera [mm]	0,096 (0,52)	-0,034 (0,82)	0,089 (0,55)
Δ promjera zajedničkog jetrenog voda u distalnom dijelu anteroposteriornog smjera [mm]	-0,034 (0,82)	0,183 (0,21)	0,123 (0,40)
Δ promjera zajedničkog jetrenog voda u proksimalnom dijelu laterolateralnog smjera [mm]	0,045 (0,76)	0,13 (0,38)	0,019 (0,90)
Δ promjera zajedničkog jetrenog voda u proksimalnom dijelu anteroposteriornog smjera [mm]	0,104 (0,48)	-0,044 (0,77)	-0,073 (0,62)
Δ promjera desnog jetrenog voda laterolateralnog smjera	0,077 (0,60)	-0,018 (0,91)	-0,043 (0,77)
Δ promjera desnog jetrenog voda anteroposteriornog smjera	-0,302 (0,04)	-0,236 (0,11)	0,053 (0,72)
Δ promjera lijevog jetrenog voda laterolateralnog smjera	0,104 (0,48)	-0,066 (0,66)	-0,063 (0,67)
Δ promjera lijevog jetrenog voda anteroposteriornog smjera	-0,025 (0,87)	-0,03 (0,84)	0,131 (0,37)
Δ promjera najšireg segmentalnog intrahepatalnog voda u desnom režnju jetre	-0,063 (0,67)	0,192 (0,19)	-0,010 (0,95)
Δ promjera najšireg segmentalnog intrahepatalnog voda u lijevom režnju jetre	-0,245 (0,09)	-0,064 (0,66)	0,064 (0,67)

Δ - razlika u promjeru nakon 6 mjeseci i promjeru prije operacije

Što je veći kut između lijevog i desnog hepatalnog voda, manja je promjena promjera desnog jetrenog voda laterolateralnog smjera (Rho = -0,287 P = 0,04) i promjena promjera lijevog jetrenog voda anteroposteriornog smjera (Rho = -0,285 P = 0,04) (tablica 5.36).

Tablica 5.36. Povezanost razlike promjera s kutom između lijevog i desnog jetrenog voda, kutom između DHC i DC te bilirubinom prije operacije i šest mjeseci poslije

	Kut između lijevog i desnog hepatalnog voda	Kut između DHC i DC	Bilirubin prije operacije	Bilirubin 6 mjeseci poslije
Δ promjera zajedničkog žučovoda u distalnom dijelu laterolateralnog smjera [mm]	-0,167 (0,26)	0,033 (0,82)	0,127 (0,39)	0,036 (0,81)
Δ promjera zajedničkog žučovoda u distalnom dijelu anteroposteriornog smjera [mm]	-0,124 (0,40)	0,021 (0,89)	-0,225 (0,12)	-0,261 (0,07)
Δ promjera zajedničkog žučovoda u proksimalnom dijelu laterolateralnog smjera [mm]	-0,116 (0,43)	0,046 (0,75)	0,012 (0,93)	-0,123 (0,41)
Δ promjera zajedničkog žučovoda u proksimalnom dijelu anteroposteriornog smjera [mm]	-0,106 (0,47)	-0,205 (0,16)	-0,136 (0,36)	-0,217 (0,14)
Δ promjera zajedničkog jetrenog voda u distalnom dijelu laterolateralnog smjera [mm]	-0,087 (0,55)	0,028 (0,85)	0,199 (0,17)	-0,002 (0,99)
Δ promjera zajedničkog jetrenog voda u distalnom dijelu anteroposteriornog smjera [mm]	-0,165 (0,26)	-0,003 (0,98)	0,062 (0,68)	-0,1 (0,50)
Δ promjera zajedničkog jetrenog voda u proksimalnom dijelu laterolateralnog smjera [mm]	-0,133 (0,37)	0,037 (0,8)	0,049 (0,74)	-0,004 (0,98)
Δ promjera zajedničkog jetrenog voda u proksimalnom dijelu anteroposteriornog smjera [mm]	-0,104 (0,48)	0,026 (0,86)	0,095 (0,52)	0,102 (0,49)
Δ promjera desnog jetrenog voda laterolateralnog smjera	-0,287 (0,04)	-0,18 (0,22)	-0,009 (0,95)	0,066 (0,66)
Δ promjera desnog jetrenog voda anteroposteriornog smjera	-0,206 (0,16)	-0,268 (0,07)	0,009 (0,95)	0,087 (0,55)
Δ promjera lijevog jetrenog voda laterolateralnog smjera	0,048 (0,74)	-0,137 (0,35)	-0,058 (0,70)	0,059 (0,69)
Δ promjera lijevog jetrenog voda anteroposteriornog smjera	-0,285 (0,04)	-0,003 (0,98)	0,224 (0,13)	0,179 (0,22)
Δ promjera najšireg segmentalnog intrahepatalnog voda u desnom režnju jetre	0,187 (0,20)	-0,184 (0,21)	-0,024 (0,87)	0,097 (0,51)
Δ promjera najšireg segmentalnog intrahepatalnog voda u lijevom režnju jetre	0,169 (0,25)	-0,043 (0,77)	-0,026 (0,86)	-0,012 (0,94)

Δ - razlika u promjeru nakon 6 mjeseci i promjeru prije operacije

Vrijednosti ALP, AST, ALT i GGT prije operacije nisu u značajnoj vezi s razlikom u promjerima prije operacije i šest mjeseci nakon operacije (tablica 5.37).

Tablica 5.37. Povezanost razlike promjera s biokemijskim pokazateljima prije operacije

	ALP prije operacije	AST prije operacije	ALT prije operacije	GGT prije operacije
Δ promjera zajedničkog žučovoda u distalnom dijelu laterolateralnog smjera [mm]	-0,094 (0,53)	0,141 (0,34)	0,025 (0,86)	-0,168 (0,25)
Δ promjera zajedničkog žučovoda u distalnom dijelu anteroposteriornog smjera [mm]	-0,046 (0,75)	-0,196 (0,18)	-0,356 (0,01)	-0,176 (0,23)
Δ promjera zajedničkog žučovoda u proksimalnom dijelu laterolateralnog smjera [mm]	0,185 (0,21)	0,055 (0,71)	-0,1 (0,50)	-0,07 (0,64)
Δ promjera zajedničkog žučovoda u proksimalnom dijelu anteroposteriornog smjera [mm]	0,005 (0,97)	-0,044 (0,76)	-0,037 (0,8)	0,036 (0,81)
Δ promjera zajedničkog jetrenog voda u distalnom dijelu laterolateralnog smjera [mm]	0,043 (0,77)	0,044 (0,77)	0,086 (0,56)	0,085 (0,57)
Δ promjera zajedničkog jetrenog voda u distalnom dijelu anteroposteriornog smjera [mm]	0,024 (0,87)	-0,142 (0,33)	-0,11 (0,46)	-0,18 (0,22)
Δ promjera zajedničkog jetrenog voda u proksimalnom dijelu laterolateralnog smjera [mm]	0,003 (0,98)	-0,017 (0,91)	-0,032 (0,83)	-0,175 (0,24)
Δ promjera zajedničkog jetrenog voda u proksimalnom dijelu anteroposteriornog smjera [mm]	-0,042 (0,78)	0,005 (0,98)	-0,168 (0,25)	-0,08 (0,59)
Δ promjera desnog jetrenog voda laterolateralnog smjera	-0,101 (0,49)	0,093 (0,53)	-0,062 (0,68)	0,02 (0,89)
Δ promjera desnog jetrenog voda anteroposteriornog smjera	-0,013 (0,93)	0,144 (0,33)	0,024 (0,87)	0,127 (0,39)
Δ promjera lijevog jetrenog voda laterolateralnog smjera	-0,024 (0,87)	0,039 (0,79)	-0,021 (0,89)	-0,044 (0,77)
Δ promjera lijevog jetrenog voda anteroposteriornog smjera	-0,033 (0,83)	0,103 (0,49)	-0,012 (0,94)	0,003 (0,98)
Δ promjera najšireg segmentalnog intrahepatalnog voda u desnom režnju jetre	0,043 (0,77)	-0,106 (0,47)	-0,263 (0,07)	-0,024 (0,87)
Δ promjera najšireg segmentalnog intrahepatalnog voda u lijevom režnju jetre	0,083 (0,57)	-0,068 (0,65)	-0,029 (0,85)	0,041 (0,78)
Δ - razlika u promjeru nakon 6 mjeseci i promjeru prije operacije				

Promjena vrijednosti AST kod mjerenja nakon 6 mjeseci u pozitivnoj je korelaciji s promjenom promjera zajedničkog žučovoda u distalnom dijelu laterolateralnog smjera ($Rho = 0,324$ $P = 0,02$), manju promjenu promjera lijevog jetrenog voda anteroposteriornog

smjera ($Rho = 0,310$ $P = 0,03$), dok ispitanici s nižim vrijednostima GGT imaju veću promjenu promjera zajedničkog jetrenog voda u proksimalnom dijelu laterolateralnog smjera ($Rho = -0,294$ $P = 0,04$) (tablica 5.38).

Tablica 5.38. Povezanost razlike promjera s biokemijskim pokazateljima šest mjeseci nakon operacije

	ALP nakon 6 mjeseci	AST nakon 6 mjeseci	ALT nakon 6 mjeseci	GGT nakon 6 mjeseci
Δ promjera zajedničkog žučovoda u distalnom dijelu laterolateralnog smjera [mm]	-0,035 (0,81)	0,324 (0,02)	0,145 (0,33)	-0,204 (0,16)
Δ promjera zajedničkog žučovoda u distalnom dijelu anteroposteriornog smjera [mm]	-0,086 (0,56)	-0,034 (0,82)	-0,213 (0,15)	-0,219 (0,13)
Δ promjera zajedničkog žučovoda u proksimalnom dijelu laterolateralnog smjera [mm]	0,049 (0,74)	0,072 (0,63)	-0,07 (0,64)	-0,162 (0,27)
Δ promjera zajedničkog žučovoda u proksimalnom dijelu anteroposteriornog smjera [mm]	-0,266 (0,07)	0,018 (0,91)	-0,148 (0,31)	-0,123 (0,41)
Δ promjera zajedničkog jetrenog voda u distalnom dijelu laterolateralnog smjera [mm]	-0,051 (0,73)	0,124 (0,40)	-0,01 (0,95)	0,014 (0,93)
Δ promjera zajedničkog jetrenog voda u distalnom dijelu anteroposteriornog smjera [mm]	-0,064 (0,67)	0,059 (0,69)	-0,132 (0,37)	-0,264 (0,07)
Δ promjera zajedničkog jetrenog voda u proksimalnom dijelu laterolateralnog smjera [mm]	-0,136 (0,36)	-0,005 (0,97)	0,031 (0,83)	-0,294 (0,04)
Δ promjera zajedničkog jetrenog voda u proksimalnom dijelu anteroposteriornog smjera [mm]	-0,272 (0,06)	-0,01 (0,95)	-0,178 (0,23)	-0,219 (0,14)
Δ promjera desnog jetrenog voda laterolateralnog smjera	0,145 (0,33)	0,222 (0,13)	-0,023 (0,87)	0,059 (0,69)
Δ promjera desnog jetrenog voda anteroposteriornog smjera	-0,021 (0,89)	0,195 (0,19)	-0,095 (0,52)	0,079 (0,60)
Δ promjera lijevog jetrenog voda laterolateralnog smjera	-0,019 (0,90)	0,115 (0,44)	-0,024 (0,87)	-0,085 (0,57)
Δ promjera lijevog jetrenog voda anteroposteriornog smjera	-0,113 (0,44)	0,310 (0,03)	0,126 (0,39)	-0,062 (0,67)
Δ promjera najšireg segmentalnog intrahepatalnog voda u desnom režnju jetre	-0,040 (0,79)	-0,091 (0,54)	-0,212 (0,15)	0,004 (0,98)
Δ promjera najšireg segmentalnog intrahepatalnog voda u lijevom režnju jetre	-0,013 (0,93)	0,034 (0,82)	-0,118 (0,42)	0,051 (0,73)

Δ - razlika u promjeru nakon 6 mjeseci i promjeru prije operacije

5.8. Povezanost prediktora sintrahepatalnim i ekstrahepatalnim žučnim vodovima u skupini ispitanika s laparoskopskom kolecistektomijom (regresijska analiza)

Regresijskom analizom (*Stepwise metoda*) odredili smo funkcionalne veze prediktora (dob, indeks tjelesne mase, broj kamenaca u žuči, biokemijski pokazatelji) s promjerima intrahepatalnih i ekstrahepatalnih žučnih vodova.

Šest mjeseci nakon operacije 18,2 % varijabilnosti promjera zajedničkog žučovoda u distalnom dijelu laterolateralnog smjera objašnjeno je s dobi ispitanika, indeksom tjelesne mase i vrijednostima GGT prije operacije.

Varijabilnost od 13 % promjera zajedničkog žučovoda u distalnom dijelu anteroposteriornog smjera objašnjena je indeksom tjelesne mase i vrijednosti GGT prije operacije, dok je varijabilnost od 8,3 % promjera zajedničkog žučovoda u proksimalnom dijelu laterolateralnog smjera objašnjena s vrijednosti ALT prije operacije, dok je kutom između DHC i DC i s vrijednosti ALT nakon 6 mjeseci objašnjena varijabilnost od 20,6 % promjera zajedničkog žučovoda u proksimalnom dijelu anteroposteriornog smjera, a s vrijednosti AST prije operacije objašnjeno je 6,9 % varijabilnosti promjera zajedničkog jetrenog voda u distalnom dijelu laterolateralnog smjera.

Varijabilnost od 7,6 % promjera zajedničkog jetrenog voda u distalnom dijelu anteroposteriornog smjera objašnjena je s vrijednosti ALT prije operacije.

Dob ispitanika i vrijednost ALT prije operacije objašnjavaju 13,8 % varijabilnosti promjera desnog jetrenog voda laterolateralnog smjera, a indeks tjelesne mase varijabilnost od 6,8 % promjera lijevog jetrenog voda laterolateralnog smjera. Varijabilnost od 10,6 % promjera najšireg segmentalnog intrahepatalnog voda u desnom režnju jetre objašnjena je kutom između DHC i DC (tablica 5.39).

Tablica 5.39. Značajan utjecaj pojedinih prediktora na varijabilnost promjera šest mjeseci nakon operacije (eng. *Stepwise metoda*)

Zavisna varijabla (nakon 6 mjeseci)	Prediktor	R ² _{adj} (P modela)	β* (95% CI)	P
Promjer zajedničkog žučovoda u distalnom dijelu laterolateralnog smjera	Dob	0,182	0,03 (0,002 – 0,052)	0,03
	ITM	(0,008)	-0,11 (-0,183 - -0,021)	0,004
	GGT prije operacije		-0,01 (-0,018 – 0,01)	0,04
	<i>Konstanta</i>		5,83 (3,69 – 7,98)	<0,001
Promjer zajedničkog žučovoda u distalnom dijelu anteroposteriornog smjera	ITM	0,130	-0,085 (-0,153 - -0,18)	0,02
	GGT prije operacije	(0,02)	-0,01 (-0,02 – 0,001)	0,04
	<i>Konstanta</i>		6,5(4,6 – 8,49)	<0,001
Promjer zajedničkog žučovoda u proksimalnom dijelu laterolateralnog smjera	ALT prije operacije	0,083	-0,04 (-0,07 - -0,005)	0,03
	<i>Konstanta</i>	(0,03)	6,42 (5,58 – 7,57)	<0,001
Promjer zajedničkog žučovoda u proksimalnom dijelu anteroposteriornog smjera	Kut između DHC i DC	0,206	-0,03 (-0,052 - -0,007)	0,01
	ALT nakon 6 mjeseci	(0,002)	-0,06 (-0,094 - -0,016)	0,007
	<i>Konstanta</i>		9,8 (6,9 – 12,7)	<0,001
Promjer zajedničkog jetrenog voda u distalnom dijelu laterolateralnog smjera	AST prije operacije	0,069	-0,07 (-0,135 - -0,004)	0,04
	<i>Konstanta</i>	(0,04)	6,6 (5,18 – 8,1)	<0,001
Promjer zajedničkog jetrenog voda u distalnom dijelu anteroposteriornogsmjera	ALT prije operacije	0,076	-0,07 (-0,1 - -0,004)	0,04
	<i>Konstanta</i>	(0,03)	6,04 (4,8 – 7,2)	<0,001
Promjer desnog jetrenog voda laterolateralnog smjera	Dob	0,138	-0,04 (-0,067 - -0,012)	0,006
	ALT prije operacije	(0,01)	-0,03 (-0,064 - -0,003)	0,03
	<i>Konstanta</i>		7,1(5,15 – 9,04)	<0,001
Promjer lijevog jetrenog voda laterolateralnog smjera	Indeks tjelesne mase	0,068	-0,06 (-0,124 - -0,003)	0,04
	<i>Konstanta</i>	(0,04)	5,58 (3,9 – 7,25)	<0,001
Promjer najšireg segmentalnog intrahepatalnog voda u desnom režnju jetre	Kut između DHC i DC	0,106	-0,008 (-0,014 - -0,002)	0,01
	<i>Konstanta</i>	(0,01)	2,55 (1,81 – 3,29)	<0,001

*regresijski koeficijent; DHC – zajednički jetreni vod; DC – zajednički žučovod

6. RASPRAVA

Ovo istraživanje obuhvatilo je 96 ispitanika koji su podijeljeni u dvije grupe, 48 u kolecistektomiranoj grupi i 48 u kontrolnoj grupi. Od ukupnog broja ispitanika žena je bilo više, ukupno 66 (69%). Veći broj žena u skladu je s ranijim istraživanjima u kojima je objavljeno da su žene sklonije kolelitijazi (30, 45). Unutar grupa nema razlika s obzirom na spol, broj žena u grupi 1 je 33 (69%), u grupi 2 je identičan broj žena 33 (69%). Medijan dobi ispitanika je 56 godina. U našoj studiji nije bilo značajnije razlike u dobi između ispitanika grupe 1 i 2.

S obzirom na promatrane skupine u ovom istraživanju nema značajne razlike u laboratorijskim vrijednostima bilirubina, ALP, ALT, AST, GGT i promjeru ekstrahepatalnih žučnih vodova između kolecistektomirane grupe prije operacije i kontrolne skupine. U analizi promjera intrahepatalnih žučnih vodova postoji razlika u promjeru lijevog jetrenog voda u anteroposteriornom smjeru između dviju skupina ($p < 0.001$), dok preostale mjerne točke intrahepatalnih vodova ne pokazuju značajne razlike u promjeru između dviju skupina.

Dosadašnja istraživanja o promjeni promjera žučnih vodova nakon kolecistektomije kontroverzna su. Najviše korištena tehnika za analizu žučnih vodova je UZV jer je neinvazivni modalitet, ima najveću dostupnost i niže troškove u odnosu na druge modalitete (31). Stoga se većina studija izvodi ultrazvukom. UZV je subjektivna metoda ovisna o ispitivaču, ograničena u slučaju meteorizma debelog crijeva ili pretilosti pacijenta (46).

Različite vrijednosti promjera žučovoda dobivaju se zbog različitih tehnika. ERCP može pokazati veći promjer žučovoda zbog povećanog tlaka uslijed ubrizgavanja kontrastnog medija u žučovod (47, 48). CT mjerenja mogu biti neznatno veća od UZV mjerenja promjera žučovoda, jer je CT mjerenje od vanjskog zida do vanjskog zida za razliku od UZV mjerenja od unutarnjeg zida do unutarnjeg zida žučovoda (49). CT mjerenja mogu biti veća za 1,7mm (50). Većina kamenaca iz žučnog mjehura i žučnih kanala ne može se prikazati CT-om, pa se veće vrijednosti promjera žučovoda mogu očekivati u slučaju nekomplicirane kolelitijaze. MR ima manju dostupnost i veće troškove, pa je sa MRCP provedeno malo istraživanja. Većina prethodnih studija je retrospektivna. Većina tehnika pregleda žučnih vodova (kao što su UZV i CT) ne mogu detektirati cistični vod jer je premali, pa se mora posebno paziti da se cistični vod ne uključi u mjerenje žučovoda (51). U ovom istraživanju posebno smo uzeli u obzir dizajn istraživanja. Pacijenti koji su uzimali lijekove i pacijenti s komorbiditetima koji mogu utjecati na promjer žučnih vodova bili su isključeni iz ispitivanja. Sva su mjerenja izvršena na istom uređaju, sva očitavanja je obavio jedan radiolog. Koristili

smo trodimenzionalnu tehniku jer je prikladnija za optimalnu vidljivost intrahepatičkih i ekstrahepatičkih žučnih vodova u odnosu na dvodimenzionalnu tehniku (52). 2 od 50 pregledanih pacijenata isključeno je iz studije zbog kamenca u žučnim vodovima, u jednom slučaju je pronađena koledokolitijaza tri mjeseca nakon operacije, a u drugom slučaju pronađena je intrahepatička litijaza šest mjeseci nakon operacije, sve zajedno 4%, što je u skladu s istraživanjem Valkovic i suradnika, koji su izvijestili su o 2% kamenaca u žučnim vodovima nakon kolecistektomije (11). Dosadašnje studije analizirale su samo ekstrahepatičke žučne vodove jer većina radioloških metoda ne otkriva intrahepatičke žučne vodove, osim u slučaju njihove dilatacije. MRCP je neinvazivni način snimanja za analizu intrahepatičkih i ekstrahepatičkih žučnih kanala.

Izmjereni su ekstrahepatični žučni vodovi u osam točaka, ovom studijom utvrđeno je da je promjer žučovoda u proksimalnom dijelu u oba smjera bio značajno širi tri mjeseca nakon kolecistektomije u usporedbi s preoperativnim promjerom, a također je bio značajno širi šest mjeseci nakon kolecistektomije u usporedbi s preoperativnim promjerom. Također je utvrđeno da je promjer zajedničkog jetrenog voda u proksimalnom dijelu u laterolateralnom smjeru bio značajno širi tri i šest mjeseci nakon kolecistektomije u usporedbi s preoperativnim promjerom, u anteroposteriornom smjeru bio je značajno širi šest mjeseci nakon kolecistektomije u usporedbi s preoperativnim promjerom. Sukladno ovom istraživanju Chawla i suradnici u analizi podudarnih parova izvijestili su da se žučovod proširuje nakon kolecistektomije (53). Istraživanje je provedeno CT snimanjem, žučovod je mjereno na dva mjesta, proksimalno mjerenje je neposredno uz portu hepatis, a distalno mjerenje u glavi gušterače. Oba mjerena mjesta bila su značajno većeg promjera u usporedbi s pacijentima bez kolecistektomije, a mjerena mjesta su u skladu s našim točkama mjerenja koja su značajno šira. Ograničenje navedene studije bio je nedostatak podataka o datumu kolecistektomije. Rezultati našeg istraživanja sukladni su s istraživanjem Valković i suradnika, njihova mjerenja izvršena su na razini bilijarnog stabla koja se poklapaju s našim mjernim točkama, izvijestili su da se žučovod značajno dilatira tri mjeseca nakon kolecistektomije na svim mjernim mjestima bilijarnog stabla (11). Park i suradnici mjerili su promjer žučovoda na mjestu najšireg promjera u ultrazvučnoj studiji i izvijestili da se promjer žučovoda značajno povećao šest mjeseci i dvanaest mjeseci nakon kolecistektomije što je u skladu s našim istraživanjem (12). Sukladno ovom istraživanju Kaim i suradnici u ultrazvučnoj studiji navode da se žučovod značajno povećava nakon kolecistektomije, žučovod je izmjeren u srednjem dijelu u anteroposteriornom smjeru, a pacijenti su analizirani najmanje 15 godina nakon kolecistektomije (13). Feng je mjerio promjer žučovoda u proksimalnom segmentu u

ultrazvučnoj studiji (14). Postoperativni ultrazvučni pregled izveden je od 7 do 2160 dana nakon operacije (prosječno 393 dana), a prosječna starost bolesnika bila je 49 godina. Izvijestio je da se žučovod proširuje nakon kolecistektomije što je sukladno našem istraživanju. Senturk i suradnici u retrospektivnoj studiji CT-a izvijestili su da je promjer žučovoda bio značajno veći kod postkolecistektomiranih ispitanika nego u kontrolnoj skupini koja odgovara po dobi (54). Srednje vrijeme od kolecistektomije do CT skeniranja bilo je 9,4 godine, a prosječna dob bolesnika bila je 60,2 godine. Ograničenje studije bilo je što je žučovod izmjereno u distalnom dijelu u jednoj točki, 2 cm iznad ampule, izračunata je srednja vrijednost obaju promjera. Dodatni nedostatak je što kolekolitijaza nije bila kriterij za isključenje. Sukladno našem istraživanju Benjaminov i suradnici u retrospektivnoj EUS studiji utvrdili su da je promjer žučovoda bio značajno širi u bolesnika s kolecistektomijom nego u osoba s intaktnim žučnim mjehurom (55). Istraživani su pacijenti 15 godina nakon kolecistektomije. Žučovod je izmjereno na jednom mjestu, to je glavni nedostatak studije. Točka mjerenja bila je na najdistalnijem dijelu žučovoda izvan gušterače, što se podudara s mjernom točkom u ovom istraživanju gdje je utvrđeno značajno povećanje promjera. McArthur i suradnici izvijestili su u retrospektivnom CT istraživanju dilataciju žučovoda nakon kolecistektomije što je u skladu s našim istraživanjem (49). Žučovod je mjereno u porti hepatis u aksijalnom promjeru u jednoj točki s prosjekom praćenja od 12,8 godina nakon kolecistektomije. Objavljena su istraživanja da je gornja granica normalnog promjera ekstrahepatičkih žučnih vodova 6 mm (14, 56). U našem istraživanju iako polovica mjernih točaka ekstrahepatičkih žučnih kanala pokazuje značajno širi promjer nakon kolecistektomije, promjer niti jedne mjerene točke ne prelazi gornju granicu normalnog promjera od 6 mm, što je u skladu s istraživanjem Fenga (14). Studije koje su dizajnirane da procjenjuju promjer ekstrahepatičkih žučnih vodova prije i poslije kolecistektomije utvrdile su srednju vrijednost porasta promjera od 0.6 mm (14, 16, 57). Navedeno je sukladno našem istraživanju gdje smo utvrdili najveći porast razlike promjera zajedničkog žučovoda u proksimalnom dijelu laterolateralnog smjera od 0.7 mm te razliku promjera zajedničkog jetrenog voda u proksimalnom dijelu laterolateralnog smjera od 0.6 mm s obzirom na vrijednost promjera šest mjeseci nakon operacije i promjera prije operacije.

Do sada nije bilo istraživanja o promjeni promjera intrahepatičkih žučnih vodova nakon kolecistektomije. Intrahepatički žučni vodovi izmjereni su u šest točaka, desni i lijevi jetreni vod u četiri točke, a po jedan segmentalni intrahepatički žučni vod u svakom jetrenom režnju u jednoj točki na mjestu najšireg promjera. Segmentalni intrahepatički žučni vodovi u oba jetrena režnja bili su značajno širi tri mjeseca nakon kolecistektomije, kao i šest mjeseci

nakon kolecistektomije u usporedbi s preoperativnim promjerom. Desni i lijevi jetreni vod bili su značajno širi šest mjeseci nakon kolecistektomije u usporedbi s preoperativnim promjerom u oba smjera mjerenja. Gornja granica normalnog promjera intrahepatalnih žučnih vodova smatra se 2mm (58). U ovom istraživanju sve izmjerene točke segmentalnih i intrahepatalnih žučnih vodova pokazuju značajno širi promjer nakon kolecistektomije, ali promjer ni u jednoj točki mjerenja ne prelazi gornju granicu normalnog promjera od 2 mm unutar šest mjeseci od kolecistektomije. U desnom jetrenom režnju ovim istraživanjem utvrđen je najveći broj najširih promjera segmentalnih intrahepatalnih žučnih vodova u petom i osmom segmentu. U lijevom jetrenom režnju najveći broj najširih promjera segmentalnih intrahepatalnih žučnih vodova je u trećem i drugom segmentu.

Kada analiziramo kolecistektomiranu skupinu ovisno o spolu, prije operacije kod žena značajno je širi promjer zajedničkog jetrenog voda u distalnom dijelu laterolateralnog smjera i zajedničkog jetrenog voda u proksimalnom dijelu laterolateralnog smjera. Tri mjeseca nakon operacije kod žena značajno je širi promjer zajedničkog žučovoda u proksimalnom dijelu laterolateralnog i anteroposteriornog smjera, zatim promjer zajedničkog jetrenog voda u distalnom dijelu laterolateralnog i anteroposteriornog smjera kao i promjer zajedničkog jetrenog voda u proksimalnom dijelu laterolateralnog smjera. Najveću razliku između spolova nalazim šest mjeseci nakon operacije, značajno je širi promjer kod žena zajedničkog žučovoda u proksimalnom dijelu laterolateralnog i anteroposteriornog smjera, promjer zajedničkog jetrenog voda u proksimalnom dijelu laterolateralnog i anteroposteriornog smjera, promjer zajedničkog jetrenog voda u distalnom dijelu laterolateralnog i anteroposteriornog smjera kao i promjer zajedničkog jetrenog voda u proksimalnom dijelu laterolateralnog i anteroposteriornog smjera. Rezultati su sukladni ranije objavljenom istraživanju u kojem je utvrđena značajna razlika u promjeru ekstrahepatalnih žučnih vodova nakon kolecistektomije ovisno o spolu, odnosno značajno širi promjer kod žena (55).

U analizi promjera i dobi, kolecistektomirana skupina podijeljena je u dvije grupe do 50 godina i preko 50 godina starosti, nije utvrđena razlika između grupa prije operacije, tri mjeseca nakon operacije niti šest mjeseci nakon operacije. Nije utvrđena povezanost između dobi i promjera intrahepatalnih i ekstrahepatalnih žučnih vodova prije operacije i šest mjeseci nakon operacije što je sukladno ranije objavljenim rezultatima (9, 11).

Analizom biokemijskih parametara ALP, ALT, AST, GGT i bilirubina nema značajne razlike između dvije skupine. U kolecistektomiranoj skupini šest mjeseci nakon operacije u odnosu na preoperativne vrijednosti vidi se značajna razlika u vrijednosti AST, ali vrijednosti se nalaze unutar referentnih vrijednosti. Navedeno je u skladu s ranije objavljenim istraživanjem (11).

U analizi povezanosti promjera ekstrahepatalnih žučnih vodova u skupini ispitanika s laparoskopskom kolecistektomijom s biokemijskim pokazateljima utvrdili smo da je vrijednost bilirubina u negativnoj vezi s promjerom zajedničkog jetrenog voda u distalnom dijelu laterolateralnog smjera prije operacije i zajedničkog žučovoda u proksimalnom dijelu anteroposteriornog smjera tri mjeseca nakon zahvata. Najjača negativna i značajna veza AST prije operacije je s promjerom zajedničkog jetrenog voda u distalnom dijelu laterolateralnog smjera, a nakon šest mjeseci od operacije uz više vrijednosti AST manji je promjer zajedničkog žučovoda u proksimalnom dijelu anteroposteriornog smjera. Najjača negativna i značajna veza je između vrijednosti ALT prije operacije s promjerom zajedničkog žučovoda u proksimalnom dijelu anteroposteriornog smjera, a nakon šest mjeseci od operacije uz više vrijednosti ALT manji je promjer zajedničkog žučovoda u proksimalnom dijelu laterolateralnog smjera. U analizi povezanosti promjera intrahepatalnih žučnih vodova u skupini ispitanika s laparoskopskom kolecistektomijom s biokemijskim pokazateljima utvrdili smo da je vrijednost bilirubina prije operacije u negativnoj vezi s promjerom najšireg segmentalnog intrahepatalnog voda u lijevom režnju jetre. Vrijednosti AST nakon 3 mjeseca od operacije su u negativnoj korelaciji s promjerom lijevog jetrenog voda laterolateralnog smjera. Povezanost promjera ekstrahepatalnih žučnih vodova u skupini ispitanika s laparoskopskom kolecistektomijom s biokemijskim pokazateljima bilirubina, ALP, AST, ALT, GGT nije nađena u istraživanju Valković i suradnika (11), pri čemu treba uzeti u obzir da je njihova studija provedena ultrazvučnim mjerenjem na tri točke kao i to da na većini naših mjernih točaka nismo našli značajnu povezanost promjera i biokemijskih parametara. Objavljena su istraživanja kojima je utvrđen ovalan oblik ekstrahepatalnih žučnih vodova odnosno širi transverzalni (laterolateralni) promjer u odnosu na anteroposteriorni (19, 59, 60). Navedeno je bitno jer se različitim modalitetima snimanja, kao što su UZV, ERCP, CT, mjeri promjer u jednoj, ali različitoj ravnini, što onda može imati posljedice u analizi podataka. U analizi vrijednosti promjera intrahepatalnih i ekstrahepatalnih žučnih vodova u skupini ispitanika s laparoskopskom kolecistektomijom u odnosu na smjer ovom studijom utvrdili smo značajno širi promjer u laterolateralnom smjeru u odnosu na anteroposteriorni smjer zajedničkog žučovoda u proksimalnom dijelu i zajedničkog jetrenog voda u proksimalnom dijelu prije kolecistektomije, tri mjeseca i šest mjeseci nakon kolecistektomije, dok je promjer zajedničkog jetrenog voda u distalnom dijelu značajno širi šest mjeseci nakon kolecistektomije. Navedeno je sukladno ranije objavljenom istraživanju (19). Kada analiziramo apsolutnu razliku između anteroposteriornog i laterolateralnog promjera veću od 1 mm s obzirom na mjesta mjerenja, prije operacije 27 % ispitanika je imalo apsolutnu razliku

u promjeru zajedničkog žučovoda u proksimalnom dijelu veću od 1 mm, a šest mjeseci od operacije razliku u promjeru zajedničkog žučovoda u proksimalnom dijelu veću od 1 mm ima 40 % ispitanika. Tri mjeseca od operacije promjer zajedničkog jetrenog voda u proksimalnom dijelu razlikuje se za više od 1 mm kod 33 % ispitanika, a šest mjeseci od operacije kod 44 % ispitanika. Rezultati apsolutne razlike u promjeru ekstrahepatalnih žučnih vodova većih od 1 mm u ovoj studiji su nešto niži od studije Wachberga i suradnika (19) koji su objavili da su našli razliku kod 61% ispitanika, ali treba uzeti u obzir da su pacijenti s kolelitijazom bili uključeni u njihovu studiju dok je u ovoj studiji to bio isključni kriterij.

U našem istraživanju analiziran je kut između zajedničkog žučovoda i zajedničkog jetrenog voda koji se naziva angulacija, kao i kut između lijevog i desnog jetrenog voda. Objavljena su istraživanja koja navode povezanost angulacije s kolelitijazom (61). U našem istraživanju nema značajne razlike u kutu između zajedničkog žučovoda i zajedničkog jetrenog voda kao niti u kutu između lijevog i desnog jetrenog voda između dviju skupina, ali u našem istraživanju kolelitijaza je bila isključni kriterij. Srednja vrijednost kuta između zajedničkog žučovoda i zajedničkog jetrenog voda je 118.35° u kolecistektomiranoj skupini te 119.45° u kontrolnoj skupini što je slično vrijednostima objavljenim u studiji Park i suradnika koji su objavili srednju vrijednost angulacije od 132.85° (110). Analizom povezanosti angulacije i promjera žučnih vodova utvrdili smo da, ako je veći kut između lijevog i desnog jetrenog voda, veći je i promjer zajedničkog jetrenog voda u distalnom dijelu anteroposteriornog smjera, nadalje kada je veći kut između zajedničkog žučovoda i zajedničkog jetrenog voda, tada je nakon tri mjeseca od zahvata manji promjer zajedničkog žučovoda u distalnom dijelu anteroposteriornog smjera.

7. ZAKLJUČAK

Temeljem provedenog istraživanja i dobivenih rezultata mogu se izvesti sljedeći zaključci:

- Nema značajne razlike između prosječne dobi, spola, mase, visine i indeksa tjelesne mase između dviju ispitivanih grupa
- Promjer zajedničkog žučovoda u proksimalnom dijelu anteroposteriornog i laterolateralnog smjera nakon tri i nakon šest mjeseci je značajno veći od promjera prije operacije
- Promjer zajedničkog jetrenog voda u proksimalnom dijelu laterolateralnog smjera nakon tri mjeseca je značajno veći od promjera prije operacije
- Promjer zajedničkog jetrenog voda u proksimalnom dijelu anteroposteriornog i laterolateralnog smjera nakon šest mjeseci je značajno veći od promjera prije operacije
- Promjer desnog jetrenog voda anteroposteriornog i laterolateralnog smjera nakon tri i nakon šest mjeseci je značajno veći od promjera prije operacije
- Promjer lijevog jetrenog voda laterolateralnog smjera nakon tri i nakon šest mjeseci je značajno veći od promjera prije operacije, u anteroposteriornom smjeru promjer je značajno veći šest mjeseci nakon operacije u odnosu na preoperativni promjer kao i šest mjeseci u odnosu na tri mjeseca nakon operacije
- Promjer najšireg segmentalnog intrahepatalnog voda u desnom i u lijevom režnju jetre značajno se razlikuje tri i šest mjeseci nakon operacije u odnosu na preoperativni promjer, kao i šest mjeseci u odnosu na tri mjeseca nakon operacije
- Ne postoji povezanost između dobi i promjera intrahepatalnih i ekstrahepatalnih žučnih vodova
- Kod povezanosti biokemijskih parametara i promjera žučnih vodova, kod bilirubina najsnažniju negativnu povezanost našli smo s promjerom zajedničkog žučovoda u proksimalnom dijelu anteroposteriornog smjera tri mjeseca nakon operacije, kod ALP najsnažniju negativnu povezanost našli smo s promjerom zajedničkog žučovoda u distalnom dijelu anteroposteriornog smjera tri mjeseca nakon operacije, kod AST najsnažniju negativnu povezanost našli smo s promjerom lijevog jetrenog voda laterolateralnog smjera tri mjeseca nakon operacije, kod ALT najsnažniju negativnu povezanost našli smo s promjerom zajedničkog žučovoda u proksimalnom dijelu anteroposteriornog smjera prije operacije, dok kod GGT nismo našli povezanost s promjerom žučnih vodova

8. SAŽETAK

Cilj istraživanja: Svrha ovog istraživanja bila je utvrditi utjecaj laparoskopske kolecistektomije na promjer intrahepatičkih i ekstrahepatičkih žučnih vodova mjereno magnetskorezonantnom kolangiopankreatografijom. Također odrediti moguću povezanost promjera intrahepatičkih i ekstrahepatičkih žučnih vodova i dobi te istražiti moguću povezanost promjera s biokemijskim parametrima (bilirubinom, alkalnom fosfatazom, aspartat-aminotransferazom, alanin-aminotransferazom, gama-glutamiltransferazom).

Nacrt studije: Ova prospektivna studija provedena je u Zavodu za radiologiju, Kliničke bolnice „Sveti Duh“ Zagreb, u razdoblju od ožujka 2017. godine do srpnja 2018. godine.

Ispitanici i metode: Ispitivanu grupu čini 48 pacijenata (35 žena) koji su podvrgnuti laparoskopskoj kolecistektomiji zbog žučnih kamenaca. Kontrolna grupa odgovara ispitivanoj skupini po dobi i spolu, čini ju 48 osoba. Medijan dobi ispitanika je 56 godina. Intrahepatički i ekstrahepatični žučni vodovi izmjereni su prije i nakon kolecistektomije (3 mjeseca i 6 mjeseci). Promjer je izmjereno u anteroposteriornom i laterolateralnom smjeru, ekstrahepatični žučni vodovi mjereni su na osam mjernih točaka, dok su intrahepatični žučni vodovi izmjereni na šest mjernih točaka.

Rezultati: Promjer žučovoda u proksimalnom dijelu i promjer zajedničkog jetrenog voda u proksimalnom dijelu u oba smjera bili su značajno širi 3 mjeseca nakon kolecistektomije ($p < 0,05$) i 6 mjeseci nakon kolecistektomije ($p < 0,05$). Desni i lijevi jetreni vod bili su značajno širi 6 mjeseci nakon kolecistektomije u usporedbi s preoperativnim promjerom u oba smjera ($p < 0,05$). Segmentalni intrahepatični žučni kanali u oba jetrena režnja bili su značajno širi 3 mjeseca nakon kolecistektomije ($p < 0,05$), kao i 6 mjeseci nakon kolecistektomije u usporedbi s preoperativnim promjerom ($p < 0,05$).

Zaključak: Ovo istraživanje je pokazalo da se postkolecistektomična dilatacija značajno javlja samo u određenim točkama, a ne duž cijelog ekstrahepatičnog žučnog voda. Utvrdili smo značajnu dilataciju nakon kolecistektomije žučovoda u proksimalnom dijelu i zajedničkog jetrenog voda u proksimalnom dijelu. Također smo utvrdili značajnu postkolecistektomičnu dilataciju lijevog i desnog jetrenog voda i segmentarnih intrahepatičnih žučnih vodova.

Ključne riječi: dilatacija, ekstrahepatalni žučni vodovi, intrahepatalni žučni vodovi, kolecistektomija, magnetskorezonatna kolangiopankreatografija, promjer

9. SUMMARY

Bile duct diameter changes after laparoscopic cholecystectomy: magnetic resonance cholangiopancreatography prospective study

Objectives: The purpose of this study was to determine the influence of laparoscopic cholecystectomy on the diameter of the intrahepatic and extrahepatic bile ducts measured by magnetic resonance cholangiopancreatography. It was also to determine the possible correlation of intrahepatic and extrahepatic bile duct diameter and age, to investigate the possible association of diameter with biochemical parameters (bilirubin, alkaline phosphatase, aspartate aminotransferase, alanine aminotransferase, gamma-glutamyltransferase).

Study Design: This prospective study was conducted at the Department of radiology, University Hospital „Sveti Duh“ Zagreb between March 2017 and July 2018.

Participants and methods: The study group consisted of 48 patients (35 women) who underwent laparoscopic cholecystectomy due to gallstones. The control group corresponds to the examined group by age and sex, it consists of 48 people. The median age of the patients was 56 years. The intrahepatic and extrahepatic bile ducts were measured before and after cholecystectomy (3 months and 6 months). The diameter was measured at the anteroposterior and laterolateral direction, extrahepatic bile ducts were measured at eight measuring points, while intrahepatic bile ducts were measured at six measuring points.

Results: The diameter of the common bile duct at the proximal part and the diameter of the common hepatic duct at the proximal part in the both direction were significantly wider 3 months after cholecystectomy ($p < 0.05$) and 6 months after cholecystectomy ($p < 0.05$). The right and left hepatic bile ducts were significantly wider 6 months after cholecystectomy when compared to the preoperative diameter in both direction ($p < 0.05$). The segmental intrahepatic bile ducts in the both hepatic lobes were significantly wider 3 months after cholecystectomy ($p < 0.05$) as well as 6 months after cholecystectomy when compared to the preoperative diameter ($p < 0.05$).

Conclusion: This study showed that postcholecystectomy dilatation occurs significantly only at certain points and not along the entire extrahepatic bile duct. We found significant

dilatation after cholecystectomy of the bile duct in the proximal part and the common hepatic duct in the proximal part. We also found significant postcolecystectomy dilatation of the left and right hepatic ducts and segmental intrahepatic bile ducts.

Key words: cholecystectomy, diameter, dilatation, extrahepatic bile duct, intrahepatic bile duct, magnetic resonance cholangiopancreatography

10. LITERATURA

1. Reinus WR, Shady K, Lind M, Scott R. Ultrasound evaluation of the common duct in symptomatic and asymptomatic patients. *Am J Gastroenterol.* 1992;87(4):489-92.
2. Campbell WL, Foster RG, Miller WJ, Lecky JW, Zajko AB, Lee KY. Changes in extrahepatic bile duct caliber in liver transplant recipients without evidence of biliary obstruction. *AJR Am J Roentgenol.* 1992;158(5):997-1000.
3. Rajnakova A, Goh PM, Ngoi SS, Lim SG. ERCP in patients with periampullary diverticulum. *Hepatogastroenterology.* 2003;50(51):625-8.
4. Oddi R. D'une disposition a sphincter special de l'ouverture du canal cholodoque. *Arch Ital Biol.* 1887;8:317-322.
5. Wu CC, Ho YH, Chen CY. Effect of aging on common bile duct diameter: a real-time ultrasonographic study. *J Clin Ultrasound.* 1984;12(8):473-8.
6. Kaim A, Steinke K, Frank M, Enriquez R, Kirsch E, Bongartz G, et al. Diameter of the common bile duct in the elderly patient: measurement by ultrasound. *Eur Radiol.* 1998;8(8):1413-5.
7. Perret RS, Sloop GD, Borne JA. Common bile duct measurements in an elderly population. *J Ultrasound Med.* 2000;19(11):727-30; quiz 31.
8. Bachar GN, Cohen M, Belenky A, Atar E, Gideon S. Effect of aging on the adult extrahepatic bile duct - A sonographic study. *Journal of Ultrasound in Medicine.* 2003;22(9):879-82.
9. Horrow MM, Horrow JC, Niakosari A, Kirby CL, Rosenberg HK. Is age associated with size of adult extrahepatic bile duct: Sonographic study. *Radiology.* 2001;221(2):411-4.
10. Daradkeh S, Tarawneh E, Al-Hadidy A. Factors affecting common bile duct diameter. *Hepato-Gastroenterology.* 2005;52(66):1659-61.

11. Valkovic P, Miletic D, Zelic M, Brkljacic B. Dynamic Changes in the Common Bile Duct After Laparoscopic Cholecystectomy: a Prospective Longitudinal Sonographic Study. *Ultraschall in Der Medizin*. 2011;32(5):479-84.
12. Park SM, Kim WS, Bae IH, Kim JH, Ryu DH, Jang LC, et al. Common bile duct dilatation after cholecystectomy: a one-year prospective study. *Journal of the Korean Surgical Society*. 2012;83(2):97-101.
13. Kaim A, Steinke K, Frank M, Enriquez R, Kirsch E, Bongartz G, et al. Diameter of the common bile duct in the elderly patient: measurement by ultrasound. *European Radiology*. 1998;8(8):1413-5.
14. Feng B, Song Q. Does the common bile duct dilate after cholecystectomy? Sonographic evaluation in 234 patients. *AJR Am J Roentgenol*. 1995;165(4):859-61.
15. Puri SK, Gupta P, Panigrahi P, Kumar N, Gupta S, Chaudhary A. Ultrasonographic evaluation of common duct diameter in pre and post cholecystectomy patients. *Trop Gastroenterol*. 2001;22(1):23-4.
16. Hunt DR, Scott AJ. Changes in bile duct diameter after cholecystectomy: a 5-year prospective study. *Gastroenterology*. 1989;97(6):1485-8.
17. Csendes A, Csendes P, Burdiles P, Diaz JC, Maluenda F, Burgos AM. Behavior of the common bile duct diameter before and 12 years after choledochostomy for cholecystolithiasis and choledocholithiasis. A prospective study. *Journal of Gastrointestinal Surgery*. 2007;11(10):1294-7.
18. Mueller PR, Ferrucci JT, Jr., Simeone JF, Wittenberg J, vanSonnenberg E, Polansky A, et al. Postcholecystectomy bile duct dilatation: myth or reality? *AJR Am J Roentgenol*. 1981;136(2):355-8.
19. Wachsberg RH, Kim KH, Sundaram K. Sonographic versus endoscopic retrograde cholangiographic measurements of the bile duct revisited: Importance of the transverse diameter. *American Journal of Roentgenology*. 1998;170(3):669-74.

20. Shanmugam V, Beattie GC, Yule SR, Reid W, Loudon MA. Is magnetic resonance cholangiopancreatography the new gold standard in biliary imaging? *Br J Radiol.* 2005;78(934):888-93.
21. Park MS, Kim TK, Kim KW, Park SW, Lee JK, Kim JS, et al. Differentiation of extrahepatic bile duct cholangiocarcinoma from benign stricture: findings at MRCP versus ERCP. *Radiology.* 2004;233(1):234-40.
22. Gwal K, Bedoya MA, Patel N, Rambhatla SJ, Darge K, Sreedharan RR, et al. Reference values of MRI measurements of the common bile duct and pancreatic duct in children. *Pediatric Radiology.* 2015;45(8):1153-9.
23. Chen T, Hung CR, Huang AC, Lii JM, Chen RC. The diameter of the common bile duct in an asymptomatic Taiwanese population: Measurement by magnetic resonance cholangiopancreatography. *Journal of the Chinese Medical Association.* 2012;75(8):384-8.
24. Economou G, Ward-McQuaid JN. A cross-over comparison of the effect of morphine, pethidine, pentazocine, and phenazocine on biliary pressure. *Gut.* 1971;12(3):218-21.
25. Foley WD, Wilson CR, Quiroz FA, Lawson TL. Demonstration of the normal extrahepatic biliary tract with computed tomography. *J Comput Assist Tomogr.* 1980;4(1):48-52.
26. Co CS, Shea WJ, Goldberg HI. Evaluation of common bile duct diameter using high resolution computed tomography. *J Comput Assist Tomogr.* 1986;10(3):424-7.
27. Menezes N, Marson LP, debeaux AC, Muir IM, Auld CD. Prospective analysis of a scoring system to predict choledocholithiasis. *Br J Surg.* 2000;87(9):1176-81.
28. Topal B, Van de Moortel M, Fieuws S, Vanbeckevoort D, Van Steenberghe W, Aerts R, et al. The value of magnetic resonance cholangiopancreatography in predicting common bile duct stones in patients with gallstone disease. *Br J Surg.* 2003;90(1):42-7.

29. Chen W, Mo JJ, Lin L, Li CQ, Zhang JF. Diagnostic value of magnetic resonance cholangiopancreatography in choledocholithiasis. *World Journal of Gastroenterology*. 2015;21(11):3351-60.
30. Caroli-Bosc FX, Deveau C, Harris A, Delabre B, Peten EP, Hastier P, et al. Prevalence of cholelithiasis: results of an epidemiologic investigation in Vidauban, southeast France. General Practitioner's Group of Vidauban. *Dig Dis Sci*. 1999;44(7):1322-9.
31. Rosenthal SJ, Cox GG, Wetzel LH, Batnitzky S. Pitfalls and differential diagnosis in biliary sonography. *Radiographics*. 1990;10(2):285-311.
32. NIH releases consensus statement on gallstones, bile duct stones and laparoscopic cholecystectomy. *Am Fam Physician*. 1992;46(5):1571-4.
33. Le VH, Smith DE, Johnson BL. Conversion of laparoscopic to open cholecystectomy in the current era of laparoscopic surgery. *Am Surg*. 2012;78(12):1392-5.
34. Al-Mulhim AA. Timing of early laparoscopic cholecystectomy for acute cholecystitis. *JLS*. 2008;12(3):282-7.
35. Järvinen HJ, Hästbacka J. Early cholecystectomy for acute cholecystitis: a prospective randomized study. *Ann Surg*. 1980;191(4):501-5.
36. Connor S, Garden OJ. Bile duct injury in the era of laparoscopic cholecystectomy. *Br J Surg*. 2006;93(2):158-68.
37. Bailey RW, Zucker KA, Flowers JL, Scovill WA, Graham SM, Imbembo AL. Laparoscopic cholecystectomy. Experience with 375 consecutive patients. *Ann Surg*. 1991;214(4):531-40; discussion 40-1.
38. Albasini JL, Aledo VS, Dexter SP, Marton J, Martin IG, McMahon MJ. Bile leakage following laparoscopic cholecystectomy. *Surg Endosc*. 1995;9(12):1274-8.

39. Barkun AN, Rezieg M, Mehta SN, Pavone E, Landry S, Barkun JS, et al. Postcholecystectomy biliary leaks in the laparoscopic era: risk factors, presentation, and management. McGill Gallstone Treatment Group. *Gastrointest Endosc.* 1997;45(3):277-82.
40. Peters JH, Ellison EC, Innes JT, Liss JL, Nichols KE, Lomano JM, et al. Safety and efficacy of laparoscopic cholecystectomy. A prospective analysis of 100 initial patients. *Ann Surg.* 1991;213(1):3-12.
41. Morgenstern L, Wong L, Berci G. Twelve hundred open cholecystectomies before the laparoscopic era. A standard for comparison. *Arch Surg.* 1992;127(4):400-3.
42. Gouma DJ, Go PM. Bile duct injury during laparoscopic and conventional cholecystectomy. *J Am Coll Surg.* 1994;178(3):229-33.
43. Roslyn JJ, Binns GS, Hughes EF, Saunders-Kirkwood K, Zinner MJ, Cates JA. Open cholecystectomy. A contemporary analysis of 42,474 patients. *Ann Surg.* 1993;218(2):129-37.
44. Flum DR, Cheadle A, Prella C, Dellinger EP, Chan L. Bile duct injury during cholecystectomy and survival in medicare beneficiaries. *JAMA.* 2003;290(16):2168-73.
45. Stinton LM, Shaffer EA. Epidemiology of gallbladder disease: cholelithiasis and cancer. *Gut Liver.* 2012;6(2):172-87.
46. Hangiandreou NJ. AAPM/RSNA physics tutorial for residents. Topics in US: B-mode US: basic concepts and new technology. *Radiographics.* 2003;23(4):1019-33.
47. Itoi T, Kamisawa T, Fujii H, Inui K, Maguchi H, Hamada Y, et al. Extrahepatic bile duct measurement by using transabdominal ultrasound in Japanese adults: multi-center prospective study. *Journal of Gastroenterology.* 2013;48(9):1045-50.
48. Mueller PR, Ferrucci JT, Simeone JF, vanSonnenberg E, Hall DA, Wittenberg J. Observations on the distensibility of the common bile duct. *Radiology.* 1982;142(2):467-72.

49. McArthur TA, Planz V, Fineberg NS, Berland LL, Lockhart ME. CT evaluation of common duct dilation after cholecystectomy and with advancing age. *Abdominal Imaging*. 2015;40(6):1581-6.
50. McGillicuddy EA, Schuster KM, Brown E, Maxfield MW, Davis KA, Longo WE. Acute cholecystitis in the elderly: use of computed tomography and correlation with ultrasonography. *American Journal of Surgery*. 2011;202(5):524-7.
51. Horrow MM. Ultrasound of the Extrahepatic Bile Duct Issues of Size. *Ultrasound Quarterly*. 2010;26(2):67-74.
52. Chiu NC, Chiou YY. Role of MRCP in the measurement of the CBD diameter. *Journal of the Chinese Medical Association*. 2012;75(9):423-4.
53. Chawla S, Trick WE, Gilkey S, Attar BM. Does Cholecystectomy Status Influence the Common Bile Duct Diameter? A Matched-Pair Analysis. *Digestive Diseases and Sciences*. 2010;55(4):1155-60.
54. Senturk S, Miroglu TC, Bilici A, Gumus H, Tekin RC, Ekici F, et al. Diameters of the common bile duct in adults and postcholecystectomy patients: A study with 64-slice CT. *European Journal of Radiology*. 2012;81(1):39-42.
55. Benjaminov F, Leichtman G, Naftali T, Half EE, Konikoff F. Effects of age and cholecystectomy on common bile duct diameter as measured by endoscopic ultrasonography. *Surgical Endoscopy and Other Interventional Techniques*. 2013;27(1):303-7.
56. Bowie JD. What is the upper limit of normal for the common bile duct on ultrasound: How much do you want it to be? *American Journal of Gastroenterology*. 2000;95(4):897-900.
57. Majeed AW, Ross B, Johnson AG. The preoperatively normal bile duct does not dilate after cholecystectomy: results of a five year study. *Gut*. 1999;45(5):741-3.
58. Parulekar SG. Transabdominal sonography of bile ducts. *Ultrasound Q*. 2002;18(3):187-202.

59. Behan M, Kazam E. Sonography of the common bile duct: value of the right anterior oblique view. *AJR Am J Roentgenol.* 1978;130(4):701-9.
60. Sauerbrei EE, Cooperberg PL, Gordon P, Li D, Cohen MM, Burhenne HJ. The discrepancy between radiographic and sonographic bile-duct measurements. *Radiology.* 1980;137(3):751-5.
61. Warren BL. Association between cholangiographic angulation of the common bile duct and choledocholithiasis. *S Afr J Surg.* 1987;25(1):13-5.

11. ŽIVOTOPIS

Osobni podaci:

Ime i prezime: Tomislav Pavlović

Datum rođenja: 31.05.1977.

Mjesto rođenja: Karlovac

Mjesto stanovanja: Zagreb

Telefon: 091 5127395 (mobitel)

01 2867400 (posao)

e-mail:tpavlovic2@gmail.com

tomislav.pavlovic@svkatarina.hr

Trenutni poslodavac:

Specijalna bolnica Sveta Katarina, Odjel za radiologiju

Bračak 8, 49250 Zabok, RH

Tel: 01 2867400

Povijest zapošljavanja:

2003. -2004. Dom zdravlja Umag- stažist

2004. -2004. HMP DZ Umag- liječnik u HMP

2004. -2006. HMP DZ Virovitica- liječnik u HMP

2006. -2010. Opća bolnica Virovitica- specijalizacija iz radiologije

2011. -2018. Klinička bolnica „Sveti Duh“ Zagreb- specijalist radiologije

2018. -danas Specijalna bolnica Sv.Katarina, Zabok- specijalist radiologije

Školovanje:

- Medicinski fakultet Rijeka, Sveučilište u Rijeci, Rijeka, Republika Hrvatska, studij medicine

- Klinički bolnički centar „Sestre Milosrdnice“, Zagreb, Republika Hrvatska, 2010., specijalizacija iz radiologije

- Medicinski fakultet Zagreb, Sveučilište u Zagrebu, Zagreb, Republika Hrvatska, 2009., Poslijediplomski stručni studij

- Cleveland Clinic-Imaging Institute, Cleveland, Sjedinjene Američke Države, 2012., edukacija iz radiologije dojke i abdomena

- Klinički bolnički centar „Sestre Milosrdnice“, Zagreb, Republika Hrvatska, Klinička bolnica Dubrava, Zagreb, Republika Hrvatska, 2017., uža specijalizacija iz ultrazvuka

- Medicinski fakultet Osijek Sveučilište Josipa Jurja Strossmayera u Osijeku, Osijek, Republika Hrvatska, 2015. -danas, Poslijediplomski doktorski studij Biomedicina i zdravstvo

Organizacijske vještine:

- Voditelj specijalističko-konzilijarne djelatnosti Specijalne bolnice Sv.Katarina od 12/2018.
- član Stručnog vijeća Specijalne bolnice Sv.Katarina od 12/2018.
- zamjenik pročelnika Zavoda za radiologiju Kliničke bolnice "Sveti Duh" Zagreb 02/2018.-09/2018.
- naslovni asistent na Katedri za biofiziku i radiologiju Medicinskog fakulteta Osijek Sveučilišta Josipa Jurja Strossmayera u Osijeku
- Voditelj Odjela za lokomotorni sustav, bolesti dojke i vaskularni sustav u Zavodu za radiologiju Kliničke bolnice " Sveti Duh" Zagreb 02/2016. -09/2018.
- odgovorna osoba za zaštitu od ionizirajućeg zračenja Kliničke bolnice "Sveti Duh" Zagreb 2016. - 2018.
- član Povjerenstva za kvalitetu Kliničke bolnice "Sveti Duh" Zagreb od 2015. - 2018.

Poznavanje jezika:

- hrvatski jezik
- engleski jezik

Članstva:

Hrvatska liječnička komora (HLK), Hrvatski liječnički zbor (HLZ), Hrvatsko društvo radiologa (HDR), Hrvatsko društvo za ultrazvuk u medicini i biologiji, Europsko društvo radiologa (ESR)

Certifikati:

europska računalna diploma ECDL, Interlang certifikat CEF B1 engleskog jezika

Tečajevi:

- Seminar "Pharmacogenomics: Paving The Path To Personalised Medicine", Zagreb, siječanj 2019.
- Temeljne vještine edukatora u biomedicini i zdravstvu te interdisciplinarnim područjima znanosti, Osijek, prosinac 2016.
- Tečaj za mentore, Osijek, prosinac 2016.

- GALEN Advanced Courses 2015., Women's Imaging, Zagreb, svibanj 2015.
- Edukacija u Klinici Cleveland iz područja radiologije dojke i abdomena, Cleveland, Ohio, SAD, studeni 2012.
- Položio tečaj za predavača Prve pomoći 2003.

Nagrade:

Dekanova nagrada za godišnji seminarski rad na Danima doktoranata 2017. u sklopu Poslijediplomskog doktorskog studija Biomedicina i zdravstvo Medicinskog fakulteta Osijek Sveučilišta J.J.Strossmayera u Osijeku.

Priznanja:

Priznanje za najdoktora radiologa u 2019. godini prema izboru korisnika portala najdoktor

Nastava:

- sudjelovao u izvođenju nastave predmeta Radiologija Medicinskog fakulteta Osijek u akademskoj godini 2017./18.
- sudjelovao u izvođenju nastave izbornog predmeta Ultrazvuk jetre Medicinskog fakulteta Zagreb u akademskim godinama 2013./14., 2014./15.

Mentorstvo:

- mentor Luki Krmpotiću dr.med. na specijalizaciji iz kliničke radiologije od veljače 2017.
- mentor Ana Mariji Mandurić dr.med. na specijalizaciji iz kliničke radiologije od veljače 2017.

Projekti:

Sudjelovao u obavljanju stručnih poslova vezanih uz provođenje kliničkog ispitivanja "Multicentrično randomizirano ispitivanje 3.faze kojim se procjenjuje pozitivan utjecaj na preživljenje primjenom panitumumaba uz najbolje potporno liječenje u usporedbi samo s najboljim potpornim liječenjem kod ispitanika s metastatskim karcinomom debelog crijeva otpornim na kemoterapiju bez mutacije KRAS gena (KRAS divlji tip)".

Recenzije:

- recenzent časopisa European Journal of Radiology Open, indeksiran u bazama: Emerging Sources Citation Index (ESCI), Embase, Directory of Open Access Journals (DOAJ), Scopus, PubMed Central

- recenzent časopisa Open Access Macedonian Journal of Medical Sciences, indeksiran u bazama Pubmed/Medline, Scopus

Javno-zdravstveni skupovi:

Predavač na javno-zdravstvenom skupu povodom Svjetskog dana moždanog udara, Klinička bolnica "Sveti Duh", Zagreb 2018.

Predavanja na tečajevima:

- predavač na tečaju stalnog medicinskog usavršavanja liječnika: Ultrazvuk abdomena s color doplerom; u organizaciji Medicinskog fakulteta Sveučilišta Josipa Jurja Strossmayera u Osijeku, Osijek 2020

- predavač na 2.tečaju stalnog medicinskog usavršavanja liječnika: Fiberoptička bronhoskopija u jedinici intenzivnog liječenja; u organizaciji Specijalne bolnice Radiochirurgia i Hrvatskog društva za zbrinjavanje otežanog dišnog puta Hrvatskog liječničkog zbora; Sveta Nedelja 2019.

- predavač na 9.poslijediplomskom tečaju 1.kategorije stalnog medicinskog usavršavanja: "Škola hitne medicine" Modul 5- Hitna stanja u neurologiji i psihijatriji; u organizaciji Hrvatskog liječničkog zbora, Hrvatskog društva za hitnu medicinu, Hrvatskog Zavoda za hitnu medicinu i Kliničke bolnice "Sveti Duh"; Zagreb 2018.

- predavač na 1.tečaju stalnog medicinskog usavršavanja liječnika: Fiberoptička bronhoskopija u jedinici intenzivnog liječenja; u organizaciji Medicinskog fakulteta Osijek Sveučilišta Josipa Jurja Strossmayera u Osijeku, Klinike za anesteziologiju, reanimatologiju i

intenzivno liječenje Kliničke bolnice "Sveti Duh" i Hrvatskog društva za zbrinjavanje otežanog dišnog puta Hrvatskog liječničkog zbora; Zagreb 2017.

Prikaz znanstvenog i stručnog rada

Radovi- ukupno 14:

Radovi u Current Contents (5) :

1. **Pavlović T**, Trtica S, Troskot Perić R. Bile duct diameter changes after laparoscopic cholecystectomy: a magnetic resonance cholangiopancreatography prospective study. *Croat Med J* 2020;61: 232-238.
2. Dubravko Habek, Krešimir Živković, Ljudevit Sović, **Tomislav Pavlović**. Postpartal Pelvic Hemorrhage in a Patient with Hellp Syndrome Treated with Hemostatic Sponge. *Z Geburtshilfe Neonatol.* 2018 Oct;222(5):217-218.
3. Budinčević H, Milošević M, **Pavlović T**. Giant pseudoaneurysm of the external carotid artery causing stroke: A case report. *J Clin Ultrasound.* 2018;46(4):269-272.
4. Budincevic H, Pusic A, Bohm T, Trajbar T, Ivkosic A, **Pavlovic T**, et al. Carotid body as a cause of stroke. *Intern Med* 2016;55(3):295-298.
5. Marcinko Budincevic A, **Pavlovic T**, Soldo Koruga A, Budincevic H. Parkinsonism due to Fahr's disease with previous carbon monoxide intoxication. *Acta Neurol Belg* 2015;115(4):689-690.

Radovi u Pubmed/Medline (3):

1. **Tomislav Pavlović**, Krunoslav Štefančić, Marjan Rožanković, Luka Boban, Igor Borić, Vilim Molnar, Paulo Zekan, Dragan Primorac. Ventrolateral disc herniation causes psoas muscle compression: A case report. *Radiology Case Reports* 2020;15(2):136-140

2. **Tomislav Pavlović**, Marina Milošević, Sanja Trtica, Hrvoje Budinčević. Value of head CT scan in the emergency department in patients with vertigo without focal neurological abnormalities. Open Access Maced J Med Sci. 2018 Sep 24;6(9):1664-1667
3. Krmek DZ, Brajkovic I, Bekic D, Krnic A, Jurkovic P, **Pavlovic T**. Calcified deep vein thrombosis in a patient with recurrent deep vein thrombosis and sarcoidosis. Acta Med Croat 2013;67(5):447-449.

Radovi u Scopusu (3) :

1. **Pavlović Tomislav**, Dumančić Mia, Trtica Sanja, Troškot Perić Rosana, Brzić Ivica. Kontrastom inducirana nefropatija u pacijenata s akutnim koronarnim sindromom nakon koronarne angiografije i koronarne intervencije. Medicina Jadertina 2018;48(4):184-189
2. **Tomislav Pavlović**, Marina Milošević, Sanja Trtica, Franka Jelavić Kojić, Hrvoje Budinčević, Dalibor Crvenković. Computed tomography in emergency department in patients with haedache without focal neurological abnormalities. Romanian Journal of Neuology/Revista Romana de Neurologie 2018;17(1):16-19.
3. Gabrijela Stanić, Dubravka Jandrić, Rosana Troškot Perić, Mia Knobloch, **Tomislav Pavlović**. Isolated nodular amyloidosis of the breast associated with monoclonal gamopathy (IgG)- Case report. Medicina Jadertina 2018;48(1-2):73-76.

Radovi u recenziranim časopisima (3) :

1. **Tomislav Pavlović**, Krešimir Luetić, Zvonimir Sučić, Sanja Baršić-Ostojić, Franka Jelavić-Kojić, Natko Beck. Ileoilealna invaginacija u pacijenta s Peutz-Jeghersovim sindromom. Medicinski vjesnik 2016;48(1)
2. Rosana Troškot Perić, Ines Kovačić, Marija Lulić, Anto Dominković, Dragan Jurčić, Gabrijela Stanić, Dubravka Jandrić, **Tomislav Pavlović**. Sindrom solitarnog rektalnog ulkusa- prikaz slučaja. Medicinski vjesnik 2016;48(1)

3. Franka Jelavić-Kojić, Gordan Šarić, Ninoslav Rudman, **Tomislav Pavlović**, Natko Beck, Sanja Baršić Ostojić, Saša Janković, Zvonimir Sučić. Magnetska Rezonancija koljenskoga zgloba-naša iskustva. Medicinski vjesnik 2016;48(1)

Kongresna priopćenja

1. **Tomislav Pavlovic**, Sarah Polak, Anđela Stupalo : Calcified inferior vena cava thrombosis-a case report and radiology evaluation ; 10 th Slovenian Croatian Hungarian Radiological symposium, 2011, Maribor, Slovenija (međunarodni simpozij)

2. Sarah Polak, **Tomislav Pavlovic** : Clear Cell renal carcinoma: Case report and imaging findings evaluation ; 10 th Slovenian Croatian Hungarian Radiological symposium, 2011, Maribor, Slovenija (međunarodni simpozij)

3. Sarah Polak, **Tomislav Pavlovic**: Renal trauma vs renal carcinoma ; 10 th Slovenian Croatian Hungarian Radiological symposium, 2011, Maribor, Slovenija (međunarodni simpozij)

4. Anđela Stupalo, **Tomislav Pavlovic**: Urolitiasis: case report ; 10 th Slovenian Croatian Hungarian Radiological symposium, 2011, Maribor, Slovenija (međunarodni simpozij)

5. **Pavlovic T**, Baršić Ostojić S, Sučić Z : Inflammatory pseudotumor peritoneuma- prikaz slučaja ; 6. Kongres Hrvatskog društva radiologa s međunarodnim sudjelovanjem, 2014, Osijek, RH (domaći kongres s međunarodnim sudjelovanjem)

6. Baršić Ostojić S, Troškot-Perić R, **Pavlović T**, Patrlj L, Sučić Z: Fokalna nodularna hiperplazija- od radiološke dijagnoze do laparaskopskog liječenja - prikaz slučaja ; 6. Kongres Hrvatskog društva radiologa s međunarodnim sudjelovanjem, 2014, Osijek, RH (domaći kongres s međunarodnim sudjelovanjem)

7. Beck N, Baršić Ostojić S, Zadro Z, **Pavlović T**, Jelavić F, Sučić Z : Endometriozna m.rectus abdominis- prikaz slučaja; 6. Kongres Hrvatskog društva radiologa s međunarodnim sudjelovanjem, 2014, Osijek, RH (domaći kongres s međunarodnim sudjelovanjem)

8. **Tomislav Pavlović**, Sanja Barsic Ostojić, Zvonimir Sučić: Gallbladder adenoma vs cholesterol polyp ; 4. Zajednički kongres Hrvatskog društva za ultrazvuk u medicini i biologiji HLZ-a i Združenja za rabo ultrazvoka v medicini SZD-a, 2015, Split, Croatia (domaći kongres s međunarodnim sudjelovanjem)

9. Sanja Baršić Ostojić, Zvonko Zadro, Franka Jelavić Kojić, **Tomislav Pavlović**, Zvonimir Sučić : Inflammatory carcinoma of the breast which is not - case report of plasma cell mastitis ; 4. Zajednički kongres Hrvatskog društva za ultrazvuk u medicini i biologiji HLZ-a i Združenja za rabo ultrazvoka v medicini SZD-a, 2015, Split, Croatia (domaći kongres s međunarodnim sudjelovanjem)

10. **Tomislav Pavlović**, Natko Beck, Anđela Filipović Grčić, Jelena Jozinović: Prikaz slučaja stanja po avaskularnoj nekrozi glave I. metatarsalne kosti kod vrhunskog mladog sportaša ; 6. Kongres Fizikalne i rehabilitacijske medicine, 2016, Šibenik, RH (domaći kongres s međunarodnim sudjelovanjem)

11. Franka Jelavić-Kojić, Anđela Filipović Grčić, **Tomislav Pavlović**, Miroslav Smiljenić, Tomislav Matejić : Tibial fracture and repeated trauma to the same knee joint-case report-pictorial review ; 6. Kongres Fizikalne i rehabilitacijske medicine, 2016, Šibenik, RH (domaći kongres s međunarodnim sudjelovanjem)

12. Franka Jelavić-Kojić, Iva Ovanin, Ines Nikić, Anđela Filipović Grčić, **Tomislav Pavlović**, Tena Sučić Radovanović, Maja Leder, Zvonimir Sučić : Imaging trauma of the thorax-initial answers and radiology follow up studies-poster presentation ; 6. Kongres Fizikalne i rehabilitacijske medicine, 2016, Šibenik, RH (domaći kongres s međunarodnim sudjelovanjem)

13. Sanja Trtica, Dragutin Vučković, **Tomislav Pavlović**, Franka Jelavić-Kojić, Zvonimir Sučić : MR protocol of the knee joint from the perspective of a radiologist ; 2. Kongres radiološke tehnologije, 2016, Vukovar, RH (domaći kongres s međunarodnim sudjelovanjem)

14. Sanja Trtica, Dragutin Vučković, Zvonimir Sučić, **Tomislav Pavlović** : Rectal and vaginal distension on MR imaging ; 2. Kongres radiološke tehnologije, 2016, Vukovar, RH (predavanje, domaći kongres s međunarodnim sudjelovanjem)

15. **Tomislav Pavlović**, Sanja Trtica, Vedran Ferčec : Optimizacija MRCP protokola, Stručni sastanak HKZR, 2017, Zagreb, RH (predavanje, stručni skup)

16. **Tomislav Pavlović**, Sanja Trtica : Focal pyelonephritis- diagnostic challenge, VIII kongres DNOOM, 2017, Zagreb, RH (međunarodni kongres)

17. **Pavlović T**, Trtica S, Troškot Perić R : Retroperitonealni zdjelčni schwannom ; 10. hrvatski onkološki kongres, 2017, Šibenik, RH (domaći kongres s međunarodnim sudjelovanjem)

18. Dubravka Jandrić, Rosana Troškot Perić, Gabrijela Stanić, Marko Sever, Mia Knobloch, Nikolina Tolj Karaula, **Tomislav Pavlović** : Lipom tankog crijeva- rijetki uzrok intestinalne opstrukcije ; 10. hrvatski onkološki kongres, 2017, Šibenik, RH (domaći kongres s međunarodnim sudjelovanjem)

19. Dubravka Jandrić, Gabrijela Stanić, Rosana Troškot Perić, Mia Knobloch, Nikolina Tolj Karaula, **Tomislav Pavlović**, Slavko Gašparov : Primarni karcinom tankog crijeva- prikaz slučaja ; 10. hrvatski onkološki kongres, 2017, Šibenik, RH (domaći kongres s međunarodnim sudjelovanjem)

20. **Pavlović T**, Troškot Perić R, Trtica S : MSCT pulmonalna angiografija u dokazivanju plućne embolije ; Toraks 2017, 7.kongres Hrvatskog torakalnog društva, 2017, Zagreb, RH (domaći kongres)

21. **Pavlović T**, Trtica S, Troškot Perić R : Disekcija aorte s disekcijom i trombozom gornje mezenterične arterije ; Godišnji kongres Hrvatskog društva za vaskularnu kirurgiju, 2017, Poreč, RH (predavanje, domaći kongres s međunarodnim sudjelovanjem)

22. Sanja Trtica, **Tomislav Pavlović** : Standarne sekvence u optimizaciji MRCP protokola ; Kongres UIMR u FBiH, 2017, Fojnica, BiH (predavanje, domaći kongres s međunarodnim sudjelovanjem)

23. **Pavlović T**, Trtica S, Troškot Perić R : Penduculated hepatic hemangioma ; 5th Slovenian Croatian ultrasound congress, 2017, Kranjska Gora, Slovenija (predavanje, međunarodni kongres)
24. **Tomislav Pavlović**, Sanja Trtica, Marina Milošević, Hrvoje Budinčević : Pericallosal lipoma: a case report ; Minnd&Brain, 57th International Neuropsychiatric Congress, 2017, Pula, RH (međunarodni kongres)
25. Marija Sedlić, Petra Črnac, **Tomislav Pavlović**, Franka Jelavić Kojić, Hrvoje Budinčević : Artery of percheron infarction in a 47-year-old male: a case report ; Minnd&Brain, 57th International Neuropsychiatric Congress, 2017, Pula, RH (međunarodni kongres)
26. Vedran Ferčec, Sanja Trtica, **Tomislav Pavlović** : Artefakti kod MR dojke; Stručni sastanak HKZR, 2017, Zagreb, RH (predavanje, stručni skup)
27. **Tomislav Pavlović** : Primjena slikovnih metoda u Objedinjenom hitnom bolničkom prijemu ; Specijalizantski sat , 2017, Zagreb, RH (predavanje, stručni skup)
28. **Pavlović T**, Trtica S, Troškot Perić R : Pregled magnetskom rezonancijom s rektalnom distenzijom za bolju detekciju i lokalizaciju neoplazme rektuma ; 12.kongres Hrvatskog društva za digestivnu kirurgiju s međunarodnim sudjelovanjem, 2017, Opatija, RH (domaći kongres s međunarodnim sudjelovanjem)
29. **Pavlović T**, Trtica S, Troškot Perić R : Laceracija bubrega i retroperitonealni hematoma nakon tupe traume ; 6.Hrvatski urološki kongres, 2017, Poreč, RH (domaći kongres s međunarodnim sudjelovanjem)
30. **Pavlović T**, Trtica S, Troškot Perić R : Retrorektalni cistični hamartom; 11. hrvatski onkološki kongres, 2018, Poreč, RH (domaći kongres s međunarodnim sudjelovanjem)
31. **Pavlović T**, Troškot Perić R, Trtica S : Edem ruke kao prvi znako Pancoast tumora ; Toraks 2018, 8.kongres Hrvatskog torakalnog društva, 2018, Zagreb, RH (domaći kongres)

32. **Tomislav Pavlović**, Sanja Trtica, Rosana Troskot Perić: Gigantocelularni tumor tetive fleksora kažiprsta ; 7. Kongres Fizikalne i rehabilitacijske medicine, 2018, Šibenik, RH (domaći kongres s međunarodnim sudjelovanjem)
33. **Tomislav Pavlović**, Marina Milošević, Marija Sedlić, Sanja Trtica, Hrvoje Budinčević : Computed tomography in emergency department in patients with haedache without focal neurological abnormalities ; Minnd&Brain, 58th International Neuropsychiatric Congress, 2018, Pula, RH (međunarodni kongres)
34. Trtica S., **Pavlović T.** : MR pregled s vaginalnom distenzijom za bolju detekciju recidiva neoplazme cerviksa nakon histerektomije ; 7.Kongres hrvatskog društva radiologa, 2018, Split, RH (domaći kongres s međunarodnim sudjelovanjem)
35. Baković A., **Pavlović T.**, Jozinović J., Sučić Z., Liška B., Rudman N. : Dobročudni tumor dojke koji imitira zloćudni-prikaz slučaja ; 7.Kongres hrvatskog društva radiologa, 2018, Split, RH (domaći kongres s međunarodnim sudjelovanjem)
36. Jerbić I., Kekez I., Krmpotić L., Jelavić Kojić F., Sučić Radovanović T., **Pavlović T.** : Planocelularni karcinom dorzuma jezika-agesivni brzoprogredirajući karcinom-prikaz slučaja ; 7.Kongres hrvatskog društva radiologa, 2018, Split, RH (domaći kongres s međunarodnim sudjelovanjem)
37. Jozinović J., Krmpotić L., **Pavlović T.**, Filipović-Grčić A., Sučić Radovanović T., Leder M. ; Intratorakalni karcinom kolona u pacijenta s posttraumatskom rupturom dijafragme ; 7.Kongres hrvatskog društva radiologa, 2018, Split, RH (domaći kongres s međunarodnim sudjelovanjem)
38. Kekez I., Jerbić I., Krmpotić L., **Pavlović T.**, Jelavić Kojić F., Sučić Radovanović T., Invazivni duktalni karcinom opsežne koštane metastaze-prikaz slučaja ; 7.Kongres hrvatskog društva radiologa, 2018, Split, RH (domaći kongres s međunarodnim sudjelovanjem)
39. Krmpotić L., **Pavlović T.**, Filipović-Grčić A., Jozinović J., Jelavić-Kojić F., Sučić Z. : Aortoduodenalna fistula- prikaz slučaja ; 7.Kongres hrvatskog društva radiologa, 2018, Split, RH (domaći kongres s međunarodnim sudjelovanjem)

40. Kuharić M., Sučić Radovanović T., Sučić Z., **Pavlović T.**, Jelavić Kojić F., Mandurić A. : Traumatska ruptura bubrežne arterije s aktivnom ekstravazacijom kontrasta na CT-u abdomena:prikaz slučaja ; 7.Kongres hrvatskog društva radiologa, 2018, Split, RH (domaći kongres s međunarodnim sudjelovanjem)
41. Rudman N., Krmpotić L., **Pavlović T.**, Mandurić A., Sučić Z., Jelavić Kojić F. : Perzistentna lijeva gornja šuplja vena- prikaz slučaja ; 7.Kongres hrvatskog društva radiologa, 2018, Split, RH (domaći kongres s međunarodnim sudjelovanjem)
42. Mandurić A., Jelavić Kojić F., **Pavlović T.**, Rudman N., Baković A., Sučić Z. : Stres fraktura rebraprikaz slučaja ; 7.Kongres hrvatskog društva radiologa, 2018, Split, RH (domaći kongres s međunarodnim sudjelovanjem)
43. Liška B., **Pavlović T.**, Jelavić Kojić F., Sučić Z., Jozinović J., Baković A. : Primarni osteosarkom rebra-prikaz slučaja ; 7.Kongres hrvatskog društva radiologa, 2018, Split, RH (domaći kongres s međunarodnim sudjelovanjem)
44. **Pavlović T.**, Trtica S, Troškot Perić R : Fibrom stijenke rektuma ; 11. hrvatski onkološki kongres, 2019, Šibenik, RH (domaći kongres s međunarodnim sudjelovanjem)
45. **Tomislav Pavlović**, Sanja Trtica, Marina Milošević, Hrvoje Budinčević : Value of head CT scan in the emergency department in patients with vertigo without focal neurological abnormalities; Minnd&Brain, 59th International Neuropsychiatric Congress, 2019, Pula, RH (međunarodni kongres)
46. Trtica S.,**Pavlović T.**: MR fistulografija; 3 kongres radiološke tehnologije, 2019, Primošten, RH (domaći kongres s međunarodnim sudjelovanjem)