

Vrijednost sonoelastografije u procjeni lezija uočenih magnetskom rezonancijom dojki nakon operacijskoga liječenja karcinoma dojke

Divjak, Eugen

Doctoral thesis / Disertacija

2022

Degree Grantor / Ustanova koja je dodijelila akademski / stručni stupanj: **University of Zagreb, School of Medicine / Sveučilište u Zagrebu, Medicinski fakultet**

Permanent link / Trajna poveznica: <https://um.nsk.hr/um:nbn:hr:105:378318>

Rights / Prava: [In copyright](#)/[Zaštićeno autorskim pravom.](#)

Download date / Datum preuzimanja: **2024-07-05**



Repository / Repozitorij:

[Dr Med - University of Zagreb School of Medicine Digital Repository](#)



**SVEUČILIŠTE U ZAGREBU
MEDICINSKI FAKULTET**

Eugen Divjak

**Vrijednost sonoelastografije u procjeni
lezija uočenih magnetskom
rezonancijom dojki nakon
operacijskoga liječenja
karcinoma dojke**

DISERTACIJA



Zagreb, 2022.

**SVEUČILIŠTE U ZAGREBU
MEDICINSKI FAKULTET**

Eugen Divjak

**Vrijednost sonoelastografije u procjeni
lezija uočenih magnetskom
rezonancijom dojki nakon
operacijskoga liječenja
karcinoma dojke**

DISERTACIJA

Zagreb, 2022.

Disertacija je izrađena na Kliničkom zavodu za dijagnostičku i intervencijsku radiologiju Kliničke bolnice "Dubrava"

Voditelj rada: prof. dr. sc. Boris Brkljačić

Disertacija je izrađena u sklopu projekta Hrvatske zaklade za znanost "Sonoelastografija i magnetska rezonancija u dijagnostici i liječenju karcinoma dojke", šifra projekta 2997

Zahvaljujem svom mentoru, prof.dr.sc. Borisu Brkljačiću, koji me uveo u svijet radiologije i pružio mi mogućnost znanstvenog rada u ovom području. Hvala svim kolegama sa Zavoda koji su mi bili potpora u učenju i provođenju istraživanja, posebno izv. prof. dr. sc. Gordani Ivanac i dr. sc. Niki Radoviću. Zahvaljujem svim članovima našeg Tima za dojku, djelatnicima Klinike za plastičnu, rekonstrukcijsku i estetsku kirurgiju, kao i Kliničkog zavoda za patologiju i Centra za kliničku citologiju i protočnu citometriju, bez čije suradnje ovo istraživanje ne bi bilo moguće.

Zahvaljujem Asji i Dorianu koji su imali strpljenja za mene i bili mi potpora i motivacija na svakom koraku.

SADRŽAJ

1.	UVOD I SVRHA RADA	1
2.	HIPOTEZA ISTRAŽIVANJA.....	56
3.	CILJEVI ISTRAŽIVANJA	57
4.	MATERIJALI I METODE.....	58
5.	REZULTATI	62
6.	RASPRAVA	74
7.	ZAKLJUČCI	81
8.	SAŽETAK	83
9.	SUMMARY	84
10.	POPIS LITERATURE.....	86
11.	ŽIVOTOPIS.....	95

POPIS OZNAKA I KRATICA

ADC	predočeni koeficijent difuzije (engl. <i>apparent diffusion coefficient</i>)
ADH	atipična duktalna hiperplazija
ALH	atipična lobularna hiperplazija
ANDI	aberacija normalnog razvoja i involucije parenhima (engl. <i>aberration of normal development and involution</i>)
BIRADS	engl. <i>breast imaging reporting and data system</i>
BRCA	engl. <i>breast cancer gene</i>
CI	interval pouzdanosti (engl. <i>confidence interval</i>)
CNB	biopsija širokom iglom (engl. <i>core needle biopsy</i>)
DCIS	duktralni karcinom <i>in situ</i>
DWI	difuzijske sekvence (engl. <i>diffusion weighted imaging</i>)
E_{max}	najveća izmjerena vrijednost elasticiteta (tvrdoće)
E_{mean}	srednja vrijednost elasticiteta (tvrdoće)
E_{min}	najmanja izmjerena vrijednost elasticiteta (tvrdoće)
E_{ratio}	omjer elasticiteta (tvrdoće)
ER	estrogenski receptori
FDA	administracija za hranu i lijekove Sjedinjenih Američkih Država (engl. <i>Food and drug administration</i>)
FEA	<i>flat</i> epitelijalna atipija
FNAB	citološka punkcija (engl. <i>fine needle aspiration biopsy</i>)
HER2	receptor 2 za humani epidermalni čimbenik rasta
KBD	Klinička bolnica "Dubrava"
LCIS	lobularni karcinom <i>in situ</i>
LN	lobularna neoplazija
MMG	mamografija
MR	magnetska rezonancija
MRM	modificirana radikalna mastektomija
NAC	kompleks bradavice i areole (engl. <i>nipple-areola-complex</i>)
NSM	mastektomija s poštedom bradavice (engl. <i>nipple-sparing mastectomy</i>)
NST	nespecijalni tip
OR	omjer izgleda (engl. <i>odds ratio</i>)
PASH	pseudoangiomatozna stromalna hiperplazija
PR	progesteronski receptori
ROI	regija interesa (engl. <i>region of interest</i>)
SSM	mastektomija s poštedom kože (engl. <i>skin-sparing mastectomy</i>)
SWE	elastografija posmičnog vala (engl. <i>shear wave elastography</i>)
SZO	svjetska zdravstvena organizacija
T2WI	T2-mjerena sekvenca (engl. <i>T2-weighted imaging</i>)

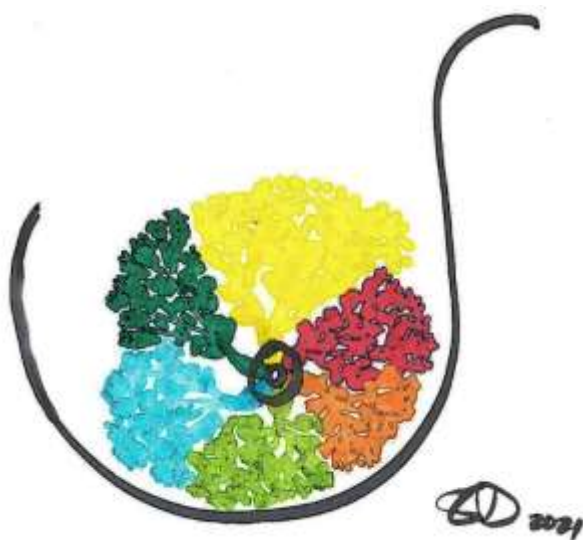
TDLU	terminalna dukto-lobularna jedinica (eng. <i>terminal duct-lobular unit</i>)
TNBC	trostruko negativni karcinom dojke (engl. <i>triple-negative breast carcinoma</i>)
UZV	ultrazvuk
VABB	vakuum-asistirana biopsija dojke, engl. <i>vacuum-assisted breast biopsy</i>

1. UVOD I SVRHA RADA

1.1 Anatomija i histologija dojke

Dojka je parni organ građen od žljezdanog, masnog i vezivnog tkiva. Dojke se nalaze na prednjoj torakalnoj stijenci, a pružaju se od pazušne jame prema lateralnom rubu prsne kosti. Smještene su obično između drugog i šestog rebra, na velikim pektoralnim mišićima od kojih su odvojene fascijom. Fascija dojki je u kranijalnom dijelu nastavak vratne, a u kaudalnom dijelu površinske trbušne fascije. Dojka je prekrivena kožom, a na njenom vrhu smještena je bradavica okružena zonom tamnije pigmentirane kože, areolom.

Žljezdano tkivo građeno od epitelnih i mioepitelnih stanica čini parenhim dojke, a vezivno i masno tkivo s limfnim i krvnim žilama te živčanim vlaknima čine stromu dojke (1). Parenhim dojke u fazi mirovanja čini 15 – 25 radijalno položenih režnjeva (lat. *lobus*) odvojenih fibrozim tračcima, a izvodni kanalići pojedinih režnjeva ventralno konvergiraju prema bradavici (Slika 1). Žarišta parenhima dojke mogu se naći i u samoj fasciji dojke te izvan anatomskih granica same dojke, što je važna činjenica u dijagnostici i liječenju karcinoma dojke.



Slika 1. Lobarna anatomija dojke

Mliječne žlijezde u biti su modificirane tubuloalveolarne apokrine žlijezde znojnice (2). Epitelne stanice čine unutarnji sloj dukto-lobularnog sustava dojke s funkcijom sekrecije i apsorpcije, a mioepitelne stanice vanjski sloj koji leži na bazalnoj membrani (2,3). Kanalni sustav dojke čine izvodni kanalići koji se otvaraju na bradavici, a u razini areole sadrže proširenje (sinus). Izvodni kanalići se dijele na segmentalne kanaliće, koji se pak granaju na subsegmentalne kanaliće. Sukcesivnim grananjem nastaju najmanji dijelovi kanalnog sustava, završni (terminalni) ekstralobularni i intralobularni kanalići (4).

Otvori izvodnih kanalića na bradavici obloženi su slojevitim keratiniziranim pločastim epitelom koji prema mliječnim sinusima prelazi u dvoredni kuboidni epitel, a ostali dijelovi kanalnog sustava obloženi su jednim slojem kuboidnog ili kolumnarnog epitela. Režnjevi dojke su funkcionalno zasebne jedinice različitih oblika i veličina, a iznimno rijetko međusobno komuniciraju anastomozama. Režanj dojke može se podijeliti u režnjice (lat. *lobulus*) koji sadrže završne vodove i čine osnovnu funkcionalnu jedinicu dojke: terminalnu dukto-lobularnu jedinicu (eng. *Terminal Duct-Lobular Unit*, TDLU). TDLU su građeni od intralobularnog kanalića, brojnih terminalnih vodova ili acinusa, koji su ustvari pojedine mliječne žlijezde, te posebne intralobularne strome osjetljive na djelovanje hormona. Oko TDLU nalazi se interlobularna stroma (1–3). Suspenzorni aparat dojke čine Cooperovi ligamenti, koji se vežu za dermis i fasciju pektoralnog mišića. Epidermis bradavice i areole odrasle osobe izrazito je pigmentiran, naboran zbog brojnih dermalnih papila. Pigmentacija bradavice i areole pojačava se u pubertetu, a tijekom trudnoće je dodatno naglašena. U vezivnom tkivu ispod bradavice i areole te duž izvodnih kanalića nalaze se glatkomišićna vlakna. Areola sadrži lojne i znojne žlijezde te modificirane mliječne (Montgomeryjeve) žlijezde. Pretpostavlja se da ove žlijezde imaju zaštitnu ulogu te pomažu u regulaciji pH vrijednosti kože

bradavice i areole. Bradavica za razliku od areole sadrži brojne završetke senzornih živčanih vlakana (2).

1.2. Embriologija dojke

Dojka (lat. *mamma*) je organ specifičan za sisavce, a razvija se duž parnih epidermalnih nabora (tzv. mamarnih pruga ili grebena) ventralno na trupu, na potezu od aksile do ingvinuma. Mamarne pruge javljaju se na ventralnoj strani embrija tijekom petog do sedmog tjedna gestacije, čime započinje embrionalni razvoj dojki (1,2). Iz dijela mamarne pruge koji se nalazi u prsnom području razvija se primarni pupoljak ili primordijalna areola koja čini osnovu bradavice (lat. *mamilla*, *papilla mammaria*). Ostatak mamarne pruge u pravilu nestaje tijekom fetalnog razvoja te se u ljudi uobičajeno razvije po jedna skupina stanica na svakoj strani prsnog koša. U razdoblju između 21. - 25. tjedna gestacije razvija se 16-24 sekundarnih pupoljaka koji urastaju u podležeći mezenhim (3,4). Do kraja intrauterinog života ovi se pupoljci kanaliziraju i nastaju laktiferni (mliječni ili izvodni) kanalići (lat. *ductus lactiferus*). Mliječni kanalići otvaraju se u tzv. epitelnoj jamici koja se kratko nakon rođenja proliferacijom mezenhima razvija u bradavicu. Daljnji razvoj dojki do puberteta je sličan u oba spola. U oko 1% žena može se razviti akcesorna dojka (polimastija) ili akcesorna bradavica (politelija). Akcesorna dojka ili bradavica mogu se naći i u muškaraca. Ukoliko dođe do poremećaja everzije epitelne jamice u bradavicu, radi se o prirođenoj inverziji bradavice (1,2). Tijekom puberteta u muškaraca će djelovanje testosterona inhibirati daljnji rast i razvoj dojki, dok će u žena estrogen i progesteron poticati njihov daljnji razvoj.

1.3 Fiziologija dojke

Dojka je vrlo dinamičan organ koji se strukturno mijenja ovisno o dobi, fazi menstrualnog ciklusa i reproduktivnom statusu žene. Ovako dinamične promjene dojke omogućuje prisutnost matičnih i progenitornih stanica u žljezdanom parenhimu. U dojci postoje barem tri skupine progenitornih stanica, od kojih iz jedne mogu nastati sve epitelne stanice dojke, a iz druge i treće skupine nastaju ili sekretorni reznjici ili granajući kanalići (5). U vrijeme rođenja, osnova dojke sadrži jednostavne kanaliće položene u stromu dojke. Ove su strukture relativno inaktivne do puberteta, a rastu proporcionalno dobivanju na tjelesnoj težini (6). Inaktivna dojka sadrži brojne TDLU, ali je prije puberteta žljezdana komponenta oskudna i uglavnom se sastoji od duktalnih elemenata (2). U vrijeme puberteta izdanci kanalića prolaze fazu produljenja s formiranjem završnog pupoljka, a istovremeno se odvija grananje kanalića u rastuću vezivnu stromu dojki uz formiranje alveola, vrećastih završetaka kanalića u TDLU. Proliferaciju epitelnih stanica kontroliraju interakcije između epitela i specijalizirane strome osjetljive na djelovanje hormona, a povećanje volumena dojki rezultat je rasta interlobularnog masnog tkiva (2,4). Nakon menarhe oko svakog završnog kanalića stvara se otprilike 11 pupoljaka okruženih specijaliziranom stromom. Specijaliziranu stromu zatim okruži gušća stroma, čime se demarkiraju reznjici, odnosno TDLU (7). Razvoj parenhima dojke pod utjecajem spolnih hormona očituje se sve složenijom građom reznjica, te se reznjici mogu klasificirati u četiri skupine, ovisno o broju alveola. Tip 1 reznjica je obilježje nezrele dojke prije menarhe, a sadrži prosječno do 11 alveola. Tip 2 je intermedijarni tip reznjica i sadrži prosječno 47 kanalića. U nerotkinja se dojke najčešće sastoje od tipa 1 reznjica, iako mogu biti prisutni i reznjici tipa 2 i tipa 3. Tip 3 je potpuno razvijen tip reznjica i sadrži u prosjeku 81 kanalić. Ovaj je tip dominantan u dojka žena koje su rađale. Reznjici tipa 4 prisutni su samo u

vrijeme laktacije i sadrže još veći broj alveola (6,8–10). Priprema dojke za laktaciju počinje elongacijom i grananjem terminalnih kanalića u prvom tromjesečju trudnoće. Pod utjecajem kontinuiranog lučenja estrogena i progesterona iz žutog tijela dolazi do izrazitog povećanja broja TDLU. Smatra se kako važnu ulogu u sazrijevanju žljezdanog tkiva imaju i prolaktin kojeg izlučuje prednji režanj hipofize, humani korionski somatotropin kojeg izlučuje posteljica te glukokortikoidi koje izlučuju nadbubrežne žlijezde (2). Epitelne i mioepitelne stanice kanalića proliferiraju i diferenciraju se iz progenitornih stanica u terminalnim kanalićima. Mioepitelne stanice proliferiraju između epitelnih stanica i bazalne membrane u duktalnim i alveolarnim dijelovima dojke. Tijekom drugog tromjesečja u rastućim završecima terminalnih kanalića diferenciraju se alveole, pri čemu stupanj diferencijacije žljezdanog tkiva dojke može varirati i unutar pojedinog režnja. Intralobularnu stromu infiltriraju plazma-stanice, limfociti i eozinofili. U ovoj fazi volumen dojke i količina žljezdanog tkiva povećavaju se uglavnom zbog stvaranja alveola. Alveole sazrijevaju tijekom trećeg tromjesečja. Žljezdane epitelne stanice postaju kuboidne, razvija se obilan hrapavi endoplazmatski retikulum, a u citoplazmi se javljaju brojni sekretorni mjehurići i kapljice masti. Smanjuje se proliferacija interlobularne strome, a hipertrofija sekretornih stanica i nakupljanje sekreta u alveolama dovode do povećanja volumena dojki. Ove promjene praćene su smanjenjem količine vezivnog i masnog tkiva (2). Nakon poroda, naglo se smanjuje koncentracija estrogena i progesterona, koji su tijekom trudnoće suprimirali učinke prolaktina. Time se omogućuje laktogeno djelovanje prednjeg režnja hipofize. U produkciji mlijeka važan je i učinak hormona rasta, glukokortikoida i paratireoidnog hormona. Dojenče sisanjem stimulira živčane završetke u bradavici koji šalju hipotalamusu impulse za otpuštanje prolaktina i oksitocina. Oksitocin djeluje na mioepitelne stanice žljezdanog parenhima i uzrokujući

njihovu kontrakciju dovodi do otpuštanja mlijeka iz alveola i mliječnih kanalića. Po prestanku dojenja zbog nedostatka stimulirajućeg učinka sisanja dolazi do prestanka sekrecije mlijeka, a žljezdano tkivo regredira i atrofira – kanalići regrediraju u inaktivno stanje, tj. tip 3 kanalića (2,4,6). Involutivne promjene dojki podrazumijevaju smanjenje količine žljezdanog tkiva, te regresiju režnjića tipa 2 i 3 u tip 1. Promjene dojki nakon menopauze slične su onima koje se događaju po prestanku laktacije, ali su opsežnije i uključuju zamjenu specijalizirane intralobularne i periduktalne strome masnim tkivom (masna involucija) ili fibroznim, kolagenom bogatim tkivom (fibrozna involucija) (3,11). Ipak, stupanj i brzina involucije jako se razlikuju između pojedinih žena te se u postmenopauzalnoj dojci može naći i različit udio režnjića tipa 3 (10). Osim promjena vezanih uz dob i reproduktivni status, tkivo dojki podložno je i promjenama vezanim uz fazu menstrualnog ciklusa. Tako je u ranoj folikularnoj fazi interlobularna stroma manje gustoće, a terminalni kanalići izgledaju poput tračaka kuboidnog epitela s neznatnim lumenom. Tijekom folikularne faze estrogen potiče sazrijevanje epitela mliječnih kanalića. U lutealnoj fazi nakon ovulacije pod utjecajem progesterona sazrijevaju alveole. Epitelne stanice postaju kolumnarne, a u kanalićima se diferencira lumen ispunjen manjom količinom sekreta. U stromi dojke također se nakuplja tekućina. Stoga se tijekom ove faze menstrualnog ciklusa često javljaju osjetljivost i bolnost dojki, a moguće je i povećanje mase dojki. Ukoliko ne dođe do oplodnje i trudnoće, tijekom zadnjih nekoliko dana prije menstrualnog krvarenja naglo nastupaju involucija i apoptoza epitelinih i mioepitelinih stanica (2–4). Promjene parenhima dojke prema navedenome možemo podijeliti u tri skupine. Rano intrauterino događa se inicijalizacija, koja podrazumijeva stvaranje inicijalnih režnjeva dojke. Tijekom fetalnog života i u prepubertetskoj dojci odvija se arborizacija, koja podrazumijeva grananje inicijalnog kanalnog sustava u kanaliće sve manjeg promjera. Arborizacija se uz

odgovarajuću hormonsku stimulaciju može događati i kasnije tijekom života. Lobularizacija se javlja u fetalnoj dojci, ali je prvenstveno karakteristika dojke za vrijeme puberteta i zrele dojke, osobito u vrijeme laktacije (3).

Razumijevanje navedenih promjena parenhima dojke bitno je jer se pokazalo da stupanj diferencijacije režnjića može utjecati na podložnost parenhima dojke karcinogenezi. Tako se smatra da trudnoća ima dugoročno zaštitni utjecaj zbog postizanja krajnjeg stupnja diferencijacije režnjića (8,9). S druge strane, involutivne dojke s predominantno tipom 1 režnjića imaju manji rizik od razvoja karcinoma dojke zbog potpunije involucije parenhima (10,12).

1.4 Patologija dojke

Režnjići dojke mogu pokazivati drugačiju morfologiju od one opisane u ranijem odlomku. Ovaj fenomen naziva se aberacija normalnog razvoja i involucije parenhima (engl. *aberration of normal development and involution*, ANDI). U ANDI ubrajamo adenozu, apokrinu metaplaziju, promjene svijetlih stanica, eozinofilne promjene, laktacijske promjene, fibroadenomatoidne promjene te mikrocističnu involuciju. Neki tipovi ANDI mogu rezultirati mikrokalcifikatima u parenhimu dojke koji mogu imitirati maligne promjene (11). Uzrok tome su aberacije koje dovode do nakupljanja sekreta u kanalićima dojke, a koji zatim kalcificira. Druge aberacije mogu dovesti do poremećaja arhitektonike kanaliće dojke. Ipak, većina ANDI ne može se detektirati radiološkim metodama. Normalno tkivo dojke može istovremeno sadržavati režnjiće različite morfologije, npr. izgled kanalića karakterističan za različite faze menstrualnog ciklusa, različite kombinacije involutivnih promjena i različite tipove ANDI. Histološkim pregledom se detektiraju i klinički i prognostički nebitne promjene te je takve nalaze

poželjno okarakterizirati kao varijante ili aberacije normalne morfologije dojke. Granica između ANDI i fibrocističnih promjena često je nejasna te se fibrocističnim promjenama najčešće nazivaju radiološki vidljive ili simptomatske promjene dojke koje su i dalje varijacija normalne morfologije parenhima (11). Patološke promjene dojke najčešće polaze iz TDLU, pri čemu se zahvaćene TDLU distendiraju uz poremećaj arhitektonike zbog nakupljanja tekućine, sluzi, kalcifikata ili stanica u acinusima i terminalnim kanalima. Promjene TDLU mogu biti i rezultat nakupljanja kolagena, glikoproteina i stromalnih ili upalnih stanica u intralobularnoj stromi. Kod benignih promjena dojke obično je održana kuglasta ili ovalna struktura acinusa, često uz određenu razinu lobuliranosti. Maligne lezije mogu zadržati okrugli ili ovalni oblik dok ne postanu invazivne, kada nestaju ranije postojeće strukture na mjestu razvoja karcinoma, a granice lezije postaju nejasne uz spikulirani ili zvjezdoliki (stelatni) izgled. Invazivni karcinomi dojke najčešće su relativno dobro ograničene, okruglaste ili stelatne tvorbe te im je relativno jednostavno izmjeriti veličinu. Veličina tumora određuje se kao najdulji promjer najvećeg invazivnog žarišta, pri čemu predstavlja bitan prognostički faktor - karcinomi promjera do 15 mm i *in situ* karcinomi imaju jako dobru prognozu (11). Neki karcinomi, međutim, rastu difuzno formirajući strukture poput paukove mreže, mogu pokazivati asimetričnu invaziju interlobularne strome te multiple invazivne fokuse koji mogu tvoriti konglomerate. Stoga je, osim veličine, bitan parametar i opseg tumorskog procesa, koji definiramo kao volumen tkiva dojke koji u sebi sadrži maligne promjene. Okrugli ili ovalni oblik lezije je nespecifičan i javlja se i u benignih i u malignih lezija dojke, dok se stelatni oblici pretežno javljaju u malignih lezija, iako su prisutni i kod fibroznih promjena te radijalnog ožiljka. Prema teoriji bolesnog režnja dojke, maligne promjene obično zahvaćaju samo jedan režanj, dok su benigne promjene dojke često istovremeno prisutne u više režnjeva ili u svim

režnjevima dojke. Maligna transformacija može oštetiti procese inicijalizacije, arborizacije i lobularizacije, pri čemu u pravilu *in situ* karcinomi niskog stupnja zahvaćaju proces lobularizacije, a *in situ* karcinomi visokog stupnja proces arborizacije. Oštećenja koja se događaju na razini režnja u procesu inicijalizacije mogu dovesti do nastanka bolesnog režnja dojke (3). Teorija bolesnog režnja dojke podrazumijeva oštećenje progenitornih ili matičnih stanica tijekom embrionalnog razvoja uz akumulaciju dodatnih promjena stanica koje se moraju događati kroz dugi vremenski period kako bi došlo do potpune maligne alteracije stanica. Kako bi stanica postala neoplastična, potrebna je serija promjena koja mora prevladati strogo kontrolirani proces diobe stanica (3,11). Oštećenja mogu nastati u bilo kojem dijelu zahvaćenog režnja, bilo u kanalićima ili u TDLU. Promjene mogu zahvatiti jednu ili više TDLU, jedan ili više segmenata režnja te više struktura unutar režnja, bilo u isto vrijeme ili asinhrono. Maligne stanice zamjenjuju normalne stanice žljezdanog parenhima i preuzimaju njihovu funkciju. U *in situ* stadiju maligne alteracije, maligne stanice još uvijek mogu zadržati osnovni izgled dukto-lobularne arhitekture parenhima dojke i normalnu delineaciju parenhimskog i stromalnog dijela žlijezde, pri čemu zahvaćeni TDLU i kanalići postaju uvećani uz distorziju arhitekture. Nakupljanjem dodatnih oštećenja i genetskih alteracija maligne stanice gube ovu sposobnost, što dovodi do invazije strome tumorskim stanicama (11). Time dolazimo do različite distribucije malignih promjena dojke: ukoliko je invazija ograničena na jedno žarište u parenhimu dojke, radi se o unifokalnoj invazivnoj leziji. Ako pak dođe do sinhrono invazije na više udaljenih točaka u bolesnom režnju uz očuvano normalno tkivo dojke između invazivnih žarišta, radi se o multifokalnom invazivnom tumoru. Invazija strome može biti i difuzna kada dolazi do simultane invazije na više mjesta unutar bolesnog režnja uz nedovoljnu interakciju sa stromom koja bi mogla rezultirati jasno ograničenim

žarištem. Pritom pojedina tumorska žarišta ne moraju biti međusobno istih osobina (intertumorska heterogenost), ali ni samo tumorsko žarište ne mora biti jednolike građe (intratumorska heterogenost) (11). Lobarno podrijetlo karcinoma dojke najjasnije je kod *in situ* karcinoma ili u ranim fazama invazivnih karcinoma dojke, budući da uznapredovali karcinomi dojke često prelaze granice režnjeva. Multilobarni ili simultano nastali multipli karcinomi dojke također mogu biti prisutni, ali su vrlo rijetki.

1.4.1 Benigne promjene dojke

U skupinu benignih (dobročudnih) promjena dojke ubrajaju se neproliferativne promjene dojke, proliferativne promjene (hiperplazije) epitela i/ili strome koje mogu pokazivati atipiju, razvojni poremećaji poput ektopije ili juvenilne papilomatoze, upalne promjene te benigne novotvorine dojke. U kliničkoj se praksi benigne promjene susreću daleko češće od malignih (zloćudnih) te ih je važno poznavati i razlikovati od malignih promjena.

1.4.1.a Neproliferativne promjene dojke

Ova skupina promjena parenhima dojki obuhvaća brojne benigne promjene poput cisti, apokrine metaplazije, stromalne fibroze i adenoze. Često korišten sinonim za ovu skupinu promjena je fibrocistična bolest dojke. Neproliferativne promjene dojke ne povećavaju rizik od nastanka karcinoma dojke, a susreću se u oko 50-60% žena reproduktivne dobi (4). Smatra se da osjetljivost tkiva dojke na mjesečne promjene u razinama estrogena i progesterona značajno utječe na nastanak neproliferativnih promjena dojke (13). Povišen rizik od nastanka poremećaja iz ove skupine čine kasni nastup menopauze, nadomjesna terapija estrogenom, nuliparitet, nizak indeks

tjelesne mase te obiteljska anamneza karcinoma dojke. Fizička aktivnost, primjena oralnih kontraceptiva i visoki paritet smanjuju rizik od nastanka neproliferativnih promjena dojke. Klinički se ova skupina poremećaja može prezentirati u obliku zasjenjenja i/ili kalcifikata na mamografskim pregledima, palpatorno se mogu naći kvržice ili grudasti žljezdani parenhim, pri čemu je nalaz obično difuzan i obostrano simetričan. Veličina promjene i intenzitet simptoma mogu se mijenjati ovisno o fazi menstrualnog ciklusa (4,13). Česta je i bolnost dojki tijekom kasne lutealne faze menstrualnog ciklusa. Stromalna fibroza vjerojatno nastaje uslijed ponavljanih ruptura cisti i posljedične upale i ožiljavanja, a rezultira palpabilnim promjenama u parenhimu dojki i povećanom gustoćom na mamografiji. Apokrina metaplazija izgledom podsjeća na normalne apokrine žlijezde znojnice, pri čemu stanice mogu imati obilnu granularnu eozinofilnu citoplazmu i citoplazmatske vakuole. Ciste su vrlo čest nalaz, i iako im etiologija nije razjašnjena, vjerojatno su rezultat nepravilnog formiranja režnjića (14). Mogu biti mikroskopske ili makroskopske, a klinički se prezentiraju kao veće čvrste, palpabilne tvorbe. Nakupine cista mogu stvarati lobulirane tvorbe. Obložene su jednoslojnim epitelom a intraluminalni sadržaj može varirati od bistre tekućine, krvi sa fibrinom, i staničnog debrisa do mucina. Ciste mogu spontano rupturirati i sadržaj se može razliti u okolnu stromu, što rezultira kroničnom upalnom reakcijom i fibrozom. Kalcifikati su najčešće benigni nalaz u dojkama, a samo oni sa sumnjivim izgledom na slikovni metodama (brojni u nakupinama, nepravilni ili linearni, granajući kalcifikati) su povezani sa malignim promjenama. Adenoza podrazumijeva povećani broj acinusa u usporedbi sa onim u prosječnom režnjiću. Acinusi su često povećani ili dilatirani ali bez arhitekturne distorzije – epitelne i mioepitelne komponente su uredne strukture (nasuprot promjena u sklerozirajućoj adenozi).

1.4.1.b Hiperplazija epitela

Kanalići i lobuli normalne dojke obloženi su jednim slojem epitelnih i jednim slojem mioepitelnih stanica, dok je u slučaju hiperplazije prisutno više slojeva epitelnih odnosno mioepitelnih stanica. Prema definiciji, hiperplazija je benigna proliferacija nekoliko klonova stanica, što rezultira polimorfnom populacijom malih stanica (11,15). Hiperplastične promjene mogu biti fokalne ili difuzne te zahvaćati samo dio TDLU, čitavu TDLU ili veći broj TDLU i kanalića. Epitelna hiperplazija može dovesti do stvaranja samo dva do tri sloja epitelnih stanica, ali često je prisutno više slojeva stanica koje čine strukture slične papilomima. Ukoliko su uz epitelnu hiperplaziju prisutni abnormalan izgled i organizacija stanica, radi se o atipičnoj hiperplaziji (15,16). Prema suvremenoj kategorizaciji tumora dojke, atipična hiperplazija se dijeli na atipičnu duktalnu hiperplaziju (ADH), „flat“ epitelijalnu atipiju (FEA) i lobularnu neoplaziju (LN). Lobularna neoplazija dijeli se na atipičnu lobularnu hiperplaziju (ALH) i lobularni karcinom *in situ* (LCIS) (16). Neoplastične promjene također mogu dovesti do stvaranja više slojeva stanica epitela u kanalićima i acinusima, međutim, razlikuju se od hiperplazije temeljem staničnih osobina i arhitektonike. Tako će maligne promjene niskog gradusa stvarati monomorfne populacije malih stanica, kao što je slučaj kod duktalnog karcinoma *in situ* (DCIS). Ako monomorfna proliferacija stanica zahvaća samo dio TDLU (do dva membranom omeđena prostora) i veličine je do 3 mm, radi se o ADH (11,15,16). *In situ* karcinomi visokog i srednjeg gradusa građeni su od populacija velikih i često polimorfnih stanica. Promjena kolumnarnih stanica je lezija koju karakterizira jedan ili nekoliko slojeva visokih cilindričnih epitelnih stanica koje pokazuju takozvanu protruziju citoplazme u kanaliće ili TDLU. Ukoliko se radi o više slojeva takvih stanica, promjena se naziva hiperplazijom kolumnarnih stanica. Stanična i jezgrena atipija mogu, ali ne moraju biti prisutne. Atipična varijanta ove

promjene naziva se i „flat“ (engl. *flat*, ravan) epitelnom atipijom zbog razlike u arhitektonici spram epitelne atipije, ADH i DCIS niskog gradusa: kod FEA ne nastaju mikropapilarne i žlijezdama slične strukture. FEA je klonalna proliferacija povezana s LN i invazivnim karcinomima niskog gradusa. Lobularna neoplazija karakterizirana je monomorfnom populacijom malenih, slabo grupiranih stanica koje obično sadrže citoplazmatsku vakolu koja potiskuje jezgru stanice. Ove stanice imaju istu morfologiju kao stanice invazivnog lobularnog karcinoma. Ako su promjenom zahvaćeni samo pojedini acinusi unutar TDLU, riječ je o ALH, a LCIS zahvaća brojne acinuse unutar TDLU. Tradicionalno se hiperplazija, atipična hiperplazija i neoplazija mogu podijeliti na duktalne i lobularne, pri čemu se podrazumijevaju različiti fenotipovi ovih promjena dojke: u prvom slučaju radi se o gusto grupiranim stanicama koje tvore žlijezdama slične i papilarne strukture, a u drugom o raspršenim stanicama koje su slabo grupirane. Navedene promjene ubrajamo u tzv. „borderline“ (engl. *borderline*, granični) proliferativne lezije koje predstavljaju povišeni rizik za razvoj invazivnog karcinoma ili su prekursori iz kojih se invazivni karcinomi mogu razviti. Ove promjene često su opširne, multifokalne ili obostrane. Ipak, iz opisanih se lezija često razvijaju karcinomi niskog gradusa koji su povezani sa niskim rizikom za fatalni ishod.

1.4.1.c Benigne proliferativne bolesti dojke

Skupina benignih bolesti dojke podrazumijeva veliku i raznoliku grupu različitih histološki entiteta koji su prvotno klasificirani temeljem morfoloških osobina, a etiološki se radi o hiperplaziji pod djelovanjem hormona. Sve većom upotrebom slikovnih metoda, prvenstveno mamografskog probira, dolazi do povećanog otkrivanja benignih promjena dojke. Tako se navodi da se u oko 30 do 60% biopsija dojke bez karcinoma

nalaze benigne proliferativne promjene bez atipije. Pojedine benigne proliferativne promjene mogu nositi povišenih rizik od pojave karcinoma dojke, iako su genske studije pokazale da se vjerojatno ne radi o pravim prekursorima karcinoma (4). Tako je u slučaju atipične hiperplazije dokazano povećanje apsolutnog rizika za pojavu karcinoma dojke za 13-17%. Proliferativne bolesti bez atipije nose povećanje rizika za nastanak karcinoma dojke za 5-7% (4). U ovu skupinu lezija ubrajamo sklerozirajuću adenozu, papilom, kompleksnu sklerozirajuću leziju ili radijalni ožiljak, fibroadenom sa kompleksnim osobinama, umjerenu do floridnu epitelnu hiperplaziju, kolumnarnu promjenu bez ili sa „flat“-atipijom.

Sklerozirajuća adenozna je benigna lezija režnjića dojke koju čini kompaktna proliferacija acinarnih struktura. Pritom su održani luminalni epitel i mioepitel s pripadajućom bazalnom membranom, ali se nalazi distorzija i kompresija tubularnih struktura, uzrokovana gustim vezivnim tkivom koje zamjenjuje normalno rahlo intralobularno vezivo (15). Tipičan je histološki nalaz lobulocentričnog uzorka, nalaze se nakupine tubula i acinusa oko većih kanalića – acinusi kao da čine spiralu oko centralnog kanalića. Klinički se može prezentirati u obliku palpabilne tvorbe ili na mamografskom probiru u vidu nakupine amorfnih kalcifikata ili, rjeđe, točkastih ili pleomorfnih kalcifikata. Nalazi se u oko 12% biopsija dojke bez karcinoma, najčešće u perimenopauzalnih žena, a nosi relativni rizik od nastanka karcinom dojke od 1,5-2 puta (4). **Mikroglandularna adenozna** je tip adenoze kod kojeg se nalazi proliferacija malih, okruglih tubula raspršenih oko normalnih struktura dojke. Lumen je okrugao, ispunjen eozinofilnom sekrecijom, a mioepitelne stanice nisu prisutne. **Radijalni ožiljak** je benigna lezija kod koje postoji distorzija lobularne arhitektonike zbog centralnog sklerozirajućeg procesa s elastozom, nepoznate etiologije. Pretpostavlja se da je nastanak ove lezije povezan s ozljedom tkiva, obliteracijom krvnih žila i

ishemijom i/ili upalom. Naziv „radijalni ožiljak“ rezerviran je za manje lezije stelatne konfiguracije, a za veće lezije s kompleksnim osobinama koristi se naziv „kompleksna sklerozirajuća lezija“. Incidencija ovisi o metodi detekcije, a na obdukcijama je radijalni ožiljak prisutan u 14-28% slučajeva (4). Najčešće se slučajno otkrije kao spikulirana lezija na mamografskom pregledu ili drugim slikovnim metodama, a palpabilne lezije su vrlo rijetke. Može biti udružen s drugim benignim lezijama dojke, a radijalni ožiljak promjera većeg od 1 cm i pojava u dobi iznad 50 godina češće su udruženi s atipičnom hiperplazijom. Bez pridružene atipične hiperplazije, ova lezija nosi 2-3 puta veći rizik od nastanka karcinoma dojke. Ekscizija u slučaju radijalnog ožiljka bez atipije nije nužna.

1.4.1.d Papilarne lezije dojke

Papilarne lezije dojke karakterizira centralno smještena prstolika fibrovaskularna jezgra obložena epitelnim stanicama s proliferacijom, s ili bez sloja mioepitelnih stanica između ovih dvaju komponenti. Papilarne lezije nalaze se unutar dukalnog ili lobularnog sustava, a tvore cistične strukture s intracističnim prstolikim protruzijama. Mogu biti benigne ili maligne, pri čemu benigne lezije uključuju solitarni ili centralni intraduktalni papilom te multipli ili periferni intraduktalni papilom. Papilomi s atipijom uključuju intraduktalni papilom sa žarištima atipične duktalne hiperplazije DCIS-a, a češće se ove promjene nalaze u perifernih papiloma. Maligne papilarne lezije uključuju papilarni DCIS, inkapsulirani papilarni karcinom, solidni papilarni karcinom i invazivni papilarni karcinom. Benigni intraduktalni papilomi čine oko 5,3% nalaza biopsija i većinom se radi o solitarnom tipu (15). Solitarni intraduktalni papilom obično se prezentiraju unilateralnim sukrvavim iscjetkom iz bradavice, rjeđe se može palpirati

tvorba u dojci, a na mamografiji mogu biti vidljivi kao okrugle do ovalne dobro ograničene tvorbe smještene retroarealno, često uz proširenje kanalića. Multipli papilomi obično su smješteni perifernije, mogu biti obostrani i ne moraju se prikazati na mamografskim snimkama. Ultrazvučni prikaz odgovara nodoznom zadebljanju stijenke kanalića s cističnim proširenjem kanalića. Obično su tvorbe dobro ograničene i hipoehogene. U određenim slučajevima jaka fibroza može prekriti papilarnu arhitekturu koja se nalazi u podlozi lezije, što se naziva sklerozirajućim papilomom. Ova lezija je važna jer epitelne stanice zarobljene u praznom tkivu mogu imitirati invazivni karcinom. Relativni rizik za razvoj karcinoma dojke u slučaju solitarnog papiloma bez atipije je dvostruko, a kod multiplih papiloma bez atipije trostruko uvećan. U slučaju atipije rizik kod solitarnih papiloma je peterostruk, a kod multiplih sedmerostruk. Stoga se za multiple papilome te solitarne papilome s atipijom ili u slučaju diskrepance radiološkog i histološkog nalaza preporučuje ekscizija (15). Juvenilna papilomatoza je rijetki razvojni poremećaj dojke kod kojega nastaju brojne cistične lezije, javlja se u muških i ženskih osoba mlađe dobi (12-48 godina), a prezentira se palpabilnom, mobilnom tvorbom u dojci. Ukoliko je pozitivna obiteljska anamneza na karcinom dojke ili ukoliko postoji pridružena atipija epitela, ukoliko su lezije obostrane ili multiple, kod recidiva i ako je prva prezentacija nakon 25 godina starosti, predstavlja veći rizik od nastanka karcinoma dojke te se ova lezija treba pratiti ili ekscidirati (4).

1.4.1.e Pseudoangiomatozna stromalna hiperplazija

Pseudoangiomatozna stromalna hiperplazija (PASH) je benigna proliferacija stromalnih miofibroblasta koji tvore procjepe slične vaskularnim prostorima. Pritom se

ne nalazi pleomorfizam jezgara ili mitoze. Slični nalazi strome mogu se uočiti u slučaju ginekomastije ili juvenilne hipertrofije dojke. Najčešće zahvaća žene fertile dobi ili žene koje uzimaju hormonsku terapiju nakon menopauze, što ukazuje na ulogu hormonskih čimbenika u etiologiji lezije. Kao slučajni nalaz susreće se u više od 25% učinjenih biopsija (4,17). Može se prezentirati kao palpabilna tvorba ili mamografska gustoća, te se najčešće pogrešno dijagnosticira kao fibroadenom. Tvorbe mogu biti i jasnih rubova i loše ograničene, a često pokazuju porast u veličini, osobito tijekom trudnoće. U slučaju prezentacije tvorbom, nužna je biopsija kako bi se isključile maligne promjene. Ipak, kako PASH nije povezana s povećanim rizikom za nastanak karcinoma dojke, daljnje liječenje obično nije potrebno. Kirurški zahvat primjenjuje se u simptomatskim slučajevima, pri čemu postoji mogućnost recidiva.

1.4.1.f Upalne bolesti dojke

Apsces dojke najčešće se javlja tijekom dojenja, ali se može javiti i neovisno o laktaciji. Etiologiju čini prodor bakterija (najčešće stafilokoka) s kože u dojk, a histološki se nalazi gusti neutrofinski infiltrat koji prekriva arhitekturu dojke, uz moguću nekrozu tkiva (4). Klinički se javljaju otok, bolnost i crvenilo dojke, a oteklina uzrokovana apscesom može oponašati novotvorinu dojke. Apsces se liječi antibioticima i, ukoliko je potrebno, incizijom i drenažom. **Granulomatozni mastitisi** su rijetke upalne bolesti dojke u podlozi kojih je kronični nekrotizirajući lobulitis sa stvaranjem nekazeoznih granuloma, nepoznate etiologije, a moguće je da se radi o manifestaciji sistemske bolesti poput Wegenerove granulomatoze, sarkoidoze, šećerne bolesti ili poremećaja vezivnog tkiva (18). Klinički se obično nalazi unilateralna masa ili bolnost u dojci. Klinički i radiološki nalaz može oponašati karcinom dojke.

Masna nekroza dojke nastaje kao benigna upalna reakcija na ozljedu masnog tkiva te se često susreće u kliničkoj praksi. Leziju masnog tkiva mogu uzrokovati trauma, kirurški zahvat, zračenje i drugi uzroci, a ozljeda dovodi do otpuštanja masnih kiselina u intersticij, gdje uslijed reakcije s kalcijem dolazi do likvefakcije i saponifikacije, a navedeni procesi uzrokuju upalu. Upalni infiltrat koji je prisutan u ranijim fazama procesa kasnije zamjenjuje ožiljno tkivo, a nekrotični adipociti mogu rezultirati velikim kalcifikatima. Predilekcijska mjesta su potkožno masno tkivo, subareolarna regija i tkivni režnjevi koji sadrže masno tkivo. Najčešće se radi o asimptomatskim pacijenticama, ali na mjestu masne nekroze može se formirati klinički i slikovnim metodama detektibilna tvorba varijabilnog izgleda, često s prisutnim kalcifikatima, koja u aktivnoj fazi upale nakuplja kontrastno sredstvo te može oponašati karcinom dojke (4).

1.4.1.g Benigne novotvorine

Fibroadenom čini 68% svih tvorbi u dojkama, a nalazi se u 25% asimptomatskih žena, najčešće u dobi između 15 i 35 godina, te je najčešća benigna novotvorina dojke (19,20). Nastaje iz lobularne strome TDLU, proliferacijom epitelne i stromalne komponente pod utjecajem estrogena. Hormonski utjecaj na patogenezu fibroadenoma sugerira rana pojava u premenopauzi, povećanje tvorbe tijekom trudnoće ili tijekom primjene estrogenske terapije, kao i involucija nakon menopauze. Fibroadenom je građen od vezivne strome s kanalićima sličnim strukturama obloženim epitelnim stanicama. Uobičajena je histološka podjela fibroadenoma na perikanalikularne i intrakanalikularne, ali ova podjela nema nikakav klinički značaj i često se unutar jedne tvorbe mogu zamijetiti oba histološka obrasca (21). Obično se

javlja kao solitarna, bezbolna, čvrsta (često na opip „gumasta“), dobro ograničena i vrlo pomična tvorba. Oblik je obično okruglast ili ovalan, a veličinom u pravilu dosežu do 3 cm. Nerijetko se može naći više fibroadenoma u istoj ili kontralateralnoj dojci. Najčešće se nalaze u lijevoj dojci i u gornjim vanjskim kvadrantima dojki, gdje je obilniji žljezdani parenhim (20,21). U mlađih žena, prvenstveno adolescentica, mogu se naći gigantski juvenilni fibroadenomi koji su tipično većeg promjera (> 5 cm) i koje karakterizira brz rast. Histološki se nalazi hipercelularnost strome, a slikovnim pretragama se ne razlikuju od tipičnih fibroadenoma (20). Drugu varijantu čine kompleksni fibroadenomi, u kojima se mogu naći specifične promjene poput cisti, sklerozirajuće adenoze, kalcifikata ili papilarnih apokrinih promjena (20). Kod tipičnih fibroadenoma s vremenom nastupaju involutivne promjene: stromalna komponenta hijalinizira, a epitelna se reducira. S gubitkom celularnosti, smanjuje se veličina fibroadenoma, a u stromi se mogu javiti nekroza i kalcifikati tipičnog mamografskog izgleda poput kokica. Maligna transformacija fibroadenoma je izuzetno rijetka i javlja se u tek 0,3% slučajeva, uglavnom unutar epitelne komponente i češće u kompleksnih fibroadenoma (20,21).

Phyllodes tumor je fibroepitelna tvorba, koja makroskopski i na slikovnim pretragama slični fibroadenom, no javlja se rijetko (0,3-1% svih tumora dojke) i u starijih pacijentica, najčešće u dobi između 35 i 55 godina (4,22). Prezentira se kao bezbolna palpabilna i pomična tvorba dojke, a može narasti i preko 10 cm u promjeru i distendirati kožu dojke, no rijetko uzrokuje ulceracije. Radi se o bifazičnom tumoru građenom od neoplastičnih stromalnih stanica koje se nalaze oko pukotina obloženih neneoplastičnim epitelnim stanicama, što tumoru na histološkim presjecima daje izgled izdanaka poput listića (grčki *phyllos*, list). Tumor najčešće raste intrakanalikularno, pri čemu hipercelularna stroma potiskuje epitel uz distorziju epitela

i stvaranje pukotina, a rjeđe se nalaze perikanalikularni tumori kod kojih stroma okružuje epitel bez potiskivanja. Prema klasifikaciji SZO, phyllodes tumori se dijele na benigne, granične i maligne ovisno o histološkim osobinama, stromalnom prerastanju i prirodi rubova tumora (15). Najčešće se susreće benigni tip, ali i on je sklon recidiviranju uslijed sitnih izdanaka koji mogu protrudirati u okolno tkivo te se ponekad ne uspiju u cijelosti kirurški odstraniti (15).

Lipom je solidni benigni mezenhimalni tumor, obično solitaran, iako se mogu susresti i multiple lezije. Prezentira se kao palpabilna mekana i pomična, dobro ograničena tvorba, a češće se nalazi u potkožnom masnom tkivu nego li unutar parenhima dojke. Građen je od zrelih masnih stanica okruženih tankom kapsulom (15).

Adenomi dojke su benigne epitelne novotvorine koji se klinički prezentiraju kao palpabilni, bezbolni čvorići u dojci. Tubularni adenom nastaje proliferacijom tubularnih struktura obloženih epitelnim i mioepitelnim stanicama, sličnih onima u normalnoj dojci. Na slikovnim pretragama prezentira se kao dobro ograničena tvorba koja rijetko sadrži mikrokalcifikate. Nakon ekscizije nije poznat rizik od recidiva, a nije povezan s povećanim rizikom za razvoj karcinoma dojke (15). Laktacijski adenom se javlja ako u trudnoći ili za vrijeme dojenja u tubulima fibroadenoma ili tubularnog adenoma dođe do sekretornih promjena. Ipak, u praksi se laktacijskim adenomom često nazivaju i nodularne zone hiperplastičnih lobula dojke sa sekretornim ili laktacijskim promjenama. Javljaju se kao područja povećane rezistencije dojke tijekom trudnoće i dojenja, nakon čega nestaju. Ne nose povišen rizik za razvoj karcinoma dojke (15). Apokrini adenom je nodularna nakupina cisti ili žlijezda obloženih apokrinim epitelom. Klinički se javlja bezbolni čvorić koji na slikovnim pretragama može sličiti fibroadenom, ekscizija je kurativna, a povezanost s razvojem karcinoma nije dokazana (15). Duktalni adenom je benigna žljezdana proliferacija koja se barem

dijelom nalazi u lumenu kanalića. Presentira se kao tvrda tvorba koja može sadržavati mikrokalcifikate i ponekad uzrokuje krvavi iscjedak iz bradavice. Sadržava opsežnu fibroznu komponentu pa se naziva i sklerozirajućim papilomom (15). Pleomorfni adenom javlja se kao tvrdi čvorić tipično periareolarne lokalizacije, a građen je od žljezdanih stanica te gnijezda ili solitarnih epitelnih i mioepitelnih stanica unutar miksohondroidne strome. Maligna transformacija je vrlo rijetka (4,15).

Hamartom dojke je benigni fibroepitelni inkapsulirani tumor građen od svih komponenti dojke: žljezdanog, masnog i fibroznog tkiva, zbog čega se naziva i fibroadenolipomom. Čini 1-5% benignih tumora dojke, a presentira se kao palpabilna, mekana, dobro ograničena, obično ovalna ili okrugla tvorba, no često su asimptomatski te se detektiraju kao slučajan nalaz na mamografiji (slika „dojke u dojci“). Ne predstavlja rizik za nastanak karcinoma dojke te se kirurško liječenje primjenjuje samo u simptomatskim slučajevima (4).

1.4.2 Maligne promjene dojke

1.4.2.a Duktalni karcinom *in situ*

Duktalni karcinom *in situ* (DCIS) se može definirati kao neinvazivni oblik karcinoma dojke, odnosno maligni tumor koji raste u prostorima omeđenima bazalnom membranom (11,23), ili kao atipična proliferacija stanica koja je ograničena na dukto-lobularni prostor dojke intaktnom bazalnom membranom (24). Morfološki, promjene u DCIS-u nalaze se unutar spektra hiperplazije i invazivnog karcinoma. Dijagnostički kriteriji za DCIS su intaktna bazalna membrana te maligne stanice koje ne invadiraju bazalnu membranu. Imunohistokemijski se može prikazati malignost tumorskih stanica dokazivanjem prisutnosti onkogenog c-erB-2 (HER2) (11). Osim morfoloških i

arhitektonskih razlika u odnosu na hiperplastične promjene, DCIS karakterizira i prisutnosti keratina visoke molekularne težine. Imunohistološki se DCIS značajno ne razlikuje od ADH, ali uniformna ekspresija estrogenskih receptora može se koristiti kao dijagnostički kriteriji koji upućuje na DCIS (23). Veličina lezije također je važan faktor, pri čemu manje lezije smatramo ADH-om. Veliki DCIS i pojava DCIS-a u mlađoj dobi smatraju se lošim prognostičkim faktorima jer nose povišeni rizik od ponovne pojave (recidiva) bolesti (23). *In situ* karcinom može se razviti u bilo kojem dijelu bolesnog režnja dojke, češće u TDLU nego li u većim kanalicima. Razlika između dukalnog i lobularnog karcinoma *in situ* prvenstveno se temelji na razlici u diferencijaciji stanica: duktalna diferencijacija podrazumijeva veće stanice koje su gusto grupirane i formiraju žlijezdama slične ili papilarne strukture, a lobularna diferencijacija podrazumijeva manje stanice, često sa vakuolom u citoplazmi, slabije grupirane, bez formiranja žljezdolikih ili papilarnih struktura. Temeljem arhitektonskih obilježja, odnosno prema načinu rasta, DCIS možemo podijeliti u komedo, solidni, kribriformni, mikropapilarni, i ostale podtipove. Komedo tip je povezan sa ranijom pojavom recidiva, a makropapilarni tip s ekstenzivnim zahvaćanjem parenhima dojke (23,24). Nuklearni gradus lezije također je jedan od važnih prognostičkih faktora. DCIS niskog nuklearnog gradusa podrazumijeva monomorfne, malene jezgre bez ili sa vrlo malo pravilnih mitoz, bez ili s malo apoptotičnih tjelešaca. Visoki nuklearni gradus podrazumijeva polimorfne, velike jezgre s visokim stupnjem mitoze i mnogo apoptotičnih tjelešaca. Nepravilne mitoze mogu biti prisutne. Intermedijarni gradus podrazumijeva nešto uvećane i donekle polimorfne jezgre s malo mitoz i apoptotičnih tjelešaca (11,24). Amorfnj mikrokalcifikati koji se mogu detektirati mamografijom u oko 50-75% slučajeva (25) rezultat su kalcifikacija u području centralne nekroze DCIS-a. Navedeni kalcifikati mogu postupno ispunjavati lumen kanalic i prezentirati se kao

duguljasti granajući ili odljevni kalcifikati. Ukoliko dođe do ispune dilatiranog režnja kalcifikatima prezentiraju se kao trokutasti ili mrvičasti kalcifikati, često u nakupinama. Sitni, prašinski mikrokalcifikati posljedica su stvaranja lamelarnih kalcifikata (psamoma tjelešaca) kod DCIS-a gradusa I. Najveći broj slučajeva DCIS-a čine nepalpabilni, asimptomatski tumori koji se otkrivaju zbog mikrokalcifikacija na mamografskom pregledu. Mamografski probir u zadnje vrijeme je povećao incidenciju novootkrivenih DCIS-a za do 20% (23). Klinički simptomatski, specijalni tipovi DCIS-a čine otprilike petinu slučajeva, a mogu se prezentirati u obliku palpabilnog cističnog tumora, kronične promjene kože slične ekcemu, iscjetka iz bradavice, palpabilne tvorbe koja je na mamografiji vidljiva kao distorzija arhitekture, te solidnog ili intraduktalnog papilarnog karcinoma (11).

1.4.2.b Invazivni karcinom dojke

Pojam invazivnog karcinoma dojke podrazumijeva maligne epitelne tumore koje obilježava sposobnost invazije okolnih tkiva i sklonost metastaziranja na udaljena tkiva i organe. Većinu ovih tumora čine adenokarcinomi podrijetla nastaju iz epitela žljezdanog parenhima, posebice stanica TDLU. Postoji više morfoloških fenotipova i specifičnih histopatoloških tipova karcinoma dojke s različitim prognostičkim i kliničkim obilježjima. Prema klasifikaciji Svjetske zdravstvene organizacije (SZO), invazivni karcinomi dojke dijele se na duktalne, lobularne, tubularne, kribriformne, medularne, mucinozne, neuroendokrine, papilarne, mikropapilarne, apokrine, metaplastične i ostale karcinome (Tablica 1) (15).

Tablica 1. Klasifikacija tumora dojke prema SZO

<p>EPITELNI TUMORI</p> <p>Mikroinvazivni karcinom</p> <p>Invazivni karcinom dojke</p> <p>Invazivni karcinom dojke nespecijalnog tipa</p> <ul style="list-style-type: none"> • Pleomorfni karcinom • Karcinom s gigantskim stromalnim stanicama poput osteoklasta • Karcinom s koriokarcinomatoznim obilježjima • Karcinom s melanotičnim obilježjima <p>Invazivni lobularni karcinom</p> <ul style="list-style-type: none"> • Klasični lobularni karcinom • Solidni lobularni karcinom • Alveolarni lobularni karcinom • Pleomorfni lobularni karcinom • Tubulolobularni karcinom • Mješoviti lobularni karcinom <p>Tubularni karcinom</p> <p>Kribriformni karcinom</p> <p>Mucinozni karcinom</p> <p>Karcinom s medularnim obilježjima</p> <ul style="list-style-type: none"> • Medularni karcinom • Atipični medularni karcinom • Invazivni karcinom nespecijalnog tipa s medularnim obilježjima <p>Karcinom s apokrinom diferencijacijom</p> <p>Karcinom s diferencijacijom stanica prstena pečatnjaka</p> <p>Invazivni mikropapilarni karcinom</p> <p>Metaplastični karcinom nespecijalnog tipa</p> <ul style="list-style-type: none"> • Adenoskvamozni karcinom niskog gradusa • Fibromatozi sličan metaplastični karcinom • Karcinom pločastih stanica • Karcinom vretenastih stanica • Metaplastični karcinom s mezenhimalnom diferencijacijom <ul style="list-style-type: none"> ○ Hondroidna diferencijacija ○ Koštana diferencijacija ○ Ostali tipovi mezenhimalne diferencijacije • Mješoviti metaplastični karcinom • Mioepitelni karcinom 	<p><i>Rijetki tipovi</i></p> <p>Karcinom s neuroendokrinim obilježjima</p> <ul style="list-style-type: none"> • Neuroendokrini tumor, dobro diferenciran • Neuroendokrini karcinom, slabo diferenciran (karcinom malih stanica) • Karcinom s neuroendokrinom diferencijacijom <p>Sekretorni karcinom</p> <p>Invazivni papilarni karcinom</p> <p>Karcinom acinusnih stanica</p> <p>Mukoepidermoidni karcinom</p> <p>Polimorfni karcinom</p> <p>Onkocitični karcinom</p> <p>Karcinom bogat lipidima</p> <p>Karcinom svjetlih stanica bogatih glikogenom</p> <p>Sebacealni karcinom</p> <p>Tumori tipa žlijezda slinovnica/kožnih adneksa</p> <ul style="list-style-type: none"> • Cilindrom • Hidradenom svjetlih stanica <p>Epitelno-mioepitelni tumori</p> <p>Pleomorfni adenom</p> <p>Adenomioepitelom</p> <ul style="list-style-type: none"> • Adenomioepitelom s karcinomom <p>Adenoidni cistični karcinom</p> <p>Prekursorske lezije</p> <p>Duktalni karcinom in situ</p> <p>Lobularna neoplazija</p> <ul style="list-style-type: none"> • Lobularni karcinom in situ <ul style="list-style-type: none"> ○ Klasični lobularni karcinom in situ ○ Pleomorfni lobularni karcinom in situ • Atipična lobularna hiperplazija <p>Intraduktalne proliferativne lezije</p> <p>Uobičajena duktalna hiperplazija</p> <p>Lezije kolumnarnih stanica, uključujući „flat“ atipiju epitela</p> <p>Atipična duktalna hiperplazija</p> <p>Papilarne lezije</p> <p>Intraduktalni papilom</p> <ul style="list-style-type: none"> • Intraduktalni papilom s atipičnom hiperplazijom • Intraduktalni papilom s duktalnim karcinomom in situ • Intraduktalni papilom s lobularnim karcinomom in situ <p>Intraduktalni papilarni karcinom</p> <p>Inkapsulirani papilarni karcinom</p> <ul style="list-style-type: none"> • Inkapsulirani papilarni karcinom s invazijom <p>Solidni papilarni karcinom</p> <ul style="list-style-type: none"> • In situ • Invazivni 	<p>Benigne epitelne proliferacije</p> <p>Sklerozirajuća adenoza</p> <p>Apokrina adenoza</p> <p>Mikroglandularna adenoza</p> <p>Radijalni ožiljak/kompleksna sklerozirajuća lezija</p> <p>Adenomi</p> <ul style="list-style-type: none"> • Tubularni adenom • Laktacijski adenom • Apokrini adenom • Duktalni adenom <p>MEZENHIMSKI TUMORI</p> <p>Nodularni fasciitis</p> <p>Miofibroblastom</p> <p>Fibromatoza tipa dezmoida</p> <p>Upalni miofibroblastični tumor</p> <p>Benigne vaskularne lezije</p> <ul style="list-style-type: none"> • Hemangiom • Angiomatoza • Atipične vaskularne lezije <p>Pseudoangiomatozna stromalna hiperplazija</p> <p>Tumor granularnih stanica</p> <p>Benigni tumori ovojnice perifernih živaca</p> <ul style="list-style-type: none"> • Neurofibrom • Švanom <p>Lipom</p> <ul style="list-style-type: none"> • Angiolipom <p>Liposarkom</p> <p>Angiosarkom</p> <p>Rabdomyosarkom</p> <p>Osteosarkom</p> <p>Lejomiom</p> <p>Lejomyosarkom</p> <p>FIBROEPITELNI TUMORI</p> <p>Fibroadenom</p> <p>Phylloides tumor</p> <ul style="list-style-type: none"> • Benigni • Borderline • Maligni • Periduktalni stromalni tumor niskog gradusa <p>Hamartom</p> <p>TUMORI BRADAVICE</p> <p>Adenom bradavice</p> <p>Siringomatozni tumor</p> <p>Pagetova bolest bradavice</p> <p>MALIGNI LIMFOM</p> <p>Difuzni limfom velikih B-stanica</p> <p>Burkittov limfom</p> <p>Limfom T-stanica</p> <ul style="list-style-type: none"> • Anaplastični limfom velikih stanica, ALK-negativan <p>Ekstranodalni B-stanični limfom marginalne zone</p> <p>MALT tipa</p> <p>Folikularni limfom</p> <p>METASTATSKI TUMORI</p> <p>TUMORI MUŠKE DOJKE</p> <p>Ginekomastija</p> <p>Karcinom</p> <ul style="list-style-type: none"> • Invazivni karcinom • Karcinom in situ <p>KLINIČKI UZORCI</p> <p>Upalni karcinom</p> <p>Bilateralni karcinom dojke</p>
---	--	---

U skupinu epitelnih tumora dojke spadaju invazivni karcinom nespecijalnog tipa, invazivni lobularni karcinom, tubularni karcinom, kribriformni karcinom, mucinozni karcinom, karcinom s medularnim obilježjima i drugi karcinomi dojke. Osim epitelnih

tumora, u dojci se mogu javiti i mioepitelne lezije, mezenhimski tumori, fibroepitelni tumori, tumori bradavice, limfomi i metastatski tumori.

Invazivni karcinom dojke je najčešći karcinom u žena i čini oko 24,2% svih karcinoma u žena (26). Visoki rizik od karcinoma dojke imaju stanovnice razvijenih zemalja: prema podacima SZO, oko 6% žena iz razvijenih područja Australije, Europe i Sjeverne Amerike razvije invazivni karcinom dojke prije dobi od 75 godina (15), dok incidencija u Europskoj Uniji iznosi 144,9/100.000 stanovnika (u Republici Hrvatskoj 120/100.000 stanovnika) (27). Rizik od karcinoma dojke niži je u zemljama u razvoju, a od razvijenih zemalja Japan još uvijek ima nisku incidenciju karcinoma dojke. Uvođenje mamografskog probira na karcinom dojke, kao i adjuvantne terapije 1990-ih godina rezultirali su smanjivanjem mortaliteta od karcinoma dojke u zemljama visokog rizika poput Sjedinjenih Američkih država, Ujedinjenog Kraljevstva i Nizozemske, te je prognoza bolesti jako dobra ukoliko se otkrije u ranoj fazi (15). Dokazan je utjecaj endogenih hormona (androgena, estrogena i progesterona) na pojavnost karcinoma dojke te stope incidencije po dobi prije menopauze rastu strmije nego li nakon što prestane ovarijska sinteza estrogena i progesterona i smanji se sinteza androgena (15,28). Također, postoje dokazi o povezanosti koncentracije spolnih hormona u krvi i incidencije karcinoma dojke kako kod premenopauzalnih, tako i kod postmenopauzalnih žena, posebice u slučaju tumora koji pokazuju ekspresiju receptora za estrogen (15,29). Dosadašnja istraživanja sugeriraju da je pojavnost karcinoma dojke dijelom povezana sa prehranbenim navikama, prvenstveno konzumacijom crvenog i prženog tamnog mesa. Ne postoje posebni dokazi da zapadnjačke prehranbene navike ili s druge strane povišen unos voća i povrća imaju utjecaja na rizik od razvoja karcinoma dojke. Specifična izloženost čimbenicima okoliša poput zračenja, alkohola i egzogenih hormona potvrđeni su kao čimbenici

rizika, ali predstavljaju niže stope rizika od razvoja karcinoma dojke. Pod utjecajem egzogenih hormona na pojavnost karcinoma dojke podrazumijevamo primjenu oralne kontracepcije, za koju je prema sadašnjim spoznajama upitno povećavaju li rizik od pojave karcinoma dojke, i nadomjesnu hormonsku terapiju nakon menopauze, za koju je viši rizik ustvrđen u slučaju dugotrajne primjene i u slučaju aktivne primjene (30). Karcinom dojke često pokazuje pojavnost unutar obitelji, te je pokazano da omjer rizika za razvoj karcinoma dojke raste sa brojem članova obitelji u prvom koljenu koji su bolovali od karcinoma dojke (31). Identificirana su dva gena koji značajno povisuju rizik od karcinoma dojke: mutacije gena BRCA (engl. *BReast CAncer gene*) 1 na kromosomu 17q21 i BRCA 2 na 13q12.3, povezuju se oko 30% naslijednih karcinoma dojke, a radi se o genima koji kodiraju proteine za popravak DNA. Navedene mutacije imaju visoku penetrantnost, tj. nose visok rizik za razvoj karcinoma dojke, gotovo 80%. Usto BRCA 1 nosi rizik od 40%, a BRCA 2 oko 20% za razvoj karcinoma jajnika (32). Osim navedenog, rizik za karcinom dojke predstavljaju i rana menarha, niži paritet s kasnijom dobi prvog poroda, neplodnost i odsutnost dojenja. Starija dob kod menopauze također nosi povišeni rizik od karcinoma dojke. Pretilost (izražena preko indeksa tjelesne mase) pokazuje povezanost s karcinom dojke: u premenopauzalnih žena je obrnuto proporcionalna riziku od karcinoma dojke, a u postmenopauzalnih žena pokazuje pozitivnu povezanost sa rizikom od karcinoma dojke (15). Navedeno se može objasniti izostankom ovulacijskih ciklusa u pretilih premenopauzalnih žena, te povišenom koncentracijom estrogena u pretilih postmenopauzalnih žena. Upotreba alkohola povezana je sa umjetnim povećanjem rizika od karcinoma dojke, dok pušenje cigareta ne pokazuje utjecaj na rizik od karcinoma dojke (15). Tjelesna aktivnost dokazano smanjuje rizik od pojave karcinoma dojke (33). Najčešća klinička prezentacija karcinoma dojke je u vidu palpabilne tvorbe u dojci, a ovisno o veličini i

tipu tumora, kao i lokaciji tumora unutar dojke i veličini dojke, mogu se javiti i retrakcija kože ili bradavice, promjene na koži dojke ili promjena veličine i oblika dojke. Ponekad prvi znak bolesti može biti uvećan limfni čvor u pazuhu, bez palpabilne tvorbe u dojci. Obzirom da navedene promjene mogu biti i simptomi benignih promjena dojke, nužna je slikovna i patohistološka verifikacija.

1.4.2.b.1 Patohistološka analiza i molekularno testiranje

Prilikom patohistološke analize određuje se stupanj (gradus) invazivnog karcinoma. Određivanje stupnja temelji se na procjeni triju osobina tumora: stvaranja kanalića (za procjenu žljezdane diferencijacije tumora), pleomorfizma jezgara i broja mitozu u vidnom polju. Ovisno o histološkom nalazu, invazivnom karcinomu može se dodijeliti jedan od tri stupnja. Histološki stupanj karcinoma snažan je prognostički čimbenik i nužan je za određivanje optimalnog postupka liječenja bolesti (34). Osim toga, dokazano je i da karcinomi različitog stupnja pokazuju različite molekularne profile na razini genoma, transkripcije i imunohistokemije te da se vjerojatno radi o bolestima različite patogeneze i različitog tijeka (35–39). Molekularna analiza patohistološkog preparata obuhvaća i testove ekspresije estrogenskih (ER) i progesteronskih (PR) receptora te receptora 2 za humani epidermalni čimbenik rasta (HER2). Ovi receptori su ciljne molekule u neoadjuvantnom i adjuvantnom liječenju karcinoma dojke te se danas analiza njihove ekspresije smatra obaveznom (15). ER je jezgreni receptor koji pod djelovanjem estrogena stimulira rast normalnih epitelnih stanica dojke, kao i stanica karcinoma. Stoga se u liječenju karcinoma dojke koji pokazuju ekspresiju ER mogu koristiti selektivni modulatori ER, poput tamoksifena, čime se zaustavlja rast tumora stimuliran estrogenom, rezultat čega su dulje razdoblje bez bolesti i bolje

preživljenje (15,40). PR također spada u jezgrene receptore čijom aktivacijom se potiče rast tumorskih stanica, pri čemu je ekspresija PR pod utjecajem djelovanja estrogena na ER. Dakle, za prisutnost PR nužna je funkcionalna osovina estrogen-ER (41). Gen za HER2 nalazi se na kromosomu 17 te je ovaj receptor prisutan u epitelnim stanicama normalne dojke. Amplifikacija ovog gena i posljedično povećan broj HER2 receptora nalazi se u oko 15% primarnih invazivnih karcinoma dojke (15). Iako je utjecaj HER2 ekspresije na prognozu bolesti kompleksan, određivanje HER2 statusa karcinoma dojke bitno je radi prepoznavanja kandidata za ciljanu terapiju protutijelima poput trastuzumaba (herceptina) i inhibitorima kinaze poput lapatiniba (15). Osim analize ekspresije receptora, suvremena patohistološka analiza obuhvaća i analizu genoma tumora te su uobičajeni nalazi viška materijala na kromosomima 1q, 8q, 17q, 20q, i gubitak materijala na 4q, 5q, 8p, 11q, 13q i 16q. Česta je amplifikacija lokusa 1q32, 8p12, 8q24, 11q13, 17q12 i 20q13 (3). Ranije je spomenuta razlika između karcinoma niskog i visokog gradusa na molekularnoj razini, a možda je značaj promjena genoma invazivnih karcinoma dojke najbolje prikazati na primjeru molekule E-kadherina koja je kodirana genom CDH1 na lokusu 16q22.1 (3,42). Delecije ovog gena i gubitak E-kadherina rezultiraju gubitkom kohezije tumorskih stanica i arhitekturom tumora kakvu vidamo kod invazivnih lobularnih karcinoma. Iako i invazivni duktalni karcinomi niskog stupnja mogu pokazivati promjene na 16q kromosomu, očito su zahvaćeni različiti geni (3). Standardno se karcinomima dojke određuje i ekspresija Ki-67 proteina, koji služi kao marker proliferacije tumora jer je prisutan u aktivnim fazama staničnog ciklusa (G1,S,G2 i u mitozu), dok ga se u stanicama koje miruju ne detektira. (43–45). Iz molekularne analize karcinoma dojke proizlazi i podjela karcinoma u pet glavnih skupina koje se razlikuju po biološkom ponašanju, kliničkom tijeku i odgovoru na liječenje: luminalni A, luminalni B, HER2,

bazalni i normalnom tkivu slični karcinomi. Danas je razvijen standardizirani sustav testiranja 50 intrinzičnih gena (PAM50) prema kojem se karcinom dojke može svrstati u jednu od navedenih skupina. Ipak, jedna od glavnih značajki po kojima se skupine razlikuju je ekspresija ER (3,15). ER pozitivni karcinomi pokazuju ekspresiju gena sličnu onoj luminalnog epitela zdrave dojke. Također, pokazuju i ekspresiju luminalnih citokeratina CK8/18. Pritom luminalni A tip pripada karcinomima nižeg stupnja, pokazuje veću ekspresiju receptora, nižu proliferaciju te niži Ki-67. Luminalni tip B su karcinomi višeg stupnja, pokazuju jaču ekspresiju Ki-67 (u pravilu više od 20-29%) i stoga su nešto lošije prognoze (3,46). HER2 pozitivni karcinomi pokazuju pretjeranu ekspresiju HER2 receptora, dok su negativni za ER i PR i obično su visokog stupnja, iako neki klinički mogu pripadati kategoriji luminalnog B tipa (3). Bazalni karcinomi dojke su obično trostruko negativni (TNBC), tj. ne pokazuju ekspresiju ER, PR ni HER2 receptora. Genskom ekspresijom nalikuju bazalnim epitelnim stanicama, odnosno mioepitelnim stanicama dojke. Tako se može detektirati ekspresija citokeratina visoke molekularne težine (CK14, 5/6 i 17), P-kadherina, P63, S100 i receptora epidermalnog čimbenika rasta (EGFR/HER1). Obično se povezuju sa slabijom prognozom, ali se pokazalo da je ishod varijabilan. Obično se radi o većim ekspanzivnim tumorima s centralnom nekrozom, pleomorfnim jezgrama i brojnim mitozama (3). Za skupinu karcinoma sličnih normalnom tkivu upitno je radi li se o kontaminaciji normalnim stanicama u uzorcima (3).

1.4.2.b.2 Procjena proširenosti bolesti

Za procjenu proširenosti bolesti koristi se TNM sustav kojim se opisuje lokalna proširenost tumora (T), zahvaćanje limfnih čvorova (N) i udaljene metastaze (M).

Karcinom dojke može infiltrirati okolno tkivo dojke, bradavicu, kožu dojke, pektoralni mišić te torakalnu stjenku. Širenje limfnim putem najčešće je u aksilarne, zatim supraklavikularne i limfne čvorove uz unutarnju torakalnu arteriju. Uobičajena udaljena sijela su kosti, pluća, pleura, jetra, jajnici, nadbubrežne žlijezde i središnji živčani sustav. Između 10% i 15% pacijentica s karcinomom dojke prezentira se agresivnim oblicima bolesti i razvije udaljene metastaze unutar tri godine od postavljanja dijagnoze primarnog tumora (47).

1.4.2.b.3 Recidivi karcinoma dojke

Pod pojmom recidiva podrazumijeva se ponovna pojava karcinoma dojke nakon provedenog liječenja. Lokalni recidiv podrazumijeva ponovnu pojavu karcinoma u različitim tkivima poput ostatnog tkiva ipsilateralne dojke, kože, mišića torakalne stjenke, te aksilarnih, supraklavikularnih i limfnih čvorova uz unutarnju mamarnu arteriju. Pojava recidiva, iako nije izravni znak metastatske lezije, predstavlja i povećani rizik za pojavu udaljenih recidiva u smislu metastatskih lezija i loš je prognostički faktor (48–50). Pojavnost recidiva nakon mastektomije iznosi 5-15%, a nakon poštudnog kirurškog zahvata iznosi 10-22% u 10 godina nakon zahvata (51). Recidivi su češći u pacijentica kojima je dijagnoza karcinoma dojke postavljena u dobi prije 40 godina starosti, kao i u slučajevima kada nije provedeno adjuvantno liječenje (49,52,53). Iako se dosad nije pokazalo da radikalni kirurški zahvat (radikalna mastektomija) kod rano otkrivenog karcinoma dojke značajno smanjuje pojavnost recidiva u odnosu na poštudne kirurške zahvate, postoje autori koji kod agresivnijih tipova primarnog karcinoma (poput TNBC) prednost daju mastektomiji (49,54–58). Ovisno o modalitetu liječenja primarnog karcinoma, lokalni recidiv može zahtijevati

radikalnu mastektomiju ili eksciziju dijela torakalne stjenke uz adjuvantno liječenje zračenjem i kemoterapeuticima (51,53,59). Stoga je logično da se dobra kontrola lokalne bolesti u tijeku prvih pet godina nakon liječenja karcinoma dojke pokazala povoljnim prognostičkim faktorom u petnaestoj godini nakon liječenja (49). Najveći broj lokalnih recidiva karcinoma dojke je dobro ograničen i može se liječiti kirurškim zahvatom. Prezentacija lokalnog recidiva je varijabilna te se može javiti kao promjena na koži, palpabilna tvorba ili kao uvećanje limfnog čvora. Recidivi mogu biti asimptomatski ili davati diskretne simptome poput promjene u boji kože. S druge strane, mogu se javiti jasni znakovi poput većih tvorbi u području operacijskog reza koje ograničavaju kretanje ruke i uzrokuju nelagodu ili bolnost. Difuzno zahvaćanje kože ili invazija okolnih struktura mogu dovesti do inoperabilnosti lezije (60). Recidivi se obično otkrivaju fizikalnim pregledom ili rutinskim slikovnim pregledom u praćenju pacijentica nakon operacije, pri čemu je osjetljivost mamografije 64-71%, UZV pregleda 81-85%, a za MR iznosi preko 90% (48,61). Iako novi modaliteti liječenja i multidisciplinarni pristup liječenju karcinoma dojke dovode do smanjenja pojavnosti recidiva (62,63), lokalni recidiv ponekad je teško razlikovati od novonastalog karcinoma, a dijagnostički izazov predstavljaju i jatrogene promjene tkiva, posebice nakon poštednih kirurških zahvata i adjuvantnog zračenja (51,64–67).

1.4.2.b.4 Invazivni karcinom nespecijalnog tipa

Najveći broj karcinoma dojke (40-75% slučajeva) pripada skupini karcinom nespecijalnog tipa (NST). Radi se o karcinomima koji ne pokazuju specifična obilježja koja bi ih svrstala u specifične histološke tipove poput lobularnog ili tubularnog karcinoma dojke (15). Ova se skupina karcinoma tradicionalno nazivala invazivnim

duktalnim karcinomima, no u posljednjoj reviziji klasifikacije tumora SZO termin „duktalni“ je isključen iz upotrebe jer sugerira porijeklo tumora iz duktalnog epitela, što ne mora biti slučaj - dokazano je da se TDLU može smatrati glavnim porijeklom većine karcinoma dojke (3,11,15). Makroskopski, invazivni karcinom NST djeluje nepravilno, stelatne je ili nodularne konfiguracije, slabo ograničen, čvrst ili tvrd na palpaciju, na presjecima sivo-bijele boje sa žućkastim tračcima. Kao što je navedeno, histološka se dijagnoza temelji na isključivanju specifičnih tipova, što rezultira varijabilnom morfologijom: od visoko infiltrativnih do nisko infiltrativnih tumora. Tumorske stanice također mogu varirati od onih s pravilnim jezgrama do visoko pleomorfnih s višebrojn timer nukleolima, s varijabilnom količinom citoplazme. Mitotska aktivnost također je izrazito varijabilna. U oko 80% slučajeva prisutna je DCIS komponenta, obično istog nuklearnog gradusa kao i invazivni karcinom. Tumorska stroma može biti bogata fibroblastima, prisutnost veziva može biti oskudna ili se može vidjeti značajna hijalinizacija strome. Nekrotični fokusi, češće prisutni kod većih tumora, obično su ekstenzivni sa stvaranjem cisti. Iako su tumorski embolusi unutar limfe i krvnih žila tumorske strome česti, samo oni izvan tumorske mase imaju učinak na prognozu bolesti (15). Tumorska stroma ne mora biti homogena, tj. udio tumora koji nema specifična histološka obilježja može varirati. Tako se invazivni karcinom definira kao NST ukoliko je nespecifična stroma prisutna u više od 50% tumorske mase. U slučajevima kada ona čini između 10% i 49% tumorske mase, karcinom se označuje kao mješoviti NST i specijalni tip. Postoje i rijetke morfološke varijante invazivnog karcinoma dojke NST. Ovdje ubrajamo pleomorfni karcinom, glavna značajka kojeg su pleomorfne i bizarne, ponekad višejezgrene divovske tumorske stanice. Karcinom s divovskim stromalnim stanicama izgleda osteoklasta, karcinom s

koriokarcinomatoznim obilježjima i karcinom s melanocitičnim osobinama također spadaju u ovu skupinu (15).

1.4.2.b.5 Invazivni lobularni karcinom

Prema definiciji, ovaj specijalni tip karcinoma dojke obilježen je nekohezivno grupiranim tumorskim stanicama koje su pojedinačno raspršene u vezivnoj stromi ili su unutar nje grupirane u redovima širine jedne ili dvije stanice (11,15). Ovaj tip karcinoma čini 5-15% invazivnih tumora dojke (15). Tipična je klinička slika loše ograničene palpabilne tumorske tvorbe koja se može javiti u bilo kojem dijelu dojke, što je posljedica difuznog rasta poput paukove mreže (11). Stoga je često teško makroskopski odrediti granice tumora, a od slikovnih pretraga najkorisniji su magnetska rezonancija i ultrazvuk, dok mamografija pokazuje nižu stopu osjetljivosti. Česti nalazi su spikulirana tvorba ili tek poremećaj arhitektonike dojke. Ovaj tip tumora se javlja obostrano u dojčkama češće nego li NST, a moguća je i pojava više žarišta tumora unutar jedne dojke (15).

1.4.2.b.6 Specijalni tipovi invazivnog karcinoma

Ovdje navodimo nekoliko specijalnih tipova invazivnog karcinoma dojke značajnih u kliničkoj praksi. **Tubularni** i **kribriformni** tip invazivnog karcinoma su dobro diferencirani, gotovo uvijek izraženo ER pozitivni karcinomi dojke s odličnom prognozom i niskim metastatskim potencijalom. Tubularni karcinom karakteriziran je pravilnim formiranjem ovalnih do anguliranih tubula u umjereno celularnoj stromi (68,69). Kribriformni tip obilježen je kribriformnim („izbušenim“) uzorkom na histološkim presjecima, a često se javlja udružen s tubularnim karcinomom. Većinom

se ovi karcinomi slučajno otkrivaju slikovnim metodama jer su često veličine oko 1 cm i nepalpabilni (4,68,69). Prekursorima ovih lezija smatraju se promjena kolumnarnih stanica, često udružena s „flat“-atipijom, DCIS niskog stupnja te lobularne neoplazije.

Invazivni karcinomi s izraženim medularnim osobinama su podtip trostruko negativnog karcinoma dojke, karakterizirani visokim nuklearnim stupnjem, sincicijskim uzorkom rasta, razmičućim rubovima i naglašenim limfoplastičnim infiltratom. Obično se prezentiraju kao palpabilne, brzo rastuće tvorbe, često nastale između dva mamografska pregleda (intervalni karcinomi). Slikovne metode često pokazuju okruglastu, relativno dobro ograničenu tvorbu koju je moguće zamijeniti s benignim promjenama. Ipak, zbog okolnog upalnog infiltrata, rub tvorbe je barem dijelom nejasan. Predstavljaju 10-20% invazivnih karcinoma dojke, a uključuju medularni karcinom, atipični medularni karcinom i karcinome sličnih obilježja. Povezani su s BRCA1 mutacijom te čine 30-60% invazivnih karcinoma u pacijenata s BRCA1 mutacijom, a javljaju se u mlađih pacijentica (4,70). Ukoliko se radi o medularnom karcinomu, njegova prognoza je nešto bolja od trostruko negativnog karcinoma istog stadija.

Mucinozni karcinom je rijedak tip koji čini 1-7% svih invazivnih karcinoma dojke, a obično se javlja u starijoj dobi. Glavno obilježje mu je obilna produkcija ekstracelularnog mucina, zbog čega se na slikovnim pretragama može prezentirati kao lobulirana tvorba glatkih rubova. Može se javiti kao čisti mucinozni, mucinozni mikropapilarni ili mješoviti mucinozni karcinom, a ukoliko se radi o čistom mucinoznom karcinomu, ima dobru prognozu (4,70).

Inflamatorni (upalni) karcinom obilježen je tumorskim embolusima u dermalnim limfatičnim prostorima zbog čega nastaje značajni edem i crvenilo kože dojke, zbog čega se često inicijalno krivo dijagnosticira kao mastitis ili celulitis. Pritom se ne radi o stvarnom upalnom procesu, pa bi točniji naziv bio pseudoinflamatorni karcinom. Čini 2,5% svih karcinoma dojke. Obično je

tumorska tvorba nepalpabilna i loše ograničena, reducirane ER ekspresije (u 83% inflamatornih karcinoma ne nalazi se ekspresija ER), uz pojačane intratumorske razine čimbenika angiogeneze i limfangiogeneze. Smatra se najagresivnijim invazivnim karcinomom dojke i ima vrlo lošu prognozu - medijan preživljenja je 2,9-4,2 godine (4,71).

1.5 Dijagnostika karcinoma dojke

1.5.1 Klinički pregled

Anamneza i klinički pregled osnova su dijagnostičkog postupka i nezamjenjivi su dio obrade pacijenta. Anamnestički podaci koje treba saznati odnose se na moguće simptome kao što su promjene kože dojke, bradavica, prisutnost kvržica u dojci, osjećaja boli (fokalne ili difuzne, vezane uz fazu menstrualnog ciklusa ili ne), svrbeža ili pak znakova iscjetka iz dojke. Također je bitno provjeriti je li prethodno učinjena kakva dijagnostička obrada i odaziva li se pacijentica na program probira na karcinom dojke. Podaci iz osobne i obiteljske anamneze, kao što su prethodne bolesti dojki, podaci o partalnom statusu, dojenju, uzimanju oralne hormonalne kontracepcije, ginekološka anamneza te podaci o karcinomu dojke u bliskih srodnika i podaci o navikama služe za procjenu rizika od pojave karcinoma dojke. Vizualna inspekcija važna je u procjeni vidljivih promjena boje i teksture kože dojke, retrakcije kože i mamile, asimetrije dojki te moguće vidljivih tvorbi. Pacijentica se obično pregledava u sjedećem položaju, s rukama oslonjenima na kukovima koje treba gurati prema unutra. Time se postiže kontrakcija pektoralnih mišića i omogućuje se lakše uočavanje asimetrije dojki. Palpacija dojki i aksila sljedeći je korak kliničkog pregleda. Palpacijom treba pokriti čitav parenhim dojke koji je raspoređen u obliku peterokuta koji čini

srednja aksilarna linija do razine inframamarnog nabora (peto ili šesto rebro), zatim duž inframamarnog nabora do sternuma, kranijalno uz lateralni rub sternuma, koso kranijalno preko klavikule te koso kaudalno prema sredini aksile. Posebnu pozornost treba obratiti na gornji lateralni kvadrant i retromamilarno te retroareolarno područje dojke, jer su to najčešća sjela karcinoma (72).

1.5.2 Slikovna dijagnostika

Mamografija (MMG) je etablirana metoda u oslikavanju dojki. Prva ozbiljnija primjena tehnike bila je 1930. godine, kada radiolog iz New Yorka, Stafford L. Warren koristi stereoskopsku tehniku in vivo mamografije kod 119 pacijentica koje su nakon toga podvrgnute kirurškom zahvatu. Temelji suvremene mamografije postavljeni su 1960. kada Robert L. Egan opisuje novu tehniku s primjenom visoke miliamperaže i niske kilovoltaže te industrijskog filma, što je učinilo mamografiju lako izvedivom i široko dostupnom. To je omogućilo i prvu kontroliranu randomiziranu studiju o mamografskom probiru na karcinom dojke između 1963. i 1966. u New Yorku, koja je pokazala izvrsne rezultate sa značajnim poboljšanjem preživljenja kod rano otkrivenih karcinoma (73). Stoga je mamografija postala neizostavnim korakom u dijagnostici bolesti dojke i jednom od najšire primjenjivanih metoda probira za rano otkrivanje karcinoma. Danas mamografija podrazumijeva digitaliziranu slikovnu pretragu s vrlo niskim dozama zračenja, odličnom prostornom razlučljivošću i detaljnim prikazom mekih tkiva dojke. Računalna obrada snimki je standard u izvođenju pretrage, a sve veću ulogu ima i digitalna tomosinteza dojki koja omogućuje slojevno snimanje, tj. trodimenzionalni prikaz dojki.

Ultrazvučni pregled (UZV) dojke je slikovna metoda koja za prikaz tkiva dojke koristi akustičku impedanciju tkiva i visokofrekventne zvučne valove. Primjena ultrazvuka u dijagnostici dojke počela je 50-ih godina 20. stoljeća, a nakon dobrih rezultata inicijalnih studija brzo je ušla u svakodnevnu kliničku praksu. I dok je pionirima ultrazvuka dojke, Johnu J. Wildu i Johnu M. Reidu prvenstvena namjera bila mogućnost razlikovanja benignih od malignih simptomatskih novotvorina dojke, tehnološki napredak i razvoj prikaza UZV slike u sivoj skali donio je kasnih 60-ih godina mogućnost otkrivanja asimptomatskih lezija (74). Danas se UZV koristi u svim fazama obrade bolesnica s bolestima dojke, od sistematskih pregleda asimptomatskih pacijentica, karakterizacije tvorbi u dojkama, praćenja vjerojatno benignih tvorbi, procjene lokalne proširenosti maligne bolesti i planiranja kirurškog liječenja te u procjeni aksilarnih limfnih čvorova. UZV je komplementarna metoda mamografiji i dodatna karakterizacija mamografski detektiranih lezija UZV-om značajno doprinosi specifičnosti dijagnostičke obrade (75,76), osobito kod mamografski okultnih karcinoma i kod žena s mamografski gustim dojkama (ACR C i D tipa) (77–80). Osim toga, UZV omogućuje nadzor biopsije širokom iglom (tzv. core-biopsije) sonografski vidljivih lezija dojke u stvarnom vremenu. Često se u tu svrhu primjenjuje ciljani, tzv. „second-look“ UZV lezija otkrivenih magnetskom rezonancijom. Unatoč navedenom, UZV dijagnostika dojke primjenom prikaza u sivoj skali ima i određene nedostatke, od kojih prvenstveno valja istaknuti značajnu razliku u interpretaciji nalaza među različitim ispitivačima (tzv. „interobserver agreement“) (81). Ovo je posebice izraženo u procjeni rizika malignosti lezije, ponajprije za tvorbe kategorija BI-RADS 3 i 4. Lažno pozitivni nalazi prisutni su u 40-50% biopsiranih lezija uz primjenu UZV-a u prikazu sive skale (81–83), što predstavlja jedan od glavnih problema u širokoj primjeni UZV-a u probiru na karcinom dojke. Što se tiče lažno negativnih nalaza, njihov udio je značajno manji,

svega oko 2% vjerojatno benignih (BI-RADS 3) lezija (84). **Sonoelastografija** predstavlja UZV metodu koju je najjednostavnije usporediti s palpacijom prilikom kliničkog pregleda. Naime, sonoelastografija omogućuje analizu i prikaz elastičnosti tj. tvrdoće tkiva uključujući anatomske strukture i patološke lezije dojke. Prvi tip sonoelastografije je „strain“ elastografija koja određuje elastičnost tkiva temeljem promjena uzrokovanih vanjskom kompresijom, tj. pritiskom UZV sonde. Ova metoda, međutim, daje samo kvalitativni prikaz tvrdoće tkiva bez mogućnosti kvantifikacije vrijednosti elasticiteta tkiva, a također ovisi o kompresibilnosti ciljnog tkiva i primijenjenom vanjskom pritisku, što smanjuje reproducibilnost nalaza (85). Drugi tip sonoelastografije je elastografija posmičnog vala (engl. *shear-wave elastography*, SWE), kojom je moguće kvantificirati tvrdoću lezije. Za razliku od „strain“ elastografije, ne primjenjuje se gotovo nikakva vanjska kompresija, već UZV sonda odašilje fokusirani UZV snop koji u ciljnom tkivu dovodi do mehaničkih vibracija i deformacije tkiva. Time u tkivu nastaju tzv. posmični valovi okomiti na smjer UZV snopa. Ove je valove moguće detektirati UZV uređajem, a njihova brzina proporcionalna je elasticitetu tkiva. Mjerenjem brzine posmičnih valova moguće je preko Youngovog modula izračunati i elasticitet ciljnog tkiva u izražen u kilopaskalima (kPa), a uređaji obično generiraju i bojom kodiranu mapu kojom se slikovno prikazuju izračunane vrijednosti (85,86). Danas je elastografija posmičnog vala dokazana kao vrijedna dopuna konvencionalnim UZV pregledima kojom se poboljšava osjetljivost i specifičnost dijagnostičke pretrage te se korisnost primjene naglašava u smjernicama Europske i Svjetske federacije društava za ultrazvuk u medicini i biologiji (87,88). Naime, brojne su studije pokazale da podaci o elastičnosti lezije dojke pomažu prebroditi neka ograničenja UZV pregleda dojki te SWE ima potencijala poboljšati dijagnostiku i liječenje karcinoma dojke (89,90). Tako se prema dosadašnjim

spoznajama smatra da prosječna vrijednost elasticiteta benignih lezija iznosi oko 60 kPa, dok je kod malignih lezija u pravilu iznad 100 kPa (89,91–95). Treba naglasiti da su kod SWE lažno pozitivni rezultati značajno češći od lažno negativnih. Lezije većeg promjera, veća dubina lezije i gustoća dojke mogu dovesti do lažno pozitivnih nalaza, a manje lezije mogu dovesti do lažno negativnog nalaza (96).

Magnetska rezonanca (MR) dojki je u zadnjih dvadesetak godina etablirana u inicijalnoj obradi bolesti dojke i praćenju pacijentica liječenih zbog karcinoma dojke. Tome pridonose rastuća dostupnost, mogućnost trodimenzionalnog prikaza, odsustvo ionizirajućeg zračenja i vrlo visoka osjetljivost (pogotovo u žena s gustim žljezdanim parenhimom) (97–100). MR upotrebom nativnih T1 i T2 sekvenci pruža mogućnost procjene građe dojke i morfologije eventualnih lezija, praćenje dinamike nakupljanja kontrastnog sredstva (imbibicije) u lezijama omogućuje procjenu eventualne patološke vaskularizacije (neoangiogeneza kod malignih novotvorina). Tako tvorbe nepravilnih rubova, koje pokazuju periferni obrazac imbibicije, uz brzo nakupljanje (engl. *wash in*) praćeno brzim ispiranjem (engl. *wash out*) kontrastnog sredstva predstavljaju nalaz visoko suspektan na invazivni karcinom. Asimetričan, duktalni ili segmentalni grudasti uzorak imbibicije bez jasno vidljive tvorbe (tzv. „non-mass“ imbibicija) temeljito je suspektan na neinvazivni duktalni karcinom (DCIS). U dodatnoj procjeni lezije koriste se i difuzijske sekvence (engl. *diffusion weighted imaging*, DWI), pri čemu hipercelularne lezije poput karcinoma pokazuju restrikciju difuzije. Spektroskopija je također dio multiparametrijske MR evaluacije (97,99,101). Indikacijom za MR dojki uz primjenu kontrastnog sredstva smatraju se: (a) nepotpun ili nejasan nalaz nakon uobičajene slikovne obrade, (b) prijeoperativna obrada i lokalni „staging“ karcinoma, (c) karcinom s nepoznatim primarnim sijelom, (d) procjena odgovora na neoadjuvantno liječenje karcinoma dojke, (e) slikovni prikaz nakon poštudnog

kirurškog zahvata i rekonstrukcije dojke kako bi se otkrio rezidualni tumor ili recidiv tumora, (f) MR probir u žena s visokim rizikom obolijevanja od karcinoma dojke, u što se ubrajaju nositeljice BRCA mutacije i njihove srodnice u prvom koljenu, te sve žene koje temeljem obiteljske anamneze imaju rizik obolijevanja između 20% i 25% ili viši. MR dojki može se koristiti i za biopsiju lezija koje se ne uspijeva prikazati drugim modalitetima slikovne dijagnostike, kao i u praćenju pacijentica kojima je postavljen implantat u dojku, bilo nakon kurativnog ili estetskog zahvata (102). Pitanje prijeoperacijskog „staginga“ za sve pacijentice s karcinomom dojke još uvijek je kontroverzno, a rezultati nekoliko provedenih studija su proturječni (103,104). Prema dosadašnjim spoznajama, korist postoji za pacijentice s ILC zbog visoke sklonosti za multifokalnu i/ili bilateralnu pojavu karcinoma, a za ostale tipove karcinoma dojke podaci se razlikuju. Ipak, prijeoperacijski MR dojki ima visoku osjetljivost od gotovo 100%, najbolje procjenjuje multifokalnost i multicentričnost karcinoma i najpouzdanija je slikovna metoda za mjerenje veličine tumora i otkrivanje dodatnih žarišta (iako je više od 20% dodatnih žarišta benigno, što donekle smanjuje specifičnost MR). MR u usporedbi s drugim metodama također najbolje otkriva kontralateralni karcinom dojke (99,105,106).

1.5.3 Stanična i tkivna dijagnostika

Citološka punkcija (engl. *Fine Needle Aspiration Biopsy*, FNAB) obično je prvi korak nakon slikovne dijagnostike lezija dojke i limfnih čvorova u aksili. Materijal za analizu uzima se tankom iglom, obično vanjskog promjera $\leq 0,72$ mm (22G i više), pod negativnim tlakom i uz nadzor UZV-a. Ova metoda nije skupa i jednostavna je za izvedbu, ne zahtijeva primjenu lokalne anestezije i minimalno je invazivna, a pogodna

je kako za veće, tako i za manje i mobilnije lezije dojke. Obzirom na mali promjer igle, nuspojave su izuzetno rijetke, najčešće u obliku bolnosti ili manjeg hematoma, a dobiveni stanični materijal u rukama iskusnog citologa dostatan je za adekvatnu analizu. Stoga je od uvođenja u kliničku praksu 1930. godine do danas citološka punkcija zadržala svoje mjesto u dijagnostici lezija dojke (107,108). **Prijeoperativna histološka verifikacija** obično je potrebna u slučajevima nejasnog citološkog nalaza, ili u slučaju nepodudarnosti slikovnog i citološkog nalaza, a sve je češće dio standardne obrade lezija koje zahtijevaju kirurško liječenje, poglavito ako se planira neoadjuvantno liječenje. Minimalno invazivno se tkivni uzorak može uzeti biopsijom širokom iglom (engl. *Core Needle Biopsy*, CNB) pod nadzorom UZV-a, pri čemu se upotrebljavaju igle vanjskog promjera od 0,91 do 2,1 mm (20-14G). Širi promjer igle omogućuje uzimanje cilindra tkiva iz lezije, ali postupak zahtijeva primjenu lokalnog anestetika i manju inciziju na koži. Danas postoje poluautomatski i automatski sustavi za izvođenje biopsije širokom iglom, a biopsiju je moguće izvesti i uz primjenu negativnog tlaka (vakuum-asistirana biopsija dojke – engl. *Vacuum-Assisted Breast Biopsy*, VABB). Potonja se najčešće koristi za lezije otkrivene mamografski, najčešće kalcifikate suspektne na DCIS. Ovaj postupak obično podrazumijeva upotrebu širokih igala, vanjskog promjera između 2,8 i 3,8 mm (12-9 G) uz stereotaksijski ili digitalnom tomosintezom navođen automatizirani sustav koji rotacijom oko svoje osi uzima do 12 uzoraka tkiva u području koje liječnik naznači. Glavna prednost biopsije širokom iglom u odnosu na citološku punkciju je dobivanje cilindra tkiva koje je moguće podvrgnuti standardnoj histopatološkoj analizi. Nedostaci obuhvaćaju veći rizik od komplikacija, prvenstveno krvarenja, ali i veću nelagodu i anksioznost pacijentica zbog složenijeg i dugotrajnijeg postupka. Nadalje, sve je više dokaza da ni biopsija širokom iglom ne može uvijek jasno razlučiti između *in situ* i invazivnog karcinoma, a za lezije

okarakterizirane kao atipična duktalna hiperplazija, lobularne lezije i sklerozirajuće lezije poput radijalnog ožiljka te papilarne lezije preporučuje se učiniti otvorenu biopsiju. Smatra se kako je osnovni problem u neadekvatnim uzorcima, što podrazumijeva premalu količinu ciljnog tkiva te fragmentaciju ili distorziju uzrokovanu samim postupkom biopsije. Unatoč tome, smatra se kako su i citološka punkcija i biopsija širokom iglom dovoljno specifične i osjetljive metode kojima se značajno smanjuje broj nepotrebnih otvorenih biopsija dojke (107–109).

1.6 Liječenje karcinoma dojke

1.6.1 Kirurško liječenje karcinoma dojke

Poznavanje i razumijevanje suvremenih onkikirurških metoda osnovni su preduvjeti za radiologa koji se bavi dijagnostičkim oslikavanjem dojki. Također je nužno poznavanje očekivanih jatrogenih promjena dojki prikazanih pojedinim slikovnim metodama te razlikovanje benignih od malignih promjena (110). Iako postoji niz mogućih zahvata koji se primjenjuju ovisno o veličini i lokalizaciji tumora (111), ovdje navodimo tek osnovne zahvate iz polja onkoplastične kirurgije dojke kao i najčešće postoperativne promjene koje se susreću na slikovnim pregledima u praćenju pacijentica liječenih od karcinoma dojke.

Mastektomija je operacijski zahvat kojim se u potpunosti odstranjuje tkivo dojke, a danas pod ovim pojmom podrazumijevamo tri tehnike:

- modificiranu radikalnu mastektomiju (MRM), kojom se odstranjuje tkivo dojke, kožna ovojnica, kompleks bradavice i areole (NAC, engl. *nipple-areola-complex*) te aksilarni limfni čvorovi regija I i II

- mastektomiju s poštedom kože (SSM, engl. *skin-sparing mastectomy*), kojom se odstranjuje tkivo dojke i NAC, uz poštedu kožne ovojnice, a nakon čega se pristupa primarnoj rekonstrukciji dojke tkivnim režnjem ili implantatom
- mastektomiju s poštedom bradavice (NSM, engl. *nipple-sparing mastectomy*), kojom se odstranjuje samo tkivo dojke uz poštedu i kože i NAC.

Iako je usavršavanje poštednih zahvata smanjilo broj mastektomija u razdoblju između 1998. i 2005. godine, u novije vrijeme uočen je trend sklonosti pacijentica mastektomiji kao preferiranoj tehnici kirurškog liječenja, čak i ako ne postoje tradicionalne indikacije (multicentrični karcinom, velik tumor u odnosu na dojku, obično >5 cm, zahvaćenost kože, nemogućnost podnošenja kemo i/ili radioterapije). Navedeno je moguće objasniti strahom od recidiva, ali i zbog sve boljim kozmetičkim rezultatima mastektomije s poštedom kože ili bradavice (110,112). Nakon učinjene MRM uobičajeno je praćenje fizikalnim pregledima koji pokazuju relativno visoku osjetljivost (do 79%), ali nisku specifičnost (13%) za recidive (110). Slikovne tehnike se rjeđe primjenjuju, a obično uključuju UZV pektoralne regije na strani zahvata i MR, pri čemu je za MR pokazana osjetljivost i specifičnost od 100% za recidive u torakalnoj stijenci (110). Kod pacijentica kojima je učinjena SSM slikovne metode daju prikaz kože i potkožnog masnog tkiva, a ovisno o tipu rekonstrukcije na mjestu žljezdanog tkiva dojke bit će vidljiv tkivni režanj ili implantat. Nerijetko se detektira i rezidualno žljezdano tkivo koje na MR pregledu može pokazati nakupljanje kontrastnog sredstva. Takav se nalaz mora navesti u radiološkom nalazu jer predstavlja indikaciju za dugotrajno slikovno praćenje (110). Nakon SSM retromamilarni rezidualni žljezdani parenhim je preduvjet za krvnu opskrbu NAC-a te se uobičajeno prikazuje na slikovnim pretragama. Stoga je preoperacijski MR pregled sastavni dio planiranja zahvata kako bi se isključila proširenost bolesti u bazu bradavice. UZV i MMG nisu se pokazali

dovoljno pouzdanim u procjeni zahvaćenosti baze bradavice tumorskim procesom (110). Ukoliko se za rekonstrukciju dojke koristi vlastiti tkivni režanj, slikovne metode uz ulogu u otkrivanju recidiva imaju i ulogu u procjeni vijabilnosti režnja. Tako se MR-om može prikazati vaskularna peteljka slobodnog režnja te pratiti masna atrofija mišićnog režnja. Dopplerski prikaz i analiza krvnog protoka u režnju također su važni u praćenju vijabilnosti tkiva (110). Masna nekroza u dojci javlja se zbog oštećenja masnih stanica i otpuštanja masnih kiselina u intersticij. Oštećenje može nastati uslijed traume ili jatrogeno nakon kirurških zahvata ili radioterapije. U intersticiju masne kiseline reagiraju s kalcijem i dovode do likvefakcije tkiva i aseptične saponifikacije masti te upale. Nalaz masne nekroze moguć je u svim radiološkim modalitetima koje koristimo u dijagnostici dojki, a predilekcijska mjesta su potkožno masno tkivo, subareolarna regija i tkivni režnjevi koji sadrže masno tkivo. Uljne ciste koje nastaju uslijed masne nekroze na MMG se vide kao okrugle transparencije koje s vremenom mogu kalcificirati. Na UZV masna nekroza je varijabilnog prikaza, ali je za postavljanje dijagnoze benigne lezije bitno prikazati nedostatak vaskularizacije i jasne rubove. U slučaju hipoehogene lezije nejasnih rubova s dorzalnom akustičkom sjenom preporučuje se učiniti MR pregled kako bi se isključio recidiv. MR nalaz je promjenjiv ovisno o vremenu koje je prošlo od oštećenja masnih stanica – u početku je moguća intenzivnija rubna imbibicija lezije koja kasnije slabi ili sasvim nestane, a posljedica je upalno-fibroznih procesa na rubu lezije. Sama lezija pokazuje interne signale intenziteta masti i pad signala na sekvencama sa supresijom masti. U leziji mogu biti prisutni i nivoi mast-tekućina (48,110,113). Recidivi se obično javljaju u kožnoj ovojnici i obzirom na površnji položaj palpabilni su pri fizikalnom pregledu. Recidivi u pektoralnom mišiću koji je dublje položen teže su dostupni fizikalnom i UZV pregledu te bol ili nelagoda u torakalnoj stijenci mogu biti prvi znakovi recidiva. MMG ima dobru

osjetljivost u slučaju da je rekonstrukcija dojke učinjena autolognim presadcima masti, ali u slučaju rekonstrukcije mišićnim reznjevima MMG pokazuje lošu osjetljivost pa se preporučuje učiniti MR. Tipičan nalaz recidiva su nepravilne tvorbe nejasnih rubova, hipoehogene na UZV pregledu, sa znakovima interne vaskularizacije, odnosno nakupljanja kontrasta na MR pregledu. Upotrebom difuzijskih sekvenci na MR pregledu može se detektirati restrikcija difuzije koja ukazuje na hipercelularnost tvorbe. MR je važna i za prikaz *in situ* recidiva jer može prikazati i nakupljanje kontrasta bez jasno formirane tvorbe (110,114). U slučajevima kada se za rekonstrukciju koriste implantati, prema preporukama Adminstracije za hranu i lijekove SAD-a (FDA, engl. *Food and Drug Administration*) svim pacijenticama sa silikonskim implantatima trebalo bi učiniti MR pregled dojki 3 godine nakon postavljanja implantata te svake 2 godine nakon inicijalnog MR pregleda kako bi se detektirale asimptomatske rupture implantata. Implantati mogu biti postavljeni pre- ili subpektoralno, pri čemu subpektoralni položaj olakšava detekciju recidiva u pektoralnom mišiću. Zbog kompresije rezidualnog tkiva dojke implantatom i posljedične atrofije, povećana je osjetljivost fizikalnog pregleda, ali je zbog radioopaciteta implantata smanjena osjetljivost MMG pregleda. Stoga se preporučuje dopuna UZV pregledom, a u slučajevima kada se karcinom nalazio dorzalnoj trećini dojke preporučuju se MR pregledi (110).

Poštedni kirurški zahvati (djelomična mastektomija, lumpektomija ili kvadrantektomija) podrazumijevaju uklanjanje tumora i zone okolnog zdravog tkiva dojke. Kod takvih je zahvata preporučljivo postaviti markacijske metalne klipse u rubove operacijskog reza kako bi se područje resekcije moglo jasno raspoznati prilikom poslijeoperacijskih MMG pregleda. Nakon poštednih zahvata uobičajena je primjena adjuvantne kemoterapije i radioterapije. Kirurški zahvati i radioterapija uzrokuju promjene u tkivu dojke koje je

važno razlikovati od pojave recidiva u operiranom području. Neposredno nakon operacijskog zahvata u području resekcije stvara se kolekcija tekućine – poslijeoperacijski serom sa ili bez hematoma. Resorpcija seroma primjetna je nekoliko tjedana nakon zahvata kada se količina tekućeg sadržaja smanjuje. U području resekcije tada se javljaju fibrinske naslage i stanični debris. U okolnom tkivu dojke u to vrijeme nastaju upalne promjene. Kroz dulji vremenski period, u području resekcije će nastati ožiljak od gustog vezivnog tkiva, a serom se može dijelom ili potpuno resorbirati. Promjene u dojci ovise o opsežnosti kirurških zahvata – pošteđniji zahvati imaju manji utjecaj na izgled dojki, dok opsežniji zahvati za posljedicu imaju vidljivu retrakciju kože, gubitak volumena dojke i prominentnije ožiljke na slikovnom prikazu dojki. Promjene ovise i o vremenu proteklom od zahvata te postepeno bivaju sve manje izražene (110,115). Primjena radioterapije podrazumijeva liječenje karcinoma visoko energetskim X-zračenjem koje se ciljano usmjerava na mjesto tumora kako bi se uklonile rezidualne, mikroskopske maligne stanice. Primjenjivati se može kao vanjska kod koje zračenje putuje iz stroja i zrake se usmjeravaju na ciljanu poziciju te unutarnju (brahiterapija) kada se izvor zračenja postavlja u tijelo u područje tumora. Brojne velike studije potvrdile su manju stopu recidiva u skupini pacijenata kod kojih je nakon mastektomije i disekcije limfnih čvorova provedena adjuvantna radioterapija za razliku od skupine u kojoj je primjena radioterapije izostavljena. Radioterapija se može primjenjivati i neoadjuvantno ili umjesto operativnog zahvata. Postoje studije koje govore o pozitivnim učincima neoadjuvantne radioterapije koja osim što smanjuje veličinu tumora potiče i imunološki sustav koji se pojačano aktivira u borbi protiv malignih stanica kako primarnog tumora tako i metastaza kod diseminirane bolesti. Osim primarnog tumora zračiti se mogu i regionalni limfni čvorovi ukoliko su dokazano maligno promijenjeni. Radioterapija može dovesti do oštećenja limfnih vodova s

posljedičnim edemom dojke, zadebljanja kože i povećane gustoće tkiva dojke. Osim edema, česta je i pojava hiperpigmentacije. Kasnije se javlja fibrozno cijeljenje u zahvaćenom području koje dovodi do dodatnog zadebljanja kože (115,116).

Iako tu ulogu danas sve više preuzima MR, zbog šire dostupnosti i manjih troškova, mamografski pregled je još uvijek osnovna metoda u praćenju pacijentica kod kojih je učinjen pošteditni zahvat. Prvi poslijeoperacijski mamogram služi kao provjera ekscizije prije nego se započne radioterapija. Nakon provedene radioterapije, obično u intervalu od 6-8 mjeseci, kako bi se povukle akutne upalne postiradijacijske promjene, potrebno je učiniti novi mamogram, a dalje se preporučuje mamografsko praćenje barem jednom godišnje. U benigne poslijeoperacijske nalaze spadaju zadebljanje i edem kože, fokalne nakupine tekućine (hematom i serom), grubi ili distrofični kalcifikati, masna nekroza te ožiljne promjene. Sitni, linearni, granajući i pleomorfni kalcifikati, novonastale tvorbe ili fokalne asimetrije parenhima suspektne su na recidiv i zahtijevaju biopsiju. Suspektne i nejasne nalaze uputno je dopuniti UZV i MR pregledom. (116–118) UZV pregled prvenstveno se koristi kao dopuna MMG ili MR pregledu. Glavni razlog tome je što benigne promjene nakon pošteditnih kirurških zahvata, kao što su ožiljak, masna nekroza i kolekcije tekućeg sadržaja nerijetko imaju suspektne sonografske osobine, a što dovodi do nepotrebnih biopsija i pretraga u inače asimptomatskih pacijentica. Edem kože i tkiva dojke također otežava UZV analizu. Glavna razlika između benignih i malignih poslijeoperacijskih promjena je u tome što se benigne promjene s vremenom smanjuju te je svaka novonastala promjena ili promjena koja pokazuje porast u kontrolnom intervalu suspektna. Novija istraživanja govore u prilog godišnjih MR pregleda u svrhu rane detekcije rezidua ili recidiva karcinoma u pacijentica liječenih pošteditnim kirurškim zahvatom, obzirom da MR pokazuje znatno veću osjetljivost u odnosu na MMG, osobito u ranom

poslijeoperacijskom razdoblju (12 mjeseci nakon zahvata). MR pregledom serom i hematom u području resekcije prikazuju se kao kolekcija tekućine koja ne pokazuje interno nakupljanje kontrastnog sredstva, ali je moguća rubna imbibicija. Ova kolekcija se s vremenom može smanjiti ili potpuno nestati, ali u nekim slučajevima može trajno zaostati kronični serom. Kinetika imbibicije u rubnoj zoni seroma koja predstavlja ožiljno cijeljenje može pokazivati brzo nakupljanje i ispiranje kontrastnog sredstva (tzv. *wash-out* tip kinetičke krivulje), što je inače karakteristika malignih lezija te je za otkrivanje rezidua u rubu seroma potrebna pažljiva multiparametrijska analiza, a nekad i dopuna pregleda UZV-om. Očekuje se da ožiljno cijeljenje i posljedična imbibicija rubova seroma kontrastnim sredstvom traju 18 mjeseci, nakon čega se intenzitet imbibicije smanjuje i s vremenom obično potpuno nestane. Ipak, mogući su i slučajevi u kojima imbibicija na mjestu zahvata traje i dulje vrijeme. (48,119) Fokalni ili difuzni edem tkiva dojke može se detektirati kao hiperintenzivni areal na T2 sekvencama i, ako je novonastao ili se naglo pojačao, zahtijeva daljnju obradu. Postiradijacijske promjene vidljive su u smislu difuzne imbibicije i zadebljanja kože, posebno u ranom postiradijacijskom razdoblju. Na kasnijim kontrolnim pregledima ove bi promjene trebale pokazivati regresivnu dinamiku (48,118).

Očekivane karakteristike recidiva invazivnog karcinoma na MR pregledu su: nepravilna tvorba nejasnih ili spikuliranih rubova, koja se postkontrastno imbibira, s kinetikom ispiranja kontrasta ili plato tipom kinetičke krivulje, najčešće u području resekcije, ali se mogu javiti i drugdje u dojci. *In situ* recidivi predstavljaju veći izazov u dijagnostici: često ne pokazuju tipične obrasce kinetičkih krivulja i za njih su bitniji obrasci distribucije *non-mass* imbibicije (imbibicije bez jasno formirane tvorbe) u dojci. Tako *in situ* karcinomi najčešće pokazuju segmentalnu, linearnu ili duktalnu distribuciju imbibicije u obliku grudastih i heterogenih areala. Rjeđe se viđaju homogeni fokalni i

difuzni areali imbibicije koje je lako zamijeniti s pozadinskim nakupljanjem ili fibrocističnim promjenama, te je tu od presudne važnosti MMG detekcija mikrokalifikata. (48,110,118). U slučaju poštenih kirurških zahvata u tkivu dojke mogu se MR-om prikazati intramamarni limfni čvorovi. Tipično su to ovalne tvorbe glatkih rubova, s masnim hilusom koji im daje sedlast izgled. Korteks limfnog čvora imbibira se kontrastom i često pokazuje kinetiku ispiranja kontrastnog sredstva. Ciste dojke prikazuju se kao jasno ograničene okrugle ili ovalne tvorbe povišenog T2 i niskog T1 intenziteta signala (jednostavne ciste) ili nižeg T2 i povišenog T1 signala (guste proteinske ciste), koje ne pokazuju interno nakupljanje kontrastnog sredstva. Rubna imbibicija moguća je u slučaju inflamirane ciste i zahtijeva praćenje.

U slučaju suspektnih ili nejasnih MR nalaza, uobičajeno je pokušati prikazati na MR pregledu uočene promjene dojki UZV-om (tzv. „second-look“ UZV) te odrediti radi li se o benignim ili malignim promjenama (120,121).

1.6.2 Adjuvantna i neoadjuvantna kemoterapija i hormonska terapija karcinoma dojke

Svrha primjene adjuvantne sustavne terapije, uključujući kemoterapiju i/ili hormonsku terapiju, je eradikacija mogućih mikrometastaza nakon kirurškog liječenja karcinoma, čime se dokazano smanjuje incidencija recidiva i stopa mortaliteta od karcinoma dojke. Primjena sustavne terapije prije kirurškog zahvata (neoadjuvantna terapija) koristi se kod lokalno uznapredovale bolesti (stadiji T3N1 – N3M0) i kod inflamatornog karcinoma dojke. U novije vrijeme, neoadjuvantna terapija indicirana je i u ranijim stadijima karcinoma dojke, budući da su istraživanja pokazala kako nema značajne razlike u razdoblju bez bolesti i ukupnom preživljenju ako se usporede pacijentice koje

su primale sustavnu terapiju u adjuvantnom obliku s pacijenticama koje su je primale neodjuvantno. Dakle, pacijentice kojima bi nakon zahvata bila indicirana adjuvantna terapija, mogu je primiti u neoadjuvantnom obliku (122). Obzirom na moguće učinke na tumorsku tvorbu, ovaj pristup ima nekoliko prednosti: kod dobrog odgovora na terapiju, moguće je smanjiti veličinu tumora i potencijalno inoperabilni tumor učiniti resektabilnim, ili pak prevesti zahvat iz radikalnog u pošteniji oblik. Nadalje, odgovor primarnog tumora u dobroj je korelaciji s odgovorom metastaza u aksilarne limfne čvorove, pa je u slučaju dobrog odgovora moguće izbjeći potpunu disekciju aksile. Također je značajna prednost neoadjuvantnog pristupa izravno praćenje odgovora na liječenje, što nije moguće u slučaju adjuvantne terapije. Odgovor na liječenje bitan je prognostički faktor, te se potpuni patološki odgovor tumora uz resekciju tumorskog sjela pokazao povoljnim za preživljenje bez bolesti, osobito kod trostruko negativnih i HER2-pozitivnih karcinoma dojke (122). Izbor terapije usko je povezan s molekularnim tipom tumora pa se tako trostruko negativni karcinomi liječe kemoterapeuticima, HER2-pozitivni karcinomi kombinacijom kemoterapeutika i hormonskom terapijom, dok je za hormonski-pozitivne karcinome indicirana hormonska terapija. Razvojem novih lijekova koji ciljano djeluju na pojedine molekularne tipove karcinoma očekuje se poboljšanje odgovora na (neo)adjuvantno liječenje i ukupnog ishoda liječenja karcinoma dojke. U praćenju odgovora na neoadjuvantno liječenje koriste se klinički pregled i slikovno-dijagnostičke metode. Bitno je učiniti slikovne pretrage prije započinjanja neoadjuvantnog liječenja kako bi se stanje nakon provedene terapije moglo usporediti s početnim nalazom. MR se i ovdje, kao i u razlikovanju benignih od malignih lezija, pokazala kao najtočnija metoda, a UZV je točniji u prikazu tumorskog odgovora na liječenje od mamografije. Pritom valja naglasiti da je točnost MR procjene odgovora na neoadjuvantno liječenje ovisna o molekularnom tipu tumora. Tako je MR

najtočniji u slučaju trostruko negativnih i HER-pozitivnih karcinoma, dok je točnost nešto slabija u procjeni odgovora na liječenje luminalnih karcinoma dojke (122). Lijekovi koji djeluju na angiogenezu i taksani također mogu utjecati na postkontrastnu imbibiciju ostatne tumorske tvorbe te je moguće podcjenjivanje rezidualnog tumora.

1.7 Dosadašnje spoznaje o recidivima karcinoma dojke

Istraživanja pokazuju da ne postoji značajna razlika u preživljenju kod liječenja karcinoma dojke pošteđenim kirurškim zahvatom u odnosu na mastektomiju, ukoliko se radi o T1 i T2 stadiju bolesti (48,123). Recidivi karcinoma dojke češći su u prvih pet godina nakon pošteđenog kirurškog zahvata, pri čemu stope incidencije značajno variraju između pojedinih istraživanja te se kreću između 1 i 2% godišnje, dok kumulativne stope incidencije za izolirani recidiv u ipsilateralnoj dojci iznose 2-24%, a za kontralateralni karcinom dojke 1-12% (61,124). Rizik od pojave recidiva veći je u pacijentica mlađe dobi, a ostali čimbenici koji utječu na rizik uključuju tip karcinoma, veličinu primarnog tumora, status limfnih čvorova, genetske čimbenike i obiteljsku anamnezu (124). Pokazalo se kako neoadjuvantno liječenje i adjuvantna radioterapija smanjuju rizik od pojave recidiva, što je značajno jer je pojava recidiva, posebice unutar prve godine nakon zahvata, loš prognostički čimbenik (50,124,125). Ipak, rano otkrivanje recidiva doprinosi postizanju povoljnijeg ishoda bolesti (48,61). Recidivi se obično javljaju u radijusu od 3 do 5 cm od ležišta primarnog tumora te se pojavu maligne lezije u drugim kvadrantima ili u kontralateralnoj dojci prema nekim autorima može smatrati novim primarnim karcinomom, osobito ako se javi nakon duljeg vremenskog perioda u odnosu na kirurški zahvat (60). Već je spomenuto kako u zadnje vrijeme raste upotreba MR u dijagnostici bolesti dojke i u praćenju pacijenata

liječenih zbog karcinoma dojke (102,126,127). Vrlo visoka osjetljivost pri otkrivanju primarnih zloćudnih novotvorina dojke, osobito u žena s gustim žljezdanim parenhimom dojki, te visoka osjetljivost u otkrivanju recidiva karcinoma dojke uz odsutnost ionizirajućeg zračenja glavne su prednosti ove metode. U istraživanjima se kao mogući nedostatak MR u prikazu recidiva navodi preklapanje određenih radiomorfoloških osobina recidiva s osobinama benignih lezija – tako se i kod malignih lezija mogu naći tvorbe pravilnih rubova, okruglog oblika i homogene postkontrastne imbibicije (48,61). Suspektne lezije otkrivene na MR pregledu potrebno je bioptirati radi konačne dijagnoze, pri čemu je moguće učiniti i biopsiju pod kontrolom MR-a. Ipak, to je za svakodnevnu praksu previše skup i dugotrajan postupak te je uobičajeno učiniti ciljani, „second-look“ UZV i bioptirati leziju pod kontrolom UZV. Obzirom da ponekad UZV prikaz ciljane lezije može biti otežan, u novije vrijeme se sve češće koristi i hibridni prikaz dojki pri kojemu se MR pregled koristi za navigaciju UZV sonde kako bi se točnije prikazala i bioptirala ciljna lezija (102,126,128,129).

Iako je UZV etablirana i široko primjenjivana metoda u svim fazama obrade bolesnica s karcinomom dojke, postoje određeni nedostaci. Naime, kod ultrazvuka je dokazano da se radi o metodi koja je značajno ovisna o ispituvaču koji vrši pregled te je relativno slabo slaganje među ispituvačima u procjeni rizika malignosti lezije, posebice za tvorbe kategorija BI-RADS 3 i 4 (82). U 40-50% biopsija indiciranih UZV-om u B-modu (UZV sive skale) histopatološka analiza pokaže benigni nalaz, te je moguće da se u tim slučajevima mogla izbjeći biopsija. UZV obično podcjenjuje veličinu karcinoma, a u oko 2% slučajeva vjerojatno BI-RADS 3 lezija naposljetku se dokaže da se radi o malignim tumorima. U slučaju takvih, atipičnih malignih lezija rana identifikacija i biopsija mogle bi poboljšati ishod liječenja (82,84). S druge strane, preko 40 studija i publikacija pokazalo je kako podaci o elastičnosti tkiva dobiveni sonoelastografskim

pregledom pomažu prebroditi neka ograničenja konvencionalnog UZV. Ponajprije treba napomenuti da je upotrebom SWE evaluacije lezija poboljšana reproducibilnost pregleda među ispitivačima (130), uz umjereno do značajno slaganje među različitim ispitivačima (131–137). Dosadašnja istraživanja pokazala su kako postoji značajna razlika u vrijednostima elastičnosti benignih spram malignih lezija dojke (maligne lezije su 3-4 puta tvrđe od benignih). Tako prosječna vrijednost elastičnosti benignih lezija ne prelazi 60 kPa, dok je za maligne lezije dojke u svim navedenim istraživanjima iznosila iznad 100 kPa, a u većini iznad 130 kPa (89,92–96,138–141). Pritom se pokazalo i kako je dijagnostička vrijednost parametra najveće izmjerene tvrdoće (E_{max}) veća od one koju pokazuje prosječna izmjerena tvrdoća (E_{mean}) (142). Istraživanja pokazuju kako bi široka primjena SWE mogla povećati specifičnost i pozitivnu prediktivnu vrijednost (PPV) preporuke za biopsiju dojke temeljene na nalazu UZV pregleda, smanjiti stopu lažno pozitivnih i lažno negativnih nalaza te poboljšati rano otkrivanje karcinoma dojke (89,92,95,142).

Premda je, dakle, dokazana vrijednost sonoelastografije u razlikovanju benignih od malignih lezija dojke, radi se o istraživanjima koja su provedena na primarnim lezijama otkrivenim na UZV pregledu, dok su podaci o lezijama u postoperativno promijenjenim dojkama otkrivenim na MR pregledu još uvijek nedostatni. Tako je u vrijeme početka istraživanja objavljena samo jedna studija koja se bavila doprinosom SWE u „second-look“, ciljanom UZV pregledu nakon pozitivnog nalaza MR dojki, provedena na samo 29 malignih lezija, a pokazala je da bi SWE mogla biti korisna kod takvih lezija (143). Također, u to vrijeme objavljena je samo jedna studija koja se bavila sonoelastografskim osobinama lezija suspektih na recidiv karcinoma dojke u postoperativno promijenjenoj dojci, provedena na 29 pacijentica i 32 lezije, sa

zaključkom da su rezultati istraživanja nedostatni za temeljenje odluke o biopsiji na SWE podacima (144).

1.8 Svrha rada

Dosadašnja istraživanja donose niz podataka o kvantitativnim vrijednostima elastografske tvrdoće pojedinih lezija dojke uz još uvijek kontradiktorne stavove o graničnim vrijednostima koje bi omogućile razlikovanje benignih i malignih lezija dojke. Dodatno, nedostatni su podaci koji se odnose na pacijentice liječene kirurškim zahvatom te adjuvantnom kemo-, radio- i hormonoterapijom te se kod njih mogu uočiti i jatrogene promjene tkiva dojke. Svrha ovog rada bila je pokušati utvrditi raspon elastografski izmjerenih vrijednosti tvrdoće benignih i malignih lezija u postoperativno promijenjenim dojka, te pokušati odrediti granične vrijednosti tvrdoće koje bi omogućile otkrivanje recidiva karcinoma dojke sonoelastografijom posmičnog vala, tj. verifikaciju lezija na „second-look“ UZV pregledu nakon MR pregleda. Doprinos ovakvog rada je u povećanju korpusa znanja o osobinama recidiva karcinoma dojke te određivanju elastografskih vrijednosti pomoću novih „state-of-art“ uređaja sa programskom podrškom koja omogućuje mjerenje vrijednosti do 300 kPa, što isključuje lažno niske vrijednosti dobivene u ranijim istraživanjima kada je bilo moguće mjeriti samo vrijednosti tvrdoće do 180 kPa. Također, očekujemo da će SWE bolje korelirati s nalazom MR te pridonijeti boljem odabiru lezija za biopsiju i umanjiti udio podcjenjivanja (engl. *underestimation*) određujući najtvrdje područje kao cilj biopsije, posebice u MR nejasnih lezija. Pri tome je patohistološka analiza lezije korištena kao zlatni standard, odnosno referentna metoda. Korelacija elastografskih vrijednosti

dobivenih SWE pregledom s patohistološkim nalazima omogućuje razumijevanje uloge tvrdoće lezija u postavljanju konačne dijagnoze.

2. HIPOTEZA ISTRAŽIVANJA

Ciljani, „second-look“ UZV sa SWE procjenom lezija uočenih na poslijeoperacijskom MR dojki može promijeniti odluku o potrebi biopsije uočene lezije temeljem izmjerenih vrijednosti tvrdoće lezije, a što može povećati specifičnost i osjetljivost „second-look“ UZV-a za recidive karcinoma dojke, posebice kod MR nespecifičnih lezija.

3. CILJEVI ISTRAŽIVANJA

OPĆI CILJ:

Usporediti rezultat kategorizacije lezije dojke na poslijeoperacijskom MR pregledu sa kategorizacijom „second-look“ UZV-a koristeći prikaz u B-modu te kategorizaciju lezije uz primjenu SWE kako bi se utvrdio utjecaj SWE na odluku o biopsiji lezije.

SPECIFIČNI CILJEVI:

1. Usporedba sonoelastografskih vrijednosti lezija dojke s patohistološkim nalazom kako bi se odredile vrijednosti karakteristične za verificirane recidive karcinoma i benigne lezije.
2. Utvrditi je li kod MR vidljivih tvorbi sa suspektnim morfološkim i kinetičkim karakteristikama možemo očekivati SWE nalaz tvrdih tvorbi.
3. Za MR nespecifične tvorbe i areale „*non-mass*“ nakupljanja kontrasta utvrditi korelaciju između MR karakteristika (uzorak nakupljanja, kinetika nakupljanja) i SWE tvrdoće lezije.

4. MATERIJALI I METODE

Dizajn istraživanja bio je retrospektivno-prospektivan. Istraživanje je odobrilo Etičko povjerenstvo Kliničke bolnice „Dubrava“. U istraživanje je uključeno 90 pacijentica, u dobi 29 – 83 godine, prosječne dobi 57 godina, medijan dobi 58 godina, kod kojih je nakon kirurškog liječenja karcinoma dojke učinjen MR pregled na kojem je uočena barem jedna lezija koja je zahtijevala ciljani, „second-look“ UZV pregled. Kod takvih je pacijentica uz standardni UZV pregled u B-modu učinjen i SWE pregled. Isključni kriteriji bili su ranije verificiran recidiv karcinoma dojke, kao i lezije koje su temeljem „second-look“ UZV pregleda okarakterizirane kao BIRADS 2 lezije te kod njih ne bi bila opravdana biopsija.

U obzir su se uzimali poslijeoperacijski MR pregledi učinjeni na Kliničkom zavodu za dijagnostičku i intervencijsku radiologiju KB „Dubrava“ u razdoblju između 2011. i 2018. godine, te je od učinjenih 1287 poslijeoperacijskih MR pregleda odabrano 90 u skladu s uključnim i isključnim kriterijima. Svi pregledi učinjeni su na jednom od dva MR uređaja jačine magnetskog polja 1,5 T (Avanto, Siemens, Njemačka i Ingenia, Philips, Nizozemska) uz upotrebu zavojnica za oslikavanje dojki te primjenom standardiziranog protokola koji uključuje T2-mjerene sekvence (T2WI, engl. *T2-weighted imaging*), difuzijske sekvence (DWI, engl. *diffusion-weighted imaging*) i dinamičke postkontrastne T1 sekvence. Promatrali su se intenzitet signala lezije na T2WI, znakovi restrikcije difuzije u leziji na DWI uključujući i mape predočenog koeficijenta difuzije (ADC, engl. *apparent diffusion coefficient*), kao i uzorak i dinamika postkontrastne imbibicije lezije. Veličina i morfološke osobine lezija također su se uzimali u obzir. Za tvorbe je suspektna morfologija određena temeljem oblika i izgleda

rubova lezije, a za „non-mass“ lezije temeljem uzorka i distribucije nakupljanja kontrastnog sredstva, u skladu s BIRADS leksikonom. Za potrebe analize prikupljenih podataka, temeljem morfoloških osobina svakoj leziji pridružena je jedna od triju kategorija: 1 – nije suspektna, 2 – umjereno suspektna, 3 – suspektna. Ukoliko je pregledom uočeno više lezija, temeljem MR osobina kao indeks lezija odabrana je lezija koja pobuđuje najveću sumnju na malignost (suspektna morfologija, intenzivna postkontrastna imbibicija, novonastala lezija koja pokazuje postkontrastnu imbibiciju, pojačana postkontrastna imbibicija u ranije postojećoj leziji) ili najveća od suspektnih lezija. Reviziju slikovnih MR zapisa za potrebe analize vršio je pristupnik.

UZV pregled u B-modu i SWE pregled učinjeni su na uređaju vrhunskih performansi (Aixplorer, Supersonic Imagine, Aix en Provence, Francuska), upotrebom linearne sonde visokih frekvencija (4 - 15 MHz). Snimke su učinjene neposredno prije izvođenja core-biopsije i pohranjene na UZV uređaju. Tvrdća lezija mjerila se u kilopaskalima (kPa), pomoću softverskog sustava za kvantifikaciju tvrdoće ultrazvučnog uređaja (Q-Box™). Za mjerenja se kod svih pacijentica koristila regija interesa kružnog oblika, promjera 2 mm, postavljena u područje najtvrdjeg dijela lezije, a koje je određeno pomoću bojom kodirane mape koju uređaj generira u realnom vremenu tijekom načina rada za SWE. Koristile su se postavke namijenjene pregledu dojki uz primjenu penetrantnog moda skeniranja, s najvećom mjerljivom tvrdoćom od 300 kPa. Mjerene su kvantitativne elastografske osobine tkiva: srednja (E_{mean}), najviša (E_{max}) i najniža (E_{min}) vrijednost tvrdoće u kPa u najtvrdem dijelu lezije. UZV preglede je, uz nadzor mentora, učinio doktorski kandidat.

Uzorci za patohistološku analizu uzimani su „core“ biopsijom u lokalnoj anesteziji pomoću BARD MAGNUM sustava za višekratnu primjenu (Bard biopsy, Arizona, USA) s iglom promjera 14 G. Sve biopsije vršio je mentor pristupnika.

U slučaju nalaza koji su zahtijevali daljnje liječenje, pacijentice su upućene nadležnom specijalisti plastične kirurgije ili onkologije kako bi se odlučilo o daljnjem postupku.

Tijekom istraživanja niti jedan postupak s ispitanicima nije učinjen samo u svrhu istraživanja, nego kao dio algoritma obrade bolesnica na Kliničkom zavodu za dijagnostičku i intervencijsku radiologiju KBD.

4.1 Statistička analiza

Obzirom na nalaz patohistološke obrade, ispitanice su podijeljene u dvije skupine (potvrđen malignitet, tj. recidiv karcinoma dojke u jednoj skupini, spram benignih promjena dojke u drugoj). Normalnost distribucije kvantitativnih varijabli (dob ispitanica, razdoblje bez bolesti u mjesecima, veličina lezije na MRI, SWE mjerenja) ispitana je Kolmogorov-Smirnovljevim testom. Distribucija kvantitativnih varijabli predstavljena je kao medijan i interkvartilni raspon (Q1-Q3). Razlike u distribuciji kvantitativnih varijabli između dvije skupine ispitanica analizirane su pomoću Mann-Whitney U testa, a rezultati predočeni kao prilagođene z i P vrijednosti. S danom veličinom uzorka, test je imao snagu 75% odrediti učinak veličine $d = 0,5$. Distribucija kvalitativnih varijabli predstavljena je tablično, a razlike u distribuciji su analizirane Pearsonovim χ^2 ili Fisherovim egzaktnim testom. Pearsonov χ^2 test je uz stupanj slobode, $df = 1$ imao snagu od 81% utvrditi učinak veličine $w = 0,5$, dok je za stupanj slobode, $df = 2$ snaga iznosila 72%. Dijagnostička točnost i optimalne granične vrijednost za SWE mjerenja između dviju skupina određene su temeljem površine ispod ROC krivulje. Modeli logističke regresije upotrijebljeni su kako bi se istražile prediktivne vrijednosti parametara dobivenih pomoću MR-a (intenzitet signala na T2WI, uzorci imbibicije i kinetičke krivulje te restrikcija difuzije) i pomoću SWE (E_{mean} ,

E_{\max} i E_{\min}) u odnosu na patohistološki nalaz (recidiv karcinoma). Sve statističke analize provedene su pomoću programskog sučelja Statistica, verzija 13 (TIBCO Software Inc., 2018, <http://tibco.com>).

5. REZULTATI

Od 90 obrađenih indeks lezija, 63 (70,0%) su se na MR pregledu prezentirale kao tvorbe, a 27 (30,0%) njih kao „non-mass“ nakupljanje kontrastnog sredstva. Od ukupnog broja lezija, patohistološkom analizom verificiran je recidiv karcinoma u 39 (43,3%) lezija, dok je 51 (56,7%) lezija verificirana kao benigna promjena dojke. Statističkom analizom (Mann-Whitney U test) nije dokazana značajna razlika u dvije skupine pacijentica obzirom na dob pri pregledu, vrijeme proteklo od kirurškog zahvata do pregleda te na veličinu uočene lezije dojke (Tablica 2).

Tablica 2. Distribucija dobi, veličine lezije i mjeseci proteklih od kirurškog zahvata kod ispitanica s recidivom karcinoma dojke i ispitanica s benignim lezijama

Varijabla	Verificirani recidiv karcinoma dojke Medijan (25%-75%) (n = 39)	Benigne lezije Medijan (25%-75%) (n = 51)	Mann-Whitney U test prilagođena Z vrijednost; P vrijednost
Dob (u godinama)	59 (45-70)	58 (49-62)	0,85; 0,395
Veličina lezije na MR (u mm)	16 (11-23)	14 (9-30)	0,39; 0,699
Mjeseci protekli od kirurškog zahvata	45 (17-119)	29 (13-63)	1,63; 0,103

Tip kirurškog zahvata nije pokazao korelaciju s pojavnosti recidiva karcinoma dojke (Fischerov egzakti test, P=0,547) (Tablica 3).

Tablica 3. Distribucija tipova kirurških zahvata kod ispitanica s recidivom karcinoma dojke i ispitanica s benignim lezijama

Tip kirurškog zahvata	Verificirani recidiv karcinoma dojke (n)	Benigne lezije (n)	Fischerov egzaktni test, P vrijednost
Mastektomija	7	4	0,547
SSM, rekonstrukcija implantatom	4	4	
SSM, rekonstrukcija DIEP režnjem	0	1	
SSM, rekonstrukcija mišićnim režnjem	5	5	
Segmentektomija	23	36	
Kirurška biopsija	0	1	
UKUPNO	39	51	

SSM=skin sparing mastectomy

DIEP= duboka donja epigastrična perforantna arterija (engl. *Deep inferior epigastric perforator*)

Recidivi karcinoma dojke češće su se na MR pregledu prezentirali kao T2-hipointenzivne lezije (25 od 39 recidiva ili 64%). Od ostalih recidiva, 6 (15%) ih se prezentiralo kao T2 hiperintenzivno, a 8 (21%) kao izointenzivno. Većinom su se recidivi na MR pregledu prezentirali kao tvorba (34 od 39 recidiva ili 87%), a manji broj u obliku nakupljanja kontrasta bez formirane tvorbe (tzv. „*non-mass*“ imbibicija). Gotovo svi recidivi su na MR pregledu pokazali restrikciju difuzije na DWI sekvencama i ADC mapama (37 od 39 recidiva ili 94,9%). Za usporedbu, samo je 13 od 51 benigne lezije dojke (25,5%) pokazalo restrikciju difuzije na MR pregledu. Kod recidiva karcinoma dojke, u dvije trećine (26 od 39 ili 66,7%) na postkontrastnim MR sekvencama pokazana je kinetika ispiranja kontrastnog sredstva. Benigne lezije su pokazale kinetiku ispiranja u 19 od 51 slučajeva (37,3%), u 21 slučaju (41,2%) je

uočena kinetika tipa platoa, a u 11 slučajeva (21,6%) pokazano je perzistentno nakupljanje kontrastnog sredstva. (Tablica 4).

Tablica 4. Distribucija MRI parametara kod recidiva karcinoma dojke i benignih lezija

Variable	Verificirani recidiv karcinoma dojke (n=39)	Benigne lezije (n=51)	Pearsons' χ^2 test; (df); P value
T2-hipointenzivan signal	24	19	5,22; (1); 0,033
Tvorba	34	29	9,67; (1); 0,002
Restrikcija difuzije	37	13	43,09; (1); <0,001
Rubna imbibicija	8	9	3,99; (2); 0,135
Heterogena imbibicija	28	30	
Homogena imbibicija	3	12	
Ispiranje kontrasta	26	19	7,69; (2); 0,021
Plato tip kinetičke krivulje	9	21	
Persistent kinetic curve	4	11	
Glatki rubovi	2	6	1,23; (2); 0,540
Nepravilni rubovi	24	30	
Spikulirani rubovi	13	15	

Općenito se pokazalo kako recidivi karcinoma dojke pokazuju povišene vrijednosti tvrdoće na SWE u usporedbi s benignim promjenama dojke (distribucija vrijednosti E_{max} , E_{mean} i E_{min} između skupina je prikazana Tablicom 5.

Tablica 5. Distribucija SWE vrijednosti kod recidiva karcinoma dojke i benignih lezija

Varijabla	Verificirani recidiv karcinoma dojke Medijan (25%-75%); min-max (n = 39)	Benigne lezije Medijan (25%-75%); min-max (n = 51)	Mann-Whitney U test Prilagođena Z vrijednost; P vrijednost
E _{max}	182 (128-199); 32,7-300	116 (65-169); 12,1-263,5	3,33; <0,001
E _{mean}	153 (116-180); 17,6-294,8	104 (57-150); 10,3-211,1	3,29; =0,001
E _{min}	115 (67-139); 7,7-253	86 (43-116); 8,5-189	2,3; =0,021

Analiza distribucije tvrdoće lezija (Tablica 6) pokazuje kako su vrijednosti E_{max} 25% malignih lezija između 32,7 kPa i 127,6 kPa, za 50% malignih lezija su u rasponu od 127,6 kPa do 198,6 kPa, a kod 25% lezija iznad 198,6 kPa.

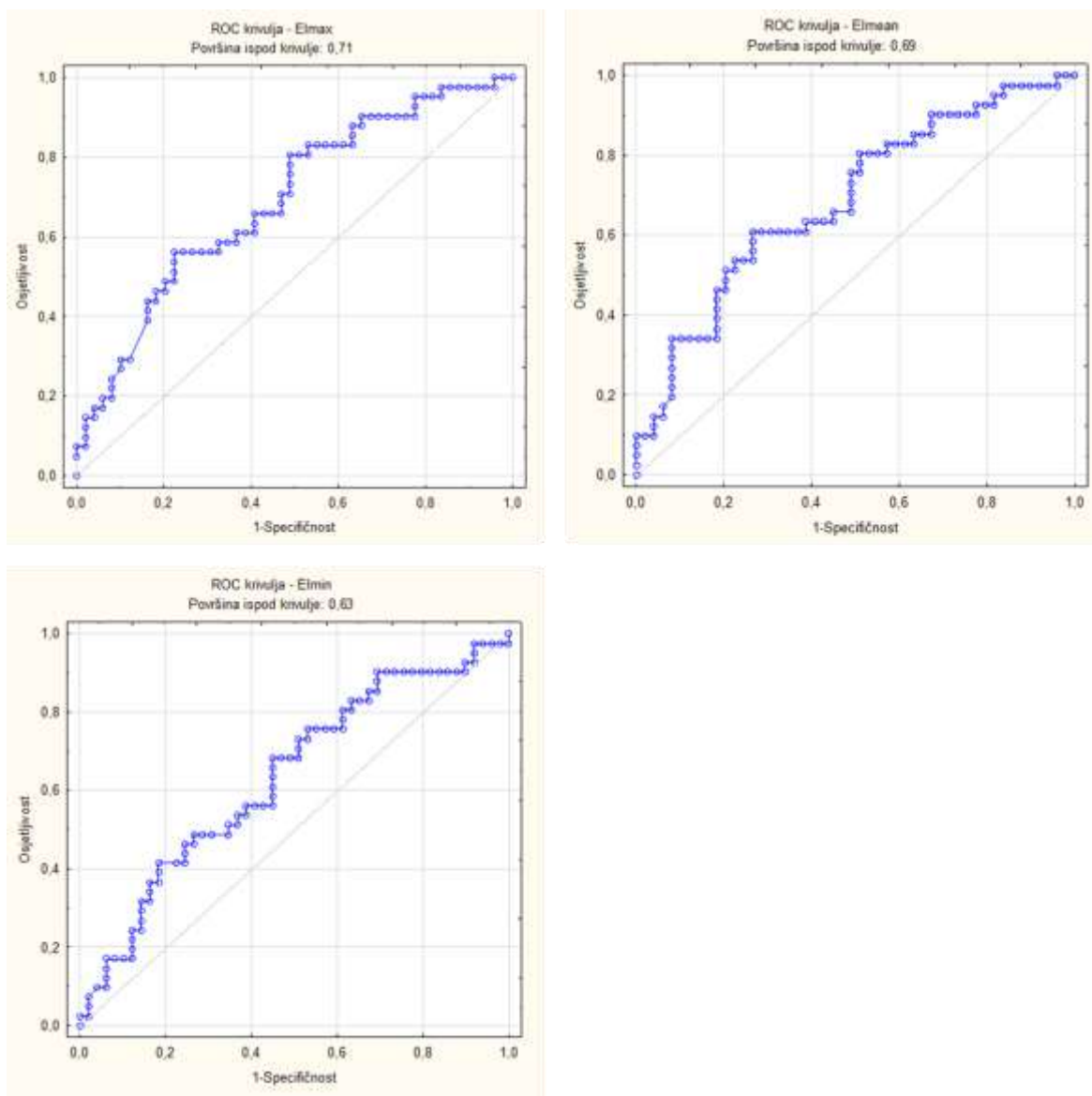
Tablica 6. Distribucija E_{max} vrijednosti kod recidiva karcinoma dojke

Varijabla	N	Prosječna vrijednost (kPa)	Najmanja vrijednost (kPa)	Najveća vrijednost (kPa)	Donja kvartila (kPa)	Gornja kvartila (kPa)
E _{max}	39	170,9	32,7	300,0	127,6	198,6

Analizom pomoću ROC krivulje istražila se dijagnostička vrijednost i optimalne „cut-off“ vrijednosti za E_{max}, E_{mean} i E_{min} mjerenja kako bi se utvrdile razlike između verificiranih recidiva i benignih lezija dojke. (Slika 2).

E_{max} vrijednost od 171,2 kPa pokazuje osjetljivost od 59% i specifičnost od 78,4% za otkrivanje recidiva karcinoma dojke uz površinu ispod krivulje 0,71 (CI95% 0,6-0,81), P=0,001. E_{mean} vrijednost od 148,5 kPa pokazuje osjetljivost od 59% i specifičnost od 74,5% za otkrivanje recidiva karcinoma dojke uz površinu ispod krivulje 0,69 (CI95%

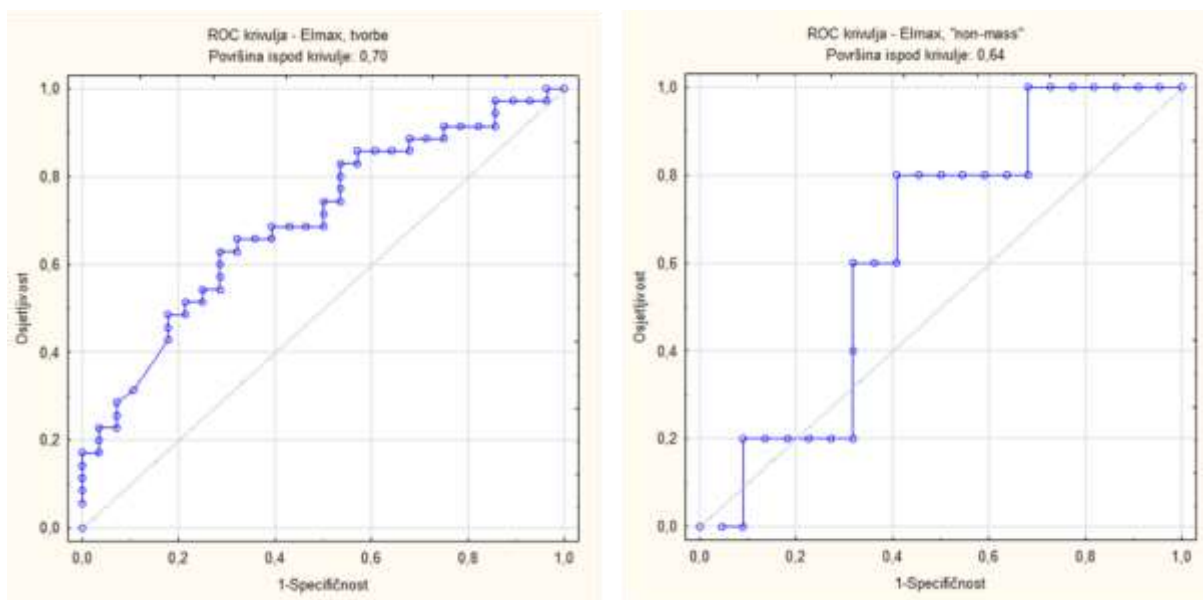
0,59-0,81), $P=0,001$. ROC krivulja za E_{min} pokazuje značajno nižu specifičnost i osjetljivost uz površinu ispod krivulje od 0,63 (CI 95% 0,52-0,75), $P=0,001$.



Slika 2. ROC krivulje izračunate za E_{max} (gore lijevo), E_{mean} (gore desno) i E_{min} (dolje).

U slučaju tvorbi, analiza pomoću ROC krivulje pokazuje slične rezultate te je za E_{max} uz površinu ispod krivulje 0,70 (CI 95% 0,57-0,81), $P=0,001$, dok je u slučaju „non-mass“ lezija specifičnost pretrage značajno niža: E_{max} vrijednost od 67,3 kPa pokazuje

osjetljivost od 80% uz specifičnost od samo 32% uz površinu ispod krivulje 0,64 (CI95% 0,42-0,81), P=0,001 (Slika 3).



Slika 3. ROC krivulje za Emax vrijednosti kod tvorbi (lijevo) i "non-mass" lezija (desno)

Modeli logističke regresije pokazuju kako podaci dobiveni MR pregledom, hipointenzitet signala na T2-mjerenim sekvencama, restrikcija difuzije, ispiranje kontrastnog sredstva na dinamičkim postkontrastnim sekvencama te sonoelastografske vrijednosti ($E_{\max} > 171,2$ kPa) mogu poslužiti kao individualni prediktori malignosti lezije. Multivarijatni model pokazuje kako je restrikcija difuzije značajni nezavisni prediktor recidiva karcinoma. (Tablica 7).

Tablica 7. Prediktivne vrijednosti niskog T2 signala, restrikcije difuzije, tipa kinetičke krivulje i $E_{max} > 171,2$ kPa za recidiv karcinoma spram benigne lezije


Parametar	Univarijatni model		Multivarijatni model	
	Recidiv karcinoma		Recidiv karcinoma	
	OR (CI95%); P vrijednost	-2log vjerojatnost	OR (CI95%); P vrijednost	-2log vjerojatnost
Nizak T2 signal	2,7 (1,1-2,6); 0,033	-117,9	2,5 (0,7-9,3); 0,157	-66,9
Restrikcija difuzije	54 (11-256); <0,001	-73,19	54,5 (9,3-317,4); <0,001	
Perzistentna krivulja (referentna vrijednost)				
Kinetika ispiranja kontrasta	3,76 (1,03- 13,6); 0,044	-115,4	0,6 (0,08-4,5); 0,629	
Plato tip kinetičke krivulje	1,18 (0,3-1,2); 0,816	115,4	0,3 (0,1-2,2); 0,211	
$E_{max} > 171,2$ kPa	5,23 (2,1-13,2); <0,001	-109,81	3 (0,8-11,4); 0,102	

OR = omjer izgleda, engl. *odds ratio*


Uzimajući u obzir prevalenciju recidiva karcinoma od 43% u ispitanom uzorku, restrikcija difuzije pokazuje osjetljivost od 95% (CI95% 81-99%) i specifičnost od 75% (CI95% 60-85%). Pozitivna prediktivna vrijednost iznosi 74% (CI 95% 64-82%), a negativna prediktivna vrijednost 95% (CI 95% 83-99%).

Nizak intenzitet signala lezije na T2-mjerenim sekvencama pokazuje osjetljivost od 62% (CI95% 45-76%) i specifičnost od 63% (CI95% 48-76%). Pozitivna prediktivna vrijednost iznosi 56% (CI95% 45-66%), a negativna 68% (CI95% 23-42%).

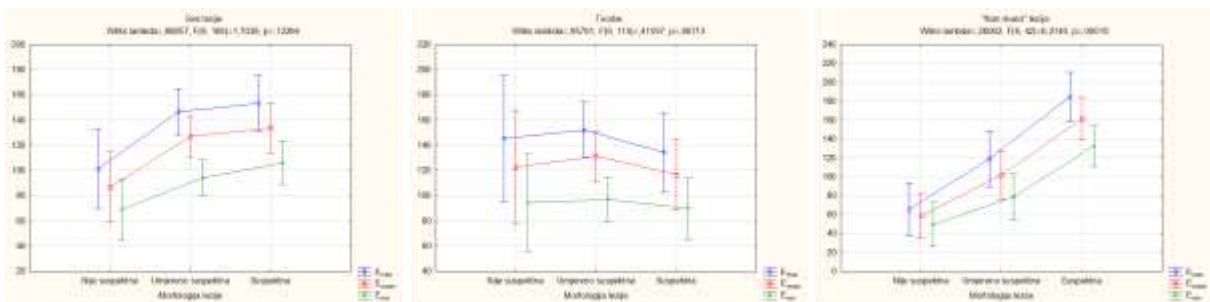
Vezano uz korelaciju MR karakteristika lezija i izmjerenih sonoelastografskih vrijednosti, univarijatnom analizom nije dokazana statistički značajna razlika između sonoelastografskih vrijednosti između T2-hipointenzivnih i T2-izo- i hiperintenzivnih lezija, zatim morfoloških osobina lezija (oblik i rub za tvorbe, distribucija za „non-mass“ lezije), lezija koje pokazuju restrikciju difuzije i lezija bez znakova restrikcije difuzije te između lezija s perzistentnom, plato ili kinetikom ispiranja kontrastnog sredstva pri analizi kinetike postkontrastne imbibicije. Ipak, rezultati ukazuju na to da lezije suspektnih karakteristika pokazuju više prosječne vrijednosti mjerenih sonoelastografskih parametara, tj. u prosjeku su nešto tvrđe. Kod MR vidljivih tvorbi korelacija je najizraženija kod lezija koje pokazuju restrikciju difuzije, a kod „non-mass“ lezija kod morfološki suspektnih i T2-hipointenzivnih (Slike 4-7).




Slika 4. Usporedba SWE vrijednosti ovisno o T2-intenzitetu signala lezije. Mjerenja za sve lezije (lijevo), tvorbe (sredina) i "non-mass" lezije (desno) Vertikalne linije predstavljaju CI 95%.



Slika 5. Usporedba SWE vrijednosti ovisno o kinetici nakupljanja kontrasta u leziji. Mjerenja za sve lezije (lijevo), tvorbe (sredina) i "non-mass" lezije (desno). Vertikalne linije predstavljaju CI 95%.



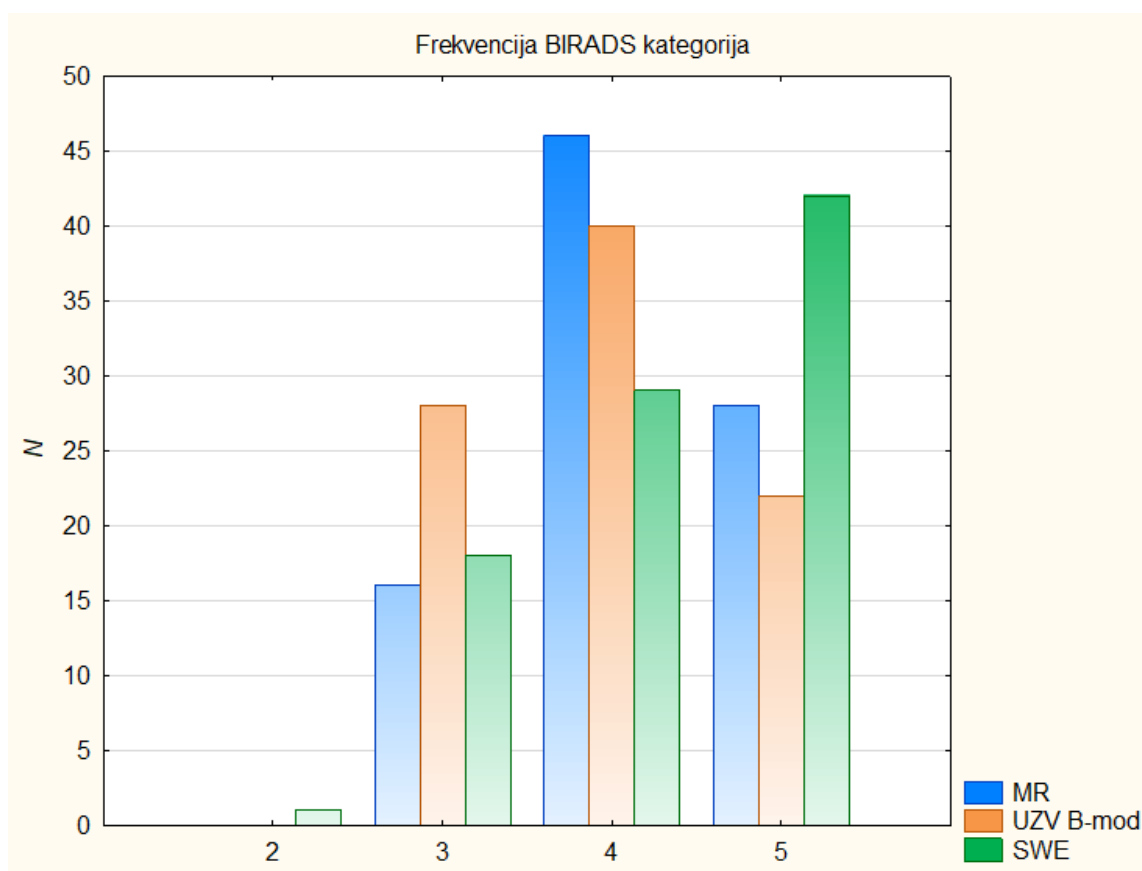
Slika 6. Usporedba SWE vrijednosti ovisno o morfologiji rubova lezije. Mjerenja za sve lezije (lijevo), tvorbe (sredina) i "non-mass" lezije (desno). Vertikalne linije predstavljaju CI 95%.



Slika 7. Usporedba SWE vrijednosti ovisno o restrikciji difuzije. Mjerenja za sve lezije (lijevo), tvorbe (sredina) i "non-mass" lezije (desno). Vertikalne linije predstavljaju CI 95%.

Wilcoxonovim testom predznaka prikazana je statistički značajna razlika između BIRADS kategorizacije lezije na MR i UZV pregledu u B-modu ($P=0,008$) te značajna razlika između kategorizacije lezije na UZV pregledu u B-modu i SWE ($P=0,0006$).

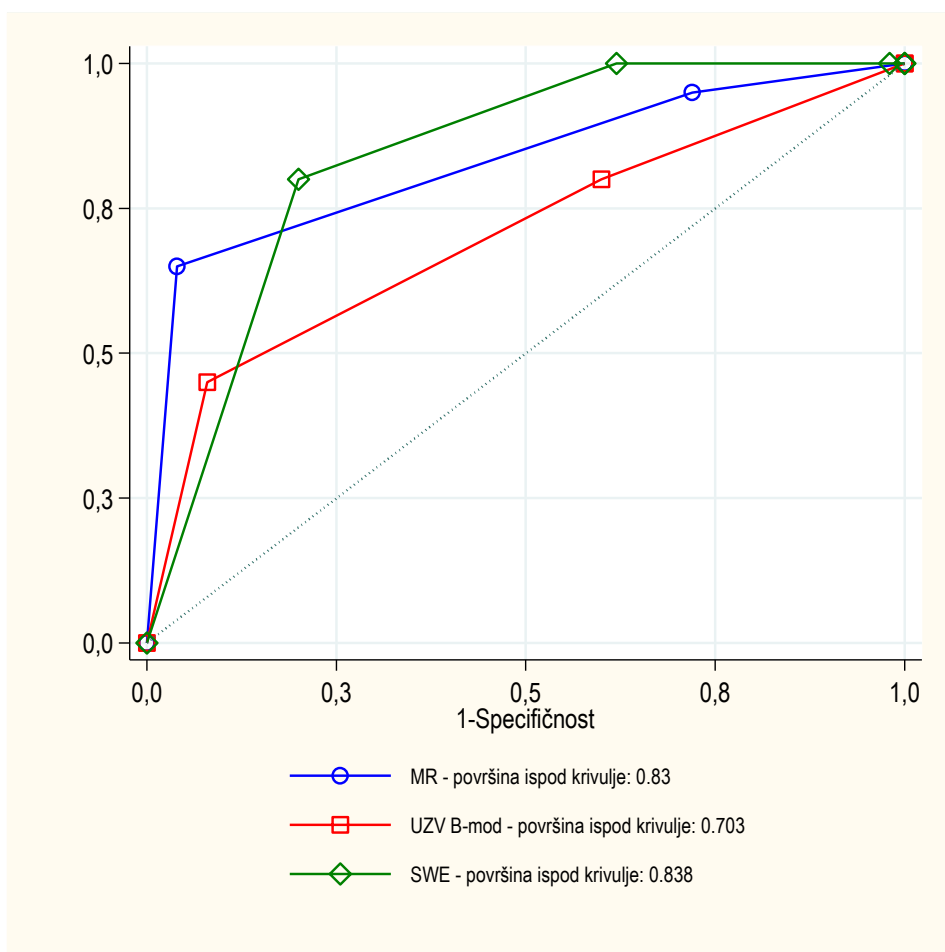
Tako je pregled pomoću SWE u odnosu na pregled u B- modu rezultirao višom BIRADS kategorijom u 42 slučaja (46,7%), nije utjecao na dodijeljenu BIRADS kategoriju u 33 slučaja (36,7%), a u 15 slučajeva (16,7%) je rezultirao nižom BIRADS kategorijom. Udio BIRADS 5 nalaza veći je uz primjenu SWE u odnosu na ostale modalitete (Slika 8).



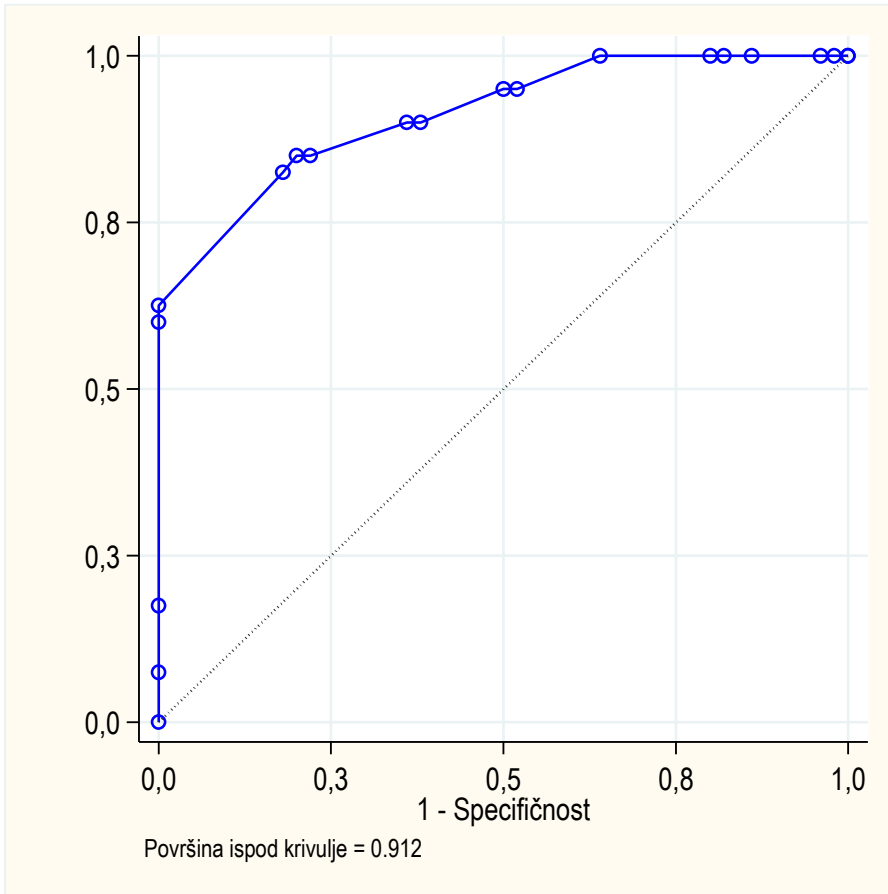
Slika 8. Frekvencije BIRADS kategorija ovisno o metodi oslikavanja

Analiza pomoću ROC krivulje nakon logističke regresije pokazuje nižu dijagnostičku točnost „second-look“ pregleda u B-modu (površina ispod krivulje 0,703) u usporedbi sa „second-look“ SWE pregledom (površina ispod krivulje 0,838), ali i u odnosu na MR

pregled (površina ispod krivulje 0,83), prikaz je dan na Slici 9. Ukoliko se sve navedene metode kombiniraju pri postavljanju dijagnoze, točnost pregleda raste (površina ispod krivulje 0,912), kao što je prikazano na Slici 10.



Slika 9. ROC krivulje temeljem zaključne BIRADS kategorije MR, B-mod UZV i SWE pregleda.

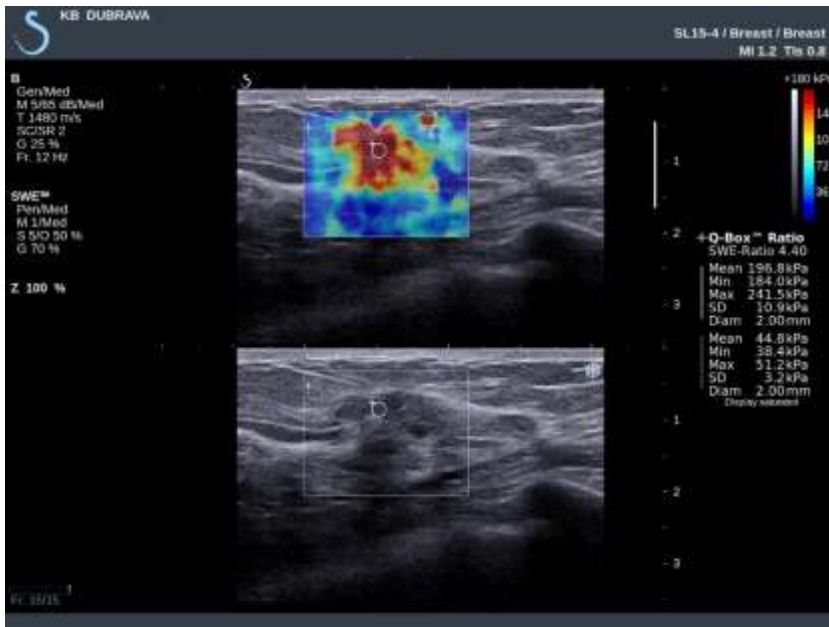


Slika 10. Kombinacija triju metoda značajno utječe na osjetljivost i specifičnost slikovne dijagnostike.

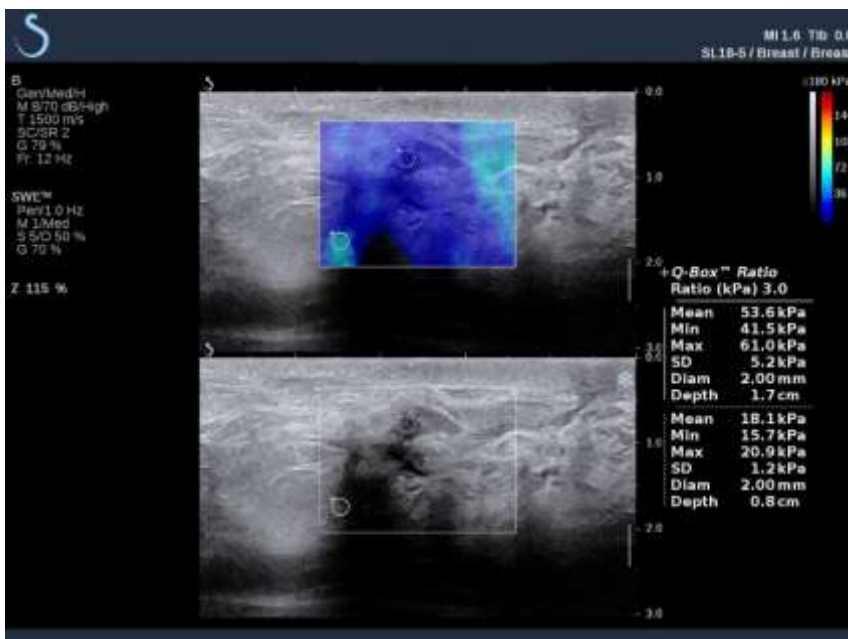6. RASPRAVA

Korisnost sonoelastografije u dijagnostici malignih lezija dojke već je potvrđena u ranijim istraživanjima. Pritom je posebno istaknuta vrijednost sonoelastografije posmičnog vala koja za razliku od „strain“ sonoelastografije omogućuje kvantifikaciju tvrdoće lezija. Zbog toga je SWE metoda visoke reproducibilnosti u procjeni elastografskih osobina tvorbi u dojka, neovisno radi li se o jednom ili više ispitača (89,130). Stoga smo se u ovom istraživanju odlučili ispitati elastografske osobine lezija u poslijeoperativno promijenjenoj dojci upravo koristeći SWE. Danas je upotreba SWE potpuno integrirana u svakodnevnu kliničku praksu, osobito u dijagnostici dojke. Ipak, nedovoljno je istražena vrijednost SWE u razlikovanju poslijeoperacijskih benignih promjena dojke od lokoregionalnog recidiva karcinoma dojke. Tako je pretraga PubMed baze u listopadu 2019. godine rezultirala samo jednom studijom koja se bavila istraživanjem osjetljivosti i specifičnosti ove metode u lezija suspektih na recidiv karcinoma dojke (144). Ipak, ta studija uključivala je samo 29 ispitanica s 32 tvorbe i bez obzira na rezultate koji su upućivali na korisnost SWE u razlikovanju benignih i malignih lezija nije donesena preporuka za biopsiju promjene samo temeljem SWE. Naše istraživanje se za razliku od navedenog bavilo lezijama koje su uočene na MR pregledu, pri čemu su ispitane osobine i tvorbi i „non-mass“ lezija, uključujući njihovu analizu prilikom „second-look“ UZV pregleda, čime je omogućena usporedba MR i SWE nalaza. Iako je istraživanjem obuhvaćen veći broj ispitanica, rezultati su još uvijek limitirani relativno malim brojem pacijentica kod kojih se postavila sumnja na lokoregionalni recidiv karcinoma dojke. Naši rezultati su sukladno prethodnim istraživanjima pokazali kako se kod malignih lezija u pravilu detektiraju

povišene elastografske vrijednosti (Slika 11) u odnosu na vrijednosti dobivene analizom benignih poslijeoperacijskih promjena dojke (Slika 12).

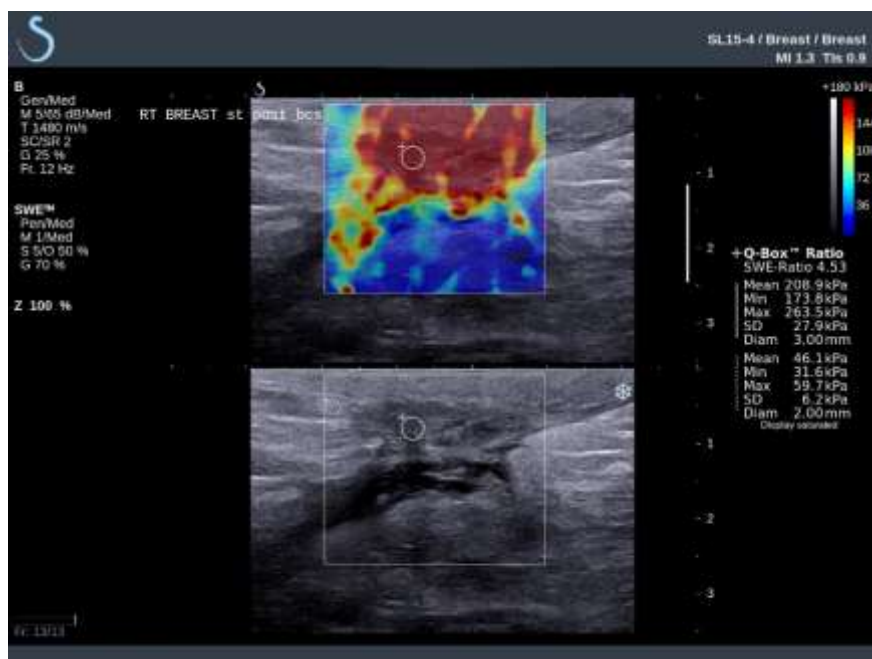


Slika 11. Lezija visokih vrijednosti SWE parametara. Verificirani recidiv karcinoma dojke.



Slika 12. Lezija niskih vrijednosti SWE parametara. Verificirana benigna poslijeoperacijska promjena.

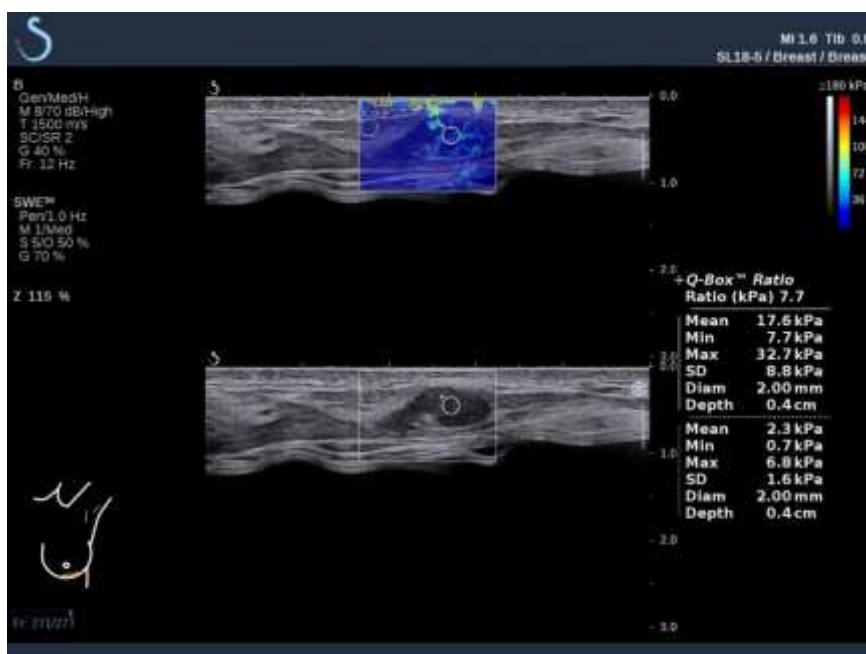
Ipak, rezultati istraživanja pokazuju značajno preklapanje elastografskih vrijednosti između dvije skupine lezija, moguće uslijed povišene tvrdoće vezivnog tkiva prisutnog u ožiljnim poslijeoperacijskim promjenama (Slika 13), a i fibroznim promjenama dojke koje mogu biti posljedica adjuvantnog zračenja nakon kirurškog zahvata (145,146).



Slika 13. Ožiljna poslijeoperacijska promjena koja pokazuje povišene vrijednosti SWE parametara.

Među rezultatima koji proizlaze iz našeg istraživanja vrijednost E_{max} izdvaja se kao optimalni sonoelastografski parametar za razlikovanje benignih od malignih lezija dojke. Navedeno je u skladu s podacima iz prethodnih istraživanja (86,89–91,147). Među sonoelastografskim parametrima koji su se također pokazali korisnim u dijagnostici lezija dojke prema dosadašnjim spoznajama treba spomenuti i E_{ratio} (omjer elasticiteta) koji zahtijeva usporedbu tvrdoće lezije s tvrdoćom masnog tkiva dojke (86,92,95,147). Obzirom na poslijeoperacijski status dojke, masno tkivo nije uvijek bilo dostupno analizi pomoću Q-box-a uz indeks leziju te smo istraživanje usmjerili na

sonoelastografsku analizu samih lezija. Granična vrijednost E_{max} od 171,2 kPa značajno je viša od vrijednosti koje se inače vežu uz dijagnostiku primarnih karcinoma dojke, a koje se prema literaturi nalaze u rasponu 46,7 - 93,8 kPa (medijan 79,25 kPa) (86). Unatoč tome, nerijetko se u malignih lezija dojke detektiraju vrijednosti E_{max} iznad 130 kPa (93,148,149). Tvrdća lezije ovisi o veličini i imunohistokemijskom profilu tumora (149,150). Obzirom da je naše istraživanje provedeno na relativno malim lezijama (medijan promjera malignih lezija iznosi 16 mm), tvrdoća ispitanih lezija vjerojatno je prvenstveno odraz intrinzičnih svojstava tumora, a ne veličine. Najveći dio malignih lezija u ispitanom uzorku bio je E_{max} vrijednosti između 127,6 i 198,6 kPa. Ipak, kod jednog recidiva karcinoma utvrđena je E_{max} vrijednost od samo 32,7 kPa (Slika 14), što se može objasniti malim promjerom lezije (8 mm) i/ili histološkim osobinama tumora.



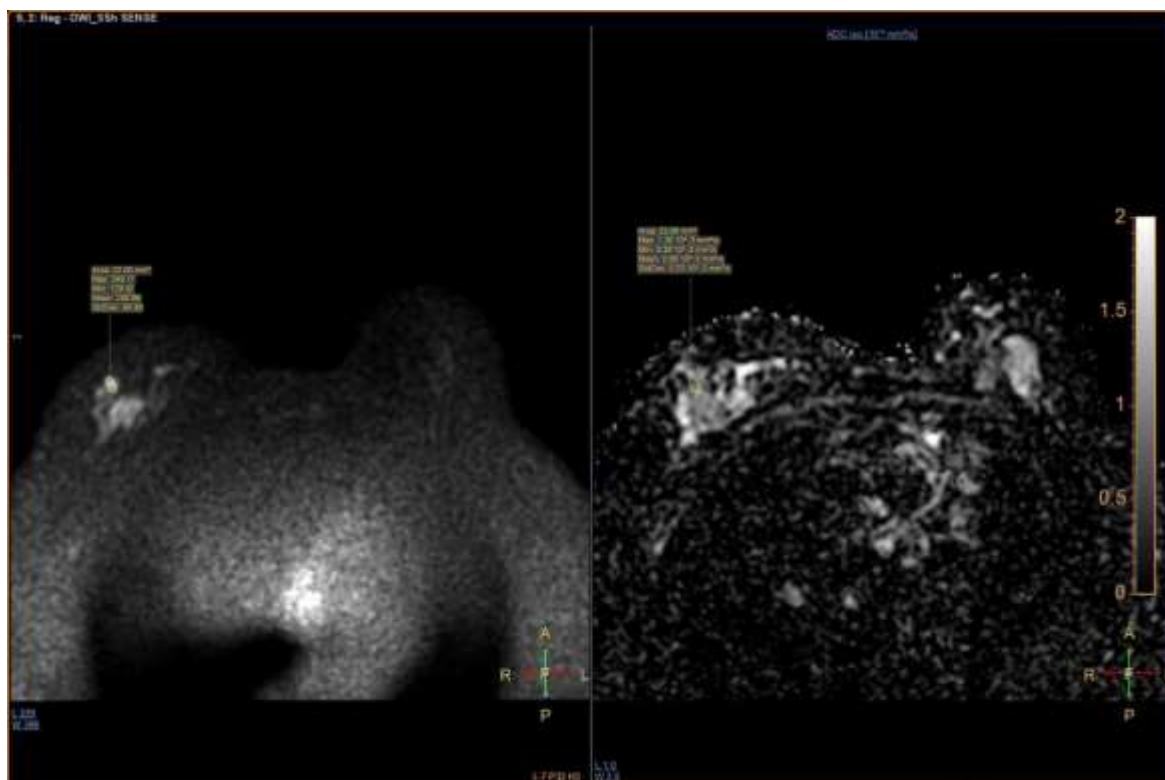
Slika 14. Recidiv karcinoma dojke malog promjera i niskih vrijednosti SWE parametara.

Istraživanjem su obuhvaćeni recidivi različitog imunohistokemijskog profila i više molekularnih podtipova, a detaljnija analiza osobina pojedinih skupina recidiva premašuje opseg ovog istraživanja.

Obzirom na rezultate prethodnih istraživanja, kao i na praktični značaj dijagnostičke pretrage u svakodnevnoj kliničkoj praksi, smatramo opravdanim kao alternativnu graničnu vrijednost za maligne lezije navesti vrijednost E_{max} od 129,9 kPa koja pokazuje osjetljivost od 74,4% i specifičnost od 51% u otkrivanju recidiva karcinoma dojke. Ovim pristupom omogućilo bi se otkrivanje optimalnog broja stvarnih recidiva karcinoma dojke uz prihvatljiv udio lažno pozitivnih nalaza (tj. nepotrebno učinjenih biopsija).

Glede rezultata vezanih uz MR pregled, tijekom istraživanja su korištena dva različita uređaja, no treba uzeti u obzira kako se radi o dva uređaja vrhunskih performansi, iste jačine magnetskog polja (1,5 T), a pri snimanju su korišteni identični protokoli. Stoga smatramo kako upotreba različitih uređaja nije mogla značajno utjecati na konačne rezultate istraživanja. Rezultati pokazuju kako restrikcija difuzije na DWI i ADC mapi (Slika 15) može poslužiti kao individualni prediktor malignosti lezije uz osjetljivost od 95% (CI95% 81-99) i specifičnost od 75% (CI95% 60-85). Restrikcija difuzije ostaje nezavisni prediktor recidiva karcinoma u multivarijatnom modelu. Ostali MR parametri, uključujući kinetiku postkontrastne imbibicije i morfologiju lezije, pokazuju niže prediktivne vrijednosti u dijagnostici recidiva karcinoma dojke, što je moguće objasniti tendencijom postoperativnih i postiradijacijskih promjena (koje u pravilu uključuju upalni odgovor i fibrozno cijeljenje) da pokazuju nepravilan oblik i ispiranje kontrasta na dinamičkim postkontrastnim sekvencama (65,110). S druge strane, u novijim istraživanjima se sve više potvrđuje vrijednost restrikcije difuzije u dijagnostici malignih lezija te ova metoda postaje sastavni dio protokola MR pregleda dojke (114,151), a

osim što daje informaciju o (hiper)celularnosti uočene lezije, postoje indikacije kako se može koristiti i za procjenu morfologije lezija (101).



Slika 15. Povišen intenzitet signala na DWI sekvenci i niske vrijednosti ADC-a kao znakovi restrikcije difuzije kod verificiranog recidiva karcinoma dojke.

Usporedba sonoelastografskih i MR parametara pokazuje da se lezije suspektnih MR osobina u pravilu prezentiraju povišenom tvrdoćom na SWE pregledu, bez obzira na to radi li se o tvorbama ili „non-mass“ nakupljanju. Ipak, nije utvrđena statistički značajna korelacija pojedinih suspektnih osobina lezija s povišenom tvrdoćom lezija, npr. između kinetike postkontrastne imbibicije i tvrdoće lezija. Navedeno je moguće objasniti preklapanjem morfologije i kinetike postkontrastne imbibicije benignih poslijeoperacijskih i malignih „non-mass“ lezija, što ostaje dijagnostički izazov.

Rezultati usporedbe osjetljivosti i specifičnosti pojedinih metoda analizom pomoću ROC krivulje pokazuju da primjena SWE u ciljanom, „second-look“ UZV pregledu povećava dijagnostičku točnost pregleda, a odlični rezultati postignuti su kombinacijom MR, B-mod UZV pregleda i SWE pregleda. Ovime je dokazana vrijednost sonoelastografije u razlikovanju benignih i malignih lezija u dojci nakon kirurškog liječenja karcinoma dojke i učinjenog MR pregleda. Mogućnost kvantifikacije osobina lezije važna je pri ultrazvučnom pregledu zbog mogućih preklapanja morfoloških osobina, poteškoća pri prikazu lezija u B-modu uslijed veličine dojki, osobina tkiva dojke, veličine lezija, ali i mogućeg nedostatka iskustva ispitivača. Kvantifikacija tvrdoće lezije može se jednostavno integrirati u svakodnevnu kliničku praksu i pružiti objektivan i reproducibilan dijagnostički test za razlikovanje benignih i malignih lezija u poslijeoperativno promijenjenoj dojci. Ipak, i uz primjenu SWE valja voditi računa o mogućim lažno pozitivnim i lažno negativnim nalazima, bilo uslijed intrinzičnih osobina recidiva karcinoma ili uslijed osobina jatrogenih promjena tkiva dojke.

7. ZAKLJUČCI

- Potvrđena je hipoteza kako sonoelastografsko mjerenje tvrdoće lezije uočene na MR pregledu dojke nakon kirurškog liječenja karcinoma ima vrijednost u otkrivanju recidiva karcinoma dojke te kako sonoelastografija posmičnog vala može povećati dijagnostičku točnost ciljanog, „second-look“ UZV pregleda.
- Usporedbom kategorizacije lezije dojke na poslijeoperacijskom MR pregledu sa kategorizacijom „second-look“ UZV-a koristeći prikaz u B-modu i SWE uočena je slabija dijagnostička točnost UZV-a u B-modu u odnosu na SWE. Viši udio BIRADS 5 nalaza uz primjenu SWE kao i bolja osjetljivost metode izravno su povezani s odlukom o daljnjem postupku, odnosno o biopsiji lezije.
- Recidivi karcinoma dojke u pravilu pokazuju povišene vrijednosti tvrdoće pri mjerenju sonoelastografskih parametara. No, intrinzična svojstva recidiva i njihova veličina mogu dovesti do lažno negativnih rezultata, tj. moguć je nalaz recidiva niske tvrdoće, osobito kada je riječ o malim lezijama.
- Lažno pozitivan nalaz lezija visoke tvrdoće moguć je uslijed upalnih i ožiljnih promjena koje su posljedica kirurških zahvata ili radioterapije, a osim toga se mogu naći i benigne lezije povišene tvrdoće poput degeneriranih fibroadenoma. U korelaciji s nalazima prije kirurškog zahvata, poznavanjem kirurških onkoplastičnih tehnika i osobina poslijeoperacijskih promjena na slikovnim pretragama te pažljivim slikovnim praćenjem lezija koje bi unatoč povišenoj tvrdoći mogle predstavljati benigne promjene moguće je smanjiti nepotrebno uzorkovanje tkiva dojke, bilo da se radi o citološkoj punkciji ili biopsiji.

- Iako je sonoelastografski procijenjena tvrdoća lezije korisna u dijagnostici recidiva karcinoma dojke, u dijagnostici poslijeoperacijski promijenjene dojke bitan je multimodalitetni pristup i analiza osobina lezije pomoću različitih metoda oslikavanja. Rezultati postignuti kombinacijom MR, B-mod UZV pregleda i SWE pregleda pokazuju visoku dijagnostičku točnost te se korelacija slikovnih nalaza preporučuje u procjeni nejasnih lezija. Tkivna dijagnostika potrebna je kod svih lezija koje položajem, morfologijom i tvrdoćom podižu sumnju na recidiv karcinoma dojke. Ovo posebno vrijedi kod lezija koje pokazuju restrikciju difuzije na DWI sekvencama i ADC mapi, bez obzira na to je li riječ o tvorbi ili „non-mass“ leziji.

8. SAŽETAK

CILJ: Cilj istraživanja bio je usporediti kategorizaciju lezije dojke na poslijeoperacijskom pregledu magnetskom rezonancijom (MR) s kategorizacijom ciljanog „second-look“ ultrazvučnog (UZV) pregleda koristeći prikaz u B-modu te uz primjenu sonoelastografije posmičnog vala (SWE) radi utvrđivanja utjecaja SWE na odluku o biopsiji.

MATERIJALI I METODE: Uključeno je 90 pacijentica (dobi 29 – 83 godina, prosjek 57 godina), kojima je nakon kirurškog liječenja karcinoma dojke učinjen MR i ciljani UZV pregled, uključujući B-mod i SWE. Izmjereni su parametri tvrdoće uočene lezije (E_{max} , E_{mean} , E_{min}), te učinjena biopsija širokom iglom radi patohistološke verifikacije. Ispitana je povezanost SWE tvrdoće s patohistološkim nalazom i MR osobinama lezija te razlika u kategorizaciji primjenom navedenih metoda.

REZULTATI: Od 90 lezija, patohistološkom analizom verificiran je recidiv u 43,3% lezija, dok je 56,7% lezija verificirano kao benigno. Recidivi karcinoma dojke pokazuju veću tvrdoću od benignih promjena – medijan (Q1-Q3): 182 kPa (128-199 kPa) naspram 116 kPa (65-169). Analizom ROC krivulje dokazali smo kako SWE povećava dijagnostičku točnost UZV pregleda.

ZAKLJUČCI: Sonoelastografsko mjerenje tvrdoće lezije ima vrijednost u otkrivanju recidiva karcinoma dojke. SWE može povećati dijagnostičku točnost „second-look“ UZV pregleda. Rezultati postignuti kombinacijom MR, B-mod i SWE pregleda pokazuju visoku dijagnostičku točnost te se korelacija slikovnih nalaza preporučuje u procjeni nejasnih lezija.

9. SUMMARY

TITLE: The value of sonoelastography in assessment of lesions detected on magnetic resonance imaging of the breast after the surgical treatment of breast carcinoma

AUTHOR: Eugen Divjak, MD

YEAR: 2022

AIM: The aim of the study was to investigate lesion characterization on postoperative magnetic resonance imaging (MRI) versus second-look ultrasound (US) using B-mode and shear-wave elastography (SWE) and determine the effect of SWE on decision to perform biopsy.

MATERIALS AND METHODS: Ninety female patients (age 29-83 years, mean 57 years) with history of breast carcinoma surgery, who underwent postoperative breast MRI and second-look US were enrolled. B-mode and SWE examinations were performed measuring lesion stiffness (E_{max} , E_{mean} , E_{min}). Core-biopsy was performed for histopathological verification. Correlation between histological findings and SWE measurements, as well as MRI characteristics was investigated, along with differences between lesion categorization using different imaging methods.

RESULTS: Histopathological analysis confirmed carcinoma recurrence in 43,3% of lesions, while 56,7% were confirmed as benign. Carcinoma recurrences showed increased stiffness (median (Q1-Q3) 182 kPa (128-199 kPa) vs 116 kPa (65-169)). ROC curve analysis proved that sonoelastography can increase diagnostic accuracy of second-look US.

CONCLUSIONS: SWE measurement of lesion stiffness is of value in breast carcinoma recurrence diagnosis. SWE can increase diagnostic accuracy of second-look US. Results of combined MRI, B-mode US and SWE show high diagnostic accuracy and correlation of imaging findings is recommended in assessment of challenging lesions.

10. POPIS LITERATURE

1. Sadler TW, Langman J. Langman's Medical Embryology. 12. izd. Philadelphia: Lippincott Williams & Wilkins, 2011.
2. Ross MH, Wojciech P. Histology: A Text and Atlas with Correlated Cell and Molecular Biology. 7. izd. Philadelphia: Wolters Kluwer; 2015.
3. Tot T. Breast Cancer: A Lobar Disease. U: Breast Cancer: A Lobar Disease. London: Springer-Verlag; 2008. Str. 1–216.
4. Hicks DG, Lester SC. Diagnostic pathology: Breast. 2. izd.. Philadelphia, PA: Elsevier; 2016. Str. 673.
5. Smith GH, Boulanger CA. Mammary epithelial stem cells: transplantation and self-renewal analysis. *Cell Prolif.* 2003 Oct;36 Suppl 1(Suppl 1):3-15. doi: 10.1002/1097-0029(20010115)52:2<190::AID-JEMT1005>3.0.CO;2-O
6. Hovey RC, Trott JF. Morphogenesis of mammary gland development. *Adv Exp Med Biol.* 2004;554:219-28. doi: Morphogenesis of mammary gland development
7. Brisken C. Hormonal control of alveolar development and its implications for breast carcinogenesis. *J Mammary Gland Biol Neoplasia.* 2002 Jan;7(1):39-48. doi: 10.1023/a:1015718406329.
8. Russo J, Hu YF, Silva IDC, Russo IH. Cancer risk related to mammary gland structure and development. *Microsc Res Tech.* 2001 Jan;52(2):204-23. doi: 10.1002/1097-0029(20010115)52:2<204::AID-JEMT1006>3.0.CO;2-F.
9. Russo J, Russo IH. Toward a Physiological Approach to Breast Cancer Prevention. *Cancer Epidemiol Biomarkers Prev.* 1994 Jun;3(4):353-64.
10. Baer HJ, Collins LC, Connolly JL, Colditz GA, Schnitt SJ, Tamimi RM. Lobule type and subsequent breast cancer risk: Results from the nurses' health studies. *Cancer.* 2009 Apr 1;115(7):1404–11. doi: 10.1002/cncr.24167.
11. Tot T, Tabár L, Dean PB. Practical Breast Pathology. 2. izd. Stuttgart: Thieme; 2014.
12. Milanese TR, Hartmann LC, Sellers TA, Frost MH, Vierkant RA, Maloney SD, i sur. Age-related lobular involution and risk of breast cancer. *J Natl Cancer Inst.* 2006 Nov 15;98(22):1600–7. doi: 10.1093/jnci/djj439.
13. Kowalski A, Okoye E. Breast Cyst. U: StatPearls. Treasure Island: StatPearls Publishing; 2021.
14. Hughes LE, Mansel RE, Webster DJT. Aberrations of Normal Development and Involution (ANDI): A New Perspective on Pathogenesis and Nomenclature of Benign Breast Disorders. *Lancet.* 1987 Dec 5;330(8571):1316–9. doi: 10.1016/s0140-6736(87)91204-9.
15. International Agency for Research on Cancer. Who Classification of tumours Of the breast. Lakhani SR, Ellis IO, Schnitt SJ, Hoon Tan P, van de Vijver M, ur. 4. izd. Lyon: International Agency for Research on Cancer;; 2012. Str. 236.
16. Dion L, Racin A, Brousse S, Beltjens F, Cauchois A, Levêque J, i sur. Atypical epithelial hyperplasia of the breast: state of the art. *Expert Rev Anticancer Ther.* 2016 Sep;16(9):943-53. doi: 10.1080/14737140.2016.1204916.
17. Jaunoo SS, Thrush S, Dunn P. Pseudoangiomatous stromal hyperplasia (PASH): A brief review. *Int J Surg.* 2011;9(1):20–2. doi: 10.1016/j.ijsu.2010.09.005.
18. Vinayagam R, Cox J, Webb L. Granulomatous mastitis: A spectrum of disease. *Breast Care (Basel).* 2009 Sep;4(4):251–4. doi: 10.1159/000229541.
19. Stachs A, Stubert J, Reimer T, Hartmann S. Benign breast disease in women. *Dtsch Arztebl Int.* 2019 Aug 19;116(33–34):565–574.
20. Klingler K, Bhimani C, Shames J, Sevrukov A. Fibroadenoma: From Imaging Evaluation to Treatment. *J Am Osteopat Coll Radiol.* 2019 Apr 30;8(2):17–30.
21. Houssami N, Cheung MNK, Dixon JM. Fibroadenoma of the breast. *Med J Aust.* 2001

- Feb 19;174(4):185-8. doi: 10.5694/j.1326-5377.2001.tb143215.x.
22. Zhang Y, Kleer CG. Phyllodes Tumor of the Breast: Histopathologic Features, Differential Diagnosis, and Molecular/Genetic Updates. *Arch Pathol Lab Med*. 2016 Jul 1;140(7):665–71.
 23. Badve SS, Gökmen-Polar Y. Ductal carcinoma in situ of breast: update 2019. *Pathology*. 2019 Oct;51(6):563-9. doi: 10.1016/j.pathol.2019.07.005.
 24. Winchester DP, Jeske JM, Goldschmidt RA. The diagnosis and management of ductal carcinoma in-situ of the breast. *CA Cancer J Clin*. 2000 May 1;50(3):184–200. doi: 10.3322/canjclin.50.3.184.
 25. Yamada T, Mori N, Watanabe M, Kimijima I, Okumoto T, Seiji K, i sur. Radiologic-pathologic correlation of ductal carcinoma in situ. *Radiographics*. 2010 Sep;30(5):1183–98. doi: 10.1148/rg.305095073.
 26. Ferlay J, Colombet M, Soerjomataram I, Mathers C, Parkin DM, Piñeros M, i sur. Estimating the global cancer incidence and mortality in 2018: GLOBOCAN sources and methods. *Int J Cancer*. 2019 Apr 15;144(8):1941–53. doi: 10.1002/ijc.31937.
 27. Dafni U, Tsourti Z, Alatsathianos I. Breast Cancer Statistics in the European Union: Incidence and Survival across European Countries. *Breast Care (Basel)*. 2019 Dec 1;14(6):344–53. doi: 10.1159/000503219.
 28. Colditz GA, Rosner B. Cumulative risk of breast cancer to age 70 years according to risk factor status: Data from the nurses' health study. *Am J Epidemiol*. 2000 Nov 15;152(10):950–64.
 29. Key TJ, Appleby P, Barnes I, Reeves G, Dorgan JF, Longcope C, i sur. Endogenous sex hormones and breast cancer in postmenopausal women: Reanalysis of nine prospective studies. *J Natl Cancer Inst*. 2002 Apr 17;94(8):606–16.
 30. Calle EE, Heath J, Miracle-McMahill HL, Coates RJ, Liff JM, Franceschi S, i sur. Breast cancer and hormonal contraceptives: Further results Collaborative group on hormonal factors in breast cancer. *Contraception*. 1996 Sep;54(3 Suppl):1S-106S. doi: 10.1016/s0010-7824(15)30002-0.
 31. Beral V, Bull D, Doll R, Peto R, Reeves G, Skegg D, i sur. Familial breast cancer: Collaborative reanalysis of individual data from 52 epidemiological studies including 58 209 women with breast cancer and 101 986 women without the disease. *Lancet*. 2001 Oct 27;358(9291):1389–99.
 32. Narod SA, Foulkes WD. BRCA1 and BRCA2: 1994 and beyond. *Nat Rev Cancer*. 2004 Sep;4(9):665-76. doi: 10.1038/nrc1431.
 33. Bernstein L, Patel A V., Ursin G, Sullivan-Halley J, Press MF, Deapen D, i sur. Lifetime recreational exercise activity and breast cancer risk among black women and white women. *J Natl Cancer Inst*. 2005 Nov 16;97(22):1671–9.
 34. Perry N, Broeders M, de Wolf C, Törnberg S, Holland R, von Karsa L. European guidelines for quality assurance in breast cancer screening and diagnosis. Fourth edition - Summary document. *Ann Oncol*. 2008 Apr;19(4):614-22. doi: 10.1093/annonc/mdm481.
 35. Ignatiadis M, Sotiriou C. Understanding the molecular basis of histologic grade. *Pathobiology*. 2008;75(2):104-11. doi: 10.1159/000123848.
 36. Buerger H, Mommers EC, Littmann R, Simon R, Diallo R, Poremba C, i sur. Ductal invasive G2 and G3 carcinomas of the breast are the end stages of at least two different lines of genetic evolution. *J Pathol*. 2001;194(2):165–70.
 37. Roylance R, Gorman P, Hanby A, Tomlinson I. Allelic imbalance analysis of chromosome 16q shows that grade I and grade III invasive ductal breast cancers follow different genetic pathways. *J Pathol*. 2002;196(1):32–6.
 38. Natrajan R, Lambros MB, Mariárodríguez-Pinilla S, Moreno-Bueno G, Tan DSP, Marchió C, i sur. Tiling path genomic profiling of grade 3 invasive ductal breast cancers. *Clin Cancer Res*. 2009 Apr 15;15(8):2711–22.
 39. Sotiriou C, Wirapati P, Loi S, Harris A, Fox S, Smeds J, i sur. Gene expression profiling in breast cancer: Understanding the molecular basis of histologic grade to

- improve prognosis. *J Natl Cancer Inst.* 2006 Feb 15;98(4):262–72.
40. Nagini S. Breast Cancer: Current Molecular Therapeutic Targets and New Players. *Anticancer Agents Med Chem.* 2017 Jan 24;17(2):152–63.
 41. Clarke RB. Steroid receptors and proliferation in the human breast. *Steroids.* 2003 Nov;68(10-13):789-94. doi: 10.1016/s0039-128x(03)00122-3.
 42. Cleton-Jansen A-M, Buerger H, Haar N ter, Philippo K, van de Vijver MJ, Boecker W, i sur. Different mechanisms of chromosome 16 loss of heterozygosity in well- versus poorly differentiated ductal breast cancer. *Genes Chromosomes Cancer.* 2004 Oct;41(2):109–16. doi: 10.1002/gcc.20070.
 43. Scholzen T, Gerdes J. The Ki-67 protein: from the known and the unknown. *J Cell Physiol.* 2000 Mar;182(3):311-22. doi: 10.1002/(SICI)1097-4652(200003)182:3<311::AID-JCP1>3.0.CO;2-9.
 44. Maranta AF, Broder S, Fritzsche C, Knauer M, Thürlimann B, Jochum W, i sur. Do YOU know the Ki-67 index of your breast cancer patients? Knowledge of your institution's Ki-67 index distribution and its robustness is essential for decision-making in early breast cancer. *Breast.* 2020 Jun 1;51:120–6.
 45. Sun X, Kaufman PD. Ki-67: more than a proliferation marker. *Chromosoma.* 2018 Jun;127(2):175-186. doi: 10.1007/s00412-018-0659-8.
 46. Coates AS, Winer EP, Goldhirsch A, Gelber RD, Gnant M, Piccart-Gebhart MJ, i sur. Tailoring therapies-improving the management of early breast cancer: St Gallen International Expert Consensus on the Primary Therapy of Early Breast Cancer 2015. *Ann Oncol.* 2015 Aug 1;26(8):1533–46.
 47. Weigelt B, Peterse JL, Van't Veer LJ. Breast cancer metastasis: Markers and models. *Nat Rev Cancer.* 2005 Aug;5(8):591-602. doi: 10.1038/nrc1670.
 48. Drukteinis JS, Gombos EC, Raza S, Chikarmane SA, Swami A, Birdwell RL. MR imaging assessment of the breast after breast conservation therapy: Distinguishing benign from malignant lesions. *Radiographics.* 2012 Jan;32(1):219–34.
 49. Darby S, McGale P, Correa C, Taylor C, Arriagada R, Clarke M, i sur. Effect of radiotherapy after breast-conserving surgery on 10-year recurrence and 15-year breast cancer death: Meta-analysis of individual patient data for 10 801 women in 17 randomised trials. *Lancet.* 2011 Nov 12;378(9804):1707–16.
 50. Abe O, Abe R, Enomoto K, Kikuchi K, Koyama H, Masuda H, i sur. Effects of radiotherapy and of differences in the extent of surgery for early breast cancer on local recurrence and 15-year survival: An overview of the randomised trials. *Lancet.* 2005 Dec 17;366(9503):2087–106.
 51. Voinea SC, Sandru A, Blidaru A. Management of breast cancer locoregional recurrence. *Chirurgia (Bucur).* 2017;112(4):429-435. doi: 10.21614/chirurgia.112.4.429.
 52. Wadasadawala T, Vadgaonkar R, Bajpai J. Management of Isolated Locoregional Recurrences in Breast Cancer: A Review of Local and Systemic Modalities. *Clin Breast Cancer.* 2017 Nov 1;17(7):493–502.
 53. Rudra S, Yu DS, Yu ES, Switchenko JM, Mister D, Torres MA. Locoregional and distant recurrence patterns in young versus elderly women treated for breast cancer. *Int J Breast Cancer.* 2015;2015:213123. doi: 10.1155/2015/213123.
 54. Fisher B, Anderson S, Bryant J, Margolese RG, Deutsch M, Fisher ER, i sur. Twenty-Year Follow-up of a Randomized Trial Comparing Total Mastectomy, Lumpectomy, and Lumpectomy plus Irradiation for the Treatment of Invasive Breast Cancer. *N Engl J Med.* 2002 Oct 17;347(16):1233–41.
 55. Veronesi U, Cascinelli N, Mariani L, Greco M, Saccozzi R, Luini A, i sur. Twenty-Year Follow-up of a Randomized Study Comparing Breast-Conserving Surgery with Radical Mastectomy for Early Breast Cancer. *N Engl J Med.* 2002 Oct 17;347(16):1227–32.
 56. Yang SH, Yang KH, Li YP, Zhang YC, He XD, Song AL, i sur. Breast conservation therapy for stage I or stage II breast cancer: A meta-analysis of randomized controlled

- trials. *Ann Oncol*. 2008 Jun;19(6):1039-44. doi: 10.1093/annonc/mdm573.
57. Eiermann W, Vallis KA. Locoregional treatments for triple-negative breast cancer. *Ann Oncol*. 2012 Aug;23(SUPPL. 6):vi30-4. doi: 10.1093/annonc/mds192.
 58. Ihemelandu CU, Naab TJ, Mezgebe HM, Makambi KH, Siram SM, Leffall LD, i sur. Treatment and survival outcome for molecular breast cancer subtypes in black women. *Ann Surg*. 2008 Mar;247(3):463-9.
 59. Shikama N, Sekiguchi K, Nakamura N. Management of locoregional recurrence of breast cancer. *Breast Cancer*. 2011 Oct 7;18(4):252-8.
 60. Wapnir IL, Khan A. Current strategies for the management of locoregional breast cancer recurrence. *Oncology (Williston Park)*. 2019 Jan 17;33(1):19-25.
 61. Belli P, Constantini M, Romani M, Marano P, Pastore G. Magnetic resonance imaging in breast cancer recurrence. *Breast Cancer Res Treat*. 2002 Jun;73(3):223-35. doi: 10.1023/a:1015868406986.
 62. Mamounas EP, Tang G, Liu Q. The importance of systemic therapy in minimizing local recurrence after breast-conserving surgery: the NSABP experience. *J Surg Oncol*. 2014 Jul;110(1):45-50.
 63. Frandsen J, Ly D, Cannon G, Suneja G, Matsen C, Gaffney DK, i sur. In the Modern Treatment Era, Is Breast Conservation Equivalent to Mastectomy in Women Younger Than 40 Years of Age? A Multi-Institution Study. *Int J Radiat Oncol*. 2015 Dec 1;93(5):1096-103.
 64. Montgomery DA, Krupa K, Cooke TG. Locoregional Relapse After Breast Cancer: Most Relapses Occur Late and are not Clinically Detected. *Breast J*. 2009 Mar 1;15(2):163-7.
 65. Gutierrez R, Horst KC, Dirbas FM, Ikeda DM. Breast Imaging Following Breast Conservation Therapy. U: Dirbas F, Scott-Conner C, ur. *Breast Surgical Techniques and Interdisciplinary Management*. New York, NY: Springer New York; 2010. Str. 975-95.
 66. Khatcheressian JL, Hurley P, Bantug E, Esserman LJ, Grunfeld E, Halberg F, i sur. Breast cancer follow-up and management after primary treatment: American Society of Clinical Oncology clinical practice guideline update. *J Clin Oncol*. 2013 Mar 1;31(7):961-5.
 67. Emens LA, Davidson NE. The follow-up of breast cancer. *Semin Oncol*. 2003 Jun 1;30(3):338-48.
 68. Zandrino F, Calabrese M, Faedda C, Musante F. Tubular carcinoma of the breast: pathological, clinical, and ultrasonographic findings. A review of the literature. *Radiol Med*. 2006 Sep;111(6):773-82.
 69. Cabral AH, Recine M, Paramo JC, McPhee MM, Poppiti R, Mesko TW. Tubular carcinoma of the breast: An institutional experience and review of the literature. *Breast J*. 2003;9(4):298-301.
 70. Louwman MWJ, Vriezen M, Van Beek MWPM, Tutein Nolthuis-Puylaert MCBJE, Van Der Sangen MJC, Roumen RM, i sur. Uncommon breast tumors in perspective: Incidence, treatment and survival in the Netherlands. *Int J Cancer*. 2007;121(1):127-35.
 71. van Uden DJP, van Laarhoven HWM, Westenbergh AH, de Wilt JHW, Blanken-Peeters CFJM. Inflammatory breast cancer: an overview. *Crit Rev Oncol Hematol*. 2015 Feb;93(2):116-26.
 72. Saslow D, Hannan J, Osuch J, Alciati MH, Baines C, Barton M, i sur. Clinical Breast Examination: Practical Recommendations for Optimizing Performance and Reporting. *CA Cancer J Clin*. 2004 Nov 1;54(6):327-44.
 73. Gold RH, Bassett LW, Widoff BE. Highlights from the history of mammography. *Radiographics*. 1990 Nov;10(6):1111-31.
 74. Dempsey PJ. The History of Breast Ultrasound. *J Ultrasound Med*. 2004 Jul;23(7):887-94.
 75. Taylor KJW, Merritt C, Piccoli C, Schmidt R, Rouse G, Fornage B, i sur. Ultrasound as

- a complement to mammography and breast examination to characterize breast masses. *Ultrasound Med Biol*. 2002 Jan 1;28(1):19–26.
76. Stavros AT, Thickman D, Rapp CL, Dennis MA, Parker SH, Sisney GA. Solid breast nodules: Use of sonography to distinguish between benign and malignant lesions. *Radiology*. 1995 Jul 1;196(1):123–34.
 77. Gordon PB, Goldenberg SL. Malignant breast masses detected only by ultrasound. A retrospective review. *Cancer*. 1995 Aug 15;76(4):626–30.
 78. Kolb TM, Lichy J, Newhouse JH. Occult cancer in women with dense breasts: Detection with screening US - Diagnostic yield and tumor characteristics. *Radiology*. 1998 Apr 1;207(1):191–200.
 79. Kaplan SS. Clinical utility of bilateral whole-breast US in the evaluation of women with dense breast tissue. *Radiology*. 2001 Dec 1;221(3):641–9.
 80. Corsetti V, Ferrari A, Ghirardi M, Bergonzini R, Bellarosa S, Angelini O, i sur. Role of ultrasonography in detecting mammographically occult breast carcinoma in women with dense breasts. *Radiol Medica*. 2006 Apr 11;111(3):440–8.
 81. Berg WA, Blume JD, Cormack JB, Mendelson EB. Operator dependence of physician-performed whole-breast US: Lesion detection and characterization. *Radiology*. 2006 Nov;241(2):355-65. doi: 10.1148/radiol.2412051710.
 82. Lazarus E, Mainiero MB, Schepps B, Koelliker SL, Livingston LS. *Radiology*. 2006 May;239(2):385-91. doi: 10.1148/radiol.2392042127.
 83. Raza S, Chikarmane SA, Neilsen SS, Zorn LM, Birdwell RL. BI-RADS 3, 4, and 5 lesions: Value of US in management - Follow-up and outcome. *Radiology*. 2008 Sep 1;248(3):773–81.
 84. Barr RG, Zhang Z, Cormack JB, Mendelson EB, Berg WA. Probably benign lesions at screening breast US in a population with elevated risk: Prevalence and rate of malignancy in the ACRIN 6666 trial. *Radiology*. 2013 Dec;269(3):701–12.
 85. Athanasiou A, Tardivon A, Tanter M, Sigal-Zafrani B, Bercoff J, Deffieux T, i sur. Breast lesions: Quantitative elastography with supersonic shear imaging - Preliminary results. *Radiology*. 2010 Jul;256(1):297–303.
 86. Youk JH, Gweon HM, Son EJ. Shear-wave elastography in breast ultrasonography: The state of the art. *Ultrasonography*. 2017 Oct;36(4):300-309. 10.14366/usg.17024.
 87. Barr RG, Nakashima K, Amy D, Cosgrove D, Farrokh A, Schafer F, i sur. WFUMB guidelines and recommendations for clinical use of ultrasound elastography: Part 2: Breast. *Ultrasound Med Biol*. 2015 May 1;41(5):1148–60.
 88. Cosgrove D, Piscaglia F, Bamber J, Bojunga J, Correas J-M, Gilja O, i sur. EFSUMB Guidelines and Recommendations on the Clinical Use of Ultrasound Elastography. Part 2: Clinical Applications. *Ultraschall der Medizin - Eur J Ultrasound*. 2013 Apr 19;34(03):238–53.
 89. Berg WA, Cosgrove DO, Doré CJ, Schäfer FKW, Svensson WE, Hooley RJ, i sur. Shear-wave Elastography Improves the Specificity of Breast US: The BE1 Multinational Study of 939 Masses. *Radiology*. 2012 Feb;262(2):435–49.
 90. Chen L, He J, Liu G, Shao K, Zhou M, Li B, i sur. Diagnostic performances of shear-wave elastography for identification of malignant breast lesions: a meta-analysis. *Jpn J Radiol*. 2014 Oct 7;32(10):592–9.
 91. Lee SH, Chang JM, Kim WH, Bae MS, Cho N, Yi A, i sur. Differentiation of benign from malignant solid breast masses: comparison of two-dimensional and three-dimensional shear-wave elastography. *Eur Radiol*. 2013 Apr 20;23(4):1015–26.
 92. Au FWF, Ghai S, Moshonov H, Kahn H, Brennan C, Dua H, i sur. Diagnostic performance of quantitative shear wave elastography in the evaluation of solid breast masses: Determination of the most discriminatory parameter. *Am J Roentgenol*. 2014;202(3):E328–36.
 93. Berg WA, Mendelson EB, Cosgrove DO, Doré CJ, Gay J, Henry J-P, i sur. Quantitative Maximum Shear-Wave Stiffness of Breast Masses as a Predictor of Histopathologic Severity. *Am J Roentgenol*. 2015 Aug;205(2):448–55.

94. Dobruch-Sobczak K, Nowicki A. Role of Shear Wave Sonoelastography in Differentiation Between Focal Breast Lesions. *Ultrasound Med Biol*. 2015;41(2):366–74.
95. Youk JH, Gweon HM, Son EJ, Han KH, Kim J-A. Diagnostic value of commercially available shear-wave elastography for breast cancers: integration into BI-RADS classification with subcategories of category 4. *Eur Radiol*. 2013 Oct 8;23(10):2695–704.
96. Yoon JH, Jung HK, Lee JT, Ko KH. Shear-wave elastography in the diagnosis of solid breast masses: What leads to false-negative or false-positive results? *Eur Radiol*. 2013 Sep;23(9):2432–40.
97. Kuhl CK, Mielcareck P, Klaschik S, Leutner C, Wardelmann E, Gieseke J, i sur. Dynamic breast MR imaging: Are signal intensity time course data useful for differential diagnosis of enhancing lesions? *Radiology*. 1999 Apr 1;211(1):101–10.
98. Kuhl C. The Current Status of Breast MR Imaging Part I. Choice of Technique, Image Interpretation, Diagnostic Accuracy, and Transfer to Clinical Practice. *Radiology*. 2007 Aug 1;244(2):356–78.
99. Mann RM, Cho N, Moy L. Breast MRI: State of the art. *Radiology*. 2019 Jul 30;292(3):520–36.
100. Stusińska M, Szabo-Moskal J, Bobek-Billewicz B. Diagnostic value of dynamic and morphologic breast mri analysis in the diagnosis of breast cancer. *Polish J Radiol*. 2014;79:99–107.
101. Radovic N, Ivanac G, Divjak E, Biondic I, Bulum A, Brkljacic B. Evaluation of Breast Cancer Morphology Using Diffusion-Weighted and Dynamic Contrast-Enhanced MRI: Intermethod and Interobserver Agreement. *J Magn Reson Imaging*. 2019 Oct 16;49(5):1381–90.
102. Mann RM, Kuhl CK, Kinkel K, Boetes C. Breast MRI: Guidelines from the European Society of Breast Imaging. *Eur Radiol*. 2008 Jul;18(7):1307–18.
103. Parsyan A, Alqahtani A, Mesurolle B, Meterissian S. Impact of preoperative breast MRI on surgical decision making and clinical outcomes: A systematic review. *World J Surg*. 2013 Sep;37(9):2134-9. doi: 10.1007/s00268-013-2077-7.
104. Sardanelli F, Trimboli RM, Houssami N, Gilbert FJ, Helbich TH, Alvarez Benito M, i sur. Solving the preoperative breast MRI conundrum: design and protocol of the MIPA study. *Eur Radiol*. 2020 Oct 1;30(10):5427–36.
105. Leithner D, Wengert GJ, Helbich TH, Thakur S, Ochoa-Albiztegui RE, Morris EA, i sur. Clinical role of breast MRI now and going forward. *Clin Radiol*. 2018 Aug;73(8):700-14.
106. DeBruhl ND, Lee SJ, Mahoney MC, Hanna L, Tuite C, Gatsonis CA, i sur. Mri evaluation of the contralateral breast in women with recently diagnosed breast cancer: 2-year follow-up. *J Breast Imaging*. 2020;2(1):50–5.
107. Masood S. Core needle biopsy versus fine needle aspiration biopsy: Are there similar sampling and diagnostic issues? *Clin Lab Med*. 2005 Dec;25(4):679-88. doi: 10.1016/j.cll.2005.08.006.
108. VanderLaan PA. Fine-needle aspiration and core needle biopsy: An update on 2 common minimally invasive tissue sampling modalities. *Cancer Cytopathol*. 2016 Dec 1;124(12):862–70.
109. Schradling S, Distelmaier M, Dirrichs T, Detering S, Brolund L, Strobel K, i sur. Digital Breast Tomosynthesis-guided Vacuum-assisted Breast Biopsy: Initial Experiences and Comparison with Prone Stereotactic Vacuum-assisted Biopsy 1. *Radiology*. 2015 Mar;274(3):654-52. doi: 10.1148/radiol.14141397.
110. Margolis NE, Morley C, Lotfi P, Shaylor SD, Palestrant S, Moy L, i sur. Update on imaging of the postsurgical breast. *Radiographics*. 2014;34(3):642–60.
111. Berry MG, Fitoussi AD, Curnier A, Couturaud B, Salmon RJ. Oncoplastic breast surgery: A review and systematic approach. *J Plast Reconstr Aesthetic Surg*. 2010 Aug 1;63(8):1233–43.

112. Fisher CS, Martin-Dunlap T, Ruppel MB, Gao F, Atkins J, Margenthaler JA. Fear of recurrence and perceived survival benefit are primary motivators for choosing mastectomy over breast-conservation therapy regardless of age. *Ann Surg Oncol*. 2012 Oct;19(10):3246–50.
113. Kinoshita T, Yashiro N, Yoshigi J, Ihara N, Narita M. Fat necrosis of breast: A potential pitfall in breast MRI. *Clin Imaging*. 2002 Jul 1;26(4):250–3.
114. Spick C, Bickel H, Pinker K, Bernathova M, Kapetas P, Woitek R, i sur. Diffusion-weighted MRI of breast lesions: a prospective clinical investigation of the quantitative imaging biomarker characteristics of reproducibility, repeatability, and diagnostic accuracy. *NMR Biomed*. 2016 Oct;29(10):1445–53.
115. Pinel-Giroux FM, Khoury MM El, Trop I, Bernier C, David J, Lalonde L. Breast Reconstruction: Review of Surgical Methods and Spectrum of Imaging Findings. *Radiographics*. 2013 Mar 4;33(2):435–53. doi: 10.1148/rg.332125108.
116. Chansakul T, Lai KC, Slanetz PJ. The Postconservation Breast: Part 1, Expected Imaging Findings. *AJR Am J Roentgenol*. 2012 Nov 23;198(2):321–30. doi: 10.2214/AJR.10.7298.
117. Swinnen J, Keupers M, Soens J, Lavens M, Postema S, Van Ongeval C. Breast imaging surveillance after curative treatment for primary non-metastasised breast cancer in non-high-risk women: a systematic review. *Insights Imaging*. 2018 Dec;9(6):961–70. doi: 10.1007/s13244-018-0667-5.
118. Chansakul T, Lai KC, Slanetz PJ. The Postconservation Breast: Part 2, Imaging Findings of Tumor Recurrence and Other Long-Term Sequelae. *AJR Am J Roentgenol*. 2012 Feb;198(2):331–43. doi: 10.2214/AJR.11.6881.
119. Li J, Dershaw DD, Lee CF, Joo S, Morris EA. Breast MRI After Conservation Therapy: Usual Findings in Routine Follow-Up Examinations. *AJR Am J Roentgenol*. 2010 Sep;195(3):799–807. doi: 10.2214/AJR.10.4305.
120. Hong MJ, Cha JH, Kim HH, Shin HJ, Chae EY, Shin JE, i sur. Second-look ultrasonography for MRI-detected suspicious breast lesions in patients with breast cancer. *Ultrasonography*. 2015 Apr;34(2):125–32. doi: 10.14366/usg.14046.
121. Carbognin G, Girardi V, Calciolari C, Brandalise A, Bonetti F, Russo A, i sur. Utility of second-look ultrasound in the management of incidental enhancing lesions detected by breast MR imaging. *Radiol Med*. 2010 Dec 23;115(8):1234–45. doi: 10.1007/s11547-010-0561-9.
122. Fowler AM, Mankoff DA, Joe BN. Imaging Neoadjuvant Therapy Response in Breast Cancer. *Radiology*. 2017 Nov 18;285(2):358–75. doi: 10.1148/radiol.2017170180.
123. De La Cruz L, Blankenship SA, Chatterjee A, Geha R, Nocera N, Czerniecki BJ, i sur. . Outcomes After Oncoplastic Breast-Conserving Surgery in Breast Cancer Patients: A Systematic Literature Review. *Ann Surg Oncol*. 2016 Oct 1;23(10):3247–58. doi: 10.1245/s10434-016-5313-1.
124. Spronk I, Schellevis FG, Burgers JS, de Bock GH, Korevaar JC. Incidence of isolated local breast cancer recurrence and contralateral breast cancer: A systematic review. *Breast*. 2018 Jun 1;39:70–9. doi: 10.1016/j.breast.2018.03.011.
125. Van Laar C, Van Der Sangen MJC, Poortmans PMP, Nieuwenhuijzen GAP, Roukema JA, Roumen RMH, i sur. Local recurrence following breast-conserving treatment in women aged 40 years or younger: Trends in risk and the impact on prognosis in a population-based cohort of 1143 patients. *Eur J Cancer*. 2013 Oct 1;49(15):3093–101.
126. Sardanelli F, Boetes C, Borisch B, Decker T, Federico M, Gilbert FJ, i sur. Magnetic resonance imaging of the breast: Recommendations from the EUSOMA working group. *Eur J Cancer*. 2010 May 1;46(8):1296–316.
127. Knuttel FM, Menezes GLG, Bosch MAAJ van den, Gilhuijs KGA, Peters NHGM. Current clinical indications for magnetic resonance imaging of the breast. *J Surg Oncol*. 2014 Jul 1;110(1):26–31.
128. Leung JWT. Utility of second-look ultrasound in the evaluation of MRI-detected breast

- lesions. *Semin Roentgenol.* 2011 Oct;46(4):260–74.
129. Mazzei MA, Di Giacomo L, Fausto A, Gentili F, Mazzei FG, Volterrani L. Efficacy of Second-Look Ultrasound with MR . Efficacy of Second-Look Ultrasound with MR Coregistration for Evaluating Additional Enhancing Lesions of the Breast: Review of the Literature. *Biomed Res Int.* 2018 Oct 21;2018:3896946. doi: 10.1155/2018/3896946.
 130. Cosgrove DO, Berg WA, Doré CJ, Skyba DM, Henry J-P, Gay J, i sur. Shear wave elastography for breast masses is highly reproducible. *Eur Radiol.* 2012 May 31;22(5):1023–32.
 131. Evans A, Whelehan P, Thomson K, McLean D, Brauer K, Purdie C, i sur. Quantitative shear wave ultrasound elastography: Initial experience in solid breast masses. *Breast Cancer Res.* 2010;12(6)R104. doi: 10.1186/bcr2787.
 132. Evans A, Whelehan P, Thomson K, Brauer K, Jordan L, Purdie C, i sur. Differentiating benign from malignant solid breast masses: value of shear wave elastography according to lesion stiffness combined with greyscale ultrasound according to BI-RADS classification. *Br J Cancer.* 2012 Jul 12;107(2):224–9.
 133. Gweon HM, Youk JH, Son EJ, Kim J-A. Clinical application of qualitative assessment for breast masses in shear-wave elastography. *Eur J Radiol.* 2013 Nov;82(11):e680–5.
 134. Kim H, Youk JH, Gweon HM, Kim J-A, Son EJ. Diagnostic performance of qualitative shear-wave elastography according to different color map opacities for breast masses. *Eur J Radiol.* 2013 Aug;82(8):e326–31.
 135. Lee SH, Cho N, Chang JM, Koo HR, Kim JY, Kim WH, i sur. Two-View versus Single-View Shear-Wave Elastography: Comparison of Observer Performance in Differentiating Benign from Malignant Breast Masses. *Radiology.* 2014 Feb;270(2):344–53.
 136. Zhou J, Zhan W, Chang C, Zhang X, Jia Y, Dong Y, i sur. Breast Lesions: Evaluation with Shear Wave Elastography, with Special Emphasis on the “Stiff Rim” Sign. *Radiology.* 2014 Jul;272(1):63–72.
 137. Youk JH, Gweon HM, Son EJ, Chung J, Kim J-A, Kim E. Three-dimensional shear-wave elastography for differentiating benign and malignant breast lesions: comparison with two-dimensional shear-wave elastography. *Eur Radiol.* 2013 Jun 2;23(6):1519–27.
 138. Ko KH, Jung HK, Kim SJ, Kim H, Yoon JH. Potential role of shear-wave ultrasound elastography for the differential diagnosis of breast non-mass lesions: preliminary report. *Eur Radiol.* 2014 Feb 2;24(2):305–11.
 139. Kim MY, Choi N, Yang J-H, Yoo YB, Park KS. False positive or negative results of shear-wave elastography in differentiating benign from malignant breast masses: analysis of clinical and ultrasonographic characteristics. *Acta radiol.* 2015 Oct 1;56(10):1155–62.
 140. Lee SH, Chang JM, Kim WH, Bae MS, Seo M, Koo HR, i sur. Added Value of Shear-Wave Elastography for Evaluation of Breast Masses Detected with Screening US Imaging. *Radiology.* 2014 Oct;273(1):61–9.
 141. Lee SH, Chang JM, Cho N, Koo HR, Yi A, Kim SJ, i sur. Practice guideline for the performance of breast ultrasound elastography. *Ultrasonography.* 2013 Nov 26;33(1):3–10.
 142. Xue Y, Yao S, Li X, Zhang H. Value of shear wave elastography in discriminating malignant and benign breast lesions. *Medicine (Baltimore).* 2017 Oct;96(42):e7412.
 143. Plecha DM, Pham RM, Klein N, Coffey A, Sattar A, Marshall H. Addition of Shear-Wave Elastography during Second-Look MR Imaging–directed Breast US: Effect on Lesion Detection and Biopsy Targeting. *Radiology.* 2014 Sep;272(3):657–64.
 144. Jales RM, Dória MT, Serra KP, Miranda MM, Menossi CA, Schumacher K, i sur. Power Doppler Ultrasonography and Shear Wave Elastography as Complementary Imaging Methods for Suspected Local Breast Cancer Recurrence. *J Ultrasound Med.*

- 2018 Jun;37(6):1493–501.
145. Agrawal A. Oncoplastic breast surgery and radiotherapy—Adverse aesthetic outcomes, proposed classification of aesthetic components, and causality attribution. *Breast J.* 2019 Mar 1;25(2):207–18.
 146. Barnett GC, West CML, Dunning AM, Elliott RM, Coles CE, Pharoah PDP, *i sur.* Normal tissue reactions to radiotherapy: Towards tailoring treatment dose by genotype. *Nat Rev Cancer.* 2009 Feb;9(2):134-42. doi: 10.1038/nrc2587.
 147. Cebi Olgun D, Korkmazer B, Kilic F, Dikici AS, Velidedeoglu M, Aydogan F, *i sur.* Use of shear wave elastography to differentiate benign and malignant breast lesions. *Diagnostic Interv Radiol.* 2014 May 2;20(3):239–44.
 148. Tian J, Liu Q, Wang X, Xing P, Yang Z, Wu C. Application of 3D and 2D quantitative shear wave elastography (SWE) to differentiate between benign and malignant breast masses. *Sci Rep.* 2017 Jan 20;7:41216. doi: 10.1038/srep41216.
 149. Song EJ, Sohn YM, Seo M. Tumor stiffness measured by quantitative and qualitative shear wave elastography of breast cancer. *Br J Radiol.* 2018 Jun;91(1086):20170830. doi: 10.1259/bjr.20170830.
 150. Au FW-F, Ghai S, Lu F-I, Moshonov H, Crystal P. Quantitative Shear Wave Elastography. *Acad Radiol.* 2015 Mar;22(3):269–77.
 151. Partridge SC, Amornsiripanitch N. DWI in the Assessment of Breast Lesions. *Top Magn Reson Imaging.* 2017 Oct;26(5):201–9.

11. ŽIVOTOPIS

Rođen sam u Zagrebu 11. studenog 1986., gdje sam pohađao osnovnu školu „Tin Ujević“ te V. gimnaziju. U srpnju 2011. godine diplomirao sam integrirani preddiplomski i diplomski studij medicine na Medicinskom fakultetu Sveučilišta u Zagrebu. Pripravnički staž odradio sam na KBC „Sestre milosrdnice“, a nakon položenog stručnog ispita (2013. godine) radio sam kao liječnik na zamjeni u ordinacijama obiteljske medicine na širem području grada Zaprešića. U travnju 2015. godine započeo sam specijalizaciju iz kliničke radiologije na Kliničkom zavodu za dijagnostičku i intervencijsku radiologiju KB „Dubrava“, te sam u srpnju 2020. godine stekao titulu specijalista kliničke radiologije, a u rujnu 2020. i Europsku diplomu iz radiologije (EDiR). Područje interesa su mi dijagnostika dojke i mišićno-koštanog sustava.

Doktorski poslijediplomski studij Biomedicina i zdravstvo Medicinskog fakulteta Sveučilišta u Zagrebu upisao sam 2016. godine, a u sklopu specijalističkog usavršavanja polazio sam i Specijalistički poslijediplomski studij iz radiologije.

Aktivno sam sudjelovao na domaćim i stranim tečajevima i znanstvenim skupovima iz opće radiologije te radiologije dojke i mišićno-koštanog sustava. Sudjelovao sam u objavi 8 znanstvenih radova, više izlaganja na međunarodnim skupovima te dvije knjige. Član sam Hrvatske liječničke komore, Hrvatskog društva radiologa, European Society of Radiology.

Govorim engleski i njemački jezik.

Oženjen sam, otac dvogodišnjeg dječaka.