

Određivanje volumena fetalnih pluća trodimenzionalnim ultrazvukom

Mirić Tešanić, Danka

Doctoral thesis / Disertacija

2007

Degree Grantor / Ustanova koja je dodijelila akademski / stručni stupanj: **University of Zagreb, School of Medicine / Sveučilište u Zagrebu, Medicinski fakultet**

Permanent link / Trajna poveznica: <https://urn.nsk.hr/urn:nbn:hr:105:088771>

Rights / Prava: [In copyright](#) / [Zaštićeno autorskim pravom.](#)

Download date / Datum preuzimanja: **2024-09-25**



Repository / Repozitorij:

[Dr Med - University of Zagreb School of Medicine Digital Repository](#)





Središnja medicinska knjižnica

Mirić Tešanić, Danka (2007) *Određivanje volumena fetalnih pluća trodimenzionalnim ultrazvukom*. Doktorska disertacija, Sveučilište u Zagrebu.

<http://medlib.mef.hr/545>

**SVEUČILIŠTE U ZAGREBU
MEDICINSKI FAKULTET**

Danka Mirić Tešanić

**Određivanje volumena fetalnih pluća
trodimenzionalnim ultrazvukom**

DISERTACIJA

Zagreb, 2007.

Rad je izrađen u Centru za ultrazvuk i prenatalnu dijagnostiku Klinike za ženske bolesti i porode Sveučilišta u Mainzu (Zentrum für Ultraschalldiagnostik und Pränatale Therapie, Universitäts-Frauenklinik, Mainz), te u Klinici za ginekologiju i porodiljstvo Kliničke bolnice „Mercur“ u Zagrebu.

Zbog dvojnog mentorstva napisan je na hrvatskom i engleskom jeziku.

Voditelji rada: Prof. dr.sc. Asim Kurjak, Zagreb

Prof. dr.sc. Eberhard Merz, Frankfurt

ZAHVALA

Završavajući ovaj rad svjesna sam da njega ne bi bilo bez profesora Eberharda Merza, svih ovih godina pažljivog učitelja i iskrenog prijatelja, koji je idejni začetnik ovoga rada i pod čijom sam brigom započela prikupljati materijal,

bez profesora Asima Kurjaka kod kojeg sam stjecala prva znanja iz ultrazvuka i koji mi je svojim ugledom otvorio vrata klinike u Mainzu,

bez profesora Srećka Ciglara i profesora Maria Podobnika koji su omogućili da tijekom specijalizacije u KB „Merkur” dovršim istraživanje,

bez profesora Stephana Welleka, voditelja Odjela za biostatistiku Instituta u Mannheimu Sveučilišta u Heidelbergu (Abteilung für Biostatistik am ZI Mannheim/Univ. Heidelberg), koji je izradio pouzdanu statistiku, i prof. Josipe Kern sa Škole narodnog zdravlja A. Štampar koja je pomogla u statističkoj analizi,

bez predstavništva tvrtke General Electric iz Zagreba koje je u nekoliko navrata posudilo ultrazvučni aparat za potrebe studije,

bez prijateljske podrške prof. Adele Pavičić urednice medicinske biblioteke u Nakladi Ljevak u Zagrebu,

bez strpljenja moje obitelji,

i na kraju ali nikako ne na posljednjem mjestu, bez cjelokupnoga tima Centra za ultrazvuk klinike u Mainzu, koji mi je za boravka u Njemačkoj iskazivao na svakome koraku svoje srdačno prijateljstvo, svima njima veliko, toplo hvala.

SADRŽAJ

Uvod u rad i njegova svrha	6
a) Trodimenzionalna ultrazvučna tehnologija	6
b) Razvoj fetalnih pluća i nastanak plućne hipoplazije	18
Cilj istraživanja i hipoteza	22
Ispitanice i metode	23
Rezultati	32
Rasprava	85
Zaključak	93
Sažetak	94
Abstract	95
Literatura	96
Životopis	102
Popis priloga	103

POPIS OZNAKA I KRATICA

- CRL – crown rump length – dužina tjeme-trtica
BPD – biparietal diameter – biparijetalni promjer glavice
OFD – occipitofrontal diameter – frontookcipitalni promjer glavice
HC – head circumference – opseg glavice
AC – abdominal circumference – opseg trbuha
Fl – femur length – dužina femura
Ti – tibia
Fi – fibula
Hu – humerus
Ra – radius
Ul – ulna
TTD – transversal thorax diameter – transverzalni promjer prsnoga koša
TSD – sagital thorax diameter – sagitalni promjer prsnoga koša
TC – thoracic circumference – opseg prsnoga koša
VOCAL – virtual organ computer-aided analysis

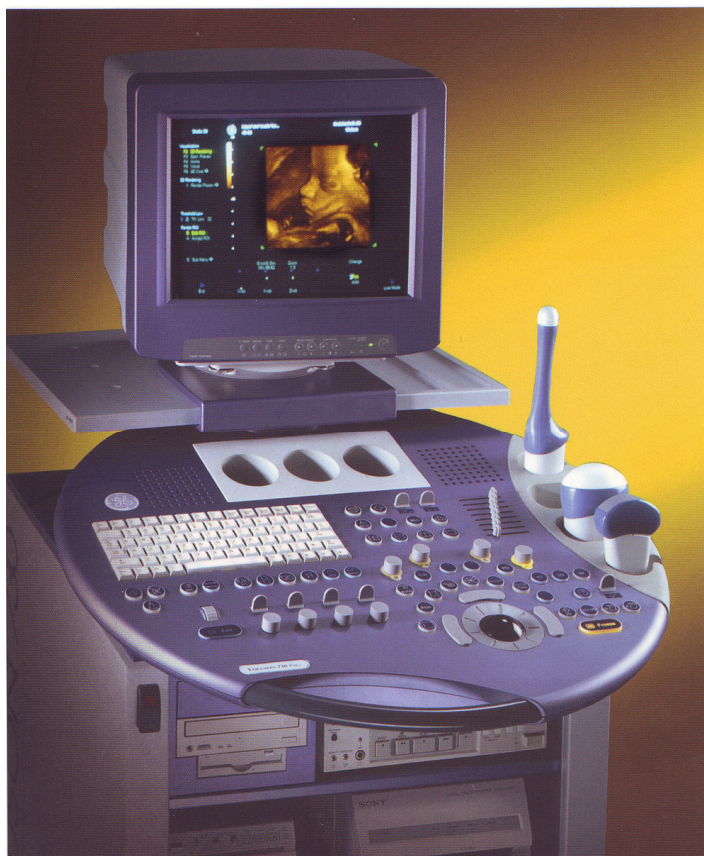
UVOD U RAD I NJEGOVA SVRHA

Koristeći klasičnu dvodimenzionalnu ultrazvučnu tehniku u živoj slici, ultrasoničar, mijenjanjem položaja sonde i prikazivanjem željenoga objekta na ekranu u raznim dvodimenzionalnim presjecima, u svojoj glavi stvara *prostornu* sliku fetusa ili njegova pojedinog dijela. Stvaranje trodimenzionalne, prostorne slike događa se u glavi ultrasoničara spontano, gotovo nesvjesno. To je za ultrazvučnu sliku bilo moguće tvrditi sve do prije desetak godina, dok nije otkrivena mogućnost pretvaranja dvodimenzionalne ultrazvučne slike u trodimenzionalnu.

Tijekom proteklih desetak godina primjena transvaginalnoga i transabdominalnoga 3D ultrazvuka postala je nezaobilaznom u dijagnostici kako u porodništvu, tako i u ginekologiji. Ova je tehnologija posebno dobro došla u porodništvu gdje plodova voda koja okružuje fetus stvara gotovo idealne uvjete za vizualizaciju i detaljan pregled fetusove površine i volumena. Premda je većinu fetalnih malformacija moguće pouzdano otkriti dvodimenzionalnim ultrazvukom, prikaz malformacije u trećoj dimenziji čini ultrasoničara uvjerljivijim u dijagnozi. Ne može se poreći veća preciznost u vizualizaciji, kako normalne fetalne anatomije tako i malformacija, kakvu omogućuje prikaz u tri dimenzije.

Trodimenzionalna ultrazvučna tehnologija

Danas se liječnicima nude 3D ultrazvučni aparati (*slika 1*) različitih proizvođača. Međutim, na tržištu su se prvi pojavili 3D ultrazvučni aparati austrijske tvrtke Kretztechnik.



Slika 1: Trodimenzionalni ultrazvučni aparat Voluson 730 PRO (GE, SAD).

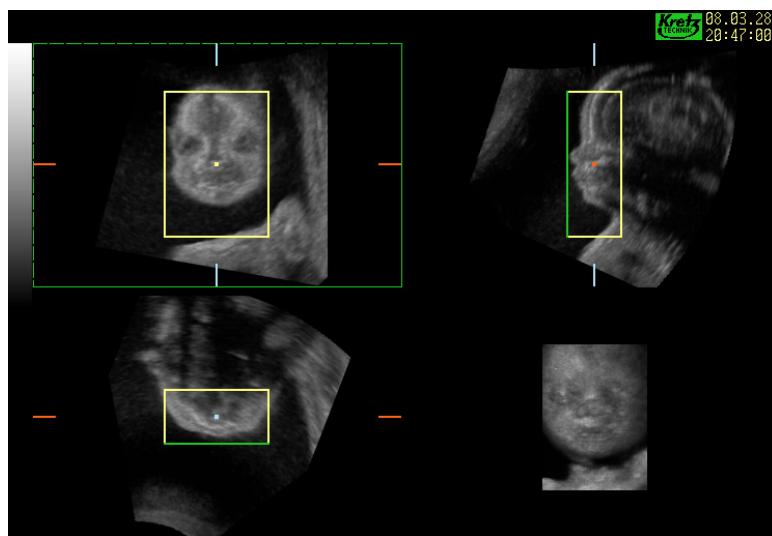
Valja odmah reći da se put do trodimenzionalne slike ne razlikuje od aparata do aparata usprkos različitih njihovih proizvođača. Da bi se do nje došlo valja učiniti:

- dvodimenazionalni prikaz željene strukture u živoj slici,
- skeniranje željenoga volumena,
- obradu volumena i vizualizaciju objekta u 3D multiplanarnom (više-presječnom), površinskom i transparentnom prikazu,
- pohranu volumena u memoriju ultrazvučnoga aparata, privremeno ili trajno.

Konstrukcija 3D ultrazvučne sonde (*slika 2*) omogućuje lepezasto snimanje željenoga volumena „razrezanog u kriške odnosno u presjeke”. Objekt koji se želi snimiti označava se na ekranu ultrazvučnog aparata u dvodimenzionalnoj živoj slici volumenskim okvirom (tzv. volume box). Veličina i izgled tog okvira mogu se ručno podešavati. Pritiskom na tipke aparata pokreće se proces lepezastog slojevitog snimanja željenoga objekta. Kut pod kojim se obavlja snimanje u tri dimenzije (tzv. volume scanning angle) iznosi kod abdominalne sonde od 10° do 75°. Snimanjem se zapravo sabiru podaci za buduću trodimenzionalnu sliku željenog objekta u obliku brojnih tomograma. Svaki je tomogram digitaliziran, a to omogućuje daljnji unos podataka u kompjutor ultrazvučnog aparata. Unutar ultrazvučnoga aparata ti se podaci moraju rekonstruirati trodimenzionalno u 3D kompjutorski niz podataka. Snimljeni se presjeci automatski spremaju u radnu memoriju ultrazvučnog aparata te odmah prikazuju na njegovu ekranu u multiplanarnom prikazu. Radi se o tri dvodimenzionalna međusobno okomita presjeka (sagitalni, transverzalni i koronarni) koji su istodobno prikazani na ekranu aparata i predstavljaju tomograme objekta ili regije koju pregledavamo (*slika 3*). Kako se neki od tih presjeka ne mogu prikazati konvencionalnim ultrazvukom, ovaj način prikaza dijagnostički je više nego koristan. Radi se o zamrznutoj slici snimljene pregledavane regije, a orijentacija unutar ta tri presjeka određena je X, Y i Z



Slika 2: Transabdominalna 3D ultrazvučna sonda i princip lepezastog snimanja.



Slika 3: Lice fetusa u multiplanarnom 3D prikazu. Lijevo gore koronarni presjek, desno gore sagitalni presjek, lijevo dolje transverzalni presjek, desno dolje lice fetusa u površinskom 3D prikazu.

osima (1,2). Ovakav način prikazivanja otvara mogućnost detaljne analize fetalne anatomije.

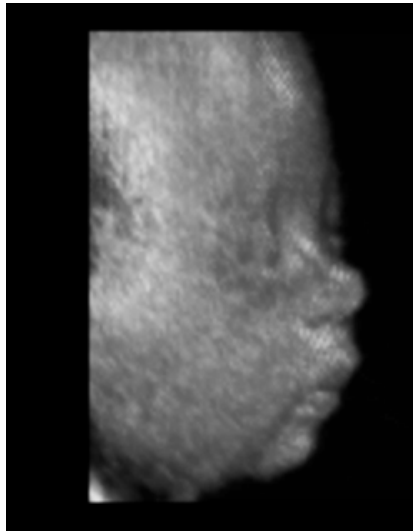
Svjetla točka (kursor) na ekranu predstavlja dodirnu točku triju međusobno okomitih ravnina (v. *sliku 3*). Okretanjem oko odabranoga središta presjeci se postavljaju u pravilan položaj za analizu. Sada je na ekranu na zamrznutoj slici moguće izvršiti dijagnostičku tomografsku analizu snimljenoga materijala milimetarskim pomacima u svim smjerovima unutar snimljenoga volumena. Svaki od tri presjeka (sagitalni, transvarzalni i koronarni) mogu se detaljno tomografski analizirati. Takvu tomografsku analizu nije moguće provesti u dvodimenzionalnoj živoj slici kod koje se analiza zapravo čini ručnim pomicanjem sonde. Kako je volumen pohranjen u radnoj memoriji aparata, uvijek je omogućen povratak na početnu sliku bez gubitka snimljenoga materijala. Takvom tehnikom vizualizacije fetusa u cjelini ili njegovih pojedinih dijelova pregled i sam proces dijagnosticiranja postaju puno precizniji. Omogućen je pregled i u slučajevima kada zbog nepovoljnog fetalnog položaja ili nedovoljne količine plodove vode nije moguće dobiti zadovoljavajući površinski prikaz.

Današnja 3D tehnologija omogućuje, kako je netom spomenuto, pregled fetusa i rekonstrukciju snimljenoga materijala u nekoliko prikaza:

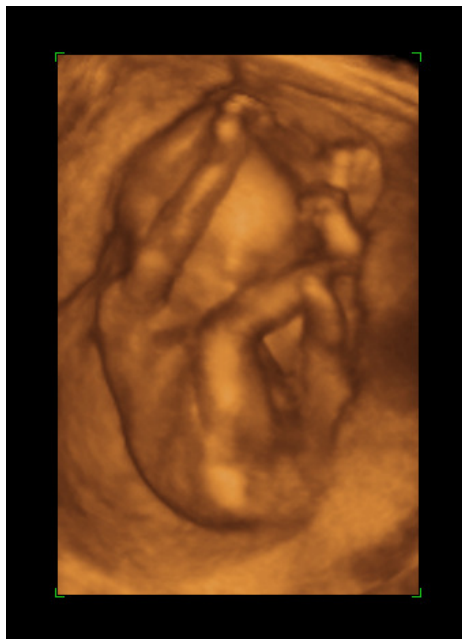
- multiplanarni prikaz
- površinski prikaz
- transparentni prikaz (3,4).

Princip rada i vrijednost **multiplanarnoga prikaza** u dijagnosticiranju upravo je opisan.

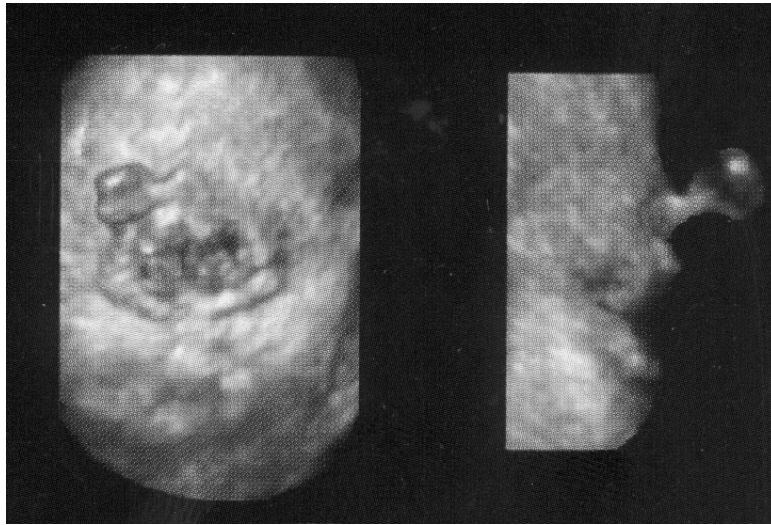
Površinskim prikazom vizualizira se površina fetusa okružena plodovom vodom (tekućinom) (*slike 4 i 5*). Tim prikazom dobiva se „plastična” slika normalne anatomije ali i anomalija (*slike 6 i 7*), posebice „minor” anomalija, npr. rascjep usnice (*slika 8*) i kralješnice (spina bifida) (*slika 9*), zatim anomalija vanjskog spolovila (*slika 10*) te malformacija ili malpozicija ekstremiteta (*slike 11 i 12*) (5-8). Ponovno je riječ o dvodimenzionalnoj slici ali



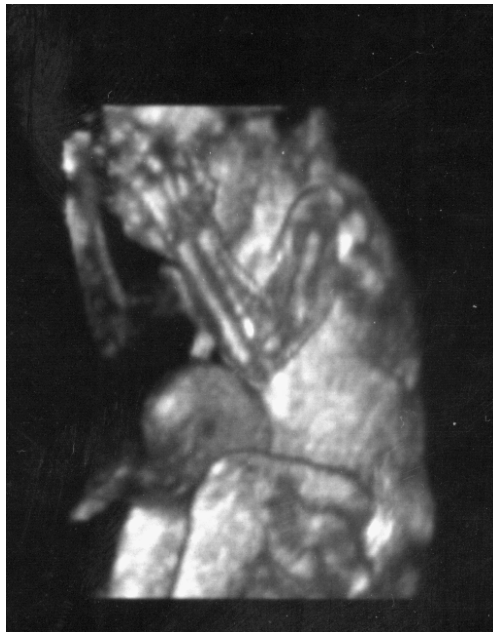Slika 4: Lice fetusa u površinskom 3D prikazu (30 tjedana).



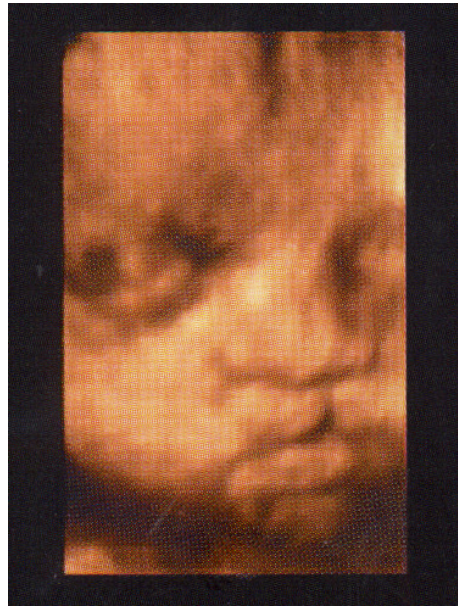Slika 5: Fetus u površinskom 3D prikazu (16 tjedana).



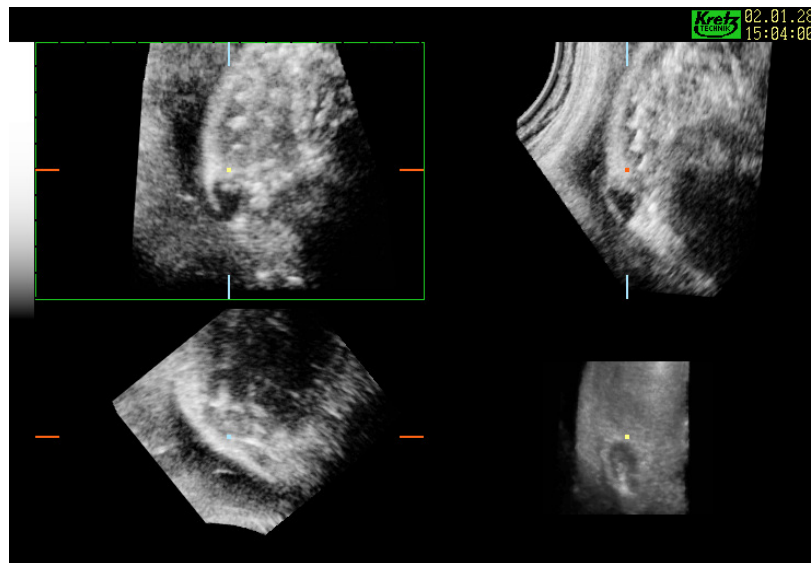
Slika 6: Proboscis - 3D površinski prikaz s lica i iz profila.



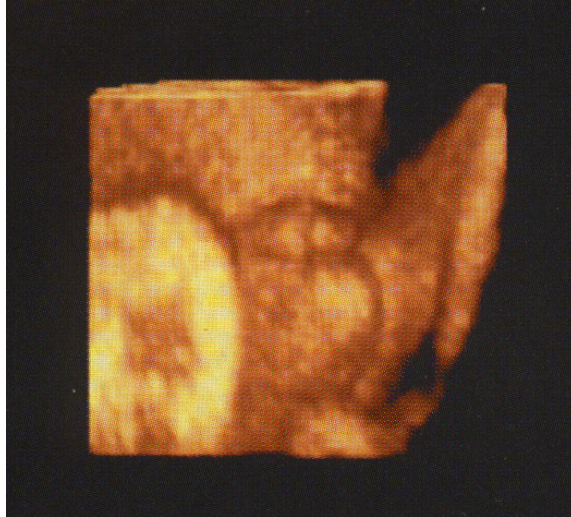
Slika 7: Omfalokela - 3D površinski prikaz.



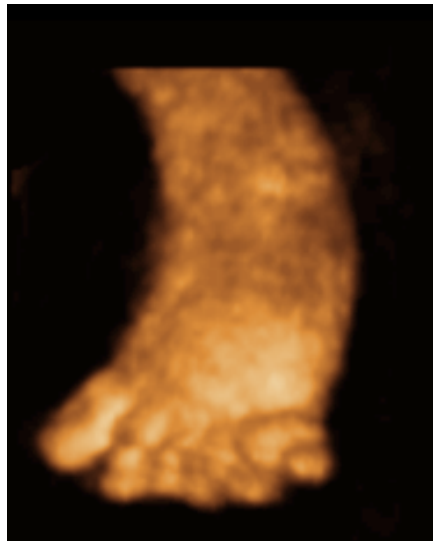
Slika 8: Rascjep usnice – 3D površinski prikaz (32 tjedna).



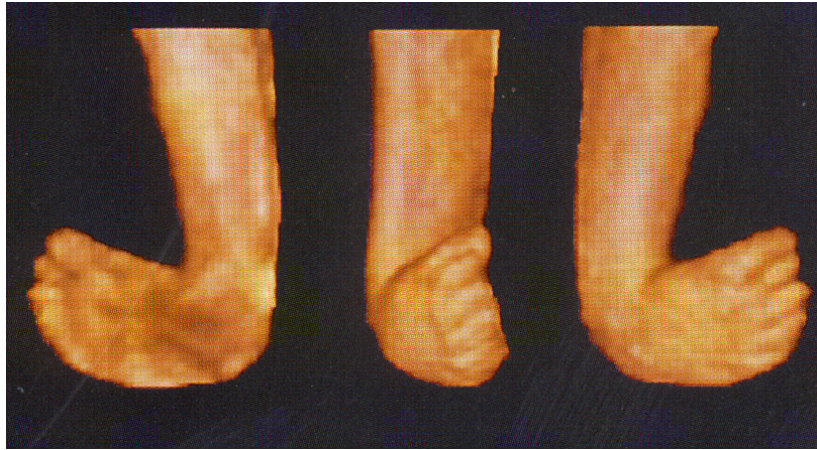
Slika 9: Spina bifida – multiplanarni i površinski 3D prikaz.



Slika 10: Neodređeno (ambigualno) spolovilo - 3D površinski prikaz.



Slika 11: Heksadaktilija – 3D površinski prikaz stopala.



Slika 12: Pes equinovarus - 3D površinski prikaz. Rotacijom oko Y-osi moguće je pregledati stopalo iz različitih kutova.

se njezinim sjenčenjem postiže dojam trodimenzionalnosti. Fetus ili samo jedan njegov dio moguće je sagledati i u površinskom prikazu iz različitih kutova rotacijom volumena oko X, Y, i Z osi što isto pojačava dojam trodimenzionalnosti (*slika 12*). Na taj se način dobije realističan prikaz fetalne anatomije, a omogućen je pregled površine fetusa radi potvrde ili isključenja površinskih defekata (5).

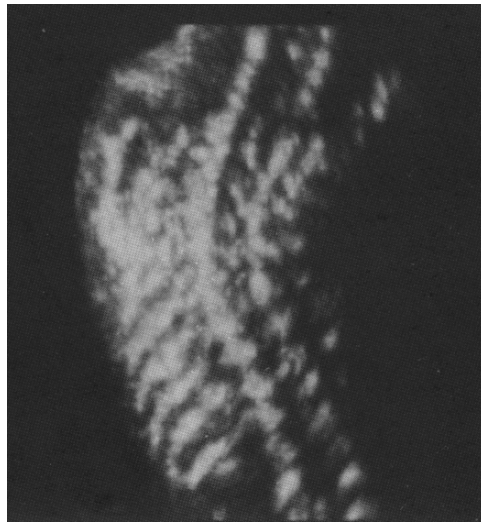
Transparentni prikaz ističe hiperehogene (koštane strukture) i hipohogene strukture (krvne žile i ciste). U porodništvu je transparentni prikaz idealan za prikazivanje fetalnoga skeleta (tzv. babygram) (*slika 13*) što podsjeća na rendgensku snimku.

Prednosti koje ultrasoničaru pruža 3D ultrazvuk u odnosu na klasični 2D ultrazvučni prikaz u živoj slici jesu:

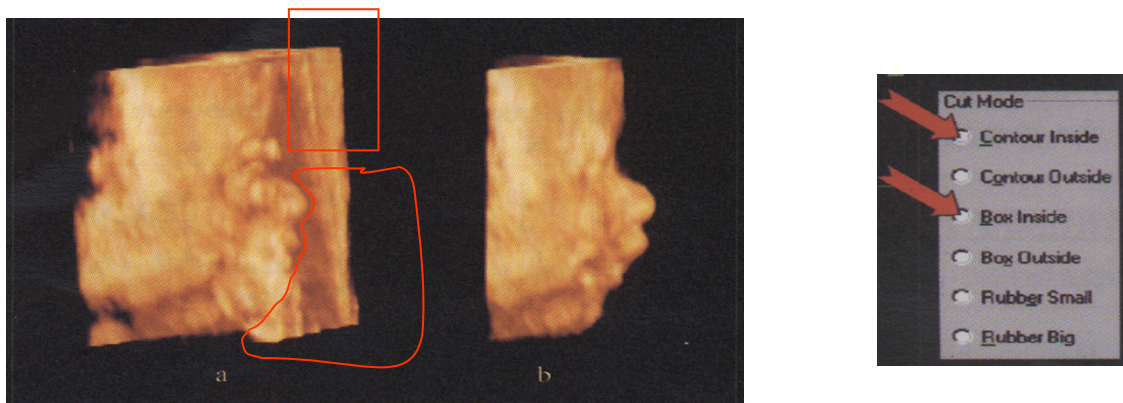
1. analiza skeniranoga volumena u zamrznutoj slici u multiplanarnom prikazu te tako lakše otkrivanje „minor anomalija“;
2. skraćanje trajanja pregleda za trudnicu zbog mogućnosti pohrane skeniranoga volumena i njegove kasnije analize i dorade bez prisutnosti pacijentice;
3. pohrana cjelokupnoga skeniranog volumena bez gubitka podataka;
4. volumetrija organa.

Roditeljima površinski 3D prikaz fetusa omogućuje da vide fetus i njegove strukture gotovo kao na fotografiji. Time im je omogućeno da jasnije razumiju eventualnu anomaliju ploda i njezinu jačinu ili im donosi konačno olakšanje u slučaju isključenja anomalije na koju se sumnjalo.

Obrada skeniranoga materijala u 3D ultrazvučnoj tehnologiji donosi još jednu pogodnost, tzv. „cut-mode“, tj. mogućnost izravne ručne intervencije u zamrznutoj slici (*slika 14*). Riječ je o mogućnosti „izrezivanja“ i „brisanja“ struktura (posteljica, ekstremitet, pupkovina) koje nam onemogućavaju vizualizaciju željenoga dijela, a time i detaljniji pregled, jer leže neposredno ispred njega. Kada je riječ o teškom oligohidramniju ili anhidramniju, tj. kad nam nedovoljna količina plodove vode ne dopušta jasan površinski prikaz, takvim si tehničkim „škarama“ ili „gumicom“ možemo pomoći kako bismo



Slika 13: Transparentni 3D prikaz fetalne kralješnice, tzv. babygram. Vidljiva je već prenatalno uočena patološka skolioza.



Slika 14: Cut mode – mogućnost izravne ručne intervencije na slici.

detaljnije pregledali fetus, naročito njegovu površinu. Intervencija je moguća u multiplanarnom i u površinskom prikazu. Uklanjanje neželjene strukture jednostavno je izvesti: ili se predležea struktura uokviri pravokutnikom željene veličine i time ukloni, ili se označi ručnim opcrtavanjem (tzv. „free-hand” tehnika) i na taj način ukloni s ekrana. Bitno je naglasiti da se izrezivanjem ili brisanjem neželjenih dijelova na slici ne gubi cjelovitost skeniranoga materijala. On u prvotno skeniranom obliku ostaje pohranjen cijelo vrijeme u radnoj memoriji te je moguć uvijek povratak na izvornu sliku. Ako je intervencija na slici brisanjem ili rezanjem bila pogrešna, uvijek je moguć povratak na prethodni korak uz pomoć opcije „undo” ili na sam početak rada na slici (tzv. opcija „undo all”) (9).

Nakon obrade snimljenoga materijala i prikaza željenoga objekta u multiplanarnom, površinskom ili transparentnom prikazu podatke je moguće trajno pohraniti ili u memoriju aparata ili na magneto-optički disk (MOD) od 540-640 MB ili na CD.

Razvoj fetalnih pluća i nastanak plućne hipoplazije

Hipoplazija fetalnih pluća čest je uzrok neonatalnog mortaliteta i morbiditeta. Incidencija plućne hipoplazije iznosi 1,1 na 1000 živorođenih a do smrtnoga ishoda dolazi u oko 70% (5-100%) slučajeva (10).

Osnova za razvoj pluća javlja se u četvrtom tjednu embrionalnoga razvoja na ventralnoj strani kaudalnoga dijela škržnog crijeva. Izduženjem tog izbočenja nastaje laringotrahealna cijev, koja se dijeli na kranijalni i kaudalni dio. Iz kranijalnoga dijela razvijaju se grkljan i dušnik a iz kaudalnoga dijela nastaju bronhi i pluća. Kaudalni dio laringotrahealne cijevi dijeli se na lijevu i desnu granu. Desna grana raste koso u dorzokaudalnom smjeru, a lijeva znatnije poprijeko. Na desnoj grani izrastu tri izbočenja, a na lijevoj dva koja odgovaraju

kasnijim reznjevima pluća. Svako od tih izbočenja raste u dužinu i pritom se dijeli. Tako do rođenja nastaje više od 20 generacija ogranaka koji čine bronhalno deblo. Najmlađi ogranci su bronhioli. Krajem fetalnoga života i u prvo vrijeme nakon rođenja završni bronhalni ogranci podijele se na još nekoliko manjih ogranaka, oni čine respiratornu površinu pluća. To su ductuli alveolares i sacculi alveolares. U fetalnim plućima nema zraka te ona pod mikroskopom nalikuju više nekoj kompaktnoj žlijezdi nego spužvastom plućnom tkivu. Volumen takvih pluća počinje se povećavati od 20. tjedna trudnoće i raste sve do samoga porođaja. Pluća u fetusa dosegnu funkcionalnu zrelost nakon 35. tjedna trudnoće. Za razvoj pluća nužni su respiracijski pokreti i plućna tekućina koju stvara alveolarni epitel i od 16. tjedna trudnoće pa sve do rođenja luči je u fetalna pluća (11-13).

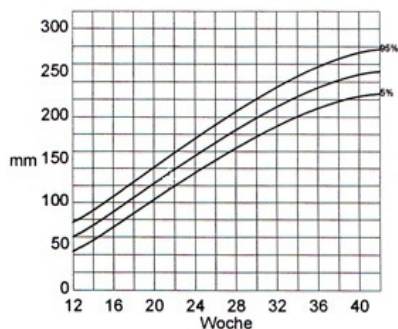
Jedan od najvažnijih događaja u razvoju fetalnih pluća je sinteza i sekrecija surfaktanta kojega luče plućne stanice, tzv. pneumociti tipa II koje se u fetusu stvaraju nakon 20. tjedna trudnoće. Fetalna pluća dosegnu svoju zrelost iza 35. tjedna, nakon lučenja surfaktanta u plućnu tekućinu. Surfaktant smanjuje površinsku napetost alveolarne tekućine. Njegova je sinteza neophodna kako bi pripremila fetalna pluća na prijelaz iz razdoblja u kojem su plućne alveole ispunjene tekućinom u novo razdoblje u kojem će one biti ispunjene zrakom. S prvim udisajem pluća se šire i mijenjaju izgled, boju i konzistenciju. Do te promjene dolazi postupno prvo na prednjim dijelovima pluća, a na bazalnim tek trećeg dana života (11-13).

Plućna hipoplazija nastaje zbog poremećaja u razvoju fetalnih pluća: poremećenog ili nepotpunog razvoja plućnih krila što je posljedica zapravo manjeg broja acinusa ili njihove manje veličine. Takav poremećaj obično nastupa nakon 16. tjedna trudnoće kada je razvoj i grananje bronha/bronhiola već gotovo završeno. U tome stadiju trudnoće poremećaj zahvaća samo bronhalno deblo distalno od respiratornih bronha. Veći bronhi također mogu biti zahvaćeni u slučajevima kad se poremećaj počeo razvijati prije 16. tjedna, odnosno kada je grananje bronha još u tijeku. Do sada poznati čimbenici koji mogu dovesti do plućne hipoplazije su prijevremeno prsnuće plodovih ovoja,

displazija skeleta, jaki oligohidramnij ili anhidramnij (npr. zbog agenezije bubrega), dijafragmalna hernija ili hidrotoraks.

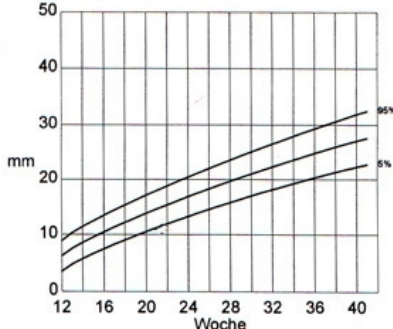
Nomograme za veličinu fetalnih pluća i prsnoga koša temeljene na dvodimenzionalnim ultrazvučnim mjerenjima izradio je prof. Eberhard Merz sa suradnicima i objavio 1995. godine (14). Oni su uočili linearni rast transverzalnog (poprečnog) (transversal thorax diameter – TTD ili Thorax-Transversaldurchmesser) i sagitalnog promjera prsnoga koša (sagital thorax diameter – TSD ili Thorax-Sagittaldurchmesser), kao i opsega prsnoga koša (thoracic circumference – TC ili Thoraxumfang) do 28. tjedna trudnoće. Pred kraj trudnoće krivulja njihova rasta pokazuje blagu stagnaciju. Promjer fetalnih pluća (Lungendurchmesser) slijedi jednaku krivulju rasta od 12. do 40. tjedna trudnoće (v. *dijagrame*).

Knöcherner Thoraxumfang



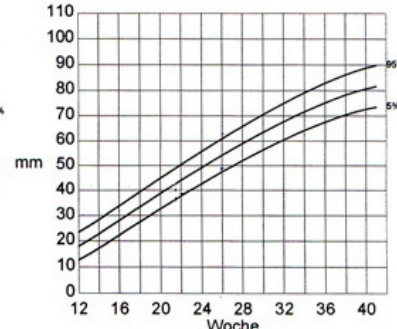
E.Merz, S.Wellek, Ultraschall in Med.17(1996)

Lungendurchmesser links



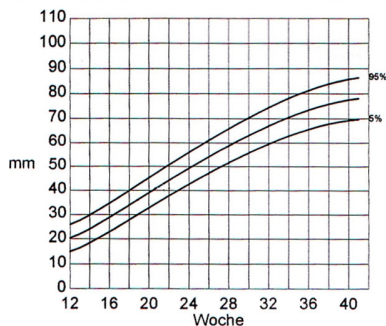
E.Merz, S.Wellek, Ultraschall in Med.17(1996)

Thorax-Sagittaldurchmesser



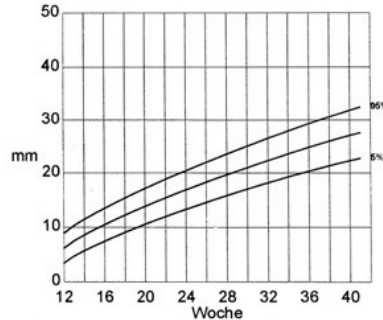
E.Merz, S.Wellek, Ultraschall in Med.17(1996)

Thorax-Transversaldurchmesser



E.Merz, S.Wellek, Ultraschall in Med.17(1996)

Lungendurchmesser rechts



E.Merz, S.Wellek, Ultraschall in Med.17(1996)

Uporabom 3D ultrazvuka moguće je *in vitro* određivanje volumena različitih objekata (15,16). U današnje vrijeme uporabom 3D ultrazvuka, određivanje volumena fetalnih organa postaje gotovo rutinskom radnjom. Volumetriju organa je danas moguće učiniti u multiplanarnom prikazu mjerenjem organa u slojevima ili, što je još novije, VOCAL tehnikom o čemu će biti više rečeno u raspravi.

Dosadašnja praksa pokazuje kako se mjerenjem dimenzija fetalnih pluća i prsnoga koša dvodimanzionalnim, posebno trodimenzionalnim ultrazvukom, sa sigurnošću može pripomoći što ranijem prenatalnom otkrivanju plućne hipoplazije.

CILJ ISTRAŽIVANJA I HIPOTEZA

Cilj ove prospektivne studije bio je odrediti volumen fetalnih pluća 3D ultrazvukom u grupi od 300 zdravih plodova i na osnovi tih mjerenja izraditi nomograme za gestacijsku dob zasebno za desno i za lijevo plućno krilo.

U skupini fetusa s određenim patološkim stanjima koja dovode do plućne hipoplazije (displazija skeleta, hidrotoraks i dr.) zadatak je također bio na isti način izmjeriti volumen pluća i usporediti dobivene vrijednosti volumena s novostvorenim nomogramima, kao i izmjeriti promjer fetalnih pluća konvencionalnim 2D ultrazvukom. Zatim, usporediti rezultate dobivene dvodimenzionalnim i trodimenzionalnim ultrazvučnim mjerenjima te procijeniti koja je metoda preciznija u prenatalnom otkrivanju plućne hipoplazije.

ISPITANICE I METODE

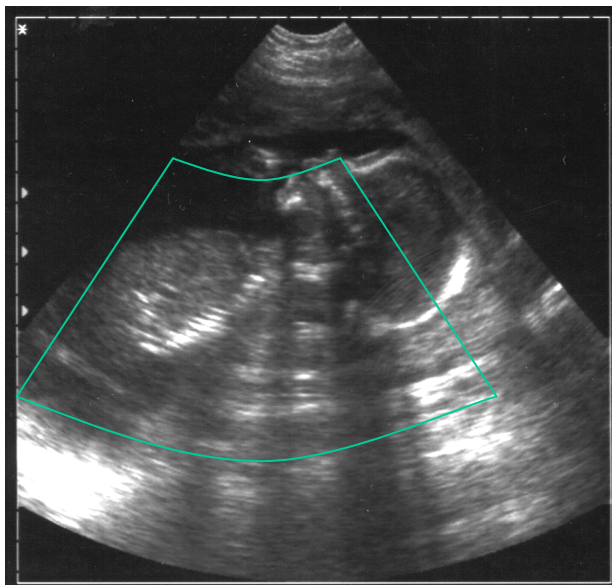
U ovu je prospektivnu studiju uključeno 300 trudnica s jedноплодном trudnoćom. Ovo je, u usporedbi s podacima iz literature, studija koja je uključila do sada najveći broj fetusa za izradu nomograma za volumen fetalnih pluća (v. kasnije objašnjenje u raspravi). Uvršteni su samo zdravi fetusi, dakle bez zastoja u rastu i s dovoljnom količinom plodove vode, gestacijske dobi od 18. do 34. tjedna. Gestacijska dob izračunata je na osnovi prvog dana zadnje menstruacije i uspoređena s vrijednostima dužine tjeme-trtica (CRL) izmjerenim u prvom tromjesečju. Ultrazvučni su pregledi obavljani transabdominalno, uporabom ultrazvučnih aparata Voluson 530 D i kasnije novijeg Voluson 730 PRO (austrijskog proizvođača Kretztechnik, General Electric, SAD). Za preglede je korištena transabdominalna 3D-ultrazvučna sonda od 5 MHz. Sudjelovanje u studiji bilo je dobrovoljno.

Učinjen je redovit ultrazvučni pregled ploda dvodimenzionalnom ultrazvučnom tehnikom u živoj slici. Izmjereni su biparijetalni i frontooccipitalni promjer glavice, opseg glavice, opseg trbuha te dužina dugih kostiju gornjih i donjih ekstremiteta (BPD, OFD, HC, AC, Fe, Ti, Fi, Hu, Ra, Ul). Pregledana je detaljno fetalna anatomija: glavica, mozak, lice, prsni koš, srce (presjek četiri srčane komore i izlazište velikih krvnih žila), cjelovitost fetalne dijafragme, prisutnost želuca, abdominalna insercija pupkovine, fetalni bubrezi, prisutnost mokraćnoga mjehura, cjelovitost fetalne kralješnice, izgled donjih i gornjih ekstremiteta.

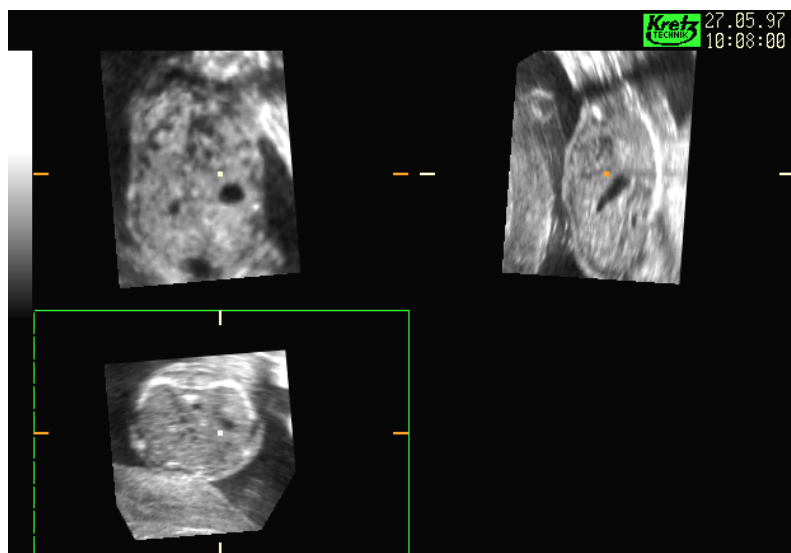
Skeniranju fetalnoga prsnog koša pristupalo se tijekom samoga pregleda kada su uvjeti bili povoljni, tj. kada se fetus prikazao u sagitalnom presjeku te je ispred njega bila dovoljna količina plodove vode koja je osiguravala poželjnu kvalitetu ultrazvučne slike (*slika 15*). Skeniranje nije iziskivalo dulje trajanje redovitoga ultrazvučnog pregleda. Na sliku

odgovarajuće kvalitete postavljao se volumenski okvir (tzv. volume box) čija se veličina ručno podešavala pritiskom tipki na komandnoj ploči aparata, a ovisila je o gestacijskoj dobi i veličini regije koju se željelo skenirati. Maksimalni kut skeniranja (tzv. volume scanning angle) iznosio je 75°. Nakon skeniranja volumen se pohranjivao prvo u radnu memoriju ultrazvučnoga aparata, a tek kasnije, ako je kvaliteta skeniranoga materijala bila zadovoljavajuća trajno je pohranjen na MOD ili CD kako bi ga se naknadno moglo obraditi uz pomoć osobnog računala i „4D View 2000” kompjutorskog programa (Kretztechnik, GE, SAD).

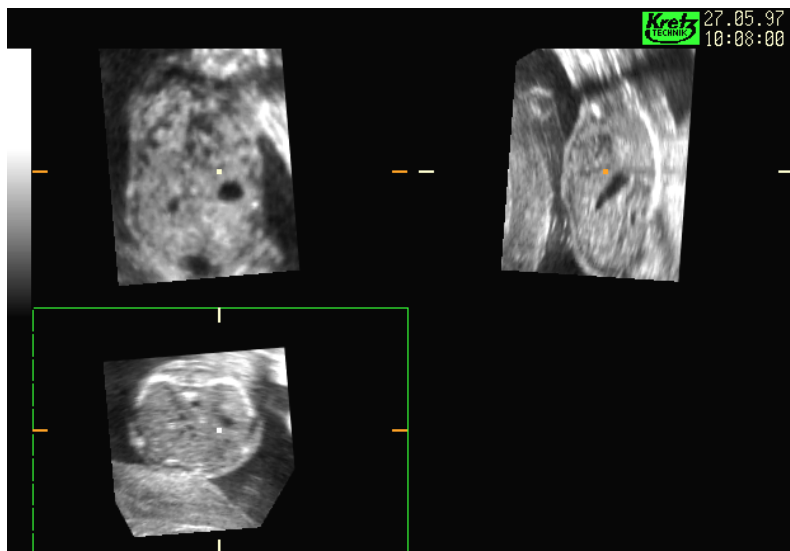
Skenirani je volumen na ekranu osobnoga računala korak-po-korak pregledavan u multiplanarnom načinu prikaza u svakom od tri presjeka: sagitalnom, transverzalnom i koronarnom. Mjerenje volumena provedeno je ručnim opertavanjem obrisa fetalnih pluća kursorom na ekranu osobnoga računala uz pomoć kompjutorskoga miša (*slika 16*). Takvo mjerenje je obavljeno samo u transverzalnom presjeku. Mjerenja su provedena u nekoliko razina fetalnoga prsnog koša, počevši od dijafragme i završivši s klavikulom (*slika 17*). Ta dva pola – donji i gornji – lako su uočljiva na barem jednom od spomenuta tri presjeka – sagitalnom, koronarnom ili transverzalnom. Lijevo plućno krilo mjereno je odvojeno od desnoga (*slika 18 a i b*). Mjereno je samo plućno krilo ne uzimajući u obzir koštani dio prsnoga koša (rebra i kralješnicu). Čineći paralelne pomake (rezove) unutar snimljenoga volumena (tomografska analiza) ručno opertavanje vanjskoga obrisa fetalnih pluća ponavljano je svaki put kada se oblik plućnoga krila promijenio u odnosu na prethodni (slike u nekoliko razina), i tako počevši od dijafragme dok se nije dosegnuo gornji pol plućnoga krila (apeks). Razmak među pojedinim slojevima iznosio je jedan milimetar, što je bilo određeno kompjutorskim programom. Plućno je krilo bilo iznova opertavano od 5 do 8 puta. Računalo je samo uzimalo u obzir udaljenost između pojedinih slojeva i izračunavalo volumen.



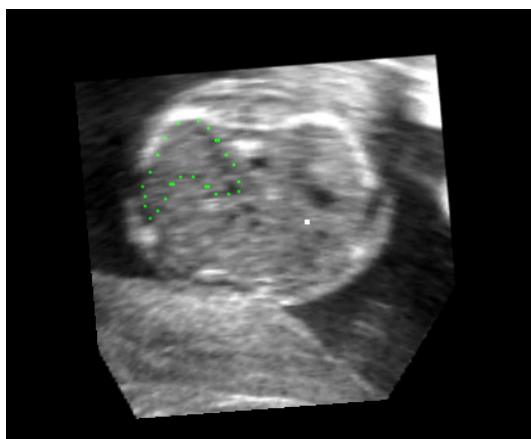
Slika 15: 2D prikaz fetusa u sagitalnom presjeku. Uočava se dovoljna količina plodove vode ispred prsnoga koša kojeg se želi skenirati. Volumenski okvir (tzv. „volume box“) omeđuje na ekranu regiju koju se želi skenirati.



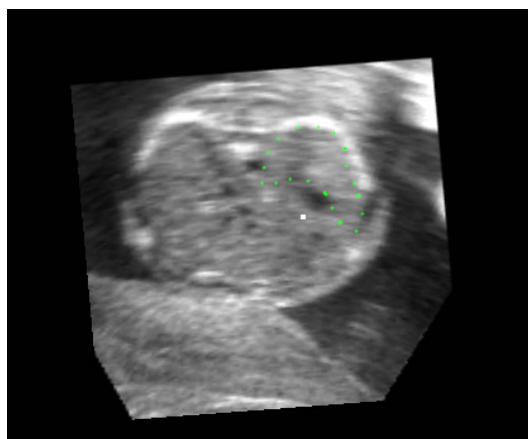
Slika 16: Multiplanarni prikaz fetalnoga prsnog koša. Na sagitalnom presjeku označen je smjer mjerenja plućnih krila.



Slika 17: Multiplanarni prikaz fetalnoga prsnog koša. Strelice pokazuju dijafragmu (mjesto gdje je započinjalo mjerenje) i klavikulu (mjesto gdje je završavalo mjerenje).



a



b

Slika 18 a i b: Desno i lijevo plućno krilo u transverzalnom presjeku. Na slici **a** prikazano je desno plućno krilo koje je bilo opertano (zelene točkice) za mjerenje, a na slici **b** lijevo plućno krilo.

Na osnovi dobijenih vrijednosti volumena sačinjeni su zasebni normogrami za svako plućno krilo. Kod svakog je fetusa (njih ukupno 300) mjerenje volumena za svako plućno krilo provedeno tri puta i kao konačna vrijednost volumena za izradu nomograma uzeta je prosječna vrijednost iz ta tri mjerenja.

Sljedeći korak bio je određivanje volumena fetalnoga srca. Mjerenje je provedeno na isti način kao i za plućna krila samo što se ovdje kursorom opcrtao obris fetalnoga srca (*slika 19*). Mjerenja su obavljena dijelom tijekom sistole a dijelom tijekom dijastole srčanoga ciklusa, tako da izračunata vrijednost volumena fetalnoga srca predstavlja zapravo srednju vrijednost maksimalnoga i minimalnoga volumena fetalnog srca. Donja granica bio je apeks, gornja presjek izlazišta velikih krvnih žila.

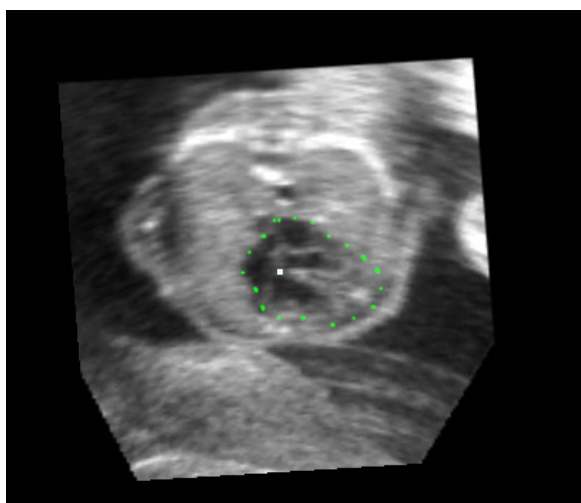
Sva mjerenja obavio je samo jedan ispitivač kako bi se izbjegla interpersonalna varijacija.

Izmjereni podaci obrađeni su uz pomoć statističkog programa koji su zajedno osmislili prof. E. Merz i prof. S. Wellek (1995) (14). Taj je program postao sastavni dio specijalnoga SAS-Macro statističkoga paketa koji je razvijen u Odjelu za biostatistiku Instituta u Mannheimu Sveučilišta u Heidelbergu (Abteilung für Biostatistik am ZI Mannheim/Univ. Heidelberg) voditelj kojega je prof. S. Wellek.

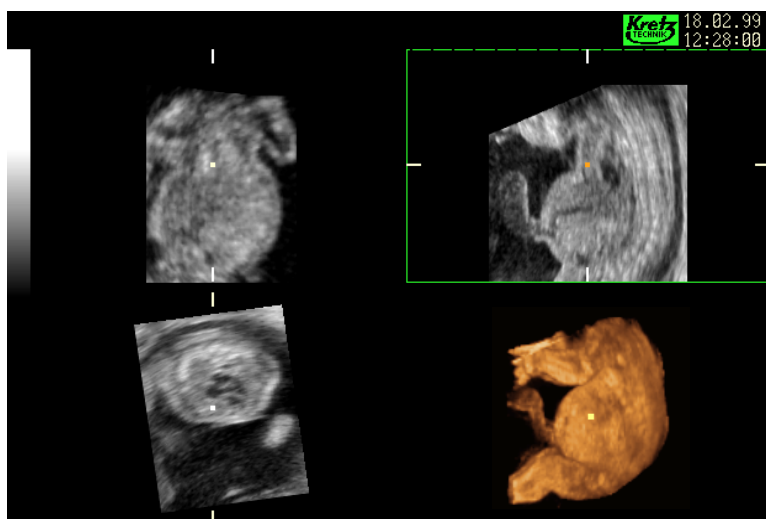
Dobijene vrijednosti volumena fetalnih pluća, fetalnoga srca i prsnoga koša postavljene su u okvire gestacijske dobi za izradu nomograma.

Za usporedbu je određen volumen fetalnih pluća u devet fetusa s displazijom skeleta (*slika 20*), jednog fetusa s hidrotoraksom (*slika 21*) i jednog fetusa s višestrukim malformacijama te jednog fetusa s trisomijom 18. Za njih se sumnjalo da, kao posljedicu osnovne prirodene anomalije, imaju i plućnu hipoplaziju.

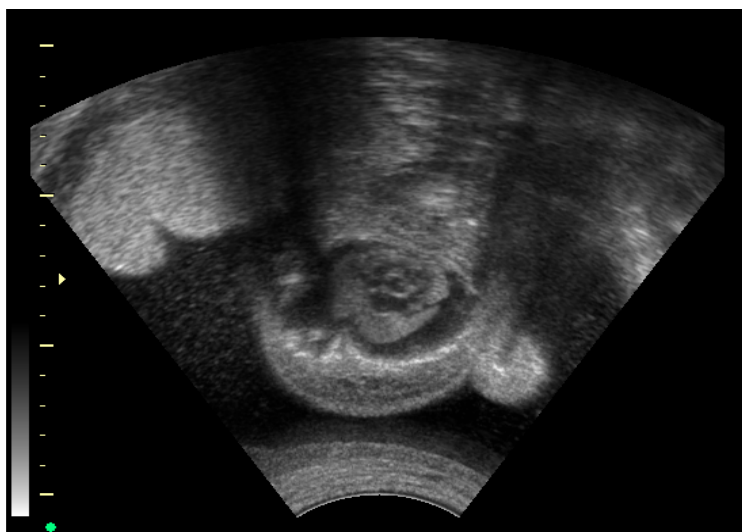U patološkoj skupini fetusa osim volumena pluća izmjeren je i promjer pluća i fetalnoga prsnog koša dvodimenzionalnim ultrazvukom (na način koji su opisali Merz i sur. (14)) te uspoređen s nomogramima tih autora. Nakon što je



Slika 19: Fetalno srce u transverzalnom presjeku opcertano za mjerenje



Slika 20: Fetus s displazijom skeleta (23. tj.) u multiplanarnom i površinskom 3D prikazu. Uočljiv je zvonolik prsni koš



Slika 21: 2D prikaz hidrotoraksa i hidropsa. Unutar prsnoga koša uočava se tekući sadržaj, a ispod kože anasarka.

učinjena i volumetrija pluća vrijednosti volumena pluća uspoređene su s upravo sačinjenim nomogramima za volumen fetalnih pluća. Konačno je učinjena usporedba koja je metoda preciznija u prenatalnom otkrivanju fetalne plućne hipoplazije.

Kada je započelo prikupljanje materijala za izradu nomograma za volumen fetalnih pluća ovo je bila jedna od prvih studija u svijetu koja se bavila 3D ultrazvučnom plućnom volumetrijom i na osnovi toga prenatalnim prepoznavanjem plućne hipoplazije. Prvotno je bilo zamišljeno da u studiju bude uključeno 20 fetusa s hipoplazijom pluća. Taj broj nažalost nije bilo moguće sakupiti ni kroz deset godina izrade ovoga rada. Tijekom boravka u Universitäts-Frauenklinik u Mainzu sakupljena je većina zdravih slučajeva za izradu nomograma i većina patoloških (njih 11), jer je to bio referentni centar za prenatalnu ultrazvučnu dijagnostiku, posebno 3D-UZV dijagnostiku, te su pacijentice u kojih se sumnjalo na neku anomaliju iz raznih dijelova Njemačke bile upućivane upravo ovamo na pregled. Ostali dio materijala sakupljen je u Zagrebu tijekom specijalizacije u KB „Merkur” gdje je 3D ultrazvučni aparat nažalost bio dostupan samo nekoliko puta na kraće vrijeme (1-2 tjedna) kada ga je tvrtka General Electric posuđivala.

U početku je bio cilj dobiti i patohistološku potvrdu plućne hipoplazije u infaustnim slučajevima. Nažalost, ni ovo nije postignuto kod svih patoloških slučajeva kod kojih se temeljem ultrazvučnoga pregleda posumnjalo na hipoplaziju pluća. Razlozi su bili višestruki - ili se do pacijentice kasnije nije moglo doći jer nije bila iz Mainza i nije se više javljala u kliniku za daljnje kontrole te se ne zna kako je trudnoća završila, ili se radilo o pacijenticama koje nisu dopustile obdukciju pobačenoga ploda ili umrloga djeteta (većinom iz vjerskih razloga). Nemogućnost daljnjeg praćenja patoloških pacijentica (radilo se nažalost uvijek samo o jednom ultrazvučnom pregledu u klinici) onemogućilo je davanje odgovora na ovaj ranije postavljeni cilj u radu.

S obzirom na taj „gubitak” patoloških pacijentica, ovako kako je studija bila u početku zamišljena (20 patoloških slučajeva i u slučaju smrtnoga ishoda patohistološka dijagnoza) nije ju bilo moguće u potpunosti provesti ni u

maksimalnom desetogodišnjem periodu za njezinu izradu. Pokazalo se, naime, iz naše prakse a i iz literature gdje se obrađuje daleko manji broj ispitanica, kako su kriteriji - broj ispitanica s patološkim promjenama, njihova obrada, praćenje i prikaz - bili dosta visoko postavljeni. Iz toga proizlazi da bi ispunjenje zadanih kriterija u cijelosti iziskivalo puno duže vremensko razdoblje.

REZULTATI

Podaci su obrađeni uz pomoć SAS-Macro statističkoga paketa koji je razvijen i posebno doraden za potrebe izrade nomograma na Odjelu za biostatistiku Instituta u Mannheimu Sveučilišta u Heidelbergu.

Volumen desnoga plućnog krila iznosio je 1,15 do 4,45 mL u 18. tjednu trudnoće i od 20,56 do 36,15 mL u 34. tjednu trudnoće (*tablica 1, dijagram 1*).

Volumen lijevoga plućnog krila iznosio je 1,17 do 3,55 mL u 18. tjednu trudnoće i od 18,64 do 35,19 mL u 34. tjednu trudnoće (*tablica 2, dijagram 2*).

Kako je vidljivo iz nomograma za volumen fetalnoga srca, njega ima smisla određivati nakon 22. tjedna trudnoće i tada su izmjerene vrijednosti iznosile od 0,12 do 4,65 mL. U 34. tjednu trudnoće dobivene su vrijednosti od 12,13 do 18,82 mL (*tablica 3, dijagram 3*).

Volumen fetalnoga prsnog koša izračunat je kao zbroj desnoga i lijevoga plućnog krila i fetalnoga srca i iznosio je 2,47 do 10,22 mL u 18. tjednu trudnoće i od 51,88 do 88,66 mL u 34. tjednu trudnoće (*tablica 4, dijagram 4*).

Značajan porast volumena fetalnih pluća, srca i prsnoga koša zapažen je s rastom gestacijske dobi. Taj je porast izraženiji od 22. pa do 34. tjedna kojim završavaju naša mjerenja. (*dijagrami 1-4*).

Rezultati *t*-testa pokazuju statistički značajnu razliku između desnoga i lijevoga plućnog krila ($p < .0001$).

Tj.trudnoće	5%	50%	95%
18,0	1,15	2,80	4,45
18,5	1,09	2,94	4,79
19,0	1,09	3,13	5,17
19,5	1,15	3,38	5,61
20,0	1,25	3,67	6,09
20,5	1,40	4,02	6,63
21,0	1,61	4,41	7,22
21,5	1,86	4,86	7,85
22,0	2,16	5,35	8,54
22,5	2,50	5,88	9,27
23,0	2,89	6,47	10,04
23,5	3,33	7,10	10,86
24,0	3,81	7,77	11,73
24,5	4,34	8,49	12,64
25,0	4,90	9,25	13,59
25,5	5,51	10,05	14,58
26,0	6,16	10,89	15,61
26,5	6,85	11,77	16,68
27,0	7,57	12,68	17,79
27,5	8,34	13,64	18,94
28,0	9,13	14,63	20,12
28,5	9,97	15,65	21,34
29,0	10,83	16,71	22,58
29,5	11,72	17,79	23,86
30,0	12,64	18,91	25,17
30,5	13,59	20,04	26,50
31,0	14,56	21,20	27,85
31,5	15,55	22,38	29,22
32,0	16,55	23,58	30,61
32,5	17,56	24,78	32,00
33,0	18,57	25,99	33,40
33,5	19,58	27,18	34,79
34,0	20,56	28,36	36,15

Tablica 1: Tablični prikaz volumena desnoga plućnog krila po tjednima trudnoće (puni tjedan i sredina tjedna) za 5%, 50%, i 95%.

Tj.trudnoće	5%	50%	95%
18,0	1,17	2,36	3,55
18,5	1,09	2,49	3,89
19,0	1,06	2,67	4,27
19,5	1,09	2,90	4,70
20,0	1,15	3,17	5,18
20,5	1,27	3,49	5,71
21,0	1,43	3,85	6,28
21,5	1,63	4,26	6,90
22,0	1,88	4,72	7,56
22,5	2,17	5,22	8,26
23,0	2,51	5,76	9,01
23,5	2,89	6,34	9,80
24,0	3,30	6,96	10,62
24,5	3,76	7,63	11,49
25,0	4,26	8,33	12,41
25,5	4,80	9,08	13,35
26,0	5,37	9,86	14,34
26,5	5,99	10,68	15,37
27,0	6,64	11,53	16,43
27,5	7,32	12,42	17,52
28,0	8,04	13,35	18,65
28,5	8,79	14,31	19,82
29,0	9,58	15,30	21,01
29,5	10,39	16,32	22,24
30,0	11,23	17,36	23,49
30,5	12,10	18,44	24,77
31,0	13,00	19,54	26,08
31,5	13,91	20,66	27,40
32,0	14,84	21,80	28,75
32,5	15,79	22,95	30,11
33,0	16,75	24,11	31,47
33,5	17,70	25,27	32,84
34,0	18,64	26,42	34,19

Tablica 2: Tablični prikaz volumena lijevoga plućnog krila po tjednima trudnoće (puni tjedan i sredina tjedna) za 5%, 50%, i 95%.

Tj.trudnoće	5%	50%	95%
18,0	-	1,18	3,00
18,5	-	1,22	3,09
19,0	-	1,28	3,19
19,5	-	1,36	3,32
20,0	-	1,46	3,48
20,5	-	1,60	3,66
21,0	-	1,75	3,86
21,5	-	1,94	4,10
22,0	-	2,15	4,36
22,5	0,12	2,40	4,65
23,0	0,37	2,67	4,97
23,5	0,63	2,97	5,32
24,0	0,91	3,30	5,70
24,5	1,22	3,66	6,11
25,0	1,57	4,06	6,54
25,5	1,94	4,48	7,01
26,0	2,34	4,93	7,51
26,5	2,78	5,41	8,04
27,0	3,24	5,92	8,60
27,5	3,73	6,46	9,19
28,0	4,25	7,03	9,80
28,5	4,80	7,62	10,44
29,0	5,37	8,24	11,11
29,5	5,97	8,89	11,81
30,0	6,60	9,56	12,53
30,5	7,24	10,26	13,27
31,0	7,91	10,97	14,03
31,5	8,60	11,70	14,81
32,0	9,29	12,45	15,60
32,5	10,00	13,21	16,41
33,0	10,72	13,97	17,22
33,5	11,43	14,73	18,03
34,0	12,13	15,47	18,82

Tablica 3: Tablični prikaz volumena srca po tjednima trudnoće (puni tjedan i sredina tjedna) za 5%, 50%, i 95%.

Tj.trudnoće	5%	50%	95%
18,0	2,47	6,35	10,22
18,5	2,32	6,65	10,98
19,0	2,29	7,08	11,86
19,5	2,39	7,63	12,86
20,0	2,61	8,30	13,99
20,5	2,95	9,10	15,24
21,0	3,42	10,02	16,62
21,5	4,01	11,06	18,11
22,0	4,72	12,22	19,73
22,5	5,54	13,50	21,46
23,0	6,49	14,90	23,31
23,5	7,55	16,41	25,28
24,0	8,73	18,05	27,36
24,5	10,02	19,79	29,56
25,0	11,42	21,65	31,87
25,5	12,93	23,61	34,29
26,0	14,55	25,69	36,82
26,5	16,28	27,86	39,45
27,0	18,11	30,15	42,19
27,5	20,04	32,53	45,02
28,0	22,06	35,01	47,96
28,5	24,18	37,58	50,99
29,0	26,39	40,25	54,10
29,5	28,69	43,00	57,30
30,0	31,06	45,82	60,59
30,5	33,51	48,73	63,94
31,0	36,03	51,70	67,37
31,5	38,61	54,73	70,85
32,0	41,23	57,81	74,39
32,5	43,89	60,92	77,96
33,0	46,57	64,06	81,54
33,5	49,25	67,19	85,12
34,0	51,88	70,27	88,66

Tablica 4: Tablični prikaz volumena prsnog koša po tjednima trudnoće (puni tjedan i sredina tjedna) za 5%, 50%, i 95%.

Volumen pluća izmjeren je i u skupini fetusa s određenim prirođenim anomalijama koje mogu dovesti do plućne hipoplazije. Dobivene vrijednosti volumena pluća uspoređene su s nomogramima. Skupina malformiranih fetusa, njih ukupno 12 uključivala je:

1. displaziju skeleta - 9
 - osteohondrodizplaziju - 1
 - ahondrogenozu - 1
 - tanatoforičnu displaziju skeleta – 5
 - osteogenesis imperfecta - 2
 2. višestruke malformacije fetusa – 1
 3. višestruke malformacije fetusa + hidrotoraks – 1
 4. trisomiju 18 (Edwardsov sindrom) – 1
- Slijedi pojedinačni prikaz patoloških slučajeva.

Slučaj 1. (Mainz)

Pacijentica K.A., 21 godinu, gravida 1, para 0, upućena je na ultrazvučni pregled u 21. tjednu trudnoće (20+3 tj.) zbog sumnje na displaziju skeleta.

Biparijetalni promjer (BPD 55 mm), frontookcipitalni promjer (OFD 66 mm), opseg glavice (HC 200 mm), opseg trbuha (AC 157 mm) odgovarali su 21. tjednu trudnoće dok su vrijednosti dugih kostiju gornjih i donjih ekstremiteta, femur (Fe 17 mm), tibia (Ti 18 mm), fibula (Fi 17 mm), humerus (Hu 24 mm), radius (Ra 10 mm) i ulna (Ul 20 mm) bile veličinom na razini 16. do 18. tjedna trudnoće.

Promjer desnog plućnog krila mjereno prema Merzu i suradnicima (14) iznosio je 11 mm što je odgovaralo 5. centilu za gestacijsku dob.

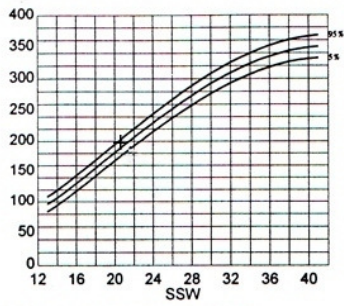
UZV-dijagnoza: Radilo se o izrazitoj mikromeliji s obostranom devijacijom stopala (pes equinovarus) i na osnovi dvodimenzionalnih ultrazvučnih mjerenja postavljenom sumnjom na zastoje u razvoju pluća, dok je ostala vidljiva morfologija ploda djelovala uredno te je temeljem ultrazvučnog pregleda postavljena sumnja na osteogenesis imperfecta s prilično lošom prognozom.

Trodimenzionalnim ultrazvukom u ovoj studiji izmjeren volumen desnog plućnog krila iznosio je 2,55 mL, a lijevog 2,33 mL. Te vrijednosti bile su unutar normalnih vrijednosti za gestacijsku dob i nisu upućivale na hipoplaziju pluća.

Ishod trudnoće: Ishod trudnoće je nažalost nepoznat. Pacijentica se nakon ovoga ultrazvučnog pregleda nije više javljala na pregled u kliniku u Mainzu. Poznato je samo da iz vjerskih razloga nije željela prekid trudnoće.

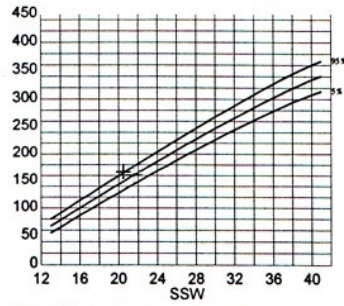
Na dijagramima koji slijede prikazane su izmjerene biometrijske vrijednosti te promjer desnog plućnog krila.

Opseg glave



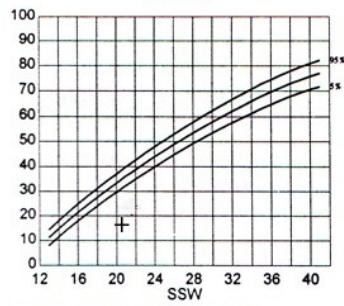
E.Merz, S.Wellek, Ultraschall in Med.17(1996)

Opseg abdomena



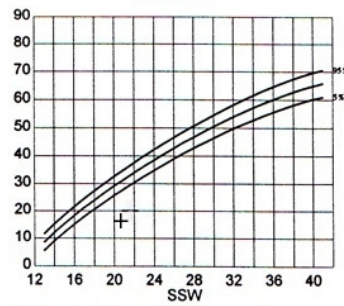
E.Merz, S.Wellek, Ultraschall in Med.17(1996)

Femur



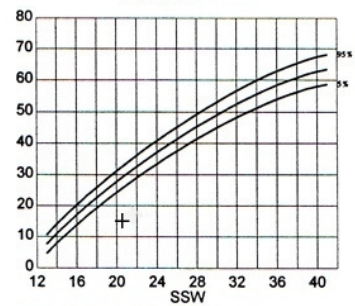
E.Merz, S.Wellek, Ultraschall in Med.17(1996)

Tibia



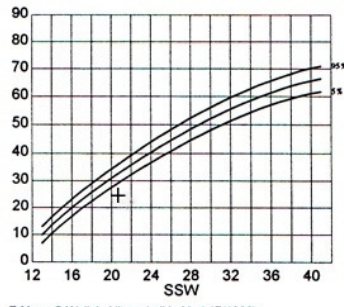
E.Merz, S.Wellek, Ultraschall in Med.17(1996)

Fibula



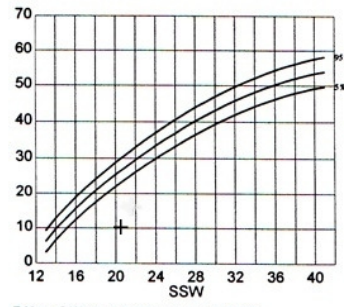
E.Merz, S.Wellek, Ultraschall in Med.17(1996)

Humerus



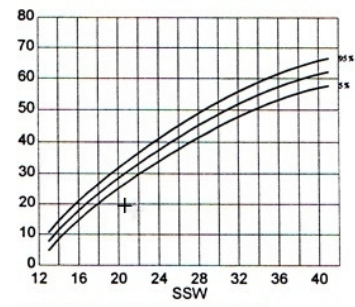
E.Merz, S.Wellek, Ultraschall in Med.17(1996)

Radius



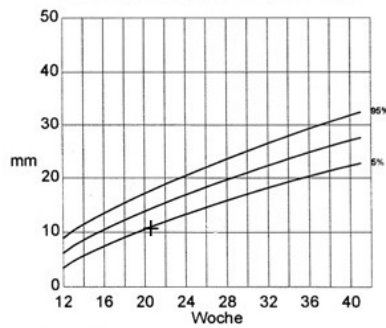
E.Merz, S.Wellek, Ultraschall in Med.17(1996)

Ulna



E.Merz, S.Wellek, Ultraschall in Med.17(1996)

Promjer D plucnog krila



E.Merz, S.Wellek, Ultraschall in Med.17(1996)

Slučaj 2. (Mainz)

Pacijentica H.A., 27 godina, gravida 1, para 0, upućena je na ultrazvučni pregled u 22. tjednu trudnoće (21+4 tj.) zbog sumnje na displaziju skeleta.

Kod pacijentice je u 16. tjednu trudnoće učinjena amniocenteza te dobiven uredan ženski kariotip 46,XX. Biometrijske vrijednosti BPD 52 mm, FOD 61 mm, HC 175 mm bile su na donjoj granici za gestacijsku dob, AC 160 mm unutar normalnih vrijednosti za gestacijsku dob, dok su kosti ekstremiteta odgovarale vrijednostima za 16 do 17 tjedana trudnoće (Fe 23 mm, Ti 20 mm, Fi 17 mm, Hu 22 mm, Ra 16 mm, Ul 18 mm).

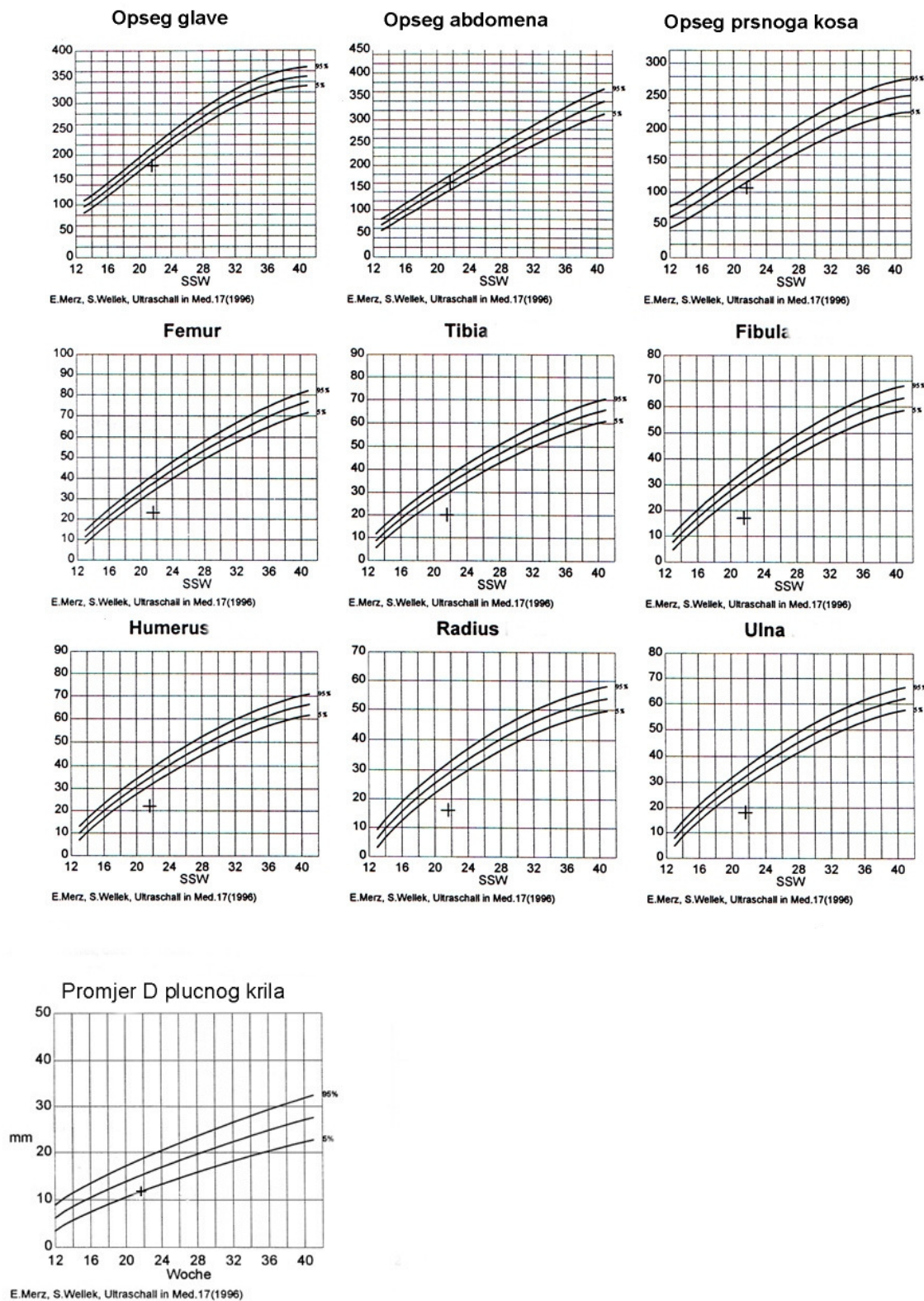
Promjer desnoga plućnog krila iznosio je 12 mm i bio time na 5. centili za gestacijsku dob, a volumen 0,65 mL, dok je volumen lijevoga plućnog krila bio 0,64 mL, a volumen srca 1,01 mL. Radilo se o izrazitoj mikromeliji s poremećenom osifikacijom prsnoga koša i kralješnice.

UZV-dijagnoza: Ultrazvučno je utvrđena smanjena osifikacija kralješnice i prsnoga koša te prenatalno postavljena sumnja na osteohondrodizplaziju, tzv. Ellis van-Creveld sindrom. Dvodimenzionalnim ultrazvukom izmjerene vrijednosti promjera pluća bile su na donjoj granici vrijednosti za gestacijsku dob. Nije nađena patološka zavirutost kostiju, ali se posumnjalo na heksadaktiliju na prstima ruku.

Ishod trudnoće: Kod pacijentice je na njezinu želju u 23. tjednu trudnoće učinjen medicinski indiciran prekid trudnoće instilacijom prostaglandina.

Patohistološka dijagnoza: Bila je riječ o ženskom fetusu težine 265 g s hipoplastičnom mandibulom, izrazito kratkim trupom i izbočenim trbuhom, skraćenih ekstremiteta uz obostrani pes equinovarus. Utvrđena je poremećena osifikacija kralješnice i ekstremiteta uz plućnu hipoplaziju. Dijagnosticirana je osteohondrodizplazija tipa hipohondrogeneze.

Na dijagramima koji slijede prikazane su izmjerene biometrijske vrijednosti te promjer desnog plućnog krila.



Slučaj 3. (Mainz)

Pacijentica J.S., 32 godine, gravida 2, para 0, upućena je na ultrazvučni pregled u 24. tjednu trudnoće (23+1 tj.) zbog sumnje na displaziju skeleta.

Biometrijske vrijednosti glavice (BPD 64 mm, OFD 73 mm, HC 228 mm) i trbuha (AC 196 mm) bile su unutar normalnih vrijednosti za gestacijsku dob, dok su kosti gornjih i donjih ekstremiteta svojom dužinom odgovarale 15. tjednu trudnoće (Fe 21 mm, Ti 16 mm Fi 14 mm, Hu 21 mm, Ra 14 mm, Ul 17 mm).

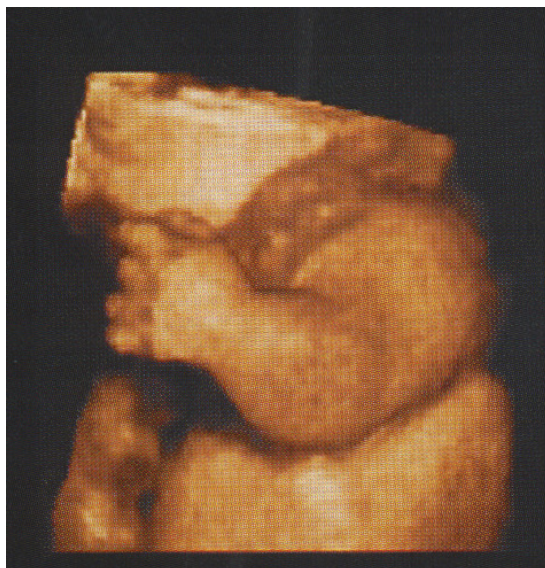Promjer desnoga plućnog krila iznosio je 10 mm, što je upućivalo na plućnu hipoplaziju, izmjerene vrijednosti prsnog koša TTD 38 mm, TSD 36 mm i TC 138 bile su također ispod 5. centile za dob. Volumen desnoga plućnog krila iznosio je 2,15 mL, lijevoga 1,89 mL, a srca 1,26 mL.

Mozak, lice, srce, trbušna stijenka i probavni sustav bili su uredne građe.

UZV-dijagnoza: Sumnja na displaziju skeleta nespojivu sa životom (ahondrogeneza) (*slika 22*).

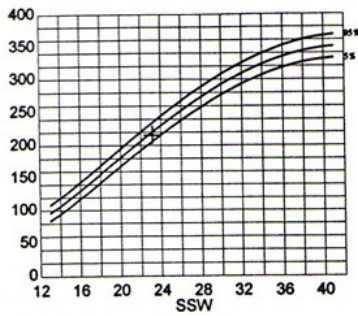
Ishod trudnoće: Ishod trudnoće je nažalost nepoznat. Pacijentica se nakon ovog ultrazvučnog pregleda više nije javljala na pregled u kliniku u Mainzu.

Na dijagramima koji slijede prikazane su izmjerene biometrijske vrijednosti te promjer desnog plućnog krila, poprečni i sagitalni promjer prsnog koša i njegov opseg.



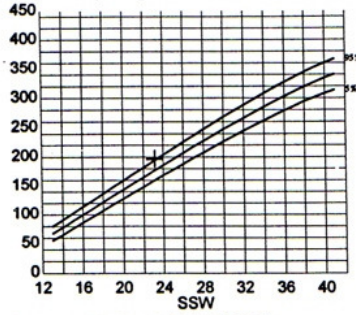
Slika 22: Fetus s displazijom skeleta – 3D površinski prikaz.

Opseg glave



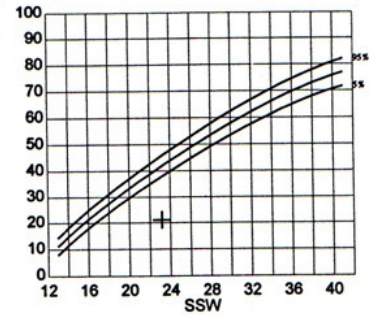
E.Merz, S.Wellek, Ultraschall in Med.17(1996)

Opseg abdomena



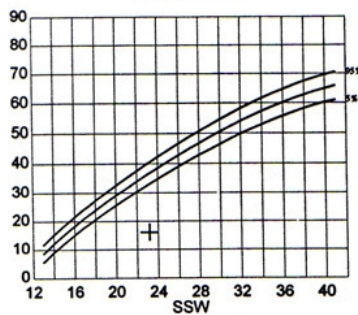
E.Merz, S.Wellek, Ultraschall in Med.17(1996)

Femur



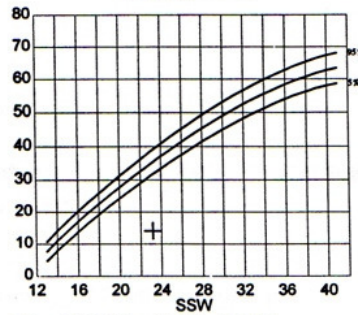
E.Merz, S.Wellek, Ultraschall in Med.17(1996)

Tibia



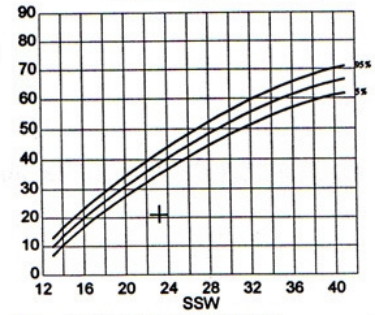
E.Merz, S.Wellek, Ultraschall in Med.17(1996)

Fibula



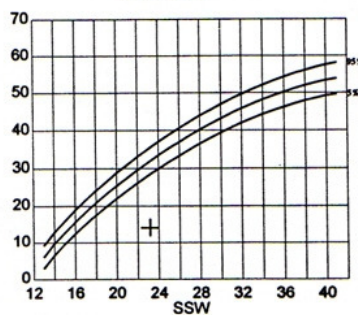
E.Merz, S.Wellek, Ultraschall in Med.17(1996)

Humerus



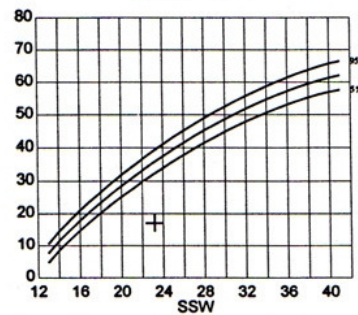
E.Merz, S.Wellek, Ultraschall in Med.17(1996)

Radius

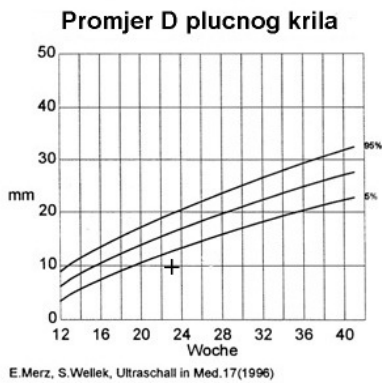
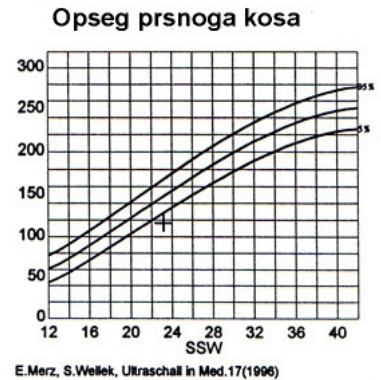
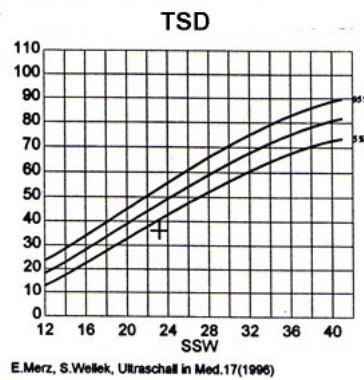
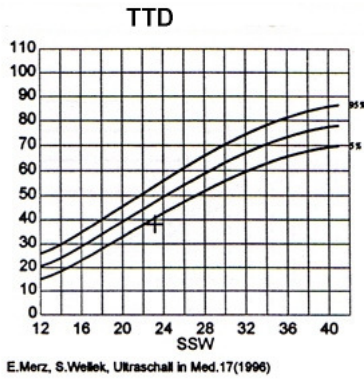


E.Merz, S.Wellek, Ultraschall in Med.17(1996)

Ulna



E.Merz, S.Wellek, Ultraschall in Med.17(1996)



TTD – transverzalni promjer prsnoga koša
 TSD – sagitalni promjer prsnoga koša

Slučaj 4. (Mainz)

Pacijentica B.R., 29 godina, gravida 2, para 1, upućena je na ultrazvučni pregled u 35. tjednu trudnoće (34+3 tj.) zbog sumnje na intrauterini zastoj u rastu ploda te sumnje na anomaliju položaja šaka i stopala.

Izmjerene vrijednosti glavice i trbuha (BPD 92 mm, OFD 104 mm, HC 315 mm, AC 285 mm) bile su unutar normalnih vrijednosti za gestacijsku dob, dok su vrijednosti dugih kostiju gornjih i donjih ekstremitata odgovarale 25. do 27. tjedanu trudnoće (Fe 49 mm, Ti 39 mm, Fi 38 mm, Hu 43 mm, Ra 39 mm, Ul 45 mm).

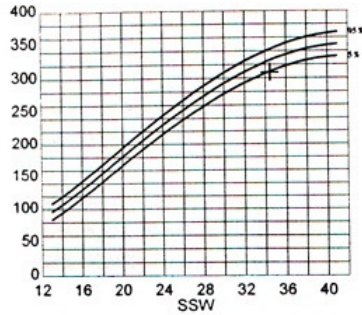
Promjer pluća iznosio je 17 mm, TSD 65 mm, a TTD 59 mm što je ispod 5. centile za gestacijsku dob. Volumen desnoga plućnog krila iznosio je 11,25 mL, lijevoga 7,76 mL što su također vrijednosti ispod 5. centile za gestacijsku dob. Bila je riječ o ženskom plodu s izraženom mikromelijom, izbočenim čelom i hipoplastičnim prsnim košem i plućima.

UZV-dijagnoza: Displazija skeleta nespojiva sa životom.

Ishod trudnoće: Ishod trudnoće je nažalost nepoznat. Pacijentica se nakon ovog ultrazvučnog pregleda više nije javljala na pregled u kliniku u Mainzu.

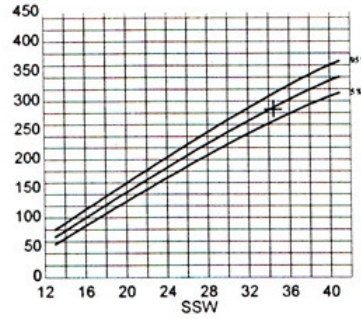
Na dijagramima koji slijede prikazane su izmjerene biometrijske vrijednosti te promjer desnog plućnog krila, poprečni i sagitalni promjer prsnog koša i njegov opseg.

Opseg glave



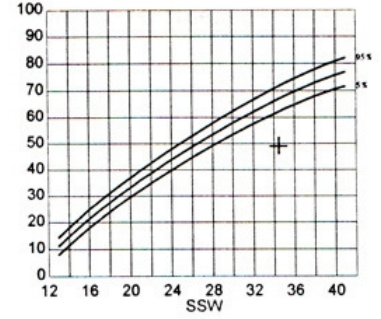
E. Merz, S. Wellek, *Ultraschall in Med.* 17(1996)

Opseg abdomena



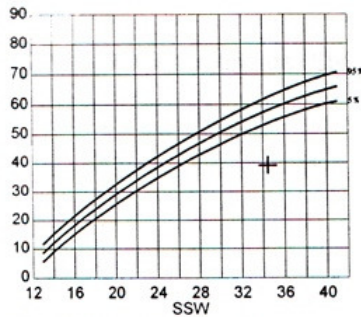
E. Merz, S. Wellek, *Ultraschall in Med.* 17(1996)

Femur



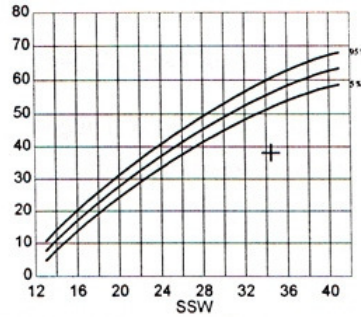
E. Merz, S. Wellek, *Ultraschall in Med.* 17(1996)

Tibia



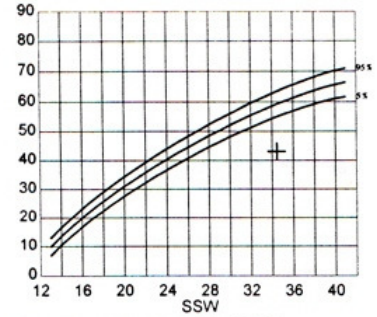
E. Merz, S. Wellek, *Ultraschall in Med.* 17(1996)

Fibula



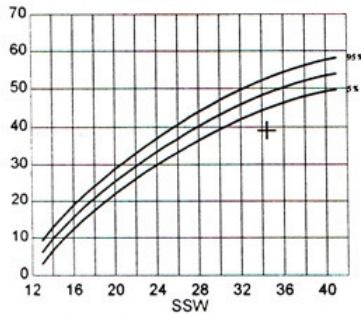
E. Merz, S. Wellek, *Ultraschall in Med.* 17(1996)

Humerus



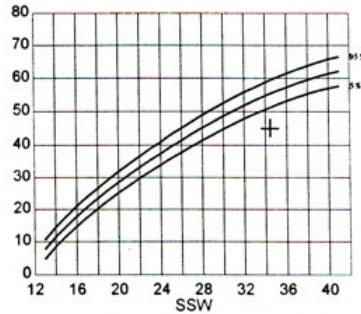
E. Merz, S. Wellek, *Ultraschall in Med.* 17(1996)

Radius



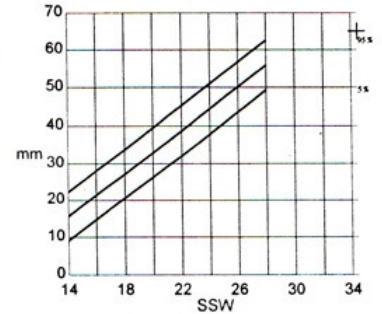
E. Merz, S. Wellek, *Ultraschall in Med.* 17(1996)

Ulna

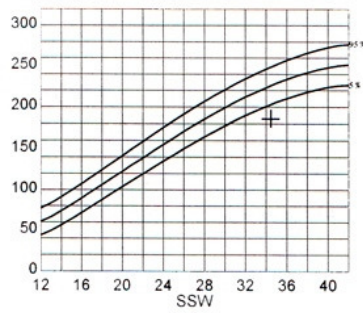


E. Merz, S. Wellek, *Ultraschall in Med.* 17(1996)

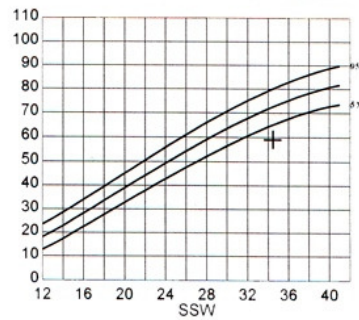
Duzina stopala



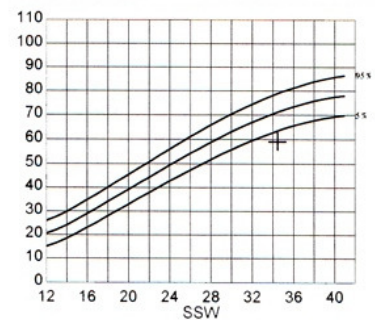
Harris Birthright 1995

Opseg prsnog kosa

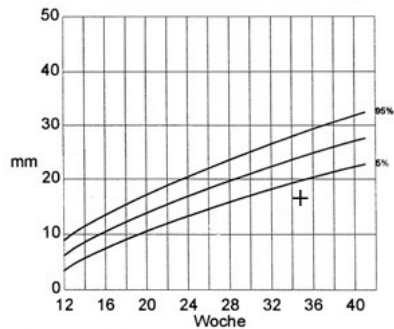
E.Merz, S.Wellek, Ultraschall in Med.17(1996)

TSD

E.Merz, S.Wellek, Ultraschall in Med.17(1996)

TTD

E.Merz, S.Wellek, Ultraschall in Med.17(1996)

Promjer D plucnog krila

E.Merz, S.Wellek, Ultraschall in Med.17(1996)

TSD – sagitalni promjer prsnoga koša
 TTD – transverzalni promjer prsnoga koša

Slučaj 5. (Mainz)

Trudnica S.K., 28 godina, gravida 1, para 0, upućena je na ultrazvučni pregled s 23 tjedna trudnoće zbog sumnje na displaziju skeleta.

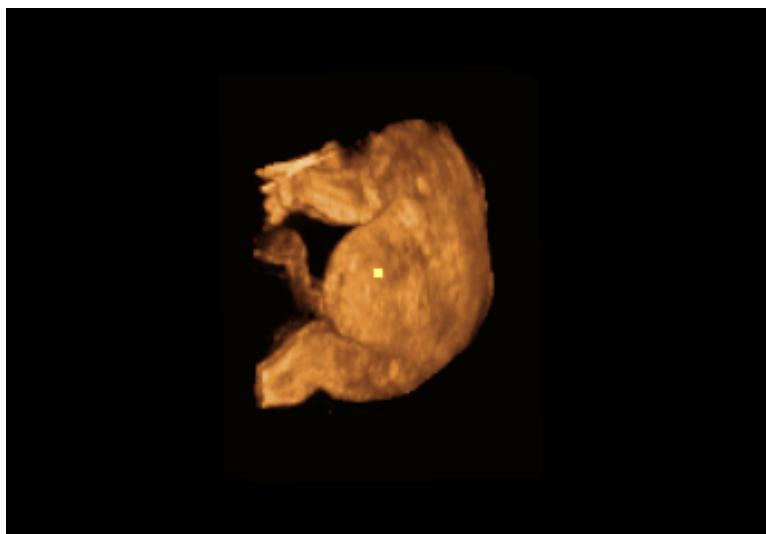
Uz, za gestacijsku dob izmjerene normalne vrijednosti glavice BPD 60 mm, OFD 75 mm, opsega glavice (HC) 212 mm te opsega trbuha (AC) 180 mm, uočeni su skraćeni ekstremiteti (Fe 21 mm, Ti 18 mm, Fi 16 mm, Hu 20 mm, Ra 13 mm, Ul 16 mm) te uzak, zvonolik prsni koš s vrijednostima TTD 36 mm, TSD 35 mm te TC 111,5 mm i promjer desnoga plućnog krila od 10 mm što su vrijednosti ispod 5. centile za gestacijsku dob. Izračunati volumen desnoga plućnog krila iznosio je 1,69 mL, lijevoga 1,65 mL te srca 1,27 mL.

Uz zvonolik prsni koš te zbog toga izbočen trbuh vidio se i tipičan izgled lica fetusa s izbočenim čelom i udubljenim korijenom nosa.

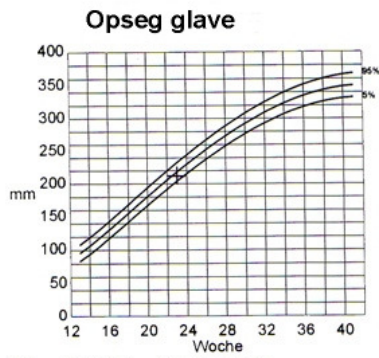
UZV-dijagnoza: Mikromelija s hipoplastičnim prsnim košem i plućnom hipoplazijom. Dijagnosticirana je tanatoforična displazija skeleta nespojiva sa životom (*slika 23*).

Ishod trudnoće: Ishod trudnoće je nažalost nepoznat. Pacijentica se nakon ovog ultrazvučnog pregleda više nije javljala na pregled u kliniku u Mainzu.

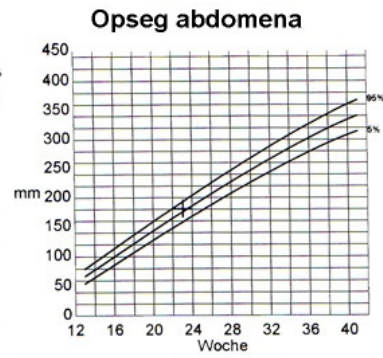
Na dijagramima koji slijede prikazane su izmjerene biometrijske vrijednosti te promjer desnog plućnog krila, poprečni i sagitalni promjer prsnog koša i njegov opseg.



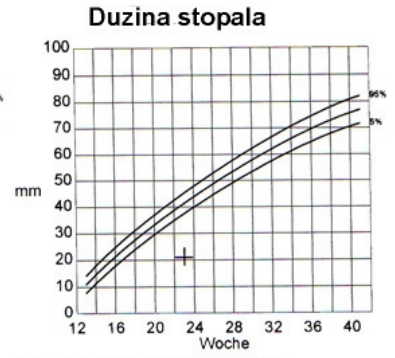
Slika 23: Fetus s displazijom skeleta – 3D površinski prikaz.



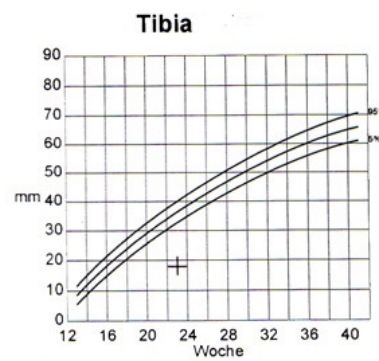
E.Merz, S.Wellek, Ultraschall in Med.17(1996)



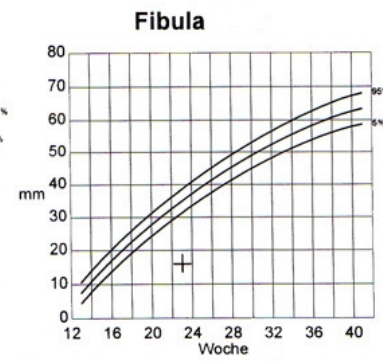
E.Merz, S.Wellek, Ultraschall in Med.17(1996)



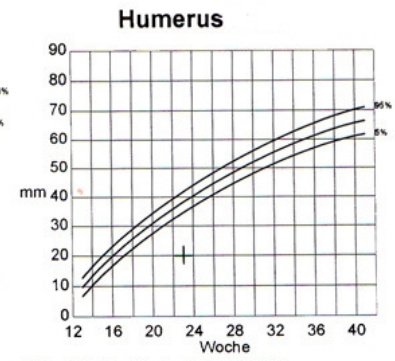
E.Merz, S.Wellek, Ultraschall in Med.17(1996)



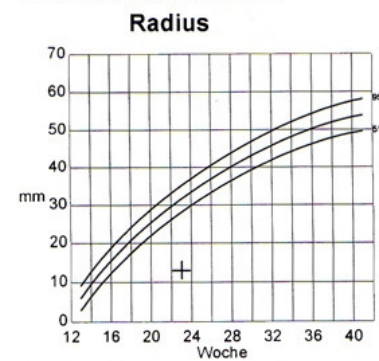
E.Merz, S.Wellek, Ultraschall in Med.17(1996)



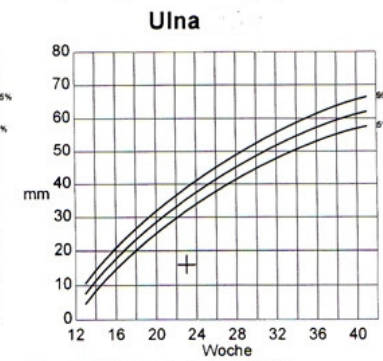
E.Merz, S.Wellek, Ultraschall in Med.17(1996)



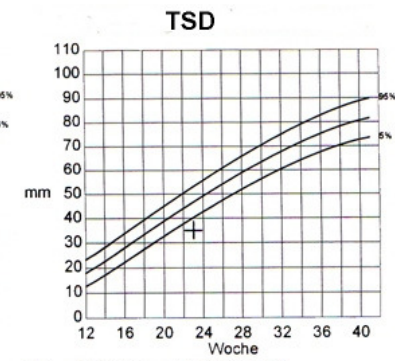
E.Merz, S.Wellek, Ultraschall in Med.17(1996)



E.Merz, S.Wellek, Ultraschall in Med.17(1996)



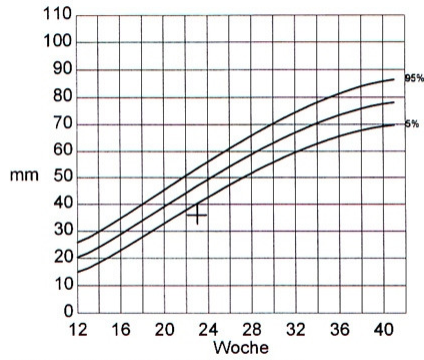
E.Merz, S.Wellek, Ultraschall in Med.17(1996)



E.Merz, S.Wellek, Ultraschall in Med.17(1996)

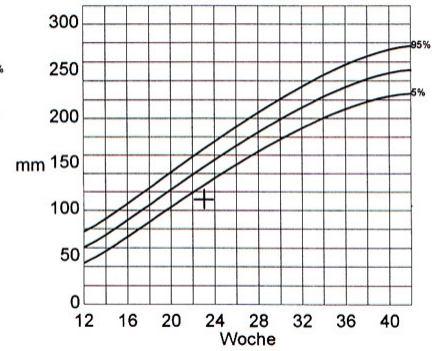
TSD – sagitalni promjer prsnoga koša

TTD



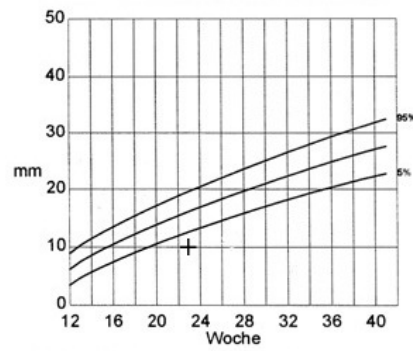
E.Merz, S.Wellek, Ultraschall in Med.17(1996)

Opseg prsnoga kosa



E.Merz, S.Wellek, Ultraschall in Med.17(1996)

Promjer D plucnog krila



E.Merz, S.Wellek, Ultraschall in Med.17(1996)

TTD – transverzalni promjer prsnoga koša

Slučaj 6. (Mainz)

Trudnica S.M., 30 godina, gravida 1, para 0, upućena je na ultrazvučni pregled u 27. tjednu trudnoće (26+6 tj.) zbog sumnje na poremećaj u rastu fetalnih kostiju.

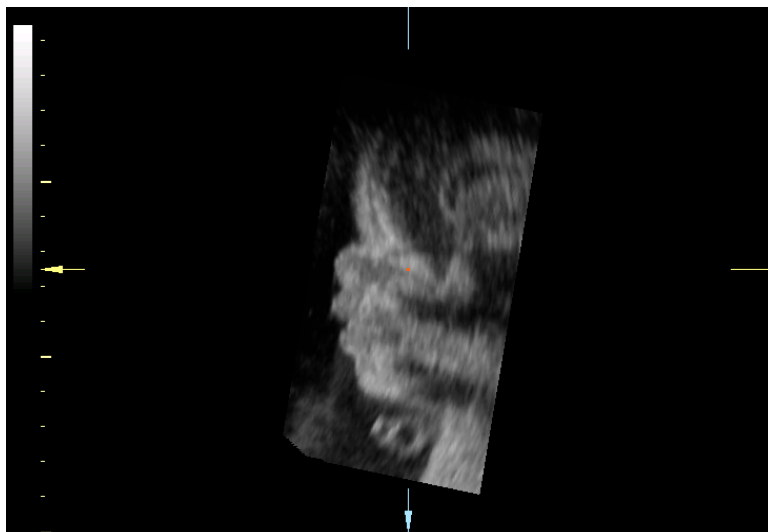Radilo se o muškom plodu čije su biometrijske vrijednosti BPD 85 mm, OFD 97 mm, i opseg glavice 285 mm kao i opseg trbuha 237 mm bile unutar normalnih vrijednosti za gestacijsku dob (više prema 95. centili za dob) dok su kosti gornjih i donjih ekstremiteta dužinom znatno odstupale od normalnih vrijednosti te odgovarale onima između 16. i 17. tjedna trudnoće (Fe 25 mm, Ti 17 mm, Fi 16 mm, Hu 21 mm, Ra 18 mm, Ul 23 mm).

Uočen je i uzak zvonolik prsni koš s hipoplastičnim plućima (TTD je bio 47 mm, TSD 45 mm, a TC 144,5 mm). Promjer desnoga plućnog krila bio je 11 mm. Volumen desnoga plućnog krila iznosio je 3,16 mL, lijevoga 2,78 mL, a srca 3,95 mL sve vrijednosti ispod 5. centile za gestacijsku dob.

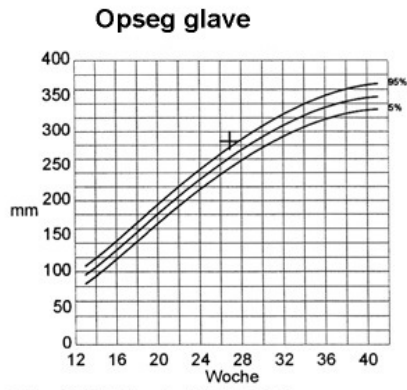
UZV-dijagnoza: Tanatoforična displazija skeleta nespojiva sa životom (*slika 24*).

Ishod trudnoće: Ishod trudnoće je nažalost nepoznat. Pacijentica se nakon ovog ultrazvučnog pregleda više nije javljala na pregled u kliniku u Mainzu.

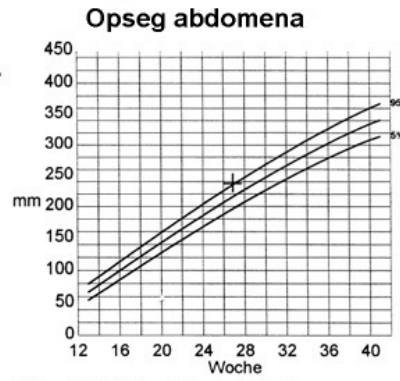
Na dijagramima koji slijede prikazane su izmjerene biometrijske vrijednosti te promjer desnog i lijevog plućnog krila i opseg prsnog koša.



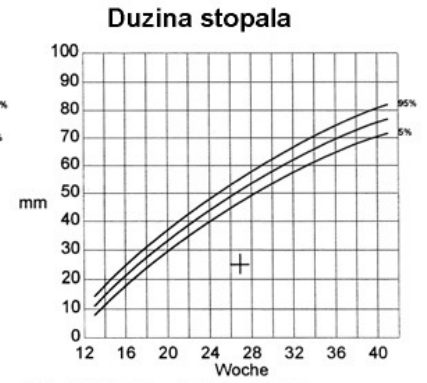
Slika 24: Profil fetusa s displazijom skeleta. Uočava se udubljen korijen nosa.



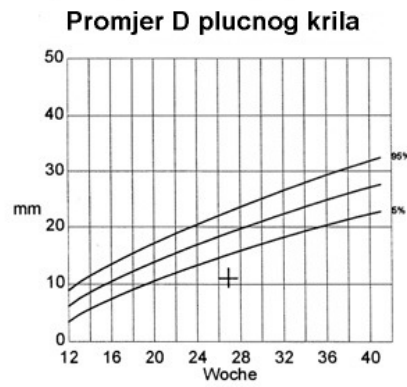
E.Merz, S.Wellek, Ultraschall in Med.17(1996)



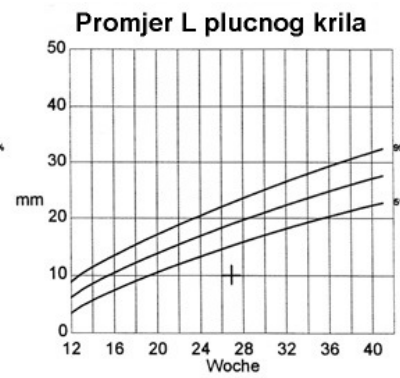
E.Merz, S.Wellek, Ultraschall in Med.17(1996)



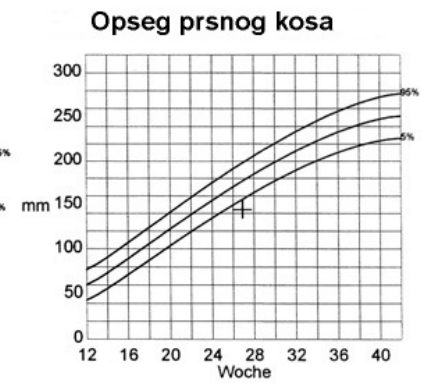
E.Merz, S.Wellek, Ultraschall in Med.17(1996)



E.Merz, S.Wellek, Ultraschall in Med.17(1996)

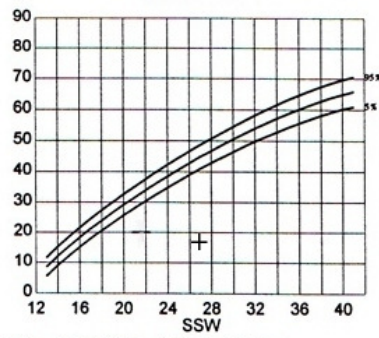


E.Merz, S.Wellek, Ultraschall in Med.17(1996)



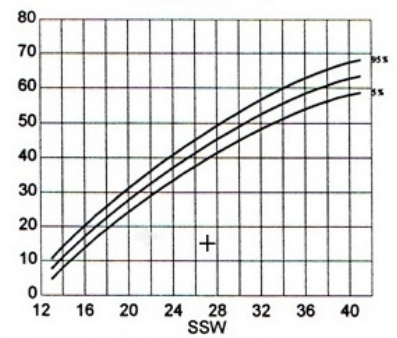
E.Merz, S.Wellek, Ultraschall in Med.17(1996)

Tibia



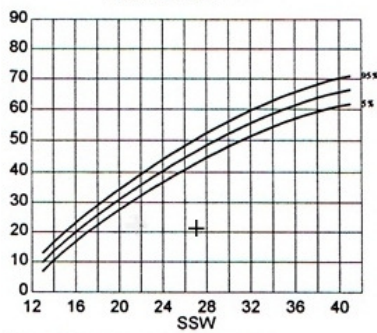
E.Merz, S.Wellek, Ultraschall in Med.17(1996)

Fibula



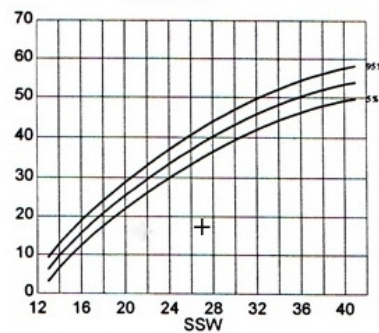
E.Merz, S.Wellek, Ultraschall in Med.17(1996)

Humerus



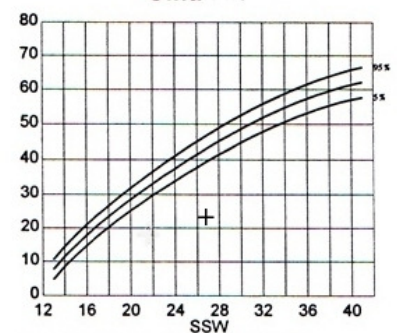E.Merz, S.Wellek, Ultraschall in Med.17(1996)

Radius



E.Merz, S.Wellek, Ultraschall in Med.17(1996)

Ulna



E.Merz, S.Wellek, Ultraschall in Med.17(1996)

Slučaj 7. (Mainz)

Trudnica S.G-M., 30 godina, gravida 2, para 1, upućena je na ultrazvučni pregled u 22. tjednu trudnoće (21+3 tj.) zbog sumnje na displaziju skeleta.

Uz plućnu hipoplaziju utvrđenu na osnovi dvodimenzionalnih mjerenja (promjer lijevoga plućnog krila iznosio je 11 mm) izmjerene su normalne vrijednosti fetalnoga prsnog koša (TTD 41 mm, TSD 39 mm i opseg prsnoga koša 125 mm). Uočeni su i makrocefalija (BPD 69 mm, FOD 87 mm, opseg glavice 245 mm), nisko položene displastične uši, protruzija čela, udubljen korijen nosa, mikromelija gornjih i donjih ekstremiteta (Fe 23 mm, Ti 19 mm, Fi 18 mm, Hu 23 mm, Ra 20 mm, Ul 21 mm) te sindaktilija 4. i 5. prsta desne ruke. Opseg trbuha iznosio je 160 mm.

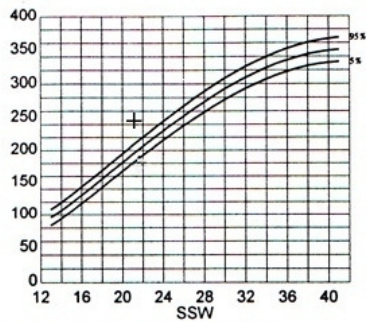
Volumen desnoga plućnog krila izosio je 1,49 mL, lijevoga 1,47 mL, te srca 2,05 mL što je sve upućivalo na plućnu hipoplaziju budući da su izmjerene vrijednosti bile ispod 5. centile za dob.

UZV-dijagnoza: Tanatoforična displazija skeleta s infaustnom prognozom.

Ishod trudnoće: Ishod trudnoće je nažalost nepoznat. Pacijentica se nakon ovog ultrazvučnog pregleda više nije javljala na pregled u kliniku u Mainzu.

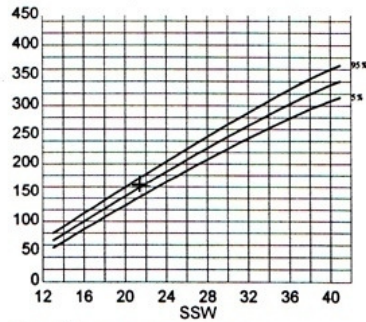
Na dijagramima koji slijede prikazane su izmjerene biometrijske vrijednosti te promjer lijevog plućnog krila, poprečni i sagitalni promjer prsnog koša i njegov opseg.

Opseg glave



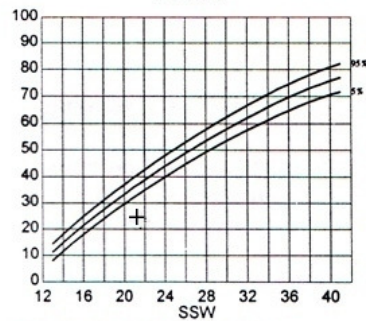
E.Merz, S.Wellek, *Ultraschall in Med.*17(1996)

Opseg abdomena



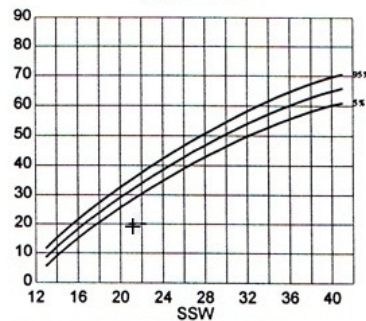
E.Merz, S.Wellek, *Ultraschall in Med.*17(1996)

Femur



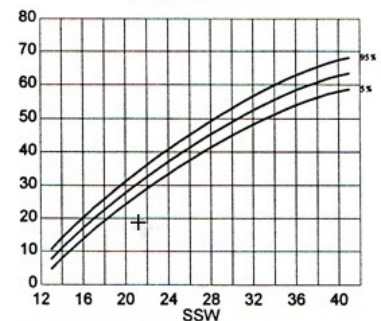
E.Merz, S.Wellek, *Ultraschall in Med.*17(1996)

Tibia



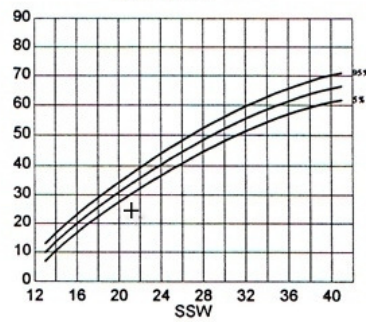
E.Merz, S.Wellek, *Ultraschall in Med.*17(1996)

Fibula



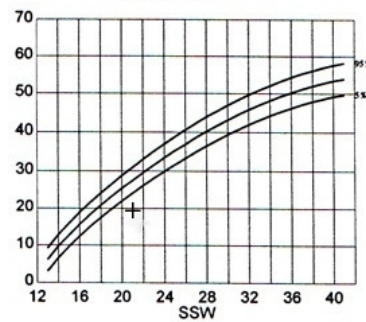
E.Merz, S.Wellek, *Ultraschall in Med.*17(1996)

Humerus



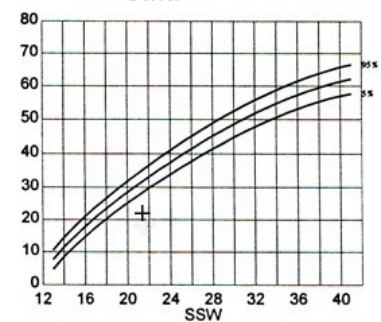
E.Merz, S.Wellek, *Ultraschall in Med.*17(1996)

Radius

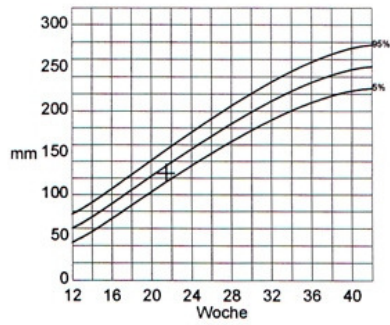


E.Merz, S.Wellek, *Ultraschall in Med.*17(1996)

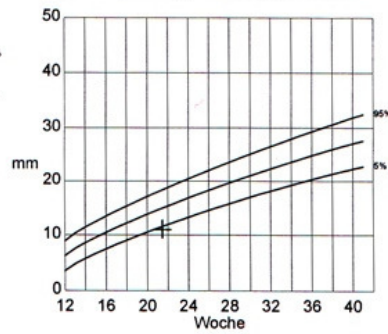
Ulna



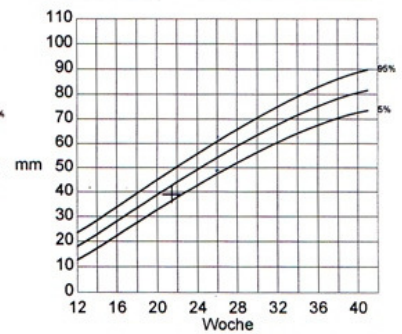
E.Merz, S.Wellek, *Ultraschall in Med.*17(1996)

Opseg prsnoga kosa

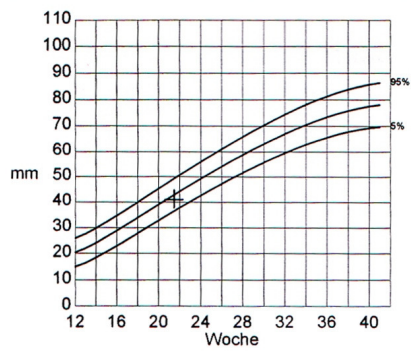
E.Merz, S.Wellek, Ultraschall in Med.17(1996)

Promjer L plucnog krila

E.Merz, S.Wellek, Ultraschall in Med.17(1996)

TSD

E.Merz, S.Wellek, Ultraschall in Med.17(1996)

TTD

E.Merz, S.Wellek, Ultraschall in Med.17(1996)

TSD – sagitalni promjer prsnoga koša
 TTD – transverzalni promjer prsnoga koša

Slučaj 8. (Mainz)

Trudnica Z.S., 32 godine, gravida 2, para 1, upućena je na ultrazvučni pregled u 22. tjednu trudnoće (21+2 tj.) zbog sumnje na rani zastoj u rastu ploda, posebno ekstremiteta.

Kod pacijentice je u 18. tjednu učinjena amniocenteza i dobiven uredan muški kariotip ploda (46,XY). Biometrijske vrijednosti glavice (BPD 52 mm, OFD 59 mm, HC 183 mm) i opsega trbuha (145 mm) bile su unutar normalnih vrijednosti za gestacijsku dob, dok je dužina gornjih i donjih ekstremiteta odgovarala vrijednostima za 15 do 16 tjedana trudnoće (Fe 20 mm, Ti 19 mm, Fi 17 mm, Hu 17 mm Ra 15 mm, Ul 18 mm).

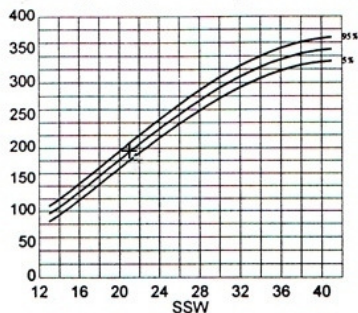
Promjer desnoga plućnog krila iznosio je 8 mm te kao i TTD od 33 mm bio ispod 5. centile za dob. Izmjerena vrijednost TSD od 36 mm još je uvijek bila unutar normalnih vrijednosti premda na donjoj granici za gestacijsku dob. Volumen desnoga plućnog krila iznosio je 1,49 mL, lijevoga 1,33 mL, srca 2,07 mL sve vrijednosti ispod 5. centile za gestacijsku dob.

UZV-dijagnoza: Posumnjalo se na osteogenesis imperfecta tip II s anomalijama donjih ekstremiteta, posebno femura, uz poremećaj u rastu kostiju s infaustnom prognozom zbog sumnje na plućnu hipoplaziju.

Ishod trudnoće: Ishod trudnoće je nažalost nepoznat. Pacijentica se nakon ovog ultrazvučnog pregleda više nije javljala na pregled u kliniku u Mainzu.

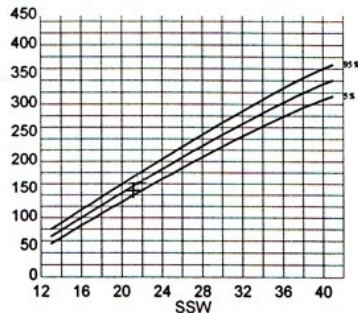
Na dijagramima koji slijede prikazane su izmjerene biometrijske vrijednosti te promjer desnog plućnog krila, poprečni i sagitalni promjer prsnog koša.

Opseg glave



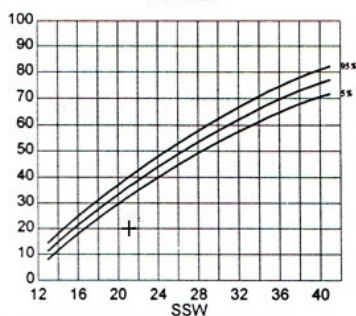
E.Merz, S.Wellek, *Ultraschall in Med.*17(1996)

Opseg abdomena



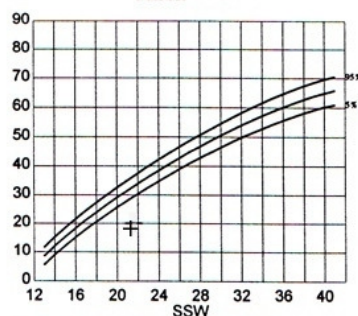
E.Merz, S.Wellek, *Ultraschall in Med.*17(1996)

Femur



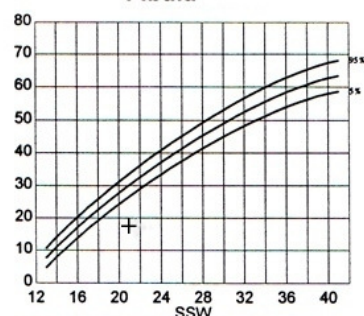
E.Merz, S.Wellek, *Ultraschall in Med.*17(1996)

Tibia



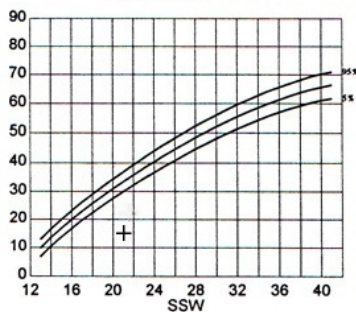
E.Merz, S.Wellek, *Ultraschall in Med.*17(1996)

Fibula



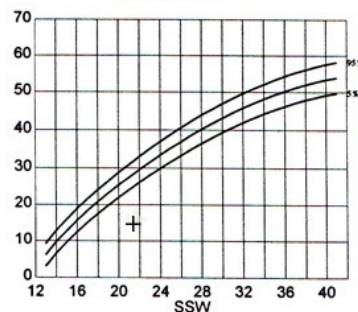
E.Merz, S.Wellek, *Ultraschall in Med.*17(1996)

Humerus



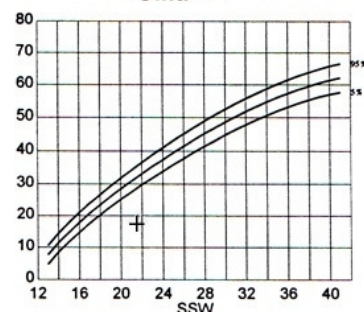
E.Merz, S.Wellek, *Ultraschall in Med.*17(1996)

Radius

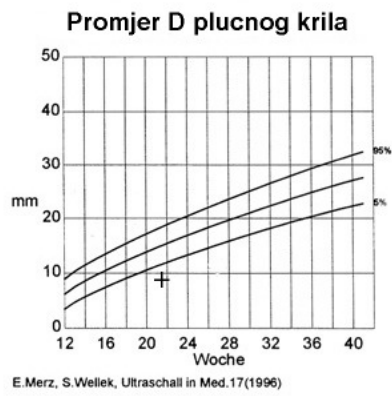
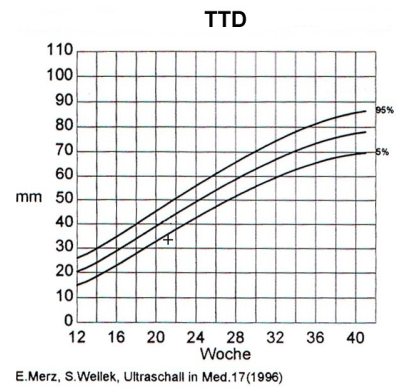
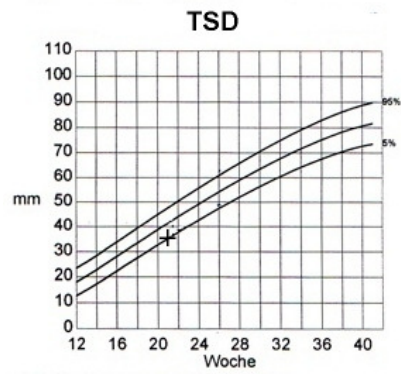


E.Merz, S.Wellek, *Ultraschall in Med.*17(1996)

Ulna



E.Merz, S.Wellek, *Ultraschall in Med.*17(1996)



TSD – sagitalni promjer prsnoga koša
TTD – transverzalni promjer prsnoga koša

Slučaj 9. (Mainz)

Trudnica M.E., 33 godine, gravida 2, para 1, upućena je na ultrazvučni pregled u 30. tjednu trudnoće (29+5 tj.) zbog sumnje na poremećen razvoj ekstremiteta, uzak prsni koš, intrauterini zastoj u rastu ploda i polihidramnij.

Sve izmjerene biometrijske vrijednosti upućivale su na zastoj u rastu ploda: BPD 58 mm, OFD 68 mm, opseg glavice 197 mm, AC 180 mm, Fe 40 mm, Ti 37 mm, Fi 35 mm, Hu 30 mm, Ra 22 mm, Ul 24 mm.

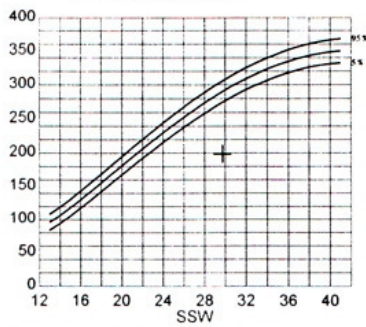
UVZ-dijagnoza: Uz polihidramnij, nađena je brahicefalija, proširen stražnji rog lateralne moždane komore desno (15 mm), nisko položene displastične uši, hipertelorizam uz obostranu hipoplaziju očnih šupljina, proširenje pijelona lijevoga bubrega i cista pupkovine promjera 40 mm. Radilo se o hipotrofičnom fetalnom rastu s početnim hidrocefalusom i mikrognacijom. Pokreti skraćanih ekstremiteta ploda bili su ograničeni uz kontrakture stopala i šaka.

Mjere fetalnoga prsnog koša upućivale su na plućnu hipoplaziju (TC 125 mm, TSD 44 mm, promjer desnoga plućnog krila 15 mm). Volumen desnoga plućnog krila iznosio je 5,12 mL, lijevoga 4,15 mL. Preporučena je kariotipizacija ploda te prekid trudnoće jer je prognoza bila infaustna.

Ishod trudnoće: Pacijentica iz vjerskih razloga nije dopustila niti kariotipizaciju ploda niti prekid trudnoće. Daljnji ishod je nepoznat jer se pacijentica, koja nije živjela u Mainzu, više nije javljala u kliniku na pregled.

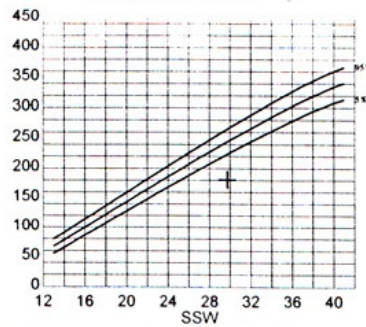
Na dijagramima koji slijede prikazane su izmjerene biometrijske vrijednosti te promjer desnog plućnog krila, sagitalni promjer prsnog koša i njegov opseg.

Opseg glave



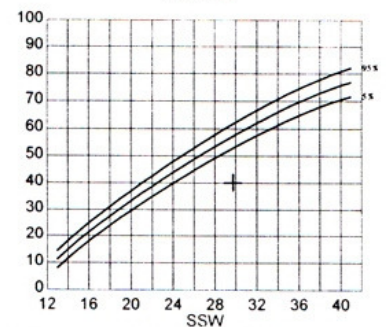
E. Merz, S. Wellek, *Ultraschall in Med.* 17(1996)

Opseg abdomena



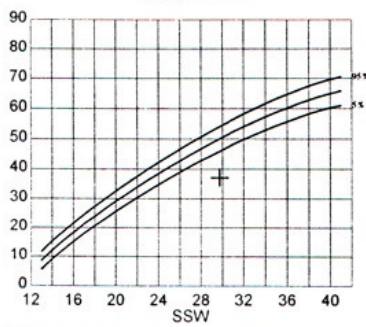
E. Merz, S. Wellek, *Ultraschall in Med.* 17(1996)

Femur



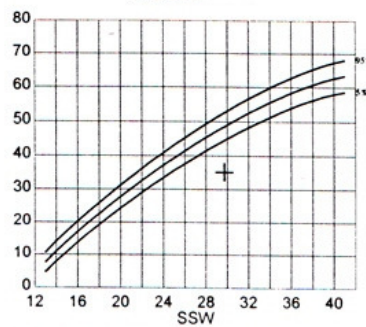
E. Merz, S. Wellek, *Ultraschall in Med.* 17(1996)

Tibia



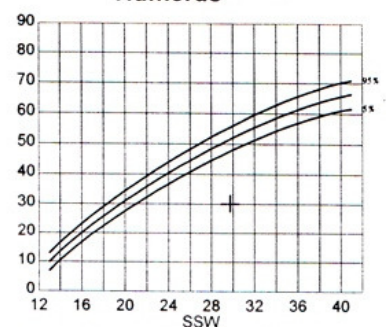
E. Merz, S. Wellek, *Ultraschall in Med.* 17(1996)

Fibula



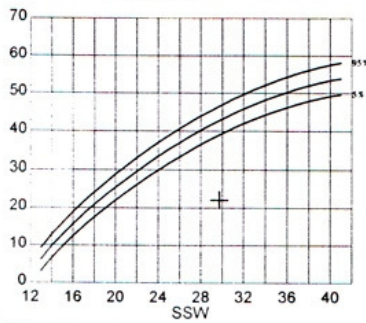
E. Merz, S. Wellek, *Ultraschall in Med.* 17(1996)

Humerus



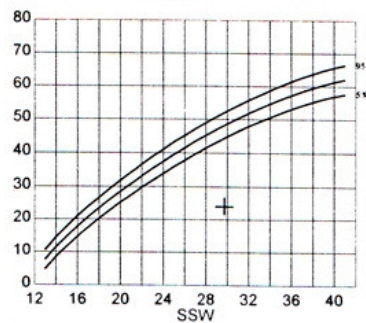
E. Merz, S. Wellek, *Ultraschall in Med.* 17(1996)

Radius



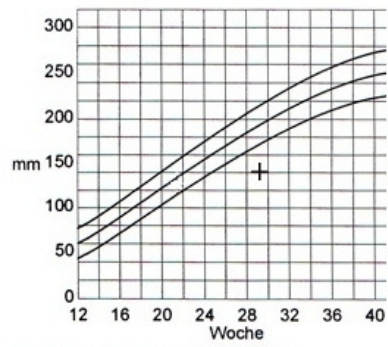
E. Merz, S. Wellek, *Ultraschall in Med.* 17(1996)

Ulna



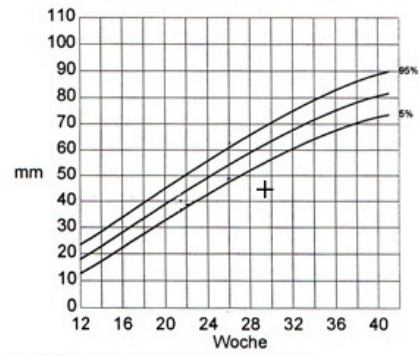
E. Merz, S. Wellek, *Ultraschall in Med.* 17(1996)

Opseg prsnoga kosa



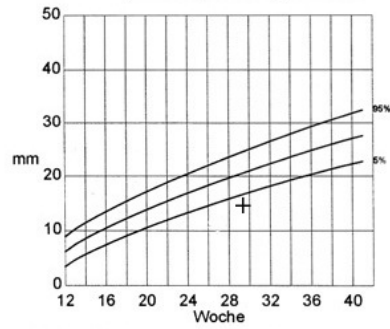
E.Merz, S.Wellek, Ultraschall in Med.17(1996)

TSD



E.Merz, S.Wellek, Ultraschall in Med.17(1996)

Promjer D plucnog krila



E.Merz, S.Wellek, Ultraschall in Med.17(1996)

TSD – sagitalni promjer prsnoga koša

Slučaj 10. (Mainz)

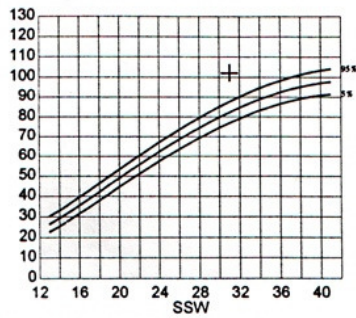
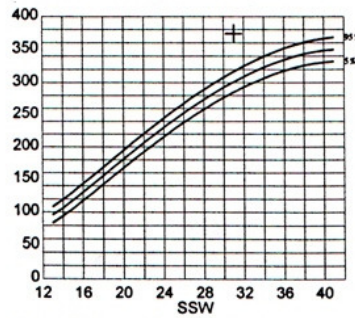
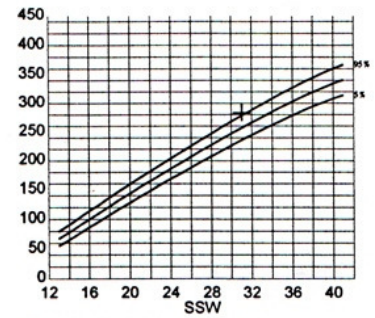
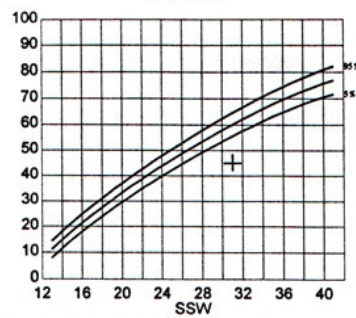
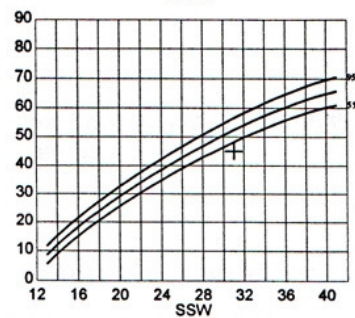
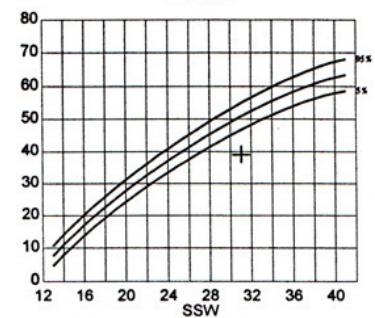
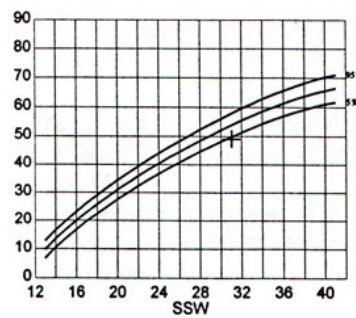
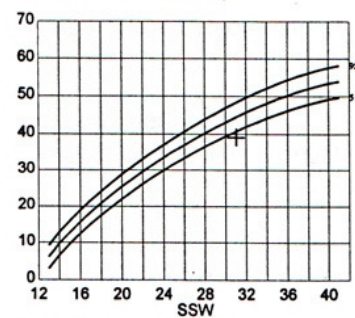
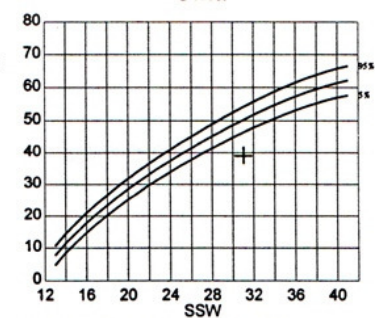
Trudnica A.Z., 27 godina, gravida 3, para 1 upućena je na ultrazvučni pregled s 31 tjednom trudnoće zbog sumnje na fetalni hidrocefalus, hidrotoraks te anomalije u razvoju fetalnoga skeleta.

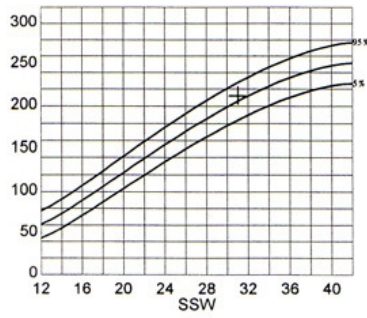
Izmjerene vrijednosti glavice, BPD 102 mm, OFD 136 mm, HC 373 mm te opseg trbuha (AC 282 mm) bile su iznad 95. centile za gestacijsku dob, dok su duge kosti gornjih i donjih ekstremiteta bile ispod 5. centile za gestacijsku dob (Fe 45 mm, Ti 45 mm, Fi 39 mm, Hu 49 mm, Ra 39 mm, Ul 39 mm).

Vrijednosti prsnoga koša izmjerene dvodimenzionalnim ultrazvukom bile su unutar normalnih vrijednosti za gestacijsku dob - TTD 72 mm i TSD 63 mm, dok su plućna krila bila hipoplastična zbog fetalnog hidrotoraksa (promjer desnoga plućnog krila 0,9 mm). Volumen desnoga plućnog krila iznosio je 5 mL, a lijevoga 6,2 mL.

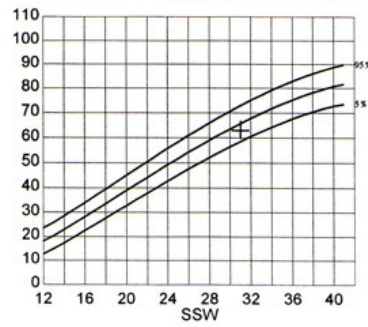
UZV-dijagnoza: Uz polihidramnij, fetalni hidrocefalus, hidrotoraks, otkrivena je i hipoplazija pluća, mikromelija uz zavnut femur, nisko položene uši i dismorfiju lica. Posumnjalo se na neodređeno (ambigualno) fetalno spolovilo (v. *sliku 10*).

Ishod trudnoće: Samo nekoliko sati nakon pregleda u 32. tjednu, uz prijevremeno prsnuće plodovih ovoja, uslijedio je prijevremeni porođaj te je nedonošće težine 2580 g i dužine 45 cm zbog plućne hipoplazije preminulo 25 minuta nakon rođenja. Spolovilo je bilo neodređeno (ambigualno). Roditelji iz vjerskih razloga nisu dopustili obdukciju. Iz istih razloga nije učinjena ni kariotipizacija te se s obzirom na neodređeno spolovilo ne zna je li se i kariotipski možda radilo o hermafroditizmu. Merz i suradnici objavili su prikaz slučaja 1999. godine (7).

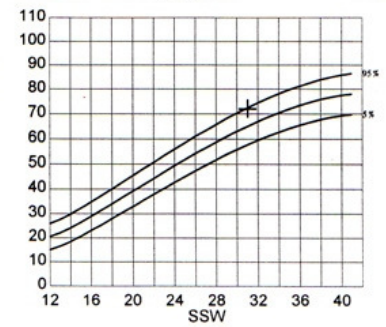
Biparijetalni promjer glaveE.Merz, S.Wellek, *Ultraschall in Med.*17(1996)**Opseg glave**E.Merz, S.Wellek, *Ultraschall in Med.*17(1996)**Opseg abdomena**E.Merz, S.Wellek, *Ultraschall in Med.*17(1996)**Femur**E.Merz, S.Wellek, *Ultraschall in Med.*17(1996)**Tibia**E.Merz, S.Wellek, *Ultraschall in Med.*17(1996)**Fibula**E.Merz, S.Wellek, *Ultraschall in Med.*17(1996)**Humerus**E.Merz, S.Wellek, *Ultraschall in Med.*17(1996)**Radius**E.Merz, S.Wellek, *Ultraschall in Med.*17(1996)**Ulna**E.Merz, S.Wellek, *Ultraschall in Med.*17(1996)

Opseg prsnoga koša

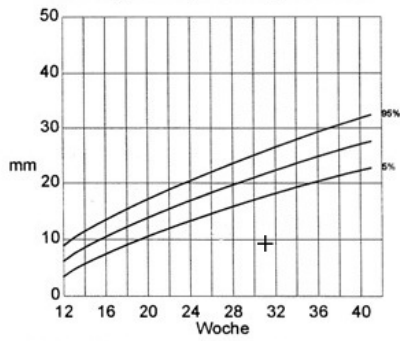
E.Merz, S.Wellek, Ultraschall in Med.17(1996)

TSD

E.Merz, S.Wellek, Ultraschall in Med.17(1996)

TTD

E.Merz, S.Wellek, Ultraschall in Med.17(1996)

Promjer D plucnog krila

E.Merz, S.Wellek, Ultraschall in Med.17(1996)

TSD – sagitalni promjer prsnoga koša
TTD – transverzalni promjer prsnoga koša

Slučaj 11. (Mainz)

Trudnica F.M. stara 29 godina, gravida 1, para 0 upućena je na ultrazvučni pregled u 21. tjednu (20+4 tj.) trudnoće zbog sumnje na anomalije u razvoju fetalnoga skeleta.

Izmjerene vrijednosti glavice, BPD 54 mm, OFD 62 mm, HC 175 mm te opseg trbuha (AC 140 mm) bile su u granicama normalnih za gestacijsku dob, dok su duge kosti gornjih i donjih ekstremiteta bile ispod 5. centile za gestacijsku dob (Fe 25 mm, Ti 21 mm, Fi 17 mm, Hu 23 mm, Ra, 18 mm, Ul 18 mm).

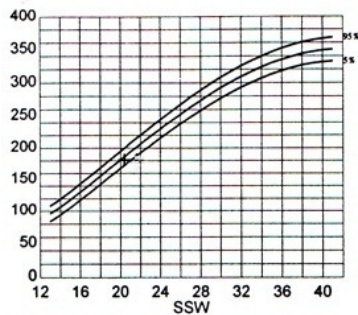
Vrijednosti prsnoga koša izmjerene dvodimenzionalnim ultrazvukom upućivale su na plućnu hipoplaziju (TTD 32 mm i TSD 30 mm). Promjer desnoga plućnog krila iznosio je 0,9 mm, a njegov volumen 1,19 mL. Volumen lijevoga plućnog krila bio je 1,16 mL.

UZV-dijagnoza: Tanatoforična displazija skeleta s infaustnom prognozom.

Ishod trudnoće: Ishod trudnoće je nažalost nepoznat. Pacijentica se nakon ovog ultrazvučnog pregleda više nije javljala na pregled u kliniku u Mainzu.

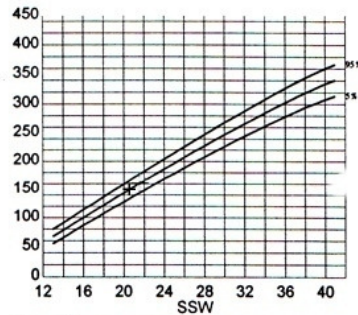
Na dijagramima koji slijede prikazane su izmjerene biometrijske vrijednosti te promjer desnog plućnog krila, poprečni i sagitalni promjer prsnoga koša i njegov opseg.

Opseg glave



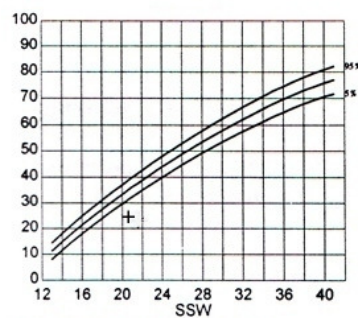
E.Merz, S.Wellek, Ultraschall in Med.17(1996)

Opseg abdomena



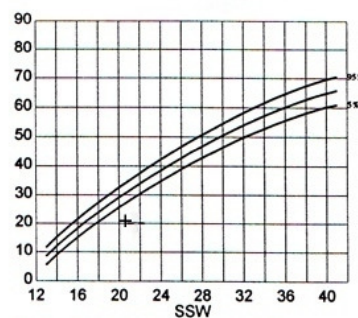
E.Merz, S.Wellek, Ultraschall in Med.17(1996)

Femur



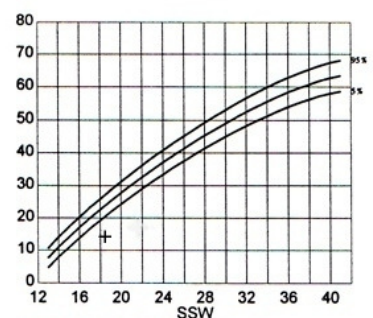E.Merz, S.Wellek, Ultraschall in Med.17(1996)

Tibia



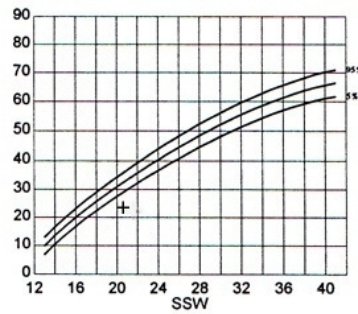
E.Merz, S.Wellek, Ultraschall in Med.17(1996)

Fibula



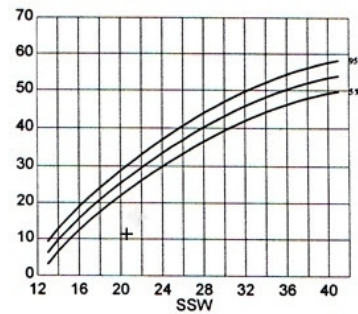
E.Merz, S.Wellek, Ultraschall in Med.17(1996)

Humerus



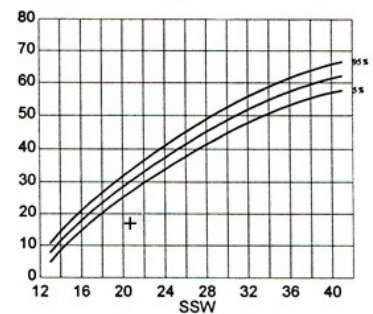
E.Merz, S.Wellek, Ultraschall in Med.17(1996)

Radius

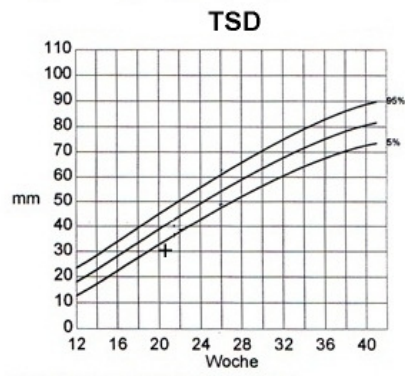


E.Merz, S.Wellek, Ultraschall in Med.17(1996)

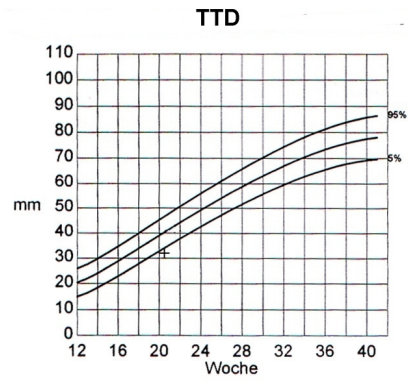
Ulna



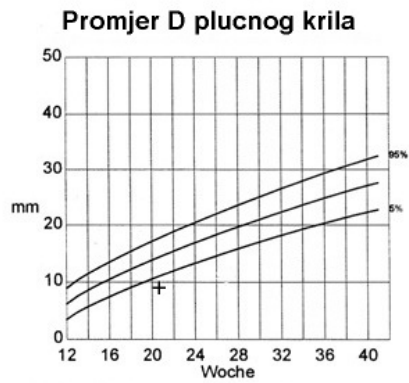
E.Merz, S.Wellek, Ultraschall in Med.17(1996)



E. Merz, S. Wellek, Ultraschall in Med. 17 (1996)



E. Merz, S. Wellek, Ultraschall in Med. 17 (1996)



E. Merz, S. Wellek, Ultraschall in Med. 17 (1996)

TSD – sagitalni promjer prsnoga koša
TTD – transverzalni promjer prsnoga koša

Slučaj 12. (Zagreb)

Trudnica K.M., 25 godina, gravida 1, para 0, upućena je na ultrazvučni pregled u 27. tjednu trudnoće (26+4 tj.) zbog sumnje na hidrotoraks fetusa.

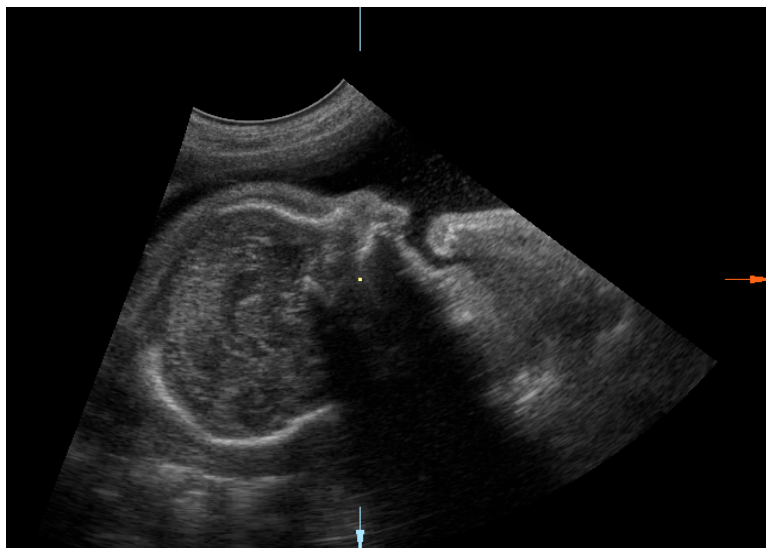Radilo se o ženskom plodu čije su biometrijske vrijednosti odgovarale gestacijskoj dobi (BPD 69 mm, AC 250 mm, FL 52 mm, Ti 48 mm, Fi 46 mm, Hu 47 mm, Ra 40 mm, Ul 45 mm, sve vrijednosti za 26 do 27 tjedana).

UZV-dijagnoza: Nađen je obostrani hidrotoraks s hipoplastičnim fetalnim plućima - promjer desnoga plućnog krila 13 mm. Izmjerene vrijednosti prsnoga koša bile su zbog hidrotoraksa iznad 95. centile za dob (TTD 686 mm, TSD 626 mm). Volumen desnoga plućnog krila iznosio je 3,12 mL, lijevoga 2,08 mL a srca 8,9 mL.

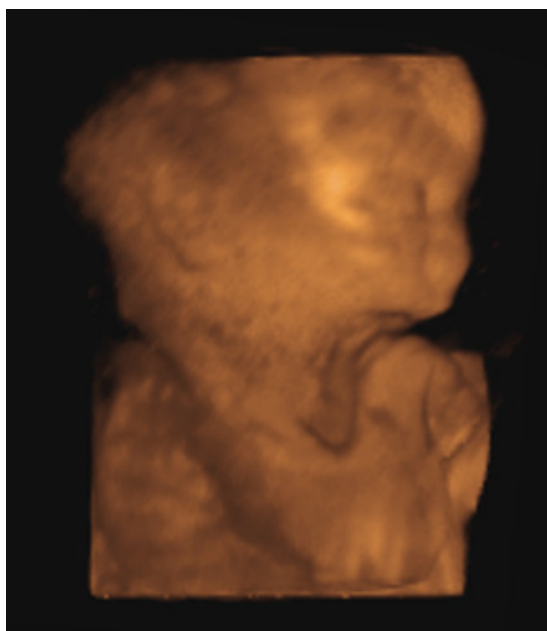Uočene su kontrakture gornjih ekstremiteta u području laktova i šaka, kontrakture donjih ekstremiteta u području koljena i obostrani pes equinovarus, mikrognacija te pupkovina sa samo dvije umjesto tri krvne žile (SUA – single umbilical artery; prisutnost samo jedne arterije unutar pupkovine). Učinjena je kariotipizacija ploda te utvrđena trisomija 18 (47,XX+18) (*slike 25-29*).

Ishod trudnoće: Kako pacijentica nije bila iz Zagreba, nakon postavljene dijagnoze kariotipski malformiranoga ploda nije se više javljala na preglede u kliniku te je stoga ishod trudnoće nepoznat.

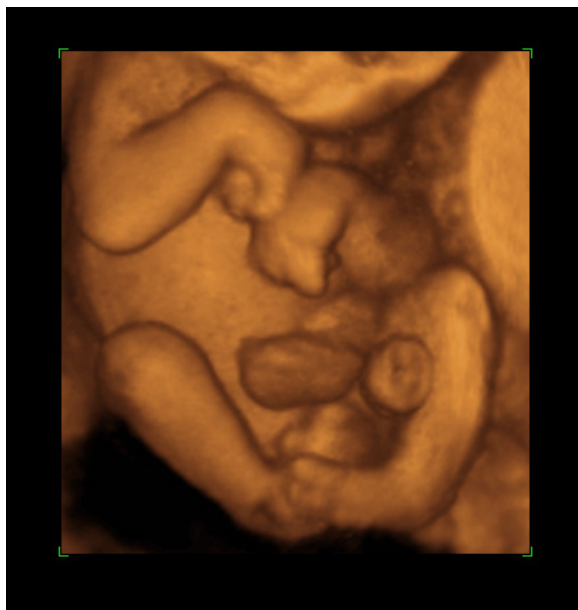
Na dijagramima koji slijede prikazane su izmjerene biometrijske vrijednosti te promjer desnog plućnog krila, poprečni i sagitalni promjer prsnoga koša i njegov opseg.



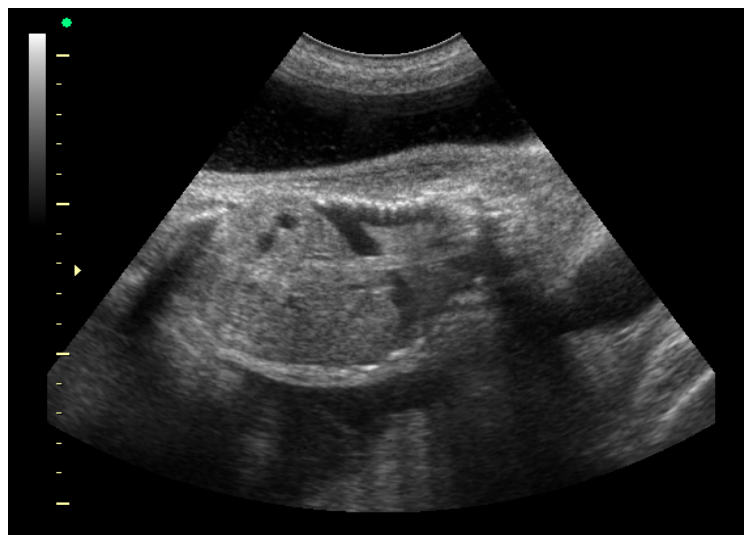Slika 25: Profil fetusa s trisomijom 18 (mikrognacija) – 2D prikaz.



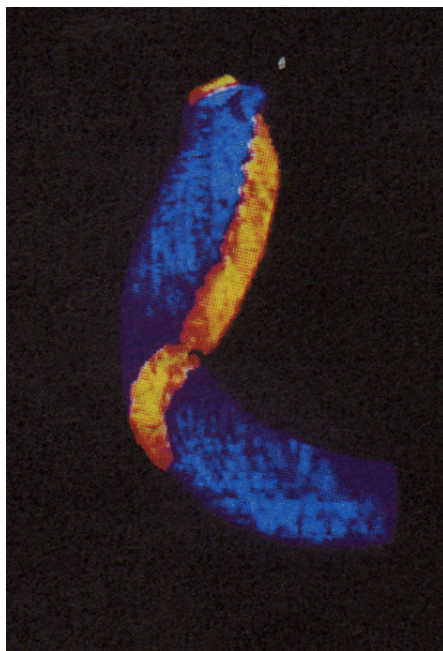
Slika 26: Lice fetusa s trisomijom 18 (mikrognacija) – 3D površinski prikaz.



Slika 27: Kontrakture gornjih i donjih ekstremiteta – 3D površinski prikaz.

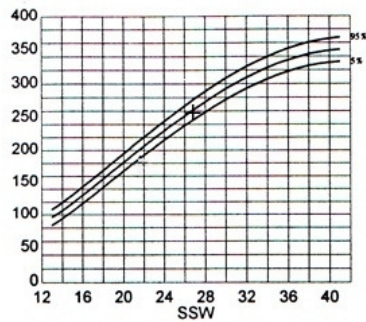


Slika 28: Hidrotoraks – 2D prikaz.



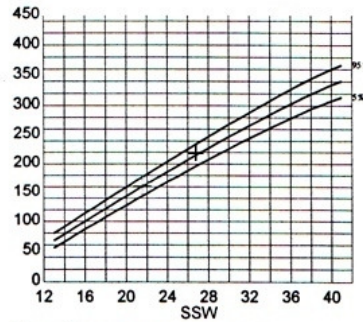
Slika 29: SUA – 3D obojeni površinski prikaz. Jasno se vide samo 2 krvne žile unutar pupkovine.

Opseg glave



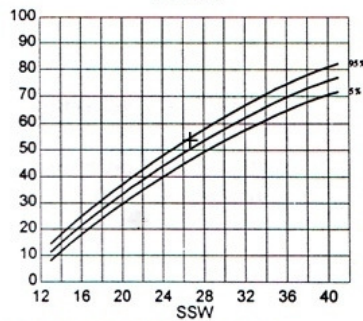
E.Merz, S.Wellek, Ultraschall in Med.17(1996)

Opseg abdomena



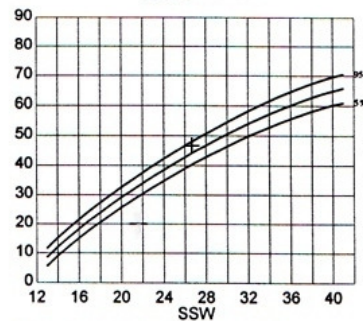
E.Merz, S.Wellek, Ultraschall in Med.17(1996)

Femur



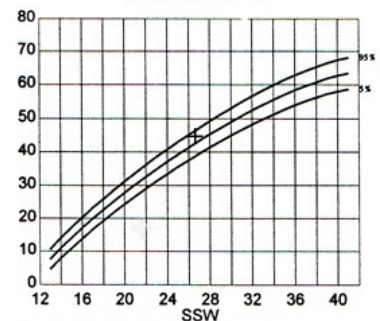
E.Merz, S.Wellek, Ultraschall in Med.17(1996)

Tibia



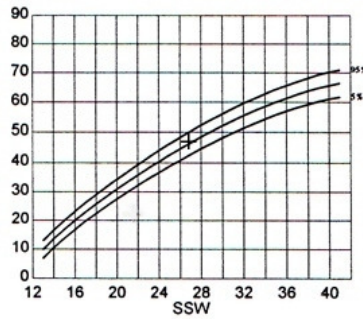
E.Merz, S.Wellek, Ultraschall in Med.17(1996)

Fibula



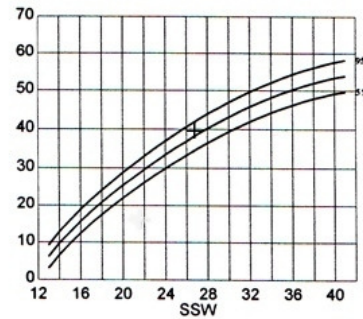
E.Merz, S.Wellek, Ultraschall in Med.17(1996)

Humerus



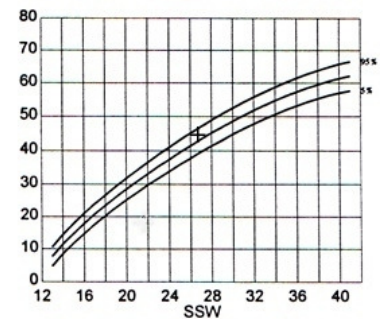
E.Merz, S.Wellek, Ultraschall in Med.17(1996)

Radius

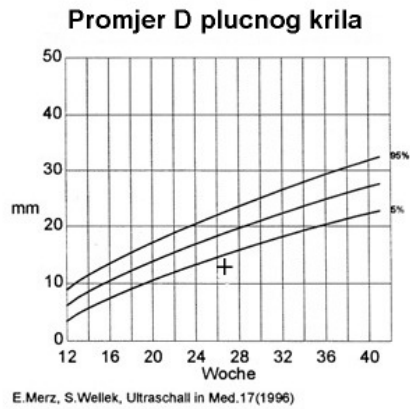
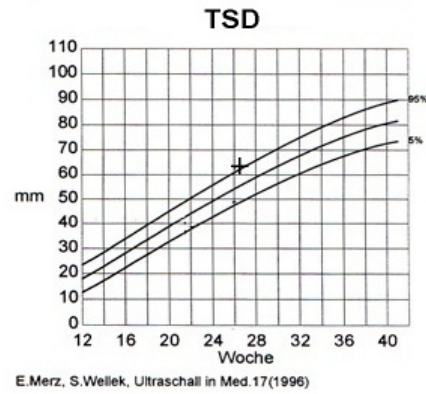
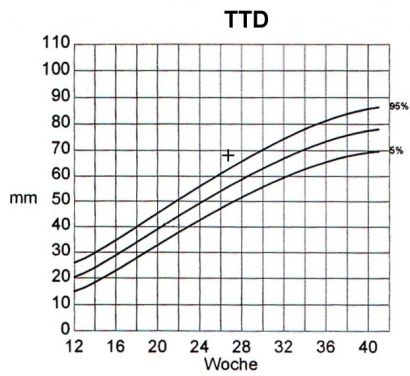


E.Merz, S.Wellek, Ultraschall in Med.17(1996)

Ulna



E.Merz, S.Wellek, Ultraschall in Med.17(1996)



TTD – transverzalni promjer prsnoga koša
TSD – sagitalni promjer prsnoga koša

Izmjerene vrijednosti volumena fetalnih pluća u patološkoj grupi fetusa uspoređene su s nomogramima i prikazane na dijagramima 5 i 6.

U patološkoj grupi fetusa izmjeren volumen pluća bio je ispod 5. centile za gestacijsku dob u ukupno 11 fetusa (*dijagrami 5 i 6*). Jedino je kod jednog fetusa s osteogenesis imperfecta (v. *slučaj 1*) izmjereni volumen lijevoga i desnoga plućnog krila bio unutar normalnih vrijednosti za gestacijsku dob (v. *dijagrame 5 i 6*). Kod tog su fetusa i dvodimenzionalnim ultrazvukom izmjerene vrijednosti promjera pluća na donjoj granici za gestacijsku dob. Osteogenesis imperfecta nije nužno povezana s hipoplazijom pluća.

U *slučaju 2* dvodimenzionalnim ultrazvukom izmjeren promjer pluća pokazivao je vrijednosti koje su odgovarale 5. centili za gestacijsku dob. Volumetrijom pluća u ovom su slučaju izmjerene hipoplastične vrijednosti.

U slučaju fetusa s višestrukim malformacijama i fetusa s trisomijom 18 (v. *slučajeve 10 i 12*) zbog hidrotoraksa izmjerene su hipoplastične vrijednosti volumena fetalnih pluća ali normalne vrijednosti fetalnoga prsnoga koša.

RASPRAVA

Uspješna kardiorespiratorna prilagodba novorođenčeta nakon rođenja ovisi o odgovarajućem rastu i razvoju pluća. Već je Merz sa suradnicima u svom radu iz 1995. godine (14) izradio nomograme za transverzalni i sagitalni *promjer* prsnoga koša, njegov *opseg* i *promjer* fetalnih pluća na temelju svojih mjerenja dvodimenzionalnim ultrazvukom. U kasnijem radu iz 1999. godine (17), Merz i suradnici koristeći svoje nomograme raspravljaju o prenatalnom prepoznavanju fetalne plućne hipoplazije. Autori su zaključili da bi se plućna hipoplazija u fetusa s displazijom skeleta i agenezijom bubrega na osnovi tih mjerenja mogla predvidjeti prije 24. tjedna trudnoće. Isti su autori istaknuli da je u slučaju dijafragmalne hernije i hidrotoraksa mjerenje promjera desnog i lijevog plućnog krila jedini važan parametar za određivanje plućne hipoplazije jer dimenzije prsnoga koša (TTD, TSD i TC) mogu biti unutar granica normalnih vrijednosti ili čak veće od normalnih za gestacijsku dob. No, naglasili su kako su za procjenu stvarne vrijednosti dvodimenzionalne ultrazvučne dijagnostike za što ranije otkrivanje plućne hipoplazije u trudnoći potrebne još detaljnije multicentrične studije.

Volumen pluća moguće je, također, odrediti na osnovi dvodimenzionalnih ultrazvučnih mjerenja izvršenih na presjeku kroz fetalni prsni koš na razini prikaza četiri srčane komore (18). Dvodimenzionalni se ultrazvuk ipak nije pokazao toliko pouzdan u dijagnosticiranju plućne hipoplazije kako navode neke studije (11,19,20).

Predmet ovoga rada bilo je ispitivanje vrijednosti nove metode – volumetrije fetalnih pluća 3D ultrazvukom – i uz njezinu pomoć prenatalno prepoznavanje plućne hipoplazije.

U patološkoj skupini fetusa za potrebe ove studije mjerenja pluća obavljena su dvodimenzionalnim ultrazvukom (mjerenje *promjera* fetalnih

pluća kako su to radili Merz i suradnici) i trodimenzionalnim ultrazvukom (mjerenje *volumena* fetalnih pluća). Dobiveni rezultati uspoređeni su s dvodimenzionalnim nomogramima Merza i suradnika i našim nomogramima sastavljenim tijekom rada na ovoj studiji. Htjelo se vidjeti koja je metoda bolja u prenatalnom otkrivanju plućne hipoplazije kao i jesu li one možda ipak komplementarne.

Već je objavljeno više studija koje su se bavile prenatalnim prepoznavanjem plućne hipoplazije (21-24). Također, nije nepoznato da su se posljednjih nekoliko godina i drugi autori bavili određivanjem volumena pluća trodimenzionalnim ultrazvukom. Sve te studije čiji su podaci objavljeni u svjetskoj literaturi, od kojih je većina najvažnijih konzultirana u ovom istraživanju, rađene su na manjem broju fetusa i na osnovu tekućih mjerenja sastavljani su nomogrami za volumen fetalnih pluća (25-32).

Ovo je prva studija u kojoj su za izradu nomograma pluća mjerenja izvršena u grupi od 300 zdravih fetusa gestacijske dobi od 18. do 34. tjedna. U ostalim studijama objavljenima u literaturi obrađivan je manji broj fetusa (25-32). Kako promatranje i istraživanje volumena fetalnih pluća prije 18. tjedna trudnoće nema nikakvu kliničku vrijednost ni u ovu studiju nisu bili uključivani fetusi gestacijske dobi ispod 18. tjedna. Tijekom rada se pokazalo da se mjerenje volumena plućnih krila i srca od 18. do 29. tjedna trudnoće može vrlo jednostavno izvesti, bez većih tehničkih poteškoća oko samog izvođenja. Kod fetusa starije gestacijske dobi (iznad 30. tjedna trudnoće) ultrazvučna slika bila je znatno slabije kvalitete. Naime, ovi fetusi vrlo često leže dorzoanteriorno te kralješnica i rebra stvaraju sjene, a često postoje i pokreti disanja, što sve otežava prepoznavanje granice plućnih krila i pravi dodatne artefakte na slici. Nadalje, nakon 34. tjedna trudnoće nije bilo moguće skenirati kompletan volumen fetalnoga prsnog koša bez gubitka podataka jer je maksimalni kut skeniranja volumena iznosio 75° te tako bio premalen da bi obuhvatio cijeli prsni koš u kasnijim tjednima trudnoće. Kod fetusa starije gestacijske dobi uočen je zbog toga gubitak materijala pa nije bilo moguće kvalitetno obaviti potrebna mjerenja. Premda smo svoju studiju započeli tako što smo planirali uključiti i fetuse do termina, obradom skeniranoga materijala uočeni su upravo

spomenuti problemi te smo nakon kraćeg vremena izmijenili naš pristup i kao gornju granicu uzeli 34. tjedan trudnoće. Također su u studiju uključeni samo fetusi u kojih smo uspješno odredili volumen fetalnih pluća. Svi ostali kod kojih granice (obrisi) plućnih krila nisu bile dovoljno jasne izostavljeni su iz studije.

Za snimanje (skeniranje) fetalnog volumena najvažnije je razdoblje mirovanja fetusa od nekoliko sekundi koliko je potrebno da bi se željeni volumen kvalitetno snimio i pohranio u radnu memoriju aparata. Zbog fetalnih pokreta i time izazvanih artefakata na slici nerijetko je skeniranje istoga fetusa ponavljano nekoliko puta sve dok se nije dobila slika željene kvalitete.

Fetusi su snimani u sagitalnom presjeku ležeći ili dorzoanteriorno ili dorzoposteriorno. Prilikom obrade snimljenih volumena uočena je bitna razlika u kvaliteti ultrazvučne slike snimljenoga materijala u fetusa koji su ležali dorzoanteriorno (lošija kvaliteta ultrazvučne slike) jer je kralješnica u tom slučaju bila prva na prolasku ultrazvučnih valova u odnosu na onu kada je fetalni prsni koš bio prvi na udaru ultrazvučnoga vala. Kralješnica i rebra svojim su sjenama bitno otežavali orijentaciju na slici a time i određivanje točne granice fetalnih pluća kako je već objašnjeno ranije u ovoj raspravi.

U ovoj studiji za mjerenje volumena fetalnih pluća korišten je transversalni presjek u multiplanarnom prikazu, jer je uočeno da se na tom presjeku dobija najbolja rezolucija slike fetalnih pluća, a time i najmanji gubitak podataka na slici (u usporedbi sa sagitalnim i koronarnim presjekom kod kojih su sjene rebara i kralješnice dosta utjecale na kvalitetu slike, kako je već ranije naglašeno posebno za fetuse kasnije gestacijske dobi). Ponekad je bilo gotovo nemoguće odrediti završetak plućnih krila, razgraničiti ih s jetrom i drugim abdominalnim organima na koronarnom presjeku. U ovakvim slučajevima nije pomogla ni zadovoljavajuća količina plodove vode ispred regije koju se snimalo.

Poznato je da debljina trbušne stijenke pacijentice također utječe na kvalitetu ultrazvučne slike te i to može biti ograničavajući čimbenik u ultrazvučnoj dijagnostici, kako dvodimenzionalnoj tako i trodimenzionalnoj. I u našem radu, kad je bila riječ o gojaznijim pacijenticama ultrazvučna slika skeniranoga materijala bila je redovito slabije kvalitete, što je iziskivalo dodatan

napor u obradi skeniranog materijala, te prilikom mjerenja i određivanja granice plućnih krila. Masno tkivo, naime, apsorbira veću količinu ultrazvučnih valova, a ako je njegov sloj ispred uterusa deblji, to se više valova gubi te je time i ultrazvučna slika fetusa, odnosno samo jedne njegove regije, lošija.

Micanje srca nije moguće isključiti pa su i ti pomaci sastavni dio skeniranog volumena prsnoga koša. Ovi se pomaci u fetusa niže gestacijske dobi slabije uočavaju i previše ne narušavaju opću kvalitetu slike kao ni oštrinu obrisa srca. U fetusa više gestacijske dobi, iznad 30 tjedana, uočene su cik-cak linije na slici srca koje su zapravo bile posljedica srčane akcije tijekom skeniranja. Ti artefakti nisu bitno ometali postupak mjerenja volumena iako obris srca nije bio oštar. Tijekom mjerenja, analizirajući fetalni prsni koš, mogu se vidjeti različiti stupnjevi kontrakcije fetalnoga srca. Kako je volumen srca dijelom mjeren tijekom sistole a dijelom tijekom diastole izračunati volumen srca zapravo predstavlja srednju vrijednost između maksimalnoga i minimalnoga srčanog volumena. Volumen srca određivali smo u sklopu ove studije zato da bi zbrojem volumena desnoga i lijevoga plućnog krila te volumena srca dobili volumen nekoga dijela fetalnog prsnog koša unutar koštanih granica koje čine rebra i kralješnica. Mi se u ovoj studiji nismo upuštali u dijagnosticiranje srčanih malformacija na osnovi vrijednosti volumena srca. Biometrijskim vrijednostima fetalnoga srca bavili su se drugi (33).

Izmjerene vrijednosti volumena pluća, srca i prsnoga koša upotrijebljene su za izradu nomograma. Na njima je zapažen porast volumena fetalnih pluća, srca i prsnoga koša s rastom gestacijske dobi. Taj je porast izraženiji od 22. tjedna i kako je vidljivo iz nomograma, slijedi strmu uzlaznu krivulju rasta. Uočena je i statistički značajna razlika u veličini lijevoga i desnoga plućnog krila: desno je plućno krilo volumenom od početka bilo nešto veće od lijevoga. Volumen fetalnoga srca ima smisla mjeriti tek s 21/22 tjedna trudnoće. To su i tjedni trudnoće kada se ionako radi fetalna ehokardiografija zbog prenatalnog otkrivanja srčanih grešaka.

Lee i suradnici (25) u svojoj studiji koja je uključivala 78 fetusa sačinili su nomograme volumena fetalnih pluća tako što su izmjerili ukupni volumen prsnoga koša bez koštanoga dijela i od njega oduzeli vrijednost

volumena srca. Time su dobili zajednički volumen oba plućna krila. Ukupni volumen pluća izmjeren u 14. tjednu iznosio je 22,4 mL a u terminu 148 mL. Naši nomogrami izgledom se razlikuju od nomograma koje su objavili ovi autori. Krivulja rasta volumena pluća u našim je nomogramima blaža u usporedbi s izrazito strmom krivuljom rasta volumena pluća koju prikazuju ovi autori. Razlog može biti taj što su Lee i suradnici za izradu ukupnoga volumena plućnih krila (desnoga i lijevoga zajedno), općtavajući cijeli prsni koš, u volumen pluća uračunali zapravo i volumen ostalih organa unutar prsnoga koša kao što su timus, krvne žile, dušnik i jednjak.

Pöhls i Rempen (26,27) su pak u skupini od 113 fetusa gestacijske dobi od 11. do 41. tjedna odredili volumen pluća, za svako plućno krilo odvojeno. Oni su mjerenja obavili u sva tri presjeka multiplanarnoga prikaza (sagitalnom, koronarnom i transverzalnom). Za svako plućno krilo, izmjereno u sva tri presjeka, napravili su nomograme i zaključili da među njima ne postoji statistički značajna razlika u volumenu fetalnih pluća, ali da je za izvođenje mjerenja najpogodniji transverzalni prikaz upravo zbog najbolje rezolucije fetalnih pluća u tom presjeku. Također su kao i mi u našoj studiji uočili da je kut skeniranja volumena nakon 34. tjedna trudnoće bio premalen da bi obuhvatio kompletan fetalni prsni koš te su fetuse više gestacijske dobi naknadno izostavili iz studije. Kako je za mjerenje volumena općtavanjem obrisa plućnih krila i u našoj studiji korišten transverzalni prikaz njihovi nomogrami i ovi naši vrlo su slični. Manja razlika u vrijednostima volumena pluća prikazanih na našim nomogramima i nomogramima ovih autora može se tumačiti razlikom u ukupnom broju obrađenih pacijentica (300:113).

Laudy i suradnici (28) u svojoj studiji koja je uključivala 34 trudnice uspješno su odredili volumen pluća u 29 fetusa u transverzalnom presjeku. Mjerenja su provodili tako što su obris fetalnoga prsnog koša bez rebara i kralješnice općtavali u nekoliko slojeva i time odredili volumen prsnoga koša, a kasnije od njega oduzeli volumen fetaloga srca. Ovi su autori uočili statistički značajan porast volumena pluća s dobi i s porastom tjelesne težine fetusa.

Gerards je sa suradnicima (29) uočio razliku u volumenu pluća između fetusa muškoga spola i ženskoga spola. U skupini od 79 fetusa ovi su autori

obavili nekoliko serijskih mjerenja i zaključili da je volumen pluća muških fetusa 4 do 5% veći nego volumen pluća u ženskih fetusa iste gestacijske dobi.

D'Arcey i suradnici (30) odredili su volumen pluća u skupini od 20 fetusa gestacijske dobi od 24. do 36. tjedna. Uočili su porast volumena pluća s gestacijskom dobi uz dominaciju desnoga plućnog krila u odnosu na lijevo. I mi smo uočili statistički značajnu razliku u volumenu pluća između desnoga i lijevoga plućnoga krila.

Većina je autora mjerila volumen pluća kao i u ovoj studiji, opertavanjem granice plućnih krila u više razina u multiplanarnom prikazu. Neki su opertavali oba plućna krila zajedno (25) drugi svako plućno krilo odvojeno (26-28), dok su Kalache i suradnici (34) usporedili ovu tehniku ručnoga mjerenja s VOCAL tehnikom. Radi se o tehnici koja se temelji na određivanju volumena organa rotiranjem oko fiksne osi unutar nekoliko sekvencijskih koraka. Isti su autori zaključili kako se tehnikom ručnoga opertavanja obrisa pluća u multiplanarnome prikazu dobivaju ipak nešto točniji rezultati premda se obje tehnike mogu koristiti za određivanje volumena pluća. Nomograme za volumen fetalnih pluća određen VOCAL tehnikom objavili su još neki autori (35-37).

U skupinu malformiranih fetusa u ovu studiju nisu bili uključeni fetusi s dijafragmalnom hernijom iako je poznato kako i ti fetusi imaju manje ili više izraženu plućnu hipoplaziju. Razlog tome je što je orijentacija unutar skeniranoga materijala bila vrlo otežana jer nije bilo moguće razlikovati što od ultrazvučnih sjena mekoga tkiva pripada plućnom krilu a što sadržaju iz trbušne šupljine (crijeva, jetra i sl.) te se zbog velike mogućnosti pogreške, nakon početnih pokušaja kasnije nismo upuštali u određivanje volumena fetalnih pluća te fetuse s dijafragmalnom hernijom nismo uključili u patološku skupinu.

Bahlmann i suradnici (38) mjerili su promjer fetalnih pluća dvodimenzionalnim ultrazvukom u 19 fetusa s dijafragmalnom hernijom zbog prenatalne prognoze postnatalnoga ishoda. Izmjereni promjer plućnih krila usporedili su s nomogramima Merza i suradnika iz 1995. godine. Ustanovili su kako su preživjeli jedino fetusi čije vrijednosti promjera pluća prenatalno nisu bile ispod 5. centile za dob.

Ruano i suradnici u svojim su radovima iz 2004. godine (39,40) odredili volumen pluća i u skupini od 12 fetusa s dijafragmalnom hernijom te dobivene vrijednosti usporedili s volumenom pluća u skupini od 109 zdravih fetusa. Ti autori za mjerenje volumena pluća nisu koristili metodu ručnoga opcrtavanja obrisa pluća u više razina već su volumen desnoga i lijevoga plućanog krila odredili metodom rotacije u multiplanarnom prikazu. Zaključili su da je takvim načinom moguće i kod tih fetusa, iako s dosta truda i muke, izmjeriti volumen pluća, koji je uvijek bio manji u usporedbi sa zdravim fetusima. Što se tiče postnatalnoga ishoda autori nisu jasno izrazili svoje mišljenje je li određivanjem volumena pluća moguće prenatalno prognozirati kakav će biti postnatalni ishod i kakva je vjerojatnost preživljavanja ovih fetusa. U svom kasnijem radu iz 2005. godine Ruano i suradnici (41) izmjerili su volumen pluća uz pomoć VOCAL tehnike u 8 fetusa s dijafragmalnom hernijom. Zaključili su kako se i na taj način može pokušati odrediti volumen pluća u fetusa s ovom anomalijom.

Budući smo u ovu studiju u patološku skupinu fetusa uključili samo one u kojih smo zbog malformiranosti očekivali i plućnu hipoplaziju, određivanje promjera pluća dvodimenzionalnim ultrazvukom i volumetrija pluća trodimenzionalnim ultrazvukom pokazale su se zapravo komplementarnim metodama u 11 od ukupno 12 slučajeva. Iznimka je *slučaj 2* kod kojeg su trodimenzionalnim ultrazvukom izmjerene hipoplastične vrijednosti volumena pluća za razliku od promjera plućnoga krila koji je bio još uvijek na 5. centili za dob mjeren dvodimenzionalnim ultrazvukom. Time se volumetrija fetalnih pluća 3D ultrazvukom u ovom slučaju pokazala preciznijom u otkrivanju plućne hipoplazije.

Studiju bismo završili time da bi, za konačno određivanje kliničke vrijednosti volumetrije fetalnih pluća 3D ultrazvukom i procjenu preciznosti ovih dviju metoda (2D/3D-UZV), bilo korisno pratiti moguće promjene u *promjeru i volumenu fetalnih pluća nizom serijskih mjerenja u istih fetusa bez prirođenih strukturnih anomalija*, a u kojih je došlo do prijevremenoga prsnuća plodovih ovoja ili kasnog razvoja fetalnoga hidrotoraksa. Time bi se eventualno moglo procijeniti kada se u takvih fetusa počinje razvijati plućna hipoplazija

(što bi sigurno bilo različito za svaki takav slučaj) te je li moguće takvim mjerenjima već prenatalno prognozirati radi li se o obliku plućne hipopolazije koja će završiti smrću ili je moguće preživljavanje.

ZAKLJUČAK

Volumetrija fetalnih organa, pa tako i fetalnih pluća, moguća je i uz pomoć dvodimenzionalnih ultrazvučnih mjerenja uz dodatna matematička računanja korištenjem posebnih formula. Ipak, preciznija su mjerenja volumena fetalnih organa obavljena trodimenzionalnim ultrazvukom.

Volumen fetalnih pluća lako je odrediti trodimenzionalnim ultrazvukom, pomoću mjerenja koja se izvode ručnim opcrtavanjem obrisa fetalnih pluća u više nivoa u transverzalnom presjeku multiplanarnoga prikaza. Ova se metoda može primijeniti već od 18. tjedna trudnoće, lako se izvodi i precizna je, te je takvim mjerenjima moguće prepoznati rano nastalu plućnu hipoplaziju i prije 24. tjedna trudnoće.

SAŽETAK

Nedvojbeno je da mjerenje fetalnih pluća dvodimenzionalnom i trodimenzionalnom ultrazvučnom tehnikom može biti korisno u prenatalnoj dijagnostici plućne hipoplazije. Stoga je cilj ove studije bio, koristeći 3D ultrazvuk, izraditi nomograme za volumen fetalnih pluća.

U ovu prospektivnu studiju uključeno je 300 fetusa gestacijske dobi od 18. do 34. tjedna. Mjerenja su obavljena na transverzalnom presjeku u multiplanarnom prikazu ručnim opcrtavanjem rubnih obrisa pluća - odvojeno desnoga i lijevoga plućnog krila, te posebno još i fetalnoga srca. Na osnovi tih mjerenja sastavljeni su nomogrami volumena tih organa za gestacijsku dob.

U našim smo rezultatima opazili porast volumena fetalnih pluća s rastom gestacijske dobi. Krivulja rasta volumena fetalnih pluća postaje strmija s 22. tjednom trudnoće i taj oblik zadržava do 34. tjedna. Uočena je i statistički značajna razlika u volumenu pluća između desnoga i lijevoga plućnoga krila.

U studiju je također uključena skupina fetusa s određenim patološkim promjenama (displazija skeleta, hidrotoraks, višestruke fetalne malformacije) te su izmjereni i volumeni njihovih pluća koji su uspoređeni s upravo sačinjenim nomogramima.

Volumeni pluća izmjereni u skupini malformiranih fetusa bili su ispod 5. centile za dob, osim u jednog fetusa s osteogenesis imperfecta.

Volumetrijska mjerenja fetalnih pluća trodimenzionalnim ultrazvukom pogodna su za otkrivanje fetalne plućne hipoplazije već i prije 24. tjedna trudnoće.

ABSTRACT

FETAL LUNG VOLUME DETERMINATION USING 3-D ULTRASONOGRAPHY

Danka Mirić Tešanić

November, 2006.

The aim of the study was to establish fetal lung volume nomograms using 3D-ultrasonography.

For this purpose a total of 300 fetuses were examined between 18 and 34 weeks of gestation. To determine fetal lung volume each lung was measured separately using transversal sectional plane in the multiplanar mode. Measurements were performed by area tracing around the fetal lung in cross-sectional planes. Calculated volume data were plotted against gestational age in order to obtain lung volume nomograms.

Increased growth of the lung, thorax and heart volume was observed with advancing gestational age, starting with 22 weeks. Statistically significant difference was observed between right and left lung volume.

In a group of 12 fetuses with suspected pulmonary hypoplasia calculated lung volumes were compared with established nomograms.

Using a three dimensional ultrasound it is easy to perform fetal lung volume calculation, especially before the 30 weeks of gestation. Using this method pulmonary hypoplasia could be more precisely diagnosed. The encouraging results suggest that this method could be a method of choice for the early detection of pulmonary hypoplasia, even before 24 weeks of gestation.

LITERATURA

1. Kratochwil A. Importance and possibilities of multiplanar examination in three-dimensional sonography. U: Merz E., ur. 3-D Ultrasonography in Obstetrics and Gynecology. Lippincott Williams & Wilkins, Philadelphia, 1998.105-108.
2. Gritzky A, Brandl H. The VoluSon (Kretz) technique. U: Merz E., ur. 3-D Ultrasonography in Obstetrics and Gynecology. Lippincott Williams & Wilkins, Philadelphia, 1998.9-15.
3. Mirić-Tešanić D, Kurjak A. Trodimenzionalni ultrazvuk (3D) u ginekologiji i porodništvu. *Gynaecol Perinatol* 1997;6(1-2):43-46.
4. Merz E, Mirić-Tešanić D. Current status of three-dimensional ultrasonography in prenatal diagnosis. *Perinatology* 2000;2:55-60.
5. Merz E, Bahlmann F, Weber G, Mirić-Tešanić D. Fetal malformations: assessment by three-dimensional ultrasound in surface mode. U: Merz E., ur. 3-D Ultrasonography in Obstetrics and Gynecology. Lippincott Williams & Wilkins, Philadelphia, 1998.109-119.
6. Merz E, Bahlmann F, Weber G, Mirić-Tešanić D. Application of transvaginal and transabdominal 3D-ultrasound for detection or exclusion of fetal malformations of the fetal face. *Ultrasound Obstet Gynecol* 1997;9:237-243.

7. Merz E, Mirić-Tešanić D, Bahlmann F, Sedlaczek H. Prenatal diagnosis of fetal ambiguous gender using 3-D sonography. *Ultrasound Obstet Gynecol* 1999;13:217-219.
8. Merz E, Bahlmann F, Welter C, Mirić-Tešanić D. Transvaginale 3D-Sonographie in der Frühgravidität. *Gynäkologe* 1999;32:213-219.
9. Merz E, Mirić-Tešanić D, Welter Ch. Value of the electronic scalpel (cut mode) in the evaluation of the fetal face. *Ultrasound Obstet Gynecol* 2000;16:564-568.
10. Laudy JA, Wladimiroff JW. The fetal lung. 2: Pulmonary hypoplasia. *Ultrasound Obstet Gynecol* 2000;16:482-494.
11. Salihagić A, Kurjak A. Temelji fiziologije fetusa i novorođenčeta. U: Kurjak A., ur. *Fetus kao pacijent*. Naprijed, Zagreb, 1999:57-80.
12. Duančić V. Razvitak dišnog sustava. U: Duančić V. *Osnove embriologije čovjeka*. Medicinska knjiga, Beograd-Zagreb, 1985.121-127.
13. Sadler ThW. *Medizinische Embryologie*. Thieme Verlag, Stuttgart, 2003.238-247.
14. Merz E, Wellek S, Bahlmann F, Weber G. Sonographische Normkurven des fetalen knöchernen Thorax und der fetalen Lunge. *Geburtsh u Frauenheilk* 1995;55:77-82.
15. Hösli IM, Tercanli S, Herman A, Kretschmann M, Holzgreve W. *In vitro* volume measurement by three-dimensional ultrasound: comparison of two different systems. *Ultrasound Obstet Gynecol* 1998;11:17-22.

- 16.Schwartz G. Three-dimensional volume measurement. *Ultrasound Obstet Gynecol* 1998;11:4-5.
- 17.Merz E, Mirić-Tešanić D, Bahlmann F, Weber G, Hallermann C. Sonographic chest and lung measurements in fetuses with histologically verified pulmonary hypoplasia. *Prenat Diagn* 1999;19:614-619.
- 18.Heling KS, Tennstedt C, Chaoui R, Kalache KD, Hartung J, Bollmann R. Realibility of prenatal sonographic lung biometry in the diagnosis of pulmonary hypoplasia. *Prenat Diagn* 2001;21:649-657.
- 19.Laudy JA, Tibboel D, Robben SG, de Krijger RR, de Ridder MA, Wladimiroff JW. Prenatal prediction of pulmonary hypoplasia: cinical, biometric and Doppler velocity correlates. *Pediatrics* 2002;109:104-108.
- 20.Yoshimura S, Masuzaki H, Gotoh H, Fukuda H, Ishimaru T. Ultrasonographic prediction of lethal pulmonary hypoplasia: comparison of eight different ultrasonographic parameter. *Am J Obstet Gynecol* 1996;175:477-483.
- 21.Nimrod C, Nicholson D, Davies D, Harder J, Dodd G, Sauve R. Pulmonary hypoplasia testing in clinical obstetrics. *Am J Obstet Gynecol* 1988;158:277-280.
- 22.Vintzileos AM, Campbell WA, Rodis JF, Nochimson DJ, Pinette MG, Petrikovsky BM. Comparison of six different ultrasonographic methods for predicting lethal fetal pulmonary hypoplasia. *Am J Obstet Gynecol* 1989;161:606-612.

23. Johnson A, Callan Na, Bhutani VK, Colmorgen GHC, Weiner S, Bolognese RJ. Ultrasonic ratio of fetal thoracic to abdominal circumference: an association of fetal pulmonary hypoplasia. *Am J Obstet Gynecol* 1987;157:764-769.
24. Roberts AB, Mitchell JM. Direct ultrasonographic measurements of fetal lung length in normal pregnancies and pregnancies complicated by prolonged rupture of membranes. *Am J Obstet Gynecol* 1990;163:1560-1566.
25. Lee A, Kratochwil A, Stümpflen I, Deutinger J, Bernaschek G. Fetal lung volume determination by three-dimensional ultrasonography. *Am J Obstet Gynecol* 1996;175:588-592.
26. Pöhls U, Rempen A. Fetal lung volumetry with three-dimensional ultrasound: viewpoints to optimize a method. *Ultrasound Obstet Gynecol* 1996;8 (Suppl 1):444.
27. Pöhls UG, Rempen A. Fetal lung volumetry by three-dimensional ultrasound. *Ultrasound Obstet Gynecol* 1998;11:6-12.
28. Laudy JAM, Janssen MMM, Struyk PC, Stijnen T, Wladimiroff JW. Three-dimensional ultrasonography of normal fetal lung volume: a preliminary study. *Ultrasound Obstet Gynecol* 1998;11:13-16.
29. Gerards FA, Engels MAJ, Twisk JWR, Van Vugt JMG. Normal fetal lung volume measured with three-dimensional ultrasound. *Ultrasound Obstet Gynecol* 2006;27:134-144.

30. D'Arej ThJD, Huges SW, Chin WSC, Clark T, Milner AD, Saunders J, Maxwell D. Estimation of fetal lung volume using enhanced 3-dimensional ultrasound: a new method and first result. *Br J Obstet Gynaecol* 1996;103:1015-1020.
31. Chang C-H, Yu C-H, Chang F-M, Ko H-C, Chen H-Y. Volumetric assessment of normal fetal lungs using three-dimensional ultrasound. *Ultrasound in Med & Biol* 2003;29:935-942.
32. Sabogal JC, Becker E, Bega G, Komwilaisak R, Berghella V, Weiner S, Tolosa J. Reproducibility of fetal lung volume measurements with 3-dimensional ultrasonography. *J Ultrasound Med* 2004;23:347-352.
33. Gembruch U, Shi C, Smrcek JM. Biometry of the fetal heart between 10 and 17 weeks of gestation. *Fetal Diagn Ther* 2000;15:20-31.
34. Kalache KD, Espinoza J, Chaiworapongsa T, Londono J, Schoen ML, Readwell MC, Lee W, Romero R. Three-dimensional ultrasound fetal lung volume measurement: a systematic study comparing the multiplanar method with the rotational (VOCAL) technique. *Ultrasound Obstet Gynecol* 2003;21:111-118.
35. Moeglin D, Talmant C, Duyme A, Lopez AC, CFEF. Fetal lung volumetry using two- and three-dimensional ultrasound. *Ultrasound Obstet Gynecol* 2005;25:119-127.
36. Ruano R, Martinovic J, Dommergues M, Aubry MC, Dumez Y, Benachi A. Accuracy of fetal lung volume assessed by three-dimensional sonography. *Ultrasound Obstet Gynecol* 2005;26:725-730.

37. Perlata CFA, Cavoretto P, Csapo B, Falcon O, Nicolaides KH. Lung and heart volumes by three-dimensional ultrasound in normal fetuses at 12-32 weeks' gestation. *Ultrasound Obstet Gynecol* 2006;27:128-133.
38. Bahlmann F, Merz E, Hallermann C, Stopfkuchen H, Kramer W, Hofmann M. Congenital diaphragmatic hernia: ultrasonic measurement of fetal lungs to predict pulmonary hypoplasia. *Ultrasound Obstet Gynecol* 1999;14:162-168.
39. Ruano R, Benachi A, Joubin L, Aubry M-C, Thalabard J-C, Dumez Y, Dommergues M. Three-dimensional ultrasonographic assessment of fetal lung volume as prognostic factor in isolated congenital diaphragmatic hernia. *BJOG* 2004;111:423-429.
40. Ruano R, Benachi A, Martinovic J, Grebille AG, Aubry MC, Dumez Y, Dommergues M. Can three-dimensional ultrasound be used for the assessment of the fetal lung volume in cases of congenital diaphragmatic hernia? *Fetal Diagn Ther* 2004;19:87-91.
41. Ruano R, Joubin L, Aubry MC, Thalabard JC, Dommergues M, Dumez Y, Benachi A. A nomogram of fetal lung volumes estimated by 3-dimensional ultrasonography using the rotational technique (virtual organ computer-aided analysis). *J Ultrasound Med* 2006;25:701-709.

ŽIVOTOPIS

Rođena sam 21.12.1965. u Zagrebu gdje sam završila osnovnu školu i gimnaziju (obje klasičnog smjera) te medicinski fakultet. Diplomirala 5.10.1990. Stručni ispit položila 1992.

Kao znanstveni novak bila zaposlena u Klinici za ginekologiju i porodništvo OB Sveti Duh u Zagrebu.

Završila poslijediplomski studij iz medicinske genetike. Magistarski rad „Probir plodova s Downovim sindromom pomoću ultrazvuka“ obranila 19.6.1996., mentori: prof. E.Merz (Mainz) i prof. A.Kurjak (Zagreb). Rad sam izradila na Universitäts-Frauenklinik Mainz, tijekom edukacije iz ultrazvuka i prenatalne dijagnostike te trodimenzionalne ultrazvučne dijagnostike.

Na hrvatski prevela knjigu prof. E.Merza i suradnika „3D Ultrasound in Obstetrics and Gynecology“, tiskana u izdanju Naklade Naprijed Zagreb 1999.

Koautor sam u 7 poglavlja u knjigama, te u 15 znanstvenih radova. Kao pozvani predavač i predavač bila na brojnim domaćim i svjetskim kongresima, znanstvenim skupovima i nastavnim tečajevima za stručno usavršavanje liječnika.

S kolegama iz Mainza nagrađena od strane Njemačkog društva za ultrazvuk u medicini za rad: E.Merz, G.Weber, F.Bahlmann, D.Mirić-Tešanić „Application of transvaginal and abdominal three-dimensional ultrasound for the detection or exclusion of malformations of the fetal face“.

Specijalizaciju iz ginekologije i opstetricije za Dom zdravlja Zagreb-Centar obavila u KB Merkur. Specijalistički ispit položila 5.7.2005. i od tada radim kao ginekolog u spomenutom Domu zdravlja.

POPIS PRILOGA

- Slika 1: 3D ultrazvučni aparat Voluson 730 PRO (preuzeto iz materijala tvrtke General Electric) – str. 7
- Slika 2: Transabdominalna 3D ultrazvučna sonda i princip lepezastog snimanja (preuzeto iz knjige E. Merza: „3-D ultrasound in obstetrics and gynecology”) – str. 9
- Slika 3: Lice fetusa u multiplanarnom prikazu (iz dokumentacije D. Mirić Tešanić) – str. 9
- Slika 4: Lice fetusa u površinskom 3D prikazu (iz dokumentacije D. Mirić Tešanić) – str. 11
- Slika 5: Fetus u površinskom 3D prikazu (iz dokumentacije D. Mirić Tešanić) – str. 11
- Slika 6: Proboscis - 3D površinski prikaz s lica i iz profila (iz dokumentacije prof. E. Merza) – str. 12
- Slika 7: Omfalokela - 3D površinski prikaz (iz dokumentacije prof. E. Merza) – str. 12
- Slika 8: Rascjep usnice - 3D površinski prikaz (iz dokumentacije prof. E. Merza) – str. 13
- Slika 9: Spina bifida multiplanarni i površinski 3D prikaz (iz dokumentacije prof. E. Merza) – str. 13
- Slika 10: Neodređeno (ambigualno) spolovilo - 3D površinski prikaz (iz dokumentacije prof. E. Merza i D. Mirić Tešanić) – str. 14
- Slika 11: Heksadaktilija - 3D površinski prikaz stopala (iz dokumentacije D. Mirić Tešanić i prof. E. Merza) – str. 14
- Slika 12: Pes equinovarus - 3D površinski prikaz (iz dokumentacije prof. E. Merza) – str. 15

- Slika 13: Transparentni 3D prikaz fetalne kralješnice (iz dokumentacije prof. E. Merza) – str. 17
- Slika 14: Cut mode – mogućnost izravne ručne intervencije na slici (iz dokumentacije prof. E. Merza) – str. 17
- Slika 15: 2D prikaz fetusa u sagitalnom presjeku (iz dokumentacije D. Mirić Tešanić) – str. 25
- Slika 16: Multiplanarni prikaz fetalnog prsnog koša (iz dokumentacije D. Mirić Tešanić) – str. 25
- Slika 17: Multiplanarni prikaz fetalnog prsnog koša (iz dokumentacije D. Mirić Tešanić) – str. 26
- Slika 18 a i b: Desno i lijevo plućno krilo u transverzalnom presjeku (iz dokumentacije D. Mirić Tešanić) – str. 26
- Slika 19: Fetalno srce u poprečnom presjeku (iz dokumentacije D. Mirić Tešanić) – str. 28
- Slika 20: Fetus s displazijom skeleta u multiplanarnom i površinskom 3D prikazu (iz dokumentacije prof. E. Merza i D. Mirić Tešanić) – str. 29
- Slika 21: 2D prikaz hidrotoraksa i hidropsa (iz dokumentacije D. Mirić Tešanić) – str. 29
- Tablica 1: Tablični prikaz volumena desnoga plućnog krila – str. 33
- Dijagram 1: Volumen desnoga plućnog krila (nomogrami izrađeni u ovoj studiji) – str. 34
- Tablica 2: Tablični prikaz volumena lijevoga plućnog krila – str. 35
- Dijagram 2: Volumen lijevoga plućnog krila (nomogrami izrađeni u ovoj studiji) – str. 36
- Tablica 3: Tablični prikaz volumena srca – str. 37
- Dijagram 3: Volumen srca (nomogrami izrađeni u ovoj studiji) – str. 38
- Tablica 4: Tablični prikaz volumena prsnog koša – str. 39
- Dijagram 4: Volumen prsnoga koša (nomogrami izrađeni u ovoj studiji) – str. 40
- Slika 22: Fetus s displazijom skeleta - 3D površinski prikaz (iz dokumentacije prof. E. Merza) – str. 47
- Slika 23: Fetus s displazijom skeleta (iz dokumentacije prof. E. Merza) – str. 54

Slika 24: Profil fetusa s displazijom skeleta (iz dokumentacije D. Mirić Tešanić)
– str. 58

Slika 25: Profil fetusa s trisomijom 18 (mikrognacija) - 2D prikaz (iz dokumentacije D. Mirić Tešanić) – str. 77

Slika 26: Lice fetusa s trisomijom 18 (mikrognacija) - 3D površinski prikaz (iz dokumentacije D. Mirić Tešanić) – str. 77

Slika 27: Kontrakture gornjih i donjih ekstremiteta - 3D površinski prikaz (iz dokumentacije D. Mirić Tešanić) – str. 78

Slika 28: Hidrotoraks - 2D prikaz (iz dokumentacije D. Mirić Tešanić) – str. 78

Slika 29: SUA - 3D obojeni površinski prikaz (iz dokumentacije prof. E. Merza)
– str. 79

Dijagram 5: Usporedba patoloških slučajeva s nomogramima desnoga plućnog krila (nomogrami izrađeni u ovoj studiji) – str. 83

Dijagram 6: Usporedba patoloških slučajeva s nomogramima lijevoga plućnog krila (nomogrami izrađeni u ovoj studiji) – str. 84