Mogućnost detekcije potencijalno vulnerabilnih karotidnih plakova višeslojnom kompjuteriziranom tomografijom - korelacija rezultata analize sa nalazima histološke analize

Ajduk, Marko

Doctoral thesis / Disertacija

2009

Degree Grantor / Ustanova koja je dodijelila akademski / stručni stupanj: **University of Zagreb, School of Medicine / Sveučilište u Zagrebu, Medicinski fakultet**

Permanent link / Trajna poveznica: https://urn.nsk.hr/urn:nbn:hr:105:890467

Rights / Prava: In copyright / Zaštićeno autorskim pravom.

Download date / Datum preuzimanja: **2024-03-28**

Repository / Repozitorij:

Dr Med - University of Zagreb School of Medicine Digital Repository

SVEUČILIŠTE U ZAGREBU
MEDICINSKI FAKULTET

Marko Ajduk

Mogućnost detekcije potencijalno vulnerabilnih karotidnih plakova višeslojnom kompjuteriziranom tomografijom - korelacija rezultata analize sa nalazima histološke analize

DISERTACIJA

Zagreb, 2009.

SVEUČILIŠTE U ZAGREBU
MEDICINSKI FAKULTET

Marko Ajduk

Mogućnost detekcije potencijalno vulnerabilnih karotidnih plakova višeslojnom kompjuteriziranom tomografijom - korelacija rezultata analize sa nalazima histološke analize

DISERTACIJA

Zagreb, 2009.

Ova disertacija u cijelosti je izrađena u KB Dubrava na sljedećim odjelima i zavodima:

1. Odjel za vaskularnu kirurgiju (dr. sc. Mirko Šarlija, dr. med. Predrag Pavić)
2. Zavod za dijagnostičku i intervencijsku radiologiju (Prof. dr. sc. Boris Brkljačić, dr. sc. Ladislav Pavić, mr. sc. Igor Čikara, mr. sc. Gordana Ivanac, mr. sc. Ana Hrkač)
3. Zavod za patologiju (mr. sc. Stela Bulimbašić)

Pomoć u statističkoj analizi dao je mr. sc. Mario Kopljar.

Izrada disertacije trajala je od svibnja 2007. godine do lipnja 2008. godine.

Mentor: Doc. dr. sc. Leonardo Patrlj

Zahvaljujem se mentoru i svim navedenim liječnicima na velikom doprinosu koji su dali u izradi ove disertacije.

Posveta

Ovu disertaciju posvećujem svom sinu, svojoj supruzi i svojim roditeljima, koji su mi uvijek bili potpora u radu

KRATICE

AH	Arterijska hipertenzija
ACAS	Asymptomatic Carotid Atherosclerosis Study
ACST	Asymptomatic Carotid Surgery Trial
AHA	American Heart Association
ARCHeR	ACCULINK for Revascularization of Carotids in High-Risk Patients
CAD	Coronary artery disease
CAS	Carotid artery stenting
CAVATAS	Carotid and Vertebral Artery Transluminal Angioplasty Study
CREST	Carotid Revascularization Endarterectomy vs Stent Trial
CT	Computed tomography
CVI	Cerebrovaskularni inzult
DM	Diabetes mellitus
DSA	Digitalna subtrakcijska angiografija
ECST	European Carotid Surgery Trial
GSM	Gray Scale Median
HLP	Hiperlipoproteinemija
HU	Hounsfield unit
ICA	Internal carotid artery
ITT	Indeks tjelesne težine
MRA	Magnetic Resonance Angiography
MRI	Magnetic Resonance Imaging
MSCT	Multi Slice Computed Tomography
NASCET	North American Symptomatic Carotid Endarterectomy Trial
OA	Obiteljska anamneza

PAD	Periferal artery disease
PDA	Pixel distribution analysis
RIND	Reverzibilni ishemijski neurološki deficit
ROC	Receiver Operating Characteristic
SAPPHIRE	Stenting and Angioplasty with Protection in Patients at High Risk for Endarterectomy
SPACE	Stent-Protected Percutaneous Angioplasty of the Carotid vs Endarterectomy
TEA	Trombendarterektomija
TIA	Tranzitorna ishemijska ataka
UZV	Ultrazvuk

Sadržaj:

1 UVOD *1*

1.1 MOŽDANI UDAR *1*

1.2 ATEROSKLEROTSKI PLAK KAROTIDNE ARTERIJE *5*

1.3 DIJAGNOSTIKA EKSTRAKRANIJALNE KAROTIDNE BOLESTI *7*

1.3.1 Digitalna subtrakcijska angiografija *7*

1.3.2 Ultrazvuk (Duplex) *7*

1.3.3 Višeslojna kompjuterizirana tomografija – MSCT(Multi Slice Computed Tomography) *8*

1.3.4 Magnetska rezonancija - MRA (Magnetic Resonance Angiography) *9*

1.4 LIJEČENJE ATEROSKLEROTSKE BOLESTI KAROTIDNE ARTERIJE *10*

1.4.1 Karotidna trombendarterektomija (TEA) *10*

1.4.2 Perkutana dilatacija i stentiranje – CAS (Carotid Artery Stenting) *12*

1.4.3. Današnje indikacije za TEA i CAS *14*

2. CILJEVI ISTRAŽIVANJA *16*

3 MATERIJAL I METODE *17*

3.1 Ultrazvučna analiza *19*

3.2 Analiza plaka višeslojnom kompjuteriziranom tomografijom – MSCT analiza *20*

3.3 Kirurška tehnika karotidne endarterektomije *23*

3.4 Postupak histološke analize *24*

3.5 Statistička analiza *29*

4 REZULTATI *30*

4.1 Analiza stupnja suženja karotidnih arterija *35*

4.2 Rezultati histološke analize..... 36
4.3 Rezultati MSCT analize..... 37
4.3.1 Otkrivanje plaka AHA tipa VIb..... 37
4.3.2 Otkrivanje plaka AHA tipa V..... 40
4.3.3 Otkrivanje plaka AHA tipa VII..... 43
4.3.4. Zbirni rezultati MSCT analize za sve tipove plakova.... 46
4.4 Rezultati UZV analize..... 47
5 RASPRAVA..... 51
6 ZAKLJUČAK..... 71
7 SAŽETAK..... 72
8 SUMMARY..... 74
9 LITERATURA..... 76
10 ŽIVOTOPIS..... 90

1 *UVOD*

1.1 MOŽDANI UDAR

Klinička slika moždanog udara prepoznata je još prije antičkog vremena. Od Hipokrata potiču opisi moždanog udara i tranzitorne ishemične atake za što je on koristio termin "apoplexia" što bi u prijevodu značilo srušiti vanjskom silom.[1,2] Tek je 1856. god. Savoury u prikazu slučaja predložio vezu između začepljenja karotidne arterije i pojave moždanog udara.[2]

Moždani udar treći je vodeći uzrok smrti i drugi po učestalosti uzrok smrti među kardiovaskularnim bolestima u razvijenim zemljama.[3,4,5] Incidencija moždanog udara je oko 160 na 100 000 stanovnika.[4,5] Smrtnost od prvog moždanog udara je oko 35 %, a od sljedećeg 65 %.[6] Dvadeset posto preživjelih zahtijeva institucionalno zbrinjavanje i nakon 3 mjeseca, a 15 % do 30 % preživjelih trajno je nesposobno za rad.[3] Prema etiologiji, moždani udar može biti ishemijski, posljedica intracerebralnog krvarenja, posljedica subarahnoidalnog krvarenja ili može ostati neutvrđene etiologije (nije učinjena odgovarajuća dijagnostička obrada).[7]

Aterosklerotski plak karotidne arterije uzrok je većine moždanih udara u bolesnika kod kojih je prisutan, bilo da uzrokuje embolizaciju u moždani krvotok bilo da dovodi do značajnih hemodinamskih poremećaja cerebralne cirkulacije. Predilekcijsko mjesto za nastanak aterosklerotskog plaka na karotidnom stablu je bifurkacija zajedničke karotidne arterije odnosno bulbus unutarnje karotidne arterije. Aterosklerotska bolest navedenog područja uzrok je preko 20 % svih moždanih udara.[8]

Ishemijski moždani udar čini 67-80% svih moždanih udara, primarno intracerebralno krvarenje 6-20%, subarahnoidalno krvarenje 1-7 %, a 2-15 % moždanih udara ostaje neutvrđene etiologije. Među ishemijskim moždanim udarima najčešći uzrok je bolest velikih

arterija (karotidno stablo: zajednička i unutarnja karotidna arterija uključujući i arteriju cerebri mediju) i to u 68 % slučajeva. Kardioembolijski incidenti čine oko 18 %, dok bolesti malih arterija (lakunarni infarkti-ishemijska lezija do 1,5 cm) čine oko 27 % ishemijskih moždanih udara. Neutvrđene etiologije ostaje oko 5-37 % svih ishemijskih moždanih udara.[9] Kod bolesnika sa suženjem unutarnje karotidne arterije od 70 do 99 % oko 78 % svih ishemijskih moždanih udara posljedica je bolesti karotidne arterije, a oko u 22 posto radi se o kardioembolijskim i lakunarnim infarktima.[10] Kod bolesnika s bolesti karotidne arterije uzrok moždanog udara može biti hemodinamski značajno smanjenje protoka ili embolizacija iz područja plaka. [11] Osim moždanog udara, cerebralni simptomi koje može uzrokovati suženje karotidne arterije uključuju i tranzitornu ishemijsku ataku (TIA). Pod pojmom tranzitorne ishemične atake podrazumjeva se neurološki deficit koji ne traje duže od 24 sata. Ukoliko i nakon tog perioda perzistira neurološki deficit govorimo o moždanom udaru. Ponekad se koristi i termin reverzibilni ishemijski neurološki deficit (RIND) za neurološki ispad koji se oporavi unutar 7 dana. Treba još spomenuti i nestabilna neurološka stanja: moždani udar u razvoju (engl. stroke in evolution) i ponavljajuće TIA-e (crescendo TIA) koji su posebni zbog povećanog rizika od nastanka moždanog udara kako uz konzervativnu terapiju tako i uz operacijsko liječenje. Osim ovih cerebralnih simptoma, mogu se javiti i okularni simptomi u vidu amaurosis fugax ili retinalnog infarkta. Danas se smatra da je TIA uglavnom posljedica mikroembolizacija.

Velike prospektivne randomizirane studije pokazale su korist od endarterektomije unutarnje karotidne arterije u simptomatskih bolesnika (tranzitorna ishemična ataka, moždani udar ili retinalni infarkt) te u nešto manjoj mjeri i u onih bez simptoma, u odnosu na samo medikamentozno liječenju odnosno eliminiranje poznatih faktora rizika za nastanak ateroskleroze (povišen arterijski tlak, povišena razina masnoća u krvi, šećerna bolest,

pušenje). Samo 30-50 % bolesnika s moždanim udarom prethodno je imalo TIA-u.[11] To govori u prilog opravdanosti karotidne endarterektomije u asimptomatskih bolesnika. Međutim, incidencija moždanog udara u svih asimptomatskih bolesnika je niska, pa bi od velike važnosti bilo identificirati podskupine asimptomatskih bolesnika sa povećanim rizikom.[12,13] Sastav plaka karotidne arterije je upravo jedan od parametara koji bi mogao ukazivati na povećan rizik od moždanog udara.

Velike multicentrične randomizirane studije kojima je cilj bio utvrditi korist od kirurškog liječenja suženja unutarnje karotidne arterije u svrhu prevencije moždanog udara među ostalim su pokazale da incidencija moždanog udara raste sa povećanjem stupnja suženja do suženja od 95 % (iz još ne potpuno jasnih razloga suženja preko 95% do subokluzije imaju manju incidenciju moždanog udara od suženja između 80 i 90 %).[14]

U zadnjih nekoliko godina počelo se uviđati da stupanj suženja unutarnje karotidne arterije nije jedini čimbenik o kojem ovisi učestalost pojave moždanih udara. Histološki sastav plaka postao je novi bitan čimbenik prilikom evaluacije bolesnika sa karotidnom aterosklerotskom bolesti. Određene karakteristike plaka pokazale su povezanost sa učestalošću pojave moždanog udara. Pokazano je da tzv. mekani plakovi (plakovi koji najčešće sadrže kombinaciju masti, krvarenja i staničnog detritusa) češće uzrokuju simptome. Takvi plakovi smatraju se vulnerabilnima zbog svoje povećane sklonosti izazivanju moždanog udara. Povezanost takvih plakova sa učestalošću moždanih udara posebno je izražena ukoliko se analiziraju plakovi bolesnika kod kojih nije prošlo puno vremena od pojave simptoma (manje od 3 mjeseca).[15,16,17] Naime, remodeliranje unutar plaka nakon krvarenja u plak, rupture plaka i embolizacije brzo dovodi do promjene njegovog histološkog sastava (fibrozne pregradnje).

Uzimajući u obzir navedena opažanja o povezanosti kliničke slike i histološkog sastava plaka, u asimptomatskih bolesnika u slučajevima granične indikacije za karotidnu endarterektomiju s obzirom na stupanj suženja, upravo sastav plaka mogao bi imati odlučujuću ulogu u donošenju odluke o operaciji ili konzervativnom liječenju. Dijagnostički algoritam za analizu samo stupnja suženja karotidne arterije nije ujednačen među različitim ustanovama kako kod nas tako i u svijetu. Dok se jedni oslanjaju samo na doppler drugi traže isključivo DSA (Digitalna subtrakcijska angiografija). Najčešće se ipak pored ultrazvučne pretrage radi MSCT (Multi Slice Computed Tomography) odnosno MRA (Magnetic Resonance Angiography), a samo u nejasnim slučajevima i DSA. Upravo takav algoritam je i u našoj ustanovi.

Danas se za određivanje sastava plaka najčešće koristi B mod ultrazvuka iako se često navodi nedostatak ultrazvuka, a to je njegova ovisnost o ispitivaču.

U zadnjih nekoliko godina ispituje se moguća uloga CT-a i MR-a u analizi sastava plaka.

Jednoslojna kompjuterizirana tomografija nije pokazala zadovoljavajuću točnost u određivanju sastava plaka,[18] dok je MSCT koronarnih arterija pokazao veliku točnost u usporedbi sa histološkom analizom.[19] Nekoliko studija pokazalo je veliku točnost MR-a u određivanju histološkog sastava aterosklerotskog plaka. [20-23]

1.2 ATEROSKLEROTSKI PLAK KAROTIDNE ARTERIJE

Glavni uzrok nastajanja moždanog udara kod aterosklerotske bolesti karotidnih arterija je embolizacija sadržaja plaka. Opasnost od rupture plaka i embolizacije ovisi o njegovom histološkom sastavu.[24,25] Pokazalo se da je nestabilnost plaka povezana sa krvarenjem u plak, sadržajem lipida i veličinom plaka.[26] Stoga se pored stupnja stenoze karotidne arterije u evaluaciji bolesnika i odluci o načinu liječenja mora voditi računa i o sastavu plaka, odnosno o njegovoj vulnerabilnosti.

Histološkom analizom plak se može klasificirati u jedan od VIII tipova (AHA -American Heart Association klasifikacija).[27] (Tablica 1) Tip I plaka sadrži razbacane pjenaste makrofage ("foam cells"). Takve nakupine naznačenije su u područjima adaptivnih intimalnih zadebljanja (adaptivna zadebljanja nalaze se u svih osoba, na stalnim lokacijama, ne opstruiraju lumen i predstavljaju adaptaciju stijenke krvne žile na lokalne mehaničke sile). Tip II plaka sadrži nakupine pjenastih makrofaga i mastima ispunjenih ("lipid-laden") glatkih mišićnih stanica, koje se označavaju kao masne pruge ("fatty streaks"). Tip III plaka je prijelazni oblik između tipa II i tipa IV tj. lezije koja potencijalno može uzrokovati simptome. Pored mastima ispunjenih stanica prethodnih tipova, ovaj tip plaka sadrži i ekstracelularne masne kapljice. Ove ekstracelularne nakupine masti direktan su prekursor većih nakupina – masnih jezgri, koje karakteriziraju plak tipa IV. Plak tip V (ranije tip Va) sadrži najviše masti, ponekad i više masnih jezgri, odijeljenih fibroznim slojem te tada govorimo o višeslojnom fibroateromu. Tip VII (ranije tip Vb) predstavlja kalcificiranu leziju, gdje mineralni depoziti zamjenjuju stanični detritus i ekstracelularnu mast. Tip VIII (ranije tip Vc) predstavlja fibroziranu leziju u kojoj je debela naslaga vezivnog tkiva zamijenila intimu, a sadržaj masti je minimalan. Plakovi tipa IV i V koji pored opisanih karakteristika imaju disrupciju luminalne površine (podtip „a“), hematom (podtip „b“) ili trombotske naslage (podtip „c“)

klasificiraju se kao plak tipa VI. Upravo je plak tipa VI najveći uzrok morbiditeta i mortaliteta zbog aterosklerotske bolesti.

AHA klasifikacija	*Opis*
I	Razbacani pjenasti makrofagi ("foam cells")
II	Nakupine pjenastih makrofaga i mastima ispunjenih ("lipid-laden") glatkih mišićnih stanica, koje se označavaju kao masne pruge ("fatty streaks").
III	Tip II uz ekstracelularne masne kapljice
IV	Ekstracelularne masne jezgre
V	Masne jezgre odijeljene debelim fibroznim slojem (ranije tip Va, koristi se i naziv višeslojni fibroaterom)
VI	Plakovi tipa IV i V koji pored opisanih karakteristika imaju disrupciju luminalne površine (podtip „a“), hematom (podtip „b“) ili trombotske naslage (podtip „c“)
VII	Pretežno klacificirani plak (ranije tip Vb)
VIII	Pretežno fibrozni plak sa malo ili nimalo masti ili kalcija (ranije tip Vc)

Tablica 1. American Heart Association (AHA) klasifikacija aterosklerotskih plakova.[27]

1.3 DIJAGNOSTIKA EKSTRAKRANIJALNE KAROTIDNE BOLESTI

1.3.1 Digitalna subtrakcijska angiografija

U dijagnostici aterosklerotskog suženja karotidne arterije već dugo vremena zlatni standard (bila) je angiografija odnosno digitalna subtrakcijska angiografija. Dobre karakteristike angiografije su odlična vizualizacija i mogućnost preciznog određivanja stupnja suženja i prikaz određenih karakteristika plaka koji mijenjaju izgled luminalne površine arterije kao što je to ulkus u području plaka. Nadalje, angiografijom se dobija prikaz eventualnih dodatnih distalnih stenoza karotidnog stabla (takozvanih tandem stenoza) te određenih urođenih anatomskih varijacija arterijskog stabla.

Nedostaci angiografije leže u tome što je to invazivna pretraga koja zahtijeva punkciju pristupne periferne arterije sa svim komplikacijama takvog zahvata (stvaranje hematoma, pseudoaneurizme, disekcije itd). Poseban je problem što sama angiografija kao invazivna dijagnostička pretraga nosi rizik od moždanog udara, koji prema nekim studijama iznosi čak 1,2 % (usporedbe radi sama operacija nosi rizik od moždanog udara između 2 i 3 %).[28] Idući nedostatak angiografije je taj što ona ne daje informaciju o sastavu plaka tj. može pokazati samo da li se radi o izrazito kalcificiranom plaku ili ne.

1.3.2 Ultrazvuk (Duplex)

Druga široko prihvaćena dijagnostička metoda za otkrivanje aterosklerotske bolesti karotidnih arterija je ultrazvuk (duplex doppler). Doppler je neinvazivna metoda koja u rukama iskusnog ispitivača ima osjetljivost i specifičnost u otkrivanju i određivanju stupnja suženja vrlu blizu onih angiografskih (osjetljivost 89 % i specifičnost 84 % u usporedbi s DSA).[29] Mjerenje

stupnja suženja dopplerom bazira se na mjerenju brzine protoka krvi na odgovarajućim segmentima krvne žile, a izmjerena brzina korelira sa stupnjem suženja.

Pored toga, ultrazvukom se može prikazati struktura plaka koja dobro korelira sa histološkom strukturom plaka.

Danas se za određivanje sastava plaka prvenstveno koristi B mod ultrazvuka. Ultrazvukom se plak može na osnovu svog vizualnog prikaza opisivati kao dominantno mekani (hipoehogeni), dominantno tvrdi (hiperehogeni) ili kao miješani tvrdi i mekani.[30] Nadalje može se mjeriti tzv. "intima media thickness", a uz odgovarajući software moguće je i mjerenje intenziteta tonova slike na sivoj skali (GSM-Gray Scale Median) gdje niske vrijednosti GSM-a (<20) ukazuju na mekani plak i obrnuto visoke vrijednosti ukazuju na tvrdi plak pri čemu je raspon vrijednosti od 0 do 255. Navedene dvije metode nisu našle širu primjenu prije svega zbog nepreciznosti, a kao glavni nedostatak ultrazvuka često se navodi njegova ovisnost o ispitivaču i slabija mogućnost dijagnosticiranja tandem stenoza u odnosu na angiografiju.[31-34] Međutim, kako će u raspravi biti govora, noviji radovi u kojima se koristio odgovarajući software za analizu UZV-om dobivenih podataka pokazuju veliku točnost UZV-a u određivanju sastava karotidnog plaka.

1.3.3 Višeslojna kompjuterizirana tomografija – MSCT (Multi Slice Computed Tomography)

Pored dvije navedene dijagnostičke metode, u novije vrijeme analiza suženja karotidnih arterija moguća je i uz pomoć magnetne rezonance i CT-a odnosno MSCT angiografije.

MSCT omogućava vizualizaciju i određivanje stupnja suženja unutarnje karotidne arterije kako u području bulbusa tako i u distalnijim dijelovima unutarnje karotidne arterije (eventualne tandem stenoze). Ovom tehnikom moguće je mjeriti gustoću analiziranog tkiva i izražavati je u Hounsfieldovim jedinicama.[35]

MSCT je pokazao osjetljivost u dijagnosticiranju subokluzije gotovo jednaku DSA (osjetljivost iznad 95%) a veću nego ultrazvuk (osjetljivost 86-94 %).[36,37]

Jednoslojna kompjuterizirana tomografija nije pokazala zadovoljavajuću točnost u određivanju sastava plaka.[18] Analizom koronarnih plakova, našla se značajna povezanost rezultata analize MSCT-om sa nalazima histološke analize[19]

Mjesto MSCT-a u analizi sastava karotidnog plaka tek treba utvrditi.

1.3.4 Magnetska rezonancija - MRA (Magnetic Resonance Angiography)

Kod određivanje sastava karotidnog plaka MR je pokazala osjetljivost od 85% i specifičnost od 92% za prikaz nekrotične jezgre ili krvarenja u plak.[20]

Uz veliku točnost, bitna osobina MR je neinvazivnost. Veliki nedostatak je visoka cijena i potreba da interpretaciju nalaza dobivenih MRA-om izvodi visokospecijalizirani radiolog. Donedavno se MRA često koristila kod bolesnika sa bubrežnom insuficijencijom, zbog straha od pogoršanja bubrežne funkcije u slučaju primjene kontrastnih sredstava korištenih kod DSA i MSCT analiza. Međutim, u zadnje vrijeme sve se češće spominje sistemska renalna skleroza kao posljedica primjene kontrastnih sredstava (gadolinijum) korištenih kod MRA u bolesnika sa bubrežnom insuficijencijom. Time se primjena MRA u bolesnika sa bubrežnom insuficijencijom bitno ograničava uz korištenje gadolinijuma, no korištenjem drugih kontrastnih sredstava i rizik te komplikacije može se smanjiti.

1.4 LIJEČENJE ATEROSKLEROTSKE BOLESTI KAROTIDNE ARTERIJE

1.4.1 Karotidna endarterektomija

Trebalo je neuobičajeno dugo vremena da bi se počelo sa rutinskim kirurškim liječenjem suženja karotidne arterije. Tim više što su svi tehnički elementi operacije već bili razrađeni za liječenje drugih patoloških stanja karotidne arterije (aneurizma, trauma, resekcija prilikom disekcije vrata zbog malignih bolesti): resekcija aneurizme i ponovna uspostava kontinuiteta karotidne arterije - Parczewski 1916.,[38] uspostava kontinuiteta nakon resekcije zbog tumora - Sloan 1920.,[39] zamjena segmenta zajedničke karotidne arterije zbog rupture nakon zračenja autolognom venom safenom magnom - Conley 1952.,[40] te tehnika endarterektomije (na aortoilijakalnom segmentu) - dos Santos 1947.,[41] a na raspolaganju je bila i dijagnostika (cerebralna angiografija - Moniz 1927.)[42].

Prvu uspješnu karotidnu endarterektomiju izveo je DeBakey 7.8.1953, no rad je objavljen tek 1959.[43] Prvi rad u kojem opisano kirurško liječenje aterosklerotskog suženja karotidnog stabla objavljen je 1954.[44] U njemu su Eastcott, Pickering i Rob u St Mary's Hospital u Londonu u žene sa simptomima TIA-e resecirali bifurkaciju karotidne arterije i terminoterminalno anastomozirali unutarnju i zajedničku karotidnu arteriju, dok su vanjsku karotidnu arteriju podvezali. Bolesnica više nije imala simptoma moždane ishemije. To je ujedno i rad koji je imao najviše utjecaja na daljnji razvoj i popularizaciju kirurškog liječenja aterosklerotske bolesti karotidne arterije.

Prvi rad u kojem je opisana uspješna endarterektomija karotidne arterije objavili su Cooley, Al-Naaman i Carton 1956. god.[45] U tom radu ujedno je prvi put opisana i upotreba privremenog "shunta" između zajedničke i unutarnje karotidne arterije. "Shunt" kakav se danas najčešće koristi prvi put su upotrijebili Mical i sur. 1966. god. u Pragu, a radi se o

tankoj plastičnoj cjevčici koja se postavi u arteriotomijsku inciziju između unutarnje i vanjske karotidne arterije.[46] Selektivnu primjenu "shunta"-današnji standard, prvi je zagovarao Moore sa suradnicima 1969 god.[47]

Od ovih početaka kirurškog liječenja bolesti karotidnih arterija tehnika se usavršavala, a perioperativni mortalitet i morbiditet su se smanjivali što je dovelo do ogromnog povećanja broja učinjenih operacija.[48] U SAD-u se 1971. god. izvelo 15 000, a 1985. god. 107 000 operacija tako da je karotidna endarterektomija postala treća najčešća vaskularna operacija u SAD-u.[49,50]

Iako je karotidna endarterektomija relativno brzo postala široko prihvaćena i često izvođena operacija tek su rezultati velikih multicentričnih randomiziranih studija pomogli u donošenju jasnih indikacija za određeni način liječenja i prikazali rezultate takvog liječenja.

Studije kojima se uspoređivalo kirurško liječenje karotidne bolesti sa konzervativnim liječenjem mogu se podijeliti u dvije skupine ovisno da li su u studiju uključeni ispitanici koji su imali ili nisu imali neurološke simptome.

Studije sa simptomatskim bolesnicima

Najznačajnije studije sa simptomatskim bolesnicima su NASCET (North American Symptomatic Carotid Endarterectomy Trial) i ECST (European Carotid Surgery Trial).

Tijekom dvogodišnjeg praćenja, NASCET studija pokazala je 9 % moždanih udara u operiranih bolesnika i 26 % u neoperiranih što predstavlja apsolutno smanjenje rizika za 17 % i relativno smanjenje za 65 % u bolesnika sa stenozom iznad 70 %. Pri tome je relativno smanjenje rizika od fatalnog moždanog udara 81 % (2,5 % naprema 13,1 %).[51] Dobiveni

rezultati doveli su do prestanka randomiziranja prije nego se planiralo i preporuke simptomatskim bolesnicima da se operiraju.

U ECST studiji, 12 % operiranih i 22 % neoperiranih bolesnika imalo je moždani udar tijekom tri godine.[52]

Studije s asimptomatskim bolesnicima

Najznačajnije studije s asimptomatskim bolesnicima su ACAS (Asymptomatic Carotid Atherosclerosis Study) i ACST (Asymptomatic Carotid Surgery Trial).

Prema ACAS studiji petogodišnji rizik od ipsilateralnog moždanog udara u operiranih bolesnika sa stenozom iznad 60 % je 5,1 %, a u neoperiranih 11 %. To predstavlja smanjenje relativnog rizika za 53 % no smanjenje apsolutnog rizika za samo 1 % godišnje.[12]

Rezultati ACST studije gotovo su identični onima iz ACAS studije. Petogodišnji rizik od smrti ili moždanog udara je 6,4 % kod operiranih i 11,8 % u konzervativno liječenih.[13]

Kod interpretacije rezultata prvih velikih multicentričnih studija i usporedbe sa novijim studijama treba uzeti u obzir da se kao dijagnostička metoda u tim prvim studijama koristila angiografija, a sama angiografija kao invazivna metoda nosi rizik od moždanog udara i do preko 1 %.

1.4.2 Perkutana dilatacija i stentiranje - CAS (Carotid Artery Stenting)

Razvojem i širenjem endovaskularnih tehnika, počela je i njihova primjena u liječenju ekstrakranijalne aterosklerotske bolesti karotidnih arterija.

Prvu angioplastiku karotidne arterije otvorenom tehnikom opisali su Morris, Lechter i DeBakey 1967. god. za liječenje fibromuskularne displazije,[53] a prvi rad o perkutanoj transluminalnoj angioplastici karotidne arterije objavio je Mathias 1977. godine.[54] Prva iskustva sa Palmaz stentovima u unutarnjoj karotidnoj objavili su Marks i suradnici 1994. god.[55]

Jedna od prvih studija kojom su se pokušali prikazati rezultati CAS-a je SAPPHIRE (Stenting and Angioplasty with Protection in Patients at High Risk for Endarterectomy) studija. U studiju su bili uključeni visoko rizični bolesnici (gdje su pod visokim rizikom uzeti anatomski i klinički kriteriji: kontralateralna okluzija, prethodna radioterapija u području vrata, prethodna CEA, težak kirurški pristup, ozljeda kontralateralnog laringealnog živca, teška tandem stenoza, kardijalna operacija unutar 6 mjeseci, infarkt miokarda unutar 4 tjedna, teška ili nestabilna angina pektoris, teška plućna bolest, dob iznad 80 god.), a uspoređeni su rezultati CAS-a i TEA. Moždani udar dogodio se u 7,2 % operiranih i 6 % u grupi stentiranih. Ukupni rizik (smrt, moždani udar ili infarkt miokarda) bio je 19 % za operirane i 10 % za stentirane asimptomatske bolesnike dok je za simptomatske ukupan rizik bio 20 % za operirane i 16 % za stentirane. Rezultati su u oba kraka studije bili tako loši da se postavilo pitanje da li bi bilo bolje da se bolesnike liječilo samo konzervativno. Nažalost, nije proveden i treći krak studije u kojoj bi bolesnici bili samo konzervativno liječeni.[56] U prije toga provedenoj studiji – CAVATAS (Carotid and Vertebral Artery Transluminal Angioplasty Study) od ukupno 251 bolesnika samo 55 ih je bilo stentirano dok su ostali bili samo dilatirani. Samim time njeni rezultati ne mogu se interpretirati kao rezultati samo stentiranja - današnjeg standarda u endovaskularnom liječenju. Inače, u toj studiji rezultati TEA i CAS bili su slični (moždani udar i smrt unutar 30 dana 5,9 % za TEA i 6,4 % za CAS).[57]

Rezultati novijih studija pokazuju rezultate CAS-a gotovo identične rezultatima TEA. Početni rezultati CREST (Carotid Revascularization Endarterectomy vs Stent Trial) studije pokazali su nešto nižu 30 dnevnu incidenciju smrti i moždanog udara kod stentiranih simptomatskih bolesnika u odnosu na rezultate NASCET i ECST studija. Kod asimptomatskih bolesnika incidencija smrti i moždanog udara nešto je viša nego u ACAS studiji, a nešto niža nego u ACST studiji.[58] U ARCHeR (ACCULINK for Revascularization of Carotids in High-Risk Patients) studiji, 30 dnevna incidencija smrti i moždanog udara bila je 6,3%, a nakon godinu dana ukupna incidencija smrti, moždanog udara i infarkta miokarda bila je 8,3 %.[59]

Početni rezultati SPACE (Stent-Protected Percutaneous Angioplasty of the Carotid vs Endarterectomy) studije objavljeni su u listopadu 2006. god. i u njima su prikazani 30 dnevni rezultati usporedbe CAS-a i TEA-e. Svi pokazatelji osim 30 dnevne smrtnosti i intracerebralnog krvarenja ukazivali su na nešto bolje rezultate operativnog liječenja.[60]

Definitivni rezultati CREST, CAVATAS-2 i ARCHeR studija se očekuju.[58,59,61-64]

1.4.3. Današnje indikacije za TEA i CAS

Prema rezultatima velikih multicentričnih randomiziranih studija (NASCET, ECST, ACAS, ACST) indikacije za TEA u bolesnika bez visokog rizika su relativno dobro definirane:[65,66]

- simptomatski bolesnici mlađi od 80 god. sa suženjem iznad 50% ukoliko je rizik smrti i moždanog udara 6 % do 7 % (rizik ovisan o operateru)
- asimptomatski bolesnici mlađi od 80 god. sa suženjem iznad 60% ukoliko je rizik smrti i moždanog udara manji od 3 %

Za visokorizične bolesnike (prema rezultatima SAPHHIRE studije i registara):

- 30 dnevni morbiditet i mortalitet TEA i CAS-a su slični
- TEA je pogodnija kod za CAS anatomski nepovoljnih parametara (tortuozitet i dr.)
- CAS ima prednost u bolesnika kod kojih bi anestezija (opća ili lokoregionalna) predstavljala povećan rizik (srčano zatajenje, teška angina, kronična opstruktivna plućna bolest) te kod bolesnika čije bi anatomske karakteristike mogle povećati rizik od TEA (restenoza, nepogodan oblik vrata, prethodna radioterapija u području vrata, prethodna radikalna disekcija vrata, paraliza kontralateralnog laringealnog živca)
- ostaje pitanje (prema rezultatima SAPHHIRE i ARCHeR studija) da li je samo medikamentozna terapija čak bolja od TEA ili CAS u visokorizičnih bolesnika

Endoluminalna površina karotidne arterije u području plaka može imati određene morfološke karakteristike koje povećavaju rizik za izazivanje moždanog udara. To se prije svega odnosi na prisutnost ulceracija koje predstavljaju mjesto povećane trombogenosti i promjenjene hemodinamike što pogoduje nastanku tromba koji potom može embolizirati u moždani krvotok. Nalaz većeg ulkusa (površine iznad 10 mm^2) predstavlja indikaciju za operaciju i pri manjem stupnju suženja u odnosu na situacije kada nema ulceracije.

2 CILJEVI ISTRAŽIVANJA

Osnovni cilj ovog istraživanja je utvrditi osjetljivost i specifičnost višeslojne kompjuterizirane tomografije u otkrivanju aterosklerotskih karotidnih plakova kompliciranih krvarenjem.

Utvrdit će se osjetljivost i specifičnost UZV-a u otkrivanju plaka kompliciranog krvarenjem na osnovu pojednostavljene klasifikacije plakova na dominantno mekane (tip 1), miješane tvrde i mekane (tip 2) ili dominantno tvrde (tip 3).

Usporedit će se stupanj suženja karotidnih arterija dobiven MSCT-om i doplerom.

Odredit će se tkivna gustoća pojedinih tipova plakova dobivena MSCT-om.

3 MATERIJAL I METODE

U studiji je analizirano 50 karotidnih plakova. Karotidna endarterektomija indicirana je s obzirom na stupanj suženja i simptomatologiju (suženje preko 60% u simptomatskih bolesnika i suženje preko 70% u asimptomatskih bolesnika). U studiju je bilo uključeno 36 muškaraca i 14 žena. Medijan dobi bio je 69 godina (raspon 48 do 87). Dvadeset (40%) bolesnika bili su simptomatski dok ih 30 (60%) asimptomatski. Kriterij da li je bolesnik simptomatski bio je moždani udar, TIA ili amaurosis fugax na strani operirane karotidne arterije unazad 6 mjeseci od MSCT analize (slično kao i u ostalim studijama).

U studiju su bili uključeni samo bolesnici koji su prošli kompletnu dijagnostičku evaluaciju u KB Dubrava. Bolesnicima je kao prvi korak u dijagnostičkoj evaluaciji učinjen duplex doppler karotidnih arterija. Pretragu su izvodila tri iskusna radiologa, a bolesnicima kod kojih se našlo suženje iznad 50% učinjen je MSCT karotidnih arterija. Rezultate MSCT obrade analizirao je jedan iskusan radiolog. Navedeni slijed pretraga predstavlja uobičajeni dijagnostički postupak u KB Dubrava. Karotidna endarterektomija učinjena je unutar tjedan dana od MSCT analize.

Analizirali su se podaci dobiveni preoperativnom MSCT analizom karotidnih plakova sa područja najvećeg suženja unutarnje karotidne arterije, a rezultati su se usporedili sa rezultatima histološke analize plakova dobivenih nakon operacije, na istim presjecima plakova. Utvrđivala se osjetljivost i specifičnost MSCT-a u detektiranju plakova koji imaju znakove krvarenja u plak (tip VIb plaka prema AHA klasifikaciji, najčešće kombinacija krvarenja, masti i staničnog detritusa) te se stoga smatraju vulnerabilnima.

Za svakog bolesnika bilježili su se sljedeći parametri: spol, dob, raniji neurološki incidenti (CVI, TIA ili amaurosis fugax), postojanje dijabetesa, povišenog arterijskog tlaka,

hiperlipoproteinemije, pušenje, težina (indeks tjelesne težine), obiteljska anamneza vaskularnih bolesti, postojanje periferne simptomatske aterosklerotske bolesti i postojanje koronarne bolesti. Mjerio se stupanj suženja MSCT-om i dopplerom, MSCT-om se mjerila najmanja gustoća plaka na mjestu najvećeg suženja izražena u HU i opisivao se ultrazvučni izgled plaka.

Za navedeno istraživanje dobivena je suglasnost Etičkog povjerenstva KB Dubrava i Medicinskog fakulteta.

3.1 Ultrazvučna analiza

Svim bolesnicima prije operacije učinjen je duplex doppler karotidnih arterija, a pretragu su izvodila tri iskusna radiologa na istom uređaju (GE-Healthcare, Milwaukee, Wi, U.S.A.) sondama od 7-9 i 9-14 MHz.

Stupanj suženja procjenjivan je doplerskim mjerenjem maksimalne sistoličke brzine protoka prema standardnim tablicama. Analizom u B-modu plakovi su se na osnovu izgleda u području najvećeg suženja klasificirani kao dominantno mekani (tip 1), mješani tvrdi i mekani (tip 2) ili dominantno tvrdi (tip 3). Rezultati duplex dopplerske obrade usporedili su se sa nalazima MSCT-a i rezultatima histološke analize. Smatramo da bi detaljnija ultrazvučna analiza plaka bez odgovarajućeg softwarea bila previše subjektivna.

3.2 Analiza plaka višeslojnom kompjuteriziranom tomografijom – MSCT (Multi Slice Computed Tomography) analiza

Nakon učinjene ultrazvučne obrade bolesnicima je učinjen MSCT karotidnih arterija na uređaju Siemens Somatom Sensation (16 slojni, Erlangen, Germany). Dobivene slike obrađivane se na Siemens Leonardo Syngo2004A radnoj stanici. Koristio se standardizirani optimizirani protokol s kontrastom, uz intermedijernu rekonstrukciju: 120 kVp, 120 mAs, kolimacija 16x0.75 mm, pitch 1, debljina sloja 0.75 mm. Kao kontrastni medij koristio se Iopamidol (370 mg iodine/ml, 4 ml/s, 70 mm^3, 325 psi). Za analizu se koristila transverzalna multiplanarna rekonstrukcija okomita na uzdužnu os krvne žile u koronarnoj i sagitalnoj ravnini. Određivao se postotak suženja karotidne arterije prema NASCET kriterijima[51], a zatim se analizirao presjek plaka na mjestu najvećeg suženja.

Mjerila se gustoća tkiva i izražavala u Hounsfieldovim jedinicama i to na način da se u području plaka koje vizualno djeluje kao područje najmanje gustoće (nekalcificirano područje) na tri mjesta mjerila gustoća. Mjerenje se radilo na kružnom području površine 2 mm^2, a bilježila se najmanja dobivena vrijednost. (Slike 1 i 2). Kalcifikacije se jasno vide na MSCT-u i nisu bile posebno analizirane.

Mjerila se udaljenost od bifurkacije do mjesta najvećeg suženja, što je služilo patologu u određivanju korespondirajuće razine prilikom histološke analize.

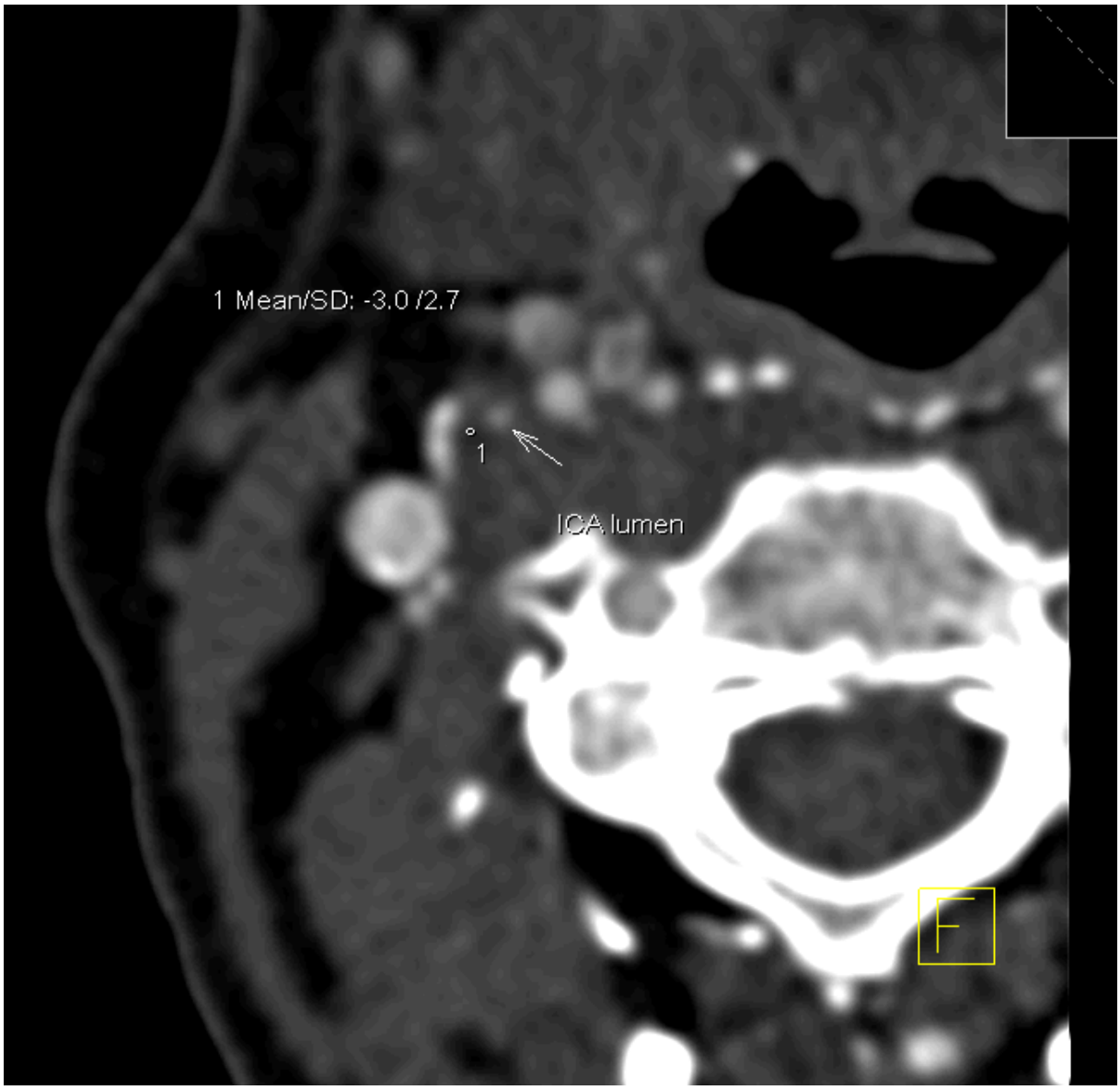

Slika 1. MSCT. Plak sa najmanjom izmjerenom gustoćom tkiva od -3 HU (Hounsfield units - Hounsfieldove jedinice). ICA, Internal carotid artery (unutarnja karotidna arterija)

Slika 2. MSCT. Plak sa najmanjom izmjerenom gustoćom tkiva od 59,8 HU (Hounsfield units - Hounsfieldove jedinice). ICA, Internal carotid artery (unutarnja karotidna arterija)

3.3 Kirurška tehnika karotidne endarterektomije

Bolesnici su operirani u lokoregionalnoj ili općoj anesteziji uz selektivnu primjenu „shunta“ kod operacija u lokoregionalno i kod svih operacija u općoj anesteziji. Četiri bolesnika (8%) operirano je u općoj anesteziji. Od toga su dva imala konkomitantnu operaciju srca, jedan je bolovao od epilepsije, a jedan je bolesnik sa kontralateralnom okluzijom imao izričitu želju za općom anestezijom. Nije bilo verificiranih perioperacijskih inzulta. Navedeni bolesnik sa kontralateralnom okluzijom imao je prolaznu slabost kontralateralne ruke no CT mozga nije pokazao ishemijsku leziju.

Bolesnicima operiranima u lokoregionalnoj anesteziji aplicira se duboki cervikalni blok, blokira se površinski vratni pleksus, a u samo područje predviđene incizije injicira se anestetik (1 % lidocain).

Pristupom uz prednji rub sternokleidomastoidnog mišića pristupa se na zajedničku, unutarnju i vanjsku karotidnu arteriju. Navedene arterije, kao i arterija tiroidea superior – prva grana vanjske karotidne arterije, isprepariraju se i zaomče platnenom trakom odnosno gumenim trakama. Nakon heparinizacije bolesnika (5 000 i.j. heparina) sve navedene arterije se klemaju. Uzdužnom arteriotomijom koja počinje na zajedničkoj, a završava na unutarnjoj karotidnoj arteriji, pristupi se mjestu suženja - plaku. Ukoliko tijekom klemanja arterija ne dođe do promjene neurološkog statusa bolesnika, operacija se nastavlja bez postavljanja intraluminalnog „shunta“, a u protivnom se postavi privremeni „shunt“ između zajedničke i unutarnje karotidne arterije. Maksimalno pazeći da plak ostane što je moguće više intaktan, učini se endarterektomija. Arteriotomijska incizija sašije se neresorptivnim šavom (pred kraj zatvaranja arteriotiomije izvadi se „shunt“) i skidaju se kleme. Po potrebi heparin se neutralizira protamin sulfatom. Na kraju se resorptivnim šavom sašije i sama rana.

3.4 Postupak histološke analize

Neposredno nakon učinjene endarterektomije plakovi su se tankim iglama fiksirali na stiropornu ploču, na način da se ne ošteti bifurkacija i mjesto najveće stenoze (udaljenost od bifurkacije dobivena MSCT-om). Potom su fiksirani u formalinu (10% puferirani formaldehid) i upućeni na histološku analizu. Jedan patolog, bez znanja rezultata MSCT analize, vršio je histološku analizu. Ukoliko se radilo o izrazito kalcificiranom plaku prethodno je učinjena dekalcijanija 20 % dušičnom kiselinom, postupkom kojim se eliminiraju kalcifikati dok preostali histološki sastav ostaje nepromjenjen. Polazeći od bifurkacije prema unutarnjoj karotidnoj arteriji, uzorci su rezani serijski u koracima od 2mm. Navedena tehnika rezanja osigurava precizno mjerenje udaljenosti između bifurkacije i razine maksimalnog suženja. Standardnim procesom obrade, materijal se uklapa u parafin i reže na slojeve debljine 4 μm. Svi preparati bojali su se hemalaun eozinom, a po potrebi i Mallory trichromom. (Slike 3,4,5,6) Patolog, bez znanja nalaza MSCT-a klasificirao je plakove prema AHA klasifikaciji aterosklerotskih plakova.

Slika 3. Makroskopski izgled plaka neposredno nakon endarterektomije. Gornji lijevi dio plaka je zajednička karotidna arterija, a dalje u smjeru kazaljke na satu vide se unutarnja karotidna arterija, vanjska karotidna arterija te arterija tiroidea superior (prva grana vanjske karotidne arterije).

Slika 4. Plak sa Slike 3, nakon djelomičnog serijskog rezanja.

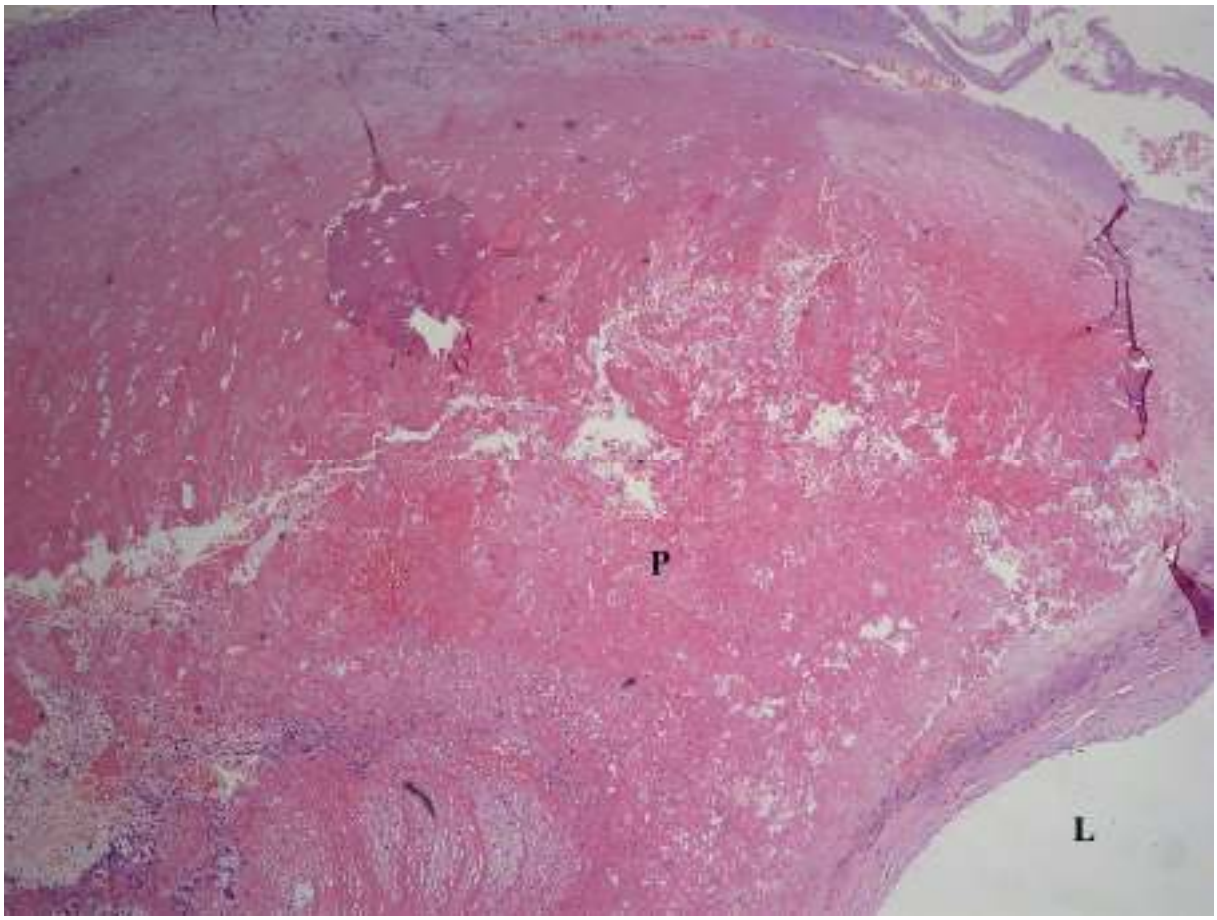

Slika 5. Krvarenje u plak (plak tipa VIb). Isti plak kao na Slici 1. Hemalaun eozin, originalno povećanje x40. P, plak; L, lumen.

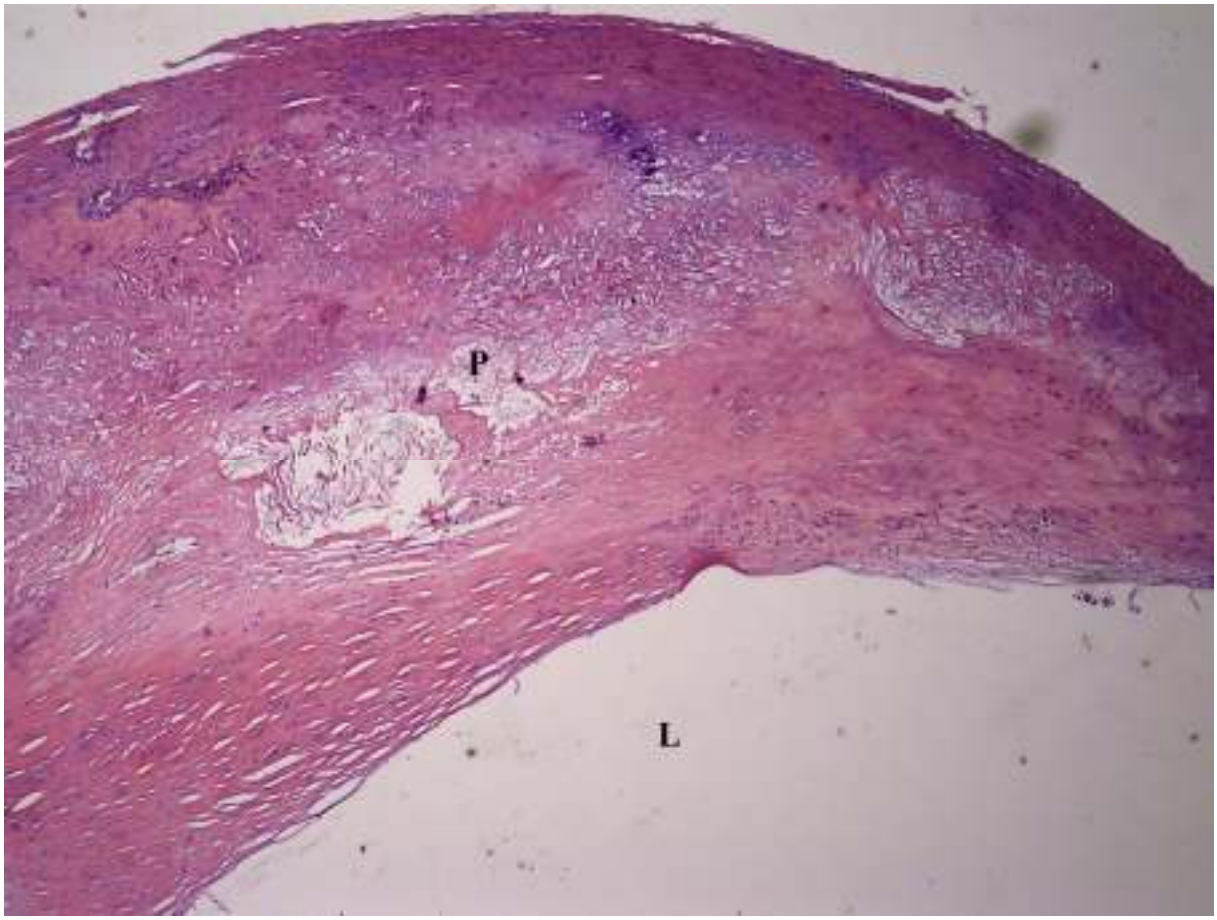

Slika 6. Višeslojni fibroaterom (plak tipa V). Isti plak kao na Slici 2. Hemalaun eozin, originalno povećanje x40. P, plak; L, lumen.

3.5 Statistička analiza

Razlika između medijana tkivne gustoće plakova tipa VIb i drugih tipova plakova izračunata je koristeći Mann-Whitney U test. Vrijednost $p<0.05$ smatrala se statistički značajnom. Za analizu povezanosti pojave plaka tipa VIb sa nekim od praćenih kategorijskih varijabli korišteni su χ^2 i Fischerov test, dok se za kontinuirane varijable koristio Mann-Whitney U-test. Za usporedbu dobivenih vrijednosti stupnja suženja karotidnih arterija MSCT-om i dopplerom korišten je Wilcoxonov test.

Za definiranje graničnih vrijednosti tkivne gustoće dobivenih MSCT-om pri utvrđivanju osjetljivosti i specifičnosti metode u otkrivanju plakova sa znakovima krvarenja koristila se analiza ROC krivulje. Za plakove tipa V i VII koristile su se isti statistički testovi kao i kod plakova tipa VIb (plakova kompliciranih krvarenjem).

Osjetljivost i specifičnost ultrazvuka u otkrivanju krvarenja u plak izračunavala se standardnim formulama.

4 REZULTATI

Karakteristike svih operiranih bolesnika prikazani su u Tablici 2. Za svakog bolesnika bilježili su se sljedeći parametri: spol, dob, raniji neurološki incidenti (CVI, TIA ili amaurosis fugax u zadnjih 6 mjeseci), postojanje dijabetesa, povišenog arterijskog tlaka, hiperlipoproteinemije, pušenje, težina i visina (računao se indeks tjelesne težine), obiteljska anamneza vaskularnih bolesti, postojanje periferne simptomatske aterosklerotske bolesti i postojanje simptomatske koronarne bolesti.

Broj	Spol	Dob (godine)	Simptomi	DM	AH	HLP	Pušenje	ITT	OA	PAD	CAD
1	M	67	1	1	1	1	1	30,00	0	0	0
2	M	74	0	1	1	1	1	31,58	1	1	1
3	M	65	0	1	1	1	0	25,10	0	1	1
4	M	56	0	0	1	0	1	29,06	1	0	1
5	M	87	0	1	1	1	1	25,97	1	1	1
6	M	77	0	0	1	0	0	26,12	0	0	0
7	M	70	1	1	1	1	1	25,35	1	0	0
8	M	77	0	0	1	0	0	26,12	0	0	0
9	Ž	82	1	1	0	1	1	22,58	0	1	0
10	M	80	0	0	1	0	1	24,15	0	1	0
11	M	62	1	0	1	0	1	24,09	1	0	1
12	M	81	1	0	1	1	0	28,34	0	1	0
13	M	68	1	1	1	1	0	32,11	1	1	1
14	M	77	0	0	0	1	1	24,67	1	0	1
15	Ž	68	0	0	1	1	0	35,05	0	0	0
16	M	79	1	1	1	0	1	25,88	0	0	1
17	M	61	1	0	1	1	1	25,18	0	0	0
18	M	68	0	1	1	1	1	29,74	0	1	1
19	M	77	1	1	1	1	1	25,10	1	0	0
20	M	72	1	0	1	1	1	22,22	0	1	1
21	M	65	0	0	1	1	1	23,24	0	1	0
22	M	64	0	0	1	0	1	27,34	0	0	1
23	Ž	61	1	1	1	0	0	28,37	0	1	0
24	Ž	76	1	0	1	1	0	23,14	0	0	1
25	Ž	59	1	0	1	0	1	33,46	1	0	0
26	Ž	76	1	0	1	1	0	22,03	0	1	0
27	Ž	67	0	0	1	1	0	27,33	0	0	0
28	Ž	64	0	1	1	1	1	34,52	0	1	0
29	Ž	51	0	0	1	1	0	24,38	0	0	0
30	Ž	80	0	1	1	0	0	17,30	0	1	0
31	M	72	0	0	1	1	0	21,79	0	0	1
32	M	70	1	0	1	1	1	36,29	1	0	0
33	M	64	0	0	1	1	1	28,08	1	1	1

34	Ž	56	0	0	1	0	0	20,76	0	0	0
35	M	56	0	0	1	0	0	26,17	0	0	1
36	Ž	55	1	0	1	1	1	35,64	0	1	0
37	M	76	0	1	1	1	0	29,80	0	0	0
38	M	72	1	1	1	1	0	24,21	0	0	0
39	Ž	84	0	0	1	1	0	22,03	0	0	1
40	M	71	0	1	1	1	1	25,24	0	0	1
41	M	76	1	0	1	1	0	26,27	1	1	0
42	Ž	75	0	1	1	1	1	26,57	0	0	0
43	M	77	1	0	1	0	0	27,17	0	0	1
44	M	68	0	1	1	1	1	24,96	1	1	0
45	M	68	0	0	1	0	1	30,04	0	1	1
46	M	48	0	0	1	0	1	26,23	1	1	0
47	M	77	1	1	1	1	1	25,10	1	0	0
48	M	66	0	0	1	1	1	25,46	1	0	0
49	M	63	0	0	1	1	1	33,20	1	0	1
50	M	68	0	1	1	1	0	24,30	0	0	0

Tablica 2. Karakteristike bolesnika uključenih u studiju. DM - diabetes mellitus, AH - arterijska hipertenzija, HLP - hiperlipoproteinemija, ITT – indeks tjelesne težine (ITT=težina/(visina/100)^2), OA – obiteljska anamneza, PAD – periferna arterijska bolest, CAD – koronarna bolest, 0 bez prisustva praćenog obilježja, 1 prisutno praćeno obilježje

Rezultati mjerenja stupnja suženja karotidnih arterija dobiveni MSCT-om i doplerom, histološki tip plaka, gustoća tkiva mjerena MSCT-om i UZV tip plaka prikazani su u Tablici 3.

Broj	Suženje % (MSCT)	Suženje % (dopler)	AHA tip plaka (histologija)	HU	UZV tip
1	70	65	VII	59	2
2	95	90	VIb	-11,6	2
3	95	95	VIb	-17,6	2
4	95	95	V	62,6	1
5	90	90	V	-23,6	2
6	90	90	V	63	3
7	90	90	V	62,8	1
8	90	90	VIb	22,2	1
9	80	85	VIb	31,2	2
10	70	70	VIb	18,2	2
11	80	75	V	22,4	2
12	90	90	VIb	28,5	2
13	80	70	V	62,8	3
14	95	75	VIb	25,2	2
15	70	65	V	60,7	3
16	90	70	VIb	24,1	2
17	80	65	VIb	14,7	2
18	80	70	VIb	21,7	1
19	80	80	V	17,7	2
20	90	80	VIb	23,3	1
21	80	95	V	42,1	3
22	95	95	VIb	26,8	2
23	90	80	V	6,7	3
24	80	70	VII	131	3
25	95	80	VIb	-3	1
26	90	80	V	150	3
27	90	90	VIb	-4,0	2
28	70	75	V	28,6	2
29	80	70	VIII	35,8	2
30	90	95	V	11,6	2
31	70	75	V	59,8	2
32	80	80	VIb	3,0	2
33	80	80	V	45,1	2
34	70	75	VIb	31,8	1
35	95	95	VIb	4,0	2
36	80	95	VIb	31,1	2
37	70	80	VIb	5,3	2
38	70	90	VII	54,3	3
39	70	70	VII	79,0	3
40	90	70	V	83	3
41	90	80	VII	11,9	2
42	70	75	VII	119,3	3

43	60	60	V	44,9	1
44	90	80	VII	130	3
45	70	80	VIb	9,3	2
46	80	80	VIb	-9,3	2
47	70	70	VIb	11,8	2
48	90	95	VIb	-5	2
49	80	70	V	10,5	3
50	95	90	V	43	2

Tablica 3. Rezultati histološke, MSCT i doplerske analize. MSCT – Multi Slice Computed Tomography, AHA – American Heart Association, HU – Hounsfield nit

Deskriptivna analiza karakteristika bolesnika prikazana je u Tablici 4.

Praćeni parametar	Opažena vrijednost /učestalost
Spol	M 36 Ž 14
Dob	Medijan 69 Raspon (48 do 87)
Neurološki simptomi	Da 20 (40%) Ne 30 (60%)
Dijabetes	Da 20 (40%) Ne 30 (60%)
Arterijska hipertenzija	Da 48 (96%) Ne 2 (4%)
Hiperlipoproteinemija	Da 35 (70%) Ne 15 (30%)
Pušenje	Da 29 (58%) Ne 21 (42%)
Indeks tjelesne težine ITT=težina/((visina/100)^2)	Srednja vrijednost 26,8 Standardna devijacija 4,0
Obiteljska anamneza	Da 17 (34%) Ne 23 (66%)
Periferna vaskularna bolest	Da 20 (40%) Ne 30 (60%)
Koronarna bolest	Da 20 (40%) Ne 30 (60%)

Tablica 4. Učestalost pojedinih praćenih karakteristika među bolesnicima

4.1 Analiza stupnja suženja karotidnih arterija

Prosječno suženje karotidnih arterija mjereno MSCT-om bilo je 82,6% (± 9,6%), dok je doplerom dobiveno prosječno suženje od 80,4% (±10,0%). (p=0,066878, Z= 1,832496, Wilcoxonov test). (Slika 7)

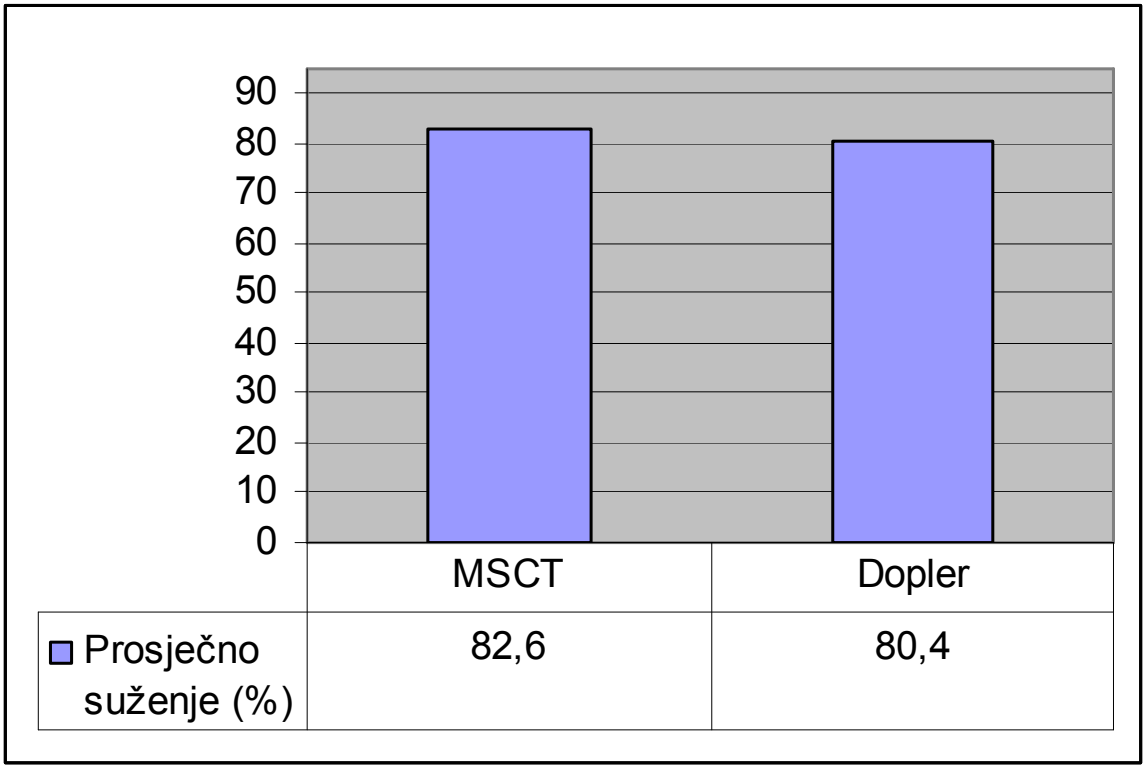

Slika 7. Prosječno suženje karotidnih arterija mjereno MSCT-om i doplerom.

4.2 Rezultati histološke analize

Histološkom analizom našli su se znakovi krvarenja u 23 (46%) plaka te su klasificirani prema AHA klasifikaciji kao plakovi tipa VIb. Od preostalih 27 (54%) plakova 19 (38%) ih je bilo tipa V, 7 (14%) tipa VII te 1 (2%) tipa VIII. (Slika 8)

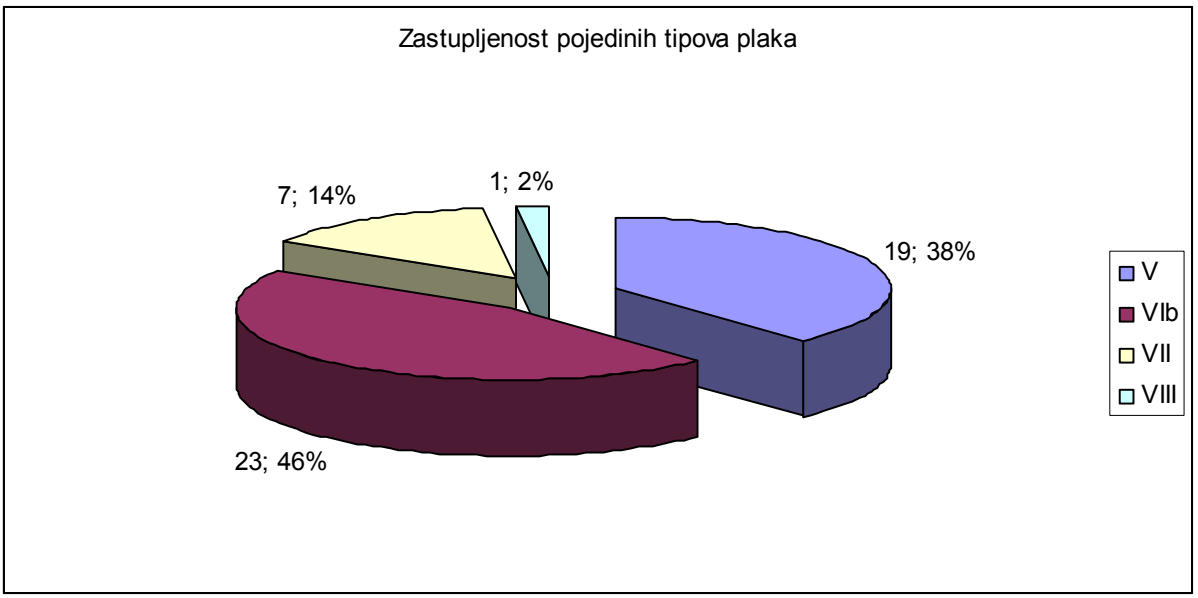

Slika 8. Zastupljenost pojedinih histološkoh tipova plaka.

4.3 Rezultati MSCT analize

4.3.1 Otkrivanje plaka AHA tipa VIb

Medijan tkivne gustoće AHA VIb tipa karotidnih plakova bio je 14,7 HU (raspon -17,6 do 31,8), dok je medijan tkivne gustoće plakova nekompliciranih krvarenjem bio 54,3 HU (raspon -23,6 do 150). (Slika 9)

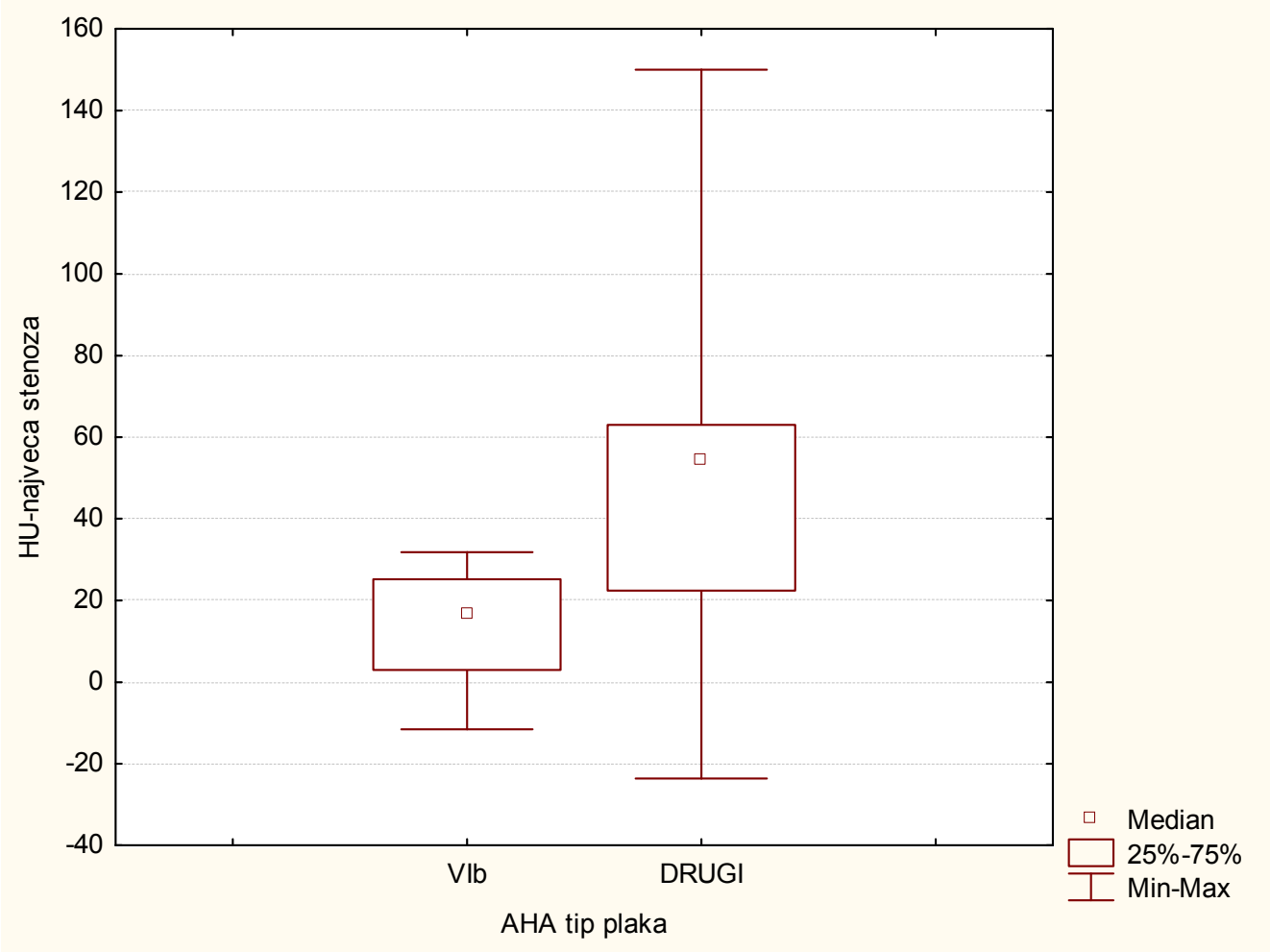

Slika 9. „Box-whisker“ prikazi tkivne gustoće plakova kompliciranih krvarenjem (tip VIb) i plakova bez krvarenja u plak (drugi plakovi)

Korištenjem Mann-Whitney U testa dobila se statistički značajna razlika tkivne gustoće u navedene dvije skupine plakova (p=0,00003, U=97,00). (Tablica 5)

		MSCT	
		Median	**Raspon**
AHA tip	**VIb**	14,7	-17,6 do 31,8
	Ostali	54,3	-23,6 do 150
	Mann-Whitney U test	P=0,00003; U=97,00	

Tablica 5. Rezultati usporedbe medijana tkivne gustoće plakova tipa VIb i ostalih plakova, korištenjem Mann-Whitney U testa. p<0,05 smatra se značajnim.

ROC analizom našlo se da MSCT ima osjetljivost od 100% i specifičnost od 70,4% u detekciji krvarenja u karotidni plak uz prag od 33,8 HU. Drugim riječima, ni jedan plak kojemu je izmjerena gustoća veća od 33,8 HU nije bio kompliciran s krvarenjem. (Slika 10)

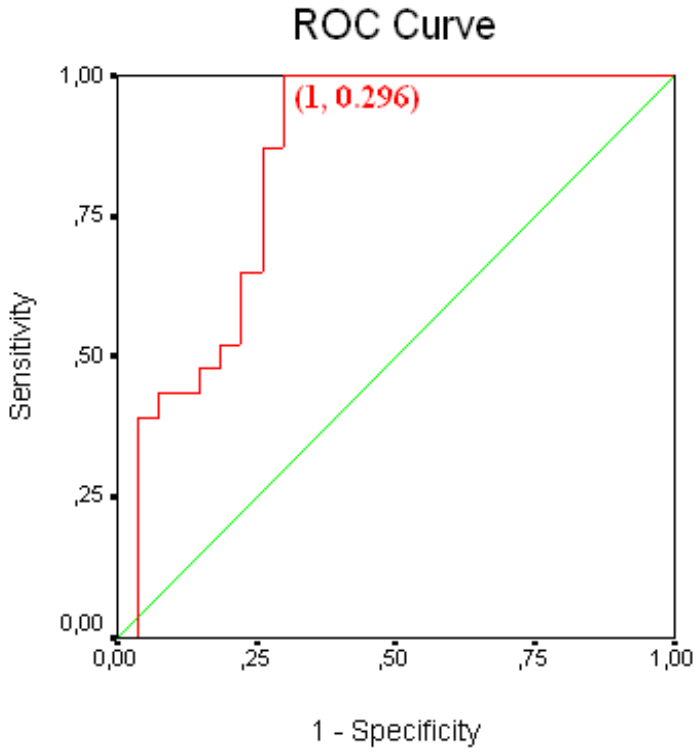

Slika 10. ROC analiza za plakove tipa VIb. Granična vrijednost od 33,8 HU, osjetljivost 100%, specifičnost 70,4%, površina ispod krivulje 0,844, p=0,0004

4.3.2 Otkrivanje plaka AHA tipa V

Medijan tkivne gustoće AHA V tipa karotidnih plakova bio je 44,9 HU (raspon -23,6 do 150). Usporedbom sa rezultatima dobivenim kod ostalih tipova plakova (medijan 27 HU; raspon -17,6 do 131). Korištenjem Mann-Whitney U testa dobila se statistički značajna razlika tkivne gustoće u navedene dvije skupine plakova (p=0,0349, U=189,00) (Slika 11, Tablica 6)

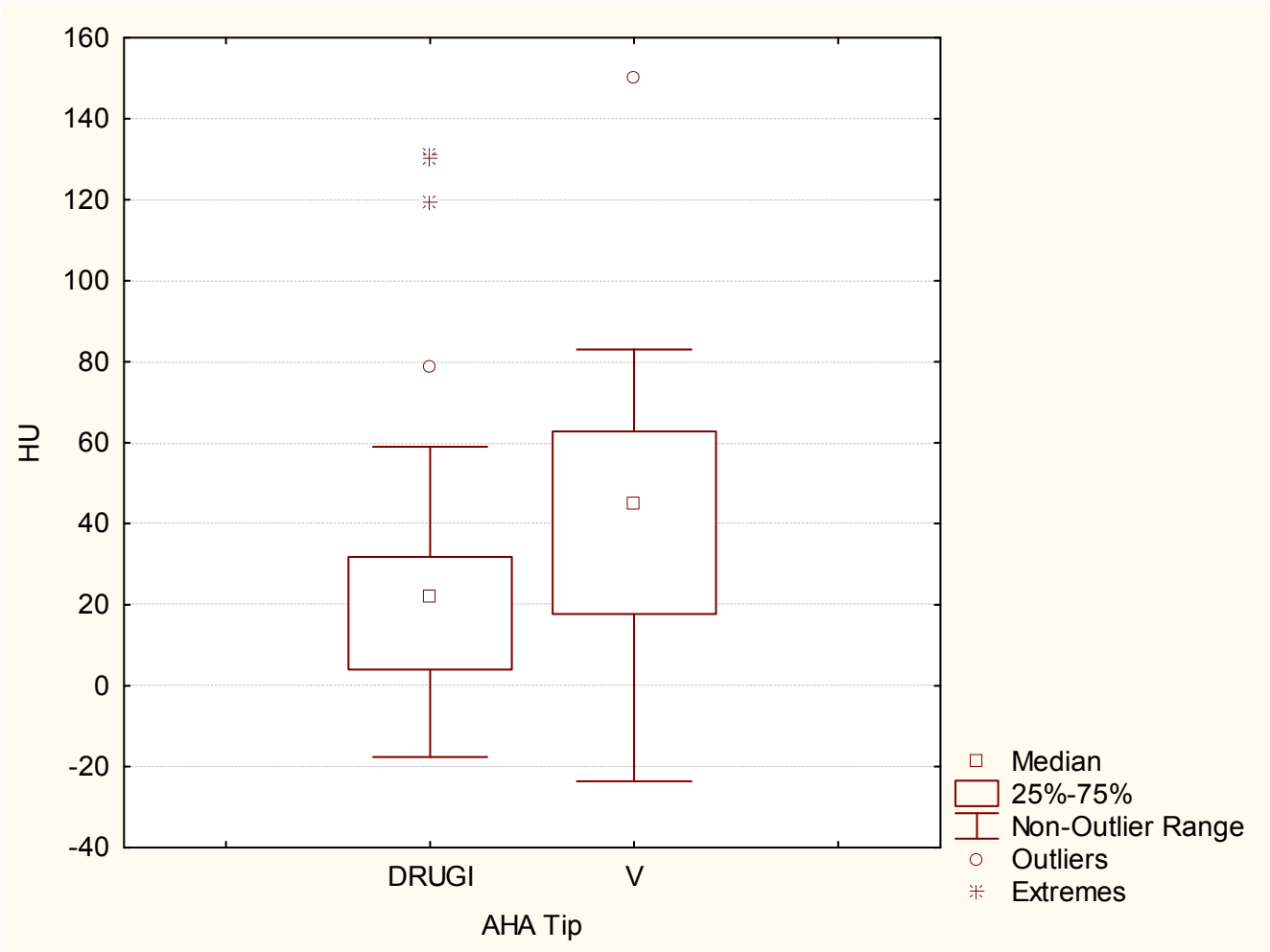

Slika 11. „Box-whisker“ prikazi tkivne gustoće plakova koji sadrže veće količine masti sa slojevima fibroznog tkiva (fibtoateromi-AHA tip V) i drugih tipova plaka.

		MSCT	
		Median	**Raspon**
AHA tip	**V**	44,9	-23,6 do 150
	DRUGI	27	-17,6 do 131
	Mann-Whitney U test	P=0,0349; U=189,00	

Tablica 6. Rezultati usporedbe medijana tkivne gustoće plakova tipa V i drugih plakova, korištenjem Mann-Whitney U testa. $p<0,05$ smatra se značajnim.

Analizom ROC krivulje dobila se osjetljivost 63,2% i specifičnost 80,6% uz graničnu vrijednost od 38,95 HU; površina ispod krivulje 0,679; p=0,035.(Slika 12)

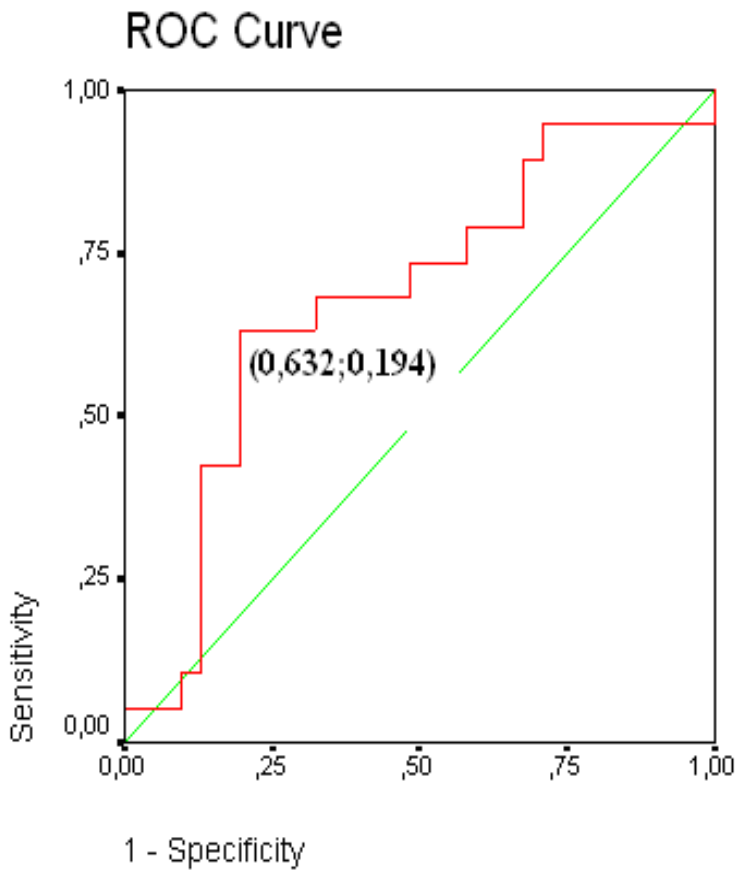

Slika 12. ROC analiza za plakove tipa V. Granična vrijednost od 38,95 HU, osjetljivost 63,2%, specifičnost 80,6%, površina ispod krivulje 0,679, p=0,035

4.3.3 Otkrivanje plaka AHA tipa VII

Medijan tkivne gustoće AHA VII tipa karotidnih plakova bio je 94,5 HU (raspon 11,9 do 131). Usporedbom sa rezultatima dobivenim kod ostalih tipova plakova (medijan 15,7 HU; raspon -23,6 do 150). Korištenjem Mann-Whitney U testa dobila se statistički značajna razlika tkivne gustoće u navedene dvije skupine plakova (p=0,0045, U=49,00) (Slika 13 i Tablica 7)

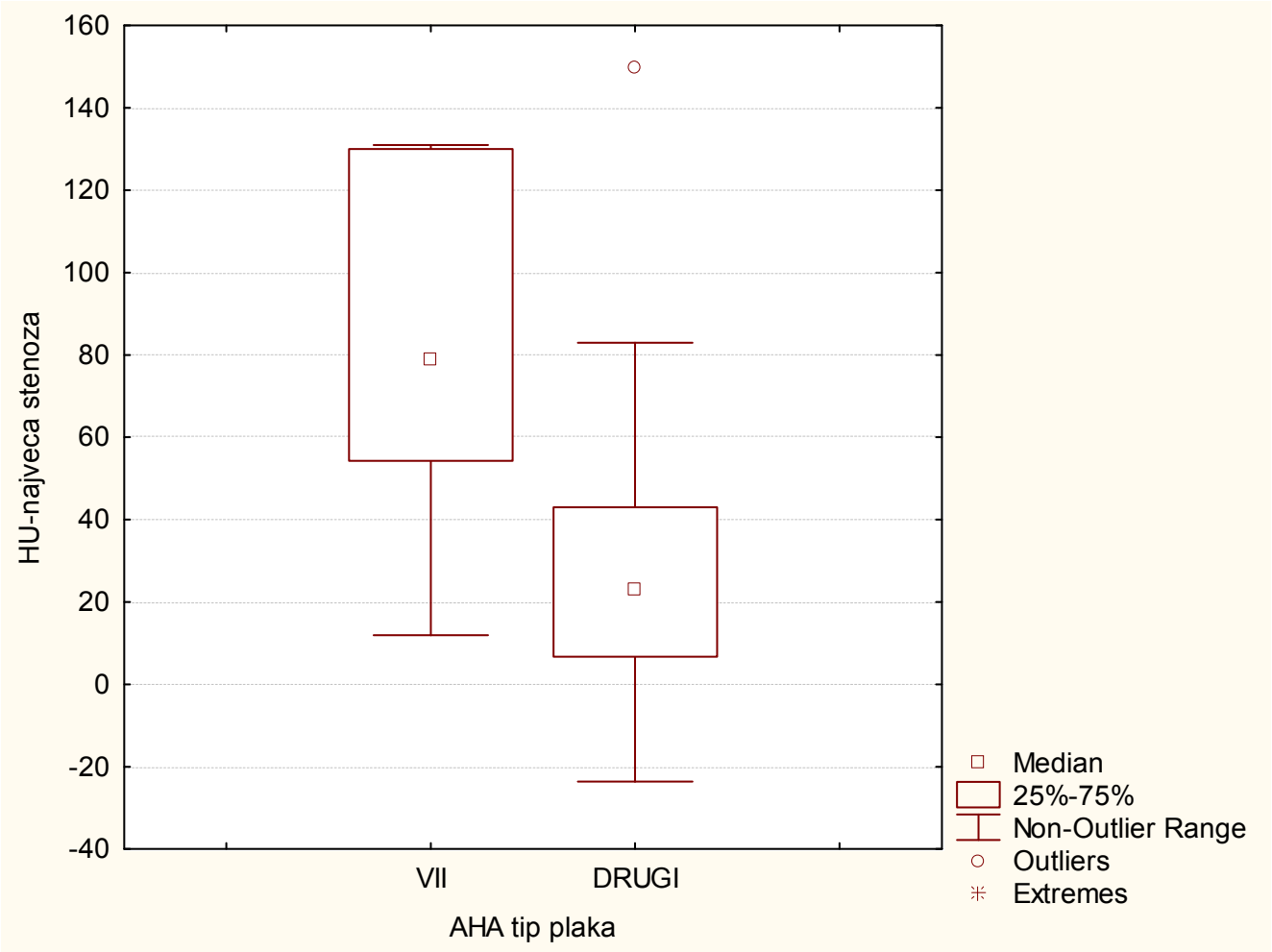

Slika 13. „Box-whisker“ prikazi tkivne gustoće plakova koji sadrže veće količine masti sa slojevima fibroznog tkiva (fibroateromi-AHA tip V) i drugih tipova plaka.

		MSCT	
		Median	**Raspon**
AHA tip	**VII**	94,5	11,9 do 131
	DRUGI	15,7	-23,6 do 150
	Mann-Whitney U test	P=0,0045; U=49,00	

Tablica 7. Rezultati usporedbe medijana tkivne gustoće plakova tipa VII i drugih plakova, korištenjem Mann-Whitney U testa. $p<0,05$ smatra se značajnim.

Analizom ROC krivulje dobila se osjetljivost 85,7% i specifičnost 81,4% uz graničnu vrijednost od 49,7 HU; površina ispod krivulje 0,837; p=0,005. (Slika 14)

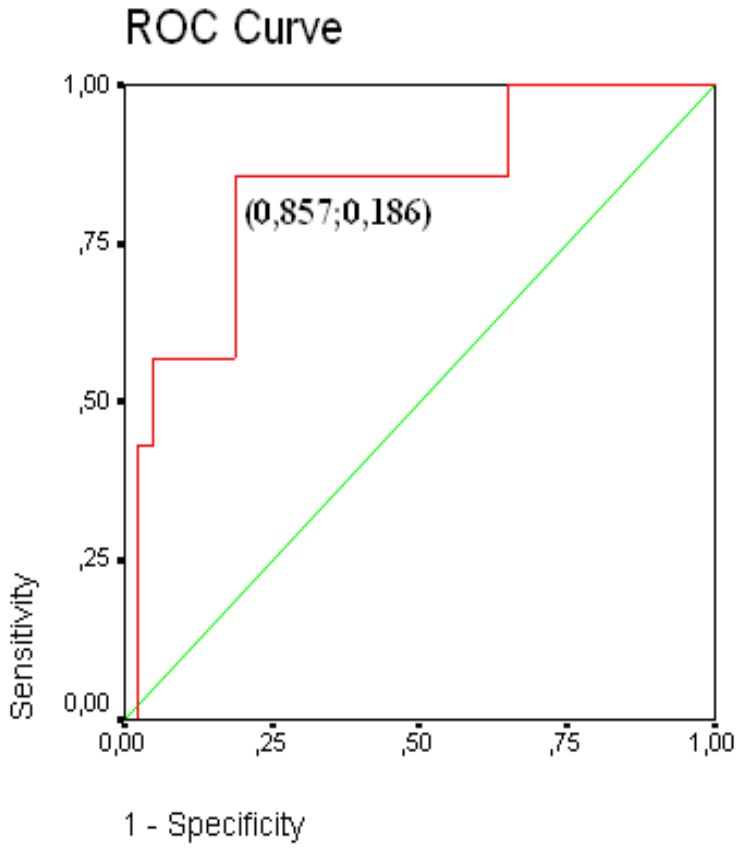

Slika 14. ROC analiza za plakove tipa VII. Granična vrijednost od 49,7 HU, osjetljivost 85,7%, specifičnost 81,4%, površina ispod krivulje 0,837, p=0,005

4.3.4. Zbirni rezultati MSCT analize za sve tipove plakova

AHA TIP	BROJ	HU (MEDIJAN)	p	Cut-off	Osjetljivost	Specifičnost	p	PPK
VIb	23	14,7 (-17,6; 31,8)	0,00003	33,8	100	70,4	0,00004	0,844
V	19	44,9 (-23,6; 150)	0,0349	38,9	63,2	80,6	0,035	0,679
VII	7	94,5 (11,9; 131)	0,0045	49,7	85,7	81,4	0,005	0,837
VIII	1	35,8*						

Tablica 8. Rezultati MSCT analize karotidnih plakova. AHA-American Heart Association, HU-Hounsfield unit, „cut-off"-granična vrijednost, PPK površina pod krivuljom; * nađen samo jedan plak tipa VIII i tkivnom gustoćom od 35,8 HU.

4.4 Rezultati UZV analize

UZV-om se 8 plakova klasificiralo kao tip 1 (16%), 29 kao tip 2 (58%) te 13 (26%) kao tip 3. U skupini 1 (pretežno mekani plakovi) 5 plakova bilo je AHA tip VIb (5/8;62,5%), u skupini 2 (miješani plakovi) 18 plakova bilo je AHA tip VIb (18/29;62,1%), dok u skupini 3 (pretežno kalcificirani plakovi) niti jedan plak nije bio kompliciran s krvarenjem. (Slika 15)

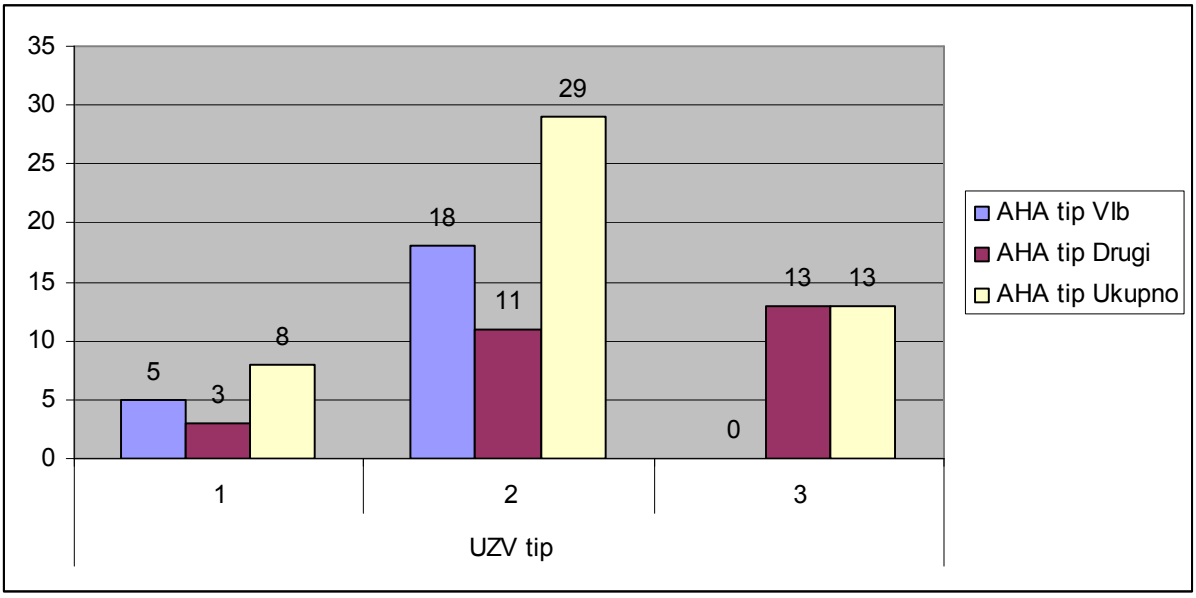

Slika 15. Zastupljenost AHA tipa plakova u pojedinim UZV tipovima plaka.

Osjetljivost i specifičnost UZV u detekciji plaka tipa VIb odnosno ostalih tipova plakova prikazana je na slici 16.

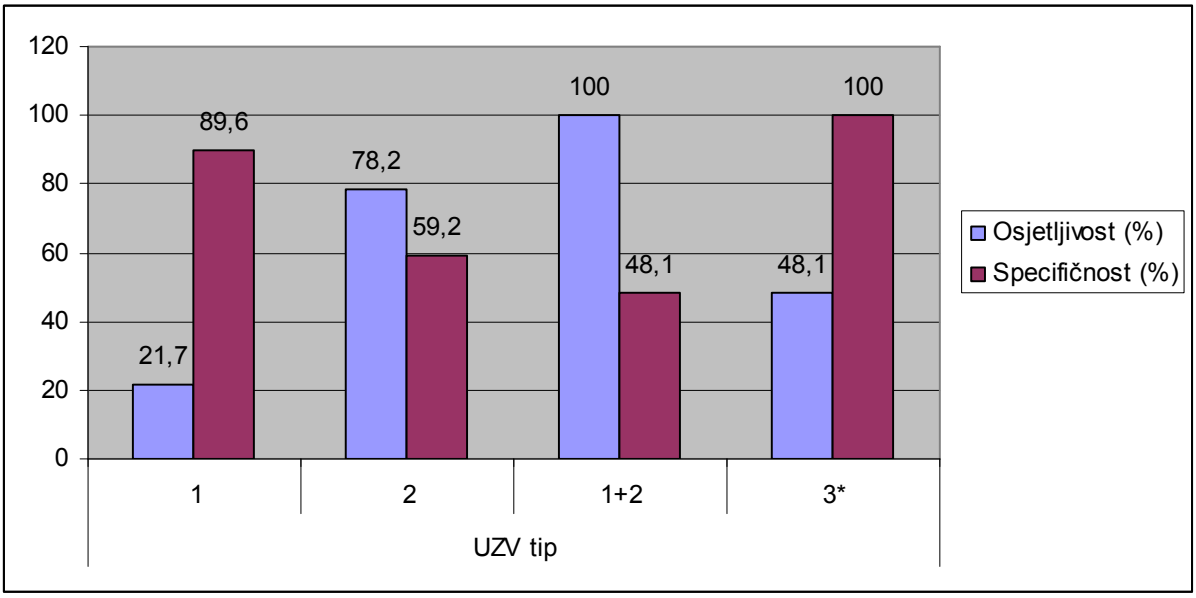

Slika 16. Osjetljivost i specifičnost ultrazvuka u otkrivanju plaka tipa VIb (za UZV tip 1 i 2) odnosno u otkrivanju drugih tipova plakova (za UZV tip 3).

Ultrazvučnom analizom plakova u B modu, koristeći navedenu podjelu na tri tipa, našli smo u skupini sa tipom 1 plaka osjetljivost od 21,7% i specifičnost od 89,6% u otkrivanju plakova sa znakovima krvarenja. Umjerenu osjetljivost u otkrivanju plakova sa znakovima krvarenja našli smo u skupini plaka tipa 2 (78,2 %) uz specifičnost od 59,2%. Kada smo analizirali kombinaciju prvih dviju grupa našli smo osjetljivost 100% ali specifičnost od samo 48,1% u otkrivanju plaka tipa VIb. U skupini tipa tri (pretežno tvrdi plakovi) nije bio niti jedan plak AHA tipa VIb što kod tipa 3 plaka daje specifičnost od 100 % u otkrivanju plakova bez krvarenja u plak.

Nije se našlo da je bilo koja od karakteristika pacijenata iz ove studije povezana sa povećanom učestalošću krvarenja u plak. (Tablica 9)

Pozitivni parametri	**Broj**	**Plak tipa VIb**	**Drugi tip plaka**	**Fisherov test**	**p**
Simptomi	20	9	11	0,01	1,000
Dijabetes	20	7	13	1,62	0,254
Arterijska hipertenzija	48	21	7	2,45	0,207
Hiperlipoproteinemija	35	14	21	1,69	0,228
Pušenje	29	16	13	2,34	0,158
Indeks tjelesne težine*	U=257				0,302
Obiteljska anamneza	17	7	10	0,24	0,767
Periferna vaskularna bolest	20	10	10	0,21	0,774
Koronarna bolest	20	9	11	0,01	1,000

Tablica 9. Povezanost prisutnosti plaka histološkog tipa VIb i praćenih karakteristika bolesnika.

*Mann Whitney U test. Indeks tjelesne težine=težina/(visina/100)^2

Učestalost pojedinih histoloških tipova plaka među simptomatskim i asimptomatskim bolesnicima

Od 20 simptomatskih bolesnika 9 ih je imalo plak tipa VIb (45%), a 14 od 30 asimptomatskih bolesnika imalo je plak tipa VIb (46,6%). (Slika 17)

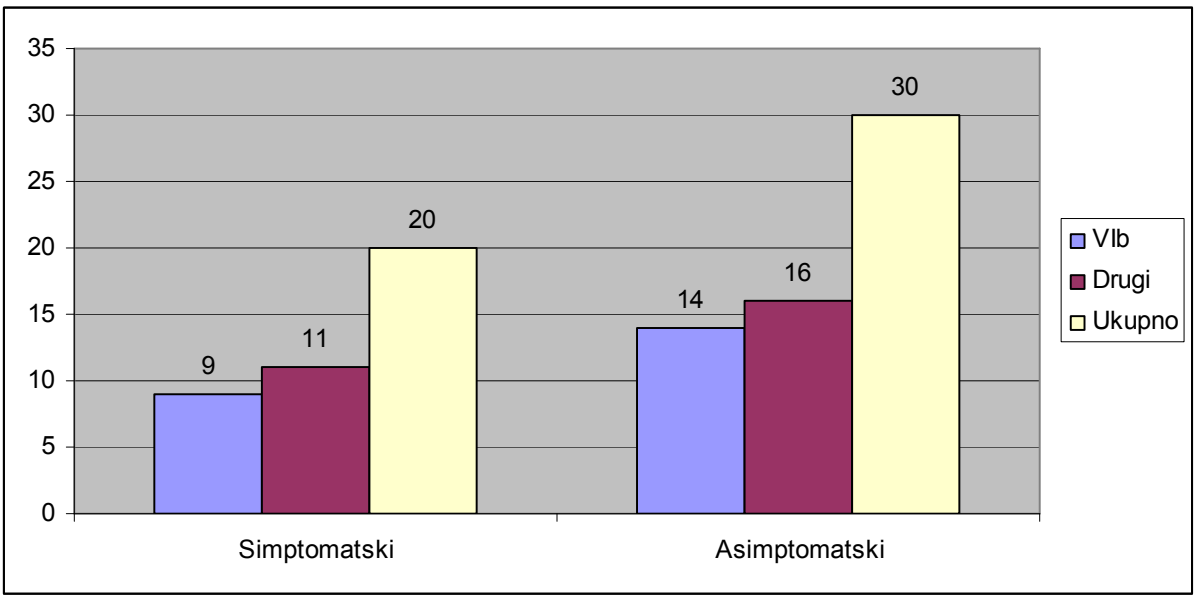

Slika 17. Zastupljenost AHA tipova plakova među simptomatskim i asimptomatskim bolesnicima.

5 RASPRAVA

Moždani udar treći je vodeći uzrok smrti i drugi po učestalosti uzrok smrti među kardiovaskularnim bolestima u razvijenim zemljama sa incidencijom od oko 160 na 100 000.[3,4,5,6] Posljedice moždanog udara predstavljaju ogroman medicinski i socioekonomski problem i za najrazvijenija i najbogatija društva. Kako su mogućnosti liječenja moždanog udara relativno ograničene, naglasak se stavlja na njegovu prevenciju. Prema etiologiji, moždani udar može biti ishemijski, posljedica intracerebralnog krvarenja, posljedica subarahnoidalnog krvarenja ili može ostati neutvrđene etiologije (nije učinjena odgovarajuća dijagnostička obrada).[7] Ishemijski moždani udar čini 67-80% svih moždanih udara. Među ishemijskim moždanim udarima najčešći uzrok je aterosklerotska bolest karotidnog stabla (zajednička i unutarnja karotidna arterija te arterija cerebri medija) i to u 68 % slučajeva.[9] Mjesto najčešćeg nastanka aterosklerotskog plaka na karotidnom stablu je bifurkacija zajedničke karotidne arterije odnosno bulbus unutarnje karotidne arterije, koji ujedno predstavlja i segment karotidne arterije dostupan kirurškom liječenju. Aterosklerotska bolest navedenog područja uzrok je do 20 % svih moždanih udara.[8]

Prevencija moždanih udara koji su posljedica aterosklerotske bolesti karotidnih arterija uključuje eliminiranje opće poznatih faktora koji pospješuju nastanak aterosklerotskog plaka (pušenje, hipertenzija, dijabetes, hiperlipoproteinemija). U bolesnika kod kojih je već došlo do nastanka aterosklerotskog plaka karotidne arterije koji dovodi do njenog značajnog suženja, prevencija moždanog udara uključuje i endarterektomiju karotidne arterije odnosno postavljanje stenta u karotidnu arteriju.

Kod bolesnika sa visokim stupnjem suženja unutarnje karotidne arterije gotovo 80% svih ishemijskih moždanih udara posljedica je bolesti karotidne arterije, bilo zbog hemodinamski značajnog smanjenja protoka kroz karotidnu arteriju bilo zbog embolizacije iz područja

karotidnog plaka distalnije u moždane arterije. [10, 11] Embolizirati može sadržaj plaka (najčešće nakon krvarenja u plak) ili tromb adheriran na luminalnu površinu plaka (područje povećane trombogenosti). Velikim randomiziranim studijama pokazano je da je stupanj suženja karotidne arterije povezan sa incidencijom moždanih incidenata, a rizik je veći u bolesnika koji su već imali neki od ishemijskih neuroloških incidenata.[12,13,51,52] Također, pokazano je da rizik od moždanog udara raste sa stupnjem suženja karotidne arterije do suženja od oko 95%, nakon čega rizik pada. Opaženo smanjenje rizika objašnjava se time da je tako veliko smanjenje protoka kroz suženu karotidnu arteriju već kompenzirano kolateralnom cirkulacijom, dok je drugo objašnjenje da postoji manja mogućnost da veliki embolusi prođu tako mali preostali prohodni lumen krvne žile.

Incidencija moždanog udara u asimptomatskih bolesnika je niska. Prema rezultatima ACAS i ACST studija petogodišnji rizik od ipsilateralnog moždanog udara u operiranih bolesnika sa suženjem iznad 60 % je oko 5%, a u neoperiranih oko 11 %. To predstavlja smanjenje apsolutnog rizika za samo oko 1 % godišnje,[12,13] pri čemu treba napomenuti da je samo oko 30-50 % bolesnika s moždanim udarom prethodno je imalo TIA-u.[11] Uz tako malu razliku incidencije moždanih udara kod operiranih bolesnika u odnosu na konzervativno liječene bitno je identificirati bolesnike sa povećanim rizikom te primjenjivati selektivni pristup u kirurškom liječenju asimptomatskih bolesnika. Time se s jedne strane operativno liječe bolesnici sa povećanim rizikom, a s druge strane bolesnici s manjim rizikom nepotrebno se ne izlažu rizicima operacije.

Moguće je da bi lijekovi, koji još nisu bili široko korišteni u vrijeme provođenja velikih randomoziranih studija (statini, ACE inhibitori i dr.) još više smanjili incidenciju moždanog udara u asimptomatskih bolesnika što bi dodatno dovelo u pitanje opravdanost karotidne

endarterektmoije u asimptomatskih bolesnika. Odgovor na to pitanje dale bi nove velike randomizirane studije, koje međutim do sada nisu provedene.

Kao preduvjet izvođenja karotidne endarterektomije potrebno je osigurati izvođenje operacije uz minimalni rizik. Stoga, nameće se potreba da se identificiraju podskupine asimptomatskih bolesnika sa povećanim rizikom, da bi se opravdalo kirurško liječenje.[12,13]

Histološki sastav plaka karotidne arterije je upravo jedan od parametara koji bi mogli ukazivati na povećan rizik od moždanog udara.[25,26]

Glavni uzrok nastajanja moždanog udara kod aterosklerotske bolesti karotidnih arterija je embolizacija sadržaja plaka. Opasnost od rupture plaka i embolizacije ovisi o njegovom histološkom sastavu.[24,25] Pokazalo se da je nestabilnost odnosno vulnerabilnost plaka povezana sa krvarenjem u plak, sadržajem lipida i veličinom plaka.[26] Stoga se pored stupnja suženja karotidne arterije u evaluaciji bolesnika i odluci o načinu liječenja mora voditi računa i o vulnerabilnosti odnosno sastavu plaka.[67]

Koncept „vulnerabilnog“ plaka počeo se primjenjivati prije nešto manje od 20 godina i danas je opće prihvaćen.[67,68,23,69,70] Naghavi i suradnici definirali su vulnerabilni plak kao plak sklon stvaranju tromba (uz prethodnu disrupciju luminalne površine), odnosno plak sklon brzom povećanju.[69] Smatra se da sljedeće morfološke karakteristike određuju plak kao vulnerabilni: krvarenje u plak, debljina fibrozne kape i veličina nekrotične-masne jezgre.[26,69]

U obzir također treba uzeti i eventualno prisustvo ulceracija u području plaka. Ulkus u području plaka ukazuje da je već došlo do embolizacije iz plaka tj. da je plak zasigurno bio vulnerabilan, a također ulkus u području plaka ukazuje na veći rizik ponovne embolizacije kao posljedica stvaranja tromba u ulkusu. Na osnovu veličine površine dobivene mjerenjem angiografskih prikaza, ulkusi se mogu klasificirati kao ulkus tip A (do 10 mm^2), tip B (10-40 mm^2) i ulkusi tipa C (preko 40 mm^2). Veći ulkus ukazuje na veći rizik izazivanja neuroloških

incidenata. Ulkusi tipa B i C predstavljaju indikaciju za operaciju karotidne arterije i pri suženjima koja sama po sebi nisu indikacija za zahvat (manje od 80% kod asimptomatskih bolesnika i manje od 70% suženja kod simptomatskih bolesnika).[71]

Na sličan način i histološki sastav plaka može utjecati na postavljanje indikacije za karotidnu endarterektomiju tj. indikacija za operaciju se uz prisutne određene histološke karakteristike plaka može donijeti i pri suženjima manjim od onih koja se sada smatraju indikacijom za operaciju.

Za donošenje točnih smijernica za izvođenje karotidne endarterektomije, koje bi u obzir uzele stupanj suženja, histološki sastav plaka i prisustvo ulceracija bile bi potrebne odgovarajuće velike randomizirane studije, koje za sada nisu provedene.

Pokazano je da krvarenje u plak predstavlja znak nestabilnosti plaka i pogoduje njegovu povećanju,[69,72] te da predstavlja kritični trenutak kada stabilni plak prelazi u nestabilni (vulnerabilni) plak.[73] Nije potpuno jasno koji je mehanizam nastanka krvarenja u plak. Constantinides i suradnici smatraju da se krvarenje u plak javljan nakon disrupcije luminalne površine tj. da krv u plak ulazi iz lumena arterije.[74,75] S druge strane Paterson predlaže rupturu vasa vasorum kao uzrok krvarenja u plak.[76] Takaya i suradnici pokazali su da jednom otkriveno krvarenje u plak povećava rizik naknadnog krvarenja u plak.[77]

Histološki sastav plaka tako je postao novi bitan čimbenik prilikom evaluacije bolesnika sa karotidnom aterosklerotskom bolesti.

Nakon što se došlo do spoznaje da histološki sastav plaka određuje sklonost plaka izazivanju neuroloških incidenata, postavlja se pitanje koje su dijagnostičke metode u mogućnosti preoperativno dati informaciju o sastavu plaka.

Prema AHA klasifikaciji aterosklerotskih plakova plakovi tipa IV i V koji pored u uvodnom dijelu opisanih karakteristika imaju disrupciju luminalne površine (podtip „a“), hematom (podtip „b“) ili trombotske naslage (podtip „c“) klasificiraju se kao plak tipa VI.(Tablica 1) Upravo je plak tipa VI najveći uzrok morbiditeta i mortaliteta zbog aterosklerotske bolesti. Ključno i za sada neriješeno pitanje ostaje kada i zašto dolazi do krvarenja u aterosklerotski plak, rupture plaka i embolizacije.[67]

Za otkrivanje aterosklerotske bolesti karotidne arterije danas je na raspolaganju nekoliko dijagnostičkih metoda (najčešće duplex doppler, MSCT, MRA, DSA) koje su pokazale zadovoljavajuću točnost u određivanju stupnja suženja karotidne arterije.

Svaka od korištenih metoda daje i određene informacije o sastavu odnosno morfologiji plaka. Samo se usporedbom sa histološkom analizom može utvrditi točnost svake pojedine dijagnostičke metode u analizi histološkog sastava plaka.

Idealna dijagnostička metoda morala bi pored točnog određivanja stupnja suženja, omogućiti i uvid u sastav plaka, tj. ukazati na eventualno prisustvo karakteristika plaka koje ga čine vulnerabilnim.

Ultrazvuk u otkrivanju krvarenja u plak

Određene ultrazvučne karakteristike plaka pokazale su jasnu povezanost sa učestalošću pojave moždanog udara. Studije u kojima su se ultrazvukom pratili karotidni plakovi pokazale su da tzv. mekani plakovi (plakovi koji najčešće sadrže kombinaciju masti, krvarenja i staničnog detritusa) češće uzrokuju simptome, a ta je povezanost posebno izražena ukoliko se analiziraju plakovi bolesnika kod kojih nije prošlo puno vremena od pojave simptoma (remodeliranje unutar plaka nakon krvarenja u plak, rupture plaka i embolizacije

brzo dovodi do promjene njegovog histološkog sastava).[15,16,17] Navedeni rezultati ukazuju da u asimptomatskih bolesnika, u slučajevima granične indikacije za karotidnu endarterektomiju s obzirom na stupanj suženja, sastav plaka ima bitnu ulogu u donošenju odluke o operaciji ili konzervativnom liječenju.

Na osnovu vizualnog prikaza u B modu ultrazvuka, plak se može opisivati kao dominantno mekani (hipoehogeni), dominantno tvrdi (hiperehogeni) ili kao miješani tvrdi i mekani.[30] Nadalje može se mjeriti tzv. "intima media thickness", a uz odgovarajući software moguće je i mjerenje intenziteta tonova slike na sivoj skali (GSM-Gray Scale Median) gdje niske vrijednosti GSM-a (<20) ukazuju na mekani plak i obrnuto visoke vrijednosti ukazuju na tvrdi plak. Studije u kojima se doplerom određivao stupanj suženja karotidne arterije pokazale su značajnu razliku među ispitivačima.[31-33] Mjerenje „grey scale mediana“ karotidnih arterija i usporedba rezultata sa rezultatima histološke analize pokazali su oprečne rezultate, dok je vizualna evaluacija ultrazvučnih nalaza pokazala velike razlike među ispitivačima.[34]

U radu u kojem su tražili korelaciju između rezultata ultrazvučne analize karotidnih plakova u B modu i rezultata histološke analize, Lal i suradnici su koristeći kompjutersku analizu ultrazvučnih slika (pixel distribution analysis - PDA) našli da je GSM za krvarenje u plak bio 2, za masti 12, za fibromuskularne dijelove 53, za fibrozno tkivo 172 i za kalcifikacije 221. Nalazi su se statistički značajno podudarali sa nalazima histološke analize (za krvarenje p=0,012; za masnoće p=0,0006; za fibromuskularne dijelove p=0,035; za kalcifikacije p=0,0001). Nadalje, pokazali su veću količinu krvarenja i masnoće u simptomatskih bolesnika. S obzirom na dobivene rezultate, zaključili su da se kompjuterska (PDA) analiza može koristiti kao pouzdana metoda za otkrivanje potencijalno vulnerabilnih plakova.[78,79]

Wilhjelm i suradnici analizirali su podudarnost ultrazvučne klasifikacije karotidnih plakova tijekom pregleda (subjektivna klasifikacija na osnovu ehogenosti, također korištena i u ovoj

disertaciji) sa klasifikacijom baziranoj na naknadnoj kompjuterskoj analizi dobivenih slika. Našli su podudarnost u 60% slučajeva, dok je istovremena usporedba rezultata naknadne analize sa rezultatima histološke analize pokazala statistički značajnu podudarnost.[80] El-Barghouty i suradnici također su pokazali da rezultati kompjuterske analize ultrazvučnih slika dobro koreliraju sa nalazima histološke analize (za plakove komplicirane krvarenjem $p<0,05$, za fibrozne plakove $p<0,001$).[81] Usporedbu vizualne i kompjuterske ultrazvučne klasifikacije karotidnih plakova analizirali su i Fosse i suradnici. U svojoj studiji pokazali su da klasifikacija na osnovu kompjuterske analize ima bolju reproducibilnost (veća podudarnost među istim i različitim ispitivačima) u odnosu na vizualnu klasifikaciju.[82]

Iz navedenih studija vidljivo je da se smanjenjem subjektivnog utjecaja prilikom ultrazvučne analize karotidnih plakova tj. korištenjem kompjuterske analize (odgovarajućeg „softwarea“) može točnije analizirati karotidne plakove a time i rezultate analize koristiti sa većom sigurnošću prilikom donošenja odluke o načinu liječenja aterosklerotske karotidne bolesti.

U ovom radu stupanj suženja procjenjivan je doplerskim mjerenjem maksimalne sistoličke brzine protoka prema standardnim tablicama. Analizom u B-modu plakovi su se na osnovu izgleda klasificirani kao dominantno mekani (tip 1), mješani tvrdi i mekani (tip 2) ili dominantno tvrdi (tip 3). Smatramo da bi detaljnija analiza plaka bez odgovarajućeg softwarea bila previše subjektivna.

Magnetska rezonancija u otkrivanju krvarenja u plak

Kada se govori o dijagnostičkim metodama kojima bi se mogao dati uvid u histološki sastav plaka prije operacije, svakako treba spomenuti i magnetsku rezonanciju. U radu koji je slično

dizajniran kao i rad iz ove disertacije, Jian-Ming Cai i suradnici uspoređivali su rezultate MRI analize karotidnih plakova i rezultata histološke analize, te su pokazali da MRI ima osjetljivost 82% i specifičnost 91% u otkrivanju plaka tipa VI. U njihovom radu vrijeme od MRI do operacije također je bilo najviše tjedan dana, kao i u ovom radu.[21] Mogućnost otkrivanja krvarenja u plak magnetskom rezonancijom uz veliku osjetljivost i specifičnost, među ostalima su pokazali i Moody i suradnici.[22] Velike mogućnosti magnetske rezonancije u otkrivanju vulnerabilnog plaka opisuju tađer Saam i suradnici, pri čemu napominju potrebu za analizom u ne samo jednom modu rada magnetske rezonancije.[23] Detaljniji opis načina izvođenja magnetske rezonancije i način analize dobivenih podataka prelazi okvire ove disertacije (vidjeti citiranu literaturu).

Takaya i suradnici pratili su asimptomatske bolesnike sa suženjem karotidnih arterija i pokazali da su bolesnici koji su na inicijalnom MRI imali znakove krvarenja u plak, nakon 38 mjeseci imali 5,2 puta više moždanih udara u odnosu na ostale bolesnike.[83]

MSCT u otkrivanju krvarenja u karotidni plak

Kako je već rečeno, povećan rizik od dobivanja moždanog udara povezan je sa stupnjem suženja karotidne arterije, te histološkim sastavom plaka.

Primarni cilj ove studije bio je identificirati plakove komplicirane krvarenjem u plak (plak tip VIb), koristeći MSCT.

Jednoslojna kompjuterizirana tomografija nije pokazala zadovoljavajuću točnost u određivanju sastava plaka,[18] dok je MSCT koronarnih arterija pokazao veliku točnost u usporedbi sa histološkom analizom.[19]

MSCT omogućava vizualizaciju i određivanje stupnja suženja unutarnje karotidne arterije kako u području bulbusa tako i u distalnijim dijelovima unutarnje karotidne arterije (tandem stenoze). Otkrivanje eventualnih tandem stenoza može promijeniti odluku o liječenju. Naime, smatra se da ne treba operirati suženje unutarnje karotidne arterije ukoliko je ono manje od drugog, distalnijeg suženja koje nije dostupno operaciji.

Značajno je da se MSCT-om može mjeriti gustoća analiziranog tkiva (i izražavati je u Hounsfieldovim jedinicama) što daje informaciju o sastavu analiziranog tkiva budući da pojedine vrste tkiva imaju specifičnu gustoću mjerenu MSCT-om.[35]

MSCT je pokazao osjetljivost u dijagnosticiranju subokluzije gotovo jednaku DSA (osjetljivost iznad 95%) a veću nego ultrazvuk (osjetljivost 86-94 %).[36,37]

Jednoslojni CT u ranijim je studijama pokazao oprečne rezultate u analizi sastava plakova.[18,84]

Pretraživanjem MEDLINE-a može se naći iznenađujuće malo studija u kojima se uspoređuju rezultati analize sastava karotidnih plakova MSCT-om sa rezultatima histološke analize. Zapravo do početka ove studije samo jedan objavljeni rad bavio se usporedbom prijeoperacijskih nalaza MSCT-a i rezultata poslijeoperacijske histološke analize karotidnih plakova.[85] U veljači 2008. godine Wintermark i suradnici objavili su rad u kojem su pokazali su da se rezultati histološke analize 8 karotidnih plakova i CT angiografije visoke rezolucije podudaraju u 72,6% slučajeva.[86] Oliver i suradnici analizirali su rezultate jednoslojne CT angiografije i histološke analize kod 9 karotidnih plakova.[87] U njihovom radu histološka analiza rađena je na više slojeva na svakom plaku, histološki je nađeno krvarenje u plak na 16 slojeva, pri čemu je na 15 slojeva CT-om izmjerena niska tkivna gustoća. Koristeći MSCT u analizi 15 karotidnih plakova, de Weert i suradnici pokazali su dobru povezanost nalaza MSCT analize i histološke analize, međutim vrijeme između MSCT analize i karotidne

endarterktomije bilo je i do 3 mjeseca.[85] U tom periodu, remodeliranje koje se odvija u plaku može bitno promjeniti njegov histološki sastav. Upravo to pokazala je histološka analiza koronarnih plakova, gdje je pokazano da plakovi analizirani unutar tjedan dana od infarkta pokazuju znakove vulnerabilnosti dok plakovi uzeti nakon tjedan dana od infarkta pokazuju histološku sliku kao u bolesnika sa stabilnom anginom pektoris.[88] Slično zapažanje opisli su i Russell i suradnici. Prateći ultrazvukom 61 simptomatski karotidni plak oni su našli da je eholucentnost tih plakova najveća unutar 30 dana od neurološkog incidenta.[89] Stoga, period između MSCT analize i endarterektomije trebao bi biti što je moguće kraći. Takvu preporuku daju Lovett i suradnici u radu u kojem definiraju pravila izvještavanja kada se rezultati (bilo koje metode) uspoređuju sa rezultatima histološke analize.[24] Da bi minimalizirali nepreciznost koja se može javiti zbog histološkog remodeliranja unutar plaka, svi bolesnici u ovoj studiji operirani su unutar tjedan dana od MSCT analize.

Prema analizi dostupne literature (MEDLINE), među studijama koje su analizirale povezanost rezultata MSCT i histološke analize, a uz uvjet da između pretraga nije prošlo više od tjedan dana, ova studija uključila je najveći broj bolesnika.

Karotidni plakovi su često heterogeni tako da i mali dijelovi plaka često imaju miješani histološki sastav. Takozvani mekani dijelovi plaka (kombinacija krvarenja, masti i staničnog detritusa) imaju najmanju tkivnu gustoću mjerenu MSCT-om, dok druge tkivne komponente (fibroza i kalcifikacije) povisuju tkivnu gustoću mjerernu MSCT-om. To može utjecati na rezultate MSCT analize na način da se i u pretežno „mekanim“ dijelovima plaka dobiju visoke vrijednosti tkivne gustoće, zbog parcijalnog volumnog efekta. Sličan utjecaj mogu imati kalcifikacije i kontrast u lumenu arterije. Naime, sumiranjem i računanjem srednje vrijednosti tkivne gustoće u određenom volumenu tkiva gubi se informacija o pojedinačnim vrijednostima tkivne gustoće pojedinih vrsta tkiva u mjerenom volumenu tkiva. Da bi smanjili

utjecaj ovog efekta na rezultate, na svakom presjeku plaka vršili smo tri mjerenja na vizualno „najmekšem“ području plaka, a bilježili smo samo najmanji rezultat, budući da nijedna tkivna komponenta nema manju tkivnu gustoću od kombinacije krvarenja, lipida i staničnog detritusa.

Svakim mjerenjem analizirala se gustoća 1,5 mm^3 volumena tkiva (površina 2 mm^2 i debljina 0,75 mm). Plak sa krvarenjem nađenom i u tako malom volumenu vjerojatno treba smatrati potencijalno vulnerabilnim, budući da se MSCT-om ne može reći da li se radi o progresivnom krvarenju ili smanjenju hematoma uslijed remodeliranja plaka.

Da bi se olakšalo određivanje točne razine na kojoj treba vršiti histološku analizu, patologu je data udaljenost između bifurkacije i razine najvećeg suženja, koja je izmjerena tijekom MSCT analize. Zbog malog udjela vode u plakovima te fiksiranja plakova na stiroporne ploče, mogućnost da je došlo do skupljanja plakova tijekom histološke obrade je zanemariva. Dodatna sigurnost da je histološka analiza rađena na razini najvećeg suženja osigurala se serijskim rezanjem plakova i uklapanje čitavog plaka u parafin, uključujući razine ispod i iznad MSCT-om mjerene razine, te mogućnošću analize dodatnih rezova iz dubljih slojeva uklopljenog materijala.

Rasprava o rezultatima

Prosječno suženje karotidnih arterija mjereno MSCT-om bilo je 82,6% (± 9,6%), dok je doplerom dobiveno prosječno suženje od 80,4% (±10,0%). ($p=0,066878$, $Z= 1,832496$, Wilcoxonov test), što je potvrdilo visoku podudarnost nalaza MSCT-a i doplera kod utvrđivanja stupnja suženja karotidne arterije.

Mi smo ovim radom pokazali da MSCT može otkriti plak kompliciran krvarenjem sa osjetljivošću od 100% i specifičnošću od 70,4% uz graničnu vrijednost tkivne gustoće od 33,8 HU. Drugim riječima, ni jedan plak kojemu je izmjerena gustoća veća od 33,8 HU nije bio kompliciran s krvarenjem.

Našli smo da je medijan tkivne gustoće AHA VIb tipa karotidnih plakova bio 14,7 HU (raspon -17,6 do 31,8), dok je medijan tkivne gustoće plakova nekompliciranih krvarenjem bio 54,3 HU (raspon -23,6 do 150). Korištenjem Mann-Whitney U testa dobila se statistički značajna razlika tkivne gustoće u navedene dvije skupine plakova (p=0,00003, U=97,00).

Ovaj rezultat ima svoju praktičnu vrijednost prilikom donošenja odluke o načinu liječenja bolesnika sa suženjem karotidne bolesti, o čemu će kasnije u raspravi biti govora.

Za plakove tipa V dobili su se sljedeći rezultati: medijan tkivne gustoće 44,9 HU; osjetljivost 63,2% i specifičnost 80,6% uz graničnu vrijednost 38,9 HU (p=0,035).

Za plakove tipa VII dobili su se sljedeći rezultati: medijan tkivne gustoće 94,5 HU; osjetljivost 85,7% i specifičnost 81,4% uz graničnu vrijednost 49,7 HU (p=0,005).

Nađen je samo jedan plak tipa VIII tako da nije moguća statistička analiza za taj tipa plaka.

Rezultati analize kod plakova tipa V i VII ukazuju na relativno niske granične vrijednosti pri kojima se postižu relativno zadovoljavajuća osjetljivost i specifičnost. Kako se smatra da ova dva tipa plakova imaju manji potencijal za izazivanje moždanog udara u odnosu na plakove tipa VI istog stupnja suženja, tako i ovi rezultati imaju ograničenu kliničku vrijednost.

Ultrazvučna analiza plakova u B modu, pri kojoj su se plakovi na osnovu vizualnog prikaza opisivali kao dominantno mekani (tip 1), miješani (tip 2) i pretežno tvrdi (tip 3), u skupinama sa plakovima tipa 1 i 2 pokazala je relativno nisku osjetljivost i specifičnost u otkrivanju krvarenja u plak. Spajanjem grupa 1 i 2 (opisivanjem dominantno mekanih i miješanih

plakova kao jedne grupe) podiže se osjetljivost na 100% ali pri tome specifičnost pada na 48,1%. Time se UZV osjetljivošću izjednačava MSCT-u dok mu je specifičnost manja za 22,3% (apsolutna razlika) od one koju je pokazao MSCT.

Bolji rezultati ultrazvuka zasigurno bi se dobili korištenjem specijaliziranog softwarea koji omogućuje detaljniju analizu, klasifikaciju i kvantifikaciju dobivenih nalaza.

Također postoji mogućnost da bi se korištenjem drugačije (detaljnije) klasifikacije dobili drugačiji rezultati.

Rezultati ove studije pokazuju da je MSCT dijagnostička metoda kojom se može sa 100% osjetljivošću i relativno visokom specifičnošću otkriti krvarenje u plak. Uz već ranije pokazanu točnost određivanja stupnja suženja te mogućnost otkrivanja „tandem stenoza“, rezultati ovog rada dodatno daju na važnosti MSCT-u kao dijagnostičkoj metodi za otkrivanje i analizu aterosklerotske bolesti karotidnih arterija.

Nije se našlo da je bilo koja od karakteristika pacijenata iz ove studije povezana sa povećanom učestalošću krvarenja u plak. Međutim, potrebna je veća studija da bi se točnije utvrdila povezanost neke od karakteristika bolesnika sa pojavom krvarenja u karotidni plak.

Od 20 simptomatskih bolesnika 9 ih je imalo plak tipa VIb (45%), a 14 od 30 asimptomatskih bolesnika imalo je plak tipa VIb (46,6%). Time je u ovoj studiji nađena slična učestalost krvarenja u plak u simptomatskih i asimptomatskih bolesnika. Za točnije određivanje učestalosti krvarenja u plak među simptomatskim i asimptomatskim bolesnicima potrebna bi bila veća studija. Ova studija nije ni veličinom ni dizajnom zamišljena da odgovore na to pitanje međutim i ono što je ova studija pokazala (46,6% asimptomatskih bolesnika imalo je

krvarenje u plak) ukazuje na potrebu da se na raspolaganju ima metoda kojom se može otkriti plak kompliciran krvarenjem odnosno vulnerabilni karotidni plak

Današnja praksa u svijetu u liječenju asimptomatskih bolesnika sa stenozom karotidne arterije razlikuje se kako među državama tako i među različitim institucijama iste države.[66,90-102] Asimptomatski bolesnici čine 11-52% operiranih bolesnika zbog stenoze karotidne arterije u Europi i 37-92% u SAD-u. [66,90-102]

Prema rezultatima velikih multicentričnih randomiziranih studija (NASCET, ECST, ACAS, ACST) indikacije za TEA u bolesnika bez visokog rizika su relativno dobro definirane:[65,66]

simptomatski bolesnici mlađi od 80 godina sa suženjem iznad 50% ukoliko je rizik smrti i moždanog udara 6 % do 7 % (rizik ovisan o operateru) te asimptomatski bolesnici mlađi od 80 godina sa suženjem iznad 60% ukoliko je rizik smrti i moždanog udara manji od 3 %.

Ovdje je potrebno napomenuti da danas osim klasičnog kirurškog liječenja (karotidna endarterektomija-TEA), u liječenju aterosklerotske bolesti karotidne arterije postoji i mogućnost postavljanja stenta u karotidnu arteriju (Carotid Artery Stenting-CAS).

Naime, razvojem i širenjem endovaskularnih tehnika, počela je i njihova primjena u liječenju ekstrakranijalne aterosklerotske bolesti karotidnih arterija.

Rezultati novijih studija pokazuju rezultate CAS-a gotovo identične rezultatima TEA-e.[58-64] Početni rezultati CREST (Carotid Revascularization Endarterectomy vs Stent Trial) studije pokazali su nešto nižu 30 dnevnu incidenciju smrti i moždanog udara kod stentiranih simptomatskih bolesnika u odnosu na rezultate NASCET i ECST studija. Kod asimptomatskih bolesnika incidencija smrti i moždanog udara nešto je viša nego u ACAS studiji, a nešto niža nego u ACST studiji.[58] U ARCHeR (ACCULINK for Revascularization of Carotids in High-Risk Patients) studiji, 30 dnevna incidencija smrti i moždanog udara bila

je 6,3%, a nakon godinu dana ukupna incidencija smrti, moždanog udara i infarkta miokarda bila je 8,3 %.[59]

Početni rezultati SPACE (Stent-Protected Percutaneous Angioplasty of the Carotid vs Endarterectomy) studije objavljeni su u listopadu 2006. god. i u njima su prikazani 30 dnevni rezultati usporedbe CAS-a i TEA-e. Svi pokazatelji osim 30 dnevne smrtnosti i intracerebralnog krvarenja ukazivali su na nešto bolje rezultate operativnog liječenja.[60] Bolje rezultate TEA u odnosu na CAS pokazala je također i nedavno objavljena metaanaliza.[103]

Definitivni rezultati CREST, CAVATAS-2 i ARCHeR studija se očekuju.[58,59,61-64]

Danas se uglavnom smatra da CAS ima prednost u bolesnika kod kojih bi anestezija (opća ili lokoregionalna) predstavljala povećan rizik (srčano zatajenje, teška angina, kronična opstruktivna plućna bolest) te kod bolesnika čije bi anatomske karakteristike mogle povećati rizik od TEA (restenoza, nepogodan oblik vrata, prethodna radioterapija u području vrata, prethodna radikalna disekcija vrata, paraliza kontralateralnog laringealnog živca). Ostaje pitanje (prema rezultatima SAPHHIRE i ARCHeR studija) da li je samo medikamentozna terapija čak bolja od TEA ili CAS u visokorizičnih bolesnika

Nekoliko autora iznijelo je mišljenje da bi operativno liječenje asimptomatskih bolesnika sa stenozom karotidne arterije trebalo biti rezervirano samo za bolesnike dobrog općeg stanja sa stenozom >80%, sa očekivanim životnim vijekom od barem još 5 godina i samo ako se operacija može izvesti uz stopu perioperacijskih komplikacija <3%.[77,78] Danas većina vaskularnih kirurga u Europi primjenjuje takve preporuke. Najveća klinička važnost pretrage koja može otkriti plak kompliciran krvarenjem bila bi u asimptomatskih bolesnika, posebno onih sa stupnjem suženja koje predstavlja graničnu indikaciju za operaciju (suženje za 60-80%)

Primjenjujući samo navedene kriterije, postoji mogućnost da asimptomatski bolesnici sa kompliciranim plakom i povećanim rizikom embolizacije ali suženjem karotidne arterije <80% ostaju neoperirani. U takvih bolesnika bila bi korisna pretraga koja može otkriti osobine plaka povezane sa povećanim rizikom izazivanja moždanog udara. Nalaz plaka kompliciranog krvarenjem predstavljao bi indikaciju za operativni zahvat odnosno postavljanje stenta u tih bolesnika. Asimptomatski bolesnici sa stenozom <80% i nekompliciranim plakom vjerojatno trebaju samo adekvatno medikamentozno liječenje uz kontrolu poznatih faktora rizika.[104-107]

Idealna pretraga za analizu sastava karotidnog plaka morala bi otkriti sve bolesnike sa plakom kompliciranim krvarenjem (bez lažno negativnih nalaza - visoka osjetljivost) i istovremeno eliminirati sve bez krvarenja (bez lažno pozitivnih nalaza - visoka specifičnost).

Rizik dobivanja moždanog udara kod svih bolesnika sa asimptomaskim suženjem karotidnih arterija nešto je veći kod konzervativno liječenih u odnosu na operirane (apsolutna godišnja razlika oko 1%), međutim rizik konzervativno liječenih bolesnika sa plakom kompliciranim krvarenjem je nekoliko puta veći.[83] Iz toga proizlazi da je za dijagnostičku metodu kojom se otkriva krvarenje u plak bitna vrlo visoka osjetljivost te što veća specifičnost. Drugim riječima, manje moždanih udara dogodit će se u operiranih bolesnika bez krvarenja u plak (lažno pozitivni nalaz) nego u neoperiranih bolesnika sa krvarenjem u plak (lažno negativni nalaz). Pretraga bi stoga morala otkriti sve bolesnike sa povišenim rizikom uz što manje lažno pozitivnih nalaza.

U ovom radu bilo je uključeno 30 asimptomatskih bolesnika. Od njih je 14 bolesnika imalo znakove krvarenja u plak, a među tih 14 bolesnika 6 ih nije imalo suženje veće od 80%. Primjenjujući ranije navedene smjernice tih 6 bolesnika (20 % svih asimptomatskih u ovom radu) sa povišenim rizikom za dobivanje moždanog udara ne bi bili operirani.

S druge strane od 30 asimptomatskih bolesnika 16 ih nije imalo znakove krvarenja u plak. Od tih 14 bolesnika 9 ih nije imalo suženje veće od 80%. Ponovno primjenjujući ranije navedene smjernice tih 9 asimptomatskih bolesnika sa suženjem manjim od 80% i bez znakova krvarenja u plak (30% svih asimptomatskih bolesnika u ovom radu) bili bi operirani usprkos činjenici da je rizik dobivanja moždanog udara uz konzervativno liječenje kod tih bolesnika gotovo identičan riziku operacijskog liječenja.

Iz navedenoga proizlazi da bi primjenjući gore navedene kriterije na ovu studiju (indiciranje operacije kod asimptomatskog suženja karotidne arterije pri suženju >80%, bez uzimanja u obzir sastav plaka) 20% svih asimptomatskih bolesnika sa kompliciranim plakom i povećanim rizikom od dobivanja moždanog udara ostalo neoperirano, dok bi se s druge strane 30% svih asimptomatskih bolesnika operiralo usprkos minimalnoj koristi od operacije u smislu smanjenja rizika od dobivanja moždanog udara.

Iz navedene analize također je vidljivo da bi primjenjujući navedene indikacije za operaciju ukupan broj operiranih asimptomatskih bolesnika bio nešto manji, međutim bitno je da bi se operirali bolesnici sa povećanim rizikom.

Kako je ranije navedeno ovaj rad imao je za cilj odrediti osjetljivost i specifičnost MSCT-a u otkrivanju karotidnog plaka kompliciranog krvarenjem, dok bi ipak bila potrebna drugačije dizajnirana i veća studija kojom bi se utvrdio točan utjecaj primjene ovakve analize plaka na smanjenje broja operiranih asimptomatskih bolesnika bez povećanja broja moždanih incidenata.

U ovoj sudiji MSCT je pokazao nižu osjetljivost u otkrivanju plaka tipa V (fibroateroma) nego u otkrivanju plaka tipa VIb (krvarenja u plak). U obzir treba uzeti da su plakovi komplicirani krvarenjem dijelom sadržavali i masti te su klasificirani kao plak tipa VIb, dok su plakovi klasificirani kao tip V sadržavali i fibrozne dijelove te je MSCT analiza davala

veće vrijednosti zbog ranije spomenutog parcijalonog volumnog efekta. U ovoj studiji radila se kvalitativna analiza plaka prije svega zbog toga što bi kvantitativna analiza zahtijevala detaljniju analizu posebnim softwareom odnosno korištenje MSCT uređaja sa većom rezolucijom. Takvim uređajima pored toga što bi se mogla odrediti količina masti u plaku mogla bi se odrediti i debljina fibroznog sloja između masne jezgre i lumena žile (tzv. „fibrous cap“) koja se smatra jednom od karakteristika plaka koja ga određuje kao vulnerabilnog. De Weert i suradnici su pokazali da postoji dobra korelacija MSCT-a i histološke analize kada se određuje površina kalcificiranih i fibroznih dijelova, dok je korelacija lošija kada se određuje veličina lipidne jezgra (kombinacija masti, krvarenja i staničnog detritusa), posebno ako su prisutne i kalcifikacije.[85]

Time prisustvo kombinacije krvarenja u plak, masti i staničnog detritusa u različitim omjerima, ostaje glavna kvalitativna karakteristika vulnerabilnog plaka koja se može pokazati korištenim MSCT-om uz zadovoljavajuću osjetljivost i specifičnost.

Daljnjim razvojem CT tehnologije, kako „hardwarea“ tako i „softwraea“, vjerojatno će se povećati mogućnost detaljnije analize tkiva te time i specifičnost metode u otkrivanju karakteristika plaka koje ga čine vulnerabilnim.

Na ovom mjestu treba spomenuti i ulkus u području plaka koji povećava rizik dobivanja moždanog udara. Pokazano je da MSCT može sa velikom točnošću otkriti prisustvo ulkusa. Saba i suradnici pokazali su da MSCT ima osjetljivost od 93.9% i specifičnost od 98,7% u otkrivanju ulceracija u plaku karotidne arterije.[108] U ovoj studiji, nije se našao ni jedan plak sa MSCT-om vidljivom ulceracijom.

Općenito u praksi, na odluku o tome koji dijagnostički algoritam koristiti i kada operirati asimptomatske bolesnike u pojedinoj ustanovi utječu ne samo rezultati velikih randomiziranih

studija, već i dijagnostičke mogućnosti koje su na raspolaganju te mogućnost da se operacije izvode uz nisku stopu perioperacijskih komplikacija.

MSCT povećava cijenu dijagnostičke evaluacije u odnosu na sam duplex-doppler i također izlaže bolesnika radijaciji i kontrastnom sredstvu. Međutim, MSCT je neinvazivna i točna metoda u određivanju stupnja suženja karotidne arterije, sa visokim stupnjem slaganja među ispitivačima, mogućnošću prikaza intrakranijalnih krvnih žila te mogućnošću davanja informacija o sastavu analiziranog tkiva.[36,85,109-111]

Mi smatramo da su duplex doppler i MSCT komplementarne pretrage. Kao prvi korak u dijagnostičkoj evaluaciji bolesnika sa karotidnom bolesti koristimo duplex doppler. Ukoliko se nađe suženje >50% radi se MSCT. Rijetko, u slučaju nejasnog nalaza radi se DSA. Viša cijena dijagnostičke evaluacije može se jednim dijelom kompenzirati potencijalnim smanjenjem broja operacija asimptomatskih bolesnika i operiranjem bolesnika sa povećanim rizikom.

Kod asimptomatskih bolesnika sa suženjem karotidne arterije <80% bez znakova krvarenja u plak i bez znakova veće ulceracije plaka kod kojih se ne indicira karotidna endarterektomij ili postavljanje stenta, postavlja se pitanje praćenja bolesnika. Kod takvih bolesnika postoji mogućnost kako progresije stupnja suženja tako i pojave krvarenja u plak. Za praćenje dinamike progresije stupnja suženja uobičajeno se koristi doppler u intervalima koji ovise o inicijalnom stupnju suženja i o dinamici promjena stupnja suženja (intervali su obično 3-12 mjeseci, najčešće 6 mjeseci).

Sastav karotidnog plaka tek se od nedavno uzima u obzir prilikom donošenja indikacije za karotidnu endarterektomiju i stentiranje, tako da još nema ni studija koje opisuju histološke promjene u nekompliciranom plaku u dužem vremenskom razdoblju. Za sada je nemoguće predvidjeti u kojih će bolesnika doći do pojave krvarenja u plak ili rupture plaka sa

embolizacijom, te o kojim karakteristikama bolesnika to ovisi. U ovoj studiji nije se našla povezanost niti od jedne karakteristika bolesnika sa pojavom krvarenja u plak. Ovo je mala studija da bi se takvi zaključci uzeli kao konačni, a moguće je da faktori koji bi eventualno bili povezani sa pojavom krvarenja u plak nisu bili praćeni. Moguće je da bi neki od upalnih medijatora mogli poslužiti kao marker povećanog rizika u smislu veće mogućnosti pojave krvarenja u plak, međutim za sada takav marker nije identificiran.[67] Dok se takav ili sličan marker ne identificira, kao najbolje rješenje nameće se praćenje bolesnika sa ultrazvukom. Ultrazvukom (duplex-om) može se mjeriti stupanj suženja prema uobičajenim kriterijima mjerenjem brzine protoka preko mjesta suženja, a istovremeno se može analizirati sastav plaka kako je već navedeno. Vizualnu ultrazvučnu klasifikaciju na tri UZV tipa plaka korištenu u ovoj studiji trebalo bi dopuniti (promijeniti), a za analizu koristiti odgovarajući software, čime bi se povećala specifičnost pretrage i smanjio broj lažno pozitivnih pretraga i time broj nepotrebno (prema sadašnjim spoznajama) operiranih bolesnika. Zbog količine zračenja i izlaganja bolesnika kontrastnom sredstvu, MSCT iako prema ovoj studiji superiorniji u odnosu na UZV u otkrivanju krvarenja u plak, kao jedina pretraga, vjerojatno nije pogodna metoda za praćenje dinamike progresije stupnja suženja niti za otkrivanje eventualne naknadne pojave krvarenja u plak Trenutno nema opće prihvaćenih smjernica o tome koja bi metoda bila optimalna za otkrivanje krvarenja u karotidni plak, a po pitanju izbora optimalne metode za praćenje promjene histološkog sastava plaka također za sada još nema definitivnih odgovora.

6 ZAKLJUČAK

U ovom radu MSCT je pokazao vrlo visoku osjetljivost i umjerenu specifičnost u otkrivanju krvarenja u karotidni plak. Plakovi sa tkivnom gustoćom iznad 33,8 HU nisu bili komplicirani krvarenjem u plak. Tehnička poboljšanja CT opreme vjerojatno će poboljšati specifičnost ove metode. UZV je pokazao visoku osjetljivost ali nisku specifičnost u otkrivanju krvarenja u plak. Primjenom odgovarajućeg softwarea vjerojatno bi se poboljšala specifičnost ultrazvuka u otkrivanju krvarenja u plak. Dopler i MSCT dali su gotovo identične rezultate u mjerenju stupnja suženja karotidne arterije. Rezultati ove studije pokazuju da je MSCT dijagnostička metoda kojom se može sa 100% osjetljivošću i relativno visokom specifičnošću otkriti krvarenje u plak. Uz već ranije pokazanu točnost određivanja stupnja suženja te mogućnost otkrivanja „tandem stenoza“ i ulkusa u području plaka, rezultati ovog rada dodatno daju na važnosti MSCT-u kao dijagnostičkoj metodi za otkrivanje i analizu aterosklerotske bolesti karotidnih arterija.

Zbog količine zračenja i izlaganja bolesnika kontrastnom sredstvu, MSCT iako prema ovoj studiji superironiji u odnosu na UZV u otkrivanju krvarenja u plak, kao jedina pretraga, vjerojatno nije pogodna metoda za praćenje dinamike progresije stupnja suženja niti za otkrivanje eventualne naknadne pojave krvarenja u plak

Za praćenje dinamike progresije stupnja suženja uobičajeno se koristi dopler u intervalima koji ovise o inicijalnom stupnju suženja i o dinamici promjena stupnja suženja.

Za praćenje promjena u histološkom sastavu plaka za sada nema definiranih smjernica. Korištenje odgovarajućeg softwarea za analizu slike vjerojatno će pomoći da ultrazvuk postane metoda izbora za praćenje promjena u histološkom sastavu plaka.

7 SAŽETAK

Moždani udar treći je vodeći uzrok smrti i drugi po učestalosti uzrok smrti među kardiovaskularnim bolestima u razvijenim zemljama. Aterosklerotski plak karotidne arterije uzrok je većine moždanih udara u bolesnika kod kojih je prisutan, bilo da uzrokuje embolizaciju u moždani krvotok bilo da dovodi do značajnih hemodinamskih poremećaja cerebralne cirkulacije. Predilekcijsko mjesto za nastanak aterosklerotskog plaka na karotidnom stablu je bifurkacija zajedničke karotidne arterije odnosno bulbus unutarnje karotidne arterije. Velike prospektivne randomizirane studije pokazale su korist od endarterektomije unutarnje karotidne arterije u simptomatskih bolesnika te u nešto manjoj mjeri i u onih bez simptoma. Zbog niske incidencije moždanog udara u asimptomatskih bolesnika nameće se potreba da se identificiraju podskupine asimptomatskih bolesnika sa povećanim rizikom, da bi se opravdalo kirurško liječenje. Histološki sastav plaka karotidne arterije je upravo jedan od parametara koji bi mogli ukazivati na povećan rizik od moždanog udara. Uz prisutne određene histološke karakteristike plaka indikacija za operaciju se može donijeti i pri suženjima manjim od onih koja se sada smatraju indikacijom za operaciju. Pokazano je da krvarenje u plak predstavlja znak nestabilnosti plaka i pogoduje njegovu povećanju, te da predstavlja kritični trenutak kada stabilni plak prelazi u nestabilni (vulnerabilni) plak, tj. plak koji češće dovodi do nastanka moždanog udara. Idealna dijagnostička metoda morala bi pored točnog određivanja stupnja suženja, omogućiti i uvid u sastav plaka, tj. ukazati na eventualno prisustvo karakteristika plaka koje ga čine vulnerabilnim. Mi smo ovim radom pokazali da MSCT može otkriti plak kompliciran krvarenjem sa osjetljivošću od 100% i specifičnošću od 70,4% uz graničnu vrijednost tkivne gustoće od 33,8 HU. Drugim riječima, ni jedan plak kojemu je izmjerena gustoća veća od 33,8 HU nije bio kompliciran s krvarenjem. Prosječno suženje karotidnih arterija mjereno

MSCT-om bilo je 82,6% (± 9,6%), dok je doplerom dobiveno prosječno suženje od 80,4% (±10,0%). (p=0,066878, Z= 1,832496, Wilcoxonov test), što je potvrdilo visoku podudarnost nalaza MSCT-a i doplera kod utvrđivanja stupnja suženja karotidne arterije. Našli smo da je medijan tkivne gustoće AHA VIb tipa karotidnih plakova bio 14,7 HU (raspon -17,6 do 31,8), dok je medijan tkivne gustoće plakova nekompliciranih krvarenjem bio 54,3 HU (raspon -23,6 do 150). Korištenjem Mann-Whitney U testa dobila se statistički značajna razlika tkivne gustoće u navedene dvije skupine plakova (p=0,00003, U=97,00). Opisivanjem ultrazvučno dominantno mekanih i miješanih plakova kao jedne grupe dobila se osjetljivost ultrazvuka u otkrivanju krvarenja u plak od 100% i specifičnost od 48,1% . Time se UZV osjetljivošću izjednačava MSCT-u dok mu je specifičnost manja za 22,3% (apsolutna razlika) od one koju je pokazao MSCT. Bolji rezultati ultrazvuka zasigurno bi se dobili korištenjem specijaliziranog softwarea koji omogućuje detaljniju analizu, detaljniju klasifikaciju i kvantifikaciju dobivenih nalaza. Također postoji mogućnost da bi se korištenjem drugačije (detaljnije) klasifikacije dobili drugačiji rezultati. Zbog količine zračenja i izlaganja bolesnika kontrastnom sredstvu, MSCT iako prema ovoj studiji superiorniji u odnosu na UZV u otkrivanju krvarenja u plak, kao jedina pretraga vjerojatno nije pogodna metoda za praćenje dinamike progresije stupnja suženja niti za otkrivanje eventualne naknadne pojave krvarenja u plak U ovom radu MSCT je pokazao vrlo visoku osjetljivost i umjerenu specifičnost u otkrivanju krvarenja u karotidni plak. Plakovi sa tkivnom gustoćom iznad 33,8 HU nisu bili komplicirani krvarenjem u plak. Tehnička poboljšanja CT opreme vjerojatno će poboljšati specifičnost ove metode. Dopler i MSCT daju gotovo identične rezultate u mjerenju stupnja suženja karotidne arterije. UZV je pokazao visoku osjetljivost ali nisku specifičnost u otkrivanju krvarenja u plak. Primjenom odgovarajućeg softwarea vjerojatno bi se poboljšala specifičnost ultrazvuka u otkrivanju krvarenja u plak.

8 SUMMARY

Stroke is third leading cause of death and second leading cause of death among patients with cardiovascular diseases in developed countries. Atherosclerotic carotid plaque is the main cause of most strokes in people with carotid artery disease, by either causing embolisation or reducing blood flow through cerebral circulation. Carotid artery bifurcation and proximal segment of the internal carotid artery are the usual locations of the atherosclerotic carotid plaque. Large randomized trials showed benefit of carotid endarterectomy in symptomatic patients and to a lesser degree in asymptomatic patients. To justify carotid endarterectomy in asymptomatic patients, higher risk supgroups of asymptomatic patients should be identified. Histological content of the atherosclerotic plaque could be one of the indicators of its higher propensity for causing a stroke. When certain histological characteristics of the plaque are present, decision for carotid endarterectomy could be made even when degree of stenosis is lower than that currently considered to be an indication for carotid endarterectomy. It has been shown that occurence of hemorrhage within the atherosclerotic plaque represents a transition point when a stable plaque becomes unstable (vulnerable) plaque i.e. it becomes more prone to causing a neurologic event. The ideal diagnostic method should provide precise measurement of the degree of carotid artery stenosis, and in the same time it should be able to give information about histological content of the plaque thus detecting some characteristics of the plaque that make it vulnerable. With this study, we showed that MSCT could detect hemorrhage within the atherosclerotic carotid plaque with a sensitivity of 100% and specificity of 70,4% with a cut-off value of tissue density of 33.8 HU. We found that no plaque with tissue density greater then 33.8 HU was complicated with hemorrhage within the plaque. The mean carotid artery stenosis measured by MSCT and doppler was 82.6% (± 9.6%) and 80.4% (±10.0%), respectively (p=0.066878, Z=1.832496, Wilcoxon test). These

results confirmed a high degree of concordance of MSCT and doppler in measuring degree of carotid artery stenosis. The median tissue density of the plaques AHA type VIb was 14.7 HU (range -17.6 to 31.8), and the median tissue density of the plaques not complicated with hemorrhage was 54.3 HU (range -23.6 to 31.8). The Mann-Whitney U test showed significant difference between these two groups (p=0.00003, U=97.00). If plaques presented on ultrasound as predominantly soft and those of combined content had been considered as a single group we reached specificity of ultrasound in detecting hemorrhage within the plaque of 100% and specificity of 48.1%. By doing so, we equalled sensitivity of ultrasound with sensitivity of MSCT but at the cost of the specificity that was 22.3% (absolute difference) less than specificity of MSCT. Better results of ultrasound analysis would probably be obtained by using a specialized software which enables more detailed analysis, more detalied classification and quantification of the results. Also, there is posibility that different results would be found if different (more detailed) classification was used. Although we showed that MSCT was superior to ultrasound in detecting hemorrhage within the plaque, it is probably not the ideal method for niether follow up of the progression of carotid artery stenosis nor for detecting later occurence of the hemorrhage within the plaque, due to the exposure of the patients to radiation and contrast agent. In this study MSCT showed very high level of sensitivity and moderate level of specificity in detecting hemorrhage within the atherosclerotic plaque. The plaques with tissue density above 33.8 HU were not complicated with hemorrhage. Techical advancement of the CT equipment will probablay increase the specificity of the method. MSCT and doppler showed almost identical results in measuring degree of the carotid artery stenosis. Ultrasound showed very high level of sensitivity and low level of specificity in detecting hemorrhage within the plaque. By using specialized software, the specificity of the ultrasound could probably be increased.

9 LITERATURA

1 Adams F. The genuine works of Hippocrates. New York:William Wood, 1886.

2 Fein JM. A history of cerebrovascular disease and its surgical management. In: Smith RR, ed. Stroke and the extracranial vessels. New York: Raven Press; 1984:1-7.

3 American Heart Association, Heart Disease and Stroke Statistics-2004 Update. Dallas, Tex: American Heart Association; 2003.

4 Kannel WB: Epidemiology of cerebrovascular disease: An epidemiologic study of cerebrovascular disease. In American Neurological Association and American Heart Association: Cerebral Vascular Disease. New York, Grune & Stratton, 1966, pp 53-66.

5 Kuller LH, Cook LP, Friedman GD: Survey of stroke epidemiology studies. Stroke 3:579, 1972.

6 Wallace DC: A study of the natural history of cerebal vascular disease. Med J Aust 1:90, 1967.

7 Sudlow CL, Warlow CP. Comparable studies of the incidence of stroke and its pathological types: results from an international collaboration. Stroke 1997;28:491-99.

8 Bamford J, Sandercock P, Dennis M, Burn J, Warlow C. Classification and natural history of clinically identifiable subtypes of cerebral infarction. Lancet. 1991;337:1521-1526.

9 Stroke epidemiology: a review of population-based studies of incidence, prevalence, and case-fatality in the late 20th century. Lancet Neurology 2003; 2:43-53.

10 Barnett HJM, Gunton RW, Eliasziw M, Fleming L, Sharpe B, Gates P, Meldrum H. Causes and Severity of Ischemic Stroke in Patients With Internal Carotid Artery Stenosis. JAMA, Volume 283(11). March 15, 2000.1429-1436

11 Moore WS: Fundamental Considerations in Cerebrovascular Disease. In Rutherford RB: Vascular Surgery 6E. Elsevier,2005.p1882

12 The Execute Committee for the Asymptomatic Carotid Atherosclerosis Study: Endarterectomy for asymptomatic carotid artery stenosis. JAMA 273:1421, 1995.

13 Halliday A, Mansfield A, Marro J et al, MRC Asymptomatic Carotid Surgery Trial (ACST) Collaborative Group. Prevention of disabling and fatal strokes by successful carotidendarterectomy in patients without recent neurological symptoms: randomised controlled trial. Lancet 2004; 363: 1491–502

14 Morgenstern LB, Fox AJ, Sharpe BL, Eliasziw M, Barnett HJM, Grotta JC. The risks and benefits of carotid endarterctomy in patients with near occlusion of the carotid artery. Neurology, Volume 48(4).April 1997.911-915.

15 Belcaro G, Laurora G, Cesarone MR, De Sanctis ME, Incandela L, Fascetti E, Geroulakos G, Ramaswami G, Pierangeli A, Nicolaides AN: Ultrasonic classification of carotid plaques causing less than 60% stenosis according to ultrasound morphology and events. J Cardiovasc Surg 1993; 34: 287-294.

16 O'Halloran LW, Kennelly MM, McClurken M, Johnson JM: Natural history of asymptomatic carotid plaque. Am J Surg 1987; 154: 659-661.

17 European Carotid Plaque Study Group: Carotid Artery Plaque Composition – Relationship to Clinical Presentation and Ultrasoundm B-mode Imaging. Eur J Vasc Endovasc Surg 10, 23-30 (1995).

18 Walker LJ, Ismail A, McMeekin W, Lambert D, Mendelow AD, Birchall D: Computed Tomography Angiography for the Evaluation of Carotid Atherosclerotic

Plaque: Correlation With Histopathology of Endarterectomy Specimens. Stroke 2002;33;977-981.

19 Schroeder S, Kuettner A, Leitritz M, Janzen J, Kopp AF MD, Herdeg C, Heuschmid M, Burgstahler C, Baumbach A, Wehrmann M, Claussen C: Reliability of Differentiating Human Coronary Plaque Morphology Using Contrast-Enhanced Multislice Spiral Computed Tomography: A Comparison With Histology. Journal of Computer Assisted Tomography. 28(4):449-454, July/August 2004.

20 Yuan C, Mitsumori LM, Beach KW, Maravilla KR: Carotid Atherosclerotic Plaque: Noninvasive MR Characterization and Identification of Vulnerable Lesions. Radiology, 2001;221:285-299.

21 Jian-Ming Cai, Hatsukami TS, Ferguson, Small, Polissar NL, Chun Yuan, Classification of Human Carotid Atherosclerotic Lesions With In VivoMulticontrast Magnetic Resonance Imaging. Circulation. 2002;106:1368-1373.

22 Moody AR, Murphy RE, Morgan PS, et al. Characterization of complicated carotid plaque with magnetic resonance direct thrombus imaging in patients with cerebral ischemia. Circulation 2003;107:3047–3052.

23 Saam T, Hatsukami T, Takaya N, Chu B, Underhill H, Kerwin W, Cai J, Ferguson M, Yuan C. The Vulnerable, or High-Risk, Atherosclerotic Plaque: Noninvasive MR Imaging for Characterization and Assessment. Radiology: Volume 244: Number 1—July 2007.

24 Lovett JK, Redgrave JNE, Rothwell PM. A Critical Appraisal of the Performance, Reporting and Interpretation od Studies Comparing Carotid Plaque Imaging With Histology. Stroke. 2005;36:1091-1097.

25 Lammie GA, Sandercock PA, Dennis MS. Recently occluded intracranial and extracranial carotid arteries. Relevance of the unstable atherosclerotic plaque. Stroke. 1999;30:1319-1325.

26 Rao DS, Goldin JG, Michael CF. Determinants of plaque instability in atherosclerotic vascular disease. Cardiovascular Pathology 14 (2005) 285-293

27 Herbert C. Stary. Natural History and Histologicalal Classification of Atherosclerotic Lesions : An Update. Arterioscler Thromb Vasc Biol. 2000;20:1177-1178.

28 Executive Committee for the Asymptomatic Carotid Atherosclerosis Study. Endarterectomy for Asymptomatic Carotid Artery Stenosis. JAMA, Volume 273(18).May 10, 1995.1421-1428.

29 Wardlaw JM, Chappell FM, Best JJK, Wartolowska K, Berry E, on behalf of the NHS Research and Development Health Technology Assessment Carotid Stenosis Imaging Group Non-invasive imaging compared with intra-arterial angiography in the diagnosis of symptomatic carotid stenosis: a meta analysis.Lancet 2006; 367: 1503–12.

30 Gray-Weale AC, Graham JC, Bumett JR et al: Carotid atheroma: Comparison of preoperative B-mode ultrasound appearance with carotid endarterectomy pathology. J Cardiovasc Surgery 1988; 26:676-673.

31 Jahromi AS, Cinà CS, Liu Y, Clase CM. Sensitivity and specificity of color duplex ultrasound measurement in the estimation of internal carotid artery stenosis: a systematic review and meta-analysis. J Vasc Surg. 2005 Jun;41(6):962-72.

32 Mikkonen RH, Kreula JM, Virkkunen PJ. Reproducibility of Doppler ultrasound measurements. Acta Radiol. 1996 Jul;37(4):545-50.

33 Henry-Feugeas M, Alkilic-Genauzeau I, Aymé N, Schouman-Claeys E. Variability of ultrasonography velocity assessment of the carotid arteries. J Radiol. 2000 Apr;81(4):445-9.

34 Sztajzel R. Ultrasonographic assessment of the morphological characteristics of the carotid plaque. SWISS MED WKLY 2005;135:635–643.

35 Serfaty JM, Nonent M, Nighoghossian N, Rouhart F, Derex L, Rotaru C, Chirossel P, Thabut G, Guias B, Heautot JF, Gouny P, De la Vega A, Pachai C, Ecochard R, Villard J, Douek PC, for the CARMEDAS Study Group. Plaque density on CT, a potential marker of ischemic stroke. Neurology 2006;66:118-120

36 Ibarra-de Grassa B, Romero –Vidal FJ, Munoz-Martinez V. Usfulness of arteriography with multislice spiral computed tomography in the diagnosis of preocclusive stenosis of the cervical internal carotid artery. Rev Neurol. 2003 Oct 1-15;37(7):632-6.

37 Chen CJ, Lee TH, Hsu HL, Tseng YC, Lin SK, Wang LJ, Wong YC. Multi-Slice CT Angiography in Diagnosing Total Versus Near Occlusion of the Internal Carotid Artery: Comparison With Catether Angiography. Stroke 2004;35;83-85.

38 Gurdjian E, Webster J. Thrombosis of the internal carotid artery in the neck and in the cranial cavity: symptomsand signs, diagnosis and treatment. Trans Am Neurol 1951;241:242–254.

39 Sloan H. Successful end-to-end suture of the common carotid artery in man. Surg Gynecol Obstet 1921;33:62–64.

40 Conley J, Pack G. Surgical procedure for lessening the hazard of carotid bulb excision. Surgery 1952;31:845–858.

41 dos Santos J. Sur la desobstruction des thromboses arterielles anciennes. Mem Acad Chir 1947;73:409–411.

42 Moniz E. L'encephalographie arterielle; son importance dans la localization des tumeurs cerebrales. Rev Neurol 1927;2:72–90.

43 DeBakey M, Crawford E, Cooley D, Morris GJ. Surgical considerations of occlusive disease of innominate, carotid, subclavian and vertebral arteries. Ann Surg 1959;149:690–710.

44 Eastcott H, Pickering G, Rob C. Reconstruction of internal carotid artery in a patient with intermittent attacks of hemiplegia.Lancet 1954;267(2): 994–996.

45 Cooley D, Al-Naaman Y, Carton C. Surgical treatment of arteriosclerotic occlusion of common carotid artery. J Neurosurg 1956;13:500–506.

46 Mical V, Hejhal J, Hejhal L, Firt P. Zeitweilige Shunts in der vaskularen Chirurgie. Thoraxchirurgie 1966;14:35.

47 Moore O, Karlan M, Sigler L. Factors influencing the safety of carotid ligation. Am J Surg 1969;118:666–668.

48 Fields WS, Lemak NA, Frankowski RF et al. Controlled trial of aspirin in cerebral ischemia. Stroke 1977;8:301-315.

49 Dyken ML, Pokras R. The performance of endarterectomy for disease of the extracranial arteries of the head. Stroke 1984;15:948-949.

50 Winslow CM, Solomon DH, Chassin MR et al. The appropriateness of carotid endarterectomy. N Engl J Med 1988;318:721-727.

51 North American Symptomatic Carotid Endarterectomy Trial Collaborators: Beneficial effect of carotid endarterectomy in symptomatic patients with high-grade carotid stenosis. N Engl J Med 325:445, 1991.

52 European Carotid Surgery Trialist's Collaborative Group: Medical Research Council European Carotid Surgery Trial: Interim results for symptomatic patients with severe (70-99%) or with mild (0-29%) carotid stenosis. Lancet 337:1235, 1991.

53 Morris G, Lechter A, DeBakey M. Surgical treatment of fibromuscular disease of the carotid arteries. Arch Surg 1968;96:636–643.

54 Mathias K. A new catheter system for percutaneous transluminal angioplasty (PTA) of carotid artery stenoses. Fortschr Med 1977;95:1007–1011.

55 Marks M, Dake M, Steinberg G, Norbash A, Lane B. Stent placement for arterial and venous cerebrovascular disease: preliminary experience. Radiology 1994;191:441–446.

56 Yadav JS. Carotid stenting in high-risk patients: design and rationale of the SAPPHIRE trial. Cleve Clin J Med. 2004;71(suppl 1):S45-S46.

57 Endovascular versus surgical treatment in patients with carotid stenosis in the Carotid and Vertebral Artery Transluminal Angioplasty Study (CAVATAS): a randomised trial. Lancet. 2001;357:1729-1737.

58 Hobson RW II, Brott TG, Roubin GS, et al. Carotid stenting in the CREST lead-in phase: periprocedural stroke, myocardial infarction, and death rates are lower than reported for preceding stent trials [abstract]. Circulation. 2003;108(suppl 4):IV-604. Abstract 2748.

59 Gray WA, ARCHeR Executive Committee. The ARCHeR trials: final one year results. Presented at: American College of Cardiology Scientific Sessions; New Orleans, La; March 7, 2004.

60 The SPACE Collaborative Group. 30 day results from the SPACE trial of stent-protectedangioplasty versus carotid endarterectomy in symptomatic patients: a randomised non-inferiority trial. Lancet 2006; 368: 1239–47.

61 Howard VJ, Brott TG, Qureshi AI, Lutsep HL, Howard G, Hobson RW II, CREST Investigators. Gender and periprocedural stroke and death following carotid artery stenting: results from the CREST lead-in phase [abstract]. Stroke. 2004;35:253. Abstract P5.

62 Roubin GS, Brott TG, Hopkins LN, et al, CREST Investigators. Developing embolic protection for carotid stenting in the Carotid Revascularization Endarterectomy vs Stenting Trial (CREST) [abstract]. Circulation. 2003; 108(suppl 4):IV-687. Abstract 3124.

63 Howard G, Hobson RW II, Brott TG, et al, CREST Investigators. Does the stroke risk of stenting increase at older ages? thirty-day stroke-death rates in the CREST lead-in phase [abstract]. Circulation. 2003;108(suppl 4):IV-461. Abstract 2116.

64 Felberg RA, Brott TG, Cutlip DE, et al, CREST Investigators. Timing of cerebrovascular events in CREST lead-in patients [abstract]. Stroke. 2004; 35:254. Abstract P6.

65 Brott TG, Brown RDJ, JR, Meyer FB, Miller DA, Cloft HJ, Sullivan TM. Carotid Revascularization for Prevention of Stroke: Carotid Endarterectomy and Carotid Artery Stenting. Mayo Clin Proc. 2004;79(9):1197-1208

66 Šoša T, Ajduk M, Erdelez L, Škopljanac A. Carotid surgery in 2004: State of-the-art, prognosis and prospects. Acta Clin Croat. 43:suppl 1 (2004);106-117.

67 Loftus I, Thompson M. Plaque Biology: Interesting Science or Pharmacological Treasure Trove? Eur J Vasc Endovasc Surg (2008) 36, 507-516

68 Ross R. The pathogenesis of atherosclerosis: a perspective for the 1990s. Nature. 1993 Apr 29;362(6423):801-9.

69 Naghavi M, Libby P, Falk E, et al. From vulnerable plaque to vulnerable patient: a call for new definitions and risk assessment strategies—part I. Circulation 2003;108: 1664–1672.

70 Naghavi M, Libby P, Falk E, et al. From vulnerable plaque to vulnerable patient: a call for new definitions and risk assessment strategies—part II. Circulation 2003;108:1772–1778.

71 Moore WS, Boren C, Malone JM, et al: Natural history of nonstenotic asymptomatic ulcerative lesions of the carotid artery. Arch Surg 113:1352, 1978.

72 Kolodgie FD, Gold HK, Burke AP, et al. Intraplaque hemorrhage and progression of coronary atheroma. N Engl J Med 2003; 349:2316–2325.

73 Virmani R, Kolodgie FD, Burke AP, et al. Atherosclerotic plaque progression and vulnerability to rupture: angiogenesis as a source of intraplaque hemorrhage. Arterioscler Thromb Vasc Biol 2005;25:2054–2061.

74 Constantinides P. Plaque fissuring in human coronary thrombosis. J Atheroscler Res 1966;6:1–17.

75 Davies MJ, Thomas AC. Plaque fissuring: the cause of acute myocardial infarction, sudden ischaemic death, and crescendo angina. Br Heart J 1985;53:363–373.

76 Paterson JC. Capillary rupture with intimal hemorrhage as a causative factor in coronary thrombosis. Arch Pathol 1938;25: 474–487.

77 Takaya N, Yuan C, Chu B, et al. Presence of intraplaque hemorrhage stimulates progression of carotid atherosclerotic plaques: a high-resolution magnetic resonance imaging study. Circulation 2005;111:2768–2775.

78 Lal BK, Hobson RW 2nd, Pappas PJ, Kubicka R, Hameed M, Chakhtoura EY, Jamil Z, Padberg FT Jr, Haser PB, Durán WN. Pixel distribution analysis of B-mode ultrasound scan images predicts histologic features of atherosclerotic carotid plaques. J Vasc Surg. 2002 Jun;35(6):1210-7.

79 Lal BK, Hobson RW 2nd, Hameed M, Pappas PJ, Padberg FT Jr, Jamil Z, Durán WN. Noninvasive identification of the unstable carotid plaque. Ann Vasc Surg. 2006 Mar;20(2):167-74. Epub 2006 Mar 30

80 Wilhjelm JE, Grønholdt ML, Wiebe B, Jespersen SK, Hansen LK, Sillesen Quantitative analysis of ultrasound B-mode images of carotid atherosclerotic plaque: correlation with visual classification and histological examination. IEEE Trans Med Imaging. 1998 Dec;17(6):910-22.

81 El-Barghouty NM, Levine T, Ladva S, Flanagan A, Nicolaides A. Histological verification of computerised carotid plaque characterisation. Eur J Vasc Endovasc Surg. 1996 May;11(4):414-6.

82 Fosse E, Johnsen SH, Stensland-Bugge E, Joakimsen O, Mathiesen EB, Arnesen E, Njølstad I. Repeated visual and computer-assisted carotid plaque characterization in a longitudinal population-based ultrasound study: the Tromsø study. Ultrasound Med Biol. 2006 Jan;32(1):3-11.

83 Takaya N, Yuan C, Chu B, et al. Association Between Carotid Plaque Characteristics and Subsequent Ischemic Cerebrovascular Events: A Prospective Assessment With MRI--Initial Results. Stroke 2006;37;818-823.

84 Estes JM, Quist WC, Lo Gerfo FW, et al. Noninvasive characterization of plaque morphology using helical computed tomography. J Cardiovasc Surg (Torino) 1998;39:527–534.

85 De Weert TT, Ouhlous M, Meijering E, et al. In Vivo Characterization and Quantification of Atherosclerotic Carotid Plaque Components With Multidetector Computed Tomography and Histopathological Correlation. Arterioscler Thromb Vasc Biol. 2006;26:2366-2372.)

86 M. Wintermark M, Jawadi SS, Rapp JH, Tihan T, Tong E, D.V. Glidden DV, Abedin S, Schaeffer S, Acevedo-Bolton G, Boudignon B, Orwoll B, Pan X, Saloner D. High-Resolution CT Imaging of Carotid Artery Atherosclerotic Plaques. American Journal of Neuroradiology 29:875-882, May 2008

87 Oliver TB, Lammie GA, Wright AR, Wardlaw J, Patel SG, Peek R, Ruckley CV, Collie DA. Atherosclerotic Plaque at the Carotid Bifurcation: CT Angiographic Appearance with Histopathologic Correlation American Journal of Neuroradiology 20:897-901 (5 1999)

88 Depre C, Wijns W, Robert AM, et al. Pathology of Unstable Plaque: Correlation With the Clinical Severity of Acute Coronary Syndromes. J Am Coll Cardiol Vol. 30, No 3. September 1997:694-702.

89 Russell DA, Wijeyaratne SM, Gough MJ. Changes in carotid plaque echomorphology with time since a neurologic event. J Vasc Surg. 2007 Feb;45(2):367-72.

90 McPhee JT, Hill JS, Ciocca RG, Messina LM, Eslami MH. Carotid endarterectomy was performed with lower stroke and death rates than carotid artery stenting in the United States in 2003 and 2004. J Vasc Surg. 2007 Dec;46(6):1112-1118.

91 Kragsterman B, Björck M, Lindbäck J, Bergqvist D, Pärsson H, on behalf of the Swedish Vascular Registry (Swedvasc). Long-Term Survival After Carotid Endarterectomy for Asymptomatic Stenosis Stroke. 2006;37:2886-2891.)

92 Mayo, Sara W. MD; Eldrup-Jorgensen, Jens MD; Lucas, F. L. PhD; Wennberg, David E. MD; Bredenberg, Carl E. MD. Carotid endarterectomy after NASCET and ACAS: A statewide study. Journal of Vascular Surgery. 27(6):1017-1023, June 1998.

93 Long GW, Nuthakki V, Bove PG, Brown OW, Shanley CJ, Bendick PJ, Rimar S, Kitzmiller J, Zelenock GB. Contemporary outcomes for carotid endarterectomy at a large community-based academic health center. Ann Vasc Surg. 2007 May;21(3):321-7.

94 LaMuraglia GM, Brewster DC, Moncure AC, Dorer DJ, Stoner MC, Trehan SK, Drummond EC, Abbott WM, Cambria RP. Carotid endarterectomy at the millennium: what interventional therapy must match. Ann Surg. 2004 Sep;240(3):535-44.

95 Mehta RH, Zahn R, Hochadel M, Ischinger T, Jung J, Hauptmann KE, Mark B, Zeymer U, Schramm A, Senges J. Comparison of in-hospital outcomes of patients with versus without previous carotid endarterectomy undergoing carotid stenting (from the German ALKK CAS Registry). Am J Cardiol. 2007 May 1;99(9):1288-93.

96 Smurawska LT, Bowyer B, Rowed D, Maggisano R, Oh P, Norris JW. Changing practice and costs of carotid endarterectomy in Toronto, Canada. Stroke. 1998 Oct;29(10):2014-7.

97 Karp HR, Flanders WD, Shipp CC, Taylor B, Martin D. Carotid endarterectomy among Medicare beneficiaries: a statewide evaluation of appropriateness and outcome. Stroke. 1998 Jan;29(1):46-52.

98 Setacci C, Chisci E, de Donato G, Setacci F, Galzerano G. Carotid Artery Stenting in a Single Center: Are Six Years of Experience Enough to Achieve the Standard of Care? Eur J Vasc Endovasc Surg 34, 655e662 (2007)

99 Rodgers SH, Oliver E, Dobson R and Thomson RG, on behalf of the Northern Regional Carotid Endarterectomy Audit Group. A Regional Collaborative Audit of the Practice and Outcome of Carotid Endarterectomy in the United Kingdom. Eur J Vasc Endovasc Surg 19, 362–369 (2000)

100 Wong JH, Lubkey TB, Suarez-Almazor ME, Findlay JM. Improving the appropriateness of carotid endarterectomy results of a prospective city-wide audit. Stroke 1999; 30: 12–15.

101 Cebul RD, Snow RJ, Pine R, Hertzer NR, Norris DG. Indications, outcomes and provider volumes for carotid endarterectomy. JAMA 1998; 279: 1282–1287.

102 Melissano G, Castellano R, Mazzitelli S, Zoppei G, Chiesa R . Safe and Cost-effective Approach to Carotid Surgery. Eur J Vasc Endovasc Surg 14, 164-169 (1997)

103 Brahmanandam S, Ding EL, Conte MS, Belkin M, Nguyen LL. Clinical results of carotid artery stenting compared with carotid endarterectomy. J Vasc Surg. 2008 Feb;47(2):343-9.

104 Mayo Dodick, David W. MD; Meissner, Irene MD; Meyer, Fredric B. MD; Cloft, Harry J. MD, PhD Evaluation and Management of Asymptomatic Carotid Artery Stenosis. Mayo Clinic Proceedings. 79(7):937-944, July 2004

105 Rockman, Caron B. MD; Riles, Thomas S. MD; Lamparello, Patrick J. MD; Giangola, Gary MD; Adelman, Mark A. MD; Stone, David BA; Guareschi, Claudio MD; Goldstein, Jonathan BA; Landis, Ronnie RN Natural history and management of the asymptomatic, moderately stenotic internal carotid artery. Journal of Vascular Surgery. 25(3):423-431, March 1997.

106 European Carotid Surgery Trialists' Collaborative Group. Risk of stroke in the distribution of an asymptomatic carotid artery. Lancet 1995;345:209-12.

107 CASANOVA Study Group. Carotid surgery versus medical therapy in asymptomatic carotid stenosis. Stroke 1991;22:1229-35.

108 L. Sabaa, G. Caddeoc, R. Sanfilippob, R. Montiscib and G. Mallarinia, Efficacy and Sensitivity of Axial Scans and Different Reconstruction Methods in the Study of the Ulcerated Carotid Plaque Using Multidetector- Row CT Angiography: Comparison with Surgical Results. AJNR 28:716-723, April 2007

109 Saba L, Mallarini G. MDCTA of carotid plaque degree of stenosis: evaluation of interobserver agreement. AJR Am J Roentgenol. 2008 Jan;190(1):W41-6.

110 Schuknecht B. High-concentration contrast media (HCCM) in CT angiography of the carotid system: impact on therapeutic decision making. Neuroradiology. 2007 Jul;49 Suppl 1:S15-26

111 Josephson SA, Bryant SO, Mak HK, et al. Evaluation of carotid stenosis using CT angiography in the initial evaluation of stroke and TIA. Neurology 2004;63:457-460.

NAPOMENA

Početni rezultati ove studije objavljeni su u časopisu Annals of Vascular Surgery:

Ajduk M, Pavić L, Bulimbašić S, Sarlija M, Pavić P, Patrlj L, Brkljačić B. Multidetector-Row Computed Tomography in Evaluation of Atherosclerotic Carotid Plaques Complicated with Intraplaque Hemorrhage. Ann Vasc Surg. 2008 Jul 24. [Epub ahead of print]

Slike 1,2,5,6 iz ove disertacije također se nalaze i u navedenom radu.

10 ŽIVOTOPIS

Rođen sam 21.10.1971. godine u Vinkovcima. Osnovnu i srednju školu matematičko-informatičkog smijera završio sam u Imotskom. Medicinski fakultet Sveučilišta u Zagrebu upisao sam 1990. god. kao prva generacija šestogodišnjeg studija, te sam diplomirao 1996. godine. Poslijediplomski studij Biomedicina upisao sam 1999. god. Specijalistički ispit iz Opće kirurgije položio sam 2006. god., a 2008. godine položio sam i subspecijalistički ispit iz vaskularne kirurgije. Govorim engleski i francuski jezik.

Autor sam nekoliko članaka citiranim u CC te nekoliko članaka citiranih u drugim bazama. Autor sam nekoliko poglavlja u stranim i domaćim knjigama. Na nekoliko stranih i domaćih kongresa sudjelovao sam kao autor kongresnih sažetaka.

Stručno usavršavanje proveo sam u St Mary's bolnici u Londonu, stipendijom Europskog društva za vaskularnu kirurgiju, pod nadzorom Prof JHN Wolfea, jednog od prvih imena europske vaskularne kirurgije, gdje sam dobio uvid i u najsloženije zahvate u vaskularnoj kirurgiji. Posebnu edukaciju iz venske kirurgije, sa naglaskom na radiofrekventnoj ablaciji vena i primjeni pjene u sklerozaciji vena, dobio sam na usavršavanju u Kelnu, Berlinu i Ealing Hospital u Londonu. Edukaciju iz endovaskularnih zahvata na perifernim arterijama dobio sam u Guidantovom institutu u Bruxellesu.

Sudjelovao sam na brojnim međunarodnim i domaćim vaskularnim kongresima.

Član sam Hrvatskog društva za vaskularnu kirurgiju, Europskog društva za vaskularnu kirurgiju (ESVS- European Society for Vascular Surgery), Hrvatskog flebološkog društva, CEVF-a (Central European Vascular Forum) i St Mary's Vascular Club-a.

Zaposlen sam na Odjelu za vaskularnu kirurgiju Kliničke bolnice "Dubrava". Oženjen sam i otac jednog djeteta.