

# Imunohistokemijska izraženost i prognostička vrijednost proteina nm23-H1 i COX-2 u papilarnom karcinomu štitnjače

---

Milković Periša, Marija

Doctoral thesis / Disertacija

2011

Degree Grantor / Ustanova koja je dodijelila akademski / stručni stupanj: **University of Zagreb, School of Medicine / Sveučilište u Zagrebu, Medicinski fakultet**

Permanent link / Trajna poveznica: <https://um.nsk.hr/um:nbn:hr:105:810583>

Rights / Prava: [In copyright](#)/[Zaštićeno autorskim pravom.](#)

Download date / Datum preuzimanja: **2024-04-20**



Repository / Repozitorij:

[Dr Med - University of Zagreb School of Medicine Digital Repository](#)





## **Središnja medicinska knjižnica**

**Milković Periša, Marija (2011) *Imunohistokemijska izraženost i prognostička vrijednost proteina nm23-H1 i COX-2 u papilarnom karcinomu štitnjače*. Doktorska disertacija, Sveučilište u Zagrebu.**

<http://medlib.mef.hr/1004>

University of Zagreb Medical School Repository

<http://medlib.mef.hr/>

**SVEUČILIŠTE U ZAGREBU  
MEDICINSKI FAKULTET**

**Marija Milković Periša**

**Imunohistokemijska izraženost i  
prognostička vrijednost proteina  
nm23-H1 i COX-2 u papilarnom  
karcinomu štitnjače**

**DISERTACIJA**



**Zagreb, 2011.**

**SVEUČILIŠTE U ZAGREBU  
MEDICINSKI FAKULTET**

**Marija Milković Periša**

**Imunohistokemijska izraženost i  
prognostička vrijednost proteina  
nm23-H1 i COX-2 u papilarnom  
karcinomu štitnjače**

**DISERTACIJA**



**Zagreb, 2011.**

Disertacija je izrađena u Zavodu za patologiju Medicinskog fakulteta Sveučilišta u Zagrebu. Za istraživanje su korišteni arhivirani uzorci biopsija tumora Službe za patologiju Klinike za tumore u Zagrebu.

Voditelj rada: Prof.dr.sc. Božena Šarčević

Zahvaljujem se svojoj mentorici Prof.dr.sc. Boženi Šarčević, koja se bezrezervno prihvatila mentorstva i usmjeravala ovo istraživanje te u svakom trenutku brzo i učinkovito svoje znanje i iskustvo koristila za izradu ovog rada. Zahvaljujem Prof.dr.sc. Svenu Seiwertu koji je omogućio provedbu istraživanja na Zavodu za patologiju Medicinskog fakulteta te svim djelatnicima Zavoda za patologiju Medicinskog fakulteta koji su svojom stručnošću doprinjeli provedbi istraživanja. Posebne zahvale iskazujem svojoj obitelji, suprugu i roditeljima, na financijskoj i moralnoj podršci.

*Mojim najdražima, Niki i Jeleni.*

# SADRŽAJ

## POPIS OZNAKA I KRATICA

<b>1. UVOD</b> .....	<b>1</b>
1.1. ANATOMIJA ŠTITNJAČE .....	1
1.2. EMBRIOLOGIJA ŠTITNJAČE .....	2
1.3. HISTOLOGIJA ŠTITNJAČE .....	2
1.4. RAZVOJNI POREMEĆAJI ŠTITNJAČE .....	4
1.4.1. Aplazija i hipoplazija štitnjače .....	4
1.4.2. Ektopično tkivo štitnjače .....	4
1.4.3. Cista duktusa tireoglosusa .....	4
1.5. DIFUZNE PROMJENE ŠTITNJAČE .....	5
1.5.1. Tireoiditis.....	5
1.5.1.1. Akutni tireoiditis .....	5
1.5.1.2. Granulomatozni tireoiditis .....	5
1.5.1.3. Ostale granulomatozne upale.....	6
1.5.1.4. Automiuni (limfocitni i Hashimotov) tireoiditis .....	6
1.5.1.5. Riedelov tireoiditis .....	7
1.5.2. Hiperplazija štitnjače.....	7
1.5.2.1. Dishormogenetska guša.....	7
1.5.2.2. Gravesova bolest.....	8
1.5.2.3. Nodularna hiperplazija .....	8
1.6. TUMORI ŠTITNJAČE.....	9
1.6.1. Folikularni adenom .....	9
1.6.2. Papilarni karcinom .....	10
1.6.2.1. Histološki podtipovi papilarnog karcinoma.....	11
1.6.3. Folikularni karcinom .....	11
1.6.4. Medularni karcinom .....	12
1.6.5. Anaplastični karcinom.....	12
1.7. MOLEKULARNA OSNOVA TUMORA .....	13
1.7.1. Genske promjene stanica papilarnog karcinoma.....	14
1.7.1.1. COX-2 i papilarni karcinom.....	16

1.7.1.2. nm23-H1 i papilarni karcinom.....	17
1.7.1.3. COX-2 i nm23-H1 .....	18
<b>2. HIPOTEZA .....</b>	<b>19</b>
<b>3. CILJEVI ISTRAŽIVANJA .....</b>	<b>20</b>
<b>4. BOLESNICI I METODE .....</b>	<b>21</b>
4.1. BOLESNICI .....	21
4.2. METODE .....	21
4.3. STATISTIČKA OBRADA PODATAKA.....	22
<b>5. REZULTATI .....</b>	<b>23</b>
5.1. SPOL I DOB BOLESNIKA I VELIČINA TUMORA .....	26
5.2. HISTOLOŠKE ZNAČAJKE PAPILARNOG KARCINOMA, ŠTITNJAČE I LIMFNIH ČVOROVA .....	26
5.3. IZRAŽENOST PROTEINA nm23-H1 I COX-2.....	27
5.3.1. Izraženost proteina nm23-H1 .....	27
5.3.2. Izraženost proteina COX-2 .....	28
5.3.3. Dob i spol bolesnika i veličina tumora .....	29
5.3.4. Histološki podtip papilarnog karcinoma .....	33
5.3.5. Infiltrat limfocita u papilarnom karcinomu .....	37
5.3.6. Širenje tumora u tkivu štitnjače.....	39
5.3.7. Dobroćudne promjene štitnjače .....	42
5.3.8. Metastaze u regionalnim limfnim čvorovima.....	46
5.3.9. Usporedba izraženosti nm23-H1 i COX-2 .....	49
5.3.10. Veličina tumora, metastaze u limfnim čvorovima, nm23-H1 i COX-2 .....	50
<b>6. RASPRAVA .....</b>	<b>52</b>
<b>7. ZAKLJUČCI.....</b>	<b>61</b>
<b>8. SAŽETAK .....</b>	<b>62</b>
<b>9. SUMMARY.....</b>	<b>64</b>
<b>10. LITERATURA .....</b>	<b>66</b>
<b>11. ŽIVOTOPIS .....</b>	<b>77</b>



## POPIS OZNAKA I KRATICA

- BRAF – onkogen (engl. v-raf murine sarcoma viral oncogene homolog B1)
- COX – enzim ciklooksigenaza (engl. cyclooxygenase), tipovi 1 i 2
- CREB – transkripcijski faktor (engl. cAMP response element-binding protein)
- DIT – diiod-tirozin
- DNA – deoksiribonukleinska kiselina (engl. deoxyribonucleic acid)
- EBV – Epstein-Barrov virus
- FA – folikularni adenom
- Hash – Hashimotov tireoiditis
- H.E. – hemalaun-eozin
- HLA-sustav – sustav proteina tkivne podudarnosti (engl. human leukocyte antigen)
- IGF-1 – inzulinu-nalik čimbenik rasta 1 (engl. insulin-like growth factor)
- IIB – imunohistokemijski indeks bojenja
- IL – interleukin
- IMH - imunohistokemija
- MIT – monojod-tirozin
- mRNA – prijenosnička ribonukleinska kiselina (engl. messenger ribonucleic acid)
- NFκB – transkripcijski čimbenik (engl. nuclear factor Kappa B)
- nm23-H1 – tumorsupresorski gen u ljudi (engl. nonmetastatic gene)
- RET – protoonkogen kodira receptor tirozin kinaze (engl. rearranged during transfection protooncogene)
- RET/PTC – protoonkogen RET u papilarnom karcinomu štitne žlijezde ( PTC od engl. papillary thyroid carcinoma), tipovi 1, 2 i 3
- Th chr – limfocitni tireoiditis
- TNFα – čimbenik tumorske nekroze α (engl. tumor necrosis factor)
- TRK – onkogen kodira receptor tirozin kinaze (engl. tropomyosin-receptor kinase)
- TSH – tireotropni hormon (engl. thyroid-stimulating hormone)
- T3 – trijod-tirozin
- T4 – tiroksin
- VEGF – vaskularni endotelni čimbenik rasta (engl. vascular endothelial growth factor)

# 1. UVOD

## 1.1. ANATOMIJA ŠTITNJAČE

Štitnjača (lat. *glandula thyroidea*) je neparna žlijezda s unutrašnjim izlučivanjem smještena u donjem dijelu vrata, ispred dušnika. Teška je 20-40 grama. Sastoji se od desnog i lijevog lateralnog režnja (lat. *lobus dexter et sinister*) koje povezuje središnji suženi dio (lat. *isthmus glandulae thyroideae*) što žlijezdi daje oblik slova H. Režnjevi su individualno različito veliki. Površina štitnjače je neravna i izbrazdana brojnim arterijskim i venskim žljebovima. Medijalne površine lateralnih režnjeva oblikuju duboki žlijeb u kojem se nalaze dušnik i jednjak.(1)

Središnji, suženi dio štitnjače nalazi se neposredno ispred dušnika, u visini 2. do 3. trahealne hrskavice, dok medijalna strana lateralnih režnjeva pokriva početni dio dušnika. Položaj istmusa znatno varira, a može biti i nerazvijen pa su u tom slučaju lateralni režnjevi odvojeni. Na lateralnim se režnjevima razlikuju medijalna, stražnja i lateralna površina. Medijalna površina obuhvaća lateralnu stranu gornjeg dijela dušnika i u gornjem dijelu doseže do krikoidne hrskavice grkljana. Stražnja površina je zaobljeni prošireni dio režnja koji se nalazi na prijelazu medijalne i lateralne površine te u gornjem dijelu seže do hipofarinksa. U tom se dijelu stražnje površine nalaze doštitne žlijezde, povratni grkljanski živac (medijalno) i žilno-živčani snop vrata (lateralno). Lateralnu površinu pokrivaju infrahioidni mišići.(1)

Štitnjaču obavijaju dvije ovojnice, unutarnja i vanjska. Vanjska je ovojnica dio srednjeg lista vratne fascije. Unutarnja je ovojnica građena od vezivnog tkiva od kojeg se odvajaju tanki vezivni tračci koji pregrađuju tkivo žlijezde. Između vanjske i unutarnje ovojnice nalaze se doštitne žlijezde. (1)

Štitnjača prima arterijsku krv od dvije donje i dvije gornje tireoidne arterije koje su ogranci arterije subklavije i vanjske karotidne arterije. Vene štitnjače nastaju iz kapilarne mreže, idu kroz vezivne tračke te probijaju unutarnju i vanjsku ovojnicu i skupljaju se u gornje, srednje i donje tireoidne vene koje se uljevaju u facijalnu venu ili unutarnju jugularnu venu. (2)

Unutrašnji splet limfnih žila započinje u interfolikularnom prostoru i u limfatičnim prostorima oko acinusa. Spajanjem nastaju vodovi kojima limfa otiče u dva smjera. Gornjim medijalnim smjerom limfa odlazi u prelaringealne i infrahioidne čvorove, odnosno, u gornje duboke vratne čvorove, a lateralnim smjerom u duboke vratne

čvorove. Donjim medijalnim smjerom limfa odlazi u pretrahealne i paratrahealne čvorove, dok lateralni smjer vodi u supraklavikularne čvorove. Može postojati i limfni vod koji je usporedan s tireoglosalnim vodom, a drenira se u submandibularne i sublingvalne limfne čvorove.(1)

Štitnjača je inervirana simpatičkim i parasimpatičkim živcima koje donose povratni i gornji grkljanski živac (lat. *nervus laryngeus recurrens et nervus laryngeus superior*). (1)

## 1.2. EMBRIOLOGIJA ŠTITNJAČE

Štitnjača se počinje razvijati umnažanjem i izrastanjem endodermalnog epitela u dnu ždrijela, na granici između medijalne jezične kvržice i kopule. Na tom će se mjestu kasnije nalaziti slijepi otvor (lat. *foramen coecum*), a potom i šuplja epitelna osnova, podijeljena na dva režnja, koja se spušta ispred ždrijelnog crijeva ostajući pritom uskim kanalom (lat. *ductus thyreoglossus*) povezana s jezikom. Taj kanal tijekom daljnjeg razvoja izgubi lumen te postaje solidan epitelni tračak koji u kasnijem razvoju redovito iščezne.

Štitnjača se spušta ispred jezične kosti i hrskavice grkljana te u 7. tjednu dosegne svoj konačni položaj, ispred dušnika. Već tada se sastoji od dva lateralna režnja i središnjeg uskog dijela. Krajem trećeg mjeseca intrauterinog razvoja pojavljuju se prvi folikuli ispunjeni koloidom i žlijezda počinje izlučivati hormone.(3)

## 1.3. HISTOLOGIJA ŠTITNJAČE

Tkivo štitnjače izgrađuju folikuli, okrugle strukture obložene jednoslojnim epitelom i ispunjene želatinoznom homogenim sadržajem – koloidom. Folikuli su različite veličine, a folikularne stanice mogu biti pločaste, kubične ili niske cilindrične. Žlijezda je obavijena ovojnicom građenom od rahlog vezivnog tkiva. Od nje se u parenhim žlijezde odvajaju tanki vezivni tračci koji ju pregrađuju. Oni se postepeno stanjuju i dosežu do svih folikula obavijajući ih nježnim, neformiranim vezivnim tkivom, izgrađenim pretežno od retikulinskih vlakana. U sklopu vezivnih tračaka nalazi se

gusta mreža krvnih i limfnih kapilara koja okružuje svaki folikul. Endotelne stanice kapilara su fenestrirane.

Izgled folikula štitnjače različit je u odnosu na područje žlijezde i njezinu aktivnost. U istoj žlijezdi veliki se folikuli, ispunjeni koloidom i obloženi kubičnim ili pločastim epitelom, nalaze uz folikule obložene cilindričnim epitelom. Unatoč ovim razlikama, žlijezda se smatra manje aktivnom ukoliko dominiraju folikuli obloženi pločastim epitelom. Epitel štitnjače leži na bazalnoj lamini.

Posebna vrsta stanica u štitnjači jesu parafolikularne ili C-stanice, koje mogu biti uključene u folikularni epitel ili čine odvojene nakupine stanica između folikula. Ove stanice su nešto veće i svjetlije u odnosu na folikularne stanice. Najizrazitija značajka su brojna mala citoplazmatska zrnca koja se vide elektronskim mikroskopom. Sadrže hormon kalcitonin, čiji je glavni učinak smanjenje razine kalcija u krvi.

Štitnjača je jedina žlijezda s unutrašnjim izlučivanjem u kojoj se pohranjuje velika količina proizvoda sekrecije. Pohranjivanje se obavlja u izvanstaničnom koloidu, a sam proces proizvodnje i nakupljanja hormona odvija se u četiri faze: a) sinteza tireoglobulina; b) unošenje jodida iz krvi; c) aktiviranje jodida; d) jodiranje tirozinskih ostataka. Na poticaj tireotropnim hormonom (TSH), folikularne stanice pinocitozom unose koloid u citoplazmu u kojoj se koloid stapa s lizosomima. Djelovanjem lizosomskih proteaza se u citoplazmi oslobađaju tiroksin (T<sub>4</sub>), trijod-tirozin (T<sub>3</sub>), dijod-tirozin (DIT) i monojod-tirozin (MIT). Slobodni T<sub>4</sub> i T<sub>3</sub> prolaze kroz staničnu membranu i otpuštaju se u kapilare, a MIT i DIT se razgrađuju na osnovne sastavnice, jod i tirozin, koji se u folikularnim stanicama ponovno koriste u procesu proizvodnje hormona.

Po količinskom udjelu, T<sub>4</sub> prevladava i čini 90% hormona štitnjače u krvi, iako T<sub>3</sub> djeluje brže i snažnije. Oba hormona stimuliraju disanje i oksidativnu fosforilaciju u mitohondrijima. Većina učinaka posljedica je djelovanja na bazalni metabolizam, povećanje apsorpcije ugljikohidrata iz crijeva, reguliranje metabolizma lipida i utjecanja na rast tijela i razvoj živčanog sustava.(4)

## 1.4. POREMEĆAJI RAZVOJA ŠTITNJAČE

Poremećaji razvoja štitnjače povezani su s abnormalnim spuštanjem fetalne žlijezde od slijepog otvora na jeziku do konačnog mjesta na vratu te djelomičnog ili potpunog nerazvijanja štitnjače.

### 1.4.1. Aplazija i hipoplazija štitnjače

Aplazija i hipoplazija su poremećaji koji uključuju potpuni ili djelomični nedostatak tkiva štitnjače. Najčešći su razlog urođenog hipotireoidizma. Bolesnici s Di Georgeovim sindromom, koji je karakteriziran poremećenim razvojem trećeg i četvrtog škržnog luka, imaju aplaziju ili hipoplaziju prsne i doštitnih žlijezda te parafolikularnih C-stanica štitnjače.(5)

### 1.4.2. Ektopično tkivo štitnjače

Tkivo štitnjače može biti izdvojeno od tkiva same žlijezde, a može se naći duž razvojnog puta žlijezde. Najčešći oblici ovog poremećaja su: a) jezična; b) akcesorna; c) lateralna aberantna štitnjača.(6)

### 1.4.3. Cista duktusa tireoglosusa

Cista duktusa tireoglosusa nastaje nepotpunom involucijom duktusa tireoglosusa i može nastati u njegovom bilo kojem dijelu. Najčešće je promjera od 1 do 4 cm, ispunjena sluzi, a obložena cilindričnim respiratornim i metaplastičnim pločastim epitelom. U stijenci ciste mogu se vidjeti tireoidni folikuli. Najčešće komplikacije uključuju infekciju i razvoj karcinoma istovjetnih onima u štitnjači.(5)

## 1.5. DIFUZNE PROMJENE ŠTITNJAČE

### 1.5.1. Tireoiditis

#### 1.5.1.1. Akutni tireoiditis

Akutni tireoiditis najčešće je izazvan infekcijom. Može biti udružen s akutnom infekcijom gornjeg dijela respiratornog i probavnog sustava, sepsom ili traumom vrata s otvorenim ranom.(7) Češće se javlja u neuhranjene djece, onemoćalih starijih osoba i osoba s oslabljenim imunitetom. Najčešći uzročnici su bakterije, gljivice i *Pneumocystis*, dok je virusna infekcija izuzetno rijetka.(8-11)

Morfološki, glavne promjene akutnog tireoiditisa su infiltrati neutrofilnih granulocita i nekroza tkiva. Postoje negnojni i gnojni oblici, koji mogu prijeći u apscese. U slučajevima ponavljajućih, akutnih gnojnih oblika nerijetko postoji fistula piriformnog sinusa.(12-14)

Liječenje se uspješno postiže upotrebom lijekova, a u slučajevima apscesa potrebna je kirurška drenaža.(12)

#### 1.5.1.2. Granulomatozni tireoiditis

Granulomatozni tireoiditis, poznat i pod nazivima de Quervainov ili subakutni tireoiditis, najčešće se javlja u žena srednje životne dobi sa simptomima bolnog grla, bolnog gutanja i osjetljivošću na dodir u području štitnjače. Ovi simptomi su često praćeni povišenom temperaturom i slabošću.(15)

Makroskopski, štitnjača je difuzno povećana, ali vrlo često nesimetrično. Čvršće je konzistencije, bez prijenosa upalnog procesa na okolne strukture. Mikroskopski se vide područja upale s nekazeoznim granulomima građenim od histiocita i multinuklearnih orijaških stanica koje nakupljaju koloid te područja fibroze u obliku mrljastih žarišta. U istoj žlijezdi mogu biti vidljivi različiti stadiji bolesti.(16)

Bolest učestalo slijedi nakon infekcije gornjeg dijela respiratornog i probavnog sustava, ali etiologija bolesti nije poznata.(9)

### 1.5.1.3. Ostale granulomatozne upale

Ostale granulomatozne bolesti štitnjače uključuju palpacijski tireoiditis, tuberkulozu, sarkoidozu, postoperativne nekrotizirajuće granulome i, rijetko, infekciju gljivicama.

Palpacijski tireoiditis je naziv za relativno čest, klinički neznatčan i makroskopski neupadljiv proces koji najčešće nastaje kao rezultat malih trauma žlijezde. One mogu biti spontane, a ponekad su posljedica grublje palpacije žlijezde. Mikroskopski se vide nakupine histiocita, od kojih su neki pjenušavog izgleda, limfocita i multinuklearnih orijaških stanica unutar lumena razbacanih folikula. Žarišno upalni infiltrat razara folikularni epitel i širi se u perifolikularno tkivo.(17)

Tuberkuloza štitnjače, kao primarna klinička manifestacija, je rijetka. Sekundarno zahvaćanje žlijezde moguće je u slučajevima širenja infekcije iz vratnih limfnih čvorova ili grkljana te u slučaju milijarne diseminirane infekcije.(18)

Sarkoidoza može zahvatiti štitnjaču, u obliku intersticijskih nekazeoznih granuloma. Granulomi se rjeđe nalaze u centrima folikula, u bolesnika sa sistemskom bolešću.(19) Ponekad se bolest može manifestirati pojavom solitarnog čvora.(20)

### 1.5.1.4. Autoimuni (limfocitni i Hashimotov) tireoiditis

Smatra se da limfocitni tireoiditis i Hashimotov tireoiditis predstavljaju različite faze ili ispoljavanje autoimunog tireoiditisa odnosno organsko-specifičnog imunogeno posredovanog upalnog poremećaja. Njegovo je funkcionalno obilježje stvaranje vlastitih protutijela koja mijenjaju funkciju štitnjače.(21-23)

Mehanizmi koji pokreću autoimuni tireoiditis humoralne su i stanične prirode. Cirkulirajuća protutijela uključuju ona protiv tireoglobulina i drugih antigena stanica folikula, osobito tireotropinskih (TSH) receptora.(24) Smatra se da je uzročni čimbenik nastanka autoimunog tireoiditisa specifični defekt u supresorskim limfocitima T (25). Zasada nije dokazana statistički značajna povezanost autoimunog tireoiditisa s HLA-sustavom.(26,27)

Makroskopski se, u većini slučajeva, vidi difuzno povećanje štitnjače. Morfološko glavno obilježje autoimune bolesti štitnjače jest proširena infiltracija limfocita, udružena sa stvaranjem germinativnih centara. Izgled zahvaćenih folikula određuje kojoj skupini tireoiditis pripada; u Gravesovoj su bolesti (koja će biti opisana kasnije)

folikuli difuzno hiperplastični, u limfocitnom tireoiditisu su relativno normalni, dok su u Hashimotovom tireoiditisu obloženi epitelom koji pokazuje onkocitne promjene.(28)

#### 1.5.1.5. Riedelov tireoiditis

Riedelov tireoiditis, poznat i pod nazivima Riedelova struma, fibrozni tireoiditis i invazivni tireoiditis, vrlo je rijedak poremećaj koji se javlja u odraslih i starijih bolesnika, nešto češće u žena.(29)

Klinički se javlja kao povećanje štitnjače, često udruženo s otežanim disanjem. Žlijezda je izrazito čvrsta i često vezana za meko tkivo vrata u obliku željeznog ovratnika. Moguć je pritisak na dušnik tako da se može zamijeniti s karcinomom. Histološki, žlijezda je prožeta hijaliniziranim vezivnim tkivom koje se širi i zahvaća okolne strukture. Upala je vidljiva u obliku nakupina mononuklearnih upalnih stanica, pretežno limfocita i plazma-stanica, koje se mogu vidjeti i u stijenkama vena srednjeg promjera.(28)

Ova je bolest razvrstana u skupinu idiopatskih poremećaja, poznatih kao upalna fibroskleroza. Može se pojavljivati zajedno s mediastinalnom ili retroperitonealnom fibrozom, sklerozirajućim kolangitisom ili upalnim pseudotumorom orbite.(30)

### 1.5.2. Hiperplazija štitnjače

#### 1.5.2.1. Dishormogenetska guša

Dishormogenetska guša nastaje kao rezultat enzimskog poremećaja u sintezi hormona. Ovo uključuje odsutnost odgovora na TSH, te poremećaje: a) prijenosa, organifikacije i vezanja joda; b) sinteze i sekrecije tireoglobulina; c) dejodiranja i prijenosa hormona štitnjače i ostalo.(31)

Makroskopski, štitnjača je povećana i multinodозна, a histološki se vide hipercelularni čvorovi raznolike građe s najčešće, solidnim ili mikropapilarnim oblicima, uz fibrozu. Fibroza rezultira nepravilnostima, osobito na rubovima čvorova, što može nalikovati invaziji čahure. Ostali česti nalazi uključuju značajnu atipiju jezgara, minimalne količine koloida i pojavu mitotske aktivnosti.(28)



### 1.5.2.2. Gravesova bolest

Gravesova bolest, poznata i pod nazivima Basedowljeva bolest, tireotoksikoza, difuzna toksična guša i egzoftalmična guša, najčešće se javlja u žena mlađe životne dobi. Karakterizirana je slabošću mišića, gubitkom težine, egzoftalmusom, razdraženošću, tahikardijom i, vrlo često, povećanim apetitom. Razina hormona štitnjače je povišena, dok je vrijednost tireotropnog hormona snižena.

Makroskopski je žlijezda blago do srednje jako, simetrično povećana, na prerezu mesnata i crvenkasta, konzistencije poput gušterače. Histološki se vide izrazito hiperplastični folikuli s naglašenim papilarnim izbočenjima koja mogu uzrokovati zamjenu s papilarnim karcinomom. Folikularni epitel je cilindričan s bazalno smještenim normokromatskim i hiperkromatskim jezgrama. Citoplazme su svijetle, katkad mikrovakuolizirane, a mogu sadržavati mast i glikogen ili izgledati oksifilno. Koloid je blijed i fino vakuoliziran, s jasno izraženim nazubljenjima na mjestima uz epitel. U stromi se mogu vidjeti nakupine limfocita s germinativnim centrima.(28)

### 1.5.2.3. Nodularna hiperplazija

Nodularna hiperplazija štitnjače, poznata i pod nazivima nodozna ili multinodozna guša, adenomatoidna guša i adenomatoidna hiperplazija, najčešća je bolest štitnjače. Poznata je kao endemska guša, bolest koja nastaje zbog niskog unosa joda u hrani, a može biti spriječena jodiranjem soli. Nedostatak stvaranja hormona štitnjače uzrokovan nedostatkom joda dovodi do pojačanog izlučivanja tireotropnog hormona koji, u početku, stimulira štitnjaču, a nakon dugog vremena dovodi do njezinog „iscrpljivanja“ i kasnije atrofije folikula s obilnim odlaganjem koloida, sa čvorovima ili bez njih.

Makroskopski je žlijezda asimetrično povećana i iskrivljenog oblika, napete čahure. Na poprečnom rezu vide se različito veliki čvorovi koji mogu, ali i ne moraju, biti obavijeni čahurom. Sekundarne promjene u obliku krvarenja, kalcifikacija i cističnih degeneracija su česte. Histološki se vide raznolike slike koje uključuju različito velike folikule obložene epitelom koji može biti izrazito stanjen ali i hiperplastičan; može izgledati oksifilno. U pojedinim folikulima mogu se vidjeti nakupine malih aktivnih stanica smještenih na jednom polu te papilarni produljci okrenuti u lumen cističnih folikula što može dovesti do zamjene s papilarnim

karcinomom. Prsnuće folikula izaziva granulomsku reakciju koloida, s pojavom histiocita i orijaških stanica tipa stranog tijela.(28)

## 1.6. TUMORI ŠTITNJAČE

Većina tumora u štitnjači je primarna, epitelnog podrijetla. Ovi tumori su prema ponašanju dobroćudni ili zloćudni, a prema podrijetlu se dijele na tumore podrijetla: a) stanica folikula; b) C-stanica; i c) tumore koji pokazuju diferencijaciju obiju skupina stanica. U više od 95% slučajeva su tumori štitnjače podrijetla folikularnog epitela.

Najčešći dobroćudni tumor štitnjače je folikularni adenom, a od zloćudnih tumora, koji u razvijenim zemljama čine 1% svih zloćudnih tumora, najčešći je papilarni karcinom (70-80%), a slijede ga folikularni karcinom (10-15%), medularni karcinom (5-10%) i anaplastični karcinom (<5%). Svi tumori štitnjače učestaliji su u žena, a prikazuju se kao bezbolni čvor u žlijezdi koji je u slučaju zloćudnih tumora tipično „hladan“ pri scintigrafskom snimanju radioaktivnim jodom.(28, 32)

### 1.6.1. Folikularni adenom

Folikularni adenom je dobroćudni tumor štitnjače folikularne građe, obavijen vezivnom čahurom. Najčešća je novotvorina štitnjače koju je teško razlikovati od dominantnog čvora, u slučaju nodozne hiperplazije.

Adenom je najčešće jedan, potpuno okružen čahurom i ne nalikuje okolnom parenhimu štitnjače; najčešće je građen od manjih folikula u odnosu na zdravo tkivo žlijezde, koje opisani čvor potiskuje. Adenomi mogu pokazivati različite histološke slike, pojedinačne ili u kombinaciji. Stoga razlikujemo normofolikularne (jednostavne), makrofolikularne (koloidne), mikrofolikularne (fetalne) i trabekularne/solidne (embrionalne). Morfološke razlike mogu biti upadljive, ali je biološko ponašanje uvijek dobroćudno. Mitotska aktivnost je niska, a sekundarne degenerativne promjene (krvarenje, edem, fibroza, kalcifikacije, stvaranje kosti i cistične degeneracije) su česte.(28)

### 1.6.2. Papilarni karcinom

Papilarni karcinom štitnjače je tumor podrijetla folikularnog epitela. Može se pojaviti u bilo kojoj životnoj dobi, no najčešći je između 20. i 50. godine života, tri do četiri puta učestaliji u žena. Etiologija nastanka papilarnog karcinoma štitnjače nije u potpunosti razjašnjena, ali se povezuje s izloženošću zračenju.

Klinički se ovaj tumor prikazuje kao bezbolni čvor u štitnjači, a ponekad se očituje povećanjem vratnih limfnih čvorova bez opipljivog čvora u samoj žlijezdi. Makroskopski se u većini slučajeva radi o solidnoj, bjelkasto-sivoj tumorskoj masi koja je samo prividno oštro ograničena od okolnog tkiva, uz ponekad prisutne cistične promjene i žarišna ovapnjenja. U okolnom se parenhimu često nalaze i multipla žarišta tkiva tumora koja su u većine oboljelih samo mikroskopski vidljiva. U uznapredovalim slučajevima tumor probija čahuru žlijezde i širi se u okolne strukture.

Histološki, tumor je građen od razgranatih resica koje su građene od fibrovaskularne strome i na površini prekrivene jednorodnim ili višerednim kubičnim do cilindričnim stanicama karakterističnog izgleda jezgara. Kromatin je fino raspršen, izgleda „mliječnog stakla“, a u jezgri se nalaze inkluzije koje označuju invaginaciju citoplazme, koja je oskudnija u odnosu na normalne folikularne stanice pa se vidi preklapanje jezgara susjednih stanica. Pločasta metaplazija je učestala, kao i kalciferiti („psamomska tjelešca“), koji mogu biti prisutni uz stanice tumora, ili u njegovoj stromi. Stroma tumora može biti proširena umnoženim vezivnim tkivom i infiltrirana limfocitima, uz mjestimično stvaranje limfatičnih folikula. (32)

Papilarni karcinom štitnjače je sklon širenju unutar same žlijezde, u obliku malih žarišta, kao i lokalno invaziji vena i metastaziranju u regionalne limfne čvorove. Prognoza u pojedinačnim slučajevima ovisi o dobi, spolu te o veličini i diferenciranosti tumora, invaziji u okolne strukture, prisustvu metastaza u regionalne limfne čvorove i udaljenim metastazama. Izlječenje se može postići u više od 90% operiranih bolesnika.(32-36)

### 1.6.2.1. Histološki podtipovi papilarnog karcinoma

S obzirom na histološku sliku tumora, uz njegov klasični podtip, postoji više podtipova papilarnog karcinoma. Najčešći su folikularni, makrofolikularni, onkocitni, svijetlih stanica, visokih stanica („tall cell“), difuzno-sklerozirajući i solidni podtip. Navedeni podtipovi se od klasičnog podtipa razlikuju histološkom građom ili izgledom citoplazmi stanica tumora, dok je za sve podtipove karakterističan jednak izgled jezgara. Od navedenih podtipova, difuzno-sklerozirajući podtip i podtip visokih stanica češće se agresivnije ponašaju.

Poseban oblik papilarnog karcinoma je papilarni mikrokarcinom, odnosno karcinom koji se slučajno otkrije, a promjer mu je manji ili jednak jednom centimetru. Histološki, ovaj tumor ima karakterističnu sliku papilarnog karcinoma, a najčešće je smješten uz čahuru štitnjače, te neoštro ograničen, s izraženom sklerozacijom strome. U djece ovaj tumor može biti puno agresivnijeg tijeka, dok se u odraslih rijetko očituje metastazama u limfne čvorove vrata.(32)

### 1.6.3. Folikularni karcinom

Folikularni karcinom je tumor podrijetla folikularnog epitela koji histološki ne pokazuje promjene jezgara karakteristične za papilarni karcinom. Učestao je u petom desetljeću života, a etiološki se povezuje s nedostatnim unosom joda i povećanoj izloženosti radioaktivnom zračenju.

Klinički se najčešće prezentira kao bezbolni čvor u štitnjači. Učestalost metastaziranja u istostrane limfne čvorove vrata nalazi se u manje od 5% bolesnika, dok su udaljene metastaze prisutne u 20% oboljelih, najčešće u pluća i kosti.

Makroskopski je najčešće očajuren, okrugao do ovalan, žućkasto-sive do smeđe boje. Uobičajeno je većeg promjera od jedan centimetar, površine koja se na prerezu izdiže iznad rezne plohe. Histološka slika je raznolika: od jasno formiranih folikula ispunjenih koloidom do solidnog i trabekularnog načina rasta. Za postavljanje dijagnoze neophodno je odrediti invadiranost čahure tumora, odnosno krvnih žila u čahuri ili izvan tumora. S obzirom na izraženost invazije navedenih struktura razlikuju se minimalno i široko invazivni oblik. Minimalno invazivni tumor prodire u čahuru tumora i/ili manje od 4 krvne žile unutar čahure ili u okolnom tkivu žlijezde, a široko invazivni tumor probija čahuru tumora i prodire u okolno tkivo žlijezde i/ili zahvaća 4 ili

više krvnih žila u čahuri ili okolnom tkivu žlijezde. Prema histološkom izgledu tumorskih stanica razlikuju se, uz klasični podtip, i onkocitni podtip (oksifilni, Hürtle cell) i podtip svijetlih stanica.(28,32)

Prognoza ovisi o izraženosti invazije: smrtnost bolesnika u skupini s minimalno invazivnim oblikom iznosi 3-5%, a u skupini sa široko invazivnim 50%.(32)

#### **1.6.4. Medularni karcinom**

Medularni karcinom je tumor podrijetla C-stanica štitnjače. Približno 25% medularnih karcinoma pripada nasljednom obliku tumora s mutacijom protoonkogeno *RET*. Sporadični oblik tumora učestao je u petom desetljeću života.

Klinički se najčešće prikazuje kao bezbolan čvor, a u trenutku dijagnosticiranja približno 50% bolesnika ima metastaze u limfnim čvorovima, dok se udaljene metastaze nalaze u približno 15% bolesnika. Makroskopski se najčešće radi o oštro ograničenoj, neočahurenoj tvorbi bijelo-sive do žućkaste boje. Histološki, tumor je građen od tračaka, gnijezda ili trabekula poligonalnih, okruglih ili vretenastih stanica između kojih se vide različito široki tračci fibrovaskularne strome i nakupina amiloida. Stanice sintetiziraju kalcitonin.

Preživljenje bolesnika s opisanim tumorom ovisi o dobi, spolu, lokalnoj invaziji i udaljenim metastazama, a 5-godišnje preživljenje je približno 80%.(32)

#### **1.6.5. Anaplastični karcinom**

Anaplastični karcinom je izrazito zloćudan tumor štitnjače koji se najčešće javlja u starijoj životnoj dobi.

Klinički se očituje kao brzo rastuća tvorba povezana s promuklošću, poremećajima gutanja, paralizom glasa, bolovima u vratu i otežanim disanjem. Prilikom dijagnosticiranja, često je prisutna lokalna invazija u anatomske bliske strukture, a metastaze u regionalnim limfnim čvorovima su prisutne u više od 40% bolesnika. Udaljene se metastaze nalaze u približno 40% bolesnika. Makroskopski se najčešće radi o većoj bjelkasto-smečkastoj tvorbi infiltrativnog rasta u samoj žlijezdi i prema okolnim strukturama, unutar koje se vide područja nekroze i

krvarenja. Histološki je tumor građen od nakupina vretenastih, pleomorfnih orijaških i epiteloidnih stanica.

Prognoza bolesnika s opisanim tumorom ovisi o veličini tumora i zahvaćenosti okolnih struktura, a medijan preživljenja iznosi 2,5 do 6 mjeseci.(32)

## 1.7. MOLEKULARNA OSNOVA TUMORA

Zloćudna preobrazba predstavlja složen slijed događaja koji nastaju u zdravoj stanici i za posljedicu imaju nakupljanje različitih molekularnih promjena koje se prenose na stanice-kćeri. U konačnici je osnovna značajka neoplastične stanice njezino izbjegavanje fiziološkim regulatornim mehanizmima rasta i dijeljenja (autonomnost) što za posljedicu ima besmrtnost – odnosno, neograničenu mogućnost dijeljenja. U zloćudno promijenjenoj stanici su najčešće promjene u genima koji pripadaju jednoj od četiri velike skupine: onkogeni, tumor supresorski geni, geni koji sudjeluju u apoptozi i geni koji sudjeluju u popravku molekule DNA.(37)

Onkogeni su aktivirani (amplifikacijom, rearanžmanom, insercijom dijela genoma virusa ili mutacijom) oblici normalnih staničnih gena - protoonkogeni. Otkriveni su kao dijelovi genoma onkogenih virusa, a kasnije je dokazano da su aktivirani u stanicama tumora ljudi i životinja. U zdravim stanicama, proteini koji nastaju aktiviranjem protoonkogeni sudjeluju u fiziološkoj regulaciji staničnog rasta i diobe i razvrstani su u nekoliko skupina: a) čimbenici rasta i njihovi receptori; b) signalne molekule; c) proteini koji se vežu za molekulu DNA; d) regulatori mitotičkog ciklusa. Strukturne promjene protoonkogeni ili abnormalni uvjeti u kojima se protoonkogen nalazi mogu rezultirati nastankom onkogeni. Na razini poremećaja funkcioniranja stanice, svojstva određena onkogenima su dominantna svojstva.(37)

Prigušivači, kočničari raka ili tumor supresorski geni imaju aktivnost koja je suprotna aktivnosti onkogeni te se zbog toga nazivaju i antionkogenima. Gubitak funkcije tumor supresorskog gena najčešće je posljedica delecije jednog alela (što se vrlo često otkriva metodama koje se temelje na dokazivanju gubitka heterozigotnosti) koju prati mutacija u preostalom alelu. Ovaj se fenomen naziva Knudsenova hipoteza o dva hica.(37,38)

Apoptoza je oblik smrti stanice u kojem se aktivira endogeni genski program njezinog vlastitog samouništenja. Naziva se i „programirana smrt stanice“. Izuzetno je važna tijekom nekih razvojnih procesa, ali i u postupcima „odstranjivanja“ stanica u kojima je genski materijal oštećen, odnosno onih stanica u kojima, na razini DNA/RNA/proteina postoje „greške“. Apoptoza je složen, stupnjeviti proces koji mogu otpočeti različiti endogeni signali iz jezgre i/ili citoplazme, ali i egzogeni podražaji koji djeluju na staničnu membranu. U potonjem se slučaju, početni signali pojačavaju u citoplazmi, što zahtijeva složenu interakciju enzima-kaspaza, ali i velikog broja pro-apoptotičnih i anti-apoptotičnih proteina.(37)

S obzirom na to da je molekula DNA stalno izložena djelovanju raznih potencijalno toksičnih kemikalija, radikala kisika i štetnih fizikalnih utjecaja, mogućnost nastanka oštećenja DNA je stalno prisutna. U cilju zaštite integriteta genskog materijala koji se diobom treba prenijeti u stanicu-kćer, popravljane oštećene molekule DNA prije samog dijeljenja stanice je iznimno važno. Za popravljane oštećene DNA odgovorni su specifični proteinski produkti, najčešće enzimi, ali (posredno) i proteini koji sudjeluju u rekombinaciji molekule DNA. Ukoliko postoji smanjenje i/ili oštećenje funkcije ovih proteina, oštećena se DNA prenosi u stanicu-kćer. Ovo je jedan od načina na koji otpočinje zloćudna preobrazba.(37)

### **1.7.1. Genske promjene stanica papilarnog karcinoma**

Najčešće genske promjene u papilarnom karcinomu vezane su uz kromosomsku preuredbu gena za receptore tirozin kinaza, RET i TRK. Tirozin kinaze su skupina receptora na površini stanice koji imaju kinaznu aktivnost. Međudjelovanjem s brojnim čimbenicima rasta iz seruma sudjeluju u staničnom odgovoru koji za posljedicu ima rast i/ili diobu stanice. Preuredba kojom je zahvaćen gen za tirozin kinazu TRK javlja se u približno 10% ovih karcinoma. Preuređenje gena za tirozin kinazu RET, RET/PTC onkogen, nalazi se, prema različitim studijama, u različitog broja bolesnika s papilarnim karcinomom (0-80%). Srednja vrijednost pojavnosti je 20-30% u odraslih bolesnika. Učestalost je veća u mlađih bolesnika (45-60%) kao i u bolesnika izloženih terapijskom zračenju (50-80%). Do danas je otkriveno 12 tipova kimeričnog gena RET/PTC, a najučestaliji su RET/PTC1 i RET/PTC3 koji nastaju paracentričnom inverzijom na kromosomu 10. Kimera

RET/PTC2 i svi drugi kimerični oblici čine manje od 5% svih preuredbi i nastaju translokacijom na druge kromosome.(32, 39)

Izraženost jednog ili više članova obitelji RET/PTC, prema nekim studijama, postoji u većini papilarnih karcinoma štitnjače, posebno u ranom stadiju zloćudne preobrazbe. Izraženiji je u okultnim karcinomima i mikrokarcinomima, u odnosu na slabo diferencirane karcinome. Ovo dovodi do zaključka da *RET/PTC* onkogen sudjeluje u ranoj fazi neoplastične transformacije štitnjače.(40-43) Prema nekim studijama, izraženost RET/PTC češća je u bolesnika s papilarnim karcinomom štitnjače udruženim s autoimunim tireoiditisom.(43-45) Njegova je izraženost dokazana i u bolesnika s autoimunim tireoiditisom, koji nisu imali dokazan tumor štitnjače.(44-47)

Tireociti i fibroblasti s izraženim RET/PTC3 sintetiziraju upalne citokine *in vitro* i pozitivno utječu na signalnu infiltraciju limfocita *in vivo*. Dodatno, u uvjetima *in vitro*, potiču transkripciju mijeloidnih medijatora upale.(48) Studija na netransgeničnim i transgeničnim miševima pokazala je da RET/PTC3 tireociti, za razliku od TRK-T1 tireocita, aktivacijom signalnog puta NF- $\kappa$ B sintetiziraju upalne medijatore kao što su IL1 $\alpha$ , IL1 $\beta$ , IL6 i TNF $\alpha$  te enzim ciklooksigenaza 2. (49)

Unutar skupina različitih histoloških podtipova tumora RET/PTC1 je učestaliji u klasičnom podtipu kao i u mikrokarcinomu, dok je RET/PTC3 češći u solidnom podtipu i podtipu visokih stanica.(32)

Istraživanja provedena na papilarnim karcinomima s i bez metastaza pokazala su da tumori s metastazama imaju gubitak tumor supresorskog gena p27 ili pojačanu aktivnost ciklina D1.(50,51) Gen za ciklin D1 je smješten na 11. kromosomu. Kodira nastanak proteina koji s ciklin ovisnim kinazama 4 i 6 tvori kompleks koji fosforilira i inaktivira tumor supresorski protein retinoblastoma (Rb) i omogućuje prelazak staničnog ciklusa iz G1 u S-fazu. Tumor supresorski gen p27 nalazi se na kromosomu 12 i kodira protein koji spriječava učinak opisanog kompleksa.(52) Ovi su geni/proteini/mehanizmi prisutni i u skupini karcinoma manjih ili jednakih jednom centimetru, podijeljenim na one koji nemaju i one koji imaju metastaze.(51) Na temelju prikazanih rezultata zaključeno je da je biološka osnova papilarnog karcinoma koji nije metastazirao drugačija od biološke osnove papilarnog karcinoma koji se očituje metastazama u limfne čvorove, a ovo se odnosi i na papilarne karcinome u promjeru manje ili jednake jednom centimetru.(32)



### 1.7.1.1. COX-2 i papilarni karcinom

Ciklooksigenaze (COX) su ključni enzimi u pretvorbi arahidonske kiseline u prostaglandine. Dva proteina COX, COX-1 i COX-2, kodirani su različitim genima, smještenim na kromosomima 9 (9q32-q33.3) i 1 (1q25.2-q25.3). Protein COX-1 je konstitutivno izražen u većini tkiva u kojima potiče stvaranje prostaglandina potrebnih za održavanje homeostaze.(53,54) Protein COX-2 je izražen nakon poticanja mitogenom, a izrazito je izražen na mjestima upale, kao i u različitim vrstama karcinoma (debelo crijevo, želudac, jednjak, gušterača, pluća, dojka, prostata, vrat maternice, mokraćni mjehur, glava i vrat, melanom i gliom).(55-66) Jaka izraženost COX-2 korelira s lošijom prognozom u bolesnika s različitim vrstama karcinoma(64-68), a ciljana inhibicija COX-2 dovodi do supresije rasta tumora.(70-75)

Izraženost COX-2 je povećana u tkivu tumora prostate tijekom proliferacije *in vivo* i *in vitro* (76), a COX-2 inhibitori potiskuju proliferaciju i potiču apoptozu u tkivu tumora prostate *in vitro* (77). Povišena razina COX-2 u različitim vrstama zloćudnih tumora povezana je s povišenom razinom vaskularnog endotelnog čimbenika rasta (VEGF) što se povezuje s pojačanom angiogenezom(78). Dodatno, povišena razina COX-2 dokazana je u zloćudnim tumorima vrata maternice i dojke bolesnica koje su imale metastaze u limfnim čvorovima.(79,80)

Razina izraženosti COX-2 ovisi o vrsti karcinoma štitnjače.(81-86) Njegova najviša izraženost nađena je u papilarnom karcinomu, dok je izraženost značajno niža u anaplastičnom i folikularnom karcinomu.(85) U bolesnika oboljelih od papilarnog karcinoma, značajno je smanjena u bolesnika starije životne dobi s većim tumorom uznapređovalog stadija, sa satelitskim tumorima. Njegov visok izražaj postoji i u bolesnika s tumorom solidnog, trabekularnog ili sciroznog načina rasta.(85) U skladu s tim, aktivacija COX-2 se povezuje s ranom fazom nastanka karcinoma štitnjače.(83,85)

Međutim, neka istraživanja provedena u bolesnika koji su bili podijeljeni u skupine po životnoj dobi, pokazala su povećanu izraženost COX-2 u starijim dobnim skupinama što bi moglo biti objašnjenje za agresivnije ponašanje ovog karcinoma u bolesnika starije životne dobi.(82,87) COX-2 je slabije izražen u folikularnoj podvrsti papilarnog karcinoma štitnjače.(88) Povećana izraženost COX-2 pronađena je, osim u bolesnika s papilarnim karcinomom, i u bolesnika s novotvorinama onkocitnih stanica (Hürtle cell adenom i Hürtle cell karcinom)(89), a vrlo slaba izraženost postoji

u dobroćudnim promjenama štitnjače (folikularni adenom i Hashimotov tireoiditis).(83-86) S druge strane, u tri istraživanja koja su provedena na relativno malom uzorku papilarnih karcinoma (ukupan broj manji od 50) izraženost COX-2 u papilarnom karcinomu je prisutna, ali se ne nalazi statistički značajna razlika izraženosti u odnosu na normalno tkivo štitnjače (90), odnosno, u odnosu na benigne promjene u štitnjači.(91,92)

### 1.7.1.2. nm23-H1 i papilarni karcinom

Geni, čiji se proteinski produkti smatraju supresorima metastaziranja, ključni su u kontroli metastatskog potencijala različitih karcinoma. U ovoj se skupini gena nalazi obitelj gena nm23.(93) Postoji nekoliko oblika gena nm23. Prvi je otkriven u stanicama melanoma i karcinoma dojke u miša i nazvan je nm23-M1.(94) U tkivu čovjeka je prvi član obitelji nm23 otkriven u fibroblastima i nazvan je nm23-H1 (17q21.3). Pokazano je da je razina mRNA nm23-H1 smanjena u stanicama tumora visokog metastatskog potencijala.(91) Smatra se da djeluje kao tumor supresorski gen u mnogim tumorima.(96,97)

Smanjena izraženost *nm23* je statistički značajno povezana s agresivnijim ponašanjem melanoma te karcinoma želuca, debelog crijeva i dojke.(98-101) Suprotno tome, visoka izraženost *nm23-H1* nalazi se u uznapredovalim stadijima karcinoma štitnjače (102,103), a povezana je i sa značajno smanjenim preživljenjem bolesnika s neuroblastomom i osteosarkomom. (104,105) U bolesnika s pločastim karcinomom jednjaka nije dokazana povezanost izraženosti *nm23* i sklonosti metastaziranju.(106) Prema nekim istraživanjima na papilarnom i folikularnom karcinomu, nm23-H1 nije statistički značajno različito ispoljen u bolesnika sa ili bez metastaza u regionalnim limfnim čvorovima.(107) Dodatno, ove studije ne ukazuju na povezanost između izraženosti *nm23-H1* i biološkog ponašanja karcinoma štitnjače.(108,109) Obrnuta povezanost izraženosti *nm23-H1* i metastaziranja pronađena je u bolesnika s folikularnim karcinomom štitnjače.(110)

### 1.7.1.3. COX-2 i nm23-H1

Povezanost nm23-H1 i COX-2 pokazana je u stanicama inficiranim Epstein-Barr virusom (EBV) *in vitro*, u kojima je infekcija potaknula ispoljavanje nm23-H1 koji je potaknuo aktivaciju transkripcije COX-2 pomoću transkripcijskih čimbenika (NFκB i CREB).(111) Istraživanje provedeno na modelu karcinoma debelog crijeva pokazalo je jaču izraženost nm23-H1 i COX-2 u skupini bolesnika s tumorima nižeg stupnja diferencijacije, u slabije uznapredovalim stadijima bolesti. Smanjena ispoljenost ova dva proteina dokazana je u tumorima s udaljenim metastazama.(112) Međutim, istraživanje provedeno na tkivu pločastog karcinoma jednjaka pokazalo je da je izraženost COX-2 prisutna u skupini tumora s lošijim prognostičkim parametrima, za razliku od nm23-H1 čija je izraženost bila značajno manja u navedenoj skupini.(113)

## 2. HIPOTEZA

U skupini bolesnika s papilarnim karcinomom štitnjače, kao i u bolesnika s papilarnim mikrokarcinomom štitnjače, prisutnost enzima COX-2 i tumor supresorskog proteina nm23-H1 izdvojiti će manju skupinu bolesnika s biološki agresivnijim primarnim tumorom, u vrijeme postavljanja dijagnoze.

### 3. CILJEVI ISTRAŽIVANJA

Oboljeli od papilarnog karcinoma štitnjače imaju dobru prognozu s vrlo visokim postotkom preživljenja. Međutim, postoji manji broj bolesnika u kojih se ovaj tumor ponaša agresivno. U cilju otkrivanja ove manje skupine bolesnika istražene su razlike vezane uz dob i spol bolesnika, veličinu i histološki podtip tumora, prisutnost širenja tumora unutar žlijezde i prisutnosti metastaza u regionalnim limfnim čvorovima.

Stoga su ciljevi ovog istraživanja:

- u grupi od 130 bolesnika oboljelih od papilarnog karcinoma izdvojiti podatke o spolu, dobi i veličini tumora u trenutku postavljanja dijagnoze
- na histološkim rezovima bojenim hemalaun eozin (H.E.) odrediti:
  - A) histološki podtip tumora
  - B) prisutnost limfocitnog upalnog infiltrata
  - C) prisutnost širenja tumora unutar žlijezde
  - D) prisutnost dodatnih dobroćudnih promjena u štitnjači
  - E) prisutnost metastaza u limfnim čvorovima
- na dva dodatna reza primarnog tumora, odrediti razinu proteina nm23-H1 i COX-2, korištenjem monoklonskih protutijela, metodom imunohistokemije
- korelirati podatke o izraženosti proteina nm23-H1 i COX-2 s podacima o dobi, spolu, veličini tumora i prije navedenim parametrima, A-E.

## 4. BOLESNICI I METODE

### 4.1. BOLESNICI

U istraživanje je bilo uključeno 130 bolesnika s papilarnim karcinomom štitnjače, operiranih u Klinici za tumore u Zagrebu u razdoblju od 2000-2008. godine. Analizirani su arhivirani uzorci biopsija tumora koji su dobiveni prilikom operacijskog zahvata, a istraživanje je u cijelosti provedeno u Zavodu za patologiju Medicinskog fakulteta Sveučilišta u Zagrebu. Iz baze podataka Klinike za tumore u Zagrebu koristili su se klinički podaci.

### 4.2. METODE

Materijal je obrađen standardnom patohistološkom metodom što uključuje fiksaciju tkiva u 10% puferiranom formalinu i uklapanje u parafinske blokove, rezanje na debljinu od 5  $\mu\text{m}$ , deparafiniranje i bojenje standardnom metodom hemalaun eozin (H.E.). Na tako dobivenim rezovima određeno je: A) histološki podtip tumora; B) prisutnost limfocitnog upalnog infiltrata koji je izražen kao prisutan (+) ili odsutan (-); C) prisutnost širenja tumora unutar štitnjače te D) prisutnost dodatnih dobroćudnih promjena u tkivu štitnjače (nodozna guša, Hashimotov tireoiditis, limfocitni tireoiditis, folikularni adenom). Analizirani su i limfni čvorovi s obzirom na prisutnost metastaza.

Na dva dodatna reza primarnog tumora se metodom imunohistokemije, monoklonskim protutijelima miša, odredilo prisustvo proteina nm23-H1 (Santa Cruz Biotechnology; sc-56928; 1:200) i COX-2 (Santa Cruz Biotechnology; sc-58344; 1:100). Korišten je aparat za imunohistokemijsko bojenje (Autostainer, DakoCytomation), po preporuci proizvođača.

Jačina signala dobivenog imunohistokemijskim bojenjem izražena je semikvantitativno, određivanjem imunohistokemijskog indeksa bojenja (IIB), uzimajući u obzir intenzitet reakcije i postotak obojenih stanica. Intenzitet obojenja označen je na slijedeći način: 0: negativna reakcija; 1: slabo pozitivna reakcija; 2: srednje pozitivna reakcija; 3: jako pozitivna reakcija. Postotak imunoreaktivnih stanica izražen je kao: 0 negativna reakcija; 1 slabo izražena reakcija, do 10%

pozitivnih tumorskih stanica; 2 srednje izražena reakcija, >10-50% pozitivnih tumorskih stanica i 3 jako izražena reakcija, >50% pozitivnih tumorskih stanica. S obzirom na to da je imunohistokemijski indeks bojenja umnožak intenziteta reakcije i postotka obojenih stanica, rezultati su razvrstani u četiri skupine:

0 – negativna reakcija

I – slabo izražena reakcija (umnožak je 1, 2 ili 3)

II – srednje jaka reakcija (umnožak je 4 ili 6)

III – jako pozitivna reakcija (umnožak je 9).(114)

### 4.3. STATISTIČKA OBRADA PODATAKA

Dobiveni podaci su prikazani u tablicama i grafički. Razdioba pojedinih varijabli je provjerena Smirnov-Kolmogorovljevim testom. U daljnjoj analizi se koristio Pearsonov hi-kvadrat (Pearson chi square) test razlika razdioba. Izračunat je Spearmanov korelacijski koeficijent za korelaciju izraženosti nm23-H1 i COX-2 u odnosu na dob i veličinu tumora. Napravljen je i Kruskal-Wallisov test za razlike u medijanima dobi, veličine tumora i izraženosti nm23-H1 i COX-2, između skupina s različitim histološkim podtipom karcinoma. Sve P-vrijednosti ispod 0,05 su se smatrale značajnima. U analizi se koristila programska podrška PASW for Windows verzija 17.02 (Chichago, IL).

## 5. REZULTATI

U tablici 1 prikazane su kliničke i patohistološke osobitosti uzoraka dobivenih od 130 bolesnika s papilarnim karcinomom štitnjače.

Tablica 1. Kliničke i patohistološke osobitosti uzoraka

	spol	dob	lokalizacija	tip (WHO)	veličina (mm)	širenje tumora u žlijezdi	metastaze	dodatne bolesti	infiltrat limfocita	nm23-H1	COX-2
1	ž	53	desno	folikularni	8	ne	neg	FA, th chr	neg	2	2
2	ž	49	lijevo	klasični	8	ne	poz	Hash	neg	3	3
3	m	68	desno	klasični	50	ne	poz	neg	neg	3	2
4	ž	78	desno	klasični	30	ne	neg	neg	poz	3	3
5	ž	29	istmus	klasični	14	ne	neg	neg	neg	3	3
6	ž	56	istmus	sklerozirajući	10	da	neg	neg	neg	2	1
7	ž	56	desno	klasični	6	ne	neg	neg	poz	3	2
8	ž	29	desno	folikularni	6	ne	poz	neg	poz	3	3
9	ž	45	lijevo	klasični	10	ne	neg	struma	neg	3	2
10	ž	45	lijevo	folikularni	25	da	neg	neg	neg	3	3
11	ž	55	desno	folikularni	7	ne	neg	struma	neg	3	3
12	ž	31	lijevo	klasični	14	ne	poz	neg	neg	2	0
13	m	66	lijevo	klasični	20	ne	neg	neg	neg	3	2
14	ž	48	desno	klasični	15	ne	neg	th chr	poz	3	2
15	ž	63	istmus	folikularni	15	ne	neg	neg	neg	3	3
16	ž	48	desno	makrofolikularni	25	da	neg	neg	neg	1	1
17	ž	46	desno	klasični	30	da	neg	neg	neg	3	2
18	ž	44	desno	folikularni	11	ne	poz	neg	neg	3	2
19	m	46	istmus	klasični	15	ne	neg	neg	neg	3	2
20	ž	30	lijevo	klasični	15	da	neg	neg	neg	3	3
21	ž	61	lijevo	oksifilni	20	ne	neg	neg	poz	3	3
22	ž	48	desno	klasični	10	ne	neg	struma	neg	3	3
23	ž	43	desno	sklerozirajući	12	ne	neg	th chr	poz	0	1
24	ž	34	desno	klasični	11	da	poz	neg	poz	3	3
25	m	28	lijevo	folikularni	20	ne	neg	neg	neg	3	3
26	m	44	lijevo	folikularni	26	da	poz	neg	neg	3	3
27	ž	26	lijevo	klasični	22	ne	neg	th chr	neg	3	3
28	ž	22	desno	klasični	18	ne	neg	neg	neg	3	2
29	ž	34	desno	klasični	12	ne	neg	neg	poz	3	1
30	ž	56	desno	oksifilni	5	ne	neg	FA, th chr	neg	2	1
31	ž	49	desno	klasični	6	da	poz	neg	neg	3	2
32	ž	20	desno	klasični	7	ne	poz	struma	neg	3	2
33	ž	42	desno	oksifilni	6	ne	neg	neg	neg	2	1
34	ž	54	desno	klasični	25	ne	neg	struma, th chr	poz	3	2
35	ž	63	desno	klasični	30	ne	poz	neg	neg	3	1
36	ž	53	desno	oksifilni	6	ne	neg	Hash	poz	3	2
37	ž	67	desno	sklerozirajući	15	ne	neg	th chr	neg	2	1
38	ž	41	desno	klasični	8	ne	neg	struma	neg	3	2
39	ž	58	desno	oksifilni	6	ne	neg	Hash	poz	3	2



40	m	36	desno	klasični	40	ne	neg	struma	neg	3	3
41	ž	40	desno	klasični	9	ne	neg	neg	neg	1	0
42	ž	35	lijevo	folikularni	10	da	poz	neg	neg	3	3
43	ž	56	lijevo	klasični	9	ne	neg	neg	neg	2	2
44	ž	78	desno	folikularni	20	ne	neg	neg	neg	1	0
45	m	48	desno	folikularni	15	ne	neg	FA	neg	3	3
46	ž	63	desno	sklerozirajući	11	ne	neg	neg	neg	2	2
47	m	34	desno	klasični	20	ne	poz	neg	neg	3	3
48	m	43	desno	klasični	15	ne	neg	neg	neg	3	3
49	ž	56	lijevo	klasični	13	da	poz	struma	neg	2	1
50	ž	64	desno	klasični	10	da	neg	neg	neg	0	3
51	ž	56	lijevo	klasični	12	da	poz	FA, th chr	neg	3	3
52	m	67	lijevo	oksifilni	15	ne	neg	struma	neg	1	1
53	ž	70	desno	folikularni	27	da	neg	neg	neg	2	2
54	ž	65	lijevo	oksifilni	10	ne	neg	neg	neg	2	2
55	m	64	lijevo	klasični	12	da	neg	neg	neg	2	2
56	ž	67	lijevo	klasični	10	ne	neg	FA	neg	2	1
57	ž	36	desno	sklerozirajući	11	ne	neg	th chr	neg	3	2
58	m	66	desno	sklerozirajući	21	ne	neg	neg	neg	3	1
59	m	31	desno	sklerozirajući	20	da	poz	neg	neg	3	3
60	ž	74	desno	tall cell	37	ne	neg	struma	neg	2	2
61	ž	29	desno	sklerozirajući	28	ne	neg	neg	neg	2	2
62	ž	46	lijevo	klasični	4	ne	neg	Hash	poz	2	2
63	ž	56	desno	oksifilni	12	ne	poz	neg	poz	3	3
64	m	35	istmus	folikularni	15	ne	neg	struma	neg	2	2
65	m	75	desno	klasični	15	da	neg	th chr	neg	3	1
66	ž	50	desno	inzularni	25	da	poz	neg	neg	3	1
67	ž	54	lijevo	klasični	30	da	poz	neg	neg	3	3
68	m	80	lijevo	klasični	5	da	neg	neg	neg	2	1
69	ž	34	lijevo	folikularni	50	ne	neg	neg	neg	3	3
70	ž	32	lijevo	klasični	15	da	neg	neg	neg	1	1
71	m	64	lijevo	klasični	15	ne	neg	FA	neg	2	1
72	ž	61	desno	klasični	10	da	neg	struma	neg	3	2
73	ž	39	desno	klasični	27	ne	poz	struma	neg	3	1
74	ž	46	lijevo	klasični	9	ne	neg	Hash	poz	3	1
75	ž	45	desno	folikularni	10	ne	neg	Hash	poz	2	3
76	ž	46	lijevo	klasični	6	ne	neg	struma	poz	2	1
77	ž	59	desno	klasični	6	ne	neg	FA	neg	3	3
78	ž	66	desno	klasični	24	ne	neg	th chr	poz	3	2
79	ž	50	lijevo	klasični	9	da	neg	neg	poz	1	1
80	ž	29	lijevo	klasični	13	ne	poz	Hash	poz	2	1
81	ž	44	desno	klasični	11	ne	neg	neg	neg	2	1
82	ž	32	desno	sklerozirajući	6	ne	neg	struma	neg	2	1
83	ž	54	istmus	sklerozirajući	5	ne	neg	struma	neg	3	0
84	ž	26	istmus	folikularni	3	ne	poz	struma	neg	3	2
85	m	55	desno	folikularni	12	ne	neg	FA	neg	3	1
86	ž	58	desno	klasični	25	da	neg	Hash	neg	3	2
87	ž	44	desno	klasični	10	ne	neg	struma	neg	3	0
88	ž	35	desno	folikularni	15	da	neg	Hash	poz	2	2
89	ž	62	desno	klasični	10	ne	poz	neg	neg	3	2
90	ž	72	istmus	sklero-oksif	8	da	neg	neg	neg	3	3
91	ž	61	lijevo	folik-inzular	65	ne	neg	neg	neg	2	2

92	ž	47	desno	folikularni	35	da	neg	struma	neg	3	1
93	ž	49	lijevo	sklerozirajući	7	ne	neg	Hash	poz	1	1
94	m	49	lijevo	folikularni	10	da	neg	Hash	poz	3	1
95	ž	55	istmus	folikularni	30	da	neg	struma	neg	3	2
96	ž	43	lijevo	klasični	8	ne	neg	neg	neg	3	2
97	ž	65	desno	klasični	25	da	neg	neg	poz	3	2
98	ž	52	desno	folikularni	8	da	neg	neg	poz	3	3
99	m	52	desno	folikularni	32	ne	neg	neg	neg	3	3
100	ž	80	desno	klasični	17	ne	neg	FA, th chr	poz	3	2
101	ž	76	desno	folikularni	7	ne	neg	FA, struma	poz	3	3
102	ž	58	desno	oksifilni	4	ne	neg	FA, th chr	neg	2	2
103	ž	42	desno	folikularni	26	ne	neg	th chr	neg	3	3
104	ž	41	lijevo	folikularni	5	da	neg	Hash	neg	3	3
105	ž	73	lijevo	klasični	10	ne	neg	struma, th chr	poz	2	1
106	ž	37	lijevo	klasični	22	da	neg	neg	poz	2	2
107	ž	60	lijevo	folikularni	5	da	neg	neg	neg	2	2
108	ž	64	desno	folikularni	7	ne	neg	neg	poz	3	3
109	ž	32	lijevo	klasični	12	ne	neg	struma	neg	2	2
110	m	76	lijevo	folikularni	36	da	poz	struma	neg	3	3
111	ž	54	lijevo	oksifilni	9	ne	neg	struma	poz	2	1
112	ž	30	desno	folikularni	25	ne	neg	th chr	neg	2	2
113	m	72	lijevo	sklerozirajući	40	ne	neg	neg	neg	1	1
114	m	53	lijevo	klasični	7	ne	poz	neg	neg	3	3
115	ž	53	lijevo	sklero-oksif	10	da	neg	neg	neg	3	0
116	ž	50	desno	folikularni	20	ne	neg	FA, struma	neg	2	1
117	ž	57	lijevo	klasični	6	ne	neg	Hash, FA	neg	2	2
118	ž	28	desno	klasični	5	ne	neg	struma	poz	3	3
119	ž	47	desno	oksifilni	15	ne	neg	struma	neg	2	3
120	ž	74	lijevo	klasični	15	ne	neg	FA, struma	poz	3	1
121	ž	42	lijevo	folik-sklero	12	ne	neg	neg	poz	2	2
122	ž	58	desno	clear cell	25	ne	neg	neg	neg	2	3
123	ž	33	desno	klasični	20	da	poz	struma, th chr	poz	2	2
124	ž	47	desno	klasični	8	ne	neg	neg	poz	3	2
125	ž	36	lijevo	klasični	21	da	neg	neg	poz	3	2
126	ž	33	desno	sklerozirajući	8	ne	poz	neg	poz	3	2
127	ž	32	desno	klasični	10	ne	neg	Hash	poz	1	0
128	ž	50	lijevo	folikularni	10	ne	neg	neg	neg	2	1
129	ž	53	desno	klasični	32	ne	poz	Hash	poz	1	1
130	ž	27	desno	klasični	10	ne	neg	Hash	neg	2	2

Kratice u tablici: sklero-oksif = sklerozirajući-oksifilni, folik-inzular = folikularno-inzularni, folik-sklero = folikularno-sklerozirajući, FA = folikularni adenom, th chr = limfocitni tireoiditis, Hash = Hashimotov tireoiditis, struma = nodozna guša.

## 5.1. SPOL I DOB BOLESNIKA I VELIČINA TUMORA

U istraživanje je bilo uključeno 130 bolesnika, pretežno ženskog spola (M:Ž=23:107), u dobi od 20 do 80 godina (medijan 49,5). Tumor je češće bio u desnom režnju (74 bolesnika), dok je u lijevom režnju bio lokaliziran u 47, a u istmusu u 9 bolesnika.

Veličine tumora su bile od 3 do 65 mm (medijan 12 mm), a u ukupno 55 bolesnika tumor je bio manji ili jednak 10 mm.

## 5.2. HISTOLOŠKE ZNAČAJKE PAPILARNOG KARCINOMA, ŠTITNJAČE I LIMFNIH ČVOROVA

Na rezovima tumorskog tkiva bojenog H.E. određen je histološki podtip tumora. Klasični podtip bio je prisutan u većine bolesnika (51,5%; N=67), a slijedili su ga folikularni podtip (24,6%; N=32), sklerozirajući podtip (10%; N=13) i oksifilni podtip (7,7%; N=10). U skupinu „ostali“ uključeni su: podtip visokih stanica, podtip svijetlih stanica, makrofolikularni, inzularni i kombinacije više podtipova. Ovi podtipovi tumora bili su prisutni u 8 bolesnika (6,2% ukupnog uzorka).

Infiltracija limfocita u tkivu tumora postojala je u 30% uzoraka (N=39) dok je odsutna bila u 70% uzoraka (N=91).

Širenje tumora unutar žlijezde dokazano je u 28,5% uzoraka (N=37), dok je 71,5% ukupnog uzorka bilo bez izdvojenih žarišta tumora unutar žlijezde.

Dobročudne promjene u okolnom tkivu štitnjače (nodozna guša, limfocitni tireoiditis, Hashimotov tireoiditis i folikularni adenom) dokazane su u 50% uzoraka (N=65).

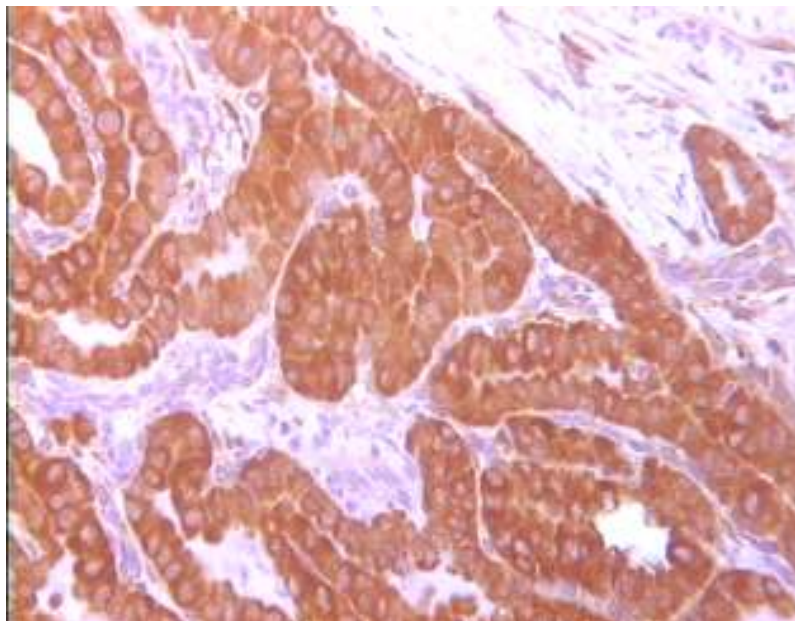
Metastaze u regionalnim limfnim čvorovima bile su prisutne u 27 bolesnika što čini 20,8% ukupnog uzorka.

### 5.3. IZRAŽENOST PROTEINA nm23-H1 i COX-2

Jačine signala dobivenog metodom imunohistokemije izražene su semikvantitativno, određivanjem imunohistokemijskog indeksa bojenja (IIB), uzimajući u obzir intenzitet reakcije i postotak obojenih stanica.

#### 5.3.1. Izraženost proteina nm23-H1

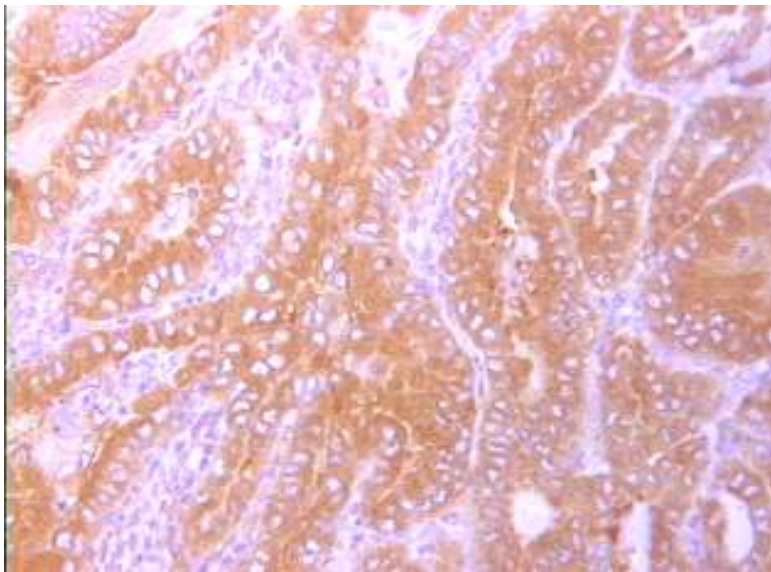
U tkivu tumora štitnjače, u većem je broju ukupnog uzorka dokazana izraženost nm23-H1 (N=128). Slabo izražena reakcija bila je prisutna u 10 tumora (7,7%), srednje jaka reakcija u 41 tumoru (31,5%) i jako pozitivna reakcija u 77 tumora (59,2%) dok je negativna bila u samo 2 tumora (1,6%) (uzorci #43 i #64). Jako pozitivna reakcija u citoplazmama stanica tumora prikazana je na slici 1.



Slika 1. nm23-H1 u papilarnom karcinomu štitnjače (uzorak #21, objektivx25, IMH)

### 5.3.2. Izraženost proteina COX-2

U tkivu tumora štitnjače u većem je broju ukupnog uzorka dokazana izraženost COX-2 (N=123). Slabo izražena reakcija bila je prisutna u 35 tumora (26,9%), srednje jaka reakcija u u 49 tumora (37,7%) i jako pozitivna reakcija u 39 tumora (30%) dok je negativna bila u 7 tumora (5,4%). Na slici 2 je prikazana jako pozitivna reakcija izraženosti COX-2 u citoplazmama stanica papilarnog karcinoma štitnjače.



Slika 2. COX-2 u papilarnom karcinomu štitnjače (uzorak #4, objektivx25, IMH)

### 5.3.3. Dob i spol bolesnika i veličina tumora

Koreliranjem izraženosti nm23-H1 i COX-2 u tkivu tumora s dobi bolesnika i veličinom tumora korištenjem Spearmanovog korelacijskog koeficijenta nije pronađena statistički značajna povezanost (Tablica 2).

Tablica 2. Spearmanov korelacijski koeficijent odnosa izraženosti proteina s dobi bolesnika i veličinom tumora

		nm23	cox2
Dob	Korelacijski koeficijent	-0,065	-0,110
	P	0,465	0,213
	N	130	130
Veličina tumora (mm)	Korelacijski koeficijent	0,060	0,079
	P	0,495	0,373
	N	130	130

Također, bolesnici su svrstani u dvije dobne skupine: a) mlađi od 45- i stari točno 45 godina, b) stariji od 45 godina. U skupni mlađih od ili starih točno 45 godina bilo je 49 bolesnika (37,7% ukupnog uzorka), a u skupini starijih od 45 godina 81 bolesnik (62,3% ukupnog uzorka).

Izraženosti proteina nm23-H1 i COX-2 u te dvije skupine prikazane su u tablicama 3 i 4. U tablici 3 je uočljivo da se s povećanjem jačine izraženosti proteina nm23-H1 u obje dobne skupine povećava i broj bolesnika. U tablici 4 vidi se da je najveći broj tumora bolesnika mlađih od ili točno starih 45 godina pokazivao srednje jaku i jako izraženu reakciju na COX-2, dok je u skupini starijih od 45 godina najveći broj tumora imao srednje jaku reakciju izraženosti COX-2, a slijedili su ih, po broju, bolesnici sa slabom te jako izraženom reakcijom. Nije nađena statistički značajna P-vrijednost.

Tablica 3. Izraženost nm23-H1 u odnosu na dobne skupine

			nm23-H1				Ukupno
			0	1	2	3	
Dob:skupine	≤45 godina	N	1	3	15	30	49
		%	2,0%	6,1%	30,6%	61,2%	100,0%
	>45 godina	N	1	7	26	47	81
		%	1,2%	8,6%	32,1%	58,0%	100,0%
Ukupno		N	2	10	41	77	130
		%	1,5%	7,7%	31,5%	59,2%	100,0%

(Pearson chi square=0.455, df=3, P=0,929)

Tablica 4. Izraženost COX-2 u odnosu na dobne skupine

			COX-2				Ukupno
			0	1	2	3	
Dob:skupine	≤45 godina	N	4	8	19	18	49
		%	8,2%	16,3%	38,8%	36,7%	100,0%
	>45 godina	N	3	27	30	21	81
		%	3,7%	33,3%	37,0%	25,9%	100,0%
Ukupno		N	7	35	49	39	130
		%	5,4%	26,9%	37,7%	30,0%	100,0%

(Pearson chi square=5.621, df=3, P=0,132)

U tablicama 5 i 6 prikazana je izraženost nm23-H1 i COX-2 u odnosu na spol bolesnika. Iz tablice 5 je vidljivo da je u obje skupine bolesnika najveći broj tumora imao jako pozitivnu reakciju na nm23-H1 te da se broj bolesnika smanjuje sa smanjenjem izražene reakcije. Najveći broj bolesnika ženskog spola imao je tumor sa srednje jako izraženom reakcijom na COX-2, a u skupini bolesnika muškog spola najveći broj tumora je pokazivao jako pozitivnu reakciju na COX-2 (Tablica 6). Nije nađena statistički značajna P-vrijednost.

Tablica 5. Izraženost nm23-H1 u odnosu na spol bolesnika

			Spol		Ukupno
			Muški	Ženski	
nm23-H1	0	N	0	2	2
		%	0,0%	1,9%	1,5%
	1	N	2	8	10
		%	8,7%	7,5%	7,7%
	2	N	4	37	41
		%	17,4%	34,6%	31,5%
	3	N	17	60	77
		%	73,9%	56,19%	59,2%
Ukupno		N	23	107	130
		%	100,0%	100,0%	100,0%

(Pearson chi square=3.257, df=3, P=0,354)

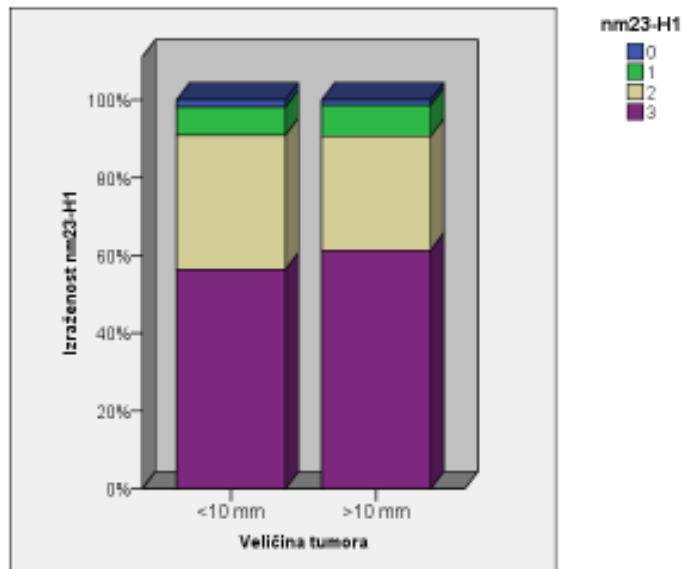
Tablica 6. Izraženost COX-2 u odnosu na spol bolesnika

			Spol		Ukupno
			Muški	Ženski	
COX-2	0	N	0	7	7
		%	0,0%	6,5%	5,4%
	1	N	8	27	35
		%	34,8%	25,2%	26,9%
	2	N	5	44	49
		%	21,7%	41,1%	37,7%
	3	N	10	29	39
		%	43,5%	27,1%	30,0%
Ukupno		N	23	107	130
		%	100,0%	100,0%	100,0%

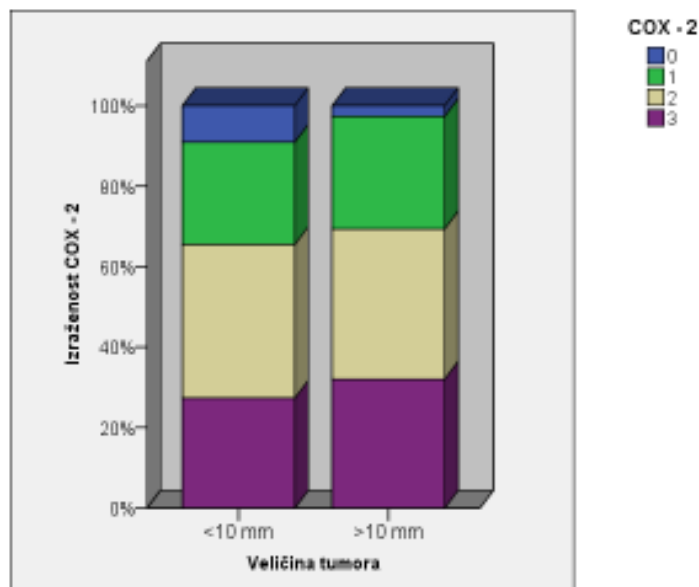
(Pearson chi square=5.725, df=3, P=0,126)



Tumori su razvrstani u dvije skupine ovisno o veličini, tako da u skupini bolesnika s tumorima koji su manji ili jednaki 10 mm ima 55 bolesnika, dok tumor, veći od 10 mm, ima 75 bolesnika. Promatrana je razdioba izraženosti nm23-H1 i COX-2 u ove dvije skupine bolesnika, što je i prikazano na slikama 3 i 4. Statističkom obradom ovih podataka nije nađena statistički značajna P-vrijednost.



Slika 3. Izraženost nm23-H1 u odnosu na veličinu tumora (Pearson chi square=0.476, df=3, P=0,924)



Slika 4. Izraženost COX-2 u odnosu na veličinu tumora (Pearson chi square=2.751, df=3, P=0,432)

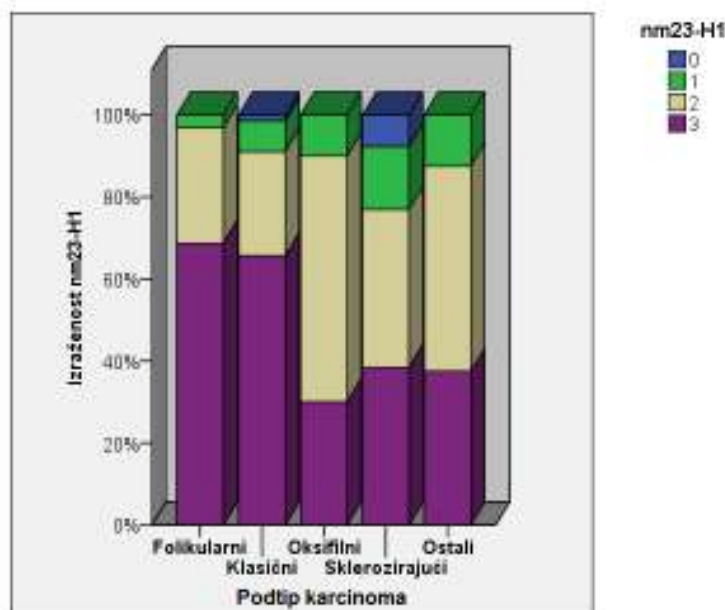
### 5.3.4 Histološki podtip papilarnog karcinoma

Izraženost nm23-H1 u tkivu tumora u odnosu na histološki podtip tumora prikazana je u tablici 7 i slici 5. Zamjećuje se da je najveći broj tumora klasičnog i folikularnog histološkog podtipa pokazivao jako pozitivnu reakciju izraženosti nm23-H1. Međutim, ukoliko se uzmu udjeli tumora s jako izraženom i srednje jakom reakcijom na nm23-H1, uočljivo je da je u svim histološkim podtipovima dominantan broj tumora zastupljen upravo u ovim skupinama.

Tablica 7. Izraženost nm23-H1 u odnosu na podtipove papilarnog karcinoma

			Podtip karcinoma: skupine					Ukupno
			Folikularni	Klasični	Oksifilni	Sklerozirajući	Ostali	
nm23-H1	0	N	0	1	0	1	0	2
		%	0,0%	1,5%	0,0%	7,7%	0,0%	1,5%
	1	N	1	5	1	2	1	10
		%	3,1%	7,5%	10,0%	15,4%	12,5%	7,7%
	2	N	9	17	6	5	4	41
		%	28,1%	25,4%	60,0%	38,5%	50,0%	31,5%
	3	N	22	44	3	5	3	77
		%	68,8%	65,7%	30,0%	38,5%	37,5%	59,2%
Ukupno	N	32	67	10	13	8	130	
	%	100,0%	100,0%	100,0%	100,0%	100,0%	100,0%	

(Pearson chi square=14.694, df=12, P=0,259)



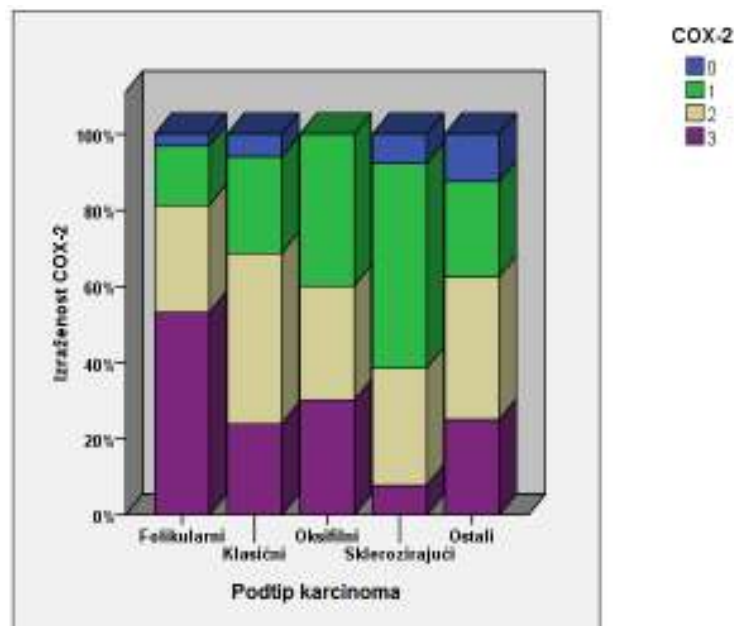
Slika 5. Izraženost nm23-H1 u odnosu na histološke podtipove papilarnog karcinoma

Izraženost COX-2 u tkivu tumora u odnosu na histološki podtip tumora prikazana je u tablici 8 i slici 6. Primjećuje se da u skupini sklerozirajućeg podtipa najveći broj tumora ima slabo pozitivnu reakciju, dok je u ostalim podtipovima tumora najveći broj imao srednje jaku i/ili jako izraženu reakciju.

Tablica 8. Izraženost COX-2 u odnosu na podtipove papilarnog karcinoma

			Podtip karcinoma: skupine					Ukupno
			Folikularni	Klasični	Oksifilni	Sklerozirajući	Ostali	
COX-2	0	N	1	4	0	1	1	7
		%	3,1%	6,0%	0,0%	7,7%	12,5%	5,4%
	1	N	5	17	4	7	2	35
		%	15,6%	25,4%	40,0%	53,8%	25,0%	26,9%
	2	N	9	30	3	4	3	49
		%	28,1%	44,8%	30,0%	30,8%	37,5%	37,7%
	3	N	17	16	3	1	2	39
		%	53,1%	23,9%	30,0%	7,7%	25,0%	30,0%
Ukupno	N	32	67	10	13	8	130	
	%	100,0%	100,0%	100,0%	100,0%	100,0%	100,0%	

(Pearson chi square=18.243, df=12, P=0,108)



Slika 6. Izraženost COX-2 u odnosu na histološke podtipove papilarnog karcinoma

Kruskal-Wallisovim testom su uspoređene kvantitativne vrijednosti dobi, veličine tumora, izraženosti nm23-H1 i COX-2 u različitim tipovima papilarnog karcinoma (Tablica 9).

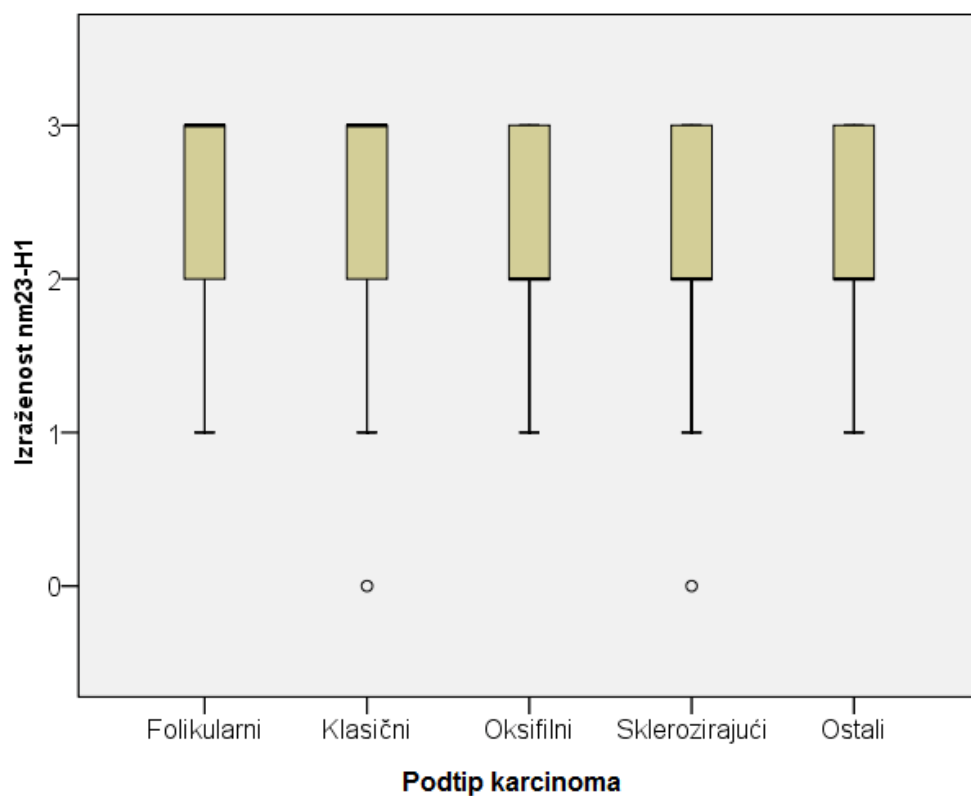
Statistički značajne razlike u izraženosti nm23-H1 i COX-2 nađene su između skupina različitih podtipova tumora. Medijan izraženosti nm23-H1 najviši je u klasičnom i folikularnom podtipu tumora. Medijan izraženosti COX-2 značajno se razlikuje između folikularnog i sklerozirajućeg podtipa tumora, na način da je medijan izraženosti u folikularnom veći, a u sklerozirajućem značajno niži.

Također, iz podataka u tablici 9 uočava se da oksifilni tip tumora ima najviši medijan dobi pojavljivanja i najmanji medijan veličine tumora, ali bez statistički značajne razlike u odnosu na ostale skupine.

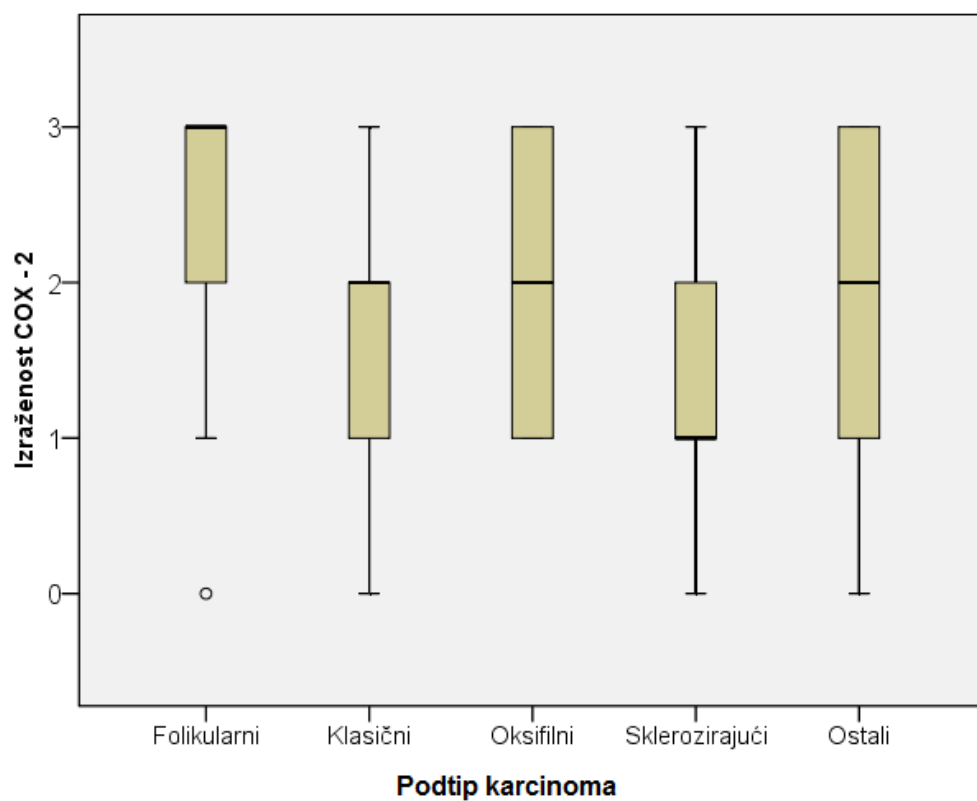
Tablica 9. Dob, veličina tumora, nm23-H1, COX-2 (Kruskal-Wallisov test)

Podtip karcinoma: skupine	N	Minimum	Maximum	%iles			P	
				25th	50th (Median)	75th		
<b>Dob</b>	Folikularni	32	26	78	36,50	48,50	55,00	0,228
	Klasični	67	20	80	36,00	48,00	61,00	
	Oksifilni	10	42	67	52,25	57,00	62,00	
	Sklerozirajući	13	29	72	32,50	49,00	64,50	
	Ostali	8	42	74	48,50	55,50	69,25	
<b>Veličina tumora (mm)</b>	Folikularni	32	3	50	8,00	15,00	25,75	0,131
	Klasični	67	4	50	9,00	12,00	20,00	
	Oksifilni	10	4	20	5,75	9,50	15,00	
	Sklerozirajući	13	5	40	7,50	11,00	20,50	
	Ostali	8	8	65	10,50	25,00	34,00	
<b>nm23-H1</b>	Folikularni	32	1	3	2,00	3,00	3,00	0,044
	Klasični	67	0	3	2,00	3,00	3,00	
	Oksifilni	10	1	3	2,00	2,00	3,00	
	Sklerozirajući	13	0	3	1,50	2,00	3,00	
	Ostali	8	1	3	2,00	2,00	3,00	
<b>COX-2</b>	Folikularni	32	0	3	2,00	3,00	3,00	0,014
	Klasični	67	0	3	1,00	2,00	2,00	
	Oksifilni	10	1	3	1,00	2,00	3,00	
	Sklerozirajući	13	0	3	1,00	1,00	2,00	
	Ostali	8	0	3	1,00	2,00	2,75	

Podaci iz tablice 9 prikazani su Box i Whiskers plotovima na slikama 7 i 8.



Slika 7. Prikaz izraženosti nm23-H1 u različitim skupinama histoloških podtipova karcinoma



Slika 8. Prikaz izraženosti COX-2 u različitim skupinama histoloških podtipova karcinoma

### 5.3.5. Infiltrat limfocita u papilarnom karcinomu

U tablicama 10 i 11 prikazana je prisutnost upalnog infiltrata limfocita u tkivu tumora. Od ukupno 130 uzoraka tumorskog tkiva, u 39 je nađen infiltrat (30%), dok u preostalom 91 uzorku (70%) infiltrat nije bio prisutan, ili su pronađeni pojedinačni limfociti.

U skupinama tumora sa ili bez infiltrata limfocita najveći broj tumora je imao jako izraženu reakciju na nm23-H1, a zatim su slijedili tumori sa srednje jakom i slabo izraženom reakcijom, a najmanji broj je, u obje skupine, imao negativnu reakciju. Međutim, kada se promatra odnos broja tumora sa ili bez infiltrata limfocita u pojedinim skupinama izraženosti proteina, uočava se da je u skupini negativne reakcije odnos 1:1, a u jako izraženoj reakciji 2:1 za tumore bez infiltrata limfocita. Iako postoji naznaka da bi jačina izraženosti proteina nm23-H1 mogla biti obrnuto proporcionalna s prisutnošću infiltrata limfocita, statistički značajna povezanost nije pronađena.

Tablica 10. Izraženost nm23-H1 u odnosu na infiltrat limfocita

			nm23-H1				Ukupno
			0	1	2	3	
Infiltrat limfocita	Odsutan	N	1	6	31	53	91
		%	1,1%	6,6%	34,1%	58,2%	100,0%
	Prisutan	N	1	4	10	24	39
		%	2,6%	10,3%	25,6%	61,5%	100,0%
Ukupno		N	2	10	41	77	130
		%	1,5%	7,7%	31,5%	59,2%	100,0%

(Pearson chi square=1.522, df=3, P=0,677)

U tablici 11 je prikazana izraženost COX-2 u skupinama tumora sa ili bez infiltrata limfocita. U obje je skupine velik broj tumora imao pozitivnu reakciju izraženosti COX-2, a najveći broj tumora je imao srednje jaku reakciju. Međutim, kada se promatra odnos broja tumora sa ili bez infiltrata limfocita u pojedinim skupinama, uočava se da je u skupini negativne reakcije odnos 6:1 za tumore bez infiltrata limfocita, a u jako izraženoj reakciji 2,9:1 za tumore bez infiltrata limfocita. Iz navedenog proizlazi da je jačina izraženosti proteina COX-2 obrnuto proporcionalna s prisutnošću infiltrata limfocita, ali statistički značajna povezanost nije pronađena.

Tablica 11. Izraženost COX-2 u odnosu na infiltrat limfocita

			COX-2				Ukupno
			0	1	2	3	
Infiltrat limfocita	Odsutan	N	6	23	33	29	91
		%	6,6%	25,3%	36,3%	31,9%	100,0%
	Prisutan	N	1	12	16	10	39
		%	2,6%	30,8%	41,0%	25,6%	100,0%
Ukupno		N	7	35	49	39	130
		%	5,4%	26,9%	37,7%	30,0%	100,0%

(Pearson chi square=1.646, df=3, P=0,649)

### 5.3.6. Širenje tumora u tkivu štitnjače

U tablicama 12 i 13 prikazan je odnos širenja tumora unutar štitnjače i izraženosti nm23-H1 i COX-2.

Širenje tkiva tumora unutar žlijezde u obliku manjih žarišta pronađena je u 28,5% ukupnog uzorka (37 bolesnika), dok je 71,5% ukupnog uzorka bilo bez prisutnog širenja.

Prema prikazanim podacima u tablici 12 uočljivo je da je zastupljenost tumora sa i bez prisutnog širenja tumora u okolnom tkivu žlijezde podjednako raspoređena neovisno o jačini reakcije izraženosti nm23-H1, osim u skupini u kojoj je reakcija bila negativna. Nije nađena statistički značajna P-vrijednost.

Tablica 12. Izraženost nm23-H1 u odnosu na širenje tumora u žlijezdi

			Širenje tumora u žlijezdi		Ukupno
			Ne	Da	
nm23-H1	0	N	1	1	2
		%	1,1%	2,7%	1,5%
	1	N	7	3	10
		%	7,5%	8,1%	7,7%
	2	N	32	9	41
		%	34,4%	24,3%	31,5%
	3	N	53	24	77
		%	57,0%	64,9%	59,2%
Ukupno		N	93	37	130
		%	100,0%	100,0%	100,0%

(Pearson chi square=1.598, df=3, P=0,660)



Podaci prikazani u tablici 13 pokazuju raspoređenost uzorka ovisno o izraženosti COX-2 i širenja tumora u okolno tkivo žlijezde. Poput raspoređenosti nm23-H1, i ovdje je dominantna zastupljenost uzorka bez prisutnog širenja tumora u žlijezdi u svim skupinama podijeljenima na temelju izraženosti COX-2, ali se vidi porast širenja tumora u žlijezdi s pojačanjem izraženosti COX-2. Nije nađena statistički značajna P-vrijednost.

Tablica 13. Izraženost COX-2 u odnosu na širenje tumora u žlijezdi

			Širenje tumora u žlijezdi		Ukupno
			Ne	Da	
COX-2	0	N	6	1	7
		%	6,5%	2,7%	5,4%
	1	N	25	10	35
		%	26,9%	27,0%	26,9%
	2	N	36	13	49
		%	38,7%	35,1%	37,7%
	3	N	26	13	39
		%	28,0%	35,1%	30,0%
Ukupno		N	93	37	130
		%	100,0%	100,0%	100,0%

(Pearson chi square=1.235, df=3, P=0,745)

U tablici 14 je prikazan odnos širenja tumora u štitnjači i histoloških podtipova karcinoma. U analiziranim skupinama histoloških podtipova, najveći broj tumora nije se širio u tkivu štitnjače, osim u skupini „ostali“ u kojoj je odnos bio 4:4. Zanimljiv je i podatak da u niti jednom oksifilnom podtipu tumora nije bilo prisutno širenje tumora u tkivo žlijezde.

Tablica 14. Odnos prisutnosti širenja tumora u žlijezdi i podtipova papilarnog karcinoma

			Širenje tumora u žlijezdi		Ukupno
			Ne	Da	
Podtip karcinoma: skupine	Folikularni	N	20	12	32
		%	62,5%	37,5%	100,0%
	Klasični	N	48	19	67
		%	71,6%	28,4%	100,0%
	Oksifilni	N	10	0	10
		%	100,0%	0,0%	100,0%
	Sklerozirajući	N	11	2	13
		%	84,6%	15,4%	100,0%
	Ostali	N	4	4	8
		%	50,0%	50,0%	100,0%
Ukupno		N	93	37	130
		%	71,5%	28,5%	100,0%

(Pearson chi square=8.177, df=4, P=0,085)

### 5.3.7. Dobročudne promjene štitnjače

U 50% bolesnika su, uz papilarni karcinom, bile prisutne i dobročudne promjene štitnjače (nodozna guša, limfocitni tireoiditis, Hashimotov tireoiditis i folikularni adenom). Odnos dobročudnih promjena u štitnjači i izraženost nm23-H1 i COX-2 prikazan je u tablicama 15 i 16.

U obje skupine tumora, koje su podijeljene ovisno o prisutnosti odnosno odsutnosti dobročudnih promjena u okolnom tkivu štitnjače, najveći broj tumora je imao jako izraženu reakciju na nm23-H1. Slijedili su ih tumori sa srednje jakom i slabom reakcijom, a najmanji broj tumora u obje skupine imao je negativnu reakciju. Ukoliko se promatra odnos apsolutnih brojeva tumora između te dvije skupine ovisno o izraženosti proteina, odnos tumora s negativnom reakcijom bio je 1:1, a približno isti odnos (9:10) je i u skupini s jako izraženom reakcijom. Dobiveni rezultat pokazuje da na izraženost proteina nm23-H1 ne utječu dobročudne promjene štitnjače.

Tablica 15. Odnos izraženosti nm23-H1 i dobročudnih promjena štitnjače

			nm23-H1				Ukupno
			0	1	2	3	
Dobročudne promjene štitnjače	Ne	N	1	6	17	41	65
		%	1,5%	9,2%	26,2%	63,1%	100,0%
	Da	N	1	4	24	36	65
		%	1,5%	6,2%	36,9%	55,4%	100,0%
Ukupno		N	2	10	41	77	130
		%	1,5%	7,7%	31,5%	59,2%	100,0%

(Pearson chi square=1.920, df=3, P=0,589)

U tablici 16 prikazana je izraženost proteina COX-2 u skupinama tumora s obzirom na prisutnost i odsutnost dobroćudnih promjena. Najveći broj tumora koji u okolnom tkivu štitnjače nisu imali dobroćudne promjene, imao je srednje jaku i jako izraženu reakciju na COX-2. U skupini tumora s izraženim dobroćudnim promjenama u štitnjači najveći broj tumora imao je srednje jako izraženu reakciju, nešto manje tumora slabo izraženu reakciju, a tek onda su slijedili tumori s jako izraženom reakcijom.

Tablica 16. Odnos izraženosti COX-2 i dobroćudnih promjena štitnjače

			COX-2				Ukupno
			0	1	2	3	
Dobroćudne promjene štitnjače	Ne	N	4	13	24	24	65
		%	6,2%	20,0%	36,9%	36,9%	100,0%
	Da	N	3	22	25	15	65
		%	4,6%	33,8%	38,5%	23,1%	100,0%
Ukupno		N	7	35	49	39	130
		%	5,4%	26,9%	37,7%	30,0%	100,0%

(Pearson chi square=4.554, df=3, P=0,207)

Međutim, od ukupnog broja bolesnika s papilarnim karcinomom koji su bili uključeni u ovo istraživanje izdvojena je skupina bolesnika koja je imala Hashimotov i limfocitni tireoiditis. U toj skupini bila su ukupno 33 bolesnika, dok su ostali, 97 bolesnika, svrstani u skupinu negativnih na tireoiditis.

U tablici 17 je prikazana raspodjela bolesnika s tireoiditisom po skupinama, u odnosu na prisustvo ili odsustvo limfocitnog upalnog infiltrata. U skupini bolesnika bez tireoiditisa dominantan je bio udio bolesnika s tumorom bez limfocitnog upalnog infiltrata, dok je u skupini s tireoiditisom bio dominantan broj bolesnika s limfocitnim upalnim infiltratom za što je nađena statistički značajna P-vrijednost ( $P < 0,001$ ).

Tablica 17. Odnos prisutnosti tireoiditisa i infiltrata limfocita

			Infiltrat limfocita		Ukupno
			Odsutan	Prisutan	
Tireoiditis	Ne	N	76	21	97
		%	78,4%	21,6%	100,0%
	Da	N	15	18	33
		%	45,5%	54,5%	100,0%
Ukupno		N	91	39	130
		%	70,0%	30,0%	100,0%

(Pearson chi square=12.688, df=1, P=0,000)

U tablicama 18 i 19 prikazana je zastupljenost bolesnika sa ili bez tireoiditisa i izraženosti proteina nm23-H1 i COX-2 u tkivu tumora. Nije pronađena statistički značajna P-vrijednost.

Tablica 18. Odnos prisutnosti tireoiditisa i izraženosti nm23-H1

			nm23-H1				Ukupno
			0	1	2	3	
Tireoiditis	Ne	N	1	7	28	61	97
		%	1,0%	7,2%	28,9%	62,9%	100,0%
	Da	N	1	3	13	16	33
		%	3,0%	9,1%	39,4%	48,5%	100,0%
Ukupno		N	2	10	41	77	130
		%	1,5%	7,7%	31,5%	59,2%	100,0%

(Pearson chi square=2.480, df=3, P=0,479)

Tablica 19. Odnos prisutnosti tireoiditisa i izraženosti COX-2

			COX-2				Ukupno
			0	1	2	3	
Tireoiditis	Ne	N	6	25	33	33	97
		%	6,2%	25,8%	34,0%	34,0%	100,0%
	Da	N	1	10	16	6	33
		%	3,0%	30,3%	48,5%	18,2%	100,0%
Ukupno		N	7	35	49	39	130
		%	5,4%	26,9%	37,7%	30,0%	100,0%

(Pearson chi square=4.069, df=3, P=0,254)

### 5.3.8. Metastaze u regionalnim limfnim čvorovima

U istraživanom uzorku od ukupno 130 bolesnika, u 27 bolesnika su u trenutku postavljanja dijagnoze bile prisutne metastaze u regionalnim limfnim čvorovima. U tablici 20 je prikazan odnos metastaza i histoloških podtipova tumora. Prema prikazanim podacima uočljive su blage razlike s najvećom zastupljenošću metastaza u bolesnika s klasičnim podtipom tumora, a najmanjom u skupini bolesnika s oksifilnim podtipom tumora. Nije pronađena statistički značajna P-vrijednost.

Tablica 20. Odnos prisutnosti metastaza u limfnim čvorovima i podtipa papilarnog karcinoma

			Metastaze		Ukupno	
			Ne	Da		
Podtip karcinoma: skupine	Folikularni	N	26	6	32	
		%	81,3%	18,8%	100,0%	
	Klasični	N	50	17	67	
		%	74,6%	25,4%	100,0%	
	Oksifilni	N	9	1	10	
		%	90,0%	10,0%	100,0%	
	Sklerozirajući	N	11	2	13	
		%	84,6%	15,4%	100,0%	
	Ostali	N	7	1	8	
		%	87,5%	12,5%	100,0%	
	Ukupno		N	103	27	130
			%	79,2%	20,8%	100,0%

(Pearson chi square=2.209, df=4, P=0,697)

U tablicama 21 i 22 prikazan je odnos metastaza u regionalnim limfnim čvorovima u odnosu na izraženost nm23-H1 i COX-2. U obje tablice vidi se povećanje zastupljenosti broja karcinoma s metastazama s pojačanjem izraženosti i nm23-H1 i COX-2, u papilarnom karcinomu.

Tablica 21. Odnos prisutnosti metastaza u limfnim čvorovima i izraženosti nm23-H1

			Metastaze		Ukupno
			Ne	Da	
nm23-H1	0	N	2	0	2
		%	1,9%	0,0%	1,5%
	1	N	9	1	10
		%	8,7%	3,7%	7,7%
	2	N	37	4	41
		%	35,9%	14,8%	31,5%
	3	N	55	22	77
		%	53,4%	81,5%	59,2%
Ukupno		N	103	27	130
		%	100,0%	100,0%	100,0%

(Pearson chi square=7.099, df=3, P=0,069)

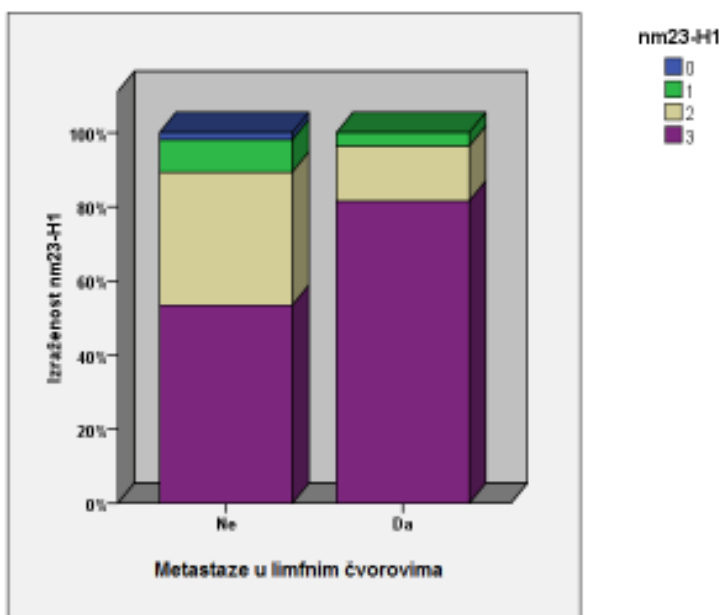
Tablica 22. Odnos prisutnosti metastaza u limfnim čvorovima i izraženosti COX-2

			Metastaze		Ukupno	
			Ne	Da		
COX-2	0	N	6	1	7	
		%	5,8%	3,7%	5,4%	
	1	N	29	6	35	
		%	28,2%	22,2%	26,9%	
	2	N	41	8	49	
		%	39,8%	29,6%	37,7%	
	3	N	27	12	39	
		%	26,2%	44,4%	30,0%	
	Ukupno		N	103	27	130
			%	100,0%	100,0%	100,0%

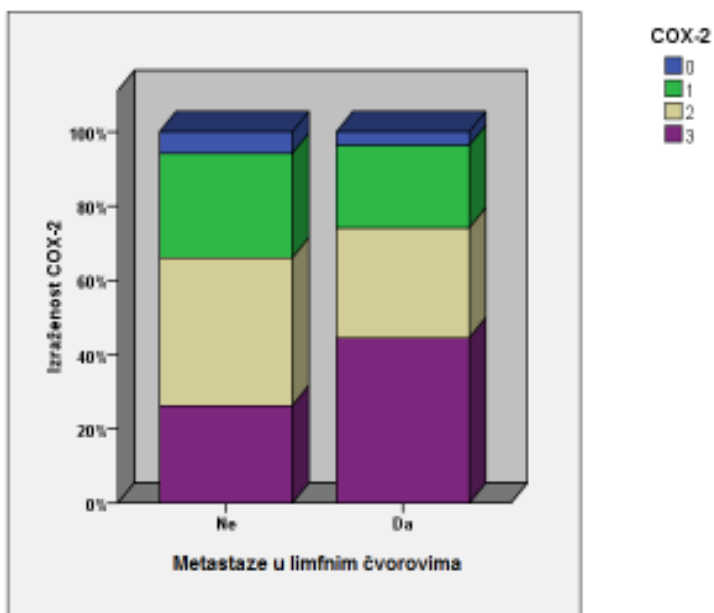
(Pearson chi square=3.416, df=3, P=0,332)



Podaci iz tablica 21 i 22 prikazani su na slikama 9 i 10. Uočljiva je razlika u zastupljenosti bolesnika s metastazama između skupina različite izraženosti proteina nm23-H1 i COX-2, u papilarnom karcinomu. Međutim, ukoliko se promatraju zajedno skupine sa srednje jakom i jakom izraženošću navedenih proteina uočava se da je razlika zastupljenosti onih sa i bez metastaza u regionalnim limfnim čvorovima vrlo mala.



Slika 9. Izraženost nm23-H1 u odnosu na metastaze u limfnim čvorovima



Slika 10. Izraženost COX-2 u odnosu na metastaze u limfnim čvorovima

### 5.3.9. Usporedba izraženosti nm23-H1 i COX-2

Za potrebe ove analize, svi su uzorci podijeljeni u dvije skupine: pozitivnu, u koju su svrstani svi uzorci s jakom i srednje jakom reakcijom, i negativnu, u koju su svrstani svi uzorci s negativnom i slabo pozitivnom reakcijom. Usporedba odnosa izraženosti nm23-H1 i COX-2 u istraživanom uzorku prikazana je u tablici 23. Uočava se da je u skupini tumora s izraženom COX-2 velik broj tumora u kojima je izražen i nm23-H1, što se potvrdilo statistički značajnom P-vrijednosti ( $P < 0,001$ ).

Tablica 23. Odnos izraženosti nm23-H1 i COX-2 u papilarnom karcinomu

			nm23-H1		Ukupno
			Negativni	Pozitivni	
COX-2	Negativni	N	11	31	42
		%	26,2%	73,8%	100,0%
	Pozitivni	N	1	87	88
		%	1,1%	98,9%	100,0%
Ukupno		N	12	118	130
		%	9,2%	90,8%	100,0%

(Pearson chi square=21.300, df=1, P=0,000)

### 5.3.10. Veličina tumora, metastaze u limfnim čvorovima, izraženost nm23-H1 i COX-2

Iz istraživanog uzorka izdvojeni su papilarni mikrokarcinomi koji su podijeljeni u skupine, ovisno o prisutnosti odnosno odsutnosti metastaza u regionalnim limfnim čvorovima. U tablicama 24 i 25 prikazana je izraženost nm23-H1 i COX-2 u ove dvije skupine bolesnika. Uočljivo je da svi tumori koji su imali prisutne metastaze u limfnim čvorovima, manji ili jednaki 10 mm, pokazuju srednje jaku i jako izraženu reakciju na oba proteina. Međutim, s obzirom na to da je velik broj tumora bez metastaza pokazivao srednje jaku i jako izraženu reakciju na nm23-H1, statistički značajna povezanost dobivena je samo za izraženost COX-2 ( $P=0,017$ ).

Tablica 24. Odnos izraženosti nm23-H1 i prisutnosti metastaza u limfnim čvorovima u skupini papilarnih mikrokarcinoma

			nm23-H1		Ukupno
			Negativni	Pozitivni	
Metastaze	Ne	N	5	41	46
		%	10,9%	89,1%	100,0%
	Da	N	0	9	9
		%	0,0%	100,0%	100,0%
Ukupno		N	5	50	55
		%	9,1%	90,9%	100,0%

(Pearson chi square=1.076, df=1,  $P=0,300$ )

Tablica 25. Odnos izraženosti COX-2 i prisutnosti metastaza u limfnim čvorovima u skupini papilarnih mikrokarcinoma

			COX-2		Ukupno
			Negativni	Pozitivni	
Metastaze	Ne	N	19	27	46
		%	41,3%	58,7%	100,0%
	Da	N	0	9	9
		%	0,0%	100,0%	100,0%
Ukupno		N	19	36	55
		%	34,5%	65,5%	100,0%

(Pearson chi square=5.679, df=1,  $P=0,017$ )

U tablicama 26 i 27 prikazana je izraženost nm23-H1 i COX-2 u papilarnim karcinomima većim od 10 mm koji su podijeljeni u dvije skupine, ovisno o prisutnosti metastaza u regionalnim limfnim čvorovima. Nije nađena statistički značajna povezanost.

Tablica 26. Odnos izraženosti nm23-H1 i prisutnosti metastaza u limfnim čvorovima u skupini papilarnih karcinoma >10 mm

			nm23-H1		Ukupno
			Negativni	Pozitivni	
Metastaze	Ne	N	6	51	57
		%	10,5%	89,5%	100,0%
	Da	N	1	17	18
		%	5,6%	94,4%	100,0%
Ukupno		N	7	68	75
		%	9,3%	90,7%	100,0%

(Pearson chi square=0.399, df=1, P=0,527)

Tablica 27. Odnos izraženosti COX-2 i prisutnosti metastaza u limfnim čvorovima u skupini papilarnih karcinoma >10 mm

			COX-2		Ukupno
			Negativni	Pozitivni	
Metastaze	Ne	N	16	41	57
		%	28,1%	71,9%	100,0%
	Da	N	7	11	18
		%	38,9%	61,1%	100,0%
Ukupno		N	23	52	75
		%	30,7%	69,3%	100,0%

(Pearson chi square=0.753, df=1, P=0,386)

## 6. RASPRAVA

Papilarni karcinom štitnjače je epitelni tumor s najvećom učestalošću pojavljivanja u mlađih osoba ženskog spola. Iako oboljeli od ovog tipa karcinoma, u pravilu, imaju dobru prognozu, postoji manja skupina bolesnika u kojih se tumor agresivnije ponaša. Rezultati dosadašnjih istraživanja, od kojih su se neka temeljila na dugogodišnjem praćenju velikog broja bolesnika s papilarnim karcinomom štitnjače, agresivnije ponašanje povezuju sa životnom dobi, veličinom tumora, histološkim podtipom, širenjem tumora u štitnjači, prisutnošću metastaza u regionalnim limfnim čvorovima i prisutnošću udaljenih metastaza.(32-36)

Istraživanjem genskih promjena u stanicama papilarnog karcinoma dokazane su strukturne genske promjene vezane uz kromosomsku preuredbu gena za receptore tirozin kinaza RET i TRK, koje se, prema različitim studijama, nalaze u različitom broja bolesnika s papilarnim karcinomom.(32) Izraženost kimerica je pronađena i u dobroćudnim promjenama štitnjače sa i bez papilarnog karcinoma. Wirtschafter i suradnici su u 95% uzoraka bolesnika s Hashimotovim tireoiditisom bez evidentnog papilarnog karcinoma dokazali izraženost kimerične mRNA onkogeneta RET/PTC1 i RET/PTC3.(44) Fusco i suradnici su u svoje istraživanje uključili 46 bolesnika koji su imali čvor u štitnjači histološkog izgleda folikularnog adenoma ili nodularne hiperplazije, a u kojima su bila žarišta sa slikom nalik papilarnom karcinomu, ali bez dovoljnih histoloških kriterija za postavljanje njegove dijagnoze. Izraženost onkogeneta RET/PTC bila je prisutna u 30 opisanih čvorova i povezana s promjenama koje su histološki nalikovale papilarnom karcinomu.(43) Iz navedenih podataka može se zaključiti da pojedini slučajevi papilarnog karcinoma nastaju u postojećim dobroćudnim promjenama štitnjače.

Arora i suradnici u svom istraživanju raspravljaju o važnosti razjašnjavanja promjena koje nalikuju papilarnom karcinomu, u dobroćudnim promjenama štitne žlijezde. Ove su promjene bile prisutne u uzorcima koje su istraživali. Njihovi rezultati ukazuju da se u 2% dobroćudnih čvorova nalazi papilarni karcinom, dok je u čak 10% čvorova bilo područja s nedefiniranom histološkom slikom. Pregledom literature i objavljenih rezultata u razdoblju od 10 godina, ova je skupina istraživača zaključila kako pomoć u razjašnjavanju ovih promjena može dati dokazivanje postojanja kimere onkogeneta RET/PTC, odnosno mutacije gena BRAF, kojim je kodirana kinaza B-Raf.

Za razliku od kimeričnog onkogeneta RET/PTC, koji se promijenjen nalazi i u dobroćudnim promjenama, promjene onkogeneta BRAF dokazane su samo u papilarnom karcinomu, ali samo u 50% istraživanih papilarnih karcinoma i 50% područja nedefinirane histološke slike.(115) Xing u svom istraživanju objedinjuje rezultate dotadašnjih istraživanja o mutacijama BRAF i povezuje ih s agresivnijim ponašanjem tumora.(116) Geni RET/PTC i BRAF kodiraju proteine koji su uključeni u isti signalni put kojim se aktivira i regulira stanična proliferacija, rast i preživljenje stanica.(32, 116)

Russell i suradnici su pokazali da tireociti s izraženom kimerom RET/PTC3, aktiviranjem signalnog puta NF- $\kappa$ B, sintetiziraju medijatore upale, što uključuje i ciklooksigenazu-2 (COX-2).(49) Ovim je istim signalnim putem, u stanicama inficiranim s EBV u kojima je ispoljen *nm23-H1*, potaknuta transkripcija COX-2.(111)

COX-2 je enzim prisutan na mjestima upale i u mnogim vrstama tumora. Uloga COX-2 u nastanku tumora povezana je s njegovim djelovanjem na inhibiciju apoptoze i poticanje angiogeneze, a utječe i na invazivnost tumora i metastatski potencijal te je u mnogim tumorima povezan s agresivnijim ponašanjem i lošijom prognozom.(55-71, 79, 80) Kronična upala predstavlja rizičan čimbenik za nastanak karcinoma.(117) Na modelu kolorektalnog karcinoma u bolesnika s ulceroznim kolitisom objašnjen je mogući mehanizam nastanka karcinoma u tkivu s kroničnim upalnim procesom putem NF- $\kappa$ B signalnog puta koji je potaknut interleukinom 6 (IL-6).(118) O značaju NF- $\kappa$ B signalnog puta u tumorima štitnjače pišu Pacifico i Leonardi u svom preglednom članku u kojem, na temelju dosadašnjih istraživanja, pretpostavljaju povezanost upale i tumora putem ovog signalnog puta. NF- $\kappa$ B signalni put ima vrlo važnu ulogu u interakciji upalnih i epitelnih stanica, reguliranjem izraženosti različitih upalnih citokina i kemokina kojima se stimulira rast i aktivnost epitelnih stanica.(119)

Na temelju dosad navedenog, postavila sam si pitanje da li postoji međusobna povezanost *nm23-H1* i COX-2 i u papilarnom karcinomu štitne žlijezde te sam na uzorku od 130 papilarnih karcinoma, po prvi put, metodom imunohistokemije analizirala njihovu izraženost.

U karcinomima štitnjače, prema objavljenim studijama, pronađena je izraženost enzima COX-2.(81-92) Studije koje su u istraživanje uključivale dobroćudne nodularne promjene i zloćudne tumore štitnjače pokazale su da je izraženost COX-2 veća u zloćudnim tumorima, naročito u papilarnom karcinomu.(81, 83, 84, 86, 88, 89,

91) Specht i suradnici su u svoju studiju uključili 14 dobroćudnih i 14 zloćudnih čvorova štitnjače. Dokazali su da su COX-2 mRNA i protein značajno izraženi u zloćudnim čvorovima u odnosu na okolno tkivo žlijezde, za razliku od dobroćudnih čvorova gdje razlike izraženosti nije bilo.(81) Slično tome, Lo i suradnici su u svojoj studiji istraživali izraženost COX-2 u papilarnom karcinomu štitnjače (30 uzoraka) i u uzorcima štitnjače s dobroćudnim promjenama (40 uzoraka). Dokazali su izraženost COX-2 u 27 uzoraka (90%) papilarnih karcinoma dok izraženost COX-2 u dobroćudnim promjenama (nodularna hiperplazija, folikularni adenom, limfocitni tireoiditis) nije bila detektirana. Od tri negativna papilarna karcinoma u navedenoj studiji dva su bila folikularni histološki podtip od ukupno tri folikularna podtipa u ukupnom uzorku.(88) Srednje jaka i jako pozitivna reakcija izraženosti COX-2 u mom uzorku dokazana je u 88 tumora što čini 67,6% uzorka.

Gen nm23 je otkriven kao tumor supresorski gen koji se u mnogim vrstama tumora tako i ponaša.(95-101) Međutim, postoje studije čiji rezultati ukazuju na posve drugačiju funkciju nm23, s obzirom na to da je, u tim studijama, njegova izraženost povezana s agresivnijim ponašanjem tumora.(102,104,105) U pojedinim je studijama izraženost nm23 dokazana u tkivu tumora, ali njegov prognostički značaj nije razjašnjen.(103, 106)

Dosadašnja istraživanja provedena na papilarnom karcinomu pokazala su da je nm23-H1 izražen u ovoj vrsti tumora. Zou i suradnici su u svoje istraživanje uključili 26 papilarnih, tri folikularna i četiri anaplastična karcinoma, te pet uzoraka nodularne hiperplazije i jedan folikularni adenom. Izraženost nm23-H1 je dokazana u svim uzorcima. Međutim, zanimljiv rezultat je dobiven istraživanjem razlika izraženosti gena nm23-H1 u različitim stadijima karcinoma: najveća je izraženost dokazana u uznapredovalim stadijima dobro diferenciranih karcinoma i u anaplastičnim karcinomima.(102) Luo i suradnici su istraživali izraženost nm23-H1 u zdravom tkivu, te dobroćudnim i zloćudnim tumorima štitnjače. Slaba izraženost nm23-H1 dokazana je u folikularnim epitelnim stanicama, slabija u stanicama dobroćudnih tumora, dok je izraženost u stanicama zloćudnih tumora bila različita. Od ukupno 49 zloćudnih tumora u 22 (45%) dokazana je jača, u 24 (49%) jednaka, a u tri (6%) slabija izraženost nm23-H1 u odnosu na zdravo tkivo žlijezde. Povezanost izraženosti nm23-H1 i prisutnosti metastaza u regionalnim limfnim čvorovima nije dokazana.(107) Istraživanje koje je obuhvatilo izraženost nm23 gena u tumorima štitnjače, među kojima je bio i papilarni karcinom, dokazalo je statistički značajnu

izraženost gena u medularnom i folikularnom karcinomu u odnosu na folikularni adenom, ali bez značajne povezanosti s metastazama u regionalnim limfnim čvorovima.(108) Royds i suradnici nisu dokazali povezanost između vaskularne invazije i izraženosti proteina nm23 u folikularnim adenomima, te papilarnim i folikularnim karcinomima.(109) Zafon i suradnici su na 64 uzoraka papilarnog i 30 uzoraka folikularnog karcinoma istraživali izraženost nm23-H1. Većina tumora je imala izražen nm23-H1 neovisno o histološkom tipu (89,1% papilarnih karcinoma i 83,2% folikularnih karcinoma), ali bez statistički značajne povezanosti nm23-H1 s dobi, spolom, stadijem karcinoma i lokalnim recidivom. Povezanost s udaljenim metastazama nije dokazana u bolesnika s papilarnim karcinomom, dok je obrnuta povezanost udaljenih metastaza i izraženosti nm23-H1 bila statistički značajna u bolesnika s folikularnim karcinomom.(110)

Srednje jaka i jako pozitivna reakcija izraženosti nm23-H1 dokazana je u 118 uzoraka tumora koje sam analizirala, što čini 90% istraživanog uzorka. U skupini tumora koji su imali srednje jaku i jako pozitivnu reakciju izraženosti COX-2 (88 tumora) njih čak 87 imalo je srednje jaku i jako pozitivnu reakciju izraženosti nm23-H1 (Tablica 23), što se pokazalo i statistički značajnom povezanošću (Pearson chi square,  $P < 0,001$ ). Dobiveni rezultat je u skladu s povezanošću ispoljavanja proteina nm23-H1 i COX-2 koji je dokazan u stanicama koje su zaražene s virusom Epstein Barr.(111) Stoga bi rezultat koji ukazuje na njihovu povezanost mogao ukazivati i na njihovu povezanost u papilarnom karcinomu, putem NF- $\kappa$ B signalnog puta. Dodatno, zastupljenost tumora koji su imali izražena oba proteina otvara pitanje značaja njihove uključenosti u patogenezu i ponašanje papilarnog karcinoma štitnjače.

Uspoređujući izraženost nm23-H1 i COX-2 s karakteristikama bolesnika koje su uključivale dob i spol nije se pronašla značajna povezanost (Tablice 3-6). U tri je dosadašnja istraživanja dokazana statistički značajna povezanost između izraženosti COX-2 i starije dobi bolesnika, dok je u jednom izraženost COX-2 bila smanjena u ovoj dobnoj skupini. Siironen i suradnici su uzorke bolesnika s papilarnim karcinomom podijelili u dvije dobne skupine, na one koji su mlađi od 35 godina (59 karcinoma) i one koji su stariji od 55 godina (49 karcinoma). Izraženost COX-2 bila je statistički značajno veća u skupini bolesnika starijih od 55 godina.(82) Isti autor je, u drugoj studiji 72 bolesnika s papilarnim karcinomom štitnjače podijelio u dvije dobne skupine s granicom od 45 godina. I u ovoj je studiji pokazao povećanu izraženost COX-2 u bolesnika starije dobne skupine.(87) Kim i suradnici su u svom uzorku od



86 papilarnih karcinoma dobnu granicu postavili na 45 godina i također pokazali povećanu izraženost COX-2 u starijoj dobnj skupini.(89) Oprečan rezultat prikazali su Ito i suradnici na 49 papilarnih karcinoma u kojima je izraženost COX-2 bila reducirana u dobnj skupini starijoj od 54 godine te u većim tumorima, tumorima uznapredovalog stadija i prisutnim satelitskim tumorima. Navedene su rezultate Ito i suradnici doveli u vezu s ranom fazom nastanka tumora.(84) U mom istraživanju, podjelom bolesnika u dvije dobnj skupine s granicom od 45 godina, nije dokazana značajna razlika izraženosti COX-2 i nm23-H1 u tkivu tumora, ovisno o dobi (Tablice 3 i 4).

Histološkom analizom tumora određivala sam i podtip tumora: najzastupljeniji je bio klasični podtip (51,5%), a slijedili su folikularni (24,6%), difuzno-sklerozirajući (10%) i oksifilni (7,7%), dok su vrlo rijetki podtipovi svrstani u skupinu „ostali“ (6,2%). Prema dosadašnjim istraživanjima, od navedenih histoloških podtipova, agresivnije ponašanje pokazuje difuzno-sklerozirajući podtip, ali i podtip visokih stanica kakav je u ovom uzorku bio zastupljen samo jednim uzorkom i svrstan je u skupinu „ostali“.(32) Promatrajući medijane izraženosti analiziranih proteina u ovom istraživanju, dobio se zanimljiv rezultat (Tablica 9). Medijan izraženost nm23-H1 statistički je značajno viši u klasičnom i folikularnom podtipu u odnosu na ostale podtipove (Kruskal-Wallisov test,  $P=0,044$ ), a medijan izraženosti COX-2 u folikularnom podtipu u odnosu prema sklerozirajućem podtipu (Kruskal-Wallisov test,  $P=0,014$ ).

Klasični i folikularni podtip tumora imaju dobru prognozu, i izraženost nm23-H1 u ovim podtipovima tumora mogla bi ukazivati na njegovu tumor supresorsku ulogu. Njegovu izraženost dijelom prati i COX-2, koji je češće izražen u folikularnom podtipu u odnosu na difuzno-sklerozirajući, agresivniji podtip. Dobiveni rezultat češće izraženosti COX-2 u folikularnom podtipu oprečan je rezultatu koji su prikazali Lo i suradnici (manja izraženost COX-2 u folikularnom podtipu).(88) Iako je njihov rezultat statistički značajan, važno je istaknuti da se radilo o ukupno tri uzorka folikularna histološka podtipa. Također, zanimljiv je podatak, iako bez statistički značajne povezanosti, da je medijan dobi najviši za oksifilni podtip i iznosi 57 godina, te da je za taj histološki podtip medijan veličine tumora najmanji i iznosi 9,5 cm.

Proučavajući različite čvorove u štitnjači, Kim i suradnici su izraženost COX-2 dokazali u svim uzorcima papilarnih karcinoma (19 uzoraka), Hashimotovog tireoiditisa (3 uzorka), Hürtle cell adenoma (4 uzorka) i Hürtle cell karcinoma (2

uzorka) te u većini folikularnih karcinoma (7 od 8 uzoraka) i folikularnih adenoma (11 od 14 uzoraka).(83) Nose i suradnici su u svojoj studiji uključili 110 papilarnih karcinoma i istraživali izraženost COX-2 u odnosu na zdravo tkivo štitnjače (72 uzorka) i limfocitni tireoiditis (36 uzoraka). Rezultati su pokazali da je izraženost COX-2 statistički značajno veća u tkivu s limfocitnim tireoiditisom u odnosu na zdravo tkivo žlijezde. Dodatno, izraženost COX-2 je u njihovom istraživanju bila povišena u tkivu papilarnog karcinoma i u odnosu na tkivo s limfocitnim tireoiditisom, i u odnosu na zdravo tkivo žlijezde.(86)

U ovom su istraživanju bolesnici bili podijeljeni u dvije skupine, ovisno o tome da li su uz papilarni karcinom imali i druge dobroćudne promjene (nodozna guša, limfocitni tireoiditis, Hashimotov tireoiditis i folikularni adenom) ili je papilarni karcinom bio jedina promjena štitnjače. U svakoj je skupini bilo 65 bolesnika. Rezultati ovog istraživanja su pokazali da ne postoji statistički značajna razlika izraženosti nm23-H1 i COX-2 u papilarnom karcinomu bolesnika s obzirom na prisustvo ili odsustvo dobroćudnih promjena (Tablice 15 i 16).

Kronična upala predstavlja rizičan čimbenik za nastanak karcinoma, a u skupini bolesnika s papilarnim karcinomom utvrđena je povećana istovremena pojavnost Hashimotovog tireoiditisa.(117,120,121) Tako Ott i suradnici u svojoj studiji provedenoj na 800 bolesnika operiranih zbog čvora u štitnjači u 161 dokazuju karcinom, a u 61 bolesnika (38%) prisutan je i Hashimotov tireoiditis. S druge strane, Hashimotov tireoiditis bio je prisutan u samo 18 (11%) od 160 bolesnika koji su imali dijagnozu nodularne hiperplazije.(120) Okayasu i suradnici su na svom uzorku od 626 Japanaca, 300 Amerikanaca bijele rase i 90 Afro-Amerikanaca dokazali da je tireoiditis u većem broju istovremeno prisutan u papilarnom karcinomu u odnosu na nodularnu hiperplaziju i folikularni adenom, neovisno o porijeklu bolesnika.(121)

Spomenute studije su u skladu s pretpostavkom koju su iznijeli u svom radu Pacifico i Leonardi: Upalni procesi u štitnjači povezani su s nastankom tumora. Dosadašnja istraživanja provedena na uzorcima papilarnog karcinoma i uzorcima štitnjače s tireoiditisom, u kojima je uspoređivan upalni infiltrat ili izraženost COX-2, upućivala su na eventualnu povezanost upalnog procesa s neoplastičnom pretvorbom.(83,86,88) Međutim, promatrani su uzorci tkiva štitnjače dobiveni od bolesnika koji su imali ili samo dobroćudne promjene ili samo papilarni karcinom štitnjače. U mom istraživanju analizirane su dobroćudne promjene u tkivu štitnjače u kojem je istovremeno dijagnosticiran i papilarni karcinom.

S obzirom da je: a) limfocitni upalni infiltrat povezan s kroničnim upalnim i autoimunskim promjenama; te da je b) enzim COX-2 izražen u područjima upale, bolesnici su podijeljeni u dvije skupine. U prvoj su skupini bili bolesnici koji su uz papilarni karcinom imali i tireoiditis (33 bolesnika, 25%), dok su u drugoj skupini bili bolesnici bez tireoiditisa (Tablica 17). U skupini bolesnika bez tireoiditisa dominantan je bio udio bolesnika s tumorom bez limfocitnog upalnog infiltrata, dok je u skupini s tireoiditisom bio dominantan broj bolesnika s limfocitnim upalnim infiltratom za što je nađena statistički značajna P-vrijednost (Pearson chi square test,  $P < 0,001$ ). Iz navedenog rezultata zaključujem da je u ovom uzorku prisutnost limfocitnog upalnog infiltrata bila povezana s upalnim promjenama koje su istovremeno bile prisutne u tkivu štitnjače.

U narednom koraku sam istražila značaj razlika izraženosti nm23-H1 i COX-2 proteina između te dvije skupine (Tablice 18 i 19). Statistički značajne razlike nisu dokazane. Drugim riječima, prisutnost tireoiditisa u štitnjači povezana je s limfocitnim upalnim infiltratom u tkivu tumora, a prisutnost limfocitnog upalnog infiltrata u tkivu tumora nije povezana s izraženošću COX-2 u tkivu tumora. Dobiveni rezultat nije u skladu s prije navedenim studijama u kojima je jasna povezanost COX-2 i upalnih promjena, ali nameće pitanje čime je, ako nije upalnim procesom, izraženost COX-2 u tkivu tumora potaknuta.

Limfocitni upalni infiltrat u tkivu tumora bio je prisutan u 30% uzoraka, a zastupljenost tumora sa i bez upalnog infiltrata u skupinama s različito izraženim nm23-H1 i COX-2, bila je podjednaka (Tablice 10 i 11). Istraživanje provedeno na 25 uzoraka papilarnog karcinoma štitnjače, uključivalo je analizu limfatičnog upalnog infiltrata u tumoru i izraženost inzulinu-nalik čimbenika rasta (IGF-1) i njegovog receptora u tumoru. Ovim je istraživanjem pokazano da stanice tumora oko kojih je bio obilan limfatični infiltrat pokazuju snažnu ispoljenost navedenih proteina u tumorskom tkivu i mogućnosti utjecaja limfatičnog upalnog infiltrata na neoplastičnu pretvorbu.(122)

Rezultati mog istraživanja nisu ukazali na statistički značajnu povezanost između izraženosti ova dva proteina u odnosu na veličinu tumora. Poseban oblik papilarnog karcinoma štitne žlijezde predstavlja papilarni mikrokarcinom koji je definiran kao slučajno otkriveni papilarni karcinom koji je manji ili jednak jednom centimetru.(32) Park i suradnici su u svom istraživanju na ukupno 1150 uzoraka papilarnog karcinoma pokazali da je prisutnost širenja tumora izvan žlijezde i

prisutnost metastaza u limfnim čvorovima gotovo podjednaka u skupini mikro i nemikrokarcinoma, kao i prisutnost BRAF mutacije (65,6% mikrokarcinomi, 67,2% nemikrokarcinomi). Na temelju dobivenih rezultata zaključili su da kako papilarni mikrokarcinom ne treba smatrati okultnim karcinomom, jer on, promatrano na velikom uzorku tumora, ima podjednake karakteristike i ponašanje poput papilarnih karcinoma promjera većeg od jedan centimetar.(123) Lee i suradnici su na uzorku od 64 papilarna mikrokarcinoma istraživali prisutnost mutacije BRAF i njezin eventualan značaj u odnosu na značajke tumora. Dokazali su da je BRAF mutacija prisutna u 12 od 18 tumora koji su metastazirali u limfne čvorove, što čini 50% od ukupno pozitivnih na BRAF mutaciju, dok je negativna bila u 6 tumora s prisutnim metastazama od ukupno 40 negativnih uzoraka. Mutacija gena BRAF je statistički značajno izražena u tumorima s prisutnim metastazama u limfnim čvorovima, međutim treba istaknuti da postoji nezanemariv dio tumora s metastazama koji nema BRAF mutaciju i u kojem mehanizam nastanka tumora nije povezan s BRAF mutacijom.(124)

Podjelom tumora u dvije skupine, na one koji su manji ili jednaki jednom centimetru (mikrokarcinom) i na one koji su veći od jednog centimetra i usporedbom izraženosti nm23-H1 i COX-2 između tih dviju skupina nije se pronašla statistički značajna razlika (Slike 3 i 4). Međutim, promatrajući izraženost nm23-H1 i COX-2 u uzorcima papilarnog mikrokarcinoma koji su podijeljeni u skupine ovisne o statusu regionalnih limfnih čvorova, uočljivo je da svi tumori koji imaju prisutne metastaze (N=9, 16%) u regionalnim limfnim čvorovima pokazuju srednje jaku i jako pozitivnu reakciju izraženosti nm23-H1 i COX-2 (Tablice 24 i 25). S obzirom da je većina papilarnih mikrokarcinoma bez metastaza imala srednje jaku i jako pozitivnu reakciju izraženosti nm23-H1, statistički značajna razlika nađena je samo u izraženosti COX-2 (Pearson chi square test, P=0,017). Navedeni rezultat govori u prilog povezanosti COX-2 s agresivnijim ponašanjem papilarnog mikrokarcinoma. U skupini od 75 tumora većih od jednog centimetra, njih 18 (31%) je imalo prisutne metastaze u limfnim čvorovima. Izraženost promatranih proteina između tih dviju skupina nije bila statički značajno različita.

Širenje tkiva tumora u obliku manjih žarišta u okolnom tkivu žlijezde pronađeno je u 28,5% uzoraka (Tablice 12 i 13), a metastaze u regionalnim limfnim čvorovima u 20,8% uzoraka (Tablice 21 i 22). Izraženost nm23-H1 i COX-2 u odnosu na ove dvije značajke agresivnog ponašanja tumora nisu statistički značajno različite u odnosu na tumore koji nisu imali ove značajke. Međutim, ako se izdvojeno promatra papilarni

mikrokarcinom štitnjače, nalazi se statistički značajna povezanost izraženosti COX-2 u tumoru s prisutnim metastazama u regionalnim limfnim čvorovima, te se na temelju toga mikrokarcinom može povezati s agresivnijim ponašanjem.

Zanimljivo je i da uz niti jedan oksifilni podtip papilarnog karcinoma koji je uključen u ovo istraživanje nije bilo prisutno širenje tumora u samoj štitnjači te da je taj oblik tumora imao najmanji broj tumora s metastazama u regionalnim limfnim čvorovima. Uzimajući u obzir i ranije navedene značajke oksifilnih podtipova tumora u ovom uzorku, zaključujem da navedeni podtip svojim značajkama odstupa od značajki ostalih podtipova. Time dovodim u pitanje promatranje značajki oksifilnog podtipa u odnosu na općenito usvojene uobičajene značajke papilarnih karcinoma. Međutim, s obzirom na ukupan broj od samo 10 oksifilnih podtipova u ovom uzorku i bez zadovoljavajuće statističke povezanosti, navedene rezultate bi bilo potrebno razmotriti u proširenoj studiji koja bi se temeljila upravo na ovim podtipovima.

Rezultati ovoga istraživanja ukazuju da postoji međusobna povezanost ispoljavanja nm23-H1 i COX-2 u papilarnom karcinomu štitnjače osobito u pojedinim histološkim podtipovima. Iako njihova izraženost ne pomaže u izdvajanju skupine agresivnijih papilarnih karcinoma, rezultati su pokazali da bi se mogli koristiti u izdvajanju agresivnije skupine papilarnih mikrokarcinoma štitne žlijezde. Ovo naročito vrijedi za protein COX-2. Dokazivanje izraženosti ovog proteina u svakodnevnom rutinskom radu patologa omogućilo bi da se bolesnici s pozitivnim papilarnim mikrokarcinomom liječe agresivnom metodom, odnosno totalnom tireoidektomijom. Ovaj pristup se, možda, ne bi trebao primijeniti u bolesnika čiji su tumori negativni na COX-2. Također, ovaj tip analize otvorio bi mogućnost liječenja takvih bolesnika inhibitorima COX-2 (na primjer celecoxib) koji su se do danas pokazali učinkoviti u prevenciji i liječenju nekih vrsta karcinoma (kolorektalni, karcinom usne šupljine, kože, jednjaka, nesitnostanični karcinom pluća).<sup>(125)</sup> Dobiveni rezultati ukazuju na potrebu za dodatnim istraživanjima biološkog ponašanja papilarnog mikrokarcinoma štitne žlijezde.

## 7.ZAKLJUČCI

Na temelju prikazanih rezultata dobivenih na istraživanim uzorcima papilarnog karcinoma 130 bolesnika i dosadašnjih spoznaja o papilarnom karcinomu i istraživanim proteinima nm23-H1 i COX-2 može se zaključiti:

1. proteini nm23-H1 i COX-2 su izraženi u velikom broju papilarnih karcinoma štitnjače; nm23-H1 u 128 (98,4%), COX-2 u 123 (94,6%)
2. većina tumora s izraženim COX-2 pokazuje izraženost i nm23-H1 ( $P < 0,01$ )
3. izraženost nm23-H1 i COX-2 u papilarnom karcinomu nije povezana s agresivnim ponašanjem papilarnog karcinoma
4. izraženost COX-2 u papilarnom mikrokarcinomu je povezana s prisustvom metastaza u regionalnim limfnim čvorovima ( $P = 0,017$ ) što se povezuje s agresivnijim ponašanjem tumora
5. izraženost COX-2 u papilarnom karcinomu štitnjače nije povezana s limfocitnim upalnim infiltratom u tkivu tumora
6. prisutnost limfocitnog upalnog infiltrata u papilarnom karcinomu povezana je s tireoiditisom u okolnom tkivu netumora štitnjače ( $P < 0,01$ )
7. izraženost nm23-H1 i COX-2 mogla bi imati važnost u razlikovanju pojedinih histoloških podtipova tumora (medijan izraženosti nm23-H1 veći je u klasičnom i folikularnom podtipu papilarnog karcinoma u odnosu na ostale podtipove ( $P = 0,044$ ), a medijan izraženosti COX-2 veći je u folikularnom podtipu papilarnog karcinoma u odnosu na difuzno-sklerozirajući podtip papilarnog karcinoma ( $P = 0,014$ ))

## 8.SAŽETAK

Papilarni karcinom štitnjače je epitelni tumor koji se najčešće javlja u mlađih žena. Iako ima dobru prognozu, postoji manja skupina bolesnika s tumorom agresivnijeg ponašanja. Dosadašnjim se istraživanjima nije uspjela izdvojiti agresivnija skupina tumora, iako je pokazano da su dob, veličina tumora, lokalna invazivnost tumora, metastaze u regionalnim limfnim čvorovima i udaljene metastaze, u ovim tumorima, neovisni prognostički čimbenici.

Gen *nm23* pripada skupini tumor supresorskih gena, a COX-2 je enzim izražen na mjestima upale i u različitim vrstama karcinoma. Oba su proteina odvojeno istraživana u tumorima štitnjače, a rezultati su, prema dosadašnjim studijama, oprečni. Njihova međusobna povezanost pronađena je u stanicama inficiranim virusom EBV u kojima je transkripcija COX-2 bila potaknuta signalnim putem NFκB, koji je ovisio o ispoljenosti *nm23*-H1.

U ovo su istraživanje bili uključeni uzorci tkiva papilarnog karcinoma dobiveni od 130 bolesnika, za koje su bile poznate dob, spol i veličina tumora. Uzorci su bili analizirani standardnom patohistološkom metodom kako bi se odredili slijedeći parametri: histološki podtip tumora, prisutnost limfocitnog upalnog infiltrata, prisutnost širenja tumora u okolno tkivo štitnjače, prisutnost dobroćudnih promjena u štitnjači, prisutnost metastaza u limfnim čvorovima. Metodom imunohistokemije je određena razina izraženosti proteina *nm23*-H1 i COX-2, kako bi se provjerila slijedeća hipoteza u skupini bolesnika s papilarnim karcinomom, kao i u skupini bolesnika s papilarnim mikrokarcinomom štitnjače, prisutnost enzima COX-2 i tumor supresorskog proteina *nm23*-H1 izdvojiti će manju skupinu bolesnika s biološki agresivnijim primarnim tumorom, u vrijeme postavljanja dijagnoze.

U većini je tumora reakcija izraženosti *nm23*-H1 i COX-2 srednje i jako pozitivna. U tumorima u kojima je izražen COX-2, izražen je i *nm23*-H1 ( $P < 0,001$ ). Izraženost *nm23*-H1 i COX-2 nije povezana s dobi i spolom bolesnika, veličinom tumora te širenjem tumora u okolno tkivo žlijezde i prisutnosti metastaza u regionalnim limfnim čvorovima. Medijan izraženost *nm23*-H1 značajno je veći u klasičnom i folikularnom histološkom podtipu papilarnog karcinoma u odnosu na ostale histološke podtipove ( $P = 0,044$ ), a medijan izraženosti COX-2 značajno je veći u folikularnom histološkom podtipu, u odnosu na difuzno-sklerozirajući podtip ( $P = 0,014$ ). Prisutnost limfocitnog

upalnog infiltrata u tumoru povezana je s prisutnosti tireoiditisa u okolnom tkivu štitnjače ( $P < 0,001$ ), ali nije povezana s izraženošću nm23-H1 i COX-2 u tkivu tumora. Međutim, izraženost COX-2 u papilarnom mikrokarcinomu povezana je s prisutnošću metastaza u regionalnim limfnim čvorovima ( $P = 0,017$ ).

Rezultati ovoga istraživanja ukazuju da postoji međusobna povezanost u izraženosti nm23-H1 i COX-2 u papilarnom karcinomu štitnjače. Iako razina njihove izraženosti ne pomaže u izdvajanju skupine agresivnijih papilarnih karcinoma, mogla bi biti korisna, u izdvajanju agresivnije skupine papilarnih mikrokarcinoma štitnjače.



## 9. SUMMARY

Papillary thyroid carcinoma is an epithelial tumor that frequently affects young women. Although it has an excellent prognosis, there is a small group of patients who present a tumor with a more aggressive behavior. So far, the research directed to the specific age and gender groups, histological variants, tumor diameter, intraglandular spread and the presence of metastases have not succeeded in definitely identifying the group of tumors with aggressive behavior, although some studies have shown the age, tumor diameter, tumor local invasiveness, metastases to regional lymph nodes and distant metastasis as independent prognostic factors.

*The nm23 gene* belongs to a group of tumor suppressors, whereas COX-2 is an enzyme, expressed at inflammation sites and in many different carcinomas. Both proteins have been separately studied in papillary thyroid cancer, and the obtained results were contradictory. However, it has been shown in vitro that COX-2 transcription depends on *nm23-H1* expression.

The hypothesis of this study was based on importance of *nm23-H1* and COX-2 expression in predicting a smaller group of patients with a biologically more aggressive primary tumor at the time of diagnosis. A total of 130 samples of papillary thyroid carcinoma tissue was analyzed in this study. The following parameters were analyzed: the tumor sub-type, the presence of lymphocyte inflammatory infiltrate, intraglandular dissemination, benign changes in the thyroid gland and regional metastases in lymph nodes. For detection of *nm23-H1* and COX-2, immunohistochemical staining have been performed with highly specific monoclonal antibodies.

Immunohistochemical analysis results show middle-strong and very positive staining for both proteins, in majority of tumors. The expression of COX-2 was always joined with *nm23-H1* positivity ( $P < 0,001$ ). The expression of *nm23-H1* and COX-2 is not related to the patient's age or gender, tumor diameter, intraglandular dissemination of the tumor and the presence of metastasis in regional lymph nodes. The *nm23-H1* median expression is significantly higher in the classical and follicular histological variant of papillary carcinoma, compared to other histological variants ( $P = 0,044$ ). On the other hand, the median COX-2 expression is significantly higher in the follicular histological variant, and decreased in the diffuse-sclerosing variant

( $P=0,014$ ). The presence of lymphocyte inflammatory infiltrate in the tumor is connected to the presence of thyroiditis in the surrounding, non-tumorous tissue of the thyroid gland ( $P<0,001$ ), but it does not relate to the expression of nm23-H1 and COX-2 in the tumorous tissue. Finally, COX-2 expression in papillary microcarcinoma is related to the metastases to regional lymph nodes ( $P=0,017$ ).

The results of this research show that there is relation in the expression of nm23-H1 and COX-2 in the papillary carcinoma of the thyroid gland, particularly with respect to histological sub-variants. Although, their expression does not help in identifying the group of more aggressive papillary carcinomas, it could help in identifying the group of more aggressive papillary thyroid microcarcinoma.

## 10. LITERATURA

1. Krmpotić-Nemanić J. Anatomija čovjeka. 5. izdanje. Zagreb: Medicinska naklada, 1993.
2. Netter FH. Atlas of Human Anatomy. 5 izdanje. New Jersey: CIBA-GEIGY Corporation, 1996.
3. Sadler TW. Langmanova medicinska embriologija. Prema 7. američkom izdanju. Zagreb: Školska knjiga, 1996.
4. Junqueira LC i sur. Osnove histologije. Prema 7. američkom izdanju. Zagreb: Školska knjiga, 1995.
5. Barnes L. Surgical pathology of the head and neck. 3. izdanje. New York: Informa Healthcare USA, 2009.
6. Damjanov I i sur. Patologija. 2. izdanje. Zagreb: Medicinska naklada, 2008.
7. Berger SA, Zonszein J, Villamena P, Mittman N. Infectious diseases of the thyroid gland. Rev Infect Dis 1983;5:108-22.
8. Hazard JB. Thyreoiditis. A review, II. Am J Clin Pathol 1955;25:289-98, 399-426.
9. Volpe R. Etiology, pathogenesis, and clinical aspects of thyreoiditis. Pathol Annu 1978;13:399-412.
10. Frank TS, LiVolsi VA, Connor AM. Cytomegalovirus infection of the thyroid in immunocompromised adults. Yale J Biol Med 1987; 60:1-8.
11. Guttler R, Singer PA, Axline SG, Greaves TS, McGill JJ. *Pneumocystis carinii* thyroiditis. Report of three cases and review of the literature. Arch Intern Med 1993;153:393-6.
12. Miyauchi A, Matsuzuka F, Kuma K, Takai S. Piriform sinus fistula. An underlying abnormality common in patients with acute suppurative thyroiditis. World J Surg 1990;14:400-5.
13. Rossiter JL, Topf P. Acute suppurative thyroiditis with bilateral piriform sinus fistulae. Otolaryngol Head Neck Surg 1991;105:625-8.
14. Skuza K, Rapaport R, Fieldman R, Goldstein S, Marquis J. Recurrent acute suppurative thyroiditis. J Otolaryngol 1991;20:126-9.

15. Singer PA. Thyroiditis. Acute, subacute and chronic. *Med Clin North Am* 1991;75:61-77.
16. Stein AA, Hernandez I, McClintock JC. Subacute granulomatous thyroiditis. *Ann Surg* 1961;153:149-156.
17. Carney JA, Moore SB, Northcutt RC, Woolner LB, Stillwell GK. Palpation thyroiditis (multifocal granulomatous folliculitis). *Am J Clin Pathol* 1975;64:639-47.
18. Sachs MK, Dickinson G, Amazon K. Tuberculous adenitis of the thyroid mimicking subacute thyroiditis. *Am J Med* 1988;85:573-5.
19. Karlish AJ, MacGregor GA. Sarcoidosis, thyroiditis and Addison's disease. *Lancet* 1970;2:330-3.
20. Mizukami Y, Nonomura A, Michigishi T, Ohmura K, Matsubara S, Noguchi M. Sarcoidosis of the thyroid gland manifested initially as thyroid tumor. *Pathol Res Pract* 1994;190:1201-5.
21. Dayan CM, Daniels GH. Chronic autoimmune thyroiditis. *N Engl J Med* 1996;335:99-107.
22. Huang W, Kukes GD. Hashimoto's thyroiditis: an organ-specific autoimmune disease – pathogenesis and recent developments. *Lab Invest* 1999;79:1175-80.
23. Pearce EN, Farwell AP, Braverman LE. Thyroiditis. *N Engl J Med* 2003;348:2646-55.
24. Saravanan P, Dayan CM. Thyroid autoantibodies. *Endocrinol Metab Clin North Am* 2001;30:315-37.
25. Aichinger G, Fill H, Wick G. In situ immune complexes, lymphocyte subpopulations, and HLA-DR-positive epithelial cells in Hashimoto thyroiditis. *Lab Invest* 1985;52:132-40.
26. Barbesiono G, Chiovato L. The genetics of Hashimoto's disease. *Endocrinol Metab Clin North Am* 2000;29:357-74.
27. Roman SH, Greenberg D, Rubinstein P, Wallenstein S, Davies TF. Genetics of autoimmune thyroid disease. Lack of evidence for linkage to HLA within families. *J Clin Endocrinol Metab* 1992;74:496-503.
28. Rosai J. Kirurška patologija. Prijevod 9. američkog izdanja. Zagreb: Školska knjiga, 2010.

29. Schwaegerle SM, Bauer TW, Esselstyn CB. Riedel's thyroiditis. *Am J Clin Pathol* 1988;90:715-22.
30. Comings DE, Skubi KB, Van Eyes J, Motulsky AG. Familial multifocal fibrosclerosis. *Ann Intern Med* 1967;66:884-92.
31. Lever EG, Medeiros-Neto GA, De Groot LJ. Inherited disorders of thyroid metabolism. *Endocr Rev* 1983;4:213-39.
32. DeLellis RA, Lloyd RV, Heitz PU, Eng C. World Health Organization Classifications of Tumours: Pathology and Genetics of Tumours of Endocrine Organs. Lyon (FR): IARC Press; 2004. p. 50-66.
33. Toniato A, Boshin I, Casara D, Mazzarotto R, Rubello D, Pelizzo M. Papillary thyroid carcinoma: factors influencing recurrence and survival. *Ann Surg Oncol* 2008;15:1518-22.
34. Spriano G, Ruscito P, Pellini R, Appetecchia M, Roselli R. Pattern of regional metastases and prognostic factors in differentiated thyroid carcinoma. *Acta Otorhinolaryngol Ital* 2009;29:312-6.
35. Ito Y, Miyauchi A. Prognostic factors and therapeutic strategies for differentiated carcinoma of the thyroid. *Endocr J* 2009;56:177-92.
36. Jung TS, Kim TY, Kim KW, i sur. Clinical features and prognostic factors for survival in patients with poorly differentiated thyroid carcinoma and comparison to the patients with the aggressive variants of papillary thyroid carcinoma. *Endocr J* 2007;54:265-74.
37. Damjanov I i sur. *Patologija*. 3. izdanje. Zagreb: Medicinska naklada, 2011.
38. Knudson AG Jr. Mutation and cancer: statistical study of retinoblastoma. *Proc Natl Acad Sci U S A* 1971;68:820-3.
39. Gandhi M, Evdokimova V, Nikiforov YE. Mechanisms of chromosomal rearrangements in solid tumors: the model of papillary thyroid carcinoma. *Mol Cell Endocrinol* 2010; 321:36-43.
40. Viglietto G, Chiappetta G, Martinez-Tello FJ, i sur. RET/PTC oncogene activation is an early event in thyroid carcinogenesis. *Oncogene* 1995;11:1207-10.
41. Bongarzone I, Fugazzola L, Vigneri P, i sur. Age-related activation of the tyrosine kinase receptor protooncogenes RET and NTRK1 in papillary thyroid carcinoma. *J Clin Endocrinol Metab* 1996;81:2006-9.

42. Sugg SL, Ezzat S, Rosen IB, Freeman JL, Asa SL. Distinct multiple RET/PTC gene rearrangements in multifocal papillary thyroid neoplasia. *J Clin Endocrinol Metab* 1998;83:4116-22.
43. Fusco A, Chiappetta G, Hui P, i sur. Assessment of RET/PTC oncogene activation and clonality in thyroid nodules with incomplete morphological evidence of papillary carcinoma: a search for the early precursors of papillary cancer. *Am J Pathol* 2002;160:2157-67.
44. Wirtschafter A, Schmidt R, Rosen D, i sur. Expression of the RET/PTC fusion gene as a marker for papillary carcinoma in Hashimoto's thyroiditis. *Laryngoscope* 1997;107:95-100.
45. Di Pasquale M, Rothstein JL, Palazzo JP. Pathologic features of Hashimoto's-associated papillary thyroid carcinomas. *Hum Pathol* 2001;32:24-30.
46. Mechler C, Bounacer A, Suarez H, i sur. Papillary thyroid carcinoma: 6 cases from 2 families with associated lymphocytic thyroiditis harbouring RET/PTC rearrangements. *Br J Cancer* 2001;85:1831-7.
47. Sheils OM, O'Leary JJ, Uhlmann V, Luttich K, Sweeny EC. RET/PTC1 activation in Hashimoto thyroiditis. *Int J Surg Pathol* 2000;8:185-9.
48. Russell JP, Shinohara S, Melillo RM, Castellone MD, Santoro M, Rothstein JL. Tyrosine kinase oncoprotein, RET/PTC3, induces the secretion of myeloid growth and chemotactic factors. *Oncogene* 2003;22:4569-77.
49. Russell JP, Engiles JB, Rothstein JL. Proinflammatory mediators and genetic background in oncogene mediated tumor progression. *J Immunol* 2004;172:4059-67.
50. Pestell RG, Albanese C, Reutens AT, Segall JE, Lee RJ, Arnold A. The cyclins and cyclin-dependent kinase inhibitors in hormonal regulation of proliferation and differentiation. *Endocr Rev* 1999;20:501-34.
51. Khoo MLC, Freeman JL, Witterick IJ, i sur. Underexpression of p27/Kip in thyroid papillary microcarcinomas with gross metastatic disease. *Arch Otolaryngol Head Neck Surg* 2002;128:253-7.
52. Khoo MLC, Beasley NJP, Ezzat S, Freeman JL, Asa S. Overexpression of cyclin D1 and underexpression of p27 predict lymph node metastases in papillary thyroid carcinoma. *J Clin Endocrinol Metab* 2002;87:1814-8.
53. Dubois RN, Abramson SB, Crofford L, i sur. Cyclooxygenase in biology and disease. *FASEB J* 1998;12:1063-73.

54. Vane JR, Bakhle YS, Botting RM. Cyclooxygenases 1 and 2. *Annu Rev Pharmacol Toxicol* 1998;38:97-120.
55. Soslow RA, Dannenberg AJ, Rush D, i sur. COX-2 is expressed in human pulmonary, colonic, and mammary tumors. *Cancer* 2000;89:2637-45.
56. van Rees BP, Saukkonen K, Ristimaki A, i sur. Cyclooxygenase-2 expression during carcinogenesis in the human stomach. *J Pathol* 2002;196:171-9.
57. Zimmermann KC, Sarbia M, Weber AA, Borchard F, Gabbert HE, Schrör K. Cyclooxygenase-2 expression in human esophageal carcinoma. *Cancer Res* 1999;59:198-204.
58. Tucker ON, Dannenberg AJ, Yang EK, i sur. Cyclooxygenase-2 expression is up-regulated in human pancreatic cancer. *Cancer Res* 1999;59:987-90.
59. Achiwa H, Yatabe Y, Hida T, i sur. Prognostic significance of elevated cyclooxygenase 2 expression in primary, resected lung adenocarcinomas. *Clin Cancer Res* 1999;5:1001-5.
60. Half E, Tang XM, Gwyn K, Sahin A, Wathen K, Sinicrope FA. Cyclooxygenase-2 expression in human breast cancers and adjacent ductal carcinoma in situ. *Cancer Res* 2002;62:1676-81.
61. Yoshimura R, Sano H, Masuda C, i sur. Expression of cyclooxygenase-2 in prostate carcinoma. *Cancer* 2000;89:589-96.
62. Kukarni S, Rader JS, Zhang F, i sur. Cyclooxygenase-2 is overexpressed in human cervical cancer. *Clin Cancer Res* 2001;7:429-34.
63. Mohammed SI, Knapp DW, Bostwick DG, i sur. Expression of cyclooxygenase-2 (COX-2) in human invasive transitional cell carcinoma (TCC) of the urinary bladder. *Cancer Res* 1999;59:5647-50.
64. Chang G, Boyle JO, Yang EK, i sur. Cyclooxygenase-2 expression is up-regulated in squamous cell carcinoma of the head and neck. *Cancer Res* 1999;59:991-4.
65. Denkert C, Kobel M, Berger S, i sur. Expression of cyclooxygenase 2 in human malignant melanoma. *Cancer Res* 2001;61:303-8.
66. Joki T, Heese O, Nikas DC, i sur. Expression of cyclooxygenase 2 (COX-2) in human glioma and in vitro inhibition by a specific COX-2 inhibitor, NS-398. *Cancer Res* 2000;60:4926-31.

67. Sheehan KM, Sheahan K, O'Donoghue DP, i sur. The relationship between cyclooxygenase-2 expression and colorectal cancer. *J Am Med Assoc* 1999;282:1254-7.
68. Salmenkivi K, Haglund C, Ristimäki A, i sur. Increased expression of cyclooxygenase-2 in malignant pheochromocytomas. *J Clin Endocrinol Metabol* 2001;86:5615-9.
69. Buskens CJ, van Rees BP, Sivula A, Arola J, Heikkila P. Prognostic significance of elevated cyclooxygenase-2 expression in patients with adenocarcinoma of the oesophagus. *Gastroenterology* 2002;122:1800-7.
70. Denkert C, Kobel M, Pest S, i sur. Expression of cyclooxygenase 2 is an independent prognostic factor in human ovarian carcinoma. *Am J Pathol* 2002;160:893-903.
71. Ristimäki A, Sivula A, Lundin J, Lundin M. Prognostic significance of elevated cyclooxygenase-2 expression in breast cancer. *Cancer Res* 2002;62:632-5.
72. Molina MA, Sitja-Arnau M, Lemoine MG, Frazier ML, Sinicrope FA. Increased cyclooxygenase-2 expression in human pancreatic carcinomas and cell lines: growth inhibition by nonsteroidal anti-inflammatory drugs. *Cancer Res* 1999;59:4356-62.
73. Grossman EM, Longo WE, Panesar N, Mazuski JE, Kaminski DL. The role of cyclooxygenase enzymes in the growth of human gall bladder cancer cells. *Carcinogenesis* 2000;21:1403-9.
74. Higashi Y, Kanekura T, Kanzaki T. Enhanced expression of cyclooxygenase (COX)-2 in human skin epidermal cancer cells: evidence for growth suppression by inhibiting COX-2 expression. *Int J Cancer* 2000;86:667-71.
75. Souza RF, Shewmake K, Beer DG, Cryer B, Spechler SJ. Selective inhibition of cyclooxygenase-2 suppresses growth and induces apoptosis in human esophageal adenocarcinoma cells. *Cancer Res* 2000;60:5767-72.
76. Fujita H, Koshida K, Keller ET, i sur. Cyclooxygenase-2 promotes prostate cancer progression. *Prostate* 2002;53:232-40.
77. Kamijo T, Sato T, Nagatomi Y, Kitamura T. Induction of apoptosis by cyclooxygenase-2 inhibitors in prostate cancer cell lines. *Int J Urol* 2001;8:S35-9.
78. Fosslie E. Review: molecular pathology of cyclooxygenase-2 in cancer induced angiogenesis. *Ann Clin Lab Sci* 2001;31:325-48.



79. Ryu HS, Chang KH, Yang HW, Kim MS, Kwon HC, Oh KS. High cyclooxygenase-2 expression in stage IB cervical cancer with lymph node metastasis or parametrial invasion. *Gyn Onc* 2000;76:320-5.
80. Costa C, Soares R, Reis-Filho JS, Leitao D, Amendoeira I, Schmitt FC. Cyclooxygenase-2 expression is associated with angiogenesis and lymph node metastasis in human breast cancer. *J Clin Pathol* 2002;55:429-34.
81. Specht MC, Tucker ON, Hocever M, Gonzalez D, Teng L, Fahey TJ3rd. Cyclooxygenase-2 expression in thyroid nodules. *J Clin Endocrinol Metab.* 2002;87:358-63.
82. Siironen P, Ristimäki A, Nordling S, Louhimo J, Haapiainen R, Haglund C. Expression of Cox-2 is increased with age in papillary thyroid cancer. *Histopathology* 2004;44:490-7.
83. Kim SJ, Lee J, Yoon JS, i sur. Immunohistochemical expression of COX-2 in thyroid nodules. *Korean J Int Med* 2003;18:225-9.
84. Ito Y, Yoshida H, Naakano K, i sur. Cyclooxygenase-2 expression in thyroid neoplasms. *Histopathology* 2003;42:492-7.
85. Cornetta AJ, Russell JP, Cunnane M, Keane WM. Cyclooxygenase-2 expression in human thyroid carcinoma and Hashimoto's thyroiditis. *Laryngoscope* 2002;11:238-42.
86. Nose F, Ichikawa T, Fujiwara M, Okayasu I. Up-regulation of cyclooxygenase-2 expression in lymphocytic thyroiditis and thyroid tumors: significant correlation with inducible nitric oxide synthase. *Am J Clin Pathol* 2002;117:546-51.
87. Siironen P, Louhimo J, Nordling S, i sur. Prognostic factors in papillary thyroid cancer: an evaluation of 601 consecutive patients. *Tumour Biol* 2005;26:57-64.
88. Lo CY, Lam KY, Leung PP, Luk JM. High prevalence of cyclooxygenase 2 in papillary thyroid carcinoma. *Eu J Endocrinol* 2005;152:545-50.
89. Kim KH, Kim SH, Kim SH, i sur. Cyclooxygenase-2 and inducible nitric oxide synthase expression in thyroid neoplasms and their clinicopathological correlation. *J Korean Med Sci* 2006;21:1064-9.
90. Kajita S, Ruebel KH, Casey MB, Lloyd RV. Role of COX-2, thromboxane A<sub>2</sub> synthase, and prostaglandin I<sub>2</sub> synthase in papillary thyroid carcinoma growth. *Mod Pathol* 2005;18:221-7.

91. Fuhrer D, Eszlinger M, Karger S, i sur. Evaluation of insulin-like growth factor II, cyclooxygenase-2, ets-1 and thyroid-specific thyroglobulin mRNA expression in benign and malignant thyroid tumours. *Eu J Endocrinol* 2005;152:785-90.
92. Lee KJ, Jung YS, Kim WH, Yoon HJ, Soh EY. Cyclooxygenase-2 expression in human thyroid disease. *J Endocrinol Invest* 2008;31:111-8.
93. Yoshida BA, Skoloff MM, Welch DR, Rinker-Schaeffer CW. Metastasis-suppressor genes: a review and perspective on an emerging field. *J Natl Cancer Inst* 2000;92:1717-30.
94. Steeg PS, Bevilacqua G, Kopper L, i sur. Evidence for a novel gene associated with low tumor metastatic potential. *J Natl Cancer Ins* 1988;80:200-4.
95. Rosengard AM, Krutzsch HC, Shearn A, i sur. Reduced Nm23/Awd protein in tumour metastasis and aberrant *Drosophila* development. *Nature* 1989;342:177-80.
96. Lacombe ML, Milon L, Munier A, Mehus JG, Lambeth DO. The human Nm23/nucleoside diphosphate kinases. *J Bioenerg Biomembr* 2000;32:247-58.
97. Ouatas T, Salerno M, Palmieri D, Steeg PS. Basic and translational advances in cancer metastasis: Nm23. *J Bioenerg Biomembr* 2003;35:73-9.
98. Sirotkovic-Skerlev M, Krizanac S, Kapitanovic S, Husnjak K, Unusic J, Pavelic K. Expression of c-myc, erb-2, erbB-2, p53 and nm23-H1 gene product in benign and malignant breast lesions: coexpression and correlation with clinicopathologic parameters. *Exp Mol Pathol* 2005;79:42-50.
99. Muller W, Schneiders A, Hommel G, Gabbert HE. Expression of Nm23 in gastric carcinoma: association with tumor progression and poor prognosis. *Cancer* 1998;83:2481-7.
100. Lee CS, Pirdas A, Lee MW. Immunohistochemical demonstration of the Nm23-H1 gene product in human malignant melanoma and Spitz nevi. *Pathology* 1996;28:220-4.
101. Kapitanovic S, Cacev T, Berkovic M, i sur. Nm23-H1 expression and loss of heterozygosity in colon adenocarcinoma. *J Clin Pathol* 2004;57:1312-8.

102. Zou M, Shi Y, Al-Sedairy S, Farid NR. High levels of Nm23 gene expression in advanced stage of thyroid carcinomas. *Br J Cancer* 1993;68:385-8.
103. Ferenc T, Lewinski A, Lange D, i sur. Analysis of Nm23-H1 protein immunoreactivity in follicular thyroid tumors. *Pol J Pathol* 2004;55:149-53.
104. Leone A, Seeger RC, Hong CM, i sur. Evidence for Nm23 RNA overexpression, DNA amplification and mutation in aggressive childhood neuroblastomas. *Oncogene* 1993;8:855-65.
105. Oda Y, Naka T, Takeshita M, Iwamoto Y, Tsuneyoshi M. Comparison of histological changes and changes in Nm23 and c-MET expression between primary and metastatic sites in osteosarcoma: a clinicopathologic and immunohistochemical study. *Hum Pathol* 2000;31:1709-16.
106. Szumilo J, Skomra D, Chibowski D, Dabrowski A, Wallner G, Maciejewski R. Immunoexpression of Nm23 in advanced esophageal squamous cell carcinoma. *Folia Histochem Cytobiol* 2002;40:377-80.
107. Luo W, Matsuo K, Nagayama Y, i sur. Immunohistochemical analysis of expression of nm23-H1/nucleoside diphosphate kinase in human thyroid carcinomas: lack of correlation between its expression and lymph node metastasis. *Thyroid* 1993;3:105-9.
108. Farley D, Eberhardt N, Grant C, i sur. Expression of a potential metastasis suppressor gene (nm23) in thyroid neoplasms. *World J Surg* 1993;17:615-21.
109. Royds J, Silcocks P, Rees R, Stephenson T. Nm23 protein expression in thyroid neoplasms. *Pathologica* 1994;86:240-3.
110. Zafon C, Obiols G, Castellvi J, i sur. Nm23-H1 immunoreactivity as a prognostic factor in differentiated thyroid carcinoma. *J Clin Endocrinol Metab* 2001;86:3975-80.
111. Kaul R, Verma SC, Murakami M, Lan K, Choudhuri T, Robertson ES. Epstein-Barr virus protein can upregulate cyclo-oxygenase-2 expression through association with the supressor of metastasis Nm23-H1. *J Virol* 2006;80:1321-31.
112. Chen WC, Lin MS, Zhang BF, i sur. Survey of molecular profiling during human colon cancer development and progression by immunohistochemical staining on tissue microarray. *World J Gastroenterol* 2007;13:699-708.

113. Wang LS, Chow KC, Wu YC, Lin TY, Li WY. Inverse expression of dihydrodiol dehydrogenase and glutathione-s-transferase in patients with esophageal squamous cell carcinoma. *Int J Cancer* 2004;111:246-51.
114. Remmele W, Schickentanz KH. Immunohistochemical determination of estrogen and progesterone receptor content in human breast cancer. Computer-assisted image analysis (QIC score) vs. subjective grading (IRS). *Pathol Res Pract* 1993;189:862-6.
115. Arora N, Scognamiglio T, Zhu B, Fahey TJ III. Do benign thyroid nodules have malignant potential? An evidence-based review. *World J Surg* 2008;32:1237-46.
116. Xing M. *BRAF* mutation in papillary thyroid cancer; pathogenic role, molecular bases, and clinical implications. *Endocr Rev* 2007;28:742-62.
117. Eschwege P, de Ledinghen V, Camilli T, i sur. Arachidonic acid and prostaglandins, inflammation and oncology. *Presse Med.* 2001;30:508-10.
118. Grivennikov S, Karin E, Terzic J, i sur. IL-6 and STAT3 are required for survival of intestinal epithelial cells and development of colitis associated cancer. *Cancer Cell* 2009;15:103-13.
119. Pacifico F, Leonardi A. Role of NF- $\kappa$ B in thyroid cancer. *Mol Cell Endocrinol* 2010;321:29-35.
120. Ott RA, McCall AR, McHenry C. The incidence of thyroid carcinoma in Hashimoto's thyroiditis. *Am Surg* 1987;53:442-5.
121. Okayasu I, Fujiwara M, Hara Y, Tanaka Y, Rose NR. Association of chronic lymphocytic thyroiditis and thyroid papillary carcinoma. A study of surgical cases among Japanese, and white and African Americans. *Cancer* 1995;76:2312-8.
122. Takahashi MH, Thomas GA, Williams ED. Evidence for mutual interdependence of epithelium and stromal lymphoid cells in a subset of papillary carcinomas. *Br J Cancer* 1995;72:813-7.
123. Park YJ, Kim YA, Lee YL, i sur. Papillary microcarcinoma in comparison with larger papillary thyroid carcinoma in *BRAF*<sup>V600E</sup> mutation, clinicopathological features, and immunohistochemical findings. *Head Neck* 2010;32:38-45.

124. Lee X, Gao M, Ji Y, et al. Analysis of differential BRAFV600E mutational status in high aggressive papillary thyroid microcarcinoma. *Ann Surg Oncol* 2009;16:240-5.
125. Michalowski J. COX-2 inhibitors: cancer trials test new uses for pain drug. *J Natl Cancer Inst* 2002;94:248-9.

## 11. ŽIVOTOPIS

Rođena sam 24. srpnja 1977. godine u Zagrebu. Osnovnu školu i prirodoslovno-matematičku XV. gimnaziju u Zagrebu završila sam s odličnim uspjehom. Studirala sam na Medicinskom Fakultetu Sveučilišta u Zagrebu u razdoblju od 1996-2002. U akademskoj godini 2000/01 dobila sam Rektorovu nagradu za rad iz područja Patologije pod vodstvom prof.dr.sc. Božene Šarčević, te s odličnim uspjehom diplomirala 28. lipnja 2002. godine. U razdoblju od 2002-2003. odradila sam obvezni pripravnički staž i 25. rujna 2003. godine položila stručni ispit.

Od 02. veljače 2003. godine zaposlena sam na radnom mjestu znanstveni novak-asistent na Katedri za patologiju Medicinskog fakulteta Sveučilišta u Zagrebu. U razdoblju od 2003-2007. godine pohađala sam znanstveni poslijediplomski studij „Biomedicina i zdravstvo“ te 2007/08 specijalistički poslijediplomski studij „Patologija“ na Medicinskom Fakultetu u Zagrebu. Odradila sam specijalizaciju iz patološke anatomije i 27. svibnja 2010. godine uspješno položila specijalistički ispit.

Član sam Hrvatske liječničke komore, Društva za patologiju i sudsku medicinu pri Hrvatskom liječničkom zboru i Hrvatskog katoličkog liječničkog društva.

Udana sam i majka sam dvoje djece.