

Istraživanje anatomskih odnosa stražnje lubanjske jame i kranio cervikalnoga prijelaza u bolesnika s Chiari malformacijom tipa jedan

Barl, Petar

Doctoral thesis / Disertacija

2023

Degree Grantor / Ustanova koja je dodijelila akademski / stručni stupanj: **University of Zagreb, School of Medicine / Sveučilište u Zagrebu, Medicinski fakultet**

Permanent link / Trajna poveznica: <https://um.nsk.hr/um:nbn:hr:105:790121>

Rights / Prava: [In copyright](#) / [Zaštićeno autorskim pravom.](#)

Download date / Datum preuzimanja: **2024-09-19**



Repository / Repozitorij:

[Dr Med - University of Zagreb School of Medicine Digital Repository](#)



**SVEUČILIŠTE U ZAGREBU
MEDICINSKI FAKULTET**

Petar Barl

**Istraživanje anatomskih odnosa
stražnje lubanjske jame i
kraniocervikalnoga prijelaza
u bolesnika s
Chiari malformacijom tipa jedan**

DISERTACIJA



Zagreb, 2023.

SVEUČILIŠTE U ZAGREBU
MEDICINSKI FAKULTET

Petar Bari

**Istraživanje anatomske odnose
stražnje lubanjske jame i
kraniocervikalnoga prijelaza
u bolesnika s
Chiari malformacijom tipa jedan**

DISERTACIJA

Zagreb, 2023.

Disertacija je izrađena u Klinici za neurokirurgiju Kliničkog bolničkog centra Zagreb.

Voditelji rada:

Prof. dr. sc. Josip Paladino

Doc. dr. sc. David Ozretić

Najveća hvala majci Franciki na ljubavi, strpljenju, razumjevanju. Bez tebe nikada ne bih bio takav kakav jesam.

Zahvaljujem se mentoru i učitelju prof. dr. sc. Josipu Paladinu.

Zahvaljujem se komentoru doc. dr. sc. Davidu Ozretiću.

Zahvaljujem se prof. dr. sc. Anji Jazbec.

Zahvaljujem se dr. sc. Liviji Šimičević.

Zahvaljujem se dr. sc. Jakobu Nemiru.

Zahvaljujem se dr. sc. Ivanu Domazetu.

Zahvaljujem se kolegama i prijateljima s Klinike za neurokirurgiju.

SADRŽAJ

Popis oznaka i kratica	i
1. UVOD I SVRHA RADA	1
1.1. Anatomija lubanjske osnovice.....	1
1.1.1. Sfenoidna kost i sfenoidni sinus	2
1.1.2. Klivus.....	4
1.1.3. Veliki zatiljačni otvor (<i>foramen magnum</i>).....	5
1.1.4. Angulacija lubanjske osnovice.....	7
1.2. Tentorij.....	8
1.2.1. Incizura tentorija	9
1.3. Stražnja lubanjska jama.....	11
1.3.1. Arterije stražnje lubanjske jame.....	13
1.3.2. Venski sustav stražnje lubanjske jame.....	14
1.3.3. Cisterne stražnje lubanjske jame.....	16
1.3.4. Mali mozak (<i>cerebellum</i>)	18
1.3.5. Moždano deblo (<i>truncus cerebri</i>)	20
1.4. Kranio-cervikalni spoj.....	21
1.4.1. Prvi vratni kralježak (<i>atlas</i> [CI]).....	21
1.4.2. Drugi vratni kralježak (<i>aksis</i> [CII]).....	22
1.4.3. Zglobne strukture i ligamenti vratne kralježnice.....	22
1.5. Chiari malformacije.....	24
1.5.1. Povijest.....	26
1.5.2. Patofiziologija nastanka Chiari malformacija	27
1.5.3. Klasifikacija Chiari malformacija	30
1.6. Neurokirurški pristupi u stražnju lubanjsku jamu i na kranio-cervikalni prijelaz.....	32
1.6.1. Stražnji pristupi	32
1.6.2. Lateralni pristupi	33
1.6.3. Prednji pristupi	34
1.7. Neurokirurški zahvati za liječenje Chiari malformacije tipa jedan	35
1.8. Svrha rada.....	39
2. HIPOTEZA.....	40

3. CILJEVI RADA	41
3.1. Opći cilj	41
3.2. Specifični ciljevi	41
4. MATERIJALI I METODE	42
4.1. Ispitanici	42
4.2. Metode.....	42
4.2.1. Mjerenja kuteva, duljina i distanci (Radiološka studija – MR)	42
4.3. Statistička analiza	58
5. REZULTATI.....	59
5.1. Usporedba mjerenja kuteva, duljina i distanci u bolesnika s Chiari I malformacijom i kontrolne skupine zdravih ispitanika.....	59
5.2. Korelacije mjerenih varijabli	73
5.3. Regresijski modeli i test adekvatnosti modela.....	89
6. RASPRAVA	95
7. ZAKLJUČCI.....	105
8. SAŽETAK.....	109
9. SUMMARY.....	111
10. POPIS LITERATURE	112
11. ŽIVOTOPIS.....	124

Popis oznaka i kratica

ACA	prednja cerebralna arterija, engl. <i>anterior cerebral artery</i>
AICA	prednja donja cerebelarna arterija, engl. <i>anterior inferior cerebellar artery</i>
BA	bazilarna arterija
B-O	basion – opisthion udaljenost
cm	centimetar
CT	kompjuterska tomografija, engl. <i>computed tomography</i>
D-C	udaljenost vrha densa aksisa od Chamberleinove linije
D-Mc	udaljenost vrha densa aksisa od McRaeove linije
L-D-P-K	udaljenost između lijevog i desnog spoja piramide i klivusa
L-D-TS-SS	udaljenost između lijevog i desnog spoja transverzalnog i sigmoidnog sinusa
L-D-USO	udaljenost između lijevog i desnog spoja stražnjeg ruba unutarnjeg slušnog otvora
MCA	srednja cerebralna arterija, engl. <i>middle cerebral artery</i>
mm	milimetar
MR	magnetska rezonanca
P-B	pons – basiona udaljenost
PCA	stražnja cerebralna arterija, engl. <i>posterior cerebral arteries</i>
PICA	stražnja donja cerebelarna arterija, engl. <i>posterior inferior cerebellar artery</i>
SCA	gornja cerebelarna arterija, engl. <i>superior cerebellar artery</i>
SF kut	sfenoidni kut
VA	vertebralna arterija
VP	ventrikuloperitonealna drenaža
T-A	udaljenost najniže točke cerebelarnih tonzila od gornjeg prednjeg luka atlasa
T-B	tentorij – basion udaljenost
TB kut	tentorij – basion kut
T-Mc	udaljenost najniže točke cerebelarnih tonzila od McRaeove linije
TPFM	transverzalni promjer foramena magnuma

1. UVOD I SVRHA RADA

Anatomske karakteristike i strukture stražnje lubanjske jame i kranio-cervikalnoga prijelaza poznate su kroz stoljeća istraživanja ljudske anatomije. Individualni razvoj stražnje lubanjske jame i kranio-cervikalnoga prijelaza te angulacije lubanjske osnovice je razlog brojnih anatomskih varijacija. Nakon prvih anatomskih istraživanja koja su se radila na kadaverima, slijedio je razvoj dijagnostičkih metoda rendgena, kompjuterske tomografije s uvidom u koštane strukture, pa sve do otkrića magnetske rezonance i razvijenih kompjuterskih progama za obradu slikovne dijagnostike te je time uvid u patologiju postao puno detaljniji. Te metode pružaju mogućnost temeljitog proučavanja anatomskih struktura, veličina i međuodnosa pa samim time bolji uvid u nastanak malformacija i patoloških stanja.

Chiari malformacija se nalazi u skupini kranio-spinalnih malformacija. Zahvaljujući austrijskom patologu prof. Hansu Chiariu ta je malformacija prvi puta opisana u 19. stoljeću. Iako patogeneza i točan uzrok Chiarijeve malformacije nije još uvijek do razjašnjen, postoje brojne teorije kojima se nastoji objasniti mehanizam njezina nastanka. Neke od povijesnih teorija su premali intrakranijalni prostor, hidrocefalus, poremećaj u protoku likvora kao uzroku nastanka kompresije u razini velikog zatiljačnog otvora.

Anatomske strukture stražnje lubanjske jame i kranio-cervikalnoga prijelaza pokazuju vrlo složene međuodnose, posebice pri formiranju pregiba lubanjske osnovice i utjecaju na formiranje stražnje lubanjske jame i kranio-cervikalnoga prijelaza. Navedeni entiteti zahtijevaju detaljnija proučavanja i istraživanja zbog boljeg razumijevanja međuovisnosti, te u konačnici radi boljeg odabira najpovoljnijeg kirurškog pristupa u navedenu regiju jer bolje poznavanje anatomskih odnosa daje mogućnost odabira najpovoljnijeg kirurškog pristupa određenoj patologiji kod svakog bolesnika.

1.1. Anatomija lubanjske osnovice

Koštana osnova stražnje lubanjske jame sastoji se od dijelova temporalne, parijetalne, sfenoidne i okcipitalne kosti. Okcipitalnu kost anatomski čine tri dijela, bazilarni, skvamozni i dva lateralna dijela na kojem su smješteni okcipitalni kondili. Bazalni dio s dijelom sfenoidne kosti tvori klivus, skvamozni koji čini stražnji dio foramena magnuma te okcipitalni koji sadrži okcipitalne kondile s lateralne strane. Okcipitalni kondili se uzglobljuju s gornjim zglobnim plohama prvog vratnog kralježka atlasa koji je vezan s dva zglobna sustava s

drugim vratnim kralježkom aksisom. Na taj je način kranijum povezan s vratnim segmentom kralježnice.

Unutar stražnje lubanjske jame nalaze se složeni anatomske odnosi ispod tentorija koji razdvaja supratentorijski od infratentorijskog prostora. Tentorij sadrži otvor (incizuru) kroz koju ta dva prostora komuniciraju. Ispod tentorija se nalazi mali mozak sa središnjim dijelom te dvijema hemisferama i tonzilama. U stražnjoj lubanjskoj jami nalazi se moždano deblo koji se anatomske sastoji od mezencefalona, ponsa te medule oblongate koja se u razini velikog zatiljačnog otvora nastavlja u vratni segment medule spinalis. Između moždanog debela i maloga mozga nalazi se četvrta mozgovna klijetka kroz koju komunicira cerebrospinalni likvor iz supratentorijskog prostora prema spinalnom kanalu. Također ovdje se nalaze subarahnoidalni likvorski prostori u obliku cisterna kroz koje prolaze živčane i vaskularne strukture. U navedenoj regiji se nalaze izlazišta od trećeg do dvanaestog kranijalnog živca, te vertebralne arterije koje ulaze u intraduralni prostor kroz atlantookcipitalnu membranu i spajaju se u arteriju basilaris. *Arterija basilaris* se grana u ogranke koji se spajaju sa supratentorijskom cirkulacijom.

Središnja jedinica lubanjske osnovice, klivus, nastaje spajanjem sfenoidne s okcipitalnom kosti. Proces angulacije lubanjske osnovice događa se u tijelu sfenoidne kosti, što ukazuje na utjecaj klivusa na formiranje fleksije lubanjske osnovice, ali isto tako i na formiranje velikog zatiljačnog otvora jer je sastavni dio foramina magna. Na kut prednje lubanjske osnovice utječe i pneumatizacija sfenoidne kosti koja može sezati i u područje klivusa. Ovaj proces nastanka angulacije lubanjske osnovice, koji je posljedica uspravnog stava čovjeka, a započinje još u intrauterinom razdoblju, nije dovoljno istražen kao niti utjecaj angulacije lubanjske osnovice na konačno formiranje stražnje lubanjske jame, odnosno kranio-cervikalnoga prijelaza.

1.1.1. Sfenoidna kost i sfenoidni sinus

Sfenoidna kost čini središnji dio lubanjske osnovice. Sadrži tijelo, dva mala, dva velika krila te dva pterigoidna nastavka. Tijelo sfenoidne kosti čini njen središnji dio, dva mala krila pružaju se s gornjega i lateralnoga dijela tijela sfenoidne kosti. Dva velika krila pružaju se prema naprijed s donjeg dijela tijela sfenoidne kosti te formiraju slobodan rub sfenoidnoga grebena koji dijeli frontalni od temporalnog mozgovnog režnja. Pterigoidni nastavci spuštaju se prema dolje izravno iz tijela sfenoidne kosti. U središnjem dijelu sfenoidne kosti nalazi se hipofizarna jama, sprijeda omeđena tuberkulumom sele, a straga dorzumom sele (1). Na gornjoj površini malih krila sfenoidne kosti nalazi se stražnja strana

frontalnoga (čeonog) režnja, *girus rektus* te olfaktorni put. Na stražnjoj površini velikih krila sfenoidne kosti sa svake strane leži jedan dio temporalnoga režnja, dok se *mezencefalom* i *pons* nalaze iznad klivalnoga dijela. U sfenoidnoj kosti nalazi se nekoliko otvora: optički kanal, gornja orbitalna fisura, *foramen rotundum*, *foramen ovale* kroz koje prolaze važne živčane strukture (1). Sfenoidna kost ima važne odnose s arterijskim i venskim sustavom. U središnjem dijelu sa svake se strane nalazi karotidna arterija, dok paralelno sa sfenoidnim grebenom velikog krila prolazi srednja mozgovna arterija (arterija karotis medija). Iznad klivusa leži basilarna arterija, dok se iznad tijela sfenoidne kosti nalazi Wilisijev arterijski krug. Kavernozi sinus predstavlja najbitniju strukturu venskoga sustava vezanog za sfenoidnu kost (1,2).

Kod morfologije sfenoidne kosti bitnu strukturu predstavlja veličina i oblik sfenoidnoga sinusa koji se nalazi u tijelu sfenoidne kosti i čini njezinu pneumatizaciju. Sfenoidni sinus smješten je iznad kavernoznog sinusa, kavernozih segmenata karotidne arterije, optičkih i trigeminalnih živaca. Sfenoidni sinus također odvaja hipofizu od nosne šupljine. Veličina i oblik sfenoidnoga sinusa jako su varijabilni (3), a prema istraživanjima ovaj sinus je i najvarijabilniji prostor u ljudskom tijelu (4). Formira se u četvrtom mjesecu intrauterinoga razvoja. Prilikom rođenja nije u potpunosti razvijen te ne pokazuje znakove pneumatizacije (3,5). Pneumatizacija se razvija s godinama, započinje sprijeda prema unatrag te može sezati i do velikog zatiljačnog otvora, obično započinje oko sedme godine života te završava za vrijeme puberteta (4,6,7). Prosječni volumen sfenoidnoga sinusa kod odraslih iznosi 7,5 mL (4). *Congdon* je 1920. godine prvi predstavio pneumatizaciju sfenoidnoga sinusa u odnosu na selu turciku, te ga podijelio na tri tipa: konhalni (I), preselarni (II) i selarni (III) (4). Kasnije *Hardy* dodaje i postselarni tip (IV) koji je podijelio na IVA i IVB ovisno o stupnju pneumatizacije dorzuma sele i stražnjega klinoidnog segmenta (4). Statistički, najčešći tip pneumatizacije je tip III odnosno selarni tip. Kod žena najčešći je selarni tip, dok je kod muškaraca najčešći tip IVA odnosno postselarni tip u kojega pneumatizacijom nisu zahvaćeni dorzum sele i stražnji klinoidni nastavak. Konhalni tip sfenoidnog sinusa najčešći je u dječjoj dobi do 12. godina života.

Važnost anatomskih struktura za neurokirurški pristup

Anatomski oblik sfenoidnoga sinusa naročito je bitan u planiranju kirurških pristupa u selarnu, supraselarnu i paraselarnu regiju. Različiti oblici pneumatizacije sfenoidnoga sinusa posebno su važni pri transsfenoidnom pristupu na lubanjsku osnovicu. Ovisno o vrsti i tipu pneumatizacije te veličini sfenoidnoga sinusa određuje se i način pristupa patološkim

supstratima. Razvojem endoskopa i endoskopske neurokirurgije u današnje se vrijeme na lubanjsku osnovicu sve više pristupa transsfenoidnim putem pomoću endoskopa. Kod klinoidnoga tipa sfenoidnog sinusa, zbog pneumatizacije klivusa transsfenoidalnim pristupom moguće je pristupiti u stražnju lubanjsku jamu (8). Zbog brojnih varijacija sfenoidne kosti te sukladno tomu i tipova sfenoidnoga sinusa od izuzetne je važnosti individualan pristup svakom pacijentu pri planiranju najpovoljnijeg kirurškog postupka.

1.1.2. Klivus

Klivus kao ključna jedinica baze lubanje utječe na formiranje angulacije baze lubanje, ali i na formiranje velikog zatiljačnog otvora. Taj proces započinje još u intrauterinom razdoblju. Klivus se formira straštavanjem sfenoidne i okcipitalne kosti u području sfenookcipitalne brazde. Seže od dorzuma sele do foramena magnuma (velikog zatiljačnog otvora), a lateralno je odvojen od petroznog dijela temporalne kosti petroklivalnom fisurom koja se proteže od foramena laceruma do jugularnog foramena (9). Na klivusu su vidljivi prednji, srednji i donji klinoidni nastavak. Prednji klinoidni nastavak nalazi se na medijalnom dijelu malog krila sfenoidne kosti, srednji klinoidni nastavak bočno na tuberkulumu sele, a donji klinoidni nastavak čini gornju i lateralnu granicu dorzuma sele. Dorzum sele se dalje nastavlja u klivus, čiji gornji segment formira sfenoidna kost dok donji segment formira okcipitalna kost (1).

Klivus se djeli na tri dijela: gornji, srednji i donji. Gornji dio se nalazi ispod razine dna sele, a iznad Dorellovog kanala. Središnji dio se proteže ispod Dorellova kanala do razine dna trupa sfenoidne kosti i medijalnog završetka jugularnog foramena. Donji se dio nalazi od razine dna sfenoidne kosti odnosno jugularnog foramena do foramena magnuma.

Važnost anatomskih struktura za neurokirurški pristup

Ovisno na koji dio klivusa operacijom pristupimo, možemo sukladno tomu prikazati različite anatomske strukture stražnje lubanjske jame (10,11). Eustahijeva cijev, foramen lacerum te paraklinoidni segment unutarnje karotidne arterije čine lateralnu granicu kod pristupa s vanjske strane klivusa. Basilarni venski pleksus u području klivusa čest je uzrok krvarenja kod transklivalnog pristupa. Tvrdna mozgovna ovojnica koja oblaže klivus vaskularno je opskrbljena stražnjom klivalnom arterijom koja je ogranak meningohipofizealnog debla (trunkusa). Navedena arterija često vaskularno opskrbljuje meningeome ili ostale ekstraduralne lezije u navedenoj regiji (10). Prilikom pristupa na klivus potrebno je voditi računa o šestom mozgovnom živcu, abducensu, koji prolazi kroz Dorellov kanal ispod sfenopetroznoga (Gruberovoga) ligamenta i nalazi se u gornjem segmentu klivusa, te ulazi u

kavernozni sinus (12). Transklivalni pristup omogućuje nam prikaz anatomskih struktura od moždanoga debla do kranocervikalnoga prijelaza. Otvaranjem dure u gornjem dijelu klivusa prikazuje se gornji dio ponsa, bazilarna arterija, III, V i VI kranijalni živac, gornja cerebelarna te stražnja cerebralna arterija (13). Otvaranjem tvrde mozgovne ovojnice u srednjem dijelu klivusa prikazuje se donji dio ponsa, basilarna arterija, VI, VII i VIII kranijalni živac, početak prednje donje cerebelarne arterije i donji petrozni sinus (11). Otvaranjem tvrde mozgovne ovojnice u donjem dijelu klivusa prikazuje se vertebralna arterija, proksimalni dio stražnje cerebelarne arterije, prednja medularna vena, IX i XII kranijalni živac te olive i piramidni put (13,14).

Na oblik i položaj klivusa utječe i različita pneumatizacija sfenoidnoga sinusa, te se kod klivalnoga oblika sfenoidnoga sinusa može naći vrlo tanka kost kao granica prema tvrdoj mozgovnoj ovojnici odnosno intraduralnom prostoru. U takvim slučajevima u tijeku operacije potrebno je biti oprezan jer može doći do oštećenja basilarne arterije i važnih anatomskih struktura. S obzirom da se klivus formira i od okcipitalne kosti, čini bitnu strukturu u području foramena magnuma i kranocervikalnoga prijelaza te spoja s prva dva kralježka vratne kralježnice. Klivus u području distalnoga završetka formira u središnjoj liniji prednji rub foramena magnuma koji se zove *basion*. *Basion* je bitna središnja stuktura kroz koju prolaze linije koje su važne za određivanje anatomskih odnosa. Mc Raeova linija spaja *basion* s opisthionom koji pak čini stražnji rub foramena magnuma u središnjoj liniji. Wackenhaimova linija ili klivus kanal linija također prolazi kroz *basion* (2).

Klivus kao važna anatomska odrednica lubanjske osnovice predstavlja često sijelo primarnih i sekundarnih tumorskih procesa poput chordoma, chondrosarkoma, meningeoma, švanoma, metastaza ili pak zbog razvijenog venskoga spleta često sijelo upalnih zbivanja. U današnje se vrijeme na većinu patoloških procesa klivusa pristupa endoskopski transsfenoidnim ili transoralnim pristupom.

1.1.3. Veliki zatiljačni otvor (*foramen magnum*)

Foramen magnum ili veliki zatiljačni otvor je otvor u okcipitalnoj kosti koja se anatomski sastoji od tri dijela. Skvamozni dio, formira stražnji dio foramena magnuma, bazalni (klivalni) dio, koji formira prednji dio te kondilarnog, koji spaja svkamozni i klivalni dio te čini postranični dio foramena magnuma. Sukladno tome stražnji pristup usmjeren je preko skvamoznoga dijela, prednji preko klivalnoga, dok na kondilarni dio koji uključuje okcipitalne kondile, hipoglosalni kanal, te stažnji rub jugularnoga foramena pristupa preko „*far lateral*“ pristupa (1). Vanjski dio skvamoznoga dijela okcipitalne kosti konveksnoga je

oblika. Prema gore se spaja s parijetalnom kosti lambdoidnom suturom, a na donjem dijelu s mastoidom temporalne kosti okcipitomastoidnom suturom. Vanjska konveksna površina skvamozne kosti sadrži nekoliko izbočina za koja se hvataju mišići vrata. Najveća, vanjska okcipitalna protuberancija se naziva *inion* te čini vanjski središnji dio skvamoznog dijela okcipitalne kosti. *Inion* se nalazi oko 1 centimetar (cm) ispod vrha unutarnje okcipitalne protuberancije. Unutarnji dio skvamozne kosti je konkavnoga oblika te sadrži unutarnju okcipitalnu protuberanciju (1). Na unutarnjem dijelu su vidljive četiri nejednako velike jame, koje su podijeljene sulkusima gornjega sagitalnog sinusa koji se nalazi iznad unutarnje okcipitalne protuberancije, unutarnjega zatiljnog vrha koji je ispod okcipitalne protuberancije, i sa svake strane po jednom sulkusu transverzalnoga sinusa koji se nalazi lateralno od unutarnje okcipitalne protuberancije. Sulkus desnoga transverzalnog sinusa obično je veći u odnosu na lijevi (1). Gornje dvije jame označavaju konture okcipitalnih režnjeva, dok donje dvije jame čine konture hemisfera maloga mozga. Bazilarni dio okcipitalne kosti sprijeda formira klivus i postavljen je pod kutem od 45 stupnjeva prema velikom zatiljačnom otvoru (1,2,15). Kondilarni dijelovi nalaze se sa svake strane velikoga zatiljačnog otvora te sadrži okcipitalne kondile koji se uzglobljuju s prvim vratnim kralježkom, atlasom. Iznad kondila nalazi se hipoglosalni kanal kroz koji prolazi hipoglosalni živac, stražnja meningealna arterija, *ramus meningeus nervi hypoglosi* te *rete venosum canalis condylaris*.

Kroz foramen magnum prolaze, kaudalni dio moždanoga debla koji se nastavlja u vratnu medulu, stražnje donje cerebelarne arterije (engl. *posterior inferior cerebellar artery*, PICA), vertebralne arterije s ograncima, XI kranijalni živac akcesorijus, te C1 kao prvi vratni živac. Venski sustav foramena magnuma dijeli se u tri grupe, ekstraduralne vene, intraduralne vene te venski duralni sinusi. Ekstraduralne vene prazne se u dva sistema ili u unutarnju jugularnu venu ili u vertebralni venski splet. Unutarnja jugularna vena počinje u jugularnom foramenu spajanjem sigmoidnoga sinusa i donjega petroznog sinusa (16,17). Venski splet koji okružuje vertebralnu arteriju u području subokcipitalnoga trokuta okružen je venama koje se prazne u vertebralni venski splet koji se nalazi između tvrde mozgovne ovojnice i stražnjega luka atlasa. Područjem kondila okcipitalne kosti prolaze emisarne vene kroz kondilarni kanal i spajaju vertebralni venski splet sa sigmoidnim sinusom (16,17). Venski sustav baze je vrlo kompleksan, ali i vrlo važan. Intraduralne vene u području foramena magnuma dreniraju donji dio cerebeluma, moždanoga debla te gornji dio vratne kralježnične moždine. U anteromedijalnom sulkusu nalazi se prednja središnja spinalna vena koja se nastavlja u prednju središnju medularnu venu. U anterolateralnom sulkusu (preolivarnom) nalazi se prednja lateralna medularna vena. U posteromedijalnom sulkusu nalazi se stražnja središnja

spinalna vena. Duralni venski sinusi koji okružuju foramen magnum su marginalni, okcipitalni, sigmoidni, donji petrozni sinus te bazilarni venski splet. Marginalni sinus nalazi se s prednje strane foramena magnuma koji se spaja s bazilarnim sinusom na klivusu te okcipitalnim sinusom sa stražnje strane foramena magnuma, taj se splet obično spaja sa sigmoidnim sinusom. Okcipitalni sinus nalazi se između dva lista tvrde mozgovne ovojnice cerebelarnoga falksa. Bazilarni venski splet nalazi se između tvrde mozgovne ovojnice lista dure gornjega klivalnog dijela, te stvara anastomoze s donjim petroznim sinusom lateralno, kavernoznim sinusom kranijalno te marginalnim sinusom i epiduralnim venskim spletom kaudalno (1,16,17).

1.1.4. Angulacija lubanjske osnovice

Lubanjska se osnovica čovjeka počinje razvijati u drugom mjesecu intrauterinog života kao nepravilna hrapava platforma koja se naziva chondrokranijum i položena je ventralno od osnove za razvoj mozga (18). Chondrokranijum se razvija između baze mozga i okružen je parasagitalnim mezodermom i ektomeninksom. Oko sedmoga tjedna intrauterinog razvoja ektomeninks počinje rasti oko baze mozga i daje devet grupa parnih prekursora od kojih se kasnije razvijaju koštane strukture lubanjske osnovice, a chondrokranijum postaje basiokranijum (18,19). Centar basiokranijuma čini tijelo sfenoidne kosti koja raste i razvija se najbrže, što je vjerojatno posljedica smještaja u toj regiji vitalnih kranijalnih živaca i najvećih krvnih žila koje opskrbljuju mozak (18-20). Lubanjska osnovica se razvija iz četiri smjera rasta, antero-posteriorni, medio-lateralni, supero-inferiorni, te fleksijsko-ekstenzijski koji predstavlja angulaciju odnosno pregib.

Angulacija lubanjske osnovice nastaje fleksijsko ekstenzijskim pregibanjem prehondralnoga i posthondralnoga dijela basiokranijuma. Nastanak angulacije lubanjske osnovice bio je predmet brojnih istraživanja jer kut lubanjske osnovice utječe i na položaj prednje, srednje i stražnje lubanjske jame. Još od 1867. godine (*Huxley*) postoje brojni pokušaji izmjere kuta lubanjske osnovice, no tek je 1999. godine (*Lieberman i McCarthy*) prihvaćena prva takva izmjera (18,21,22). Posthondralni dio lubanjske osnovice prihvaćen je kao mjera od dorzuma sele do basiona, što predstavlja klivalnu liniju. Prehondralni dio lubanjske osnovice prihvaćen je kao mjera planuma sfenoidne kosti. Kut sjecišta tih dviju linija predstavlja pregib, odnosno kut prednje lubanjske osnovice (18). Kroz povijest mnoga su istraživanja pokušala povezati razvoj lubanjske osnovice s razvojem veličine i oblika mozga *Virchow* (1857), *Cameron* (1924), *Strait* (1999), *McCarthy* (2001) (18). Lubanjska je osnovica u životinja ravna tako da se planum sfenoidne kosti nastavlja u klivus (23). Danas

se smatra opće prihvaćenim da angulacija lubanjske osnovice nastaje kao posljedica uspravnoga stava čovjeka, te kao posljedica intenzivnoga rasta neurokranija u odnosu na viscerokranij koji je poguran prema naprijed i dolje što često dovodi do koštane devijacije nosnog septuma, ili torzije temporalne kosti i piramida što može biti uzrokom nastanka otoskleroze (24,25). Zbog intenzivnog rasta neurokranija nad viscerokranijem čovjeku je drugačije razvijen njušni aparat i nosna šupljina kao i veličina maksile i mandibule (24). Neke studije koje su mjerile kut prednje lubanjske osnovice dobiveni su sljedeći rezultati: *Hirunpat i suradnici* 115° (100-130°) mjereno standardnom MR tehnikom, *Koenigsberg i suradnici* 117° (100-127°) mjereno modificiranom MR tehnikom (26,27). Nadalje, u studiji koja je koristila mjerenu standarnu MR tehniku *Weerakkody i suradnici* prikazali su raspon kuta od 125° do 143°.

1.2. Tentorij

Tentorij je jedna od nekoliko duplikatura tvrde mozgovne ovojnice (dure) koji je smješten u transverzalnoj ravnini. Nalazi se ispod oba okcipitalna režnja, te pokriva stražnju lubanjsku jamu. Pojednostavljeno rečeno tentorij dijeli supratentorijski dio mozga u kojem je smješten veliki mozak, od infratentorijskoga prostora u kojem se nalazi mali mozak. Otvor na tentoriju (incizura) predstavlja jedinu komunikaciju supra i infratentorijskoga prostora (1). Tentorij se rubovima hvata za koštane strukture temporalne, okcipitalne i sfenoidne kosti (1). Prednja granica tentorija vezana je za petrozni greben temporalne kosti te obuhvaća gornji petrozni sinus. Lateralno i straga veže se za okcipitalnu i temporalnu kost na unutarjoj površini okcipitalne kosti, unutarjoj okcipitalnoj protuberanciji (1,28,29). Vežući se za petrozni greben temporalne kosti i klinoidne nastavke tentorij formira ukupno tri nabora, prednji i stražnji petroklinojni nabor te interklinojni nabor. Između tih nabora nalazi se okulomotorni trokut čineći plitku udubinu iznad stražnjeg ruba kavernoznog sinusa kroz koji prolaze okulomotorni i trigeminalni živac prije nego ulaze u kavernojni sinus (1,30). Stražnji petroklinojni nabor nalazi se između petroznoga grebena i stražnjega klinoidnog nastavka, dok se prednji petroklinojni nabor nalazi između petroznoga grebena i prednjega klinoidnog nastavka. Interklinojni nabor proteže se iznad ligamenta koji veže prednji i stražnji klinoidni nastavak. Treći kranijalni živac okulomotorijus probija tvrdu mozgovnu ovojnicu u središnjem dijelu okulomotornoga trokuta, dok četvrti kranijalni živac trohellaris probija tvrdu mozgovnu ovojnicu u stražnjem i lateralnom dijelu okulomotornoga trokuta (1,30). Petrosfenoidni ligament se nalazi između grebena petroznoga dijela temporalne kosti i

lateralne granice dorzuma sele, ispod kojeg prolazi šesti kranijalni živac abducens te ulazi u kavernozi sinus kroz Dorellov kanal. Tvrda mozgovna ovojnica formira krov okulomotornoga trokuta te medijalno tvori dijafragmu sele koja obavlja hipofizu i sadrži otvor za infundibulum hipofize. Sprijeda i lateralno u odnosu na dijafragmu sele nalaze se dva otvora, jedan je koštani otvor optički kanal kroz kojeg prolazi optički živac i ulazi u orbitu, a drugi otvor je duralni otvor kroz kojeg unutarnja karotidna arterija ulazi u kavernozi sinus.

Tentorij je opskrbljen arterijama iz tri izvora, prvi izvor je kavernozi segment karotidne arterije koji daje dva ogranka arteriju *Bernasconi Cassinari* i marginalnu tentorijalnu arteriju, drugi izvor je SCA koja daje meningealni tentorijski ogranak, dok je treći izvor PCA koja daje dugu cirkumfleksnu arteriju (36,37).

1.2.1. Incizura tentorija

Incizura tentorija ima trokusti oblik. Gledajući odozgo u incizuri se nalazi *mezencefalon*, *pons*, mali mozak te krajevi cerebelarnih pedunkla. Gledajući s donje strane u incizuri se nalazi *mezencefalon*, *unkus* te parahipokampalni girus. Prostor između mezencefalona i slobodnoga ruba incizure podijeljen je na tri dijela, prednji srednji i stražnji incizuralni prostor (1,31).

a) Prednji incizuralni prostor

Prednji incizuralni prostor nalazi se ispred mezencefalona i ponsa, pruža se od moždanoga debla i klivusa prema naprijed i gore oko optičke hijazme i subkalozalnoga prostora. Lateralno se otvara u medijalni dio fisure Silvij, a straga se između unkusa i moždanog debla otvara u srednji incizuralni prostor. Dio prednjega incizuralnog prostora nalazi se ispod optičke hijazme omeđuje posterolateralni i stražnji zid. Posterolateralni zid formiran je od prednje trećine unkusa, a stražnji zid čini *pons* i cerebralni pedunkli. Drugi dio prednjega incizuralnog prostora nalazi se iznad optičke hijazme ograničen je prema gore rostrumom korpusa kalozuma, straga laminom terminalis, a lateralno medijalnom površinom frontalnoga režnja koji se nalazi ispod rostruma. U stražnjem se dijelu prednjega incizuralnog prostora nalazi interpedunkularna cisterna između dorzuma sele i cerebralnih pedunkla, lateralno komunicira s cisternom Silvij, a prema naprijed s hijazmatskom cisternom koja se nalazi ispod hijazme optičkog živca. Interpedunkularna cisterna i hijazmatska cisterna odvojene su Lilliequistovom membranom koja čini arahnoidalnu ovojnica koja se proteže od dorzuma sele do prednjega ruba mamilarnih tijela (1,31,32).

Kroz prednji incizuralni prostor prolazi infundibulum hipofize, optički živac, okulomotorni živac i stražnji dio olfaktornog puta. Optički živac dalje se nastavlja u posterolateralnom smjeru te ulazi u srednji incizuralni prostor.

Arterijski odnosi u prednjem incizuralnom prostoru vrlo su složeni jer sadrže sve komponente Willisijevoga arterijskog stabla. Unutarnja karotidna arterija ulazi u prednji incizuralni prostor medijalno od prednjega klinoidnog nastavka. Stražnja komunikantna arterija leži superomedijalno u odnosu na okulomotorni živac te se spaja sa stražnjom cerebralnom arterijom (engl. *posterior cerebral arteries*, PCA). Prednja koroidalna arterija prolazi ispod optičkog puta prije nego što prođe između unkusa i cerebralnih pedunkla te ulazi u srednji incizuralni prostor. Također se prednja (engl. *anterior cerebral artery*, ACA) i srednja mozgovna arterija (engl. *middle cerebral artery*, MCA) nalaze u prednjem incizuralnom prostoru, dok se glavna bifurkacija MCA nalazi u lateralnom dijelu prednje incizure (33,34).

U stražnjem dijelu prednjeg incizuralnog prostora nalazi se stražnja cerebralna arterija i gornja cerebelarna arterija (engl. *superior cerebellar artery*, SCA). PCA se nalazi iznad okulomotornog živca, dok SCA prolazi ispod PCA, ali ispod i lateralno u odnosu na okulomotorni živac.

b) Srednji incizuralni prostor

Srednji incizuralni prostor nalazi se lateralno od moždanoga debla, te sadrži medijalni i lateralni zid te krov. Medijalni zid formiran je od lateralne površine mezencefalona i gornjega dijela ponsa, koji su odvojeni pontomezencefaličkim sulkusom. Krov se sastoji od prednjega i stražnjega dijela. Prednji dio čini stražnji dio optičkoga puta koji se nalazi između cerebralnih pedunkla i unkusa, a stražnji dio čini donja površina talamusa. Lateralni zid čini medijalna površina temporalnoga režnja, hipokampalna formacija, *unkus* te parahipokampalni girus. Od cisternalnih prostora najbitnije strukture su kruralna cisterna i cisterna ambijens. Kruralna cisterna se nalazi između cerebralnih pedunkla i unkusa, te komunicira straga s ambijentalnom cisternom. Cisterna ambijens straga se nastavlja u kvadrigeminalnu cisternu koja čini najveću cisternu stražnjega incizuralnog prostora. Trohlearni i trigeminalni živac također se nalaze u srednjem incizuralnom prostoru (1,34,35). Najbitnije arterije u ovom prostoru su prednja koroidalna, PCA, SCA koje se nalaze i u prednjem incizuralnom prostoru. Prednja koroidalna arterija ulazi u gornji dio srednjeg incizuralnog prostora ispod optičkog puta kroz koroidalnu fisuru te opskrbljuje koroidni pleksus temporalnog roga. PCA ulazi u srednji incizuralni prostor između cerebralnih pedunkla i unkusa, te prolazi straga između tegmentuma i subikuluma. SCA prolazi iznad trigeminalnog živca ulazi kroz cerebelomezencefaličku fisuru u prednji dio srednjega incizuralnog prostora (1,32,35).

c) Stražnji incizuralni prostor

Stražnji incizuralni prostor nalazi se iza mezencefalona te je u uskom doticaju s pinealnom regijom. Sadrži krov, dno, prednji i lateralni zid. Cisterna lamine tekti čini središnji dio prednjega zida. Prednji zid rostralno od kolikula čini pinealna žlijezda, a ispod kolikula lingula vermisa maloga mozga, a lateralno gornji cerebelarni pedunkli. Krov stražnjega incizuralnog prostora čini donja površina spleniuma, terminalni dio krura forniksa te hipokampalna komisura. Dno je formirano od anterosuperiornog dijela cerebeluma i sadrži kulmen vermisa medijalno, a lateralno kvadrangularni lobus hemisfere maloga mozga. Stražnji incizuralni prostor straga se pruža u crebelomezencefaličku fisuru (1,29,33). Svaki lateralni zid stražnjega incizuralnog prostora formiran je pulvinarnom talamusa, krusom forniksa i medijalnom površinom cerebralne hemisfere. Najveća cisterna stražnjega incizuralnog prostora je kvadrigeminalna cisterna, koja prema gore komunicira s perikalozalnom cisternom, inferolateralno sa stražnjim dijelom ambijetalne cisterne, a lateralno s retrotalamičkim prostorom. Silvijev akvedukt nalazi se ventralno od prednjega zida stražnjega incizuralnog prostora (34-36).

Najznačajnije arterije ovog prostora su PCA i SCA te stražnja medijalna koroidalna arterija. PCA opskrbljuje strukture iznad donje granice gornjih kolikula, dok SCA opskrbljuje strukture ispod gornje granice donjih kolikula. Stražnji incizuralni prostor sadrži jedan od najkompleksnijih venskih sustava kranijuma. U ovom prostoru nalaze se unutarnje cerebralne vene te bazalna i vermiana vena koje se uljevaju u Galenovu venu. *Vena Galeni* prolazi ispod splenijuma te ulazi u ravni sinus.

1.3. Stražnja lubanjska jama

Stražnju lubanjsku jamu omeđuje sfenoidna, temporalna i okcipitalna kost. Najvećim dijelom njezine stranice čini okcipitalna kost, koja se djeli u lateralni, skvamozni i bazalni (klivalni) dio. Bazalni dio se spaja sa sfenoidnom kosti te nastaje klivus čija donja granica čini prednji rub foramena magnuma i zove se *basion*. Skvamozni dio čini stražnju stranu foramena magnuma te formira *opisthion*, dok lateralni dio spaja bazalni i skvamozni dio okcipitalne kosti, sadrži okcipitalne kondile koji su uzglobljuju s vratnom kralježnicom (23-25).

Medijalne strukture stražnje lubanjske jame su dorzum sele, bazalni (klivalni) dio okcipitalne kosti te *foramen magnum*. Lateralno endokranijalni dio stražnje lubanjske jame sastoji se od stražnjeg dijela temporalne kosti te okcipitalne kosti, koje se spajaju okcipitomastoidnom suturom. Također u lateralnom dijelu stražnje lubanjske jame dolazi do spajanja okcipitalne

kosti s mastoidom i parijetalnom kosti, gdje se formiraju lambdoidna i parijetomastoidna sutura. Okcipitomastoidna sutura, te lambdoidna i parijetomastoidna sutura spajaju se u jednoj točki koju zovemo *asterion*. *Asterion* je bitna anatomska točka koji služi kao jedna od orijentacijskih točki kod kirurškog pristupa u stražnju lubanjsku jamu, a predstavlja projekciju spoja transverzalnog i sigmoidnog sinusa (26-28). S unutarnje strane stražnje lubanjske jame se nalazi unutarnja okcipitalna protuberancija na koju se u kaudalnom smjeru nastavlja unutarnja okcipitalna krista za koju se veže *falks cerebelli* ili duplikatura tvrde mozgovnice maloga mozga (23,29,30). U odnosu na unutarnju okcipitalnu protuberanciju prema gore se nalazi udubljenje (sulkus) u kojem leži gornji sagitalni sinus, a lateralno do unutarnje okcipitalne protuberancije su transverzalna udubljenja u kojem leže transverzalni sinusi (31). Iznad transverzalnih sulkusa nalazi se sa svake strane okcipitalne kosti po jedno udubljenje koje tvore okcipitalni režnjevi, dok se ispod transverzalnog sulkusa nalaze udubine koje tvore hemisfere maloga mozga. Lateralno i sprijeda nalazi se unutarnji slušni hodnik kroz koji prolazi facijalni i vestibulokohlearni živac zajedno s labirintalnom venom i arterijom koja je ogranak prednje donje cerebelarne arterije (engl. *anterior inferior cerebellar artery*, AICA) (32,33). Egzokranijalna površina stražnje lubanjske jame djeli se na centralni i lateralni dio. Centralni dio formiran je od bazalnoga (klivalnoga) dijela okcipitalne kosti, te lateralni dio koji se sastoji od okcipitalnih kondila. Lateralno od okcipitalnih kondila nalazi se jugularni foramen, kroz koji prolazi nervus glosfaringeus, vagus i akcesorius, donji petrozni sinus te sigmoidni sinus. Jugularni otvor može biti podijeljen koštanim grebenima na dva ili tri manja otvora (34,35). Lateralno od okcipitalnih kondila nalazi se *procesus stiloideus*, te još lateralnije od njega *procesus mastoideus*. Ispred mastoidnog nastavka nalazi se vanjski slušni hodnik (*porus meatus akustikus eksternus*) (23,36,37). Između stiloidnoga procesusa i procesusa mastoideusa nalazi se *foramen stilomastoideus* kroz koji prolazi nervus facijalis. Vanjska strana okcipitalne kosti u gornjem dijelu je glatka, a u donjem dijelu ima nekoliko izbočenja, među kojima je vanjska okcipitalna protuberancija na koju se nastavlja *krista okcipitalis eksterna* za koju se hvata *septum nuhe* (23,38-40). Sa svake se svake strane protuberancije projicira gornja i donja nuhalna linija (*linea nuchalis superior* i *linea nuchalis inferior*). Iznad gornje nuhalne linije nalazi se najviša linija (*linea nuchalis suprema*) koja je ujedno i najvišlja nuhalna linija (41-43). Za gornju nuhalnu liniju hvataju se mišići: sternokleidomastoideus, trapezijus i splenius kapitis (23,44-46). Za donju nuhalnu liniju hvataju se gornji kosi mišić, te veliki i mali rektus kapitis, koji zajedno s donjim kosim mišićem formiraju subokcipitalni trokut u kojem se nalazi vertebralna arterija, što je važan

anatomski orijentir kod stražnjega pristupa u stražnju lubanjsku jamu i kraniocervikalni prijelaz (47-50).

1.3.1. Arterije stražnje lubanjske jame

Glavne arterije stražnje lubanjske jame su vertebralne arterije (VA), njezini ogranci, te arterija basilaris (BA) koja nastaje spajanjem dviju vertebralnih arterija. Zadnji ogranak bazilarne arterije, stražnja cerebralna arterija (PCA) spaja se sa stražnjom komunikantnom arterijom te tako postaje dio Wilisijevog cirkulacijskog kruga koji se spaja s prednjom mozgovnom cirkulacijom (51,52).

U najvećem broju slučajeva arterija vertebralis je prvi i najčešće najširiji ogranak arterije subklavije (2). U svome tijeku dijeli se na četiri segmenta, V1 segment od ishodišta do ulaska arterije vertebralis kroz foramen transverzarijum najčešće šestog vratnog kralješka. V1 segment se zbog toga naziva prevertebralni ili preforaminalni segment (2,53). V2 segment započinje prolaskom arterije vertebralis kroz foramen transverzarijum šestoga vratnog kralješka i završava kada arterija prođe foramen transverzarijum drugoga vratnog kralješka, aksisa. U svom tijeku V2 segment opskrbljuje okolnu muskulaturu, te je okružen vlaknima simpatičkoga živčanog spleta. Prolaskom arterije vertebralis kroz transverzalni otvor drugoga vratnog kralješka formira se V3 segment koji se naziva atlantni segment. Prolazi kroz foramen transverzarijum atlasa, i kroz subokcipitalni trokut ulazi u intrakranijalni dio kroz veliki zatiljačni otvor (*foramen magnum*), prolazi kroz atlantookcipitalnu membranu i postaje intraduralni V4 segment vertebralne arterije. Prije nego prođe kroz atlantookcipitalnu membranu arterija vertebralis daje nekoliko manjih ogranaka, prednje i stražnje meningealne arterije. V4 ili intraduralni segment arterije vertebralis prije nego se spoje u bazilarnu arteriju daju svoj zadnji ogranak stražnju donju cerebelarnu arteriju (engl. *posterior inferior cerebellar artery*, PICA) (53,54). PICA ima pet segmenata, prednji medularni, lateralni medularni, tonzilomedularni, telovelotonzilarni i kortikalni, te tri ogranka, koroidalni, tonzilohemisferični te donji vermijani.

Arterija basilaris (BA) nastaje spajanjem dviju arterija vertebralis, lijeve i desne, najčešće u području bazilarnog sulkusa na granici ponsa i medule oblongate. Arterija basilaris daje obostrano prednju donju cerebelarnu arteriju (AICA), pontine ogranke, labirintalnu arteriju, gornju cerebelarnu arteriju te stražnju cerebralnu arteriju (2,54). AICA je veliki ogranak bazilarne arterije, koja opskrbljuje ventralnu i donju površinu maloga mozga i donji dio ponsa. Dijeli se u četiri segmenta: prednji pontini (blizu abducentnoga živca), lateralni pontini (blizu facijalnoga i vestibulokohlearnoga živca), flokulopedunkularni te kortikalni

segment (55). Lateralni segment se u kasnijem tijeku djeli na premeatalni, meatalni i postmeatalni koji su dobili naziv zbog uske veze s unutarnjim slušnim hodnikom. Ostali ogranci bazilarne arterije, pontini ogranci, opskrbljuju medijalnu gornju i donju stranu ponsa. Labirintalna arterija koja se naziva i unutarnja slušna arterija opskrbljuje labirint, pužnicu i unutarnje uho, te je najčešće ogranak prednje donje cerebelarne arterije. Gornja cerebelarna arterija (SCA) veliki je ogranak bazilarne arterije koja opskrbljuje rostralnu stranu ponsa, kaudalni dio mezencefalona te gornji dio maloga mozga. Dijeli se na četiri segmenta, prednji pontomezencefalički, lateralni pontomezencefalički, cerebelomezencefalički i kortikalni (1,55,56). Terminalni ogranak bazilarne arterije stražnja cerebralna arterija (PCA) dijeli se na tri segmenta: pedunkularni, abientalni te quadrigeminalni segment. Svaki od navedenih segmenata ima nekoliko ogranaka. Pedunkularni segment: mezencefalički, interpedunkularni, medijalni stražnji koroidalni. Ambientalni segment: lateralni stražnji koroidalni, prednji temporalni, stražnji temporalni, parijeto-okcipitalni, te kalkarini. Kvadrigeminalni segment: kvadrigeminalni i genikulatni ogranci te stražnji perikalozalni (splenijalni).

Pojednostavljeno, stražnja lubanjska jama se može podjeliti prema vaskularnoj opskrbi na gornji, srednji i donji neurovaskularni kompleks gdje se nalaze tri glavne krvne žile PICA, AICA, te SCA.

- a) Gornji neurovaskularni kompleks se sastoji od: gornjih cerebelarnih pedunkla, cerebelomezencefaličke fisure, tentorijalne površine maloga mozga, mezencefalona, gornje cerebelarne arterije, okulomotornoga, trohlearnoga i trigeminalnoga živca.
- b) Srednji neurovaskularni kompleks se sastoji od: srednjih cerebelarnih pedunkla, cerebelopontine fisure, petrozne površine maloga mozga, ponsa, prednje donje cerebelarne arterije te abducentnoga, facijalnoga i vestibulokohlearnoga živca.
- c) Donji neurovaskularni kompleks se sastoji od: donjih cerebelarnih pedunkla, cerebelomedularne fisure, subokcipitalne površine maloga mozga, medule oblongate, stražnje donje cerebelarne arterije te glosofaringealnoga, vagalnoga, akcesornoga i hipoglosalnoga živca (57).

1.3.2. Venski sustav stražnje lubanjske jame

Venski sustav stražnje lubanjske jame dijeli se na površinski i duboki sustav vena te vene moždanoga debla.

Površinske vene dreniraju kortikalnu površinu maloga mozga i tentorij. A čine ih gornja vermijana vena i gornja hemisferalna vena. Subokcipitalnu površnu maloga mozga dreniraju

donja vermijana vena, donja hemisferalna vena, te medijalna, lateralna i retrotonzilarna vena, dok petroznu površinu maloga mozga drenira prednja hemisferalna vena (1).

Duboke vene stražnje lubanjske jame anatomski se dijele u tri grupe: cerebelomezencefaličku skupinu, cerebelopontinu skupinu i cerebelomedularnu skupinu. Cerebelomezencefaličku skupinu čine: vena gornjeg cerebelarnog pedunkla, vena cerebelomezencefaličke fisure, pontotrigeminalna vena te tektalne vene. Cerebelopontina skupina su: vena cerebelopontine fisure te vene srednjih cerebralnih pedunkla, dok cerebelomedularnu skupinu čine: vena donjih cerebelarnih pedunkla, vena cerebelomedularne fisure, te supratonzilarne vene i koroidalne vene (58). Vene moždanog debla dijele se u longitudinalne i transverzalne.

Duralni sinusi

Duralni sinusi anatomski su prostor između dva lista tvrde mozgovne ovojnice.

Važni sinusi stražnje lubanjske jame su:

a) Transverzalni sinus

Transverzalni sinus se nalazi u žlijebu, transverzalnog sulkusu lateralno od unutrašnje okcipitalne protuberancije između dva lista tvrde mozgovne ovojnice tentorija. U transverzalni sinus ulijeva se gornji sagitalni sinus. Distalno se transverzalni sinus spaja i drenira u sigmoidni sinus. Iza petroznoga grebena na mjestu gdje se transverzalni sinus spaja sa sigmoidnim sinusom, gornji petrozni sinus se ulijeva u transverzalni sinus. U većini je slučajeva desni transverzalni sinus dominantiji od lijevog (58).

b) Sigmoidni sinus

Sigmoidni sinus je nastavak transverzalnog sinusa, prolazi po okcipitalnom, parijetalnom i temporalnom dijelu kosti, prima krv i od donjeg petroznoga sinusa, ulazi u jugularni foramen gdje se spaja odnosno postaje unutarnja jugularna vena.

c) Ravni sinus (*sinus rektus*)

Ravni sinus nalazi se između donjega sagitalnog sinusa na spoju s velikom cerebralnom venom (vena Galeni magna) i konfluensa sinusa, mjesta gdje se ulijeva gornji sagitalni, okcipitalni i ravni sinus (59).

Od ostalih sinusa u stražnjoj lubanjskoj jami bitni su medijalni i lateralni sinusi tentorija. Medijalni tentorijski sinusi dobivaju krv iz gornje površine maloga mozga, dok lateralni sinusi dobivaju krv iz bazalnih površina temporalnih i okcipitalnih režnjeva velikoga mozga. Također bitan površinski duralni venski sinus je gornji sagitalni sinus koji drenira kortikalnu površinu frontalnih, parijetalnih i okcipitalnih režnjeva te straga dopire do tentorija odnosno do unutarnje okcipitalne protuberancije te se ulijeva u desni i lijevi transverzalni

sinus. Donji sagitalni sinus počinje iznad rostruma korpusa kalozuma te se rostralno ulijeva u sinus rektus (59,60).

Vena cerebri magna (vena Galeni)

U venu cerebri magni se ulijevaju vene tentorijske površine, duboke vene koje dreniraju krov četvrte klijetke i vene cerebelomezencefaličke skupine. Te se vene uglavnom prvo ulijevaju u vermijane i bazalne veze, a potom u venu *Galeni magna*, koja se drenira u ravni sinus (61).

1.3.3. Cisterne stražnje lubanjske jame

Cisterne su anatomske prostori ispunjeni cerebrospinalnim likvorom koji se nalaze u subarahnoidnom dijelu obavijeni arahnoidnom ovojnicom. Arahnoidna (paučinasta) ovojnica nalazi se između tvrde mozgovne ovojnice i meke moždane ovojnice *pia mater*. Cisterne se dijele na supratentorijsku i infratentorijsku skupinu.

Cisterne stražnje lubanjske jame i cisterne koje komuniciraju kroz tentorijsku incizuru su: interpedunkularna, prepontina, premedularna, kvadrigeminalna, cisterna magna, cerebelopontina i cerebelomedularna cisterna.

Interpedunkularna cisterna i Liliequistova membrana

Interpedunkularna cisterna nalazi se između cerebralnih pedunkla, te je Liliequistovom membranom odvojena od hijazmatske cisterne, koja čini njezinu granicu s rostralne i ventralne strane. Anatomske interpedunkularna cisterna okružuje prednji dio incizure tentorija. Liliequistova membrana daje dva odvojena arahnoidna sloja, diencefaličku membranu i mezencefaličku membranu. Diencefalička membrana veže se za *diencefalon* te straga za mamilarna tijela, dok se mezencefalička veže za spoj mezencefalona i ponsa. Lateralne granice oba sloja vežu se za arahnoidalnu ovojnicu koja okružuje okulomotorni živac (1,62). U većini slučajeva mezecefalički sloj ima otvor kroz kojeg prolazi arterija basilaris prije ulaska u interpedunkularnu cisternu. Interpedunkularna cisterna komunicira s cisternom ambiens i kruralnom cisternom koje se nalaze između temporalnog režnja i mezencefalona. U lateralnom zidu interpedunkularne cisterne nalazi se okulomotorni živac. Također se u cisterni nalazi bifurkacija bazilarne arterije, stražnje talamoperforatne arterije, početak stražnje cerebralne arterije, gornja cerebelarna arterija, medijalna stražnja koroidalna arterija, pedunkularna, stražnja komunikantna, medijalna prednja pontomezencefalička vena te vene pontomezencefaličkog sulkusa (1,62).

Prepontina cisterna

Prepontina cisterna se nalazi ispred ponsa, između klivusa i prednjeg dijela ponsa, čiji donji rub dopire do pontomedularnog sulkusa. Liliequistovom je membranom prema gore odvojena od interpedunkularne cisterne. S lateralne strane prepontina cisterna odvojena je pontinom membranom od cerebelopontine cisterne. U prepontinoj se cisterni nalaze živčane strukture a od krvožilnih najbitnija je basilarna arterija, te prednja donja cerebelarna arterija (1,63).

Cerebelopontina cisterna

Cerebelopontina cisterna nalazi se između cerebeluma i anterolateralne površine ponsa. Pontinom je membranom s medijalne strane odvojena od prepontine cisterne, pontomezencefaličkom membranom odvojena je prema gore od cisterne ambiens. Prema dolje cerebelopontina cisterna odvojena je od cerebelomedularne cisterne lateralnom pontomedularnom membranom koja prolazi subarahnoidalno između vestibulokohlearnog i glosofaringealnog živca (63,64). U gornjem i lateralnom dijelu cisterne nalazi se trigeminalni živac, dok se u donjem dijelu cisterne nalazi facijalni i vestibulokohlearni živac. Cerebelopontina cisterna sadrži SCA i AICA, te gornje petrozne vene koje se dreniraju u gornji petrozni sinus.

Premedularna cisterna

Premedularna cisterna nalazi se ispred medule oblongate, na njezinoj prednjoj površini. Gornja granica cisterne je spoj ponsa s medulom oblongatom. Od prepontine cisterne je odvojena medijalnom pontomedularnom membranom, dok lateralnu granicu čini cerebelomedularna cisterna. Kaudalno se premedularna cisterna nastavlja u prednju spinalnu cisternu. Hipoglosalni živac se nalazi u stražnjem zidu premedularne cisterne između piramidnoga puta medule oblongate i donjih oliva. Od krvožilnih struktura nalaze se vertebralne arterije koje u cisternu ulaze nakon što prođu *foramen magnum* kroz atlantookcipitalnu membranu (65,66).

Cerebelomedularna cisterna

Cerebelomedularna cisterna leži kaudalno od spoja ponsa s medulom oblongatom. Od cerebelopontine cisterne odvojena je lateralnom pontomedularnom membranom, a od premedularne membrane odvojena je arahnoidalnom ovojnicom ispred glosofaringealnoga, vagalnoga i akcesornoga živca. Donja granica se nalazi u razini foramena magnuma. Glosofaringealni, vagalni i medularni dio akcesornog živca prolaze kroz cisternu prije nego uđu u jugularni foramen (66).

Cisterna magna

Cisterna magna se nalazi između dorzalne strane medule oblongate i cerebelarnoga vermisa. Stražnji zid cisterne magne čini arahnoidalna ovojnica koja obavija unutarnju stranu dure okcipitalne kosti iznad foramina magnuma. Prema dolje cisterna je povezana sa stražnjom spinalnom cisternom. Stražnja donja cerebelarna arterija prolazi cisternom magnom (1,66).

Kvadrigeminalna cisterna

Kvadrigeminalna cisterna nalazi se u području pinealne regije. Lamina tecti čini srednji dio prednjeg zida dok lateralni dio prednjeg zida čini pulvinar talamusa. Svaki lateralni zid cisterne ima svoj prednji i stražnji dio. Prednji dio formiran je od krusa forniksa, dok je stražnji dio formiran djelovima korteksa okcipitalnog režnja koji se nalaze ispod splenijuma. Krov čini donja površina splenijuma korpusa kalosuma uz arahnoidalnu ovojnicu u kojem se nalazi vena *Galenii magna* (66,67). Kvadrigeminalna cisterna komunicira sa stražnjom perikalozalnom cisternom, te s ambientalnom cisternom ispod pulvinara talamusa. Trohelarni živac se nalazi u kvadrigeminalnoj cisterni nešto ispod donjih kolikula te prolazi prema mezencefalonu ispod pulvinara i ulazi u ambientalnu cisternu (68). Ogranci stražnje cerebralne arterije, medijalne stražnje i lateralne stražnje koroidalne arterije ulaze u kvadrigeminalnu cisternu, kao i gornja cerebelarna arterija. Venski odnosi u ovoj cisterni jedni su od najkompleksijih jer se ovdje nalaze unutarne cerebralne vene te vena *bazalis Rosenthalii* kao i manje vene koje se uljevaju u venu Galenii magni (69,70).

Gornja cerebelarna cisterna

Gornja cerebelarna cisterna nalazi se između gornjega dijela vermisa maloga mozga i arahnoidalne membrane koja čini donju granicu sinusa rektusa. S prednje strane cisterna se otvara u kvadrigeminalnu cisternu, a straga komunicira sa cisternom magnom. U cisterni se nalaze medijalne i paramedijalne grane gornje cerebelarne arterije te gornja vermijana vena (1,70).

1.3.4. Mali mozak (*cerebellum*)

Mali se mozak nalazi u stražnjoj lubanjskoj jami ispod tentorija koji razdvaja supra od infratentorijskoga prostora. Ventralno od maloga mozga nalazi se četvrta klijetka, ispred koje se nalaze strukture moždanog debla.

Sastoji se od dvije hemisfere, te središnjega dijela koji se zove *vermis*. Povezan je s moždanim deblom cerebelarnim pedunkulima, s mezencefalonom gornjim pedunkulima, s ponsom sa srednjim pedunkulima koje su najdeblje, te donjim pedunkulima kojima je

povezan s medulom oblongatom (1,71). Mali mozak ima tri površine ovisno o anatomskej orijentaciji; tentorijalnu površinu, petroznju te subokcipitalnu. Tentorijalna površina orijentirana je prema tentoriju, te se prikazuje supracerebelarnim infratentorijskim pristupom, petrozna površina orijentirana je prema petroznom dijelu temporalne kosti te se prikazuje prilikom otvaranja cerebelopontinoga kuta, te subokcipitalna površina koja je orijentirana prema okcipitalnoj kosti i foramenu magnumu, koja se prikazuje nakon subokcipitalne kraniotomije (71,72).

Tentorijalna površina

Površina maloga mozga orijentirana prema tentoriju naziva se njegovom tentorijskom površinom. *Apeks* predstavlja najvišlju točku maloga mozga te se sastoji od prednjeg dijela vermisa u anteromedijalnom dijelu. Tentorijalna površina ima stražnju i lateralnu granicu, te je tentorijskom fisurom odvojena na prednji i stražnji dio. U prednjem dijelu nalaze se quadrangularni lobusi i *kulmen*, dok se *deklivus*, jednostavni lobusi i gornji dio semilunarnih lobusa nalaze u stražnjem dijelu (72). U starijoj nomenklaturi tentorijalna fisura naziva se primarnom fisurom (73). Prednji dio gornje tentorijalne površine okružen je stražnjom polovinom mezencefalona i formira cerebelomezencefaličku fisuru.

Subokcipitalna površina

Subokcipitalna površina maloga mozga nalazi se ispod i između transverzalnoga i sigmoidnoga sinusa. Na stražnjem dijelu između cerebelarnih hemisfera nalazi se stražnja cerebelarna fisura u kojoj se nalazi falks maloga mozga. Stražnja cerebelarna fisura nastavlja se preko valemule kroz *foramen Magendi* u četvrtu klijetku. Donji dio subokcipitalne površine sadrži gornje i donje semilunarne lobuse, tonzile maloga mozga, i *vermis* koji se sastoji od folijuma, tubera, piramide i uvule. U razini folijuma nalaze se gornji semilunarni lobusi, u visini tubera donji semilunarni lobusi, u razini piramida nalaze se biventralni lobusi, a u razini uvule nalaze se tonzile maloga mozga (73,74). Subokcipitalna površina podijeljena je subokcipitalnom fisurom na gornji i donji dio. Lateralno je prebiventralna fisura koja se nalazi između donjih subokcipitalnih lobusa i biventralnih lobusa, te dijeli hemisfere na gornji i donji dio, dok se u medijalnom dijelu nalazi prepiramidna fisura između piramida i tubera koja dijeli *vermis* na gornji i donji dio (75,76).

Petrozna površina

Petrozna površina maloga mozga orijentirana je prema petroznom dijelu temporalne kosti, i prikazuje se prilikom otvaranja cerebelopontinoga kuta. Petrozna fisura koja se naziva i horizontalna fisura dijeli petroznju površinu maloga mozga na gornji i donji dio te se nastavlja u subokcipitalnu fisuru. Gornji dio se sastoji od kvadrangularnih lobusa,

jednostavnih lobusa te manjega djela gornjih semilunarnih lobusa. Donji dio je formiran od donjih semilunarnih lobusa, biventralnih lobusa i tonzila (76,77).

1.3.5. Moždano deblo (*truncus cerebri*)

Truncus cerebri ili moždano deblo sastoji se od mezencefalona, ponsa i produžene moždine (medule oblongate).

Mezencefalon se sastoji od bazalnog dijela koji čine gornji cerebelarni pedunkuli, središnjega dijela tegmentuma i donjega dijela koji čini *tektum*. Ventralno granica mezencefalona seže od gornjeg ruba ponsa do mamilarnih tijela, a nešto lateralnije do krure cerebri (23). Ventralnu stranu oblikuju cerebelarni pedunkuli koji tvore interpedunkularnu fosu iz koje izlazi okulomotorni živac. U dnu interpedunkularne fose nalazi se *supstancia perforata posterior* (23,78). Na lateralnoj površini mezencefalona nalazi se *trigonum lemnisci*. Dorzalnu površinu mezencefalona čini *lamina tecti* koja ima četiri izbočenja *lamina quadrigemina*, čija dva gornja izbočenja čine gornje kolikule, a donja dva donje kolikule (23). Uz kaudalni rub donjih kolikula izlazi trohlearni živac. U gornjim kolikulama nalaze se vlakna vidnoga puta, dok se u donjim kolikulama nalaze vlakna lemniskusa lateralisa koji su dio slušnog puta (23). U tegmentumu mezencefalona nalazi se *supstancia nigra*, *nukleus ruber* te jezgre okulomotornog i trohlearnog živca. Također ovdje prolazi i retikularna formacija (2,23).

Pons se nalazi ispod mezencefalona, kaudalno seže do medule oblongate od koje je odvojen pontomedularnom fisurom, a rostralno seže do interpedunkularne udubine. Lateralno u *pons* sežu srednji cerebelarni pedunkuli kojim je *pons* povezan s malim mozgom, te se tu nalazi izlazište petog kranijalnog živca trigeminusa. Ventralno u središnjem dijelu nalazi se sulkus bazilaris u kojem leži bazilarna arterija, te prepontina cisterna. U ponsu se nalaze jezgre trigeminalnog živca, abducentnog živca, facijalnog živca te jezgre vestibulokohlearnog živca (23,79).

Medula oblongata ili produžena moždina nalazi se ispod ponsa od kojeg je odvojena pontomedularnim sulkusom, te se nastavlja u vratnu medulu, a kaudalu granicu čini korijen prvog vratnog živca C1 koji se nalazi u visini foramena magna (2,23). Razlikuju se tri površine medule oblongate; bazalna, lateralna i dorzalna. Na prednjoj ili bazalnoj površini nalazimo fisuru medijanu anterior oko koje se sa svake strane nalazi piramida. Kaudalno se na granici s kralježničkom moždinom piramide ukrižaju te se to mjesto naziva piramidalna dekusacija (23,78). Rostralno između piramida i ponsa izlazi abducentni živac koji čini rostralnu granicu medule oblongate. Lateralno od piramida nalaze se olive, a između oliva i

piramida nalazi se prednji lateralni sulkus iz kojeg izlazi hipoglosalni živac. Lateralnu površinu medule oblongate čini *tuber cinereum* kojeg oblikuje spinalna jezgra petoga kranijalnog živca trigeminusa (23,78,79). Na stražnjoj površini medule oblongate razlikuju se dva dijela; kaudalni i rostralni. Kaudalni dio je podijeljen stražnjom središnjom brazdom koja seže do obeksa koji predstavlja bitnu anatomsku orijentaciju početka romboidne udubine. Lateralno od stražnje brazde nalazimo *tuberkulum gracilis* i *tuberkulum cuneatum*, koji se rostralno spajaju s donjim cerebelarnim pedunkulima. Rostralni dio čini donji dio dna romboidne udubine koja je omeđena donjim cerebelarnim pedunkulima (23,79).

1.4. Kraniocervikalni spoj

Kraniocervikalni spoj anatomski označava vezu kranijuma s prva dva kralješka vratne kralježnice. Kaudalni dio zatiljne kosti zovemo *okciput* ili C0, koji zajedno s prvim vratnim kralježkom atlasom CI i drugim vratnim kralježkom aksisom CII, čini kompleks koji se zove kraniocervikalni spoj ili prijelaz (1,2). CI i CII vratni kralježci anatomski se razlikuju od ostalih kralježaka vratne kralježnice. U navedenoj regiji se nalaze ligamentarne sveze koje spajaju koštane strukture zatiljne kosti s koštanim strukturama prvoga i drugoga vratnog kralješka te čine stabilnost kraniocervikalnoga spoja. Osim ligamentarnih sveza tu se nalaze i zgobne plohe kranijuma, atlasa i aksisa kojim se navedene strukture uzglobljuju te omogućuju pokretljivost glave i vrata. Kraniocervikalni spoj čini anatomsku i funkcionalnu cijelinu (1,2).

1.4.1. Prvi vratni kralježak (*atlas* [CI])

Vratna kralježnica ima ukupno sedam vratnih kralježaka. Prvi vratni kralježak zove se *atlas* jer nosi kranijum i označava se s CI. Prvi vratni kralježak nema trupa, već dva luka, prednji manji (*arcus anterior*) i stražnji veći (*arcus posterior*). Prednji lukovi se spajaju i čine *tuberkulum anterior*, koštano izbočenje koji je hvatište prednjega longitudinalnog ligamenta. S unutarnje strane nalazi se zglobna ploha desna (*fovea dentis*). Stražnji se lukovi spajaju i čine stražnje koštano izbočenje, *tuberkulum posterior* koji predstavlja hvatište mišića *rectus capitis posterior minor* (1,2,23). Lukovi se postranično spajaju i čine mase lateralis koje s gornje strane sadrže konkavne i u koso usmjerene zglobne plohe koje se vežu za kondile zatiljne kosti i čine atlantookcipitalni zglob. S donje strane mase lateralis sadrže donje zglobne plohe kojima se vežu za gornje zglobne plohe drugoga vratnog kralješka aksisa te čine atlantoaksijalni zglob (23,80). S lateralne strane nalaze se nerascjepljeni poprečni nastavci u kojima se nalazi otvor *foramen transversarium* kroz koji prolazi vertebralna arterija (80).

1.4.2. Drugi vratni kralježak (aksis [CII])

Drugi vratni kralježak naziva se *aksis* a označava se s CII. *Aksis* ima dva trupa koji su srasli u jednu cjelinu. Jedan trup pripada samom aksisu, a drugi dio trupa koji se nastavlja kranijalnije na prvi, pripada atlasu jer čini zub (*dens*). *Dens* s prednje strane sadrži zglobnu plohu koja se uzglobljuje s *fovea dentis* koja se nalazi sa stražnje strane prednjeg luka atlasa. *Dens* aksisa sa stražnje strane također ima zglobnu plohu koja je hvatište ligamenta *transversum atlantis* (2,23,81). Drugi vratni kralježak sadrži dvije zglobne plohe s gornje strane te dvije zglobne plohe s donje strane. Gornje se zglobne plohe spajaju s donjim zglobnim ploham atlasa čineći atlantoaksijalni zglob, dok se donje zglobne plohe aksisa uzglobljuju s gornjim zglobnim ploham trećeg vratnog kralježka (23,82). Drugi vratni kralježak sadrži postranične nerascijepljene nastavke koji sadrže *foramen transversarium* kroz koji prolazi vertebralna arterija. Stražnji lukovi aksisa formiraju u medijalnoj ravnini trnasti ili spinozni nastavak koji je rascijepljen.

Svaki kralježak u svom središnjem dijelu sadrži veliki otvor *foramen vertebrale* koji tvori spinalni kanal u kojem se nalaze neuralne strukture, korijenovi živaca, tvrda mozgovna ovojnica, cerebrospinalna tekućina te kralježnička moždina (23). *Foramen vertebrale* nastavlja se na veliki zatiljačni otvor *foramen magnum* gdje se *medula oblongata* nastavlja u cervikalni segment kralježničke moždine (23). Kralježnička moždina s prednje strane ima dublju brazdu (*fisura mediana anterior*), a sa stražnje strane ima pliću brazdu (*sulkus medianus posterior*). Fisura i sulkus dijele kralježničku moždinu na lijevu i desnu polovicu. Na lateralnoj polovici moždine sa svake strane nalaze se dvije brazde, *sulkus lateralis anterior* te *sulkus lateralis posterior* koje označavaju mjesta ulaska senzornih korijenova, odnosno izlaska motoričkih korijenova. Kroz *sulkus lateralis anterior* izlaze motorički korijenovi, a kroz *sulkus lateralis posterior* ulaze osjetni korijeni (23).

1.4.3. Zglobne strukture i ligamenti vratne kralježnice

A) Prvi zglob kraniovertebralnog spoja čini zglob prvoga vratnog kralježka s kranijumom, odnosno kondilima okcipitalne kosti, te se zove atlantookcipitalni zglob. Sa svake strane nalazi se po jedan zglob. Okcipitalni kondili zatiljne kosti čine konveksno zglobno tijelo koje se uzglobljuje s gornjim zglobnim ploham prvog vratnog kralježka koji čine konkavno zglobno tijelo. Oko obiju zglobnih ploha nalazi se udubljenje u kojem se nalazi zglobna ovojnica, koja je s unutarnje strane obavijena sinovijalnom opnom. Oko zglobova postoje

zglobne sveze koje utječu na stabilnost zglobnog sustava, a to su *membrana atlantookcipitalis anterior* i *membrana atlantookcipitalis posterior* (2,23,83).

Prednja membrana veže se za prednji rub velikoga zatiljačnog otvora i prednji dio luka atlasa. Lateralni rubovi prednje atlantookcipitalne membrane vežu se za zglobne ovojnice atlantookcipitalnih zglobova, dok je medijalni dio prednje membrane pojačan svezama koje su razapete između faringealnoga tuberkula okcipitalne kosti i prednjega tuberkuluma atlasa. Ispred prednje atlantookcipitalne membrane nalazi se prednji longitudinalni ligament (83).

Membrana atlantookcipitalis posterior veže se između stražnje strane velikoga zatiljačnog otvora foramina magnuma i stražnjega luka atlasa. Kroz stražnju atlantookcipitalnu membranu prolazi vertebralna arterija. Ispred vertebralne arterije u njezinom se nastavku nalazi žuti ligament (*ligamentum flavum*) (83,84).

Gledano izolirano atlantookcipitalni zglob omogućuje antefleksiju do 20°, retrofleksiju do 30°, te laterofleksiju od 7° do 20° (23).

B) Drugi zglob kraniovertebralnoga spoja čine zglobovi između atlasa i aksisa. Razlikuju se središnji atlantoaksijalni zglob te lateralni atlantoaksijalni zglobovi (23,84).

Središnji atlantoaksijalni zglob formiran je od densa (zuba) drugoga vratnog kralježka aksisa, i fovee dentis zglobne plohe na stražnjoj strani prednjega luka atlasa. Konkavno zglobno tijelo čini prednji luk atlasa, a konveksno zglobno tijelo čini dens aksisa. Središnji atlantoaksijalni zglob sadrži dvije zglobne ovojnice, prednja se veže za rubove zgloba fovee dentis i prednje zglobne plohe densa aksisa, a druga ovojnica se veže za stražnju zglobnu plohu densa aksisa i ligamenta transversum atlantis (23,85). Središnji atlantoaksijalni zglob učvršćuju četiri sveze koje su razapete između foramina magnuma i drugog vratnog kralježka, te učvršćuju atlantookcipitalne zglobove. Od četiri sveze s prednje strane nalazi se *ligamentum apicis dentis*, te parni *ligamentum alaria*. *Ligamentum kruciforme atlantis* smješten je prema kanalu kralježnice, dok se straga nalazi *membrana tektorija* (23,84,85). *Ligamentum alarija* nalazi se s medijalne strane okcipitalnih kondila te seže do lateralnih ploha desna aksisa. To je parni ligament, čije su sveze kratke i čvrste. *Ligamentum apicis dentis* sadrži hvatište od prednjega ruba velikoga zatiljačnog otvora do vrha densa aksisa te predstavlja tanku svezu (85,86). *Ligamentum kruciforme atlantis* je ligament koji obuhvaća dva snopa ligamenata koji su postavljeni poprečno jedan na drugog, te izgledaju poput križa. Jedan dio ligamenta je *ligamentum transversum atlantis* koji je razapet između masa lateralis atlasa, a drugi dio ligamenta su longitudinalni fascikuli koji se dijele na ascedentni i descendentni snop vlakana ovisno o položaju iznad ili ispod transversalnog ligamenta. Navedeni ligamenti pričvršćuju

atlas za prednji dio foramina magnuma odnosno stražnju plohu trupa aksisa. Sukladno navedenom *ligamentum kruciforme atlantis* predstavlja najčvršću svezu kralješnice (87,88). *Membrana tektorija* nalazi se u produžetku stražnjeg longitudinalnog ligamenta, proteže se od stražnje strane trupa aksisa do klivusa zatiljne kosti, te je smještena iza kruciformnog ligamenta. U središnjem atlantoaksijalnom zglobu događa se rotacija glave koja je moguća do 30° (23).

Lateralni atlantoaksijalni zglobovi su parni zglobovi. Uzglobljuju se donje zglobne plohe atlasa i gornje zglobne plohe aksisa. Obje zglobne plohe su konveksne te su pokrivene debelim slojem hrskavice. Za rubove zglobnih ploha veže se zglobna ovojnica koja je s unutarnje strane obavijena sinovijalnom ovojnicom, te je povezana sa središnjim atlantookcipitalnim zglobovom (88). Zglobne sveze tvore dvije opne, prednja je razapeta između prednjega luka atlasa i trupa drugog vratnog kralješka, a stražnja opna se nalazi između lukova obaju kralješka te odgovara ligamentumu flavumu (88,89). U lateralnom atlantoaksijalnom zglobu događaju se pokreti udruženi s pokretom u središnjem atlantoaksijalnom zglobu, a to je rotacija (23,90).

1.5. Chiari malformacije

Chiari malformacije su skupina bolesti odnosno stanja koje pripadaju skupini kranio – spinalnih malformacija. Iako još točan uzrok ovog stanja nije do kraja razjašnjen, kroz povijest postoji veliki broj teorija i studija o patogenezi nastanka i formiranja Chiari malformacija (91). U početku istraživanja postojala su dva takva stanja koja su nazvana Chiari tip I i Chiari tip II malformacija. Chiari tip II se kroz povijest često nazivao, a ponekad i poistovjećivao s Arnold-Chiari malformacijom (91). Kasnije, razvojem daljnjih istraživanja, Chiari malformacije podijeljene su u skupine Chiari tip I, Chiari tip II (Arnold-Chiari), Chiari tip III te Chiari tip IV malformacija, a u nedavnoj prošlosti pojavila se definicija i Chiari 0 malformacije te Chiari 1,5 malformacije (91,92).

Današnja podjela Chiari malformacija je nastala temeljem kriterija kliničke i morfološke slike stražnje lubanjske jame i kranio-cervikalnoga prijelaza. Prema toj podjeli postoji nekoliko tipova Chiari malformacija; nula (0), jedan (I), jedan i pol (1,5), dva (2), tri (3) te četiri (4).

Brojne su studije analizirale udaljenosti i anatomske mjere stražnje lubanjske jame i kranio-cervikalnoga prijelaza u Chiari malformaciji, te su pritom definirane određene linije poput *Chamberleinove*, *McRaeove*, *McGregorove* ili *Wackenheimove* linije. Do danas nisu

objavljene studije koje su analizirale međudnose sfenoidnog kuta i kuta stražnje lubanjske jame u bolesnika s Chiari malformacijom tipa I u odraslih bolesnika u usporedbi s kontrolnom skupinom zdravih odraslih ispitanika. Zahvaljujući razvoju magnetske rezonance koja označava novu eru u neuroradiologiji i neurokirurgiji omogućen je bolji i detaljniji uvid u anatomske strukture i odnose, uz jednostavnije preoperativno planiranje kirurških zahvata.

Postoji nekoliko vrsta kirurških zahvata u bolesnika s Chiari malformacijom tipa I kod odraslih bolesnika. Pojedini autori spominju dekompresivnu subokcipitalnu kranotomiju s ili bez rekonstrukcije tvrde mozgovne ovojnice (dure), dok drugi autori zastupaju i resekciju stražnjeg luka CI kralježka. Osim navedenih, novije studije spominju resekciju tonzila i subprijalnu disekciju. Što se tiče širine dekompresije kraniocervikalnoga spoja postoje različita istraživanja bez jednoznačnog zaključka. Pojedini autori tvrde da je potrebno učiniti široku dekompresiju kraniocervikalnoga spoja, dok drugi autori tvrde da je bolje učiniti manju.

S obzirom na veliki broj prijedloga opsega i vrsta operacijskih zahvata nužno je daljnje istraživanje uzroka i patogeneze nastanka Chiari malformacije tipa I kako bi i odabir tipa operativnog zahvata bio što prikladniji svakom pojedinom pacijentu.

Zahvaljujući tehnološkom razvoju danas raspoložemo s dijagnostikom koja nam pruža puno bolji i detaljniji uvid u sliku Chiari malformacija. Rane studije proučavale su ovu malformaciju na kadaverima ili na živim dobrovoljcima čija je klinička slika odgovarala onome što se u to vrijeme smatralo Chiari malformacijom (93). Razvojem dijagnostičkih procesa kao što su X zrake i rendgenskom snopu zračenja daljnje studije odvijale su se uz pomoć kraniograma u latero – lateralom presjeku, potom se razvila kompjuterizirana tomografija te mijelografija kojima se mogla dodatno pojasniti opstrukcija na razini velikog zatiljačnog otvora, foramina magna. Konačno razvojem magnetske rezonance, standardnih snimaka u T1 i T2 vremenu, a potom i dvodimenzionalnih filmskih (engl. *cine*) sekvenci koje mogu prikazati protok likvora omogućen je neizmjereno bolji uvid u koštane i mekotkivne strukture kranijuma i mozga, pa tako i stražnje lubanjske jame što je dodatno pridonijelo lakšem i boljem istraživanju kako i novijoj klasifikaciji Chiari malformacija (92). Danas se smatra na temelju istraživanja temeljenih na snimanju magnetske rezonance da je incidencija Chiari malformacija između 0,56 % i 0,77 % (94,95).

U daljnjem dijelu teksta slijedi razvoj Chiari malformacija kroz povijest, koja je teorija i patofiziologija nastanka ovog poremećaja te koje su danas opće prihvaćene klasifikacije ove malformacije.

1.5.1. Povijest

Pojam Chiari malformacije poznat je još iz 19. stoljeća, kada je prvi puta opisan ovaj poremećaj kao „promjena u cerebelumu koja je rezultat cerebralnog hidrocefalusa“. Naziv ove malformacije Chiari malformacijom zahvaljujemo profesoru patologije *Hansu Chiariu* (91,96). Prvi njegov rad vezan za Chiari malformaciju objavljen je 1891. godine u *Deutsche Medizinische Wochenschrift* pod naslovom „O promjenama u malome mozgu kao posljedici cerebralnog hidrocefalusa“.

Prvi oblik Chiari malformacije, koji je opisao *Hans Chiari* poznat je pod nazivom Chiari I malformacija, je bio definiran kao spuštenost tonzila i donjega dijela hemisfera maloga mozga u spinalni kanal, do prvog ili do drugog vratnog kralješka. Prvi takav slučaj bio je opisan kod sedamnaestogodišnje pacijentice koja je umrla od tifusne vrućice, a patila je od simptoma hidrocefalusa (91). Pet godina kasnije, u novoj studiji *Chiari* je opisao 14 slučajeva s promjenama tipa Chiari I, no stupanj razvoja hidrocefalusa nije korelirao s težinom kranio-cervikalnih promjena. Tada se javila teorija da je spuštenost cerebelarnih struktura posljedica nedovoljnoga razvoja koštanih struktura te maloga intrakranijalnog prostora (91).

U isto vrijeme je *Chiari* opisao i drugu patologiju stražnje lubanjske jame u kojoj su *vermis*, *pons* i produžena moždina spušteni u spinalni kanal, te je takva promjena dobila naziv Chiari II malformacija. U to vrijeme je *Cleland* 1883. godine opisao slučaj djeteta sa spinom bifidom, hidrocefalusom i istim nalazom spuštenih struktura stražnje lubanjske jame kao i *Chiari*, a 1894. godine je *Arnold* opisao isti takav slučaj djeteta u kojeg je još dodatno bila promijenjena odnosno izdužena četvrta mozgovna klijetka također spuštena u spinalni kanal (91,99). Konačno, 1907. godine *Schwalbe i Greding* opisali su četiri slučajeve djece s meningomijelokelom i istim nalazom stražnje lubanjske jame, te malformaciji Chiari II nadodali naziv Arnold, te je tako nastala Arnold-Chiari malformacija (91).

Prvi kirurški pokušaj liječenja Chiari malformacije zabilježen je 1932. godine kada je *C. J. Van Howninge Graftidjku* pacijentu s kliničkom slikom Chiari malformacije učinio dekompresiju stražnje lubanjske jame s resekcijom tonzila maloga mozga. Nažalost, pacijent je umro zbog postoperativnih komplikacija (91,100).

Nakon uvođenja pojma Chiari malformacije u englesko govorno područje, za što su zaslužni *Russell i Donald* 1935. godine, interes za ovom patologijom naglo je narastao (91). *McConnell i Parker* 1938. godine opisali su pet slučajeva odraslih pacijenata s Chiari I malformacijom i hidrocefalusom koji su podvrgnuti kirurškoj proceduri, te je dvoje bolesnika preživjelo zahvat. Iste godine *Aring* je prezentirao slučaj dvadesetogodišnjeg bolesnika s Chiari I malformacijom, ali bez hidrocefalusa, koji je također kirurški liječen, a umro je 18

sati nakon operativnog zahvata. Bio je to prvi zabilježeni slučaj u povijesti odraslog bolesnika sa simptomima Chiari malformacije, a bez razvoja hidrocefalusa (91). Prvi slučaj Chiari malformacije dijagnosticiran mijelografijom bio je 1941. godine (91,101). *Adams i suradnici* su prvi postavili dijagnostičke kriterije za Chiari malformaciju, koji su uključivali: povišeni intrakranijalni tlak, simptome od nekoliko kranijalnih živaca, kompresiju na moždano deblo, kompresiju na kralježničku moždinu te cerebelarnu simptomatologiju (91,102).

Još nekoliko zanimljivih povijesnih činjenica:

- 1901. godine *Homen* je prvi puta opisao neurološke simptome Chiari I malformacije (103).
- 1935. godine *Russel i Donald* postavljaju teoriju da se hidrocefalus kod Chiari malformacije razvija zbog kranio- cervikalnog deformiteta, da je sekundarne etiologije te da se može liječiti dekompresijom foramena magnuma (103).
- 1941. godine postavljena je prva radiološka dijagnoza Chiari I malformacije. (*Adams, Schatzki i Scoville*) (103).

1.5.2. Patofiziologija nastanka Chiari malformacija

U vrijeme kada je *Hans Chiari* opisao Chiari malformaciju postojala su dva koncepta nastanka takvog stanja, jedna je teorija opisivala poremećaj u protoku likvora, razvoju hidrocefalusa zbog čega nastaje descensus struktura stražnje lubanjske jame, a druga opozitna teorija govorila je u prilog da prvo dolazi do spuštenosti struktura stražnje lubanjske jame koje onda dovode do razvoja sekundarnog hidrocefalusa. To je do 1920. godine bio jedini poznati koncept hernijacije mozgovnih struktura kroz kranijalne otvore sve dok *Meyer* nije opisao postojanje subfalcične i transtentorijske hernijacije (91,104).

Friede i Roessmann razjasnili su razliku kronične tonzilarnne hernijacije u odraslih bolesnika, odraslih bolesnika s Arnold-Chiari malformacijom, ali bez mijelomeningokele, prikazavši 25 odraslih bolesnika s Arnold-Chiari malformacijom i 39 slučajeva odraslih bolesnika s kroničnom tonzilarnom hernijacijom (91,104).

Kasnijih godina pojavile su se teorije da tonzilarna hernijacija nastaje ili kao posljedica premalog intrakranijalnog prostora ili prevelikog volumena intrakranijalnih struktura. U prilog tomu govorila je stečena tonzilarna ektopija koja se javljala ili u slučajevima kada je intrakranijalni prostor bio premalen ili u slučajevima kada je porastao volumen intrakranijalnih struktura (91). Neka od stanja koje dovode do smanjenja kranijuma su kraniosinostoze, Pagetova bolesti, rahitis. Stanja koja dovode po povećanja volumena intrakranijalnih struktura su supra ili infratentorijski ekspanzivni procesi.

Mikulis i suradnici pokazali su da s godinama starosti dolazi do podizanja tonzila iznad razine foramena magnuma što su objasnili propadanjem neurona, gubitkom volumena i atrofijom mozga (91,105).

Bez u to vrijeme razvijene radiološke dijagnostike, samo na temelju kraniograma studija *Nylanda i Krognessa* pokazala je manju stražnju lubanjsku jamu kod odraslih bolesnika s Chiari I malformacijom u usporedbi s kontrolnom zdravom skupinom ispitanika, što je i kasnije potvrdio *Badie* u svojoj studiji na 20 bolesnika i 20 zdravih ispitanika (106). I neke druge studije *Nishikawa i suradnici* te *Milhorat i suradnici* pokazali su iste rezultate. Temeljem navedenih studija tada se smatralo da je u svih bolesnika s Chiari I malformacijom stražnja lubanjska jama manja (91,107).

Prije ere razvoja magnetske rezonance dijagnoza Chiari malformacije postavljala se na temelju mijelografije. *Perhaps i Baker* opisali su razvojne anomalije kod 28 od 179 bolesnika u kojih je rađena mijelografija, a koji su imali simptome od strane stražnje lubanjske jame ili gornjeg vratnog segmenta medule spinalis (91). Tri bolesnika kod kojih je nađena opstrukcija na razini foramena magnuma podvrgnuti su kirurškoj dekompresivnoj proceduri, te su se postoperativno neurološki oporavili (91).

O'Connor i suradnici 1973. godine nakon učinjene mijelografije na 100 bolesnika postavili su čvrstu vezu Chiari I malformacije i spuštenosti tonzila maloga mozga ispod foramena magnuma (91).

Prva mjerenja distance donjega ruba tonzila u odnosu na foramen magnum pokazala su kod zdravih ispitanika raspon od 7 mm iznad do 8 mm ispod razine foramena magnuma, a kod ispitanika sa simptomima Chiari malformacije raspon od 3 mm iznad do 25 mm ispod razine foramena magnuma. Tada se zaključilo da kod nekih postoji tonzilarna hernijacija bez ikakvih kliničkih implikacija (91).

Razvojem magnetske rezonance prva mjerenja u 1985. godini učinili su *Aboulez i suradnici* i pokazali da u normalnoj populaciji položaj tonzila varira od 2,8 mm ispod do 20 mm iznad foramena magnuma, dok kod bolesnika s Chiari malformacijom varira od 5,2 do 17,7 mm ispod foramena magnuma mjereno na 82 zdravih ispitanika i 13 pacijenata s Chiari malformacijom. Tako su autori zaključili da se do 3 mm spuštenosti tonzila smatra normalnim nalazom, a iznad 5 i više milimetara smatra Chiari malformacijom (91).

Ishikawa i suradnici 1988. godine u svojoj studiji na 50 ispitanika pokazuju da su tonzile uvijek iznad razine foramena magnuma kod zdrave populacije (108).

Već ranije spomenuti *Mikulis i suradnici* 1992. godine pokazuju u studiji na 220 pacijenata u starosti od 5 mjeseci do 89 godina povezanost spuštenosti tonzila s dobi, odnosno da se tonzile pomiču kranijalno što je čovjek stariji (91,105).

Tubbs i suradnici 2001. godine prikazuju šest pacijenata kod kojih je magnetskom rezonancom zbog simptoma Chiari malformacije vidljiva kompresija na stražnju lubanjsku jamu, ali bez tonzilarnе hernijacije. Tada se prvi puta pojavljuje pojam Chiari nula malformacija (109).

2000. godine *Meadows i suradnici* su nakon analize 22.591 magneta glave i vrata zaključili da je 40 % pacijenata asimptomatsko usprkos tonzilarnoj hernijaciji od 7 do 25 mm (91,95).

S obzirom na brojna istraživanja u kojima jedni rezultati govore da svi bolesnici s Chiari malformacijom imaju tonzilarnu hernijaciju, druga istraživanja govore da neki pacijenti koji imaju tonzilarnu hernijaciju ne razvijaju simptome Chiari malformacije, dok opet postoje pacijenti koji radiološki ne pokazuju znakove tonzilarnе hernijacije, ali pokazuju simptome Chiari malformacije, možemo zaključiti kako ova malformacija nije do kraja razjašnjena te da su rezultati istraživanja nekonzistentni.

Prema nekim istraživanjima uzrok nastanka Chiari malformacije je posljedica mezodermalnoga defekta, koji nastaje nakon zatvaranja neuralne cijevi što rezultira manjom i plićeom stražnjom lubanjskom jamom (110). U dvije trećine bolesnika s Chiari malformacijom nađena je manja stražnja lubanjska jama i kraći klivus u odnosu na zdravu skupinu ispitanika (111). Također je kod bolesnika s Chiari malformacijom nađen kraći supraokciput, hipoplazija klivusa te kraći tentorij. Siringomijelija je nađena u 30-85 % bolesnika s Chiari malformacijom tip I (92). Ostale studije sugeriraju kraću Twining liniju u bolesnika s Chiari malformacijom tip I, dok je Boogardov kut veći nego u kontrolnoj skupini zdravih ispitanika (112). Twining linija anatomska je linija koja povezuje dorzum sele s unutrašnjom okcipitalnom protuberancijom. Boogardov kut nastaje sjecištem McRaeove linije s linijom koja se pruža po unutrašnjoj strani klivusa.

Prema nekim teorijama Chiari malformacija tip I je posljedica primarnih genskih promjena, ili ulaska likvora kroz perivaskularni prostor u spinalni kanal. Neka kongenitalna stanja udružena su s većom prevalencijom Chiari malformacije, kao što su Hedju-Cheney i Klippel-Fiel sindrom, ahondroplazija, autosomno dominantna spondiloepifizna displazija, akromegalija, rahitis (113). Kod monozigotnih blizanaca ili kod bolesnika s Downovim sindromom nađena je veća učestalost Chiari malformacije tip I (113).

Prema hidrodinamičkoj teoriji povećani tlak likvora kod Chiari malformacija posljedica je poremećaja likvorskoga protoka između četvrte klijetke i spinalnoga kanala (113,114).

Williams je postavio teoriju razvoja siringomijelije kod bolesnika s Chiari malformacijom kao posljedicom opstrukcije protoka likvora na razini foramena magnuma. Tako se prema njegovoj teoriji tijekom sistole poveća cerebralni volumen krvi čime se poveća i intrakranijalni tlak, odnosno tlak likvora koji u normalnim situacijama iz ventrikularnog prostora može prijeći u subarahnoidni prostor spinalnoga kanala, što se u slučaju kompresije na razini foramena magnuma ne događa. Tijekom diastole dolazi pak do prijelaza likvora iz spinalnoga subarahnoidalnog prostora u prostor ventrikula što se ne događa kod bolesnika s Chiari malformacijom (92).

Imajući u vidu s jedne strane koliko je bolesnika asimptomatsko odnosno simptomatsko s ili bez radioloških znakova kompresije na razini kranio-cervikalnoga prijelaza te koliko je kroz povijest postojalo i koliko danas postoji brojnih teorija i ideja o uzrocima i nastanku ove malformacije koja još nije do kraja razjašnjena, što se ujedno vidi i kroz podjelu Chiari malformacija na šest tipova, evidentna je potreba za daljnjim istraživanjima, razvoju dijagnostičkih metoda i proučavanju ove patologije, kako bismo što bolje mogli odabrati optimalan individualni kirurški pristup.

1.5.3. Klasifikacija Chiari malformacija

Chiari malformacije se u današnje vrijeme klasificiraju u šest tipova: Chiari nula, Chiari I, Chiari 1,5, Chiari II, Chiari III te Chiari tip IV malformacije (92).

a) Chiari nula malformacija tip (0)

Postoji nekoliko definicija koje opisuju Chiari 0 malformaciju što pokazuje da patogeneza ovog stanja nije do kraja razjašnjena. Prema jednoj definiciji Chiari 0 obuhvaća pacijente sa siringomijelijom bez prolapsa struktura stražnje lubanjske jame koji dobro reagiraju na dekompresivnu kraniotomiju (2). Druga definicija kaže da su to simptomatski bolesnici, bez tonzilarnе hernijacije, ali s vidljivom kompresijom stražnje lubanjske jame na magnetskoj rezonanci (91). Treća definicija tvrdi da je Chiari 0 malformacija promjena karakterizirana s određenim stupnjem stražnjeg nagiba ponsa i medule s kaudalnim pomicanjem medule oblongate, nisko položenim vrhom obeksa i normalnim položajem tonzila (92,115,116).

b) Chiari malformacija tip I

Chiari I malformacija definirana je prolapsom cerebelarnih tonzila ispod razine foramena magnuma u gornji dio cervikalnog spinalnog kanala (92). Ova malformacija rijetko je udružena s hidrocefalusom.

c) Chiari malformacija tip 1,5

Chiari 1,5 malformacija definirana je s istim kriterijima kao i Chiari II malformacija, ali bez spine bifide (92).

d) Chiari malformacija tip II (Arnold-Chiari malformacija)

Chiari II malformacija definirana je prolapsom donjeg dijela vermisa i cerebelarnih hemisfera kroz *foramen magnum*, uz pomicanje struktura moždanoga debla (*medula oblongata*, četvrta klijetka i donji dio ponsa) unutar spinalnog kanala i akvedukta uz produženje četvrte klijetke (92). Sinonim za Chiari II malformaciju je i Arnold-Chiari malformacija (2). Često je udružena sa spinom bifidom te ostalim kranijalnim, spinalnim ili meningealnim malformacijama. Hidrocefalus je prisutan u više od 70 % bolesnika s Chiari II malformacijom (2,92).

e) Chiari malformacija tip III

Chiari III malformacija definirana je pomakom struktura stražnje lubanjske jame uz prolaps maloga mozga kroz *foramen magnum* u cervikalni spinalni kanal (92). Često je udružena s visokim cervikalnim ili subokcipitalnim encefalomeningokelama i s Dandy-Walker sindromom. U 50 % bolesnika prisutan je hidrocefalus (92). Često je nespojiva sa životom (2).

f) Chiari malformacija tip IV

Chiari IV malformacija definirana je hipoplazijom ili aplazijom cerebralnih hemisfera, uz izmijenjeni *pons* u obliku golubovih grudi, što posljedično dovodi do proširenja četvrte klijetke, cisterne magne, bazalnih cisterni iako je hidrocefalus često odsutan. Najrijeđa je od svih Chiari malformacija (92).

Siringomijelija

Siringomijelija označava nakupljanje cerebrospinalne tekućine (likvora) unutar bijele tvari kralježničke moždine, s formiranjem ciste ili cističnih šupljina koje zovemo sirinks. Sirinks se može povećavati s vremenom te činiti kompresiju kralježničke moždine, što za posljedicu može imati razvoj neuroloških simptoma i neurološkog deficita. Siringomijelija može sezati sve do konusa medularisa, no kod Chiari I malformacije se najčešće nalazi u području vratne te gornje torakalne medule.

1.6. Neurokirurški pristupi u stražnju lubanjsku jamu i na kranio-cervikalni prijelaz

Neurokirurški pristupi u stražnju lubanjsku jamu i na kranio-cervikalni prijelaz predstavljaju jedne od najkompleksnijih pristupa u neurokirurgiji. U navedenoj se regiji nalaze složeni venski splet uz venske duralne sinuse, arterijsko stablo, vitalne i važne strukture moždanog debla, maloga mozga, kranijalni živci, te cisternalni likvorski prostori. Sve navedene strukture međusobno su u kompleksnim odnosima, dok su udaljenosti i kutni položaji struktura individualni za svakog pojedinca, što je od iznimne važnosti poznavati prije operativnog zahvata, kako bi se položaj bolesnika, pristup na određenu regiju i patologiju mogao prilagoditi svakom pojedinom pacijentu.

S obzirom na kompleksnost, na navedene regije može se pristupiti s prednje, stražnje i lateralne strane (1).

1.6.1. Stražnji pristupi

U stražnje pristupe ubrajaju se subokcipitalna kraniotomija, retromastoidna kraniotomija te lateralna kraniotomija (1).

a) Subokcipitalna kraniotomija koristi se kod operacija stražnje lubanjske jame, pinealne regije, lamine tektuma, stražnjeg dijela treće komore, cerebelarne patologije, patologije u četvrtoj komori, te kranio-cervikalnoga prijelaza kada se subokcipitalna kranotomija kombinira sa skidanjem stražnjih lukova atlasa, i/ili laminektomijom drugoga vratnog kralješka (1). Subokcipitalna kranotomija može biti medijalna kada je smještena u sredini ili lateralna subokcipitalna kada je smještena s lijeve ili s desne strane okcipita. Tehnički izvodi se medijalnim ili lateralnim rezom kože od gornje nuhalne regije do visine atlasa ili aksisa. Nakon što se učini incizija kože i potkožja pristupa se na mišićnu fasciju koja se otvori, mišićne strukture se razdvoje po slojevima, pristupi se na kost te se učini deperiostacija. Nakon učinjene trepanacije kosti načini se medijalna ili lateralna subokcipitalna kranotomija, gdje je bitno prikazati kranijalno rubove transverzalnog sinusa, sigmoidnog sinusa prema lateralno, te stražnju atlantookcipitalnu membranu prema kaudalno. Potom slijedi incizija tvrde mozgovne ovojnice (dure) i paučinaste ovojnice (arahnoidne) te pristup na patologiju. Za vrijeme operacije položaj bolesnika može biti pronacijski, bočni, polusjedeći ili sjedeći. Kod namještanja bolesnika mora se obratiti pozornost na vratne jugularne vene, koje moraju biti slobodne kako ne bi došlo do okluzije venskog protoka krvi, što bi moglo rezultirati razvojem mozgovnog edema koji značajno otežava operativni zahvat i može dovesti do komplikacija.

Subokcipitalna kraniotomija koristi se kod supracerebelarnog infratentorijskog pristupa, koji je jedan od najčešće korištenih pristupa na patologiju pinealne regije, lamine tekti, tentorijske površine cerebeluma te stražnjega dijela treće komore (1,117). Navedene regije sadrže kompleksni venski sustav vene Galeni magni, velike vene u koju se dreniraju vena *basalis Rhosentali*, vene cerebri interne, te vena *vermiana superior*. Upravo zbog spomenutih vena, ovaj je pristup vrlo zahtjevan jer je od bitne važnosti očuvanje vena prilikom operativnih procedura u ovoj regiji. Osim navedenih vena, ovdje se nalazi i stražnja koroidalna te gornja cerebelarna arterija, te *cisterna quadrigemina*. Nakon učinjene subokcipitalne kraniotomije i incizije tvrde mozgovne ovojnice kod ovog je pristupa potrebno otvoriti cisternu magnu, kako bi se ispuštanjem cerebrospinalnog likvora mali mozak relaksirao i spustio prema dolje te omogućio dostatan prostor za operaciju.

b) Drugi oblik pristupa u stražnju lubanjsku jamu je putem retromastoidne ili retrosigmoidne kraniotomije, koja se najčešće koristi prilikom operativnih procedura u pontocerebelarnom kutu, bilo tumorske patologije, vaskularne ili mikrovaskularne dekompresije primjerice kod trigeminalgije. Položaj bolesnika kod ove kraniotomije je ili bočni ili pronacijski. Nakon reza kože i potkožja te deperiostacije kosti učini se kraniotomija gdje se prikaže transverzalni i sigmoidni sinus odnosno njihov spoj. Potom se nakon retrakcije hemisfera malog mozga prikaže petrozna površina cerebeluma (1).

c) Treći oblik pristupa u stražnju lubanjsku jamu je lateralna kraniotomija koja se najčešće koristi kod lezija smještenih u prednjem ili prednjem i lateralnom dijelu moždanoga debla, lezije koje zahvaćaju jugularni foramen te kraniovertebralni spoj. Kod ovoga pristupa potrebno je prikazati atlantookcipitalni zglobov, ekstraduralni dio vertebralne arterije, transverzalni nastavak atlasa u kombinaciji sa skidanjem okcipitalnog kondila s te strane (1).

1.6.2. Lateralni pristupi

Lateralni pristupi na stražnju lubanjsku jamu i kraniovertebralni spoj jedni su od rijetko korištenih pristupa. Tu se ubrajaju translabyrinthalni pristup, transkohlearni pristup, presigmoidni, subtemporalni transpetrozalni pristup, te preaurikularni i postaurikularni pristup (1). Od svih navedenih pristupa najčešće se rabi presigmoidni pristup koji se koristi za patologiju smještenu u području klivusa ili u području ispred moždanog debla. Smatra se najkompleksnijim pristupom u neurokirurgiji i uglavnom se rabi kada se patologija ne može doseći drugim pristupom zbog velikog rizika od neurovaskularnog oštećenja (1).

1.6.3. Prednji pristupi

Prednji pristupi obuhvaćaju veliku skupinu pristupa od transkranijalnih, transnazalni, transoralnih do transcervikalnih (1). Prednji se pristup prvo koristio kod lezija s prednje strane spinalnog kanala, a tek kasnije kod patologija ispred moždanoga debla. U početku razvoja ovih pristupa najveći broj komplikacija odnosio se na meningitis, pseudomeningokele i likvoreju. Ovaj pristup najčešće se koristi za tumorske lezije u području klivusa, prednje strane foramena magnuma, atlasa i aksisa. Osim tumorskih lezija prednjim se pristupom operiraju i fiksacije kod razvoja kranio cervikalnoga instabiliteta, dekompresije kod kraniovertebralnih malformacija, pa čak i aneurizme donje trećine bazilarne arterije ili aneurizme gornjega dijela vertebralne arterije (1,118). Od svih nabrojanih prednjih pristupa u daljnjem dijelu teksta prikazani su neki od češće korištenih.

Transoralni pristup, odnosno pristup kroz usta, koristi se kod lezija klivusa, prednje strane kraniovertebralnoga spoja, te prvog, drugog i trećeg vratnog kralježka, odnosno lezije prednjega dijela spinalnog kanala. Bolesnik je obično u položaju na leđima fiksirane i zabačene glave. Učini se traheotomija kako bi pacijent mogao biti u općoj anesteziji. Prvo se kroz otvorena usta postavi retraktor koji razmiče jezik te gornju i donju vilicu. Potom se u medijalnoj ravnini učini uzdužna incizija stražnjega zida ždrijela, te se meko ili tvrdo nepce otvara ovisno o smještaju lezije (1,119). Ovim pristupom možemo doseći lezije od klivusa do trećeg vratnog kralježka. Da bi se još dodatno proširilo vidno polje moguće je učiniti maksilarnu ili mandibularnu osteotomiju. Ovisno o tome koliko struktura se skida transoralni pristup ima nekoliko svojih varijacija: transpalatalnu, bukofaringealnu, labiomandibularnu te labioglosomandibularnu (119).

Transmaksilarni pristup služi operaciji lezija gornje i srednje trećine klivusa koje je teško dohvatiti transoralnim pristupom. Postoje četiri tipa transmaksilarnog pristupa, osteotomija LeFort I, proširena maksilotomija, jednostrana donja subtotalna maksilotomija, te medijalna maksilotomija koji je najmanje ekstenzivan pristup te se koristi kod pristupa na lezije klivusa (1). Nakon uklanjanja zida maksilarnoga sinusa prikaže se razina klivusa iznad razine tvrdog nepca (1).

Transfenoidalni pristup najčešće je korišten od prednjih pristupa posebice kod operacija lezija selarne, supraselarne te klivalne patologije. Transnazalnim se pristupom kroz nos učini stražnja septostomija a potom i sfenoidektomija te se ovisno o potrebi uklone stražnji klinoidni nastavci ili *dorzum sele* kako bi se pristupilo na patologiju (120). Ovaj pristup uvelike ovisi o obliku i veličini sfenoidnog sinusa, odnosno pneumatizaciji sfenoidne kosti kako je to ranije navedeno, te se ovisno o lateralnoj ili dorzalnoj ekstenziji

pneumatizacije lakše ili teže može pristupiti na leziju. Kod ovoga pristupa u sve češćoj je uporabi endoskop koji omogućuje veliku širinu vidnoga polja, posebno uz korištenje različitog kuta endoskopa ovisno o lokaciji lezije (120).

Transcervikalnim pristupom mogu se dohvatiti lezije klivusa, prednjeg dijela foramena magnuma, atlasa te trupa i densa aksisa (1).

1.7. Neurokirurški zahvati za liječenje Chiari malformacije tipa jedan

Neurokirurški zahvati kod Chiari malformacije tipa jedan (I) obuhvaćaju široki spektar kirurškog opsega, od dekompresivne subokcipitalne kraniotomije s dekompresijom foramena magnuma, skidanje stražnjega luka atlasa ponekada i aksisa, preko otvaranja tvrde mozgovne ovojnice (dure), plastike tvrde mozgovne ovojnice, do resekcije paučinaste (arahnoidalne) ovojnice, subprijalne disekcije do resekcije tonzila (121,122). Neke studije spominju i korištenje endoskopa, plasiranje VP drenaže, te korištenje siringopleuralne drenaže kod Chiari malformacije tipa jedan sa siringomijelijom (123-125).

Kao što je već ranije spomenuto u patofiziologiji Chiari malformacije tipa I zbog kompresije na razini velikoga zatiljačnog otvora dolazi do poremećaja u subarahnoidalnom protoku likvora između intrakranijalnog i spinalnog likvorskog prostora (121). U današnje se vrijeme opstrukcija u protoku likvora smatra uzrokom nastanka simptoma kod bolesnika s Chiari malformacijom tipa I (121,124). To bi velikim dijelom moglo objasniti zašto neki pacijenti imaju hernijaciju cerebelarnih tonzila ispod razine foramena magnuma, ali bez razvijene kliničke slike Chiari malformacije, a s druge strane bolesnika koji radiološki nemaju vidljivu hernijaciju tonzila, ali vrlo vjerojatno imaju opstrukciju u protoku likvora te razvijaju kliničku sliku Chiari malformacije.

Ovisno o stupnju opstrukcije protoka likvora kod nekolicine pacijenata s Chiari malformacijom tipa I, vidljiv je i razvoj hidrocefalusa, dok je kod nekih moguć razvoj siringomijelije cervikalnog, a ponekad i torakalnog segmenta kralježničke moždine (121,126). Hidrocefalus i siringomijelija nisu tako česti kod bolesnika s Chiari malformacijom tipa I, za razliku od Chiari malformacije tipa dva i tri kod kojih je razvoj hidrocefalusa puno učestaliji. Oko 70 % kod Chiari malformacije tipa dva do oko 50 % kod Chiari malformacije tipa tri (92).

Sukladno navedenom danas se osnovnom indikacijom za kirurškim liječenjem smatra razvoj simptoma. Operira se samo simptomatske bolesnike ili one koji razvijaju hidrocefalus

zbog kompresije kraniocervikalnoga spoja ili one koji su asimptomatski, ali imaju na magnetskoj rezonanci vidljivu progresivnu siringomijeliju (127).

Zbog razvoja dijagnostičkih metoda danas nam je i vidljivost u strukture stražnje lubanjske jame i kraniocervikalnoga prijelaza znatno olakšana pa je sukladno tomu i probir bolesnika bolji. Za razliku od razdoblja kada nije bilo magnetske rezonance većinu se bolesnika operiralo uglavnom na temelju nalaza mijelografije ili kliničke slike, a intraoperativno se procjenjivala potreba i odlučivalo o ekstenzivnosti operativnog zahvata (91). Danas, zahvaljujući razvoju dijagnostike pa i „cine“ sekvence magnetske rezonance koja nam omogućuje detaljniji uvid u protok likvora imamo mogućnost preoperativnog planiranja samoga zahvata, kao i ekstenzivnosti, što dalekosežno smanjuje mogućnost razvoja intraoperativnih i postoperativnih komplikacija (91). Također se dijagnostičke metode koriste i postoperativno kako bismo mogli pratiti učinak operacije, razmatrati promjenu u protoku likvora, te procijeniti morfološku sliku na magnetnoj rezonanci s kliničkom slikom pacijenta prije i poslije operacije. S druge strane, magnetska rezonanca koja je uvela veliku promjenu u kirurškoj struci zbog detaljnijeg uvida u anatomiju pruža mogućnost individualnog pristupa svakome bolesniku, upravo na temelju odnosa, udaljenosti te kuteva pojedinih anatomskih struktura, što dovodi do kvalitetnijeg odabira kirurškog pristupa te opsega operativnih procedura.

Postoji veliki broj studija koje se bave procjenom učinka operativnih zahvata kod bolesnika s Chiari malformacijom tipa I (121-127). Većina istraživanja je potvrdila da dekompresivna subokcipitalna kraniotomija s dekompresijom foramena magnuma kod odraslih bolesnika s Chiari malformacijom tipa I dovodi do poboljšanja u kliničkoj slici odnosno regresiji simptoma. Ovisno o razini spuštenosti cerebelarnih tonzila kroz *foramen magnum*, neke studije tvrde da osim dekompresivne subokcipitalne kraniotomije i dekompresije foramena magnuma treba ukloniti stražnji luk atlasa, a ponekad učiniti i laminektomiju CII kralježka (128). Smatra se, da ako se cerebelarne tonzile nalaze za 15 i više milimetara ispod razine velikog zatiljačnog otvora da je obavezno učiniti laminektomiju CI kralježka (126,129). Ukoliko se učini samo koštana dekompresija to se smatra ekstraduralnim dijelom operacije, dok se otvaranje tvrde mozgovne ovojnice, plastike dure, resekcije tonzila smatraju intraduralnim dijelom operacije (126,130). Gledajući kroz povijest u operacijama Chiari malformacija koristila se i tehnika ugrađnje cijevčice između četvrte moždane komore i obeksa nakon dekompresivne kraniotomije, prvi takav rad publiciran je 1950. godine *Gardner i Goodhall* na 17 bolesnika s Chiari malformacijom tipa I (121). Nadalje, druge studije pokazuje bolje postoperativne rezultate u bolesnika kod kojih se osim koštane

dekompresije učini i otvaranje dure, s plastikom iste, nego u onih bolesnika kod koji je učinjena samo koštana dekompresija (122,131). Neki autori nakon koštane dekompresije na temelju intraoperativnog ultrazvuka koji prikazuje protok likvora odlučuju hoće li otvarati tvrdu mozgovnu ovojnicu i učiniti plastiku iste (126). Glede intraduralne komponente operacije neki autori smatraju da se otvaranje paučinaste (arahoidalne) ovojnice radi boljeg protoka likvora treba raditi samo kod onih bolesnika koji razvijaju hidrocefalus (132). Što se tiče subpijalne disekcije i resekcije tonzila postoje oprečni rezultati istraživanja, jedni govore u prilog boljih rezultata u protoku likvora i ascenziji tonzila kada se učini takva procedura posebice u bolesnika sa siringomijelijom (122), dok drugi pokazuju da nema bitnije razlike u protoku likvora i postoperativnoj kliničkoj slici u bolesnika s Chiari malformacijom tipa I kod kojih je uz ekstraduralni dio operacije učinjena samo plastika tvrde mozgovne ovojnice (121). Nadalje, pojedini autori ukazuju da se resekcija tonzila treba ostaviti kao sekundarna opcija koja se radi u drugom operativnom zahvatu u slučaju da prvi ne pokaže zadovoljavajuće rezultate (121,133). Nadalje, neki radovi pokazuju da niska subokcipitalna dekompresivna kraniotomija s CI laminektomijom i „*extreme lateral*“ foramen magnum dekompresijom s otvaranjem tvrde mozgovne ovojnice i plastikom iste, ali bez disekcije paučinaste mozgovne ovojnice (arahnoidee) tonzila dovodi do poboljšanja kliničke slike kod 83 % odraslih bolesnika s Chiari malformacijom tipa I bez siringomijelije odnosno kod 80 % onih sa siringomijelijom (121). Autori tvrde da kliničkoj slici više doprinosi što šira dekompresivna kraniotomija (3,5 x 3,5 cm) nego resekcija cerebelarnih tonzila (126). Pojedine studije ukazuju na bolji klinički odgovor ako se u odnosu na nastanak simptoma bolesnici što prije podvrgnu operativnom zahvatu (124).

Neke studije i prije operacije Chiari malformacije u onih bolesnika koji imaju razvijen hidrocefalus sugeriraju ugradnju ventrikuloperitonealne drenaže (VP), dok drugi autori savjetuju prvo učiniti operativni zahvat, te ovisno o prisutnosti hidrocefalusa u drugom aktu ugrađuju VP drenažu (123,133). U jednoj studiji vidljiva je upotreba siringopleuralnog drenažnog sustava kod bolesnika sa siringomijelijom (123,133). Tehnički gledajući bolesnici mogu biti operirani u sjedećem ili potrbušnom položaju. Po namještanju bolesnika glava se učvršćuje u trouglašni držač, te se po pripremi i po pranju operacijskog polja učini linearni rez kože po sredini od gornje nuhalne linije do spinoznog nastavka CII kralježka. Nakon učinjenog otvaranja i preparacije anatomskih struktura pristupa se na kost, te se učini subokcipitalna dekompresivna kraniotomija, s uklanjanjem stražnje atlantookcipitalne membrane. Vrlo se često ukloni stražnji luk atlasa, a prema potrebi učini se i laminektomija CII kralježka koju je u naravi moguće izbjeći. Pojedini autori preferiraju široku dekompresiju

foramena magnuma od okcipitalnog do okcipitalnog kondila, što može imati za posljedicu razvoj kraniocervikalnoga instabiliteta (126). Nakon učinjenje koštane dekompresije prema velikoj većini istraživanja učini se incizija tvrde mozgovne ovojnice, a potom i plastika iste (po nekim studijama s vlastitim periostom, po drugim studijama s umjetnom mozgovnom ovojnicom) (134). Pojedini će autori učiniti i inciziju paučinaste mozgovne ovojnice (arahnoidee), dok će neki autori učiniti i subprijalnu disekciju ili resekciju tonzila. Nakon plastike tvrde mozgovne ovojnice, kost se ne vraća, te se rana zatvara po anatomskim slojevima.

Među najčešće intraoperativne komplikacije spadaju zračna embolija koja je česta kod operacije u sjedećem položaju, te oštećenje neurovaskularnih struktura navedene regije (122). Postoperativne komplikacije odnose se na razvoj meningitisa, pseudomeningokele operiranog područja, površinske ili duboke infekcije rane, istjecanje cerebrospinalne tekućine, te razvoja ranog ili kasnog hidrocefalusa (122). Kod perzistiranja ili postoperativnog pogoršanja kliničke slike uvijek je bitno imati na umu neadekvatnu kraniotomiju, nedovoljno uklanjanje stražnje atlantookcipitalne membrane, neadekvatne plastike tvrde mozgovne ovojnice, ostatne tonzilarnu kompresiju, rezidualnih arahnoidalnih priraslica, perzistentne siringomijelije, razvoju postoperativnog kraniocervikalnoga instabiliteta, ili postojanju prednje bazilarne invaginacije. Neki autori čak koriste i endoskop prilikom operativnih procedura (125). S druge strane neki autori tvrde da će velika dekompresivna kraniotomija kasnije biti uzrokom pogoršanja simptoma kod operiranih bolesnika zbog decenzusa cerebeluma, te sugeriraju manju veličinu dekompresivne kraniotomije (135).

S obzirom na navedene činjenice i rezultate studija u kojima postoje brojne operativne tehnike i opsežnosti operativnih zahvata, ostaju brojne dileme, od toga kolika je potrebna veličina dekompresivne kraniotomije, koliko je potrebno široko osloboditi foramen magnum, u kojim slučajevima treba učiniti laminektomiju CI ili CII kralježka, a u kojim slučajevima treba učiniti resekciju cerebelarnih tonzila, te koja je adekvatna veličine plastike tvrde mozgovne ovojnice.

Sve se studije uglavnom slažu, da je cilj moderne neurokirurgije promijeniti odnosno uspostaviti normalnu cirkulaciju likvora u stražnjoj lubanjskoj jami i kraniocervikalnom prijelazu spram spinalnog cervikalnog segmenta uspostavivši balans tlakova u subarahnoidalnom dijelu intrakranijalnog i intraspinalnog prostora (121).

1.8. Svrha rada

Temeljem navedenog evidentna je potreba za daljinim istraživanjem ove patologije, posebice patofiziološkog mehanizma nastanka Chiari malformacije, kao i mjerenjem odnosa anatomskih struktura, kuteva i položaja lubanjske osnovice, stražnje lubanjske jame, kraniocervikalnoga prijelaza, kako bismo kod svakog bolesnika mogli odabrati najadekvatniji kirurški pristup kao i opsežnost kirurškog zahvata kod rješavanja navedenog problema.

Svrha ovog istraživanja je bolje poznavanje anatomskih struktura stražnje lubanjske jame i kraniocervikalnoga prijelaza kao i njihovih odnosa u skupini bolesnika s Chiari malformacijom, te njihova usporedba sa zdravim kontrolnim ispitanicima, što pridonosi odabiru najpovoljnijeg kirurškog postupka u pojedinim bolesnika.

2. HIPOTEZA

Anatomske odnose koštanih struktura lubanjske osnovice te položaj anatomskih struktura moždanog debla, produžene moždine i cerebeluma su promijenjeni u bolesnika s Chiari malformacijom tip I u odnosu na zdravu populaciju zbog razlika u međuosnosima i kutevima lubanjske osnovice i klivusa što uzrokuje poremećaj optoka likvora u velikom zatiljačnom otvoru.

3. CILJEVI RADA

3.1. Opći cilj

Razjasniti anatomske odnose stražnje lubanjske jame kod bolesnika s Chiari I malformacijom te uzroke nastanka spuštenih tonzila cerebeluma u velikom zatiljačnom otvoru u odnosu na kontrolnu skupinu.

3.2. Specifični ciljevi

1. Analizirati kut prednje i stražnje lubanjske jame, sfenoidni kut.
2. Odrediti veličine velikog zatiljačnog otvora.
3. Odrediti udaljenost ruba incizure tentorija i prednjeg ruba velikog zatiljačnog otvora.
4. Odrediti poziciju najvišlje točke densa aksisa u odnosu na Chamberlainovu liniju te liniju A-P dijametra velikog zatiljačnog otvora.
5. Odrediti razinu najniže točke cerebelarnih tonzila u odnosu na razinu velikog zatiljačnog otvora.
6. Odrediti međuovisnost sfenoidnog kuta s pozicijom spuštenih tonzila.
7. Odrediti međuovisnost kuta angulacije lubanjske osnovice s pozicijom densa aksisa.
8. Odrediti međuovisnost kuteva angulacije lubanjske osnovice s kutem incizure tentorija.
9. Odrediti odnos najniže točke tonzile cerebeluma s gornjom točkom luka atlasa.

4. MATERIJALI I METODE

4.1. Ispitanici

U ovo opservacijsko istraživanje je uključeno ukupno 232 ispitanika oba spola odrasle dobi (u kojih je razvoj mozga, kranija i kraniocervikalnoga prijelaza završen) kojima je indiciran i učinjen MR endokranija i kraniocervikalnoga prijelaza u razdoblju od siječnja 2014. godine do siječnja 2017. godine u Kliničkom bolničkom centru Zagreb. Studija je odobrena od strane Etičkog povjerenstva Kliničkog bolničkog centra Zagreb (Klasa: 8.1-16/172-2; Broj: 02/21 AG).

Ispitivana skupina je obuhvatila 32 bolesnika oba spola (28 žena i 4 muškarca) kojima je MR-om dijagnosticirana Chiari malformacija tip I (raspon dobi od 22 godine do 73 godine).

Kontrolna skupina obuhvatila je 200 zdravih ispitanika (120 žena te 80 muškaraca) kod kojih je MR endokranija i kraniocervikalnoga prijelaza bio opisan kao uredan, koji nisu prethodno operirani u području glave i vratne kralježnice, koji nemaju druge razvojne anomalije središnjeg živčanog sustava, hidrocefalus, prisutnost tumorske ili vaskularne bolesti središnjeg živčanog sustava, te ispitanici u kojih anatomske odnose nisu poremećeni upalom ili traumatskim događajima (raspon dobi od 23 godine do 83 godine).

Kriteriji isključivanja iz istraživane skupine bolesnika i kontrolne skupine zdravih ispitanika su ispitanici mlađi od 18 godina, bolesnici koji imaju druge razvojne anomalije središnjeg živčanog sustava, hidrocefalus, koji su prethodno operirani u području glave i vratne kralježnice, prisutnost tumorske ili vaskularne bolesti središnjeg živčanog sustava, te ispitanici u kojih su anatomske odnose poremećeni zbog upalnih ili traumatskih događaja.

4.2. Metode

4.2.1. Mjerenja kuteva, duljina i distanci (Radiološka studija – MR)

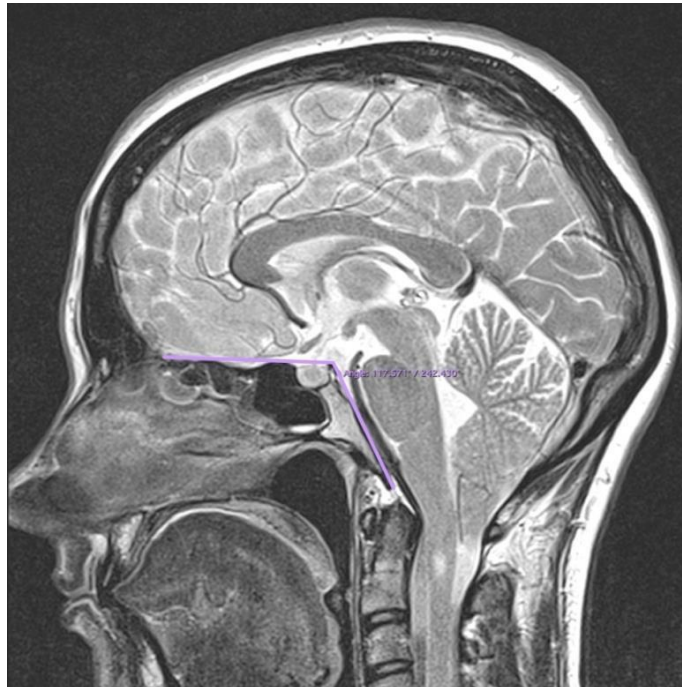
Podatci za istraživanje prikupljeni su mjerenjima na MR snimkama iz radiološke baze podataka Kliničkog zavoda za dijagnostičku i intervencijsku radiologiju Kliničkog bolničkog centra Zagreb.

Mjerenja su provedena na mediosagitalnim, koronarnim i transverzalnim MR snimkama. Za mjerenja su korištene sekvence u T1 i T2 vremenu. Snimke su učinjene na MR uređajima 1,5 T Siemens AG 2009, serijski broj 22772, Softwar NUMARIS/4 verzija syngo

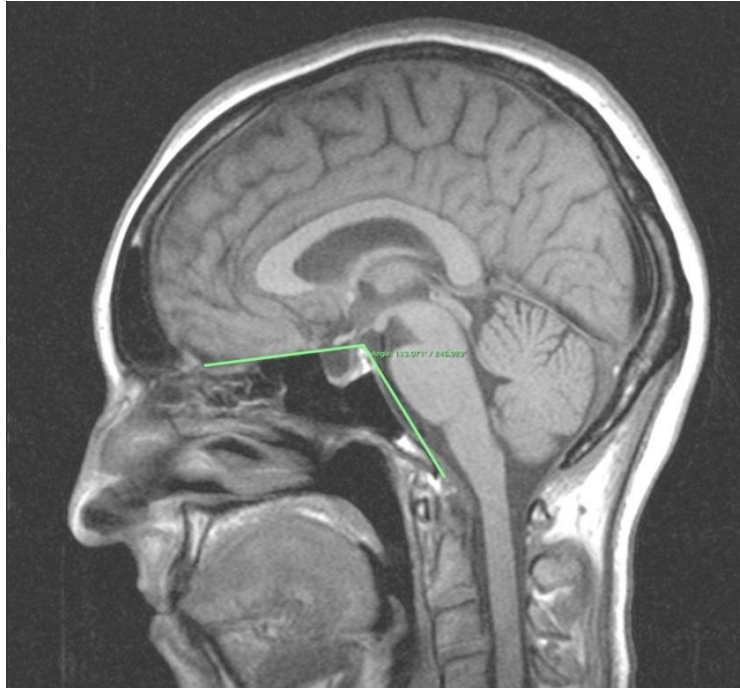
MR A35, te 3 T Magnetom TrioTim (Siemens, Njemačka, 2007). Za mjerenja su se koristili računalni programi Horos v3.3.4 i Ulite (Version 5.0.1._BN13 20181031) koji su namijenjeni ekspertnoj analizi digitalnih radioloških snimki.

MJERENJA KUTOVA

a) Sfenoidni kut (SF kut) nastaje ukriženjem dviju linija. Prva linija prolazi po planumu sfenoidne kosti do vrha dorzuma sele, a druga linija prolazi po unutarnjoj površini klivusa, odnosno od vrha dorzuma sele do prednjeg ruba velikog zatiljačnog otvora, foramena magna. Prikazan je na slici 1. kod bolesnika s Chiari malformacijom tip I i slici 2. kod kontrolnog zdravog ispitanika.

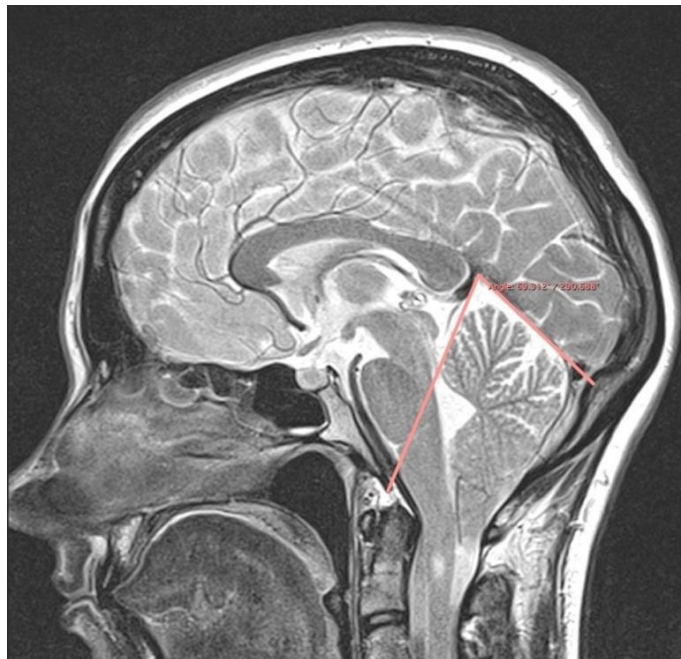


Slika 1. Sfenoidni kut (SF kut) kod bolesnika s Chiari malformacijom tip I

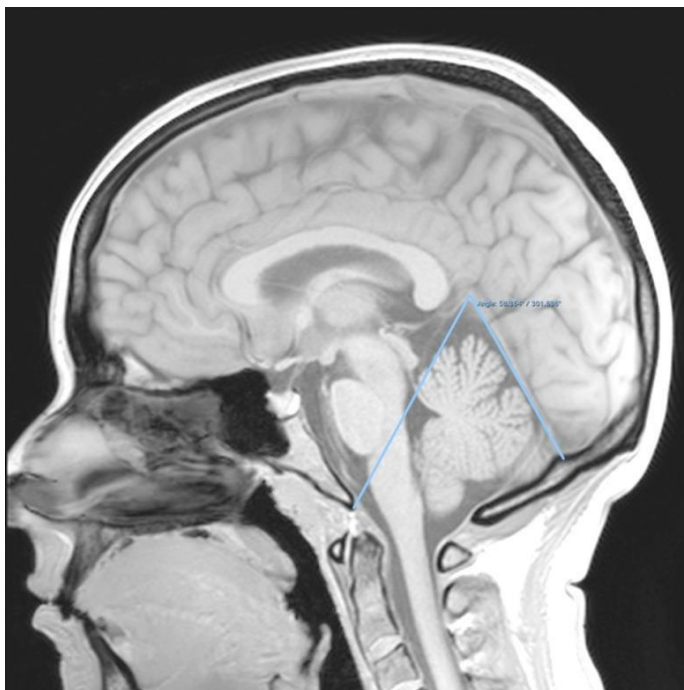


Slika 2. Sfenoidni kut (SF kut) kod kontrolnog zdravog ispitanika

b) Tentorij-basion kut (TB kut) nastaje ukriženjem dviju linija. Prva linija prolazi po tentoriju od incizure tentorija do unutarne okcipitalne protuberancije, a druga linija polazi od incizure tentorija do prednjeg ruba foramena maguma, odnosno basiona. Slika 3. prikazuje TB kut kod bolesnika s Chiari I malformacijom, a slika 4. kod kontrolnog zdravog ispitanika.



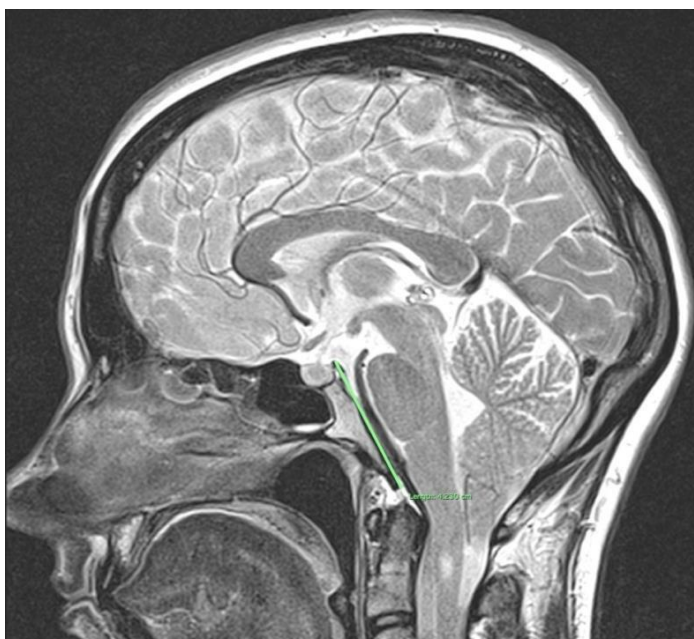
Slika 3. Tentorij-basion kut (TB kut) kod bolesnika s Chiari malformacijom tip I



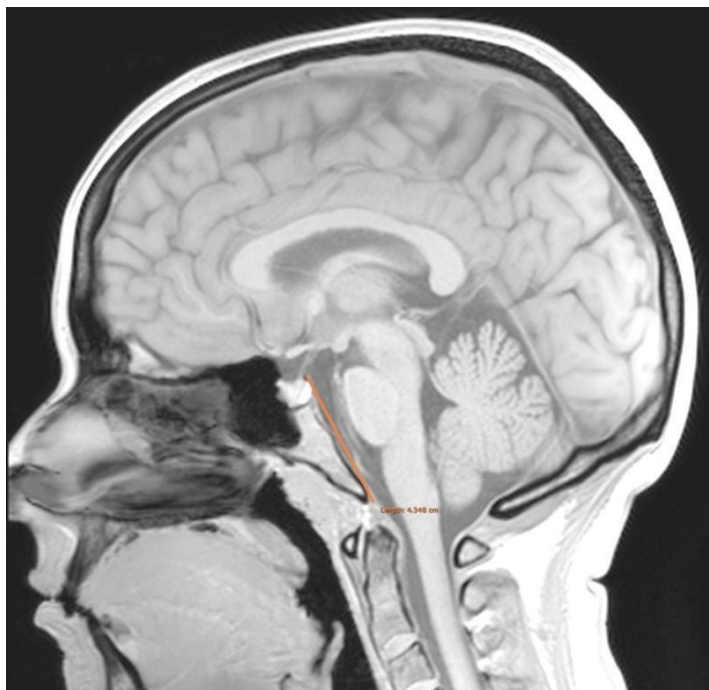Slika 4. Tentorij-basion kut (TB kut) kod kontrolnog zdravog ispitanika

MJERENJA DULJINA

a) Duljina klivusa mjeri se linijom koja prolazi po unutarnjoj površini klivusa, a polazi od vrha dorzuma sele do prednjeg ruba velikog zatiljačnog otvora. Slika 5. prikazuje duljinu klivusa kod bolesnika s Chiari malformacijom tip I, a slika 6. kod kontrolnog zdravog ispitanika.

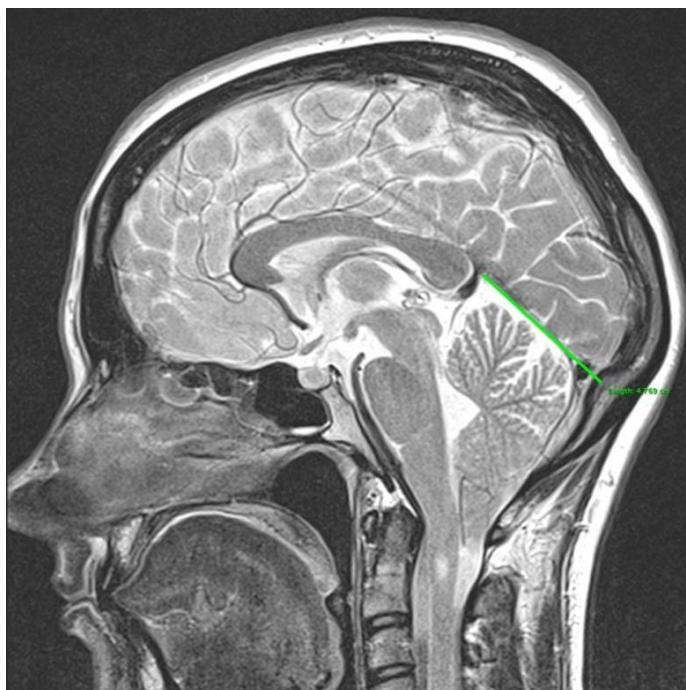


Slika 5. Duljina klivusa kod bolesnika s Chiari malformacijom tip I

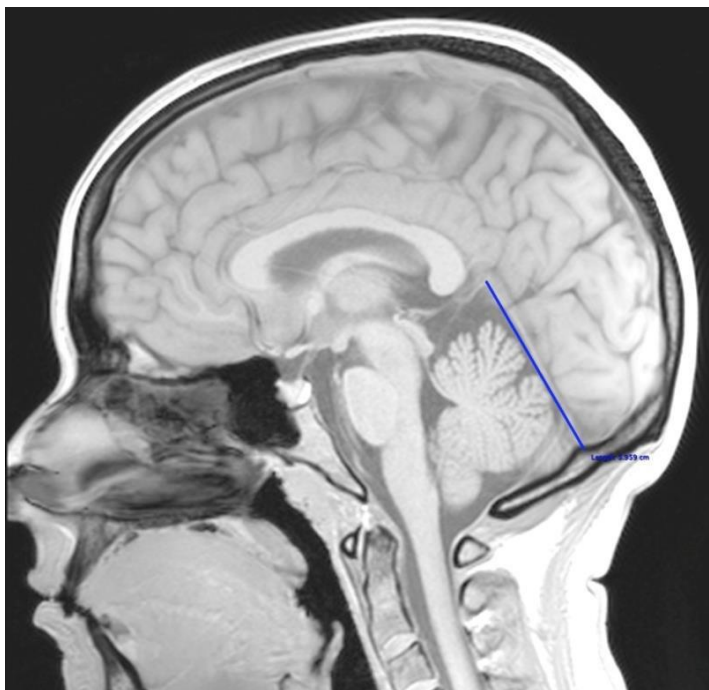

Slika 6. Duljina klivusa kod kontrolnog zdravog ispitanika

b) Duljina tentorija mjeri se linijom koja prolazi po tentoriju od incizure tentorija do unutarnje okcipitalne protuberancije. Slika 7. prikazuje duljinu tentorija kod bolesnika s Chiari malformacijom tip I, a slika 8. kod kontrolnog zdravog ispitanika.



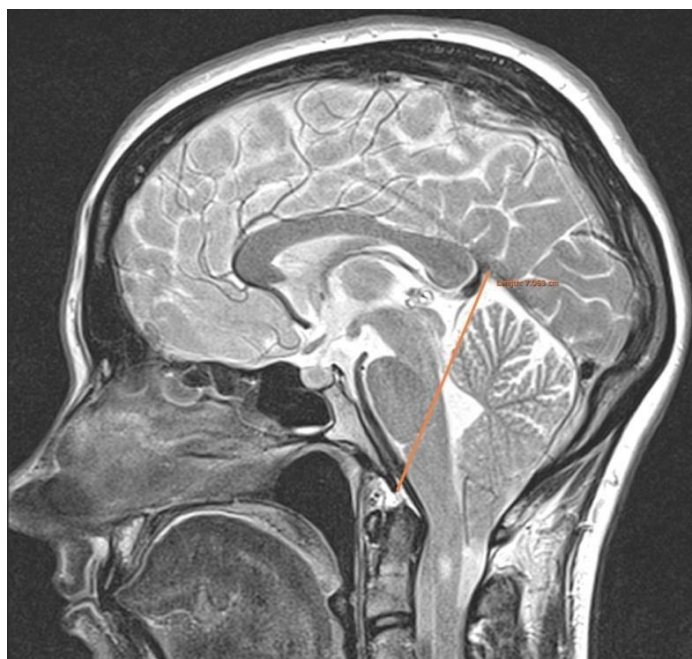
Slika 7. Duljina tentorija kod bolesnika s Chiari malformacijom tip I



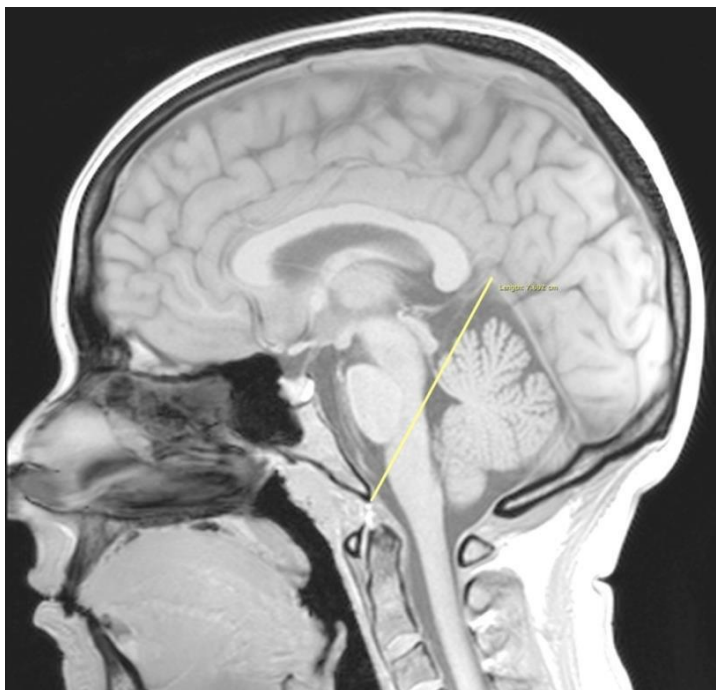
Slika 8. Duljina tentorija kod kontrolnog zdravog ispitanika

MJERENJA DISTANCI

a) Tentorij-basion (T-B) distanca nastala je mjerenjem udaljenosti između incizure tentorija i prednjeg ruba velikog zatiljačnog otvora odnosno basiona. Slika 9. prikazuje T-B distancu kod bolesnika s Chiari malformacijom tip I, a slika 10. kod kontrolnog zdravog ispitanika.

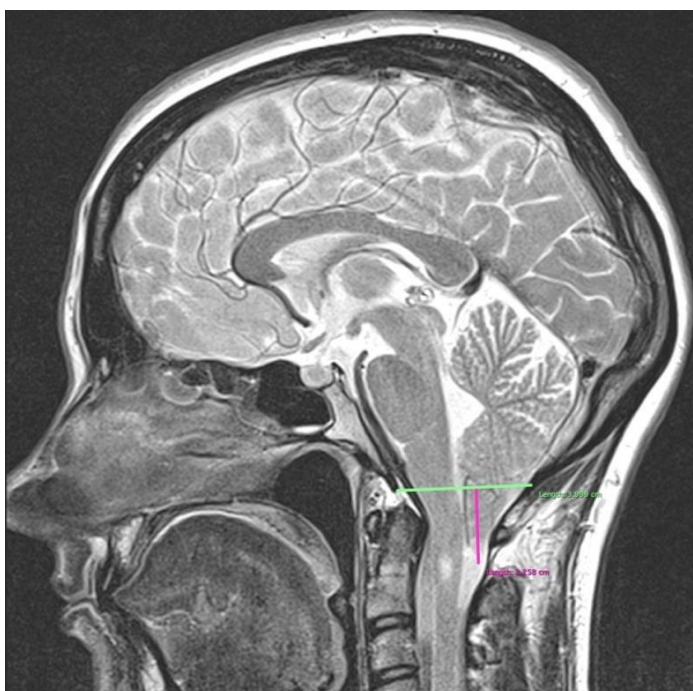


Slika 9. Tentorij-basion distanca (T-B) kod bolesnika s Chiari malformacijom tip I



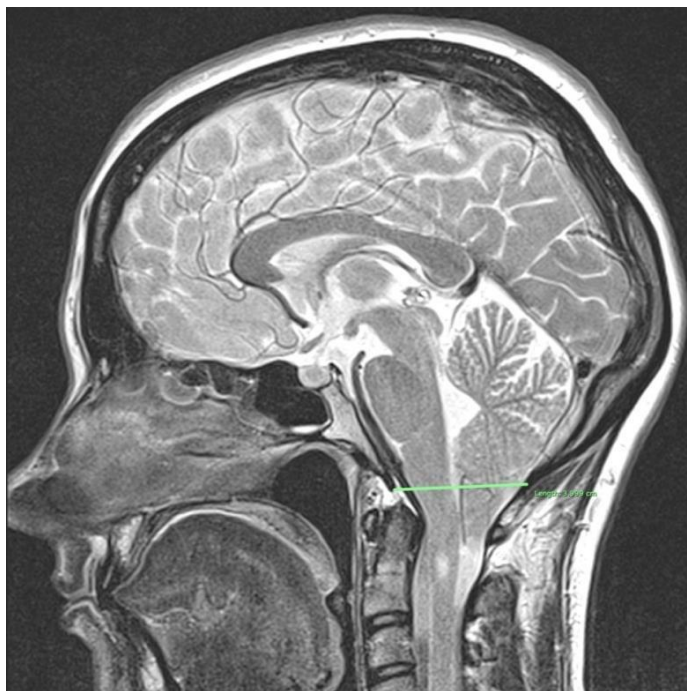
Slika 10. Tentorij-basion distanca (T-B) kod kontrolnog zdravog ispitanika

b) Tonzila–McRae (T-Mc) distanca nastala je mjerenjem udaljenosti najniže točke cerebelarnih tonzila u odnosu na McRaeovu liniju, koja predstavlja antero-posterijorni promjer velikog zatiljačnog otvora odnosno udaljenost basiona od opisthiona. Slika 11. prikazuje T-Mc distancu kod bolesnika s Chiari malformacijom tip I.

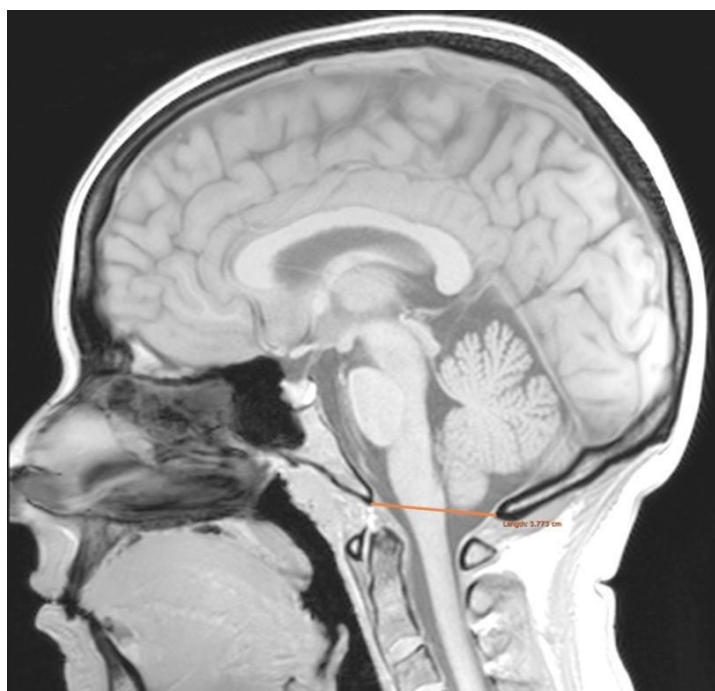

Slika 11. Tonzila-McRae distanca (T-Mc) kod bolesnika s Chiari malformacijom tip I

c) Basion-opisthion (B-O) distanca nastala je mjerenjem udaljenosti od prednjeg ruba do stražnjeg ruba velikog zatiljačnog otvora foramina magna. Navedena distanca naziva se McRaeovom linijom. Slika 12. prikazuje B-O distancu kod bolesnika s Chiari malformacijom tip I, a slika 13. kod kontrolnog zdravog ispitanika.

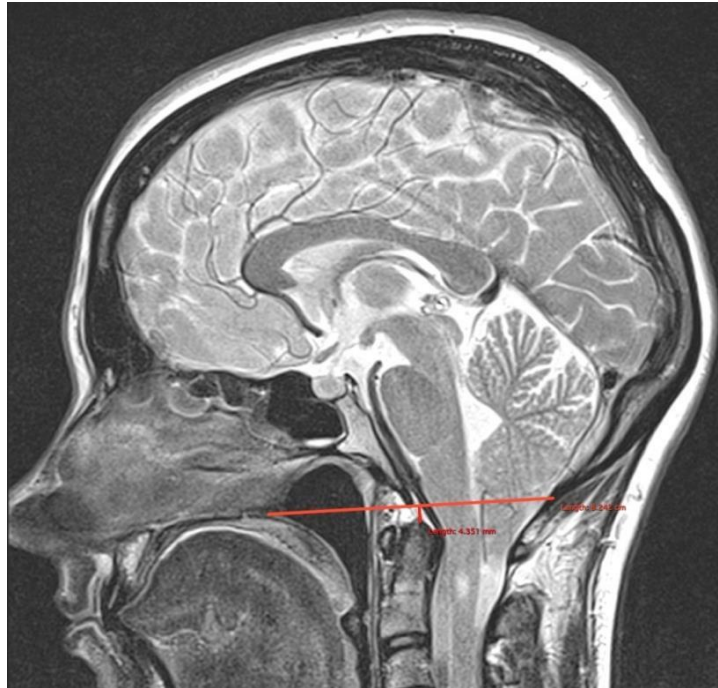


Slika 12. Basion-opisthion (B-O) kod bolesnika s Chiari malformacijom tip I

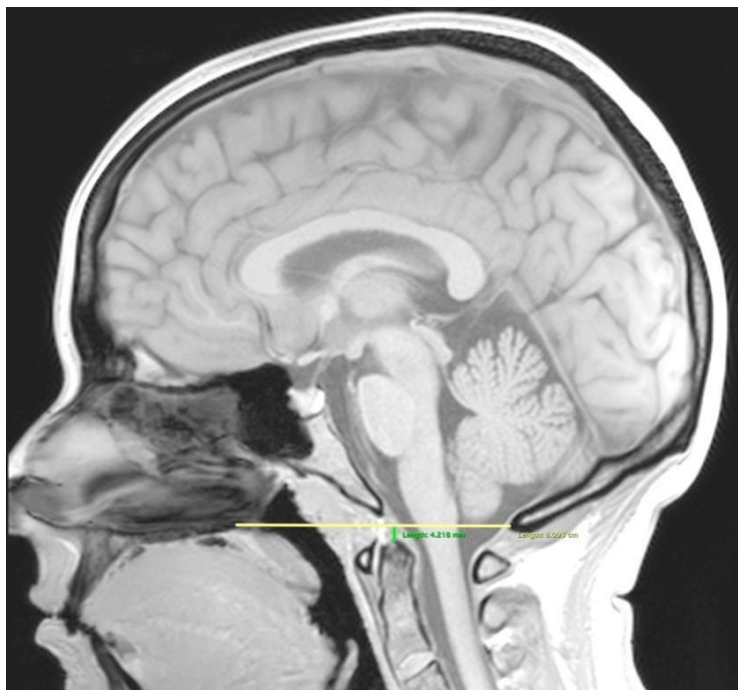

Slika 13. Basion-opisthion (B-O) kod kontrolnog zdravog ispitanika

d) Dens-Chamberlain (D-C) distanca nastala je mjerenjem udaljenosti najviše točke densa aksisa u odnosu na Chamberlain-ovu liniju, a to je linija koja povezuje stražnji rub tvrdog nepca s opisthionom. Slika 14. prikazuje D-C distancu kod bolesnika s Chiari malformacijom tip I, a slika 15. kod kontrolnog zdravog ispitanika.

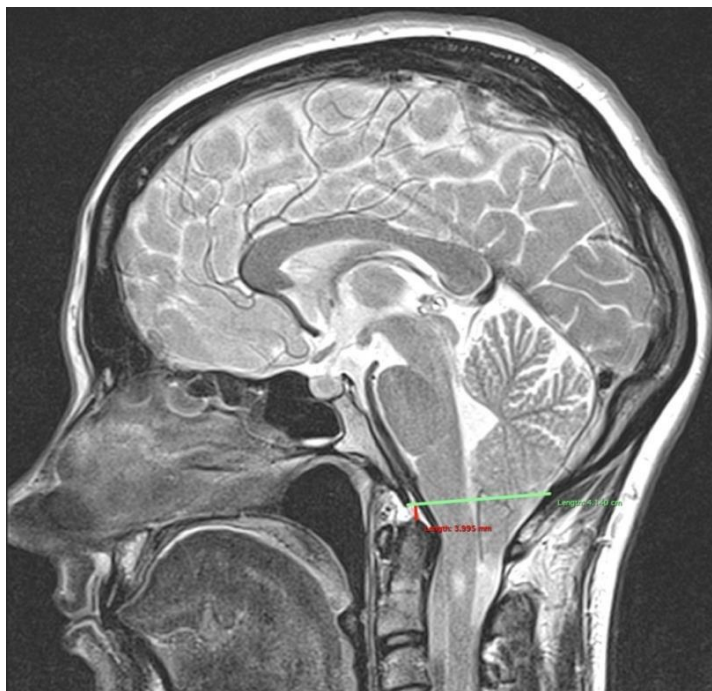


Slika 14. Dens-Chamberlain (D-C) kod bolesnika s Chiari malformacijom tip I

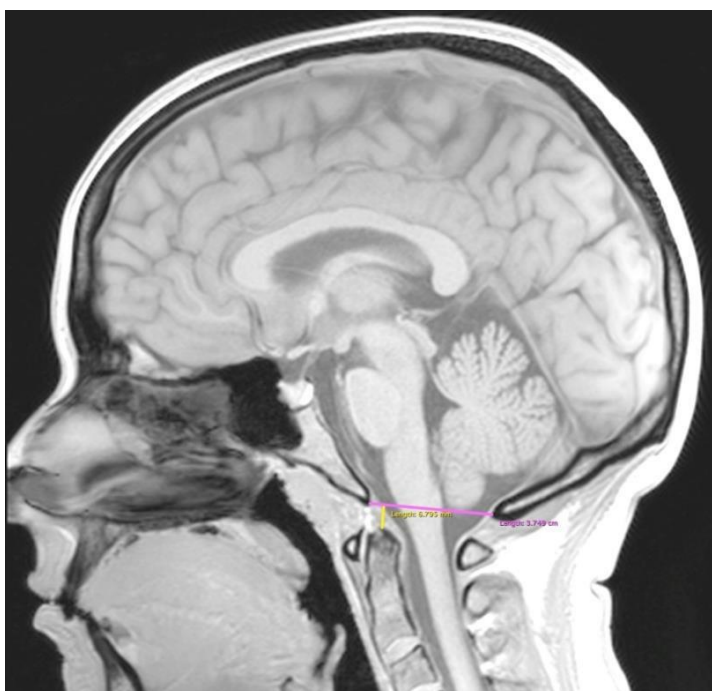

Slika 15. Dens-Chamberlain (D-C) kod kontrolnog zdravog ispitanika

e) Dens-McRae (D-Mc) distanca nastala je mjerenjem udaljenosti najviše točke densa aksisa u odnosu na McRae-ovu liniju, a to je linija koja povezuje basion s opisthionom. Slika 16. prikazuje D-Mc distancu kod bolesnika s Chiari malformacijom tip I, a slika 17. kod kontrolnog zdravog ispitanika.

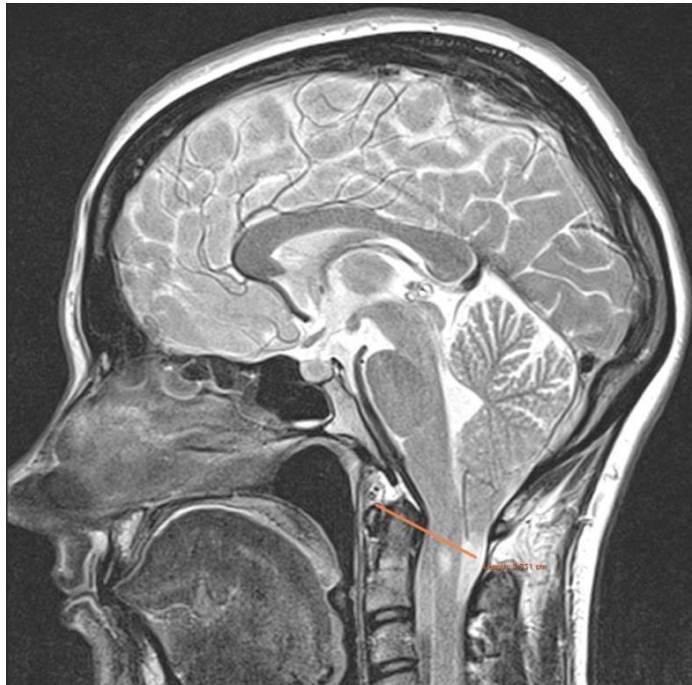


Slika 16. Dens-McRae (D-Mc) kod bolesnika s Chiari I malformacijom

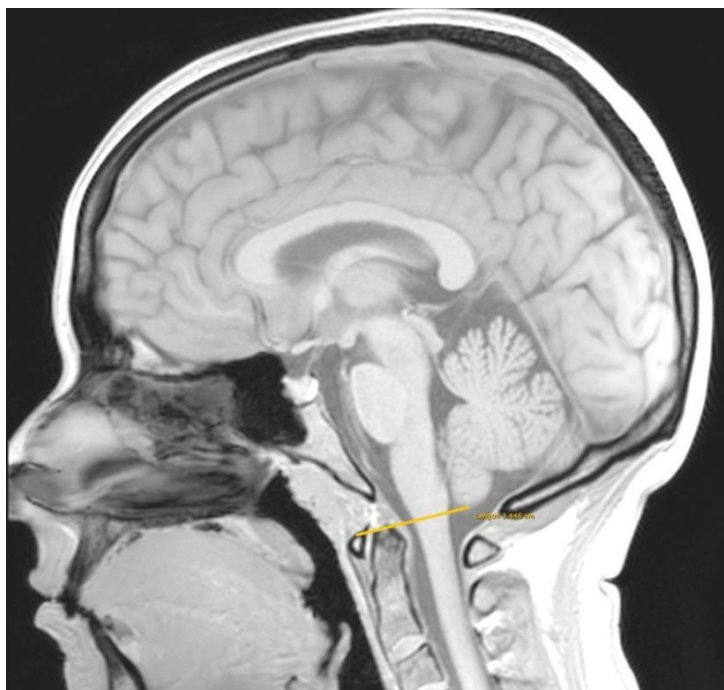

Slika 17. Dens-McRae (D-Mc) kod kontrolnog zdravog ispitanika

f) Tonzila – luk atlasa (T-A) distanca nastala je mjerenjem udaljenosti najniže točke cerebelarnih tonzila s gornjim prednjim rubom luka atlasa. Slika 18. prikazuje T-A distancu kod bolesnika s Chiari malformacijom tip I, a slika 19. kod kontrolnog zdravog ispitanika.

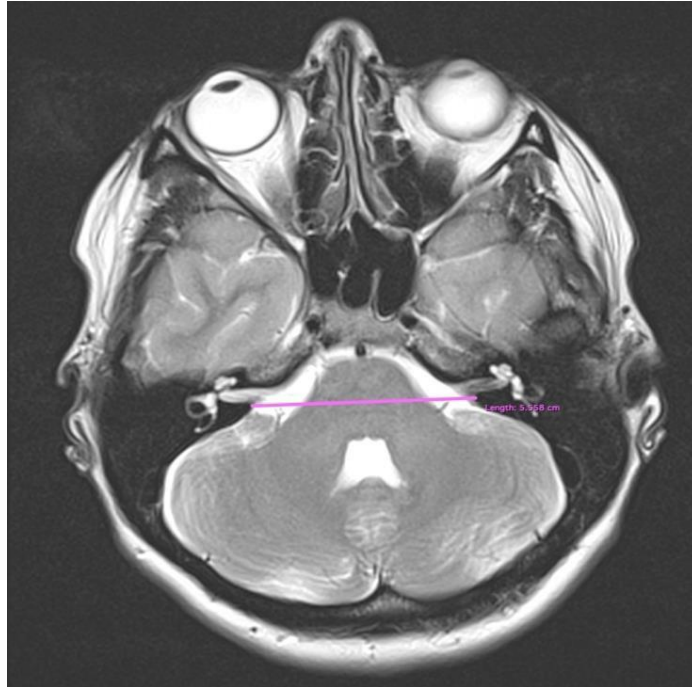

Slika 18. Tonzila – luk atlasa (T-A) kod bolesnika s Chiari malformacijom tip I

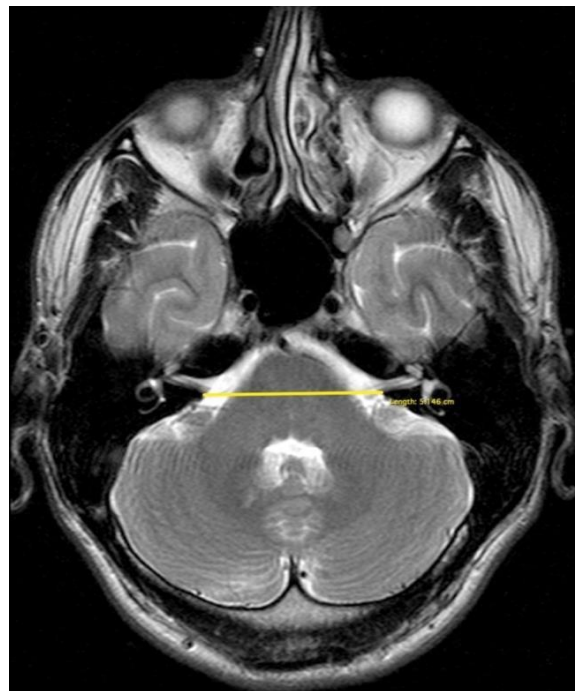

Slika 19. Tonzila – luk atlasa (T-A) kod kontrolnog zdravog ispitanika

g) L – D – unutarnji slušni otvor (L-D-USO) distanca nastala je mjerenjem udaljenosti između lijevog i desnog stražnjeg ruba unutarnjeg slušnog otvora. Slika 20. prikazuje L-D-USO distancu kod bolesnika s Chiari malformacijom tip I, a slika 21. kod kontrolnog zdravog ispitanika.

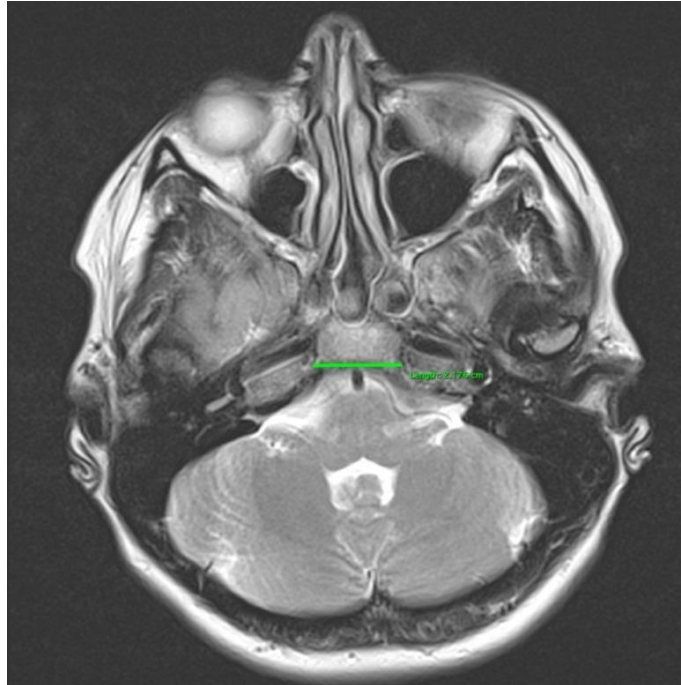


Slika 20. L – D – unutarnji slušni otvor kod bolesnika s Chiari malformacijom tip I

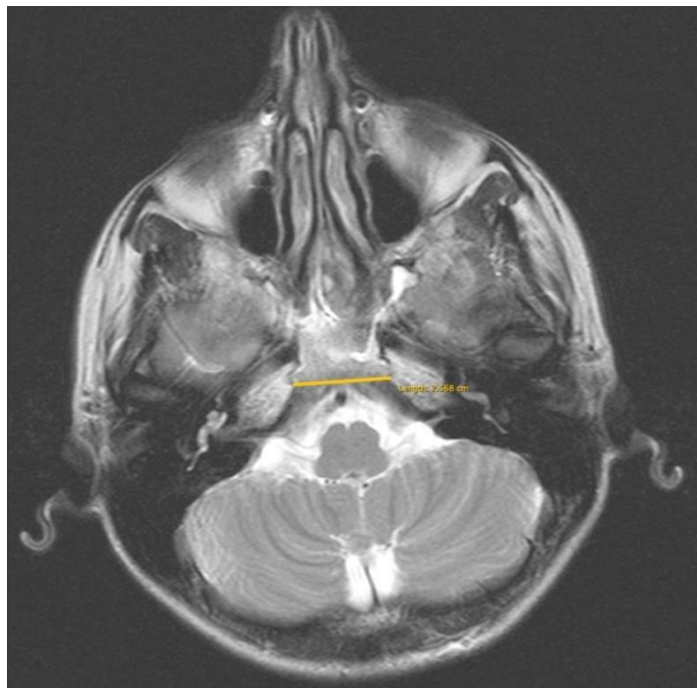


Slika 21. L – D – unutarnji slušni otvor kod kontrolnog zdravog ispitanika

h) L – D – piramida – klivus (L-D-P-K) distanca nastala je mjerenjem udaljenosti između lijevog i desnog spoja piramide i klivusa. Slika 22. prikazuje L-D-P-K distancu kod bolesnika s Chiari malformacijom tip I, a slika 23. kod kontrolnog zdravog ispitanika.

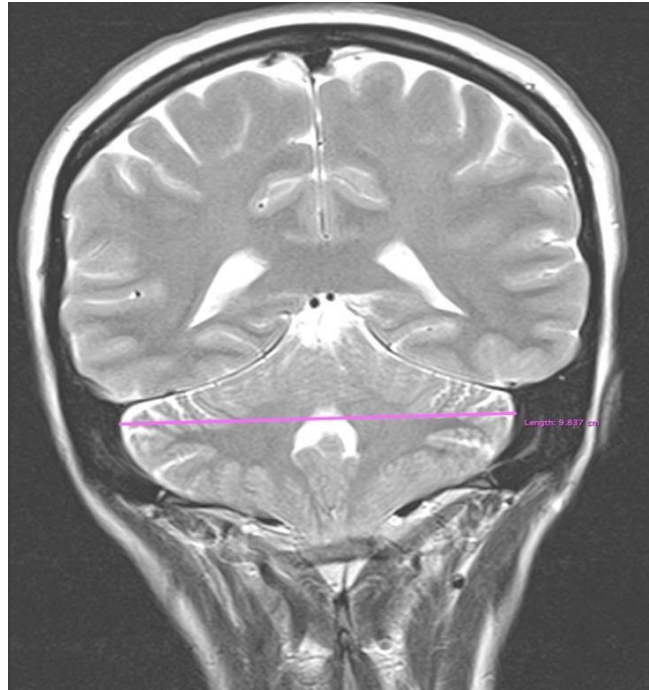


Slika 22. L – D – piramida – klivus kod bolesnika s Chiari malformacijom tip I

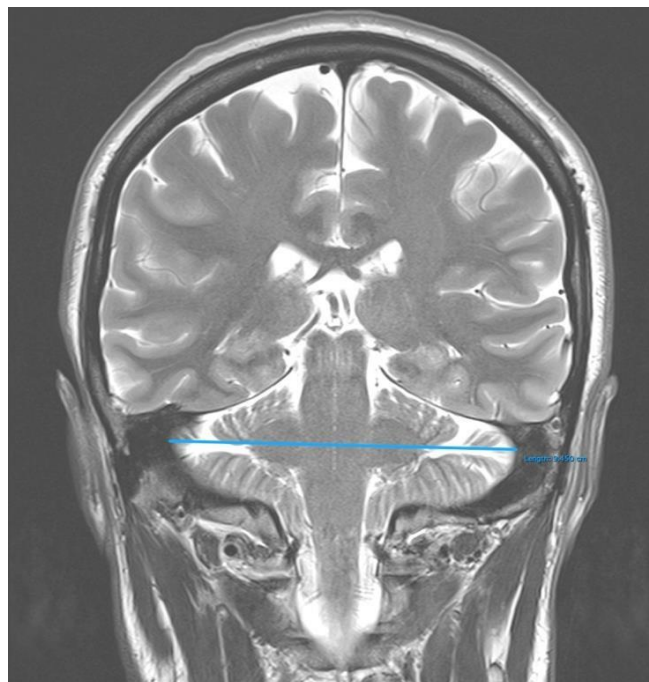


Slika 23. L – D – piramida – klivus kod kontrolnog zdravog ispitanika

i) L – D – transverzalni sinus – sigmoidni sinus (L-D-TS-SS) distanca nastala je mjerenjem udaljenosti između lijevog i desnog prijelaza transverzalnog u sigmoidni sinus. Slika 24. prikazuje L-D-TS-SS distancu kod bolesnika s Chiari malformacijom tip I, a slika 25. kod kontrolnog zdravog ispitanika.

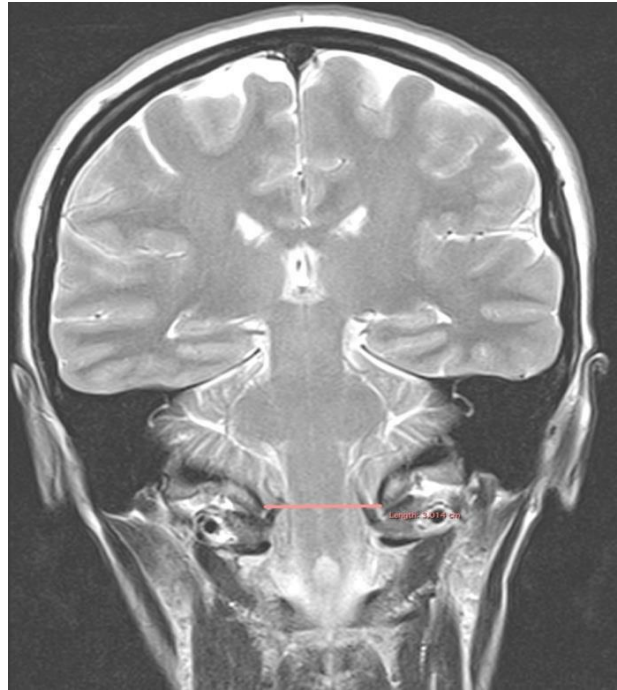


Slika 24. L-D-TS-SS kod bolesnika s Chiari malformacijom tip I

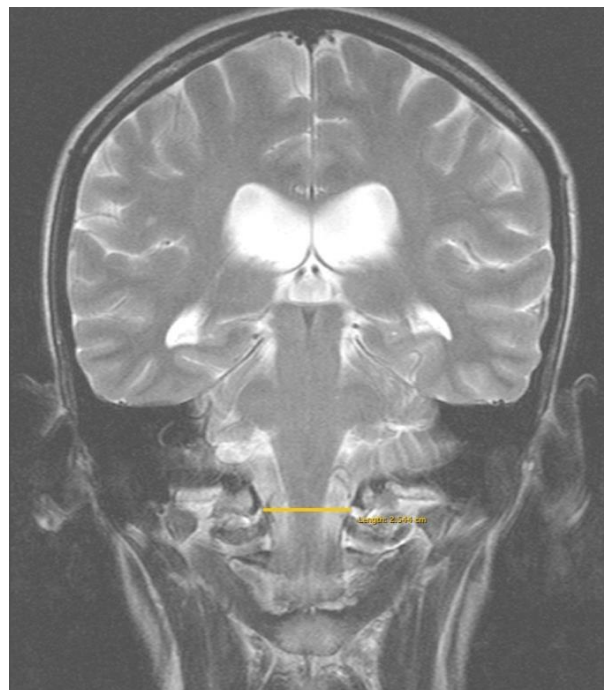


Slika 25. L-D-TS-SS kod kontrolnog zdravog ispitanika

j) Transverzalni promjer foramena magnum (TPFM) distanca nastala je mjerenjem udaljenosti između lijevog i desnog medijalnog ruba okcipitalnog kondila velikog zatiljačnog otvora. Slika 26. prikazuje TPFM distanca kod bolesnika s Chiari malformacijom tip I, a slika 27. kod kontrolnog zdravog ispitanika.

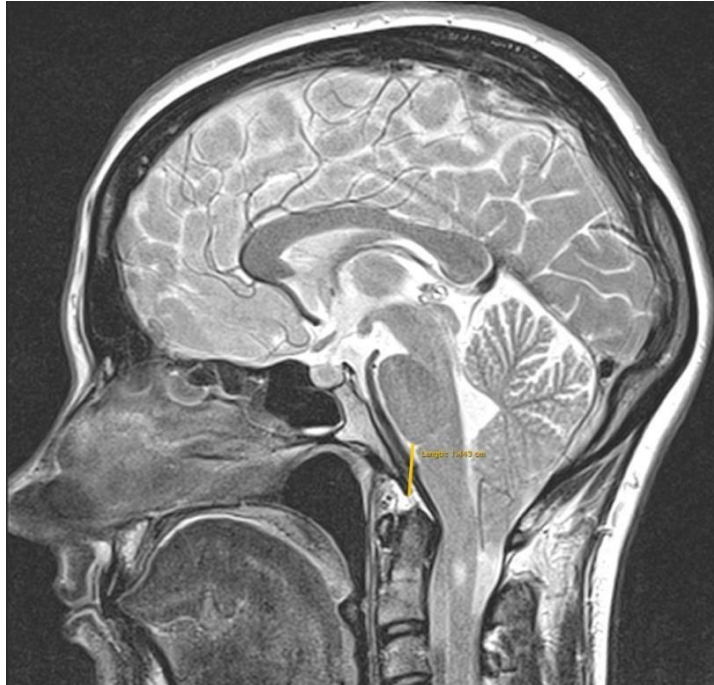


Slika 26. TPFM distanca kod bolesnika s Chiari malformacijom tip I

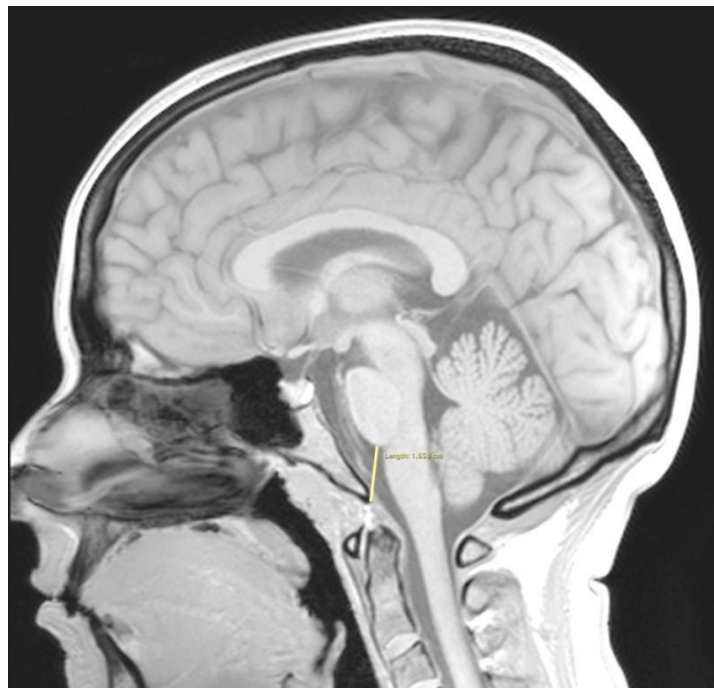


Slika 27. TPFM distanca kod kontrolnog zdravog ispitanika

k) Pons-basion (PB) distanca nastala je mjerenjem udaljenosti između donjeg ruba ponsa i prednjeg ruba velikog zatiljačnog otvora odnosno basiona. Slika 28. prikazuje PB distancu kod bolesnika s Chiari malformacijom tip I, a slika 29. kod kontrolnog zdravog ispitanika.



Slika 28. Pons-basion (PB) kod bolesnika s Chiari malformacijom tip I



Slika 29. Pons-basion (PB) kod kontrolnog zdravog ispitanika

4.3. Statistička analiza

Za sve analizirane varijable napravljena je deskriptivna statistika. U svim statističkim analizama razina značajnosti od 5 % smatrana je statistički značajnim ako nije drugačije navedeno.

Za sve analizirane varijable razlike između bolesnika s Chiari I malformacijom i kontrolne skupine zdravih ispitanika testirane su Studentovim t testom ako je bio zadovoljen uvjet homogenosti varijance, a ukoliko taj uvjet nije bio zadovoljen koristila se je Satterthwaite-ova aproksimacija (136).

Za sve analizirane varijable napravljene su Pearsonove korelacije posebno za bolesnike s Chiari I malformacijom i kontrolnu skupinu zdravih ispitanika. Da bi se usporedile i testirale korelacije za iste parove varijabli u obje skupine testirala se je jednakost populacijskih korelacija za obje skupine $H_0: \rho_{\text{Chiari}} = \rho_{\text{zdravi}}$ koristeći Fisherovu z transformaciju (137).

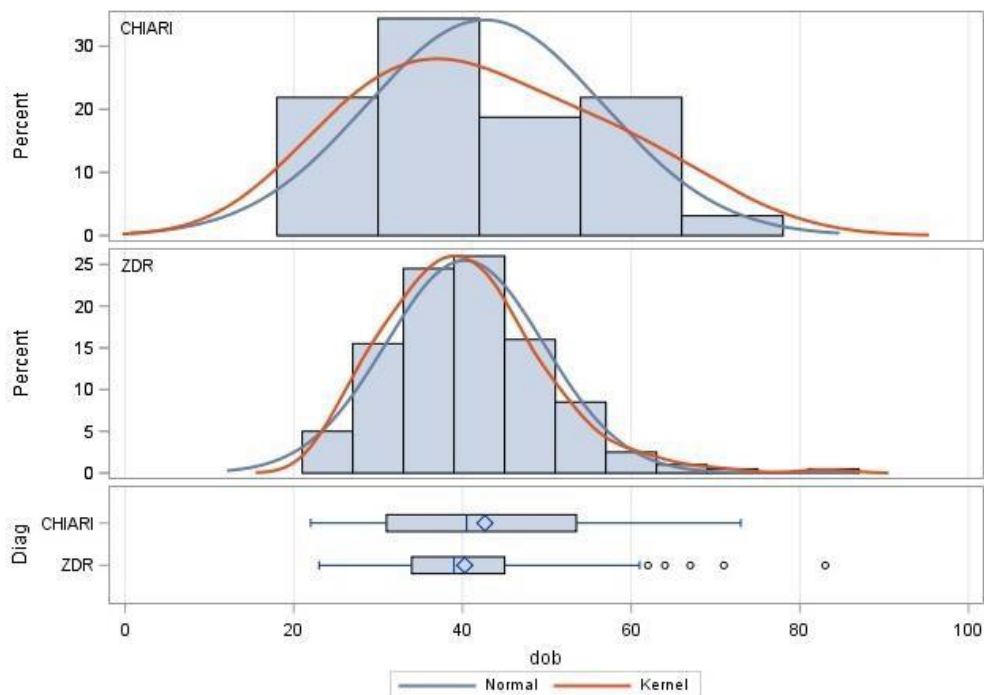
Linearnom višestrukom regresijskom analizom određeni su najbolji prediktivni modeli za zavisne varijable udaljenost najniže točke cerebelarnih tonzila i McRae-ove linije (T-Mc) i udaljenost lijevog i desnog spoja piramide i klivusa (L-D-P-K) u skupini bolesnika s Chiari I malformacijom.

Za zavisnu varijablu sfenoidni kut *stepwise* procedurom odabran je od svih ostalih analiziranih varijabli kao nezavisnih najbolji linearni regresijski model posebno za bolesnike s Chiari I malformacijom i kontrolnu skupinu zdravih ispitanika.

Sve statističke analize napravljene su u statističkom paketu SAS9. (SAS Institute Inc 2013. SAS/ACCESS® 9.4 Interface to ADABAS: Reference. Cary, NC: SAS Institute Inc., SAD).

5. REZULTATI

Istraživanje je uključilo kontrolnu skupinu od 200 zdravih ispitanika, oba spola (120 žena i 80 muškaraca) u dobi od 23 do 83 godine, te ispitivanu skupinu od 32 bolesnika kojima je dijagnosticirana Chiari I malformacija, oba spola (28 žena i 4 muškaraca) u dobi od 22 do 73 godine. Statistički ne postoji značajna razlika u životnoj dobi između bolesnika s Chiari I malformacijom i kontrolne skupine zdravih ispitanika (Slika 30).



Slika 30. Histogram i Boxplot grafički prikazi za dob za bolesnike s Chiari I malformacijom i kontrolnu skupinu zdravih ispitanika (ispis iz SAS-a).

5.1. Usporedba mjerenja kuteva, duljina i distanci u bolesnika s Chiari I malformacijom i kontrolne skupine zdravih ispitanika

Deskriptivna statistika i rezultati t testa za analizirane varijable za bolesnike s Chiari I malformacijom i kontrolne skupine zdravih ispitanika su prikazani u tablicama 1. i 2. Tablica 1. prikazuje aritmetičku sredinu i standardnu devijaciju, dok tablica 2. minimalnu i maksimalnu vrijednost.

Tablica 1. Deskriptivna statistika i rezultati t testa za analizirane varijable za bolesnike s Chiari I malformacijom i kontrolne skupine zdravih ispitanika (aritmetička sredina i standardna devijacija)

	CHIARI I		KONTROLA			
ispitanici (N)	32		200			
parametri	Aritmetička sredina	SD	Aritmetička sredina	SD	t	P
dob (g)	42	14	40	9	0,93*	0,3586
SF kut (°)	113	8	108	8	3,04	0,0026
duljina klivusa (mm)	42,3	3,5	46,0	4,3	- 4,58	<0,0001
duljina tentorija (mm)	50,7	4,0	52,2	4,7	- 1,70	0,0897
T-B (mm)	69,3	5,5	72,8	5,2	- 3,45	0,0007
TB kut (°)	66	5	66	5	-0,04	0,9661
T-Mc (mm)	11,5	6,6				
B-O (mm)	36,6	3,5	38,8	2,9	-3,82	0,0002
D-C (mm)	3,6	2,3	4,1	2,5	-1,21	0,2270
D-Mc (mm)	5,7	1,7	6,7	2,0	-2,59	0,0102
T-A (mm)	35,7	2,4	38,8	3,8	-6,01*	<0,0001
L-D-USO (mm)	53,7	4,5	55,4	4,7	-1,83	0,0684
L-D-P-K (mm)	24,9	2,5	27,3	2,6	-4,64	<0,0001
L-D-TS-SS (mm)	107,7	5,7	109,6	5,8	-1,69	0,0931
TPFM (mm)	29,1	3,2	29,7	3,1	-0,97	0,3337
P-B (mm)	12,6	2,7	17,8	3,1	-8,85	<0,0001

*B-O basion – opisthion udaljenost, D-C udaljenost vrha densa aksisa od Chamberleynove linije, D-Mc udaljenost vrha densa aksisa od McRaeove linije, L-D-P-K udaljenost između lijevog i desnog spoja piramide i klivusa, L-D-TS-SS udaljenost između lijevog i desnog spoja transverzalnog i sigmoidnog sinusa, L-D-USO udaljenost između lijevog i desnog spoja stražnjeg ruba unutarnjeg slušnog otvora, P-B pons – basiona udaljenost, SF kut sfenoidni kut, T-A udaljenost najniže točke cerebelarnih tonzila od gornjeg prednjeg luka atlasa, T-B tentorij – basion udaljenost, TB kut tentorij – basion kut, T-Mc udaljenost najniže točke cerebelarnih tonzila od McRaeove linije, TPFM transverzalni promjer foramena magnuma, Satterthwaiteova aproksimacija, mm milimetar, g godina, °stupanj, SD standardna devijacija

Tablica 2. Deskriptivna statistika i rezultati t testa za analizirane varijable za bolesnike s Chiari I malformacijom i kontrolne skupine zdravih ispitanika (minimalna i maksimalna vrijednost).

ispitanici (N)	CHIARI I		KONTROLA		t	P
	32		200			
parametri	Min	Max	Min	Max		
dob (g)	22	73	23	83	0,93	0,3586
SF kut (°)	91°	132°	90°	136°	3,04	0,0026
duljina klivusa (mm)	36,1	50,7	35,4	57,4	-4,58	<0,0001
duljina tentorija (mm)	42,8	58,8	40,6	66,8	-1,70	0,0897
T-B (mm)	56,0	78,5	58,9	89,5	-3,45	0,0007
TB kut (°)	56°	82°	53°	82°	-0,04	0,9661
T-Mc (mm)	5,0	31,3				
B-O (mm)	30,5	49,3	32,1	47,1	-3,82	0,0002
D-C (mm)	1,3	9,2	0	11,1	-1,21	0,2270
D-Mc (mm)	1,6	9,9	0,4	14,8	-2,59	0,0102
T-A (mm)	31,3	42,9	29,5	54,7	-6,01	<0,0001
L-D-USO (mm)	41,6	61,5	42,6	68,4	-1,83	0,0684
L-D-P-K (mm)	18,0	30,0	20,2	38,0	-4,64	<0,0001
L-D-TS-SS (mm)	94,6	117,3	94,9	128,0	-1,69	0,0931
TPFM (mm)	22,2	35,7	20,5	38,8	-0,97	0,3337
P-B (mm)	7,2	18,7	9,3	27,9	-8,85	<0,0001

*B-O basion – opisthion udaljenost, D-C udaljenost vrha densa aksisa od Chamberleynove linije, D-Mc udaljenost vrha densa aksisa od McRaeove linije, L-D-P-K udaljenost između lijevog i desnog spoja piramide i klivusa, L-D-TS-SS udaljenost između lijevog i desnog spoja transverzalnog i sigmoidnog sinusa, L-D-USO udaljenost između lijevog i desnog spoja stražnjeg ruba unutarnjeg slušnog otvora, P-B pons – basiona udaljenost, SF kut sfenoidni kut, T-A udaljenost najniže točke cerebelarnih tonzila od gornjeg prednjeg luka atlasa, T-B tentorij – basion udaljenost, TB kut tentorij – basion kut, T-Mc udaljenost najniže točke cerebelarnih tonzila od McRaeove linije, TPFM transverzalni promjer foramena magnuma, max maksimalna vrijednost, min minimalna vrijednost, mm milimetar, g godina, °stupanj

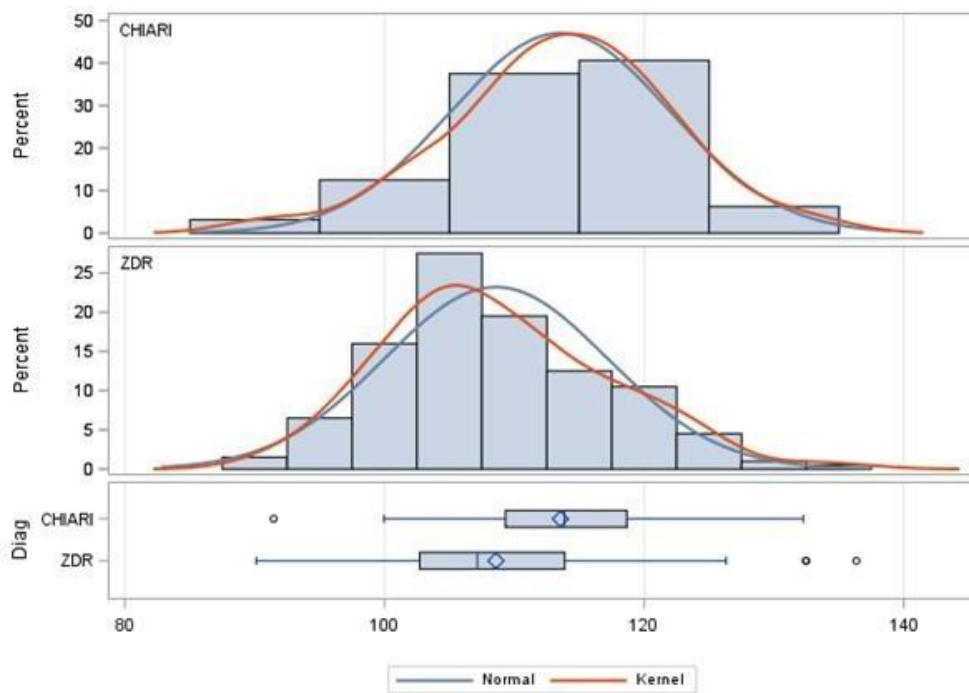
a) Aritmetička sredina za sfenoidni kut (SF kut) iznosi 113° uz standardnu devijaciju od 8° kod bolesnika s Chiari I malformacijom, dok kod kontrolne skupine zdravih ispitanika aritmetička sredina SF kuta iznosi 108° uz standardnu devijaciju od 8° . Kod bolesnika s Chiari I malformacijom vrijednost SF kuta iznosi od 91 do 132° , a kod kontrolne skupine zdravih ispitanika se kreće od 90 do 136° . Postoji statistički značajna razlika u veličini sfenoidnog kuta kod bolesnika s Chiari I malformacijom i kontrolne skupine zdravih ispitanika. Bolesnici s Chiari I malformacijom imaju izraženiji sfenoidni kut (Slika 31).

b) Aritmetička sredina za duljinu klivusa kod bolesnika s Chiari I malformacijom iznosi $42,3$ milimetra (mm), uz standardnu devijaciju od $3,5$ mm, dok kod kontrolne skupine zdravih ispitanika aritmetička sredina iznosi $46,0$ mm sa standardnom devijacijom od $4,3$ mm. Minimalna vrijednost duljine klivusa kod bolesnika s Chiari I malformacijom iznosi $36,1$ mm, maksimalna vrijednost iznosi $50,7$ mm. Kod kontrolne skupine zdravih ispitanika minimalna vrijednost duljine klivusa iznosi $35,4$ mm, a maksimalna vrijednost $57,4$ mm. U duljini klivusa postoji statistički značajna razlika, kontrolna skupina zdravih ispitanika ima značajnije duži klivus u odnosu na skupinu bolesnika s Chiari I malformacijom (Slika 32).

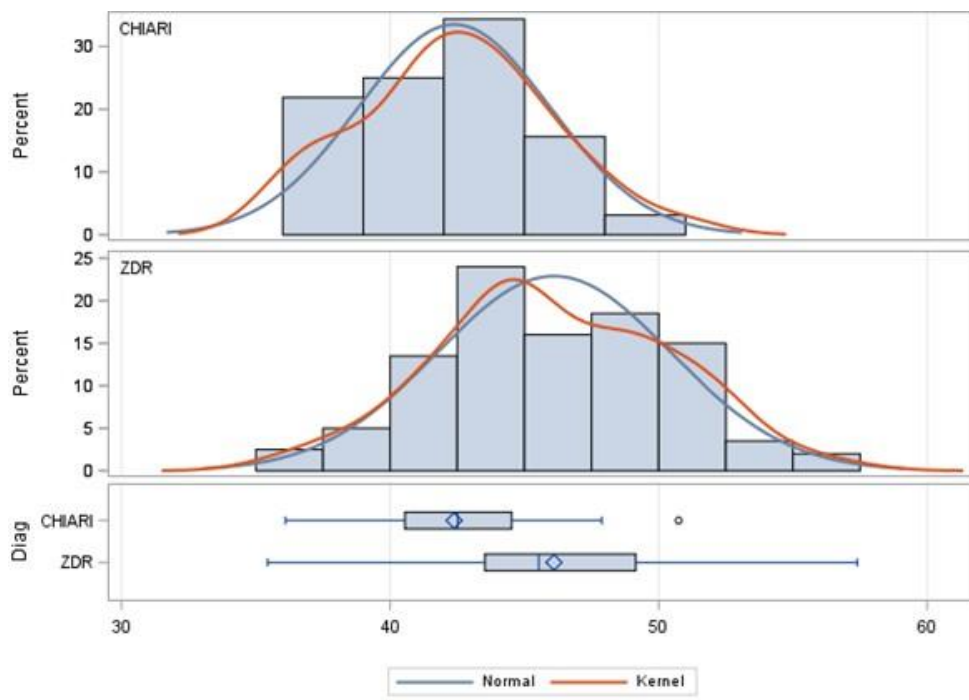
c) Aritmetička sredina duljine tentorija iznosi $50,7$ mm, uz standardnu devijaciju od $4,0$ mm kod bolesnika s Chiari I malformacijom. Kontrolna skupina zdravih ispitanika ima aritmetičku sredinu duljine tentorija $52,2$ mm uz standardnu devijaciju od $4,7$ mm. Kontrolna skupina zdravih ispitanika ima duži tentorij od bolesnika s Chiari I malformacijom ali ta razlika nije statistički značajna na nivou značajnosti od 5% nego na razini od 9% (Slika 33). Minimalna duljina tentorija kod bolesnika s Chiari I malformacijom iznosi $42,8$ mm, maksimalna vrijednost iznosi $58,8$ mm. Kontrolna skupina zdravih ispitanika ima minimalnu vrijednost duljine tentorija od $40,6$ mm, dok je maksimalna vrijednost $66,8$ mm.

d) U mjeri udaljenosti incizure tentorija i basiona (T-B) kod bolesnika s Chiari I malformacijom aritmetička sredina iznosi $69,3$ mm, sa standardnom devijacijom od $5,5$ mm. Kod kontrolne skupine zdravih ispitanika za udaljenost tentorija i basiona (T-B) aritmetička sredina je $72,8$ mm, standardna devijacija iznosi $5,2$ mm. Minimalna vrijednost T-B mjere kod bolesnika s Chiari I malformacijom je $56,0$ mm, maksimalna vrijednost je $78,5$ mm. Kod kontrolne skupine zdravih ispitanika minimalna vrijednost T-B mjere iznosi $58,9$ mm, maksimalna vrijednost iznosi $89,5$ mm. Postoji statistički značajna razlika u T-B mjeri između bolesnika s Chiari I malformacijom i kontrolne skupine zdravih ispitanika. Kontrolna skupina

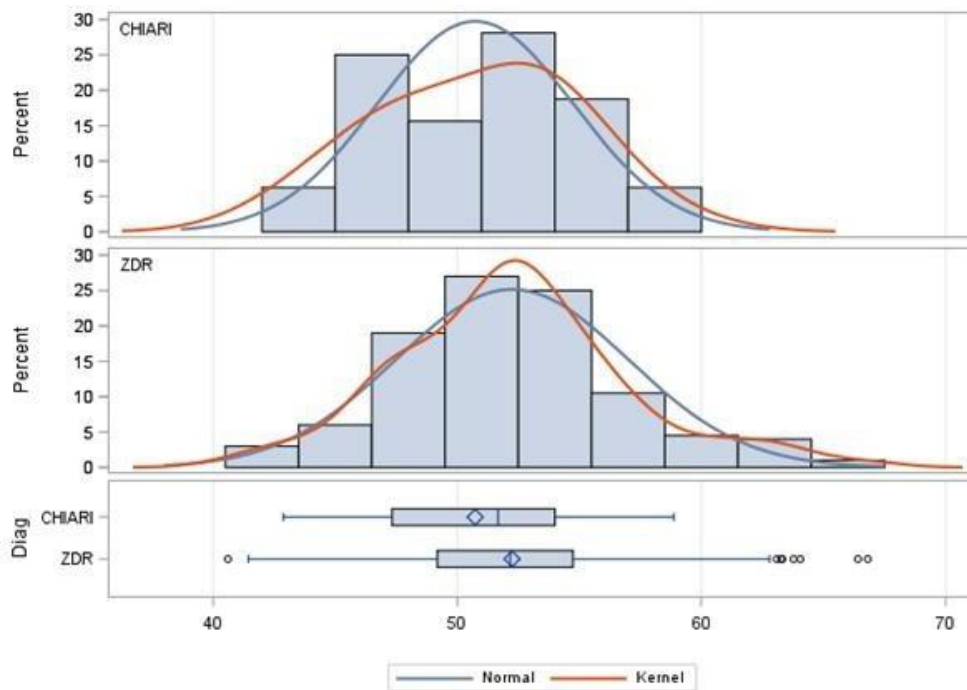
zdravih ispitanika ima statistički značajno veću udaljenost incizure tentorija od basiona (Slika 34).



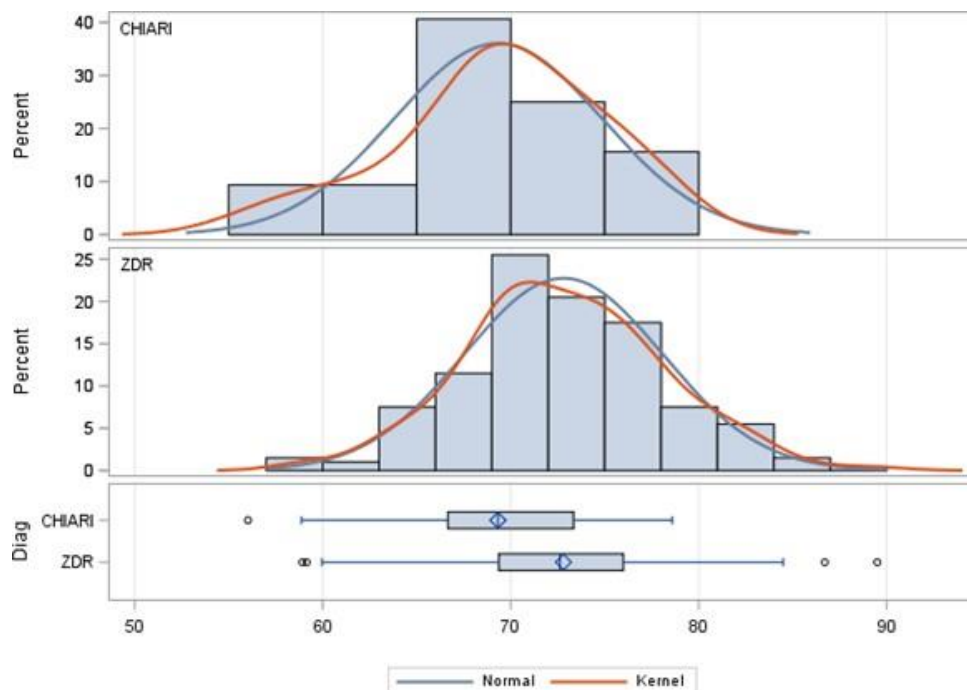
Slika 31. Histogram i Boxplot grafički prikazi za sfenoidni kut (SF kut) za bolesnike s Chiari I malformacijom i kontrolnu skupinu zdravih ispitanika (ispis iz SAS-a).



Slika 32. Histogram i Boxplot grafički prikazi za duljinu klivusa za bolesnike s Chiari I malformacijom i kontrolnu skupinu zdravih ispitanika (ispis iz SAS-a).



Slika 33. Histogram i Boxplot grafički prikazi za duljinu tentorija za bolesnike s Chiari I malformacijom i kontrolnu skupinu zdravih ispitanika (ispis iz SAS-a).



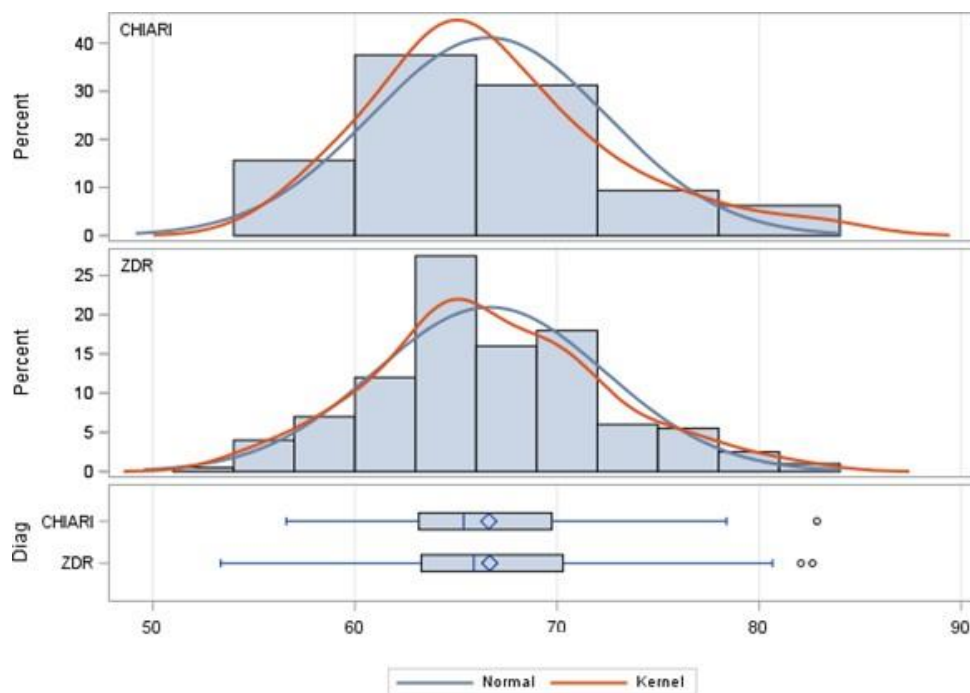
Slika 34. Histogram i Boxplot grafički prikazi za mjeru udaljenosti incizure tentorija i basiona (T-B) za bolesnike s Chiari I malformacijom i kontrolnu skupinu zdravih ispitanika (ispis iz SAS-a).

e) Aritmetička sredina tentorij-basion kuta (TB kut) kod bolesnika s Chiari I malformacijom iznosi 66° uz standardnu devijaciju od 5° , kod kontrolne skupine zdravih ispitanika aritmetička sredina iznosi 66° uz standardnu devijaciju od 5° . Minimalna vrijednost TB kuta kod bolesnika s Chiari I malformacijom iznosi 56° , maksimalna vrijednost iznosi 82° , dok kod kontrolne skupine zdravih ispitanika TB kut u minimalnoj vrijednosti iznosi 53° , u maksimalnoj vrijednosti iznosi 82° . Kod TB kuta nije nađena statistički značajna razlika između bolesnika s Chiari I malformacijom i kontrolne skupine zdravih ispitanika (Slika 35).

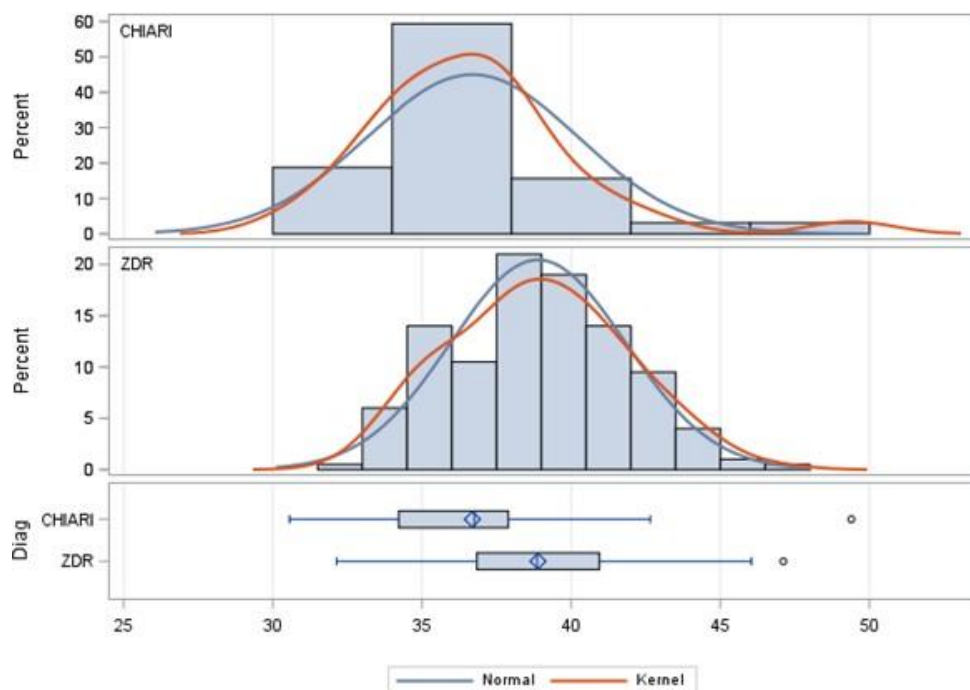
f) Udaljenost najniže točke cerebelarnih tonzila u odnosu na McRaeovu liniju (T-Mc) mjerena je samo kod bolesnika s Chiari I malformacijom. Aritmetička sredina iznosi 11,5 mm uz standardnu devijaciju od 6,66 mm. Minimalna vrijednost mjere udaljenosti najniže točke cerebelarnih tonzila u odnosu na McRaeovu liniju (T-Mc) iznosi 5,0 mm, a maksimalna vrijednost iznosi 31,3 mm.

g) Aritmetička sredina za mjeru udaljenosti basiona i opisthiona (B-O) koju nazivamo McRaeovom linijom kod bolesnika s Chiari I malformacijom iznosi 36,6 mm uz standardnu devijaciju od 3,5 mm. Kod kontrolne skupine zdravih ispitanika za mjeru B-O aritmetička sredina iznosi 38,8 mm uz standardnu devijaciju od 2,9 mm. Kod bolesnika s Chiari I malformacijom minimalna vrijednost udaljenosti B-O mjere iznosi 30,5 mm, maksimalna vrijednost iznosi 49,3 mm. Kod kontrolne skupine zdravih ispitanika minimalna vrijednost iznosi 32,1 mm, a maksimalna vrijednost iznosi 47,1 mm. Statističkom analizom zaključujemo da kontrolna skupina zdravih ispitanika ima značajnije veću udaljenost basiona od opisthiona (Slika 36).

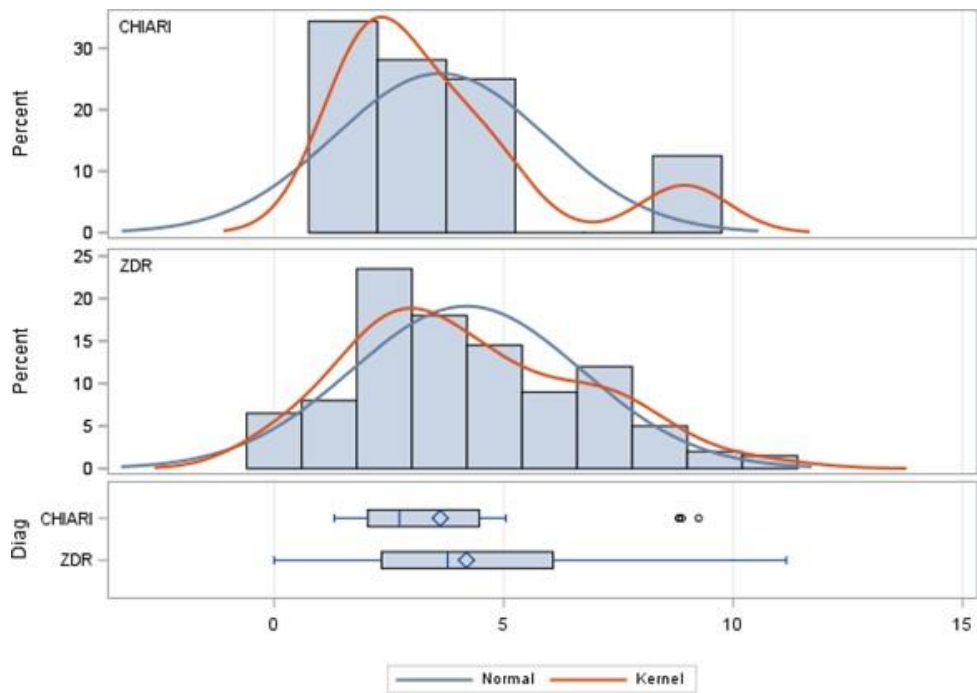
h) Aritmetička sredina u bolesnika s Chiari I malformacijom za mjeru udaljenosti najviše točke densa aksisa u odnosu na Chamberlainovu liniju (D-C) iznosi 3,6 mm, standardna devijacija iznosi 2,3 mm. Kod kontrolne skupine zdravih bolesnika aritmetička sredina iznosi 4,1 mm, standardna devijacija iznosi 2,5 mm. Nema statistički značajne razlike u mjeri udaljenosti najviše točke densa aksisa i Chamberlainove linije (D-C) između bolesnika s Chiari I malformacijom i kontrolne skupine zdravih ispitanika (Slika 37). Minimalna vrijednost mjere udaljenosti D-C kod bolesnika s Chiari I malformacijom iznosi 1,3 mm, maksimalna vrijednost mjere udaljenosti D-C iznosi 9,2 mm. Kod kontrolne skupine zdravih ispitanika minimalna vrijednost iznosi 0,0 mm, a maksimalna vrijednost iznosi 11,1 mm.



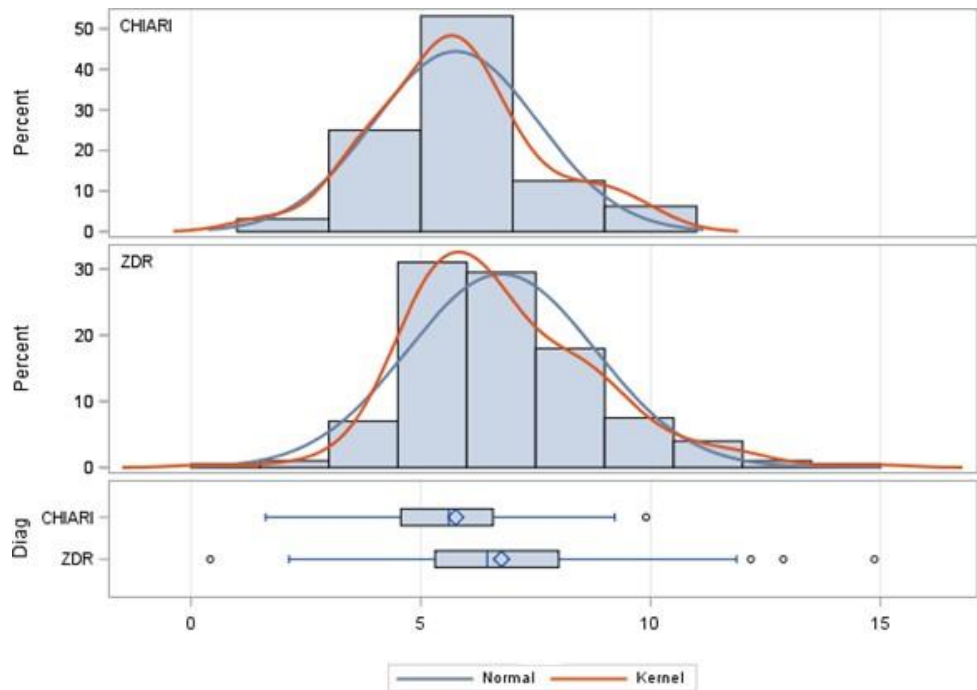
Slika 35. Histogram i Boxplot grafički prikazi za tentorij basion kut (TB kut) za bolesnike s Chiari I malformacijom i kontrolnu skupinu zdravih ispitanika (ispis iz SAS-a).



Slika 36. Histogram i Boxplot grafički prikazi za mjeru udaljenosti basiona i opisthiona (B-O) za bolesnike s Chiari I malformacijom i kontrolnu skupinu zdravih ispitanika (ispis iz SAS-a).



Slika 37. Histogram i Boxplot grafički prikazi za mjeru udaljenosti najvišlje točke densa aksisa i Chamberlainove linije (D-C) za bolesnike s Chiari I malformacijom i kontrolnu skupinu zdravih ispitanika (ispis iz SAS-a).



Slika 38. Histogram i Boxplot grafički prikazi za mjeru udaljenosti najviše točke densa aksisa u odnosu na McRaeovu liniju (D-Mc) za bolesnike s Chiari I malformacijom i kontrolnu skupinu zdravih ispitanika (ispis iz SAS-a).

i) Za mjeru udaljenosti najviše točke densa aksisa u odnosu na McRaeovu liniju (D-Mc) kod skupine bolesnika s Chiari I malformacijom aritmetička sredina iznosi 5,7 mm uz standardnu devijaciju od 1,7 mm, kontrolna skupina zdravih ispitanika ima aritmetičku sredinu od 6,7 mm, a standardnu devijaciju od 2,0 mm. Minimalna vrijednost mjere udaljenosti najviše točke densa aksisa u odnosu na McRaeovu liniju (D-Mc) kod bolesnika s Chiari I malformacijom iznosi 1,6 mm, maksimalna vrijednost iznosi 9,9 mm, kod kontrolne skupine zdravih ispitanika minimalna vrijednost iznosi 0,4 mm, a maksimalna vrijednost iznosi 14,8 mm. Postoji statistički značajna razlika između udaljenosti najviše točke densa aksisa u odnosu na McRaeovu liniju. Kontrolna skupina zdravih ispitanika ima veću udaljenost između najviše točke densa aksisa i McRaeove linije u odnosu na skupinu bolesnika s Chiari malformacijom tipa jedan (Slika 38).

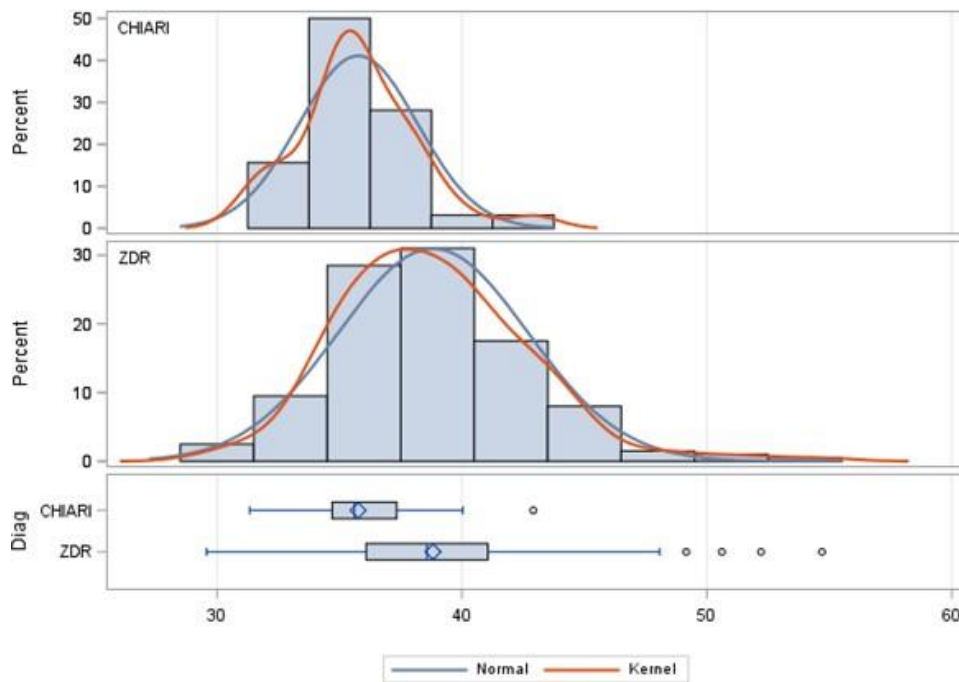
j) Aritmetička sredina kod skupine bolesnika s Chiari I malformacijom za mjeru udaljenosti najniže točke cerebelarnih tonzila u odnosu na prednji gornji rub luka atlasa (T-A) iznosi 35,7 mm, uz standardnu devijaciju od 2,4 mm, dok kod kontrolne skupine zdravih ispitanika aritmetička sredina iznosi 38,8 mm, uz standardnu devijaciju od 3,8 mm. Minimalna vrijednost mjere udaljenosti najniže točke cerebelarnih tonzila u odnosu na prednji gornji rub luka atlasa (T-A) kod bolesnika s Chiari I malformacijom iznosi 31,3 mm, a maksimalna vrijednost iznosi 42,9 mm. Kod kontrolne skupine zdravih ispitanika minimalna vrijednost mjere udaljenosti najniže točke cerebelarnih tonzila u odnosu na prednji gornji rub luka atlasa iznosi 29,5 mm, a maksimalna vrijednost iznosi 54,7 mm. Udaljenost između najniže točke cerebelarnih tonzila i prednjeg gornjeg ruba luka atlasa je statistički značajno veća kod kontrolne skupine zdravih ispitanika te iznosi 38,8 mm aritmetičke sredine (Slika 39). Napomenimo da je i varijabilnost izmjere kod kontrolne skupine zdravih ispitanika značajno veća nego kod bolesnika s Chiari I malformacijom.

k) Aritmetička sredina za mjeru udaljenosti između lijevog i desnog stražnjeg ruba unutarnjeg slušnog otvora (L-D-USO) kod bolesnika s Chiari I malformacijom iznosi 53,7 mm uz standardnu devijaciju od 4,5 mm. Kod kontrolne skupine zdravih ispitanika aritmetička sredina mjere udaljenosti između lijevog i desnog stražnjeg ruba unutarnjeg slušnog hodnika iznosi 55,4 mm uz standardnu devijaciju od 4,7 mm. Minimalna vrijednost mjere udaljenosti između lijevog i desnog stražnjeg ruba unutarnjeg slušnog otvora (L-D-USO) kod bolesnika s Chiari I malformacijom iznosi 41,6 mm, maksimalna vrijednost iznosi 61,5 mm. Kod kontrolne skupine zdravih ispitanika minimalna vrijednost mjere udaljenosti

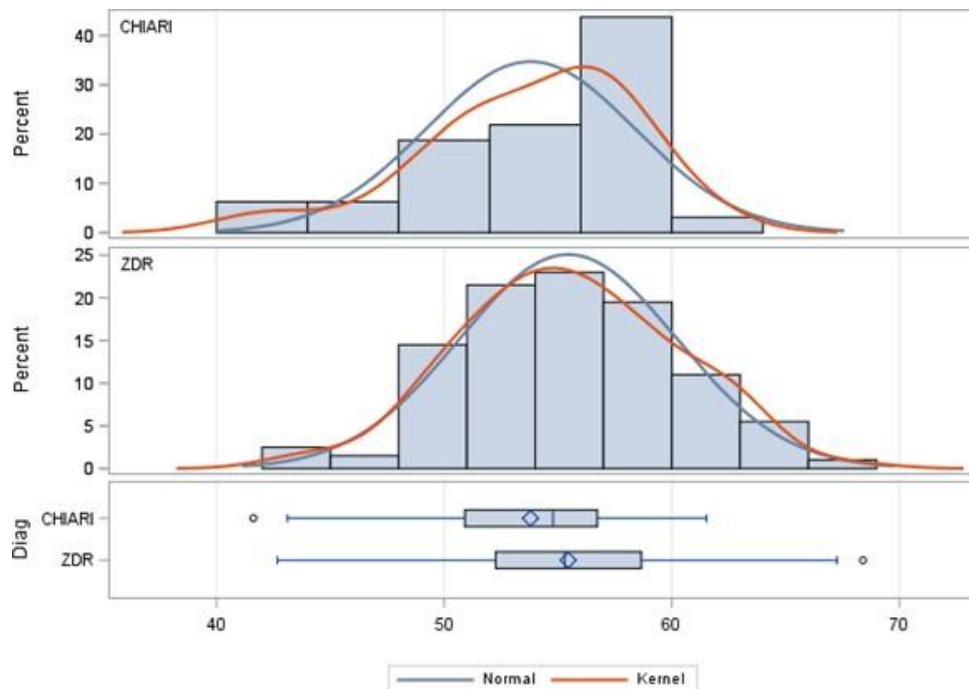
između lijevog i desnog stražnjeg ruba unutarnjeg slušnog otvora (L-D-USO) iznosi 42,6 mm, a maksimalna vrijednost iznosi 68,4 mm. Razlika u mjeri udaljenosti između lijevog i desnog stražnjeg ruba unutarnjeg slušnog otvora (L-D-USO) nije statistički značajna između analiziranih skupina na nivou značajnosti od 5 %, ali je značajna na nivou značajnosti od 6,8 % (Slika 40).

l) Za ispitivanu mjeru udaljenosti lijevog i desnog spoja piramide i klivusa (L-D-P-K) kod bolesnika s Chiari I malformacijom aritmetička sredina iznosi 24,9 mm uz standardnu devijaciju od 2,5 mm, kod kontrolne skupine zdravih ispitanika aritmetička sredina iznosi 27,3 mm, uz standardnu devijaciju od 2,6 mm. Minimalna vrijednost mjere udaljenosti L-D-P-K u bolesnika s Chiari I malformacijom iznosi 18,0 mm, maksimalna vrijednost iznosi 30,0 mm, dok kod kontrolne skupine zdravih ispitanika minimalna vrijednost navedene mjere iznosi 20,2 mm, a maksimalna vrijednost iznosi 38,0 mm. Postoji statistički značajna razlika između udaljenosti lijevog i desnog spoja piramide i klivusa između bolesnika s Chiari I malformacijom i kontrolne skupine zdravih ispitanika. Ona je veća kod kontrolne skupine zdravih ispitanika. Varijabilnost izmjera kod obje skupine nije statistički značajno različita (Slika 41).

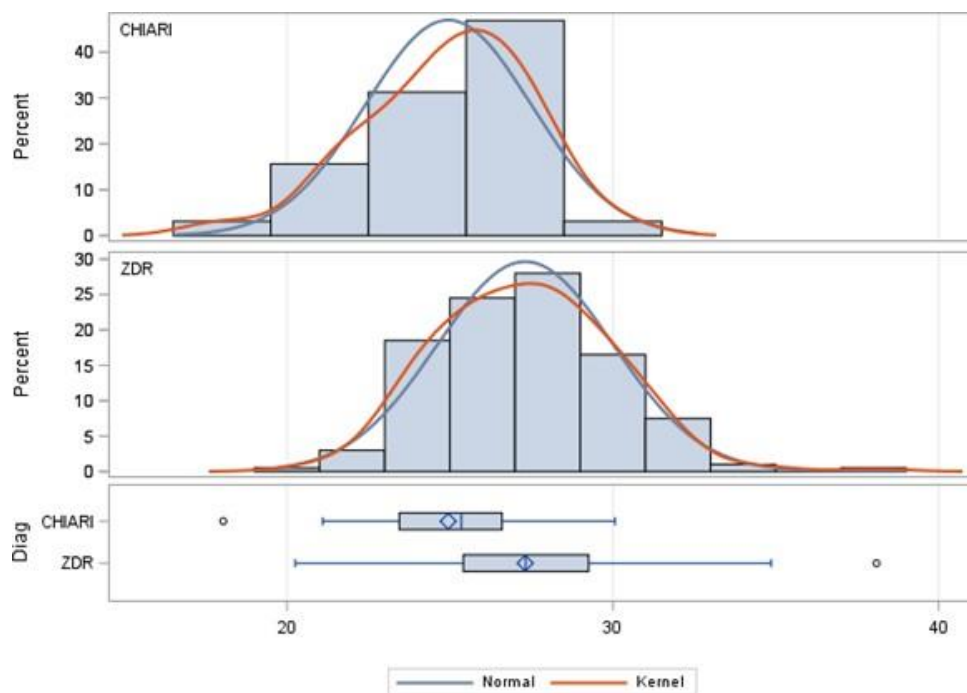
m) Aritmetička sredina za mjeru udaljenosti lijevog i desnog prijelaza transverzalnog u sigmoidni sinus (L-D-TS-SS) kod bolesnika s Chiari I malformacijom iznosi 107,7 mm, sa standardnom devijacijom od 5,7 mm. Kod kontrolne skupine zdravih ispitanika aritmetička sredina iznosi 109,6 mm, a standardna devijacija 5,8 mm. U skupini bolesnika s Chiari I malformacijom minimalna vrijednost mjere udaljenosti L-D-TS-SS iznosi 94,6 mm, maksimalna vrijednost iznosi 117,3 mm. Kod kontrolne skupine zdravih ispitanika minimalna vrijednost navedene mjere iznosi 94,9 mm, dok je maksimalna vrijednost 128,0 mm. Možemo zaključiti da je razlika udaljenosti lijevog i desnog prijelaza transverzalnog u sigmoidni sinus između bolesnika s Chiari I malformacijom i kontrolne skupine zdravih ispitanika statistički značajna (Slika 42).



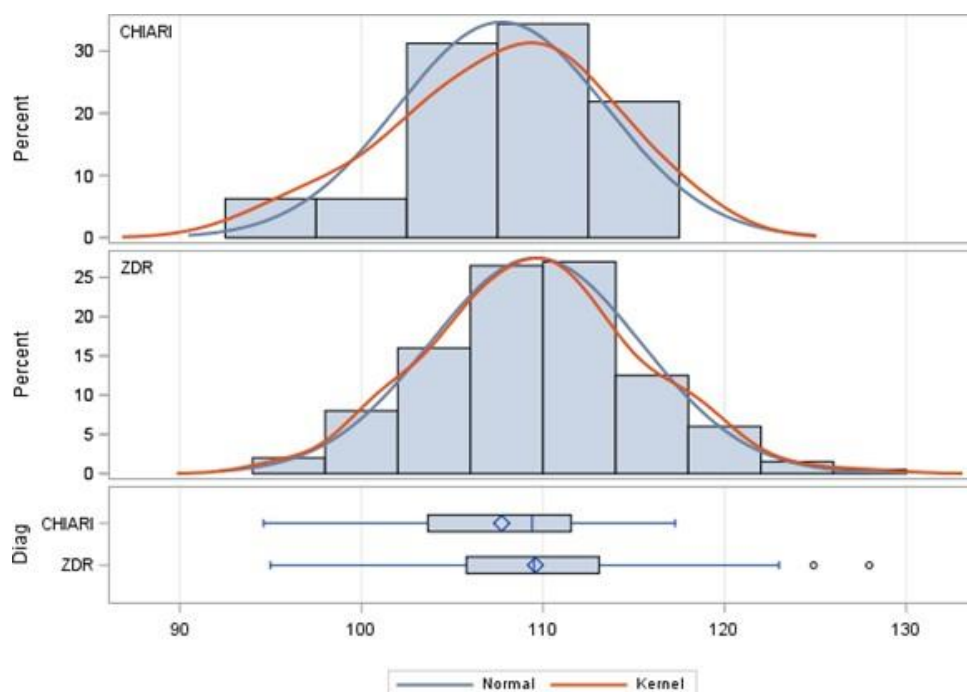
Slika 39. Histogram i Boxplot grafički prikazi za mjeru udaljenosti najniže točke cerebelarnih tonzila s gornjim prednjim rubom luka atlasa (T-A) za bolesnike s Chiari I malformacijom i kontrolnu skupinu zdravih ispitanika (ispis iz SAS-a).



Slika 40. Histogram i Boxplot grafički prikazi za mjeru udaljenosti lijevog i desnog spoja u području unutarnjeg slušnog otvora (L-D-USO) za bolesnike s Chiari I malformacijom i kontrolnu skupinu zdravih ispitanika (ispis iz SAS-a).

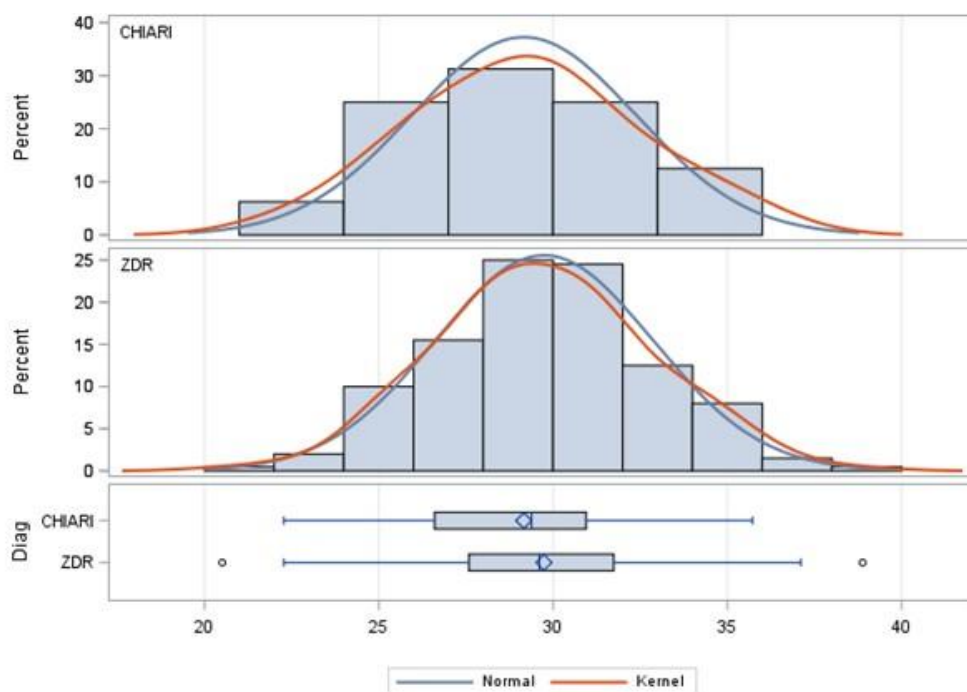


Slika 41. Histogram i Boxplot grafički prikazi za mjeru udaljenosti lijevog i desnog spoja piramide i klivusa (L-D-P-K) za bolesnike s Chiari I malformacijom i kontrolnu skupinu zdravih ispitanika (ispis iz SAS-a).



Slika 42. Histogram i Boxplot grafički prikazi za mjeru udaljenosti lijevog i desnog spoja transversalnog i sigmoidnog sinusa (L-D-TS-SS) za bolesnike s Chiari I malformacijom i kontrolnu skupinu zdravih ispitanika (ispis iz SAS-a).

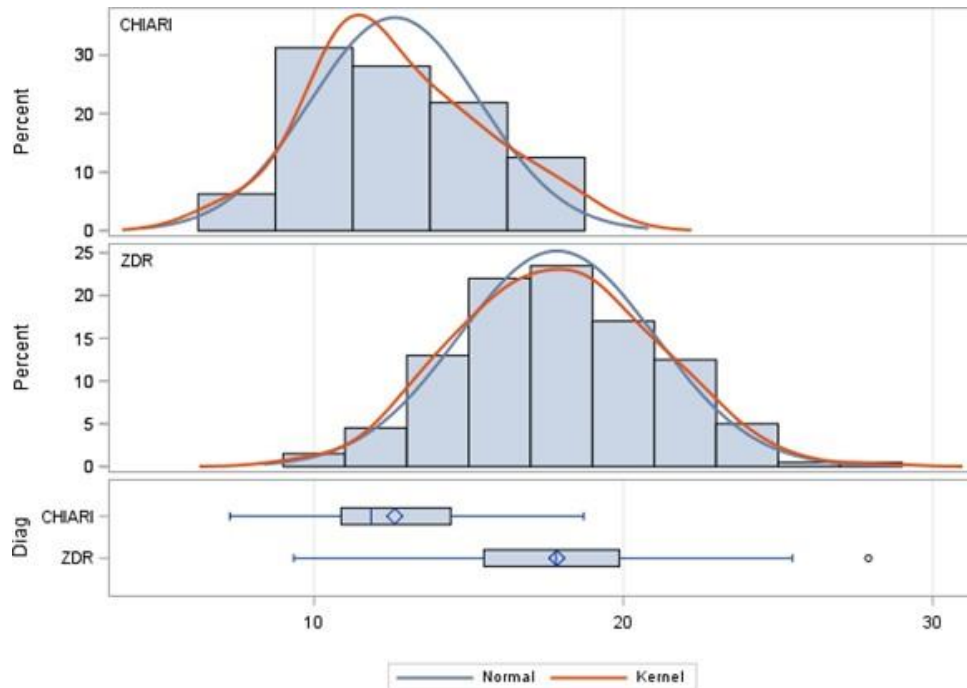
n) Aritmetička sredina za mjeru transverzalnog promjera foramena magnuma (TPFM) kod bolesnika s Chiari I malformacijom iznosi 29,1 mm, a standardna devijacija iznosi 3,2 mm. Kod kontrolne skupine zdravih ispitanika aritmetička sredina iznosi 29,7 mm, a standardna devijacija 3,1 mm. Minimalna vrijednost kod bolesnika s Chiari I malformacijom iznosi 22,2 mm, maksimalna vrijednost iznosi 35,7 mm. Kod kontrolne skupine zdravih ispitanika minimalna vrijednost mjere TPFM iznosi 20,5 mm, a maksimalna vrijednost iznosi 38,8 mm. Nema statistički značajne razlike u transverzalnom promjeru foramena magnuma između bolesnika s Chiari I malformacijom i kontrolne skupine zdravih ispitanika (Slika 43).



Slika 43. Histogram i Boxplot grafički prikazi za mjeru transverzalnog promjera foramena magnuma (TPFM) za bolesnike s Chiari I malformacijom i kontrolnu skupinu zdravih ispitanika (ispis iz SAS-a).

o) Aritmetička sredina kod bolesnika s Chiari I malformacijom za mjeru udaljenosti donjeg ruba ponsa i basiona (P-B) iznosi 12,6 mm, standardna devijacija iznosi 2,7 mm. Kod kontrolne skupine zdravih ispitanika aritmetička sredina iznosi 17,8 mm, a standardna devijacija iznosi 3,1 mm. Minimalna vrijednost mjere udaljenosti P-B kod bolesnika s Chiari I malformacijom iznosi 7,2 mm, maksimalna vrijednost iznosi 18,7 mm. Kod kontrolne skupine zdravih ispitanika minimalna vrijednost mjere udaljenosti P-B iznosi 9,3 mm, a maksimalna vrijednost iznosi 27,9 mm. Kod kontrolne skupine zdravih ispitanika je

udaljenosti donjeg ruba ponsa i basiona statistički značajno veća nego kod bolesnika s Chiari I malformacijom (Slika 44).



Slika 44. Histogram i Boxplot grafički prikazi za mjeru udaljenosti donjeg ruba ponsa i basiona (P-B) za bolesnike s Chiari I malformacijom i kontrolnu skupinu zdravih ispitanika (ispis iz SAS-a).

5.2. Korelacije mjerenih varijabli

U tablici 3. se nalazi prikaz svih korelacijskih vrijednosti mjerenih varijabli za bolesnike s Chiari I malformacijom i kontrolne skupine zdravih ispitanika te statistički test njihove populacijske jednakosti.

Tablica 3. Korelacijske vrijednosti izmjerenih varijabli za bolesnike s Chiari I malformacijom i kontrolne skupine zdravih ispitanika te statistički test njihove populacijske jednakosti.

Var	WithVar	r CHIARI	r KONTROLA	Ho: $\rho_{\text{Chiari}} = \rho_{\text{zdravi}}$	
				z	p
dob	SF kut	0,02451	-0,03703	0,30942	0,75700
dob	Duljina klivusa	0,12901	0,01455	0,57547	0,56497
dob	Duljina tentorija	0,02976	-0,03557	0,32842	0,74260
dob	T-B	-0,45229	-0,09859	-1,77833	0,07535
dob	TB kut	0,07557	-0,08475	0,80606	0,42021
dob	T-Mc	-0,19166	,	,	,
dob	B-O	-0,27952	0,02258	-1,51893	0,12878
dob	D-C	-0,40094	-0,06427	-1,69273	0,09051
dob	D-Mc	-0,06374	0,02333	-0,43779	0,66154
dob	T-A	-0,03209	-0,01864	-0,06762	0,94609
dob	L –D –USO	0,17690	0,30275	-0,63274	0,52691
dob	L –D –P – K	0,33168	0,06545	1,33854	0,18072
dob	L –D –TS –SS	0,32594	0,17386	0,76463	0,44449
dob	TPFM	-0,06228	-0,09394	0,15921	0,87350
dob	P-B	-0,47068	-0,06458	-2,04180	0,04117
SF kut	Duljina klivusa	-0,60043	-0,21209	-1,95249	0,05088
SF kut	Duljina tentorija	0,18824	0,05766	0,65651	0,51150
SF kut	T-B	-0,27653	-0,11163	-0,82910	0,40705
SF kut	TB kut	-0,17059	-0,04874	-0,61265	0,54011
SF kut	T-Mc	-0,07835	,	,	,
SF kut	B-O	0,28127	-0,09808	1,90731	0,05648
SF kut	D-C	-0,16151	0,03226	-0,97424	0,32994
SF kut	D-Mc	0,29913	0,08775	1,06276	0,28789
SF kut	T-A	-0,04057	-0,25686	1,08749	0,27682
SF kut	L –D –USO	-0,02763	-0,03667	0,04545	0,96375
SF kut	L –D –P – K	0,53590	-0,04503	2,92081	0,00349
SF kut	L –D –TS –SS	0,15669	-0,09973	1,28921	0,19732
SF kut	TPFM	-0,19390	-0,17427	-0,09870	0,92138
SF kut	P-B	-0,34744	-0,20619	-0,71017	0,47760
Duljina klivusa	Duljina tentorija	0,01172	0,28036	-1,35068	0,17680
Duljina klivusa	T-B	0,38162	0,52850	-0,73846	0,46024

Var	WithVar	r CHIARI	r KONTROLA	Ho: $\rho_{\text{Chiari}} = \rho_{\text{zdрави}}$	
				z	p
Duljina klivusa	TB kut	-0,15556	-0,25486	0,49926	0,61760
Duljina klivusa	T-Mc	-0,00436	,	,	,
Duljina klivusa	B-O	0,03656	0,07381	-0,18731	0,85141
Duljina klivusa	D-C	0,57827	0,33573	1,21945	0,22268
Duljina klivusa	D-Mc	0,16139	-0,05303	1,07803	0,28102
Duljina klivusa	T-A	0,08370	0,43448	-1,76369	0,07778
Duljina klivusa	L-D – USO	0,21241	0,32025	-0,54218	0,58770
Duljina klivusa	L-D – P – K	0,02476	0,17582	-0,75952	0,44754
Duljina klivusa	L-D-TS-SS	-0,03599	0,29249	-1,65156	0,09862
Duljina klivusa	TPFM	0,26090	0,17890	0,41227	0,68014
Duljina klivusa	P-B	0,57898	0,91081	-1,66836	0,09524
Duljina tentorija	T-B	0,37957	0,47052	-0,45727	0,64748
Duljina tentorija	TB kut	-0,64265	-0,50010	-0,71670	0,47356
Duljina tentorija	T-Mc	-0,34491	,	,	,
Duljina tentorija	B-O	0,23866	0,21529	0,11749	0,90647
Duljina tentorija	D-C	-0,02297	0,08699	-0,55287	0,58035
Duljina tentorija	D-Mc	0,09955	0,22378	-0,62459	0,53224
Duljina tentorija	T-A	0,06716	0,33167	-1,32992	0,18355
Duljina tentorija	L-D – USO	-0,34034	0,28004	-3,11914	0,00181
Duljina tentorija	L-D – P – K	0,02542	0,24705	-1,11428	0,26516
Duljina tentorija	L-D-TS-SS	-0,06639	0,32771	-1,98145	0,04754
Duljina tentorija	TPFM	-0,27333	0,09773	-1,86562	0,06210
Duljina tentorija	P-B	0,17065	0,19885	-0,14181	0,88723
T-B	TB kut	-0,64108	-0,62528	-0,07944	0,93668
T-B	T-Mc	0,03640	,	,	,
T-B	B-O	0,33757	0,28038	0,28758	0,77367
T-B	D-C	0,34364	0,34158	0,01035	0,99174
T-B	D-Mc	0,05145	0,09976	-0,24287	0,80810
T-B	T-A	0,26981	0,34886	-0,39741	0,69107

Var	WithVar	r CHIARI	r KONTROLA	Ho: $\rho_{\text{Chiari}} = \rho_{\text{zdрави}}$	
				z	p
T-B	L-D-USO	-0,08567	0,24827	-1,67901	0,09315
T-B	L-D-P-K	-0,21775	0,25329	-2,36829	0,01787
T-B	L-D-TS-SS	-0,12211	0,26671	-1,95488	0,05060
T-B	TPFM	0,02776	0,21572	-0,94503	0,34464
T-B	P-B	0,45143	0,56772	-0,58467	0,55877
TB kut	T-Mc	0,21802	,	,	,
TB kut	B-O	-0,31140	0,00160	-1,57372	0,11555
TB kut	D-C	-0,18796	-0,19406	0,03068	0,97553
TB kut	D-Mc	-0,11489	0,00835	-0,61961	0,53552
TB kut	T-A	-0,20288	-0,03518	-0,84318	0,39913
TB kut	L-D-USO	0,10840	-0,23155	1,70922	0,08741
TB kut	L-D-P-K	0,01175	-0,08599	0,49142	0,62313
TB kut	L-D-TS-SS	-0,03886	-0,27811	1,20288	0,22902
TB kut	TPFM	0,12907	-0,06973	0,99951	0,31755
TB kut	P-B	-0,30559	-0,27098	-0,17400	0,86187
T-Mc	B-O	0,30686	,	,	,
T-Mc	D-C	-0,02400	,	,	,
T-Mc	D-Mc	-0,09448	,	,	,
T-Mc	T-A	0,30456	,	,	,
T-Mc	L-D-USO	0,25110	,	,	,
T-Mc	L-D-P-K	0,11989	,	,	,
T-Mc	L-D-TS-SS	-0,10407	,	,	,
T-Mc	TPFM	0,23833	,	,	,
T-Mc	P-B	-0,26667	,	,	,
B-O	D-C	0,17189	0,16302	0,04460	0,96442
B-O	D-Mc	0,25839	0,28264	-0,12197	0,90292
B-O	T-A	0,36699	0,45810	-0,45810	0,64688
B-O	L-D-USO	0,18557	0,36969	-0,92572	0,35459
B-O	L-D-P-K	0,30765	0,34222	-0,17383	0,86200
B-O	L-D-TS-SS	-0,00851	0,30305	-1,56647	0,11724
B-O	TPFM	-0,09127	0,35137	-2,22551	0,02605
B-O	P-B	0,02908	-0,05703	0,43292	0,66507
D-C	D-Mc	0,36262	0,43785	-0,37825	0,70524
D-C	T-A	-0,16719	0,07704	-1,22794	0,21947
D-C	L-D-USO	-0,15720	0,03680	-0,97537	0,32938
D-C	L-D-P-K	-0,18779	0,07215	-1,30689	0,19125
D-C	L-D-TS-SS	-0,26583	-0,05600	-1,05501	0,29142

Var	WithVar	r CHIARI	r KONTROLA	Ho: $\rho_{\text{Chiari}} = \rho_{\text{zdрави}}$	
				z	p
D-C	TPFM	0,02300	0,26001	-1,19162	0,23341
D-C	P-B	0,59114	0,37882	1,06753	0,28573
D-Mc	T-A	-0,11512	0,07280	-0,94482	0,34475
D-Mc	L-D-USO	-0,10666	0,06605	-0,86837	0,38519
D-Mc	L-D-P-K	0,42919	0,12302	1,53935	0,12372
D-Mc	L-D-TS-SS	-0,03996	0,04209	-0,41114	0,68097
D-Mc	TPFM	-0,03482	0,09669	-0,66119	0,50849
D-Mc	P-B	0,20968	-0,05993	1,35554	0,17525
T-A	L-D-USO	0,33835	0,25912	0,39834	0,69038
T-A	L-D-P-K	0,22091	0,24434	-0,11780	0,90622
T-A	L-D-TS-SS	0,18835	0,32560	-0,69009	0,49014
T-A	TPFM	0,45784	0,24515	1,06938	0,28490
T-A	P-B	-0,14613	0,35380	-2,51352	0,01195
L-D-USO	L-D-P-K	0,41337	0,36645	0,23593	0,81349
L-D-USO	L-D-TS-SS	0,55456	0,63892	-0,42415	0,67146
L-D-USO	TPFM	0,31726	0,35992	-0,21453	0,83013
L-D-USO	P-B	-0,07464	0,12908	-1,02429	0,30570
L-D-P-K	L-D-TS-SS	0,36046	0,30933	0,25707	0,79712
L-D-P-K	TPFM	-0,02051	0,10285	-0,62022	0,53511
L-D-P-K	P-B	-0,21659	0,08069	-1,49467	0,13500
L-D-TS-SS	TPFM	-0,05008	0,26203	-1,56922	0,11660
L-D-TS-SS	P-B	-0,38741	0,15672	-2,73580	0,00622
TPFM	P-B	0,15695	0,07215	0,42637	0,66984

*B-O basion – opisthion udaljenost, D-C udaljenost vrha densa aksisa od Chamberleinove linije, D-Mc udaljenost vrha densa aksisa od McRaeove linije, L-D-P-K udaljenost između lijevog i desnog spoja piramide i klivusa, L-D-TS-SS udaljenost između lijevog i desnog spoja transverzalnog i sigmoidnog sinusa, L-D-USO udaljenost između lijevog i desnog spoja stražnjeg ruba unutarnjeg slušnog otvora, P-B pons – basiona udaljenost, SF kut sfenoidni kut, T-A udaljenost najniže točke cerebelarnih tonzila od gornjeg prednjeg luka atlasa, T-B tentorij – basion udaljenost, TB kut tentorij – basion kut, T-Mc udaljenost najniže točke cerebelarnih tonzila od McRaeove linije, TPFM transverzalni promjer foramena magnuma

Korelacija između dobi i sljedećih mjerenih varijabli kod bolesnika s Chiari I malformacijom pokazuje značajnu negativnu povezanost:

- dob s mjerom udaljenosti incizure tentorija i basiona (T-B) ($r = -0,45229$).
- dob s mjerom udaljenosti najviše točke densa aksisa i Chamberlain-ovom linijom (D-C) ($r = -0,40094$).
- dob s mjerom udaljenosti donjeg ruba ponsa i basiona (P-B) ($r = -0,47068$).

Ovaj rezultat pokazuje da se s povećanjem životne dobi u bolesnika s Chiari I malformacijom ove tri mjere smanjuju.

Korelacija između dobi i sljedećih mjerenih varijabli kod kontrolne skupine zdravih ispitanika pokazuje značajnu pozitivnu povezanost:

- dob s mjerom udaljenosti lijevog i desnog stražnjeg ruba unutarnjeg slušnog otvora (L-D-USO) ($r = 0,30275$).
- dob s mjerom udaljenosti lijevog i desnog prijelaza transverzalnog u sigmoidni sinus (L-D-TS-SS) ($r = 0,17386$).

U zdravih ispitanika s porastom dobi rastu i ove dvije navedene mjere.

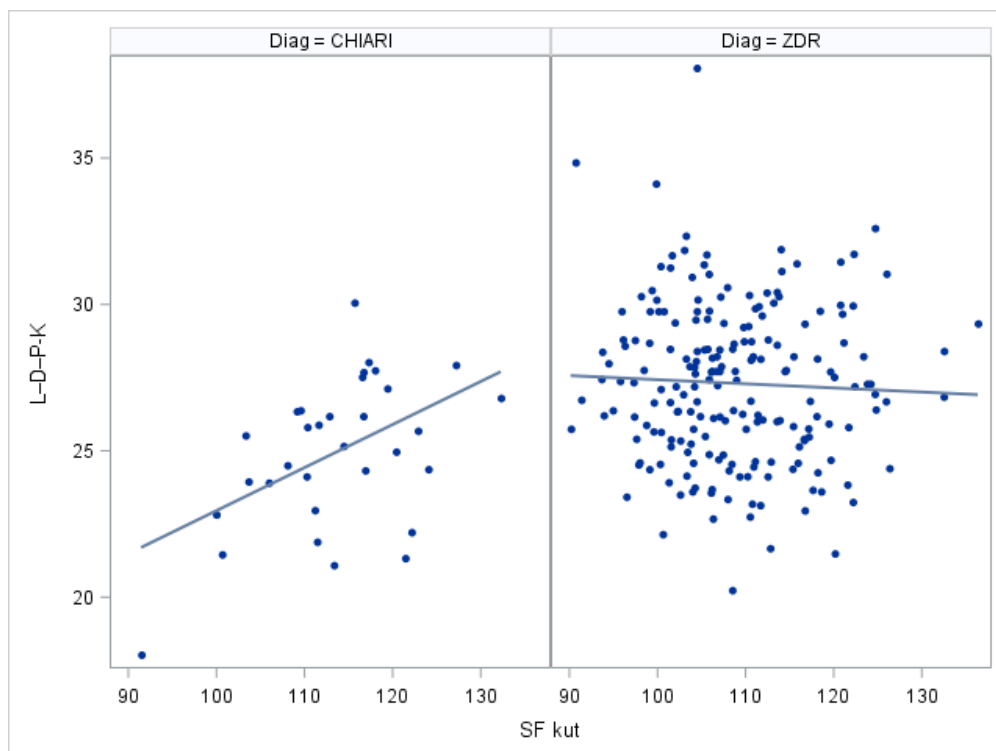
Kod bolesnika s Chiari I malformacijom korelacija sfenoidnog kuta (SF kut) je s duljinom klivusa u negativnoj korelaciji ($r = -0,60043$), što znači da se povećanjem sfenoidnog kuta smanjuje duljina klivusa i obrnuto. Dok je sfenoidni kut s mjerom udaljenosti lijevog i desnog spoja piramide i klivusa (L-D-P-K) u pozitivnoj korelaciji ($r = 0,53590$) što znači da se povećanjem sfenoidnog kuta povećava i udaljenost lijevog i desnog spoja piramide i klivusa.

Kod kontrolne skupine zdravih ispitanika u negativnoj se korelaciji nalaze:

- sfenoidni kut (SF kut) s duljinom klivusa ($r = -0,21209$).
- sfenoidni kut s mjerom udaljenosti najniže točke cerebelarnih tonzila s gornjim prednjim rubom luka atlasa (T-A) ($r = -0,25686$).
- sfenoidni kut s mjerom transverzalnog promjera foramena magnuma (TPFM) ($r = -0,17427$).
- sfenoidni kut s mjerom udaljenosti donjeg ruba ponsa i basiona (P-B) ($r = -0,20619$).

Ovaj rezultat ukazuju da se u kontrolnoj skupini zdravih ispitanika povećanjem sfenoidnog kuta navedene četiri navedene mjere smanjuju.

Koeficijenti korelacije između veličine sfenoidnog kuta (SF kuta) i mjere udaljenosti lijevog i desnog spoja piramide i klivusa (L-D-P-K) za analiziranu skupinu bolesnika s Chiari I malformacijom i kontrolnu skupinu zdravih ispitanika su suprotnog predznaka ($r = 0,53590$ za bolesnike s Chiari I malformacijom i $r = -0,04503$ za kontrolnu skupinu zdravih ispitanika) što ukazuje da se navedene dvije mjere ne ponašaju jednako kod bolesnika s Chiari I malformacijom i kod kontrolne skupine zdravih ispitanika. Kod bolesnika s Chiari I malformacijom kad raste veličina sfenoidnog kuta (SF kuta) raste i mjera udaljenosti lijevog i desnog spoja piramide i klivusa (L-D-P-K), dok kod kontrolne skupine zdravih ispitanika kad raste veličina sfenoidnog kuta (SF kuta), mjera udaljenosti lijevog i desnog spoja piramide i klivusa (L-D-P-K) se smanjuje (Slika 45).



Slika 45. Korelacije između mjere udaljenost lijevog i desnog spoja piramide i klivusa (L-D-P-K) i sfenoidnog kuta (SF kuta) kod bolesnika s Chiari I malformacijom i kontrolne skupine zdravih ispitanika.

Kod bolesnika s Chiari I malformacijom u pozitivnoj korelaciji se nalazi duljina klivusa s:

- mjerom udaljenosti incizure tentorija i basiona (T-B) ($r = 0,38162$).
- mjerom udaljenosti najviše točke densa aksisa i Chamberlain-ove linije (D-C) ($r = 0,57827$).
- mjerom udaljenosti donjeg ruba ponsa i basiona (P-B) u pozitivnoj korelaciji ($r = 0,57898$).

Povećanjem duljine klivusa u bolesnika s Chiari I malformacijom navedene mjere se također povećavaju.

Kod kontrolne skupine zdravih ispitanika u pozitivnoj korelaciji se nalazi duljina klivusa s:

- duljinom tentorija ($r = 0,28036$).
- mjerom udaljenosti incizure tentorija i basiona (T-B) ($r = 0,52850$).
- mjerom udaljenosti najviše točke densa aksisa i Chamberlain-ove linije (D-C) ($r = 0,33573$).
- mjerom udaljenosti najniže točke cerebelarnih tonzila s gornjim prednjim rubom luka atlasa (T-A) ($r = 0,43448$).
- mjerom udaljenosti lijevog i desnog stražnjeg ruba unutarnjeg slušnog otvora (L-D-USO) ($r = 0,32025$).
- mjerom udaljenosti lijevog i desnog spoja piramide i klivusa (L-D-P-K) ($r = 0,17582$).
- mjerom udaljenosti lijevog i desnog prijelaza transverzalnog u sigmoidni sinus (L-D-TS-SS) ($r = 0,29249$).
- mjerom transverzalnog promjera foramena magnuma (TPFM) ($r = 0,17890$).
- mjerom udaljenosti donjeg ruba ponsa i basiona (P-B) ($r = 0,91081$).

Navedene korelacije ukazuju da se kod kontrolne skupine zdravih ispitanika povećanjem duljine klivusa i ostale navedene mjere povećavaju.

Kod kontrolne skupine zdravih ispitanika je duljina klivusa s mjerom tentorij basion kut (TB kut) u negativnoj korelaciji ($r = -0,25486$), što ukazuje da se povećanjem duljine klivusa smanjuje TB kut.

Kod bolesnika s Chiari I malformacijom duljina tentorija je u pozitivnoj korelaciji s mjerom udaljenosti incizure tentorija i basiona (T-B) ($r = 0,37957$), dok je s mjerom TB kut (TB kut) u negativnoj korelaciji ($r = -0,64265$). Navedeno ukazuje da se u skupini bolesnika s Chiari I malformacijom povećanjem duljine tentorija povećava udaljenost incizure tentorija i basiona, dok se povećanjem duljine tentorija smanjuje tentorij basion kut.

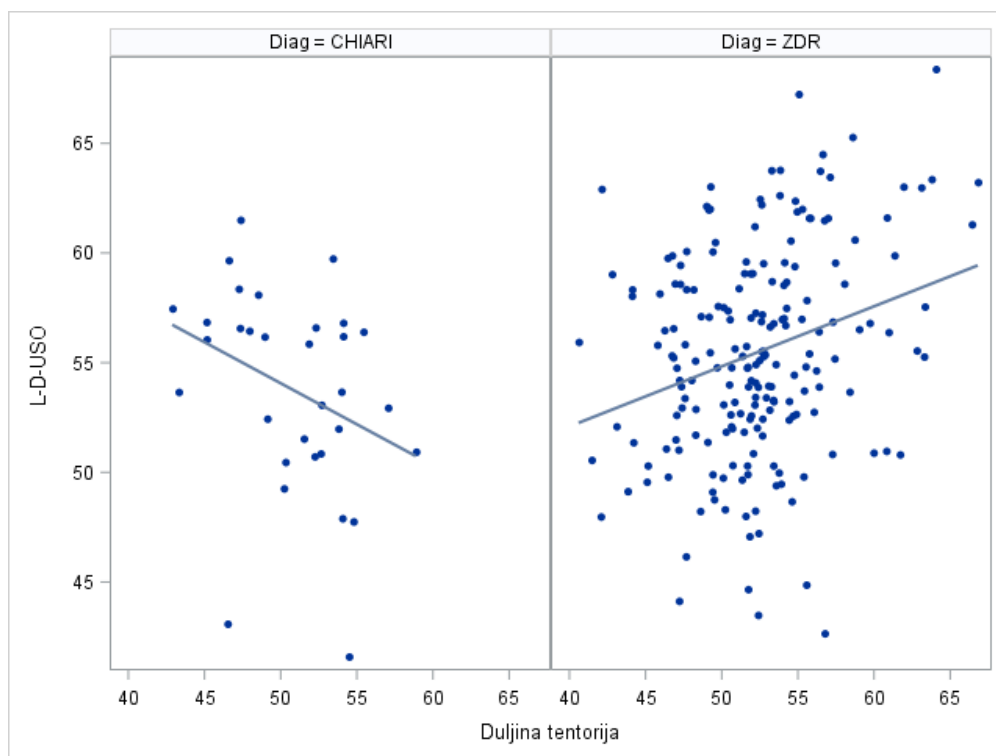
Kod kontrolne skupine zdravih ispitanika u pozitivnoj korelaciji se nalazi duljina tentorija s:

- mjerom udaljenosti incizure tentorija i basiona (T-B) ($r = 0,47052$).
- mjerom udaljenosti basiona i opisthiona (B-O) ($r = 0,21529$).
- mjerom udaljenosti najviše točke densa aksisa i McRae-ove linije (D-Mc) ($r = 0,22378$).
- mjerom udaljenosti najniže točke cerebelarnih tonzila s gornjim prednjim rubom atlasa (T-A) ($r = 0,33167$).
- mjerom udaljenosti lijevog i desnog stražnjeg ruba unutarnjeg slušnog otvora (L-D-USO) ($r = 0,28004$).
- mjerom udaljenosti lijevog i desnog spoja piramide i klivusa (L-D-P-K) ($r = 0,24705$).
- mjerom udaljenosti lijevog i desnog prijelaza transverzalnog u sigmoidni sinus (L-D-TS-SS) ($r = 0,32771$).
- mjerom udaljenosti donjeg ruba ponsa i basiona (P-B) ($r = 0,19885$).

Navedene korelacije ukazuju da se u kontrolnoj skupini zdravih ispitanika povećanjem duljine tentorija povećavaju i ostale navedene mjere, za razliku od duljine tentorija koja je u negativnoj korelaciji s TB kutem ($r = -0,50010$), što ukazuje da se povećanjem duljine tentorija, TB kut smanjuje.

Koeficijenti korelacije između duljine tentorija i mjere udaljenosti lijevog i desnog stražnjeg ruba unutarnjeg slušnog otvora (L-D-USO) za skupinu bolesnika s Chiari I malformacijom i kontrolnu skupinu zdravih ispitanika imaju suprotni predznak ($r = -0,34034$ za bolesnike s Chiari I malformacijom i $r = 0,28004$ za kontrolnu skupinu zdravih ispitanika). Ovaj rezultat nam ukazuje da se navedene dvije mjere ne ponašaju jednako kod bolesnika s Chiari I malformacijom i kontrolne skupine zdravih ispitanika. Kod bolesnika s Chiari I malformacijom kad raste duljina tentorija mjera udaljenosti lijevog i desnog stražnjeg ruba unutarnjeg slušnog otvora (L-D-USO) se smanjuje, dok kod kontrolne skupine zdravih

ispitanika kada raste duljina tentorija raste i mjera udaljenosti lijevog i desnog stražnjeg ruba unutarnjeg slušnog otvora (L-D-USO) (Slika 46).



Slika 46. Korelacije između mjere udaljenost lijevog i desnog stražnjeg ruba unutarnjeg slušnog otvora (L-D-USO) i duljine tentorija kod bolesnika s Chiari I malformacijom i kontrolne skupine zdravih ispitanika.

Koeficijenti korelacije između duljine tentorija i mjere udaljenosti lijevog i desnog prijelaza transverznog u sigmoidni sinus (L-D-TS-SS) za analiziranu skupinu bolesnika s Chiari I malformacijom i kontrolnu skupinu zdravih ispitanika imaju također suprotni predznak ($r = -0,06639$ za bolesnike s Chiari I malformacijom i $r = 0,32771$ za kontrolnu skupinu zdravih ispitanika) što ukazuje da se navedene dvije mjere ne ponašaju jednako kod bolesnika s Chiari I malformacijom i kontrolne skupine zdravih ispitanika. Kod bolesnika s Chiari I malformacijom kad raste duljina tentorija, mjera udaljenosti lijevog i desnog prijelaza transverznog u sigmoidni sinus (L-D-TS-SS) se smanjuje, dok kod kontrolne skupine zdravih ispitanika kada duljina tentorija raste i mjera udaljenosti lijevog i desnog prijelaza transverznog u sigmoidni sinus (L-D-TS-SS) raste.

Kod bolesnika s Chiari I malformacijom mjera udaljenosti incizure tentorija i basiona (T-B) negativno korelira s tentorij basion kutom (TB kut) ($r = -0,64108$), što znači da se povećanjem udaljenosti incizure tentorija i basiona smanjuje tentorij basion kut.

Kod kontrolne skupine zdravih ispitanika nađene su sljedeće korelacije za mjeru udaljenosti incizure tentorija i basiona (T-B) s:

- tentorij basion kutom (TB kut) negativna povezanost ($r = -0,2528$), što znači da kada se povećava udaljenost incizure tentorija i basiona vrijednost tentorij basion kuta se smanjuje.
- mjerom udaljenosti basiona i opisthiona (B-O) pozitivna povezanost ($r = 0,28038$).
- mjerom udaljenosti najviše točke densa aksisa i Chamberlain-ove linije (D-C) pozitivna povezanost ($r = 0,34158$).
- mjerom udaljenosti najniže točke cerebelarnih tonzila i gornjeg prednjeg ruba luka atlasa (T-A) pozitivna povezanost ($r = 0,34886$).
- mjerom udaljenosti lijevog i desnog stražnjeg ruba unutarnjeg slunog otvora (L-D-USO) pozitivna povezanost ($r = 0,24827$).
- mjerom udaljenosti lijevog i desnog spoja piramide i klivusa (L-D-P-K) pozitivna povezanost ($r = 0,25329$).
- mjerom udaljenosti lijevog i desnog prijelaza transverzalnog u sigmoidni sinus (L-D-TS-SS) pozitivna povezanost ($r = 0,26671$).
- transverzalnim promjerom foramena magnuma (TPFM) pozitivna povezanost ($r = 0,21572$).
- mjerom udaljenosti donjeg ruba ponsa i basiona (P-B) pozitivna povezanost ($r = 0,56772$).

Navedene korelacije u kontrolnoj skupini zdravih ispitanika ukazuju da se povećanjem udaljenosti incizure tentorija i basiona, sve gore navedene mjere povećavaju.

Koeficijenti korelacije između mjere udaljenosti incizure tentorija i basiona (T-B) i mjere udaljenosti lijevog i desnog spoja piramide i klivusa (L-D-P-K) su približno jednaki u obje analizirane skupine, ali suprotnog predznaka ($r = -0,21775$ za bolesnike s Chiari I malformacijom i $r = 0,25329$ za kontrolnu skupinu zdravih ispitanika) što ukazuje da se te dvije mjere ne ponašaju jednako kod bolesnika s Chiari I malformacijom i kontrolne skupine zdravih ispitanika. Kod bolesnika s Chiari I malformacijom kad raste mjera udaljenosti

incizure tentorija i basiona (T-B) mjera udaljenosti lijevog i desnog spoja piramide i klivusa (L-D-P-K) se smanjuje, dok kod kontrolne skupine zdravih ispitanika kad mjera udaljenosti incizure tentorija i basiona (T-B) raste i mjera udaljenosti lijevog i desnog spoja piramide i klivusa (L-D-P-K) raste.

Kod kontrolne skupine zdravih ispitanika tentorij basion kut (TB kut) je u negativnoj korelaciji s:

- mjerom udaljenosti najviše točke densa aksisa i Chamberlainove linije (D-C) ($r = -0,19406$).
- mjerom udaljenosti lijevog i desnog stražnjeg ruba unutarnjeg slušnog otvora (L-D-USO) ($r = -0,23155$).
- mjerom udaljenosti lijevog i desnog prijelaza transverzalnog u sigmoidni sinus (L-D-TS-SS) ($r = -0,27811$).
- mjerom udaljenosti donjeg ruba ponsa i basiona (P-B) ($r = -0,27098$).

Kod kontrolne skupine zdravih ispitanika povećanjem TB kuta navedene mjere se smanjuju.

U skupini bolesnika s Chiari I malformacijom mjera udaljenosti basiona i opisthiona (B-O) pozitivno korelira s mjerom udaljenosti najniže točke cerebelarnih tonzila s gornjim prednjim rubom luka atlasa (T-A) ($r = 0,36699$), što znači da se povećanjem udaljenosti basiona i opisthiona, povećava udaljenost najniže točke cerebelarnih tonzila s gornjim prednjim rubom luka atlasa.

Kod kontrolne skupine zdravih ispitanika mjera udaljenosti basiona i opisthiona (B-O) je u pozitivnoj korelaciji s:

- mjerom udaljenosti najviše točke densa aksisa i Chamberlainove linije (D-C) ($r = 0,16302$).
- mjerom udaljenosti najviše točke densa aksisa i McRaeove linije (D-Mc) ($r = 0,28264$).
- mjerom udaljenosti najniže točke cerebelarnih tonzila i gornjeg prednjeg ruba luka atlasa (T-A) ($r = 0,45810$).
- mjerom udaljenosti lijevog i desnog stražnjeg ruba unutarnjeg slušnog otvora (L-D-USO) ($r = 0,36969$).
- mjerom udaljenosti lijevog i desnog spoja piramide i klivusa (L-D-P-K) ($r = 0,34222$).

- mjerom udaljenosti lijevog i desnog prijelaza transverzalnog u sigmoidni sinus (L-D-TS-SS) ($r = 0,30305$).
- transverzalnim promjernom foramena magna (TPFM) ($r = 0,35137$).

Navedene korelacije u kontrolnoj skupini zdravih ispitanika ukazuju da se povećanjem udaljenosti basiona i opisthiona i ostale navedene mjere povećavaju.

Koeficijenti korelacije između mjere udaljenosti basion i opisthion (B-O) i mjere transverzalnog promjera foramena magna (TPFM) za analiziranu skupinu bolesnika s Chiari I malformacijom i kontrolnu skupinu zdravih ispitanika su suprotnog predznaka ($r = -0,09127$ za bolesnike s Chiari I malformacijom i $r = 0,35137$ za kontrolnu skupinu zdravih ispitanika) što ukazuje da se navedene dvije mjere ne ponašaju jednako kod bolesnika s Chiari I malformacijom i kontrolne skupine zdravih ispitanika. Kod bolesnika s Chiari I malformacijom kad raste mjera udaljenosti basiona i opisthiona (B-O), mjera transverzalnog promjera foramena magna (TPFM) se smanjuje, dok kod kontrolne skupine zdravih ispitanika kada mjera udaljenosti basiona i opisthiona (B-O) raste i mjera transverzalnog promjera foramena magna (TPFM) raste.

Kod bolesnika s Chiari I malformacijom mjera udaljenosti najviše točke densa aksisa i Chamberlainove linije (D-C) pozitivno korelira s mjerom udaljenosti donjeg ruba ponsa i basiona (P-B) ($r = 0,59114$), povećanjem udaljenosti najviše točke densa aksisa i Chamberlainove linije, povećava se udaljenost donjeg ruba ponsa i basiona.

Kod kontrolne skupine zdravih ispitanika udaljenosti najviše točke densa aksisa i Chamberlainove linije (D-C) je u pozitivnoj korelaciji s:

- mjerom udaljenosti najviše točke densa aksisa i McRae-ove linije (D-Mc) ($r = 0,43785$).
- transverzalnim promjerom foramena magna (TPFM) ($r = 0,26001$).
- mjerom udaljenosti donjeg ruba ponsa i basiona (P-B) ($r = 0,37882$).

Navedene korelacije kod kontrole skupine zdravih ispitanika ukazuju da se povećanjem udaljenosti najviše točke densa aksisa i Chamberlainove linije povećavaju i ostale navedene mjere.

Mjera udaljenosti najviše točke densa aksisa i McRaeove linije (D-Mc) kod bolesnika s Chiari I malformacijom pozitivno korelira s mjerom udaljenosti lijevog i desnog spoja piramide i klivusa (L-D-P-K) ($r = 0,42919$), što znači da se povećanjem udaljenosti najviše točke densa aksisa i McRaeove linije povećava udaljenost lijevog i desnog spoja piramide i klivusa.

Koeficijenti korelacije između mjere udaljenosti lijevog i desnog prijelaza transverznog u sigmoidni sinus (L-D-TS-SS) i mjere udaljenosti donjeg ruba ponsa i basiona (P-B) za analiziranu skupinu bolesnika s Chiari I malformacijom i kontrolnu skupinu zdravih ispitanika su suprotnog predznaka ($r = -0,38741$ za bolesnike s Chiari I malformacijom i $r = 0,15672$ za kontrolnu skupinu zdravih ispitanika) što ukazuje da se navedene dvije mjere ne ponašaju jednako kod bolesnika s Chiari I malformacijom i kontrolne skupine zdravih ispitanika. Kod bolesnika s Chiari I malformacijom kad raste mjera udaljenosti lijevog i desnog prijelaza transverznog u sigmoidni sinus (L-D-TS-SS), mjera udaljenosti donjeg ruba ponsa i basiona (P-B) se smanjuje, dok kod kontrolne skupine zdravih ispitanika kada mjera udaljenosti lijevog i desnog prijelaza transverznog u sigmoidni sinus (L-D-TS-SS) raste i mjera udaljenosti donjeg ruba ponsa i basiona (P-B) raste.

Kod bolesnika s Chiari I malformacijom mjera udaljenosti najniže točke cerebelarnih tonzila i gornjeg prednjeg ruba luka atlasa (T-A) pozitivno korelira s mjerom transverznog promjera foramena magnuma (TPFM) ($r = 0,45784$), povećanjem udaljenosti najniže točke cerebelarnih tonzila i gornjeg prednjeg ruba luka atlasa povećava se transverzalni promjer foramena magnuma.

Kod kontrolne skupine zdravih ispitanika mjera udaljenosti najniže točke cerebelarnih tonzila i gornjeg prednjeg ruba luka atlasa (T-A) je u pozitivnoj korelaciji s:

- mjerom udaljenosti lijevog i desnog stražnjeg ruba unutarnjeg slušnog otvora (L-D-USO) ($r = 0,25912$).
- mjerom udaljenosti lijevog i desnog spoja piramide i klivusa (L-D-P-K) ($r = 0,24434$).
- mjerom udaljenosti lijevog i desnog prijelaza transverznog u sigmoidni sinus (L-D-TS-SS) ($r = 0,32560$).
- transverzalnim promjerom foramena magnuma (TPFM) ($r = 0,24515$).
- mjerom udaljenosti donjeg ruba ponsa i basiona (P-B) ($r = 0,35380$).

Navedeno ukazuje da se u kontrolnoj skupini zdravih ispitanika povećanjem mjere udaljenosti najniže točke cerebelarnih tonzila i gornjeg prednjeg ruba luka atlasa ostale navedene mjere također povećavaju.

Koeficijenti korelacije između mjere udaljenosti najniže točke cerebelarnih tonzila i gornjeg prednjeg ruba luka atlasa (T-A) s mjerom udaljenosti donjeg ruba ponsa i basiona (P-B) za analiziranu skupinu bolesnika s Chiari I malformacijom i kontrolnu skupinu zdravih ispitanika su suprotnog predznaka ($r = -0,14613$ za bolesnike s Chiari I malformacijom i $r = 0,35380$ za kontrolnu skupinu zdravih ispitanika) što ukazuje da se navedene dvije mjere ne ponašaju jednako kod bolesnika s Chiari I malformacijom i kontrolne skupine zdravih ispitanika. Kod bolesnika s Chiari I malformacijom kad raste mjera udaljenosti najniže točke cerebelarnih tonzila s gornjim prednjim rubom luka atlasa (T-A), mjera udaljenosti donjeg ruba ponsa i basiona (P-B) se smanjuje, dok kod kontrolne skupine zdravih ispitanika kada mjera udaljenosti najniže točke cerebelarnih tonzila i gornjeg prednjeg ruba luka atlasa (T-A) raste i mjera udaljenosti donjeg ruba ponsa i basiona (P-B) raste.

Mjera udaljenosti lijevog i desnog stražnjeg ruba unutarnjeg slušnog hodnika (L-D-USO) kod bolesnika s Chiari I malformacijom pozitivno korelira s mjerom udaljenosti lijevog i desnog spoja piramide i klivusa (L-D-P-K) ($r = 0,41337$) te s mjerom udaljenosti lijevog i desnog prijelaza transverzalnog u sigmoidni sinus (L-D-TS-SS) ($r = 0,55456$), povećanjem udaljenosti lijevog i desnog stražnjeg ruba unutarnjeg slušnog hodnika povećava se i udaljenost lijevog i desnog spoja piramide i klivusa, kao što se povećava i udaljenost lijevog i desnog prijelaza transverzalnog u sigmoidni sinus.

Kod kontrolne skupine zdravih ispitanika mjera udaljenosti lijevog i desnog stražnjeg ruba unutarnjeg slušnog hodnika (L-D-USO) je u pozitivnoj korelaciji s:

- mjerom udaljenosti lijevog i desnog spoja piramide i klivusa (L-D-P-K) ($r = 0,36645$).
- mjerom udaljenosti lijevog i desnog prijelaza transverzalnog u sigmoidni sinus (L-D-TS-SS) ($r = 0,63892$).
- transverzalnim promjerom foramena magnuma (TPFM) ($r = 0,35992$).

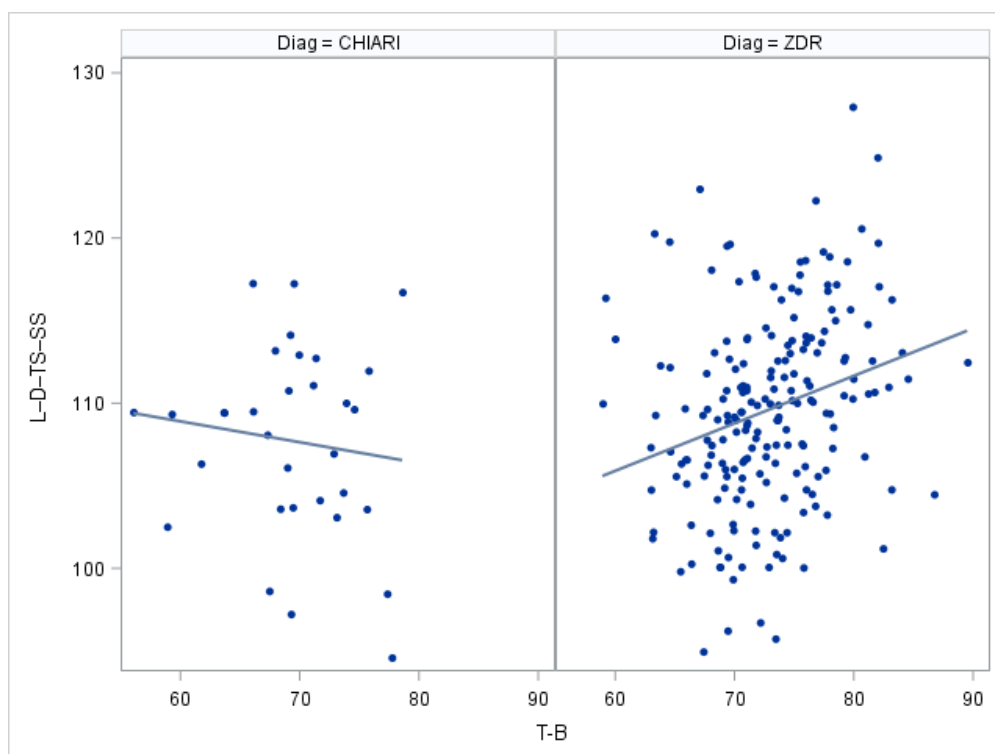
Navedene korelacije ukazuju da se kod kontrolne skupine zdravih ispitanika povećanjem mjere udaljenosti lijevog i desnog stražnjeg ruba unutarnjeg slušnog hodnika i ostale navedene mjere povećavaju.

Mjera udaljenosti lijevog i desnog spoja piramide i klivusa (L-D-P-K) i kod bolesnika s Chiari I malformacijom i kod kontrolne skupine zdravih ispitanika pozitivno korelira s mjerom udaljenosti lijevog i desnog prijelaza transverzalnog u sigmoidni sinus (L-D-TS-SS) ($r = 0,36046$ za bolesnike s Chiari I malformacijom; $r = 0,30933$ za kontrolnu skupinu zdravih ispitanika). U obje ispitivane skupine povećanjem mjere udaljenosti lijevog i desnog spoja piramide i klivusa povećava se udaljenost lijevog i desnog prijelaza transverzalnog u sigmoidni sinus.

Kod bolesnika s Chiari I malformacijom mjera udaljenosti lijevog i desnog prijelaza transverzalnog u sigmoidni sinus (L-D-TS-SS) negativno korelira s mjerom udaljenosti donjeg ruba ponsa i basiona (P-B) ($r = -0,38741$), što znači da se povećanjem udaljenosti lijevog i desnog prijelaza transverzalnog u sigmoidni sinus smanjuje udaljenost donjeg ruba ponsa i basiona.

Kod kontrolne skupine zdravih ispitanika mjera udaljenosti lijevog i desnog prijelaza transverzalnog u sigmoidni sinus (L-D-TS-SS) pozitivno korelira s mjerom transverzalnog promjera foramena magnuma (TPFM) ($r = 0,26203$) te s mjerom udaljenosti donjeg ruba ponsa i basiona (P-B) ($r = 0,15672$). Povećanjem udaljenosti lijevog i desnog prijelaza transverzalnog u sigmoidni sinus povećava se i transverzalni promjer foramena magnuma, kao što se povećava i udaljenost donjeg ruba ponsa i basiona.

Koeficijenti korelacije između mjere udaljenosti incizure tentorija i basiona (T-B) i mjere udaljenosti lijevog i desnog prijelaza transverzalnog u sigmoidni sinus (L-D-TS-SS) za analiziranu skupinu bolesnika s Chiari I malformacijom i kontrolnu skupinu zdravih ispitanika suprotnog su predznaka ($r = -0,12211$ za bolesnike s Chiari I malformacijom i $r = 0,26671$ za kontrolnu zdravu skupinu ispitanika) što ukazuje da se navedene dvije mjere ne ponašaju jednako kod bolesnika s Chiari I malformacijom i kontrolne skupine zdravih ispitanika. Kod bolesnika s Chiari I malformacijom kad raste mjera udaljenosti incizure tontorija i basiona (T-B), mjera udaljenosti lijevog i desnog prijelaza transverzalnog u sigmoidni sinus (L-D-TS-SS) se smanjuje, dok kod kontrolne skupine zdravih ispitanika kada mjera udaljenosti incizure tentorija i basiona (T-B) raste i mjera udaljenosti lijevog i desnog prijelaza transverzalnog u sigmoidni sinus (L-D-TS-SS) raste (slika 47).



Slika 47. Korelacije između mjere udaljenost lijevog i desnog spoja transverzalnog i sigmoidnog sinusa (L-D-TS-SS) i mjere udaljenosti incizure tentorija i basiona (T-B) kod bolesnika s Chiari I malformacijom i kontrolne skupine zdravih ispitanika.

5.3. Regresijski modeli i test adekvatnosti modela

U svrhu pronalaženja mjernih varijabli koje najbolje i statistički značajno opisuju SF kut koristili smo regresijsku analizu gdje je zavisna varijabla SF kut dok su sve ostale mjerene varijable bile nezavisne. Pomoću *stepwise* procedure odabran je najbolji model i to svaki posebno kod obje skupine ispitanika.

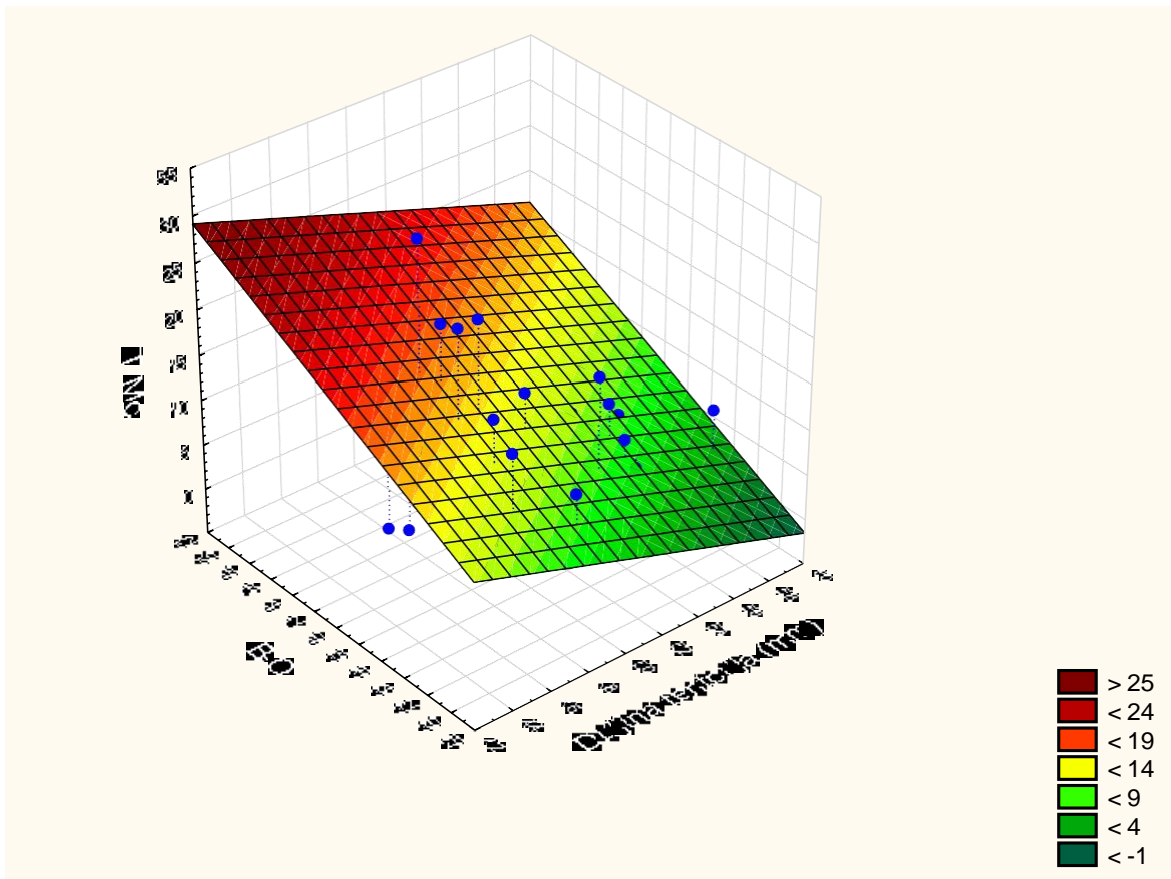
Statistički značajnim varijablama kod skupine bolesnika s Chiari I malformacijom pokazale su se duljina klivusa, tentorij basion kut (TB kut), mjera udaljenosti najviše točke densa aksisa i Chamberlainove linije (D-C udaljenost) i mjera udaljenosti lijevog i desnog spoja piramide i klivusa (L-D-P-K). Navedene varijable povezane su s oko 66,6 % ukupne varijabilnosti SF kuta ($R^2 = 0,666$). Procijenjeni parametri ukazuju da povećanje duljine klivusa za 1 mm smanjuje veličinu SF kuta za 1,75 stupnjeva, povećanje TB kuta za 1 stupanj, smanjuje SF kut za 0,34 stupnjeva, povećanje mjere udaljenosti najviše točke densa aksisa i Chamberlainove linije (D-C) za 1 mm povećava SF kut za 1,04 stupnjeva i povećanje mjere

udaljenosti lijevog i desnog spoja piramide i klivusa (L-D-P-K) za 1 mm povećava SF kut za 1,88 stupnjeva.

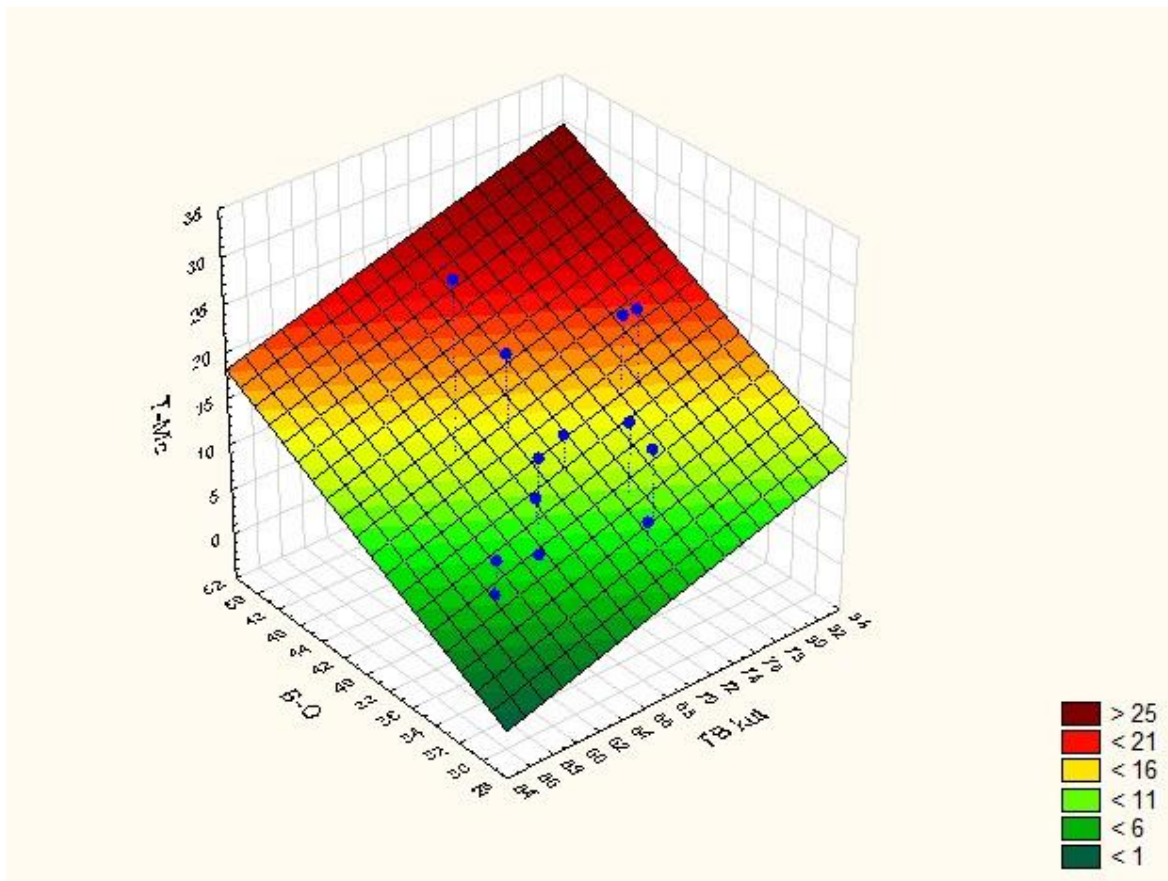
Kod kontrolne skupine zdravih ispitanika statistički značajne varijable pokazale su se duljina tentorija, mjera udaljenosti najviše točke densa aksisa i Chamberlainove linije (D-C), mjera udaljenosti najniže točke cerebelarnih tonzila i gornjeg prednjeg luka atlasa (T-A) te transverzalni promjer foramena magnuma (TPFM). Cijeli model utječe na oko 13,7 % ukupne varijabilnosti SF kuta. Povećanje duljine tentorija za 1 mm povećava SF kut za 0,3 stupnja, povećanje mjere udaljenosti najviše točke densa aksisa i Chamberlainove linije (D-C) za 1 mm povećava SF kut za 0,52 stupnjeva, povećanje mjere udaljenosti najniže točke cerebelarnih tonzila i prednjeg gornjeg ruba luka atlasa (T-A) za 1 mm smanjuje SF kut za 0,46 stupnjeva te povećanje mjere transverzalnog promjera foramena magnuma (TPFM) za 1 mm smanjuje sfenoidni kut (SF kut) za 0,45 stupnjeva.

Kod skupine bolesnika s Chiari I malformacijom još su se tri modela pokazala statistički značajnim. Dva kod kojih je mjera udaljenosti najniže točke cerebelarnih tonzila i McRaeove linije (T-Mc) bila zavisna varijabla.

- Kod prvog čiji je R^2 veći ($R^2 = 0,2592$) duljina tentorija i mjera udaljenosti basiona i opisthiona (B-O) su statistički značajne nezavisne varijable. Procijenjeni parametri pokazuju da povećanje duljine tentorija za 1 mm smanjuje mjeru udaljenosti najniže točke cerebelarnih tonzila i McRaeove linije (T-Mc) za 0,7 mm, a povećanje mjere udaljenosti basiona i opisthiona (B-O) za 1 mm povećava mjeru udaljenosti najniže točke cerebelarnih tonzila i McRaeove linije (T-Mc) za 0,75 mm (slika 48).
- Drugi model gdje je mjera udaljenosti najniže točke cerebelarnih tonzila i McRaeove linije (T-Mc) zavisna varijabla utječe na oko 19 % ukupne varijabilnosti mjere udaljenosti najniže točke cerebelarnih tonzila i McRaeove linije (T-Mc) i tu je mjera udaljenosti basiona i opisthiona (B-O) također jedna od nezavisnih varijabli dok je druga tentorij basion kut (TB kut). Ako je tenzorij basion kut (TB kut) veći za 1 stupanj tada je i mjera udaljenosti najniže točke cerebelarnih tonzila i McRaeove linije (T-Mc) veća za 0,38 mm i to uz značajnost od 6,6 % (slika 49).



Slika 48. Grafički prikaz linearnog regresijskog modela za mjeru udaljenosti najniže točke cerebelarnih tonzila i McRaeove linije (T-Mc) kao zavisne varijable, a duljina tentorija i mjera udaljenosti basiona i opisthiona B-O kao nezavisne varijable kod bolesnika s Chiari I malformacijom



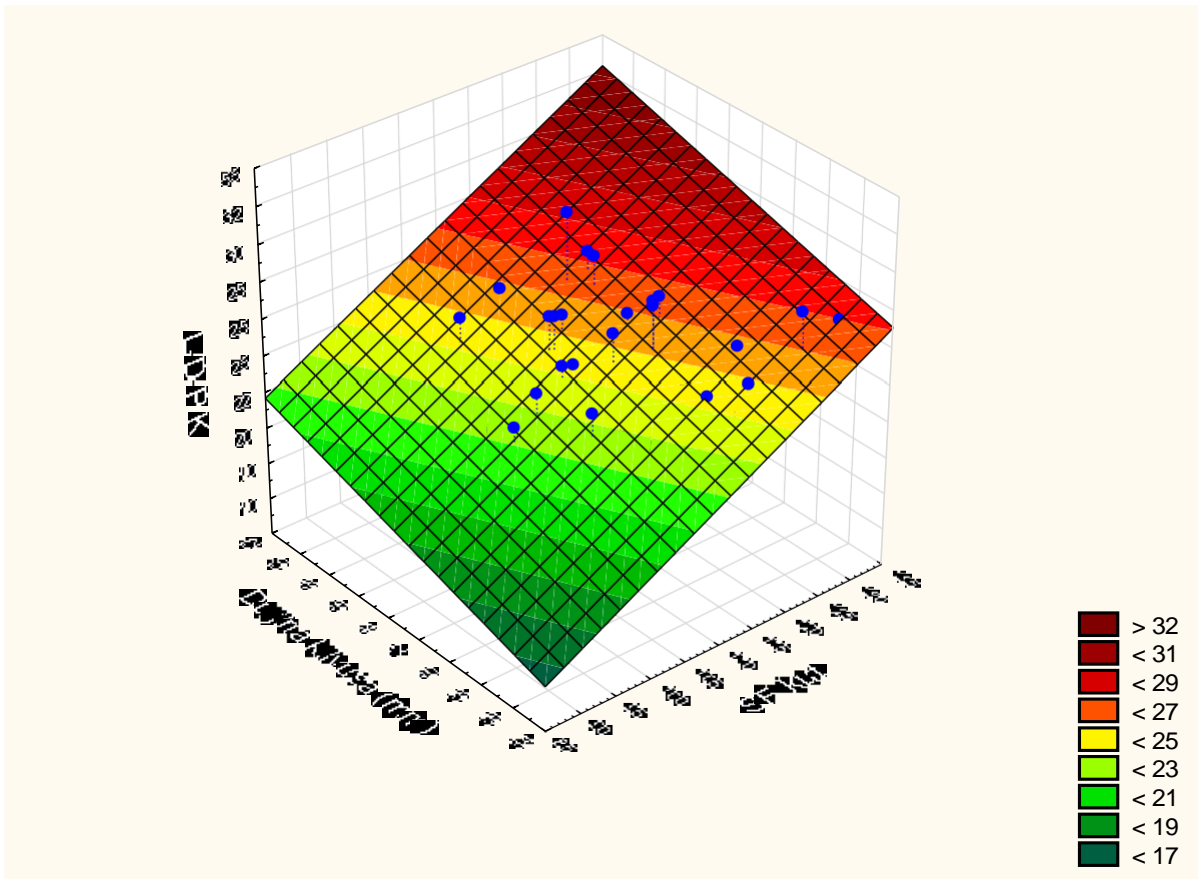
Slika 49. Grafički prikaz linearnog regresijskog modela za mjeru udaljenosti najniže točke cerebelarnih tonzila i McRaeove linije (T-Mc) kao zavisne varijable, a tentorij basion kuta (TB kut) i mjera udaljenosti basiona i opisthiona (B-O) kao nezavisne varijable za bolesnike s Chiari I malformacijom

- Model gdje je mjera udaljenosti lijevog i desnog spoja piramide i klivusa (L-D-P-K) zavisna varijabla kod skupine bolesnika s Chiari I malformacijom sfenoidni kut (SF kut) i duljina klivusa su se pokazale kao statistički značajne nezavisne varijable. Koeficijent determinacije iznosi 0,3566. Procijenjeni parametri pokazuju da povećanje sfenoidnog kuta (SF kuta) za 1 stupanj povećava mjeru udaljenosti lijevog i desnog spoja piramide i klivusa (L-D-P-K) za 0,21 mm, dok povećanje duljine klivusa za 1 mm povećava mjeru udaljenosti lijevog i desnog spoja piramide i klivusa (L-D-P-K) za 0,29 mm (tablica 4; slika 50).

Tablica 4. Rezultati procjena parametara višestrukih linearnih regresijskih modela i test adekvatnosti modela (ANOVA)

Procjena parametara višestrukih linearnih regresijskih modela						ANOVA		
Skupina	Zavisna var.	Nezavisne varijable	β	Stand. pog.	p	R ²	F	P > F
Chiari	T - Mc	odsječak	-41,52	20,57	0,0529	0,1905	3,41	0,0467
		TB kut	0,38	0,21	0,0659			
		B-O	0,75	0,33	0,0305			
Chiari	T-Mc	odsječak	19,81	15,72	0,2175	0,2592	5,07	0,0129
		duljina tentorija	-0,70	0,27	0,0151			
		B-O	0,75	0,31	0,0223			
Chiari	L-D-P-K	odsječak	-11,42	9,97	0,2616	0,3566	8,04	0,0017
		SF kut	0,21	0,05	0,0004			
		duljina klivusa	0,29	0,13	0,0293			
Chiari	SF kut	odsječak	159,99	19,13	<0,0001	0,6660	13,46	<0,0001
		duljina klivusa	-1,75	0,31	<0,0001			
		TB kut	-0,34	0,17	0,0469			
		D-C	1,04	0,49	0,0447			
		L-D-P-K	1,88	0,38	<0,0001			
Zdravi	SF kut	odsječak	131,85	8,65	<0,0001	0,1369	6,15	<0,0001
		duljina tentorija	0,30	0,13	0,0190			
		D-C	0,52	0,25	0,0444			
		T-A	-0,46	0,17	0,0072			
		TPFM	-0,45	0,19	0,0238			
		P-B	-0,57	0,21	0,0071			

*B-O basion – opisthion udaljenost, D-C udaljenost vrha densa aksisa od Chamberleinove linije, L-D-P-K udaljenost između lijevog i desnog spoja piramide i klivusa, P-B pons – basiona udaljenost, SF kut sfenoidni kut, T-A udaljenost najniže točke cerebelarnih tonzila od gornjeg prednjeg luka atlasa, TB kut tentorij – basion kut, T-Mc udaljenost najniže točke cerebelarnih tonzila od McRaeove linije, TPFM transverzalni promjer foramena magnuma, β procijenjeni parametar regresijskog modela, Stand. pog. Standardna pogreška procjene parametra regresijskog modela, p vjerojatnost, R² koeficijent determinacije.



Slika 50. Grafički prikaz linearnog regresijskog modela za mjeru udaljenosti lijevog i desnog spoja piramide i klivusa (L-D-P-K) kao zavisne varijable, a duljina klivusa i sfenoidni kut (SF kut) kao nezavisne varijable za bolesnike s Chiari I malformacijom

6. RASPRAVA

Poznavanje anatomije i anatomskih odnosa struktura lubanjske osnovice, velikog i maloga mozga, moždanog debla, vaskularnih i živčanih struktura te kranio-cervikalnoga prijelaza pruža ključ boljeg razjašnjavanja patofiziologije nastanka određenih anomalija, malformacija i patoloških lezija navedenih regija. Kako bismo bolje razumjeli nastanak patoloških stanja bitno je dobro razumijevanje rezultata međusobne interakcije određenih anatomskih struktura. Povijesno gledajući postoje brojna istraživanja u kojima su mjerene distance, duljine i kutevi anatomskih struktura endokranija. Prve su se studije odvijale na kadaverima, potom nakon razvoja rentgenske dijagnostike na kranio-gramima, potom na snimkama kompjuterske tomografije (CT), te u konačnici na snimkama magnetske rezonance (MR). Magnetska rezonanca pruža najdetaljniji uvid u anatomske strukture i njihove odnose mjerene u sve tri ravnine.

Potaknuto dosadašnjim spoznajama iz provedenih istraživanja, ovo istraživanje je usmjereno na procjenu utjecaja angulacije lubanjske osnovice na međudnos koštanih struktura stražnje lubanjske jame i velikog zatiljačnog otvora te njihov utjecaj spram produžene moždine i cerebelarnih struktura. U ovom su istraživanju učinjena mjerenja na snimkama MR u sve tri ravnine, transverzalnoj, sagitalnoj i koronarnoj, mjerene u T1 i T2 vremenu. Istraživanjem smo obuhvatili kontrolnu skupinu od 200 zdravih ispitanika te skupinu od 32 bolesnika s Chiari I malformacijom. U obje skupine starosna dob je 18 i više godina. U kontrolnoj skupini zdravih ispitanika najviša je životna dob 83 godine, dok je u skupini bolesnika s Chiari I malformacijom ista iznosila 73 godine. Učinjeno je ukupno 15 izmjera kod bolesnika s Chiari I malformacijom i 14 izmjera kod kontrolne skupine zdravih ispitanika. Razlika u jednoj mjeri temelji se udaljenosti najniže točke cerebelarnih tonzila u odnosu na McRaeovu liniju koja je mjerena samo u bolesnika s Chiari I malformacijom. Ovo istraživanje je obuhvatilo mjerenje vrijednosti sfenoidnog kuta (SF kut) te tentorij basion kuta (TB kut), mjere duljina (duljina klivusa i duljina tentorija) te mjere udaljenosti incizure teontorija i basiona (T-B), udaljenost najniže točke cerebelarnih tonzila i McRaeove linije (T-Mc), udaljenost basiona i opisthiona (B-O), udaljenost najviše točke densa aksisa i Chamberlainove linije (D-C), udaljenost najviše točke densa aksisa i McRaeove linije (D-Mc), udaljenost najniže točke cerebelarnih tonzila i gornjeg prednjeg luka atlasa (T-A), udaljenost lijevog i desnog stražnjeg ruba unutarnjeg slušnog otvora (L-D-USO), udaljenost lijevog i desnog spoja piramide i klivusa (L-D-P-K), udaljenost lijevog i desnog spoja transverzalnog i sigmoidnog sinusa (L-D-TS-SS), transverzalni promjer foramena magnuma (TPFM) te

udaljenost donjeg ruba ponsa i basiona (P-B). Za navedene mjere učinjena je deskriptivna, korelacijska i regresijska statistička analiza dobivenih rezultata.

U svom istraživanju *Markunas i suradnici* prikazali su mjerenja izvršena MR u T1 vremenu na ukupno 120 ispitanika, podijeljenih u skupinu od 92 bolesnika s Chiari I malformacijom te kontrolnu skupinu od 28 zdravih ispitanika. Autori su izmjerili prosječnu vrijednost sfenoidnog kuta od 127 stupnjeva kod bolesnika s Chiari I malformacijom, s rasponom vrijednosti od 110 do 145 stupnjeva (138). Veliki raspon vrijednosti SF kuta zasigurno je posljedica i različitog oblika i opsežnosti pneumatizacije sfenoidne kosti.

Za razliku od navedene studije, mjerenja ovog istraživanja bazirana su na T2 sekvenci MR, u kojoj smo mjerenja izvršili na značajno većem broju ispitanika kontrolne skupine, a manjem broju bolesnika s Chiari I malformacijom. Mjerali smo SF kut koji nastaje ukriženjem linije koja prolazi po planumu sfenoidne kost i linije koja polazi od vrha dorzuma sele do basiona. Rezultati raspona veličine SF kuta u bolesnika s Chiari I malformacijom iznosi od 91 do 132 stupnja, dok se kod kontrolne skupine zdravih ispitanika raspon veličine SF kuta kreće od 90 do 136 stupnjeva. Dobili smo značajno veću prosječnu veličinu SF kuta u bolesnika s Chiari I malformacijom (113 stupnjeva) nego u kontrolnoj skupini zdravih ispitanika (108 stupnjeva), $p = 0,0026$.

Tentorij basion kut (TB kut) koji nastaje sjecištem linije koja prolazi duž tentorija i linije koja spaja incizuru tentorija s basionom. Tentorij basion kut predstavlja kirurški značajnu mjeru jer što je taj kut manji za pretpostaviti je da je tentorij položen strmiješto otežava vizualizaciju anatomskih struktura kod supracerebelarnog infratentorijskog operacijskog pristupa. Taj kut određuje visinu stražnje lubanjske jame. U obje skupine ispitanika prosječna vrijednost TB kuta iznosi 66 stupnjeva. Pregledom literature nije nađena studija koja je mjerila ovaj kut kod bolesnika s Chiari I malformacijom u odnosu na kontrolnu skupinu zdravih ispitanika. Prema našim rezultatima kod kontrolne skupine zdravih ispitanika TB kut značajno negativno korelira s mjerom udaljenosti najviše točke desna aksisa i Chamberlainove linije (D-C), mjerom udaljenosti lijevog i desnog stražnjeg ruba unutarnjeg slušnog otvora (L-D-USO), mjerom udaljenosti lijevog i desnog spoja transverzalnog i sigmoidnog sinusa (L-D-TS-SS) te mjerom udaljenosti donjeg ruba ponsa i basiona (P-B).

Položaj tentorija utječe na formiranje udaljenosti lijevog i desnog prijelaza transverzalnog u sigmoidni sinus. Ako uzmemo u obzir da je basion zajednička točka sfenoidnog kuta (SF kut) i tentorij basion kuta (TB kut), vidljiva je izravna meduovisnost te dvije vrijednosti, koje su u negativnoj korelaciji, što znači ako se poveća vrijednost SF kuta, smanjuje se vrijednost TB

kuta i obrnuto. Iz navedenog vidimo važnost SF kuta koji izravno utječe na cjelovito formiranje stražnje lubanjske jame.

Pojedine studije su mjerile i liniju supraokciputa koja polazi od unutarnje okcipitalne protuberancije do stražnje strane velikog zatiljačnog otvora, opisthiona, te kut kojeg zatvaraju linija supraokciputa s linijom koja leži na unutarnjoj strani klivusa (139). Mjere i kut kojeg zatvaraju navedene linije predstavljaju još jedan od načina mjerenja odnosa prednje i stražnje lubanjske jame. *Basaran i suradnici* prikazuju mjerenja učinjena na MR na ukupno 141 ispitanika, 91 s Chiari I malformacijom, i 50 zdravih ispitanika. U studiju su uključili bolesnike s Chiari 0, Chiari I, te 1,5 i Chiari 2 malformacijom. Prikazali su mjere prosječnog volumena stražnje lubanjske jame, duljine klivusa, duljine supraokciputa, kuta kojeg zatvara linija koja polazi po klivusu s linijom supraokciputa, te kuta linije klivusa i linije densa aksisa (139).

Zanimala nas je razlika u duljini klivusa i tentorija kod bolesnika s Chiari I malformacijom spram kontrolne skupine zdravih ispitanika. U našem smo istraživanju izmjerili duljinu klivusa kod bolesnika s Chiari I malformacijom koja je prosječno iznosila 42,3 mm te se pokazala statistički značajno kraćom u odnosu na kontrolnu skupinu zdravih ispitanika (46,0 mm, $p < 0,0001$). Taj nalaz je u skladu s rezultatima studije *Dufton i suradnici* koji su pokazali da je prosječna duljina klivusa kod bolesnika s Chiari I malformacijom 40,2 mm, a kod zdravih ispitanika 42,3 mm (140). Osim mjerenja duljine klivusa, *Dufton i suradnici* istražili su prosječne vrijednosti mjera spuštenosti tonzila maloga mozga, duljinu klivusa, basion-opisthion (promjer velikog zatiljačnog otvora) i Boogardov kut (kut kojeg zatvara linija od dorzuma sele do basiona i linija basion opisthion). Njihova mjerenja su učinjena na snimkama MR u T1 vremenu, na ukupno 188 ispitanika, 81 s Chiari I malformacijom te 107 zdravih ispitanika. U navedenoj studiji nađena je negativna korelacija između prosječne vrijednosti spuštenosti tonzila maloga mozga i duljine klivusa ($r = -0,30$; $p < 0,001$). Također, nađena je pozitivna korelacija između prosječne vrijednosti spuštenosti tonzila i prosječne veličine basion opisthion (B-O) promjera velikog zatiljačnog otvora. Navedeni rezultati sukladni su rezultatima dobivenim u našem istraživanju. Osim navedenog, *Dufton i suradnici* su utvrdili pozitivnu korelaciju između prosječne vrijednosti spuštenosti tonzila maloga mozga i Boogardova kuta. Prema njihovoj studiji Boogardov kut je veći u bolesnika s Chiari I malformacijom od skupine zdravih ispitanika, što mi u našem istraživanju nismo mjerili. Prosječne vrijednosti basion opisthion (B-O) promjera ustanovili su većim u bolesnika s Chiari I malformacijom.

Alperin i suradnici istraživali su volumen stražnje lubanjske jame i protok likvora u bolesnika s Chiari I malformacijom. Na snimkama MR učinjena su mjerenja kod 36 simptomatskih bolesnika s Chiari I malformacijom te 37 zdravih ispitanika. Najveće razlike između te dvije skupine nađene su u duljini klivusa i supraokciputa, spuštenosti tonzila, volumenu stražnje jame, te volumenu četvrtre komore. Njihovi rezultati su pokazali smanjenu duljinu klivusa, te smanjen volumen stražnje lubanjske jame i volumen četvrtre mozgovne klijetke u bolesnika s Chiari I malformacijom (141). U studiji *Karagoz i suradnici* prikazana su 22 bolesnika s Chiari I malformacijom te kontrolna skupina od 21 zdravog ispitanika. Rezultati njihovog istraživanja su pokazali na razliku u volumenu stražnje lubanjske jame, duljinu klivusa, Klausovog indexa te basion opisthion (B-O) promjera velikog zatiljačnog otvora između skupina ispitanika, te su bili značajno manji u bolesnika s Chiari I malformacijom nego u kontrolnoj skupini zdravih ispitanika (142). *Gonul i suradnici* su proveli istraživanje na 31 bolesnika s Chiari I malformacijom, prosječne dobi 37 godina, 8 bolesnika muškog, te 23 bolesnika ženskog spola. Istraživali su postoje li razlike kod udružene anomalije bazilarne invaginacije, platibazije, te hipoplazije stražnje lubanjske jame kod Chiari I malformacije. Autori navode da nisu dokazali statistički značajnu korelaciju između spuštenosti tonzila cerebeluma sa stupnjem razvoja hidrocefalusa i siringomijelije. Također navode da nema značajne povezanosti između prosječne vrijednosti spuštenosti tonzila te ranije navedenih anomalija razvoja. U navedenoj studiji dobivene prosječne vrijednosti kod bolesnika s Chiari I malformacijom su za duljinu klivusa 39,3 mm, za duljinu supraokciputa 40,4 mm te za duljinu McRaeove linije 33,1 mm (143).

Duljina tentorija u našem istraživanju prosječno je iznosila 50,7 mm kod bolesnika s Chiari I malformacijom te se na razini statističke značajnosti od 9 % pokazala kraćom u odnosu na prosječnu duljinu tentorija kontrolne skupine zdravih ispitanika kod koje je zabilježena prosječna vrijednost duljine tentorija od 52,2 mm. *Markunas i suradnici* su prikazali prosječnu duljinu tentorija u iznosu od 55,2 mm s rasponom od 37,7 mm do 68,0 mm u bolesnika s Chiari I malformacijom (138). Osim navedene mjere duljine tentorija te mjere SF kuta, u toj studiji je prikazana i prosječna vrijednost Boogardova kuta, prosječna vrijednost okcipitalnog kuta, te prosječna vrijednost tentorijskog kuta (138).

Houston i suradnici, 2018. godine objavljuju studiju (144) s 29 načinjenih mjerenja na slikama MR jačine 1,5 i 3 Tesla, u T1 i T2 vremenu, u na ukupno 302 odrasla ispitanika, 162 bolesnika s Chiari I malformacijom, te 140 kontrolnih zdravih ispitanika. Prosječna duljina McRaeove linije prema navedenoj studiji pokazala se dužom kod bolesnika s Chiari I malformacijom u odnosu na kontrolnu skupinu ispitanika. Taj rezultat je u suprotnosti od

rezultata dobivenog u našem istraživanju, gdje je prosječna dužina McRaeove linije (basion opisthion mjera promjera foramena magna) kod Chiari I malformacije iznosila 36,6 mm, a kod kontrolne skupine zdravih ispitanika 38,8 mm ($p = 0,0002$). Prema studiji *Houston i suradnici* prosječna vrijednost spuštenosti tonzila malog mozga iznosila je 8,6 mm. Prosječna duljina klivusa, kao i u našem istraživanju, pokazala se kraćom u skupini bolesnika s Chiari I malformacijom. Također prosječna duljina tentorija ne pokazuje statistički značajnu razliku (na nivou značajnosti od 5 %) između skupine bolesnika s Chiari I malformacijom i kontrolne skupine zdravih ispitanika što je u skladu s rezultatom našeg istraživanja. Prosječna je vrijednost SF kuta u našem istraživanju kao i u navedenoj studiji veća kod bolesnika s Chiari I malformacijom u odnosu na kontrolnu skupinu zdravih ispitanika (144). Sfenoidni kut (SF kut) i duljina klivusa pokazuju značajnu negativnu međuovisnost u obje ispitivane skupine, što znači ako se poveća veličina SF kuta smanjit će se duljina klivusa i obrnuto. Značajniju povezanost primjećujemo u skupini bolesnika s Chiari I malformacijom, u odnosu na kontrolnu skupinu zdravih ispitanika. Također na razini značajne statističke povezanosti primjećujemo utjecaj SF kuta na veličinu udaljenosti lijevog i desnog spoja piramide i klivusa (L-D-P-K) koji kod bolesnika s Chiari I malformacijom pokazuju značajnu povezanost u pozitivnom smjeru, dakle, ako se poveća SF kut povećat će se i udaljenost lijevog i desnog spoja piramide i klivusa. Kod kontrolne skupine zdravih ispitanika taj odnos je negativan, ali ne pokazuje veliki stupanj povezanosti ($r = -0,04530$). Sfenoidni kut (SF kut) također utječe na transversalni promjer velikog zatiljačnog otvora kao i na udaljenost donjeg ruba ponsa od basiona. Pokazuje se negativna korelacija koja ukazuje na značajniju povezanost u kontrolnoj skupini zdravih ispitanika nego u skupini bolesnika s Chiari I malformacijom. Kada smo SF kut odredili kao nezavisnu varijablu, a sve ostale mjere kao zavisne varijable, rezultati analize su pokazali da duljina klivusa, tentorij basion kut, udaljenost najviše točke densa aksisa u odnosu na Chamberleinovu liniju te udaljenost lijevog i desnog spoja piramide i klivusa utječu na oko 66,6 % varijacije SF kuta. Te četiri mjere u najvećoj mjeri kod bolesnika s Chiari I malformacijom povezane su s veličinom SF kuta. Kod kontrolne skupine zdravih ispitanika statistički značajne varijable pokazale su se duljina tentorija, udaljenosti najviše točke densa aksisa i Chamberlainove linije (D-C), udaljenost najniže točke cerebelarnih tonzila i gornjeg prednjeg ruba luka atlasa te transversalni promjer foramena magna. Navedene mjere utječu na 13,7 % ukupne varijacije SF kuta. Iz naših rezultata možemo zaključiti da se iste mjere ponašaju različito kod skupine bolesnika s Chiari I malformacijom u odnosu na kontrolnu skupinu zdravih ispitanika. Sfenoidni kut bitan je u formiranju i drugih navedenih struktura stražnje lubanjske jame i kranio-cervikalnoga prijelaza, čime nedvojbeno

možemo potvrditi i međuovisnosti sfenoidnog kuta s navedenim strukturama stražnje lubanjske jame. Utjecaj SF kuta na mjere velikog zatiljačnog otvora nastojali smo objektivizirati mjerenjem udaljenosti incizure tentorija i basiona (T-B) koja se pokazala statistički značajno kraćom u bolesnika s Chiari I malformacijom u odnosu na kontrolnu skupinu zdravih ispitanika. Našli smo značajnu korelaciju navedene mjere s tentorij basion kutem u obje skupine koje pokazuju negativnu korelaciju i to skoro u jednakoj mjeri povezanosti ($r = -0,64108$ kod Chiari I; $r = -0,62528$ kod zdravih). Što znači ako se poveća udaljenost incizure tentorija i basiona smanjit će se vrijednost tentorij basion kuta i obrnuto. U kontrolnoj skupini zdravih ispitanika našli smo značajnu povezanost mjere udaljenosti incizure tentorija i basiona s udaljenostima basiona i opisthiona, što znači ako se poveća udaljenost incizure tentorija i basiona (T-B mjere) povećat će se antero-posteriorni promjer velikog zatiljačnog otvora, čime smo potvrdili utjecaj angulacije baze lubanje na formiranje veličine foramena magnuma. Korelacija mjere udaljenosti incizure tentorija i basiona s mjerom udaljenosti lijevog i desnog stražnjeg ruba unutarnjeg slušnog otvora te odnos mjere udaljenosti incizure tentorija i basiona s mjerom udaljenosti lijevog i desnog spoja piramide i klivusa, pokazale su se važnim jer navedene mjere negativno koreliraju kod bolesnika s Chiari I malformacijom dok kod kontrolne skupine zdravih ispitanika koreliraju pozitivno. Što znači da u skupini bolesnika s Chiari I malformacijom ako se poveća udaljenost incizure tentorija i basiona smanjit će se udaljenost lijevog i desnog stražnjeg ruba unutarnjeg slušnog otvora, te će se smanjiti udaljenost lijevog i desnog spoja piramide i klivusa. Kod kontrolne skupine zdravih ispitanika odnosi su suprotni ako se poveća udaljenost incizure tentorija i basiona povećat će se udaljenost lijevog i desnog stražnjeg ruba unutarnjeg slušnog otvora, te će se povećati udaljenost lijevog i desnog spoja piramide i klivusa. Nastojali smo pronaći varijable koje najznačajnije utječu na razinu spuštenosti cerebelarnih tonzila ispod razine velikog zatiljačnog otvora. Kada promotrimo mjeru udaljenosti najniže točke cerebelarnih tonzila i McRaeove linije, pronašli smo kod bolesnika s Chiari I malformacijom dva linearna regresijska modela gdje je mjera udaljenosti najniže točke cerebelarnih tonzila i McRaeove linije bila zavisna varijabla, dok su duljina tentorija i basion opisthion udaljenost bile značajne nezavisne varijable, te drugi model s mjerom basion opisthion udaljenosti i tentorij basion kutem kao nezavisnih varijabli. Iz navedenog proizlazi da na spuštenost cerebelarnih tonzila ispod razine velikog zatiljačnog otvora najviše utječu duljina tentorija, duljina McRaeove linije, te tentorij basion kut.

Dufton i suradnici su u već ranije spomenutoj studiji prikazali negativnu korelaciju između prosječne duljine klivusa i spuštenosti cerebelarnih tonzila u bolesnika s Chiari I

malformacijom, dok su pozitivnu korelaciju našli između spuštenosti cerebelarnih tonzila i veličine velikog zatiljačnog otvora (140). Mi smo veličinu velikog zatiljačnog otvora istražili s dvije mjere, jedna od njih je udaljenost basiona i opisthiona (B-O) mjera koja predstavlja antero-posteriorni promjer velikog zatiljačnog otvora, te transverzalni promjer foramena magnuma (TPFM). Mjera udaljenosti basiona i opisthiona koja se zove McRaeova linija u našem istraživanju statistički se pokazala značajno kraća kod bolesnika s Chiari I malformacijom u odnosu na kontrolnu skupinu zdravih ispitanika, za razliku od studije *Alperin i suradnici* (141), gdje je McRaeova linija dulja u bolesnika s Chiari I malformacijom u odnosu na kontrolnu skupinu zdravih ispitanika.

Dagtekin i suradnici u istraživanju retrospektivnog tipa objavljenom 2011. godine, prikazali su mjerenja na MR jačine 1,5 Tesla, kod 15 odraslih bolesnika s Chiari I malformacijom u usporedbi s 25 zdravih ispitanika. U svojem su istraživanju izmjerili duljinu klivusa koja se kao i u našem istraživanju pokazala kraćom kod bolesnika s Chiari I malformacijom u odnosu na kontrolnu skupinu zdravih ispitanika. Prosječna duljina spuštenosti tonzila maloga mozga ispod razine McRaeove linije iznosila je 7,4 mm, dok u našem istraživanju iznosi 11,5 mm. Naši rezultati su pokazali manji foramen magnum mjeren s basion opisthion udaljenosti u bolesnika s Chiari I malformacijom, za razliku od navedene studije *Dagtekin i suradnici*. Osim navedenih rezultata u navedenoj studiji još su izvršena mjerenja duljine supraokciputa (linija od točke sredine unutarnje protuberancije do opisthiona), duljina srednjeg mozga (linija od spoja mezencefalona i ponsa do spoja medule oblongate s vratnom medulom), te kut kojeg zatvaraju linije supraokciputa s duljinom tentorija (145). Mjera transverzalni promjer foramena magnuma u našem istraživanju ne pokazuje statistički značajnu razliku između dviju skupina, (za bolesnike s Chiari I malformacijom 29,1 mm, kod kontrolne skupine zdravih ispitanika 29,7 mm). U već ranije spomenutoj studiji *Gonul i suradnici* (143) udaljenosti basiona i opisthiona bila je 33,14 mm, dakle manja nego u našem istraživanju gdje je iznosila 36,6 mm u bolesnika s Chiari I malformacijom. *Feng i suradnici*, 2019. godine objavljuju retrospektivnu studiju koja je uključila ukupno 92 odrasla bolesnika starijih od 18 godina, s Chiari I malformacijom. Istraživanje je provedeno koristeći MR jačine 1,5 Tesla, mjerena je duljina klivusa, basion opisthion promjer velikog zatiljačnog otvora, duljina supraokciputa, visina i duljina stražnje lubanjske jame, spuštenost cerebelarnih tonzila ispod razine McRaeove linije. Istraživanje je rezultiralo s mjerama: prosječna duljina klivusa od 36,2 mm, prosječna vrijednost basion opisthion (promjer foramena magnuma) od 32,6 mm, te prosječna vrijednost spuštenosti

tonzila maloga mozga od 9,7 mm. Uz napomenu da u ovoj studiji nije postojala usporedba s kontrolnom skupinom zdravih ispitanika (146).

S obzirom da su za kraniocervikalni prijelaz važni i prvi i drugi vratni kralježak, zanimao nas je utjecaj angulacije lubanjske osnovice na položaj densa aksisa. Sukladno tomu u našem istraživanju odredili smo poziciju najvišlje točke densa aksisa u odnosu na Chamberlainovu liniju (D-C), te poziciju najviše točke densa aksisa u odnosu na McRaeovu liniju (D-Mc). Mjera udaljenosti najviše točke densa aksisa i Chamberlainove linije nešto je veća u kontrolnoj skupini zdravih ispitanika (4,1 mm vs. 3,6 mm), ali bez statističke značajnosti, dok mjera udaljenosti najviše točke densa aksisa i McRaeove linije pokazuje statistički značajnu razliku između ispitivanih skupina, i to u smislu da je mjera D-Mc veća u kontrolnoj skupini zdravih ispitanika (6,7 mm vs. 5,7 mm, $p = 0,0102$). Kada govorimo o densu aksisa, studija *Besachio i suradnici* prikazuju retrospektivno istraživanje od ukupno 55 odraslih bolesnika s Chiari I malformacijom i 150 zdravih ispitanika. Autori su uspoređivali vrijednosti inklinacije densa aksisa u smislu retrofleksije ili retroverzije, te proučavali kut klivus spinalni kanal, koji nastaje ukriženjem linije položene po unutarnjoj površini klivusa i linije koja seže od basiona po unutarnjoj površini densa aksisa. U navedenoj studiji uspoređuju se mjere dobivene na snimkama MR s mjerama dobivenim na snimkama CT (147). Promotrimo li u našem istraživanju korelaciju između dviju navedenih mjera, udaljenosti najviše točke densa aksisa i Chamberlainove linije te mjere udaljenosti najviše točke densa aksisa i McRaeove linije možemo vidjeti da navedene mjere pozitivno koreliraju u obje skupine ispitanika, što znači da se povećanjem jedne mjere povećava i druga mjera, i obrnuto. Mjera udaljenosti najviše točke densa aksisa i Chamberlainove linije također pozitivno korelira s mjerom udaljenosti donjeg ruba ponsa i basiona u obje skupine, dok se vidi značajna statistička povezanost mjere udaljenosti najviše točke densa aksisa i Chamberlainove linije s mjerom transversalnog promjera foramina magnuma u kontrolnoj skupini zdravih ispitanika. Mjera udaljenosti najviše točke densa aksisa i McRaeove linije značajno pozitivno korelira s mjerom udaljenosti lijevog i desnog spoja piramide i klivusa (L-D-P-K) u bolesnika s Chiari I malformacijom, što znači ako se poveća udaljenosti između lijevog i desnog spoja piramide i klivusa povećat će se udaljenost najviše točke densa aksisa u odnosu na McRaeovu liniju. Osim udaljenosti najniže točke cerebelarnih tonzila u odnosu na McRaeovu liniju, izmjerili smo i udaljenost najniže točke cerebelarnih tonzila s točkom gornjeg prednjeg dijela luka atlasa (T-A) gdje smo pokazali da je navedena mjera statistički značajno veća kod kontrolne skupine zdravih ispitanika (38,8 mm vs. 35,7 mm, $p < 0,0001$). Navedena mjera značajno utječe na nekoliko drugih anatomskih mjera i to u većoj mjeri kod kontrolne skupine zdravih ispitanika nego kod

bolesnika s Chiari I malformacijom. Navedeno nas upućuje na značajan utjecaj koštanih struktura kranio-cervikalnoga prijelaza na položaj i spuštenost cerebelarnih tonzila.

Cijenili smo važnim odnos moždanog debla s velikim zatiljačnim otvorom te smo u našem istraživanju izmjerili udaljenost donjeg ruba ponsa s basionom (P-B) koji statistički pokazuje puno manju vrijednost u skupini bolesnika s Chiari I malformacijom u odnosu na kontrolnu skupinu zdravu ispitanika (12,6 mm vs. 17,8 mm, $p < 0,0001$). Značaj klivusa kao centralne jedinice baze lubanje potaknuo nas je na mjerenje udaljenosti lijevog i desnog spoja piramide i klivusa (L-D-P-K), mjere koja se statistički pokazala značajno većom kod kontrolne skupine zdravih ispitanika u odnosu na bolesnike s Chiari I malformacijom (27,3 mm vs. 24,9 mm, $p < 0,0001$).

Biswas i suradnici, 2019. godine objavljuju studiju koja je obuhvatila 235 bolesnice odrasle dobi s Chiari I malformacijom, te 140 odraslih ispitanika zdrave kontrolne skupine. Mjerenja su izvršena na slikama MR jačine 1,5 te 3,0 Tesla. Autori su mjere podjelili na skupinu mjera volumena, duljina i kuteva. Dobiveni rezultati govore u prilog da je površina tonzila ispod razine velikog zatiljačnog otvora veća u bolesnika s Chiari I malformacijom u odnosu na kontrolnu skupinu zdravih ispitanika. Površina stražnje lubanjske jame manja je kod bolesnika s Chiari I malformacijom u odnosu na kontrolnu skupinu zdravih ispitanika. U našem istraživanju dobili prosječnu vrijednost spuštenost cerebelarnih tonzila od 11,5 mm ispod razine foramena magnuma, dok u ovoj studiji ista mjera prosječno iznosila 7,47 mm (148).

Mjere udaljenosti lijevog i desnog spoja piramide i klivusa uvelike utječe na mjeru udaljenosti lijevog i desnog prijelaza transverznog u sigmoidni sinus (L-D-TS-SS) i to u obje skupine ispitanika s pozitivnom korelacijom između dviju ispitivanih mjera. Što znači ako se poveća jedna mjera povećat će se i druga mjera. Transverzalni promjer stražnje lubanjske jame mjerili smo na udaljenosti između lijevog i desnog stražnjeg ruba unutarnjeg slušnog otvora koji pokazuje statistički značajnu razliku između dviju ispitivanih skupina ($p = 0,068$), te udaljenost lijevog i desnog spoja transverznog i sigmoidnog sinusa koji pokazuje statistički značajnu razliku između obje ispitivane skupine ($p = 0,093$). Promatrajući dobivenu korelaciju mjere udaljenosti lijevog i desnog spoja transverznog i sigmoidnog sinusa (L-D-TS-SS) i mjere udaljenosti donjeg ruba ponsa i basiona možemo uočiti da su kod bolesnika s Chiari I malformacijom navedene mjere u negativnoj korelaciji dok su kod kontrolne skupine zdravih ispitanika iste mjere u pozitivnoj korelaciji. Što znači da će se u

skupini bolesnika s Chiari I malformacijom kada se jedna mjera poveća druga će se smanjiti, dok u kontrolnoj skupini zdravih ispitanika kada se jedna mjera poveća, poveća se i druga.

Ako mjeru udaljenosti lijevog i desnog spoja piramide i klivusa (L-D-P-K) postavimo kao zavisnu varijablu primjetit ćemo da ju dobro definiraju druge dvije nezavisne varijable, sfenoidni kut i duljina klivusa.

Navedene mjere, kutevi kao i izmjerene duljine predstavljaju bitne anatomske odrednice za planiranje kirurških pristupa u stražnju lubanjsku jamu i područje kranio-cervikalnoga prijelaza, te je od ključne važnosti njihovo poznavanje kod preoperativne pripreme i izvođenja zahvata.

7. ZAKLJUČCI

Istraživanjem smo analizirali sfenoidni kut, te njegov utjecaj na mjerene strukture stražnje lubanjske jame i kranio-cervikalnoga prijelaza u bolesnika s Chiari I malformacijom u odnosu na kontrolnih skupinu zdravih ispitanika. Razlaganjem rezultata istraživanja proizašli su slijedeći zaključci:

- Sfenoidni kut (SF kut) statistički je značajno veći kod bolesnika s Chiari I malformacijom ($113^\circ \pm 8^\circ$), nego u kontrolnoj skupini zdravih ispitanika ($108^\circ \pm 8^\circ$), raspon sfenoidnog kuta kod bolesnika s Chiari I malformacijom iznosi ($91^\circ - 132^\circ$) te kod kontrolne skupine zdravih ispitanika iznosi ($90^\circ - 136^\circ$).
- Sfenoidni kut utječe na međudnose struktura stražnje lubanjske jame i kranio-cervikalnoga prijelaza što je potkrijepljeno činjenicama da SF kut pozitivno korelira s mjerom udaljenosti lijevog i desnog spoja piramide i klivusa (L-D-P-K) kod bolesnika s Chiari I malformacijom, a negativno korelira s duljinom klivusa. Kod kontrolne skupine zdravih ispitanika SF kut negativno korelira s mjerama udaljenosti najniže točke cerebelarnih tonzila s gornjim prednjim rubom luka atlasa (T-A), duljinom klivusa, mjerom udaljenosti lijevog i desnog spoja piramide i klivusa (L-D-P-K mjera), transverzalnim promjerom foramina magnuma (TPFM) te mjerom udaljenosti donjeg ruba ponsa i basiona (P-B mjera).
- Iz navedenog proistječe zaključak da promjena veličine sfenoidnog kuta izravno utječe na međudnose anatomskih struktura stražnje lubanjske jame.
- Postoji negativna korelacija mjere duljine klivusa s veličinom SF kuta, te zaključujemo da što je manja duljina klivusa, sfenoidni kut je veći. Navedena korelacija ponaša se isto u obje ispitivane skupine ispitanika. Evidentno je prosječna duljina klivusa manja u bolesnika s Chiari I malformacijom nego u kontrolnoj skupini zdravih ispitanika, a pritom je prosječna veličina sfenoidnog kuta veća u bolesnika s Chiari I malformacijom nego u kontrolnoj skupini zdravih ispitanika.
- Također prosječna veličina mjere udaljenosti lijevog i desnog spoja piramide i klivusa (L-D-P-K) pokazuje statistički značajnu razliku između bolesnika s Chiari I malformacijom i kontrolne zdrave skupine ispitanika (24,9 mm za bolesnike s Chiari I malformacijom, te 27,3 mm kod kontrolne skupine zdravih ispitanika), i pokazuje povezanost s veličinom SF kuta. No navedena mjera u različitoj je povezanosti ovisno o ispitivanoj skupini. Tako ćemo primjetiti da što je veća udaljenost između lijevog i desnog spoja piramide s klivusom u

bolesnika s Chiari I malformacijom SF kut će biti veći, dok u skupini kontrolnih zdravih ispitanika što je veća udaljenost između lijevog i desnog spoja piramide s klivusom SF kut će biti manji.

- Koliko je SF kut bitan govori i činjenica da duljina klivusa, veličina tentorij basion kuta te mjera udaljenosti najviše točke densa aksisa i Chamberlain-ove linije (D-C) kao i mjera udaljenost lijevog i desnog spoja piramide i klivusa (L-D-P-K) utječu na oko 66,6 % ukupne varijacije toga kuta.
- Kod bolesnika s Chiari I malformacijom na spuštenost cerebelarnih tonzila ispod razine velikog zatiljačnog otvora osim SF kuta najviše utječe i tentorij basion kut, udaljenost basiona i opisthiona, te duljina tentorija što je vidljivo iz regresijskih modela analize rezultata.
- Prema navedenom modelu možemo zaključiti da povećanje duljine tentorija smanjuje veličinu mjere udaljenosti najniže točke cerebelarnih tonzila i McRaeove linije, što znači da u bolesnika s Chiari I malformacijom što je duljina tentorija veća to je mjera udaljenosti najniže točke cerebelarnih tonzila i McRaeove linije manja odnosno manja je spuštenost cerebelarnih tonzila ispod razine velikog zatiljačnog otvora.
- Što je veća duljina McRaeove linije to je veća spuštenost cerebelarnih tonzila ispod razine foramena magnuma u bolesnika s Chiari I malformacijom. Također ako je veličina tentorij basion kuta veća, povećava se i mjera udaljenosti najniže točke cerebelarnih tonzila i McRaeove linije što znači da je i stupanj spuštenosti cerebelarnih tonzila veći kada se tentorij basion kut uvećava.
- Nije nađena statistički značajna razlika u veličini tentorij basion kuta između ispitivanih skupina, te prosječna veličina tentorij basion kuta iznosi $66^{\circ} \pm 5^{\circ}$ u obje skupine. Navedeni kut negativno korelira s mjerama udaljenosti najviše točke densa aksisa i Chamberlainove linije, mjerom udaljenosti lijevog i desnog stražnjeg ruba unutarnjeg slušnog otvora, mjerom udaljenosti lijevog i desnog spoja transverznog i sigmoidnog sinusa te mjerom udaljenosti donjeg ruba ponsa i basiona u kontrolnoj skupini zdravih ispitanika. Možemo zaključiti da u kontrolnoj skupini zdravih ispitanika povećanje veličine tentorij basion kuta smanjuje udaljenost najviše točke densa aksisa u odnosu na Chamberlainovu liniju. Također povećanjem veličine tentorij basion kuta smanjuje se udaljenost lijevog i desnog spoja transverznog i sigmoidnog sinusa, kao i udaljenost donjeg ruba ponsa s basionom.
- Oba navedena kuta, SF kut i TB kut, važni su za planiranje neurokirurških zahvata u području klivusa te moždanog debla, kao i kod supracerebelarnog infratentorijskog pristupa u

područje stražnje lubanjske jame. Što je TB kut manji to ukazuje da je tentorij položen strmije, a to otežava i pristup anatomskim strukturama stražnje lubanjske jame kod neurokirurških zahvata. No zaključujemo i da su oba navedena kuta u međuovisnosti s obzirom da je zajednička točka oba kuta u basionu, tako se promjenom vrijednosti SF kuta direktno mijenja vrijednost TB kuta, i to u negativnoj korelaciji. To znači da povećanjem vrijednosti SF kuta, smanjujemo TB kut, što ukazuje da kut prednje lubanjske jame koji je posljedica angulacije baze lubanje, utječe na mjerene veličine stražnje lubanjske jame. Tako je logično za očekivati da u pacijenata s prosječno kraćom duljinom klivusa očekujemo veću vrijednost SF kuta, te samim time manju vrijednost TB kuta, što znači da je tentorij položen strmije, što u praktičnom smislu znači otežan pristup i otežan prikaz i dostupnost struktura stražnje lubanjske jame kod supracerebelarnog infratentorijskog pristupa.

- Kod bolesnika s Chiari I malformacijom dob negativno korelira s mjerom udaljenosti incizure tentorija i basiona s mjerom udaljenosti najviše točke densa aksisa i Chamberlainove linije, te s mjerom udaljenosti donjeg ruba ponsa s basionom, dok kod skupine kontrolnih zdravih ispitanika pozitivno korelira s mjerama udaljenosti lijevog i desnog stražnjeg ruba unutarnjeg slušnog otvora (L-D-USO) i mjerom udaljenosti lijevog i desnog spoja transverzalnog i sigmoidnog sinusa (L-D-TS-SS). Iz navedenog se može zaključiti da se povećanjem dobi smanjuje udaljenost incizure tentorija i basiona, odnosno da je u bolesnika s Chiari I malformacijom starije životne dobi navedena mjera manja. No isto tako neovisno o dobi udaljenost tentorija i basiona statistički je značajno manja u bolesnika s Chiari I malformacijom.

- Mjera udaljenosti najviše točke densa aksisa i Chamberlainove linije (D-C) pozitivno korelira s mjerama udaljenosti najviše točke densa aksisa i McRaeove linije (D-Mc) i mjerom udaljenosti donjeg ruba ponsa i basiona (P-B) u obje ispitivane skupine. Zaključujemo stoga da se povećanjem udaljenosti densa aksisa od Chamberlainove linije povećava i udaljenost densa aksisa od McRaeove linije. Navedene korelacije se jednako odnose u obje ispitivane skupine.

- Veličine velikog zatiljačnog otvora mjerene su udaljenošću basiona i opisthiona te transverzalnim promjerom foramena magnuma (TPFM). Mjera udaljenosti basiona i opisthiona statistički je značajno manja u bolesnika s Chiari I malformacijom, dok kod transverzalnog promjera foramena magnuma nije nađena statistički značajna razlika između ispitivanih skupina.

- Mjera udaljenosti najniže točke cerebelarnih tonzila i prednjeg gornjeg ruba luka atlasa statistički je značajno manja u bolesnika s Chiari I malformacijom nego u kontrolnoj skupini zdravih ispitanika.

8. SAŽETAK

Kompleksnost odnosa anatomskih struktura lubanjske osnovice, stražnje lubanjske jame i kranio-cervikalnoga prijelaza zahtjeva iznimno točno poznavanje njihovih međuo-dnosa za odabir najpovoljnijeg neurokiruškog pristupa u ove regije endokranija. U skupini bolesnika s Chiari I malformacijom ti su anatomske odnosi promjenjeni. Istraživanjem smo obuhvatili 32 bolesnika s Chiari I malformacijom te kontrolnu skupinu od 200 zdravih ispitanika, oba spola, u dobi od 22 do 73 odnosno 83 godine.

Sa svrhom istraživanja anatomskih značajki uspoređujući ih između bolesnika s Chiari I malformacijom i kontrolne skupine zdravih ispitanika, razložili smo utjecaj sfenoidnog kuta na međuo-dnos koštanih struktura stražnje lubanjske jame i kranio-cervikalnoga prijelaza spram cerebelarnih tonzila i moždanog debla.

Mjerenja su izvršena u transverzalnom, sagitalnom i koronarnom presjeku MR snimki u T1 i T2 vremenu, te smo ih podjelili na mjere kuteva (sfenoidni kut (SF kut) i tentorij basion kut (TB kut), mjere duljine (duljina klivusa i duljina tentorija) te mjere udaljenosti (incizure teontorija i basiona (T-B), udaljenost najniže točke cerebelarnih tonzila i McRaeove linije (T-Mc), udaljenost basiona i opisthiona (B-O), udaljenost najviše točke densa aksisa i Chamberlainove linije (D-C), udaljenost najviše točke densa akisa i McRaeove linije (D-Mc), udaljenost najniže točke cerebelarnih tonzila i gornjeg prednjeg luka atlasa (T-A), udaljenost lijevog i desnog stražnjeg ruba unutarnjeg slušnog otvora (L-D-USO), udaljenost lijevog i desnog spoja piramide i klivusa (L-D-P-K), udaljenost lijevog i desnog spoja transverznog i sigmoidnog sinusa (L-D-TS-SS), transverzalni promjer foramena magnuma (TPFM) te udaljenost donjeg ruba ponsa i basiona (P-B)).

Od svih navedenih mjera statistički značajnu razliku dobili smo kod SF kuta (koji je veći u bolesnika s Chiari I malformacijom), duljine klivusa (koji je kraći u bolesnika s Chiari I malformacijom), mjere udaljenosti incizure tenorija i basiona (koja je kraća u bolesnika s Chiari I malformacijom), basion opisthion mjere (koja je kraća u bolesnika s Chiari I malformacijom), mjere udaljenosti najviše točke densa aksisa i McRaeove linije (koja je također kraća u bolesnika s Chiari I malformacijom), udaljenost najniže točke cerebelarnih tonzila i gornjeg prednjeg luka atlasa (T-A mjera koja je kraća u bolesnika s Chiari I malformacijom), mjere udaljenosti lijevog i desnog spoja piramide i klivusa (L-D-P-K mjere, također kraće u bolesnika s Chiari I malformacijom), te mjere udaljenosti donjeg ruba ponsa i basiona (P-B mjera, također kraća u bolesnika s Chiari I malformacijom).

Kut angulacije lubanjske osnovice (SF kut) u korelaciji s drugim mjerenim vrijednostima pokazuje najznačajniju korelaciju s mjerom udaljenosti lijevog i desnog spoja piramide i klivusa (L-D-P-K). Kod bolesnika s Chiari I malformacijom navedena korelacija je pozitivna što znači ako se poveća vrijednost SF kuta povećat će se i mjera udaljenosti lijevog i desnog spoja piramide i klivusa.

Rezultati dobiveni našim istraživanjem pokazali su važnost SF kuta u formiranju struktura stražnje lubanjske jame i kraniocervikalnoga prijelaza i u kontrolnoj skupini zdravih ispitanika, ali i posebice u skupini bolesnika s Chiari I malformacijom. Vrijednost SF kuta kao i oblik te izgled sfenoidnog sinusa uvelike je važan kod pristupa na srednju lubanjsku osnovicu transsfenoidnim putem gdje oblik i pneumatizacija sfenoidnog sinusa određuju i mogućnost opsežnosti kirurškog uklanjanja patoloških lezija.

Sfenoidni kut predstavlja bitnu anatomsku odrednicu kod planiranja i odabira najpovoljnijeg kirurškog pristupa na bazu lubanje, stražnju lubanjsku jamu i kraniocervikalni prijelaz. Tentorij basion kut također predstavlja bitan kut u planiranju operacija supracerebelarnim infratentorijskim pristupom na mozgovno deblo, ali i kod ostalih pristupanja u stražnju lubanjsku jamu. Rezultati navedenih mjerenja u ovom istraživanju predstavljaju bitne parametre kod odabira najpovoljnijeg neurokirurškog pristupa za rješavanje problema Chiari I malformacije, a i drugih neurokirurških supstrata u stražnjoj lubanjskoj jami i lubanjskoj osnovici.

9. SUMMARY

Research of anatomical relations posterior cranial fossa and craniocervical transition in patients with Chiari malformation type one

Petar Barl, 2023.

The complexity of the relationship between the anatomical structures of the cranial base, the posterior cranial fossa and the craniocervical transition requires extremely accurate knowledge of their interrelationships in order to select the most favorable neurosurgical approach to these regions of the endocranium. In the group of patients with Chiari I malformation, these anatomical relationships were changed. This research included 32 patients with Chiari I malformation and a control group of 200 healthy subjects.

With the aim of investigate anatomical features comparing them between patients with Chiari I malformation and a control group of healthy subjects, we analyzed the influence of the sphenoid angle on the relationship between the bony structures of the posterior cranial fossa and the craniocervical transition to the cerebellar tonsils and brainstem.

Measurements were made in transverse, sagittal and coronal sections of MR images in T1 and T2 time, and we divided them into angle measurements, length measurements and distance measures.

The results of the mentioned measurements in this research represent important parameters when choosing the most favorable neurosurgical approach to solve the problem of Chiari I malformation, as well as other neurosurgical substrates in the posterior cranial fossa and skull base.

10. POPIS LITERATURE

1. Rhoton AL Jr. Cranial anatomy and surgical approaches. Philadelphia: Lippincott Williams and Wilkie; 2003. Str. 7-373.
2. Greenberg MS. Handbook of Neurosurgery. New York: Thieme; 2010. Str. 84-119.
3. Cakur B, Sumbullu MA, Yilmaz AB. A retrospective analysis of sphenoid sinus hypoplasia and agenesis using dental volumetric CT in Turkish individuals. *Diagn Interv Radiol.* 2011;17:205-208.
4. Ilkow W, Waligora M, Kunc M, Kuacharzewski M. Pneumatisation of the sphenoidal sinus, dorsum sellae and posterior clinoid processes in computed tomography. *Pol J Radiol.* 2018;83:366-371.
5. Lu Y, Pan J, Qi S, Shi J, Zhang X, Wu K. Pneumatisation of the sphenoid sinus in Chinese: the differences from Caucasian and its application in the extended transsphenoidal approach. *J Anat.* 2011;219:132-142.
6. Budu V, Mogoanta CA, Fanuta B, Bulescu I. The anatomical relations of the sphenoid sinus and their implication in sphenoid endoscopic surgery. *Rom J Morphol Embryol.* 2013;54:13-16.
7. Anik I, Anik Y, Koc K, Ceylan S. Agenesis of sphenoid sinuses. *Clin Anat.* 2005;18:217-219.
8. Zada G, Agarwalla PK, Mukundan S Jr, Dunn I, Golby AJ, Laws ER Jr. The neurosurgical anatomy of the sphenoid sinus and sellar floor in endoscopic transsphenoidal surgery. *J Neurosurg.* 2011;114:1319-1330.
9. Melsen B. Time and mode of closure of the sphenoid-occipital synchondrosis determined on human autopsy material. *Acta Anat.* 1972;83:112-118.
10. Jhavar SS, Nunez M, Pacca P, Voscoboinik SD, Truong H. Craniovertebral junction 360: A combined microscopic and endoscopic anatomical study. *Journal of Craniovertebral Junction and Spine.* 2016;7:204-216.
11. Seker A, Inoue K, Osawa S, Akakin A, Kilic T, Rhoton AL Jr. Comparison of Endoscopic Transnasal and Transoral Approaches to the Craniovertebral Junction. *World Neurosurgery.* 2010;74:583-602.
12. Al-Mefti O, Kadri PA, Hasan DM, Isolan GR, Pravdenkova S. Anterior clivectomy: surgical technique and clinical applications. *J Neurosurg.* 2008;109:783-793.

13. Labib MA, Prevedello DM, Carrau R, Kerr EE, Naudy C, Abou A, i sur. A road map to the internal carotid artery in expanded endoscopic endonasal approaches to the ventral cranial base. *Neurosurgery*. 2014;10:448-471.
14. Morera VA, Fernandez MJC, Prevedello DM, Madhok R, Barges CJ, Gardner P, i sur. „fal lateral“ expanded endonasal approach to the inferior third to the clivus: The transcondylar and transjugular tubercle approaches. *Neurosurgery*. 2010;66:211-219.
15. DiChiro G, Anderson WB. The clivus. *Clin Radiol*. 1965;16:211-223.
16. Katsuta T, Rhoton AL Jr, Matsushima T. The jugular foramen: Microsurgical anatomy and operative approaches. *Neurosurgery*. 1997;41:149-202.
17. Matsushima T, Rhoton AL Jr, De Olivera E, Peace DA. Microsurgical anatomy of the vein of the posterior fossa. *J Neurosurg*. 1983;59:63-105.
18. Lieberman DE, Ross CF, Ravosa MJ. The Primate Cranial Base: Ontogeny, Function and Integration. *Yrbk Phys Antropol*. 2000;43:117-169.
19. Noden DM. Cell movements and control of patterned tissue assembly during craniofacial development. *J Craniofac Genet Dev Biol*. 1991;11:192-213.
20. Le Douarin NM, Ziller C, Couly GF. Patterning of neural crest derivatives in the avian embryo: in vivo and in vitro studies. *Dev Biol*. 1993;159:24-49.
21. Huxley TH. On two widely contrasted forms of the human cranium. *J Anat Physiol*. 1867;1:60-77.
22. Lieberman DE, McCarthy RC. The ontogeny of cranial base angulation in humans and chimpanzees and its implication for reconstructing pharyngeal dimension. *J Hum Evol*. 1999;36:487-517.
23. Krpotić-Nemanić J, Marušić A. Anatomija čovjeka. Zagreb: Medicinska naklada;2004. Str. 22-539.
24. Mladina R, Skitarelić N, Vuković K. Why do humans have such a prominent nose? The final result of phylogenesis: A significant reduction of the splanchnocranium on account of the neurocranium. *Medical Hypotheses*. 2009;73:280-283.
25. Paladino J, Glunčić V, Stern-Padovan R, Vinter I, Lukić IK, Marušić A. Cranial base kyphosis and the surface morphology of the anterior cranial fossa. *Ann Anat*. 2002;2:67-75.
26. Hirunpat S, Wimolsiri N, Sanghan N. Normal Value of Skull Base Angle Using the Modified Magnetic Resonance Imaging Technique in Thai Population. *J Oral Health Craniofac Sci*. 2017;2:17-21.

27. Koenigsbarg RA, Vakil N, Hong TA, Htaik T, Faerber E, Maiorano T, i sur. Evaluation of platibasia with MR imaging. *AJNR Am J Neuroradiol.* 2005;26:89-92.
28. Gibo H, Lenkey C, Rhoton Al Jr. Microsurgical anatomy of the supraclinoid portion of the internal carotid artery. *J Neurosurg.* 1981;55:560-574.
29. Sade B, Lee JH. Significance of tentorial alignment in approaching the trigeminal nerve and ventral petrous region through the suboccipital retrosigmoid technique. *J Neurosurg.* 2007;107:932-936.
30. Hardy DG, Peace DA, Rhoton AL Jr. Microsurgical anatomy of the superior cerebellar artery. *Neurosurgery.* 1980;6:10-28.
31. Ardeshiri A, Ardeshiri A, Wenger E, Holtmannspotter M, Winkler P. Subtemporal approach to the tentorial incisura: normative morphometric data based on magnetic resonance imaging scan. *Neurosurgery.* 2006;58:22-28.
32. Ono M, Ono M, Rhoton AL Jr, Barry M. Microsurgical anatomy of the region of the tentorial incisura. *J. Neurosurg.* 1984;60:365-399.
33. Chaynes P. Microsurgical anatomy of the great cerebral vein of Galen and its tributaries. *J Neurosurg.* 2003;99:1028-1038.
34. Ruiz SM, Gailloud P, Rufenacht DA, Delavelle J, Henry F, Fasel JH. The craniocervical venous system in relation to cerebral venous drainage. *AJNR Am J Neuroradiol.* 2002;23:1500-1508.
35. Tubbs RS, Oakes WJ. Relationships of the cisternal segment of the trochlear nerve. *J Neurosurg.* 1998;89:1015-1019.
36. Sindou M, Auque J, Jouanneau E. Neurosurgery and the intracranial venous system. *Acta Neurochir Suppl.* 2005;94:167-175.
37. Matsushima T, Rhoton AL Jr, De Oliveira E, Peace D. Microsurgical anatomy of the veins of the posterior fossa. *J Neurosurg.* 1983;59:63-105.
38. Rhoton AL Jr. The posterior cranial fossa: Microsurgical anatomy and surgical approaches. *Neurosurgery.* 2000;47:1-298.
39. Rhoton AL Jr. The foramen magnum. *Neurosurgery.* 2000;47:155-193.
40. Wen HT, Rhoton AL Jr, Katsuta T, DeOliveira E. Microsurgical anatomy of the transcondylar, supracondylar and paracondylar extension of the far-lateral approach. *J Neurosurg.* 1997;87:555-585.
41. Tanriover N, Snus GZ, Ulu MO, Tanriverdi T, Akar Z, Rubino PA, i sur. Middle fossa approach: microsurgical anatomy and surgical technique from the neurosurgical perspective. *Surgical Neurology.* 2009;71:586-596.

42. Chanda A, Nanda A. Retrosigmoid intradural suprameatal approach: advantages and disadvantages from an anatomical perspective. *Neurosurgery*. 2006;59:1-6.
43. Briggs RJ, Fabinyi G, Kaye AH. Current management of acoustic neuromas: review of surgical approaches and outcomes. *J Clin Neurosci*. 2000;7:521-526.
44. Kassam AB, Gardner P, Snyderman CH, Mintz A, Carrau RL. Expanded endonasal approach: fully endoscopic, completely transnasal approach to the middle third of the clivus, petrous bone, middle cranial fossa, and infratemporal fossa. *Neurosurg Focus*. 2005;19:1.
45. Liu JK, Fukushima T, Sameshima Th, Al-Mefty O, Couldwell WT. Increasing exposure of the petrous internal carotid artery for revascularization using the transzygomatic extended middle fossa approach: a cadaveric morphometric study. *Neurosurgery*. 2006;59:309-319.
46. Froelich SC, Aziz KMA, Levine NB, Pensak ML, Theodosopoulos PV, Keller JT. Exposure of the distal cervical segment of the internal carotid artery using the transspinous corridor: cadaveric study of surgical anatomy. *Neurosurgery*. 2008;62:354-362.
47. Zimmer LA, Hirsch BE, Kassam AB, Horowitz M, Snyderman CH. Resection of a recurrent paraganglioma via an endoscopic transnasal approach to the jugular fossa. *Otol Neurotol*. 2006;27:398-402.
48. Dallan I, Bignami M, Battaglia P, Castelnouovo P, Tschabitscher M. Fully endoscopic transnasal approach to the jugular foramen: anatomic study and clinical consideration. *Neurosurgery*. 2010;67:1-8.
49. Fortes FS, Pinheiro-Neto C, Carrau RL, Brito RV, Pravedello DM, Sennes LU. Endonasal Endoscopic Exposure of the Internal Carotid Artery: An Anatomical Study. *Laryngoscope*. 2012;122:445-451.
50. Sen CN, Sekhar LN. An extreme lateral approach to intradural lesion of the cervical spine and foramen magnum. *Neurosurgery*. 1990;27:197-204.
51. Neo M, Fujibayashi S, Miyata M, Takemoto M, Nakamura T. Vertebral artery injury during cervical spine surgery: a survey of more than 5600 operations. *Spine*. 1998;33:779-785.
52. Komiyama M, Morikawa T, Nakajima H, Nishikawa M, Yasui T. High incidence of arterial dissection associated with left vertebral artery of aortic origin. *Neurol Med Chir*. 2001;41:8-11.

53. Yuan SM. Aberrant Origin of Vertebral Artery and its Clinical Implications. *Braz J Cardiovasc Surg.* 2016;31:52-59.
54. Zibis AH, Mitrousias V, Baxevandiou K, Hantes M, Karachalios T, Arvanitis D. Anatomical variations of the foramen transversarium in cervical vertebrae: findings, review of the literature, and clinical significance during cervical spine surgery. *Eur Spine J.* 2016;25:4132-4139.
55. Delion M, Dinomais M, Mercier P. Arteries and Veins of the Cerebellum. *Cerebellum.* 2017;16:880-912.
56. Mascitelli JR, McNeill IT, Mocco J, Berenstein A, DeMattia J, Fifi JT. Ruptured distal AICA pseudoaneurysm presenting years after vestibular schwannoma resection and radiation. *J Neurointerv Surg.* 2016;8:11-19.
57. Pekcevik Y. Double origin and early bifurcation of the anterior inferior cerebellar artery diagnosed by CT angiography. *Surg Radiol Anat.* 2015;37:1141-1143.
58. Meder JF, Chiras J, Roland J, Guinet P, Bracard B, Bargy F. Venous territories of the brain. *J Neuroradiol.* 1994;21:118-133.
59. Muthukumar N, Palaniappan P. Tentorial venous sinuses: an anatomic study. *Neurosurgery.* 1998;42:363-371.
60. Katsuta T, Rhoton AL Jr, Matsushima T. The jugular foramen: Microsurgical anatomy and operative approaches. *Neurosurgery.* 1997;41:149-202.
61. Yamamoto I, Kageyama N. Microsurgical anatomy of the pineal region. *J Neurosurg.* 1980;53:205-221.
62. Lilliequist B. The anatomy of the subarachnoid cistern. *Acta Radiol.* 1956;46:61-71.
63. Matsuno H, Rhoton AL Jr, Peace DA. Microsurgical anatomy of the posterior fossa cisterns. *Neurosurgery.* 1988;23:58-80.
64. Rhoton AL Jr. Microsurgical anatomy of the brain stem surface facing an acoustic neuroma. *Surg Neurol.* 1986;25:326-339.
65. Yasargil MG, Kasdaglis K, Jain KK, Weber HP. Anatomical observation of the subarachnoid cisterns of the brain during surgery. *J Neurosurg.* 1976;44:298-302.
66. Sufianov AA, Sufianova GZ, Iakimov IA. Microsurgical study of the interpeduncular cistern and its communication with adjoining cisterns. *Childs Nerv Syst.* 2009;25:301-308.
67. Van Essen DC, Donahue CJ, Glasser MF. Development and Evolution of Cerebral and Cerebellar Cortex. *Branin Behav Evol.* 2018;91:158-169.

68. Song-Tao Q, Xi-an Z, Jun F, Guang-long H, Jun P, Bing H. Anatomical study of the arachnoid envelope over the pineal region. *Neurosurgery*. 2011;68:7-15.
69. Matsushima K, Yagmurlu K, Kohno M, Rhoton AL Jr. Anatomy and approaches along the cerebellar-brainstem fissures. *J Neurosurg*. 2016;124:248-263.
70. Simon E, Afif A, Mbaye M, Mertens P. Anatomy of the pineal region applied to its surgical approach. *Neurosurgery*. 2015;61:70-76.
71. Fujii K, Lenkey C, Rhoton AL Jr. Microsurgical anatomy of the choroidal arteries: Fourth ventricle and cerebellopontine angles. *J Neurosurg*. 1980;52:504-524.
72. Roostae T, Nazeri A, Sahraian MA, Minagar A. The human cerebellum: a review of physiologic neuroanatomy. *Neurol Clin*. 2014;32:859-869.
73. Matsushima T, Rhoton AL Jr, Lenkey C. Microsurgery of the fourth ventricle: Part I- Microsurgical anatomy. *Neurosurgery*. 1982;11:631-667.
74. Witter L, DeZeeuw CI. Regional functional of the cerebellum. *Curr Opin Neurobiol*. 2015;33:150-155.
75. Mussi A, Rhoton AL Jr. Telovelar approach to the fourth ventricle: Microsurgical anatomy. *J Neurosurg*. 2000;92:812-823.
76. Delion M, Dinomais M, Mercier P. Arteries and Veins of the Cerebellum. *Cerebellum*. 2017;16:880-912.
77. Stoodley CJ, Schmahmann JD. Chapter 4 – Functional topography of the human cerebellum. *Handbook of Clinical Neurology*. 2018;154:59-70.
78. Baker GS. Physiologic abnormalities encountered after removal of brain tumors from the floor of the fourth ventricle. *J Neurosurg*. 1965;23:338-343.
79. Seoane ER, Rhoton AL Jr. Suprameatal extension of the retrosigmoid approach: Microsurgical anatomy. *Neurosurgery*. 1999;44:553-560.
80. Turnbull M, Breig A, Hassler O. Blood supply of the cervical spine cor in man: A microangiographic cadaveric study. *J Neurosurg*. 1966;24:951-965.
81. Uribe JS, Ramos E, Vale F. Feasibility of occipital condyle screw placement for occipitocervical fixation: A cadaveric study and description of a novel technique. *J Spinal Disord Tech*. 2008;21:540-546.
82. La Marca F, Zubay G, Morrison T, Karahalios D. Cadaveric study for placement of occipital condyle screw: technique and effects on surrounding anatomic structures. *J Neurosurg Spine*. 2008;9:347-353.
83. Smith SA, Lindsey RW, Doherty BJ, Alexander JW, Dickson JH. Cervical spine locking plate: in vitro biomechanical testing. *Eur Spine J*. 1993;1:222-225.

84. Dickman CA, Crawford NR, Brantley AGU, Sonntag VKH, Koeneman JB. In vitro cervical spine biomechanical testing. *Barrow Neurological Institute Quarterly*. 1993;9:17-26.
85. Liao LQ, Li YK, Yuan F, Qi J. Morphological Characteristics of the Spinosus Process of Axis: Clinical Implication for Cervical Spine Manipulation. *J Manipulative Physiol Ther*. 2019;42:82-88.
86. Kikuta S, Iwanaga J, Watanabe K, Tubbs RS. Superficial anterior atlanto-occipital ligament: Anatomy of a forgotten structure with relevance to craniocervical stability. *J Craniovertebral Spine*. 2019;10:42-45.
87. Phuntsok R, Ellis BJ, Herron MR, Provost CW, Dailey AT, Brockmeyer DL. The occipitoatlantal capsular ligaments are the primary stabilizers of the occipitoatlantal joint in the craniocervical junction: a finite element analysis. *J Neurosurg Spine*. 2019;15:1-9.
88. Signorelli F, Piscotta W, Stumpo V, Ciappetta P, Olivi A, Visocchi M. The extreme Lateral Approach to the Craniovertebral Junction: An Anatomical Study. *Acta Neurochir Suppl*. 2019;125:175-178.
89. Degno S, Abrha M, Asmare Y, Muche A. Anatomical Variation in Morphometry and Morphology of the foramen magnum and Occipital Condyle in Dried Adult Skulls. *J Craniofac Surg*. 2019;30:256-259.
90. Ferrante A, Ciccio F, Giammalva GR, Iacopino DG, Visocchi M, Macaluso F, i sur. The Craniovertebral Junction in Rheumatoid Arthritis: State of the Art. *Acta Neurochir Suppl*. 2019;125:79-86.
91. Bejjani GK. Definition of the adult Chiari malformation: a brief historical overview. *Neurosurg Focus*. 2001;11:1-8.
92. Schijman E. History, anatomic forms and pathogenesis of Chiari I malformations. *Child Nerv Syst*. 2004;20:323-328.
93. Driesen W, Schmidt H. Malformations in structures of the posterior fossa. Basel: Karger; 1971. Str. 102-132.
94. Elster AD, Chen MY. Chiari I malformations: clinical and radiologic reappraisal. *Radiology*. 1992;183:347-353.
95. Meadows J, Kraut M, Guarnieri M, Harouni RI, Carson BS. Asymptomatic Chiari Type I malformations identified on magnetic resonance imaging. *J Neurosurg*. 2000;92:920-926.

96. Chiari H. Uber Veränderungen des Kleinhirns infolge von Hydrocephalie des Grosshirns. Dtsch Med Wschr. 1891;17:1172-1175.
97. Pearce JM. Arnold Chiari, or „Cruveilheir Cleland Chiari“ malformation. J Neurol Neurosurg Psychiatry. 2000;68:13.
98. Koehler PJ. Chiari's description of cerebellar ectopy: With a summary of Cleland's and Arnold's contributions and some early observations on neural – tube defects. J Neurosurg. 1991;75:823-826.
99. Cleland J. Contribution to the study of spina bifida, encephalocele and anencephalus. J Anat Physiol. 1883;17:257-292.
100. Russel DS, Donald C. The mechanism of internal hydrocephalus in spina bifida. Brain. 1935;58:203-215.
101. List CF. Neurologic syndromes accompanying developmental anomalies of occipital bone, atlas and axis. Arch Neurol. 1941;45:577-616.
102. Adams RD, Schatzki R, Scoville WB. The Arnold – Chiari malformation. Diagnosis, demonstration by intraspinal lipiodal and successful surgical treatment. N Engl J Med. 1941;225:125-131.
103. Massimi L, Peppucci E, Peraio S, Di Rocco C. History of Chiari type I malformation. Neurol Sci. 2011;32:263-265.
104. Friede RL, Roessmann U. Chronic tonsillar herniation: an attempt at classifying chronic herniations at the foramen magnum. Acta Neuropathol. 1976;34:219-235.
105. Mikulis DJ, Diaz O, Egglin TK, Sanchez R. Variance of the position of the cerebellar tonsils with age: preliminary report. Radiology. 1992;183:725-728.
106. Badie B, Mendoza D, Batzdorf U. Posterior fossa volume and response to suboccipital decompression in the patients with Chiari I malformation. Neurosurgery. 1995;37:214-218.
107. Milhorat TH, Chou MW, Trinidad EM, Kula RW, Mandell M, Wolpert C, et al. Chiari I malformation redefined: clinical and radiographic findings for 364 symptomatic patients. Neurosurgery. 1999;44:1005-1017.
108. Ishikawa M, Kikuchi H, Fujisawa I, Yonekawa Y. Tonsillar herniation on magnetic resonance imaging. Neurosurgery. 1988;22:77-81.
109. Tubbs RS, Elton S, Grabb P, Dockery SE, Bartolucci AA, Oakes WJ. Analysis of the posterior fossa in children with the Chiari 0 malformation. Neurosurgery. 2001;48:1050-1055.

110. Nishikawa M, Sakamoto H, Hakuba A, Nakanishi N, Inoue Y. Pathogenesis of Chiari malformation: a morphometric study of the posterior cranial fossa. *J Neurosurg.* 1997;86:40-47.
111. Marin-Padilla TM. Morphogenesis of experimentally induced Arnold – Chiari malformation. *J Neurol Sci.* 1981;50:29-55.
112. Karagoz F, Izgi N, Sencer KS. Morphometric Measurements of the Cranium in Patients with Chiari Type I Malformation and Comparison with the Normal Population. *Acta Neurochir.* 2002;144:165-171.
113. McVige JW, Leonardo J. Neuroimaging and the Clinical Manifestation of Chiari Malformation Type I (CMII). *Curr Pain Headache Rep.* 2015;19:1-6.
114. Gardner WJ. Hydrodynamic mechanism of syringomyelia: its relationship to myelocele. *J Neurol Neurosurg Psychiatry.* 1965;28:247-259.
115. Iskandar BJ, Hedlung GL, Grabb PA, Oakes WJ. The resolution of syringohydromyelia without hindbrain herniation after posterior fossa decompression. *J Neurosurg.* 1998;89:212-216.
116. Itoh Y, Kuwahara N, Sasajima T, Mizoi K, Hatazawa J. Spinal cord edema preceding syringomyelia associated with Chiari I malformation – case report. *Neurol Med Chir.* 2002;42:410-413.
117. Hart MG, Santarius T, Kirollos RW. How I do it-pineal surgery: supracerebellar infratentorial versus occipital transtentorial. *Acta Neurochir.* 2013;155:463-467.
118. Funaki T, Matsushima T, Peris-Celda M, Valentine R, Joo W, Rhoton AL Jr. Focal Transnasal Approach to the Upper, Middle and Lower Clivus. *Neurosurgery.* 2013;73:155-191.
119. Seker A, Inoue K, Osawa S, Akakin A, Kilic T, Rhoton AL Jr. Comparison of endoscopic transnasal and transoral approaches to the craniovertebral junction. *World Neurosurg.* 2010;74:583-602.
120. Kassam A, Carrau RL, Snyderman CH, Gardner P, Mintz A. Evolution of reconstructive techniques following endoscopic expanded endonasal approaches. *Neurosurg Focus.* 2005;19:1-8.
121. Sindou M, Chavez-Machuaca J, Hashish H. Cranio-Cervical Decompression for Chiari Type I – Malformation, Adding Extreme Lateral Foramen Magnum Opening and Expansile Duroplasty with Arachnoid Preservation. Technique and Long-Term Functional Results in 44 Consecutive Adult Cases – Comparison with Literature Data. *Acta Neurochir.* 2002;144:1005-1019.

122. Nikoobakht M, Shojaei H, Gerszten PC, Shojaei SF, Mollahoseini R, Azar M. Craniometrical imaging and clinical findings of adult Chiari malformation type 1 before and after posterior fossa decompression surgery with duraplasty. *British Journal of Neurosurgery*. 2019;20:1-5.
123. Erdogan E, Cansever T, Secer HI, Temiz C, Sirin S, Kabatas S, i sur. The Evaluation of Surgical Treatment Options in the Chiari Malformation Type I. *Turkish Neurosurgery*. 2010;20:303-313.
124. Nash J, Cheng JS, Meyer GA, Remler BF. Chiari type I malformation: overview of diagnosis and treatment. *Wisconsin Medical Journal*. 2002;101:35-40.
125. Ratre S, Yadav N, Yadav YR, Parihar VS, Bajaj J, Kher Y. Endoscopic Management of Arnold – Chiari Malformation Type I with or without Syringomyelia. *J Neurol Surg A Cent Eur Neurosurg*. 2018;79:45-51.
126. Milhorat TH, Bolognese PA. Tailored Operative Technique for Chiari Type I Malformation Using Intraoperative Color Doppler Ultrasonography. *Neurosurgery*. 2003;53:899-906.
127. Alden TD, Ojemann JG, Park TS. Surgical treatment of Chiari I malformation: indication and approaches. *Neurosurgical Focus*. 2001;11:1-10.
128. Payner TD, Prenger E, Berger TS, Crone KR, Menezes A, Schut L. Acquired Chiari malformation: incidence diagnosis and management. *Neurosurgery*. 1994;34:429-434.
129. Ellenbogen RG, Zeidman SM. Craniovertebral decompression for Chiari malformation. *Operative Neurosurgery*. 2000;10:1725-1741.
130. Klekamp J, Batzdorf U, Samii M, Bothe HW. The surgical treatment of Chiari I malformation. *Acta Neurochir*. 1996;138:788-801.
131. Durham SR, Fjeld-Olenec K. Comparison of posterior fossa decompression with and without duraplasty for the surgical treatment of Chiari malformation type 1 in pediatric patient: a meta-analysis. *J Neurosurg Pediatr*. 2008;2:42-49.
132. Goel A, Desai K. Surgery for syringomyelia: An analysis based on 163 surgical cases. *Acta Neurochir*. 2000;142:293-302.
133. Vanaclocha V, Saiz-Sapena N, Garcia M. Surgical technique for cranio-cervical decompression in syringomyelia associated with Chiari type I malformation. *Acta Neurochir*. 1997;139:529-540.
134. Lazareth JA, Galarza M, Gravori T, Spinks TJ. Tonsilectomy without craniectomy for the management of infantile Chiari I malformation. *J Neurosurg*. 2002;97:1018-1022.

135. Holly LT, Batzdorf U. Management of cerebellar ptosis following craniovertebral decompression for Chiari I malformation. *J Neurosurg.* 2001;94:21-26.
136. Sattertwate FE. An Approximate Distribution of Estimates of Variance Componenets. *Biometric Bulletin.* 1946;2:110-114.
137. Brandner FA. A test of the Significance of the Difference of the Correlation Coefficients in Normal Bivariate Samples. *Biometrika.* 1933;25:102-109.
138. Markunas CH, Enterleine DS, Dunlap K, Soldano K, Cope H, Stajich J, i sur. Genetic evaluation and application of posterior cranial fossa traits as endophenotypes for Chari Type I Malformation. *Ann Hum Genet.* 2014;78:1-12.
139. Basaran R, Efendioglu M, Senol M, Ozdogan S, Isik N. Morphometric analysis of posterior fossa and craniovertebral junction in subtypes of Chiari malformation. *Clinical Neurology and Neurosurgery.* 2018;169:1-11.
140. Dufton JA, Habeeb SY, Heran MK, Mikulis DJ, Islam O. Posterior fossa measurements in patients with and without chiari I malformation. *Can J Neurol Sci.* 2011;38:452-455.
141. Alperin N, Loftus JR, Oliu CJ, Bagci AM, Lee SH, Ertl-Wagner B, i sur. Magnetic resonance imaging measures of posterior cranial fossa morphology and cerebrospinal fluid physiology in Chiari malformation type I. *Neurosurgery.* 2014;75:515-522.
142. Karagoz F, Izgi N, Kapijcioglu-Sencer S. Morphometric measurments of the cranium in patients with Chiari type I malformation and comparison with the normal population. *Acta Neurochir.* 2002;144:165-171.
143. Gonul G, Ali Firat S, Ceren K, Inan U, Murat A, Salih T, i sur. Craniometric Analysis of Skullbase With Magnetic Resonance Imaging in Patients With Chiari Malformation. *Journal of Craniofacial Surgery.* 2019;30:818-822.
144. Houston JR, Eppelheimer MS, Pahlavian SH, Biswas D, Urbizu A, Martin BA, i sur. A morphometric assessment of Chiari I malformation above the McRae line: A retrospective case-control study in 302 adult female subjects. *Journal of Neuroradiology.* 2018;45:23-31.
145. Dagtekin A, Avci E, Kara E, Uzansel D, Dagtekin O, Koseoglu A, i sur. Posterior cranial fossa morphometry in symptomatic adult Chiari I malformation patients: Comparative clinical and anatomical study. *Clinical Neurology and Neursurgery.* 2011;113:399-403.
146. Lu f, Chen Z, Wu H, Jian FZ. Magnetic resonance imaging of Chiari malformation type I in adult patients with dysphagia. *BioMed Research International.* 2019;8:1-6.

147. Besachio DA, Khaleel Z, Shah LM. Odontoid process inclination in normal adults and in an adult population with Chiari malformation Type I. *J Neurosurg Spine*. 2015;23:701-706.
148. Biswas D, Eppelheimer MS, Houston JR, Ibrahimy A, Bapuraj JR, Labuda R, i sur. Quantification of cerebellar crowding in type I Chiari malformation. *Annals of Biomedical Enginering*. 2019;47:731-743.

11. ŽIVOTOPIS

Petar Barl rođen je 28. srpnja 1987. godine u Zagrebu, Hrvatska. Medicinski fakultet Sveučilišta u Zagrebu upisao je 2006. godine, a diplomirao je 2012. godine. Tijekom studija radio je kao demonstrator u Zavodu za anatomiju, u Klinici za mikrobiologiju, virusologiju i parazitologiju Medicinskog fakulteta Sveučilišta u Zagrebu. Pripravnički staž odradio je u Kliničkom bolničkom centru Zagreb, a državni stručni ispit položio je 2013. godine. Po obavljenom pripravničkom stažu započeo je specijalizaciju iz neurokirurgije u Klinici za neurokirurgiju Kliničkog bolničkog centra Zagreb gdje i trenutno radi kao specijalist neurokirurg od 14. listopada 2020. godine. Od 2015. do 2018. godine pohađao je znanstveni poslijediplomski doktorski studij Biomedicina i zdravstvo na Medicinskom fakultetu Sveučilišta u Zagrebu, te je položio sve potrebne ispite. 2017. godine obranio je predloženu temu doktorske disertacije. 2017/2018. godine završio je poslijediplomski specijalistički studij. Objavio je više znanstvenih i stručnih radova vezanih za neurokirurgiju koji su indeksirani u međunarodnim indeksnim publikacijama. Sudjelovao je na velikom broju domaćih i međunarodnih kongresa i tečajeva.

Član je Hrvatskog neurokirurškog društva i Hrvatskog društva za lubanjsku osnovicu.