Imunohistokemijska izraženost matriks metaloproteinaze-1 i ciklooksigenaze-2 u planocelularnom i bazocelularnom karcinomu kože

Smuđ Orehovec, Sanda

Doctoral thesis / Disertacija

2021

Degree Grantor / Ustanova koja je dodijelila akademski / stručni stupanj: **University of Zagreb, School of Medicine / Sveučilište u Zagrebu, Medicinski fakultet**

Permanent link / Trajna poveznica: https://urn.nsk.hr/urn:nbn:hr:105:987001

Rights / Prava: In copyright / Zaštićeno autorskim pravom.

Download date / Datum preuzimanja: **2024-04-25**

Repository / Repozitorij:

Dr Med - University of Zagreb School of Medicine Digital Repository

SVEUČILIŠTE U ZAGREBU
MEDICINSKI FAKULTET

Sanda Smuđ Orehovec

Imunohistokemijska izraženost matriks metaloproteinaze-1 i ciklooksigenaze-2 u planocelularnom i bazocelularnom karcinomu kože

DISERTACIJA

Zagreb, 2021.

SVEUČILIŠTE U ZAGREBU
MEDICINSKI FAKULTET

Sanda Smuđ Orehovec

Imunohistokemijska izraženost matriks metaloproteinaze-1 i ciklooksigenaze-2 u planocelularnom i bazocelularnom karcinomu kože

DISERTACIJA

Zagreb, 2021.

Disertacija je izrađena na Klinici za tumore KBC-a *Sestre Milosrdnice* u Zagrebu.

Voditelj rada: prof. dr. sc. Božena Šarčević.

Zahvale:

Od srca zahvaljujem mentorici prof.dr.sc. Boženi Šarčević na pomoći, strpljenju, trudu i podršci kroz sve ove godine.

Zahvaljujem prof.dr.sc. Davoru Mijatoviću, predstojniku Klinike za kirurgiju, KBC Zagreb, na kiruškom mentorstvu i svakodnevnom poticanju zbog kojeg sam danas bolji liječnik i kirurg.

Zahvaljujem svojim roditeljima koji su mi podrška od prvog dana rođenja u svim privatnim i profesionalnim usponima i padovima.

Hvala suprugu Tomislavu na svemu u proteklih 17 godina.

Hvala bratu Gordanu na moralnoj podršci.

Dizertaciju posvećujem svojoj mami i tati, te svojoj djeci Zrinu, Franki, i Petri koji su moja najveća ljubav i radost.

SADRŽAJ:

1. UVOD 1

1.1. Nemelanomski tumori kože 1

1.2. Incidencija 1

1.3. Čimbenici rizika 3

1.4. Bazocelularni karcinom (BCC) 6

1.4.1. Epidemiologija 7

1.4.2. Etiologija i patogeneza 8

1.4.3. Genetski čimbenici 9

1.4.4. Patofiziologija 10

1.4.5. Klinička slika 12

1.4.6. Dijagnostika i liječenje 18

1.5. Planocelularni karcinom (SCC) 21

1.5.1. Epidemiologija 21

1.5.2. Etiologija i patogeneza 22

1.5.3. Patohistologija 22

1.5.4. Klinička slika 24

1.5.5. Dijagnostika i liječenje 30

1.6. Matriks metaloproteinaza 34

1.6.1. Inhibitori matriks metaloproteinaza 37
1.6.2. Matriks metaloproteinaza-1 38
1.6.3. Matriks metaloproteinaza-1 u BCC-u 39
1.6.4. Matriks metaloproteinaza-1 u SCC-u 39
1.7. Ciklooksigenaza-2 39
1.7.1. UV zračenje i COX-2 40
1.7.2. Inhibitori ciklooksigenaze 41
2. HIPOTEZA 42
3. CILJEVI RADA 43
4. METODE I MATERIJALI 44
4.1. Statistička analiza 48
5. REZULTATI 49
5.1. Značajke tumora odabranih za imunohistokemijsku obradu 49
5.2. Osnovne karakteristike bolesnika i lokalizacija karcinoma kože prema dijagnozi 49
5.3. Imunohistokemijska izraženost MMP-1 i COX-2 prema tipu tumora 52
5.4. Imunohistokemijska izraženost MMP-1 i COX- 2 u SCC-u prema stupnju diferencijacije 55

5.5. Imunohistokemijska izraženost MMP-1 i COX-2 u BCC-u kože prema podtipovima i infiltrativnosti 58

6. RASPRAVA 61

7. ZAKLJUČAK 73

8. SAŽETAK NA HRVATSKOM JEZIKU 75

9. SAŽETAK NA ENGLESKOM JEZIKU 77

10. POPIS LITERATURE 78

11. ŽIVOTOPIS 97

Popis oznaka i kratica

AJCC - Američko društvo za rak (eng. *American Joint Committe on Cancer*)

BCC - bazocelularni karcinom (eng. *basal cell carcinoma*)

COX - ciklooksigenaza

DNA - deoksiribonukleinska kiselina (eng. *deoxyribonucleic acid*)

ECM - izvanstanični matriks (eng. *extracellular matrix*)

EB - bulozna epidermoliza

HE - hemalaun eozin

HH - *hedgehog* protein

HPV - humani papiloma virus

IMH - imunohistokemija

LSCC - planocelularni karcinom usnice (eng. *lip squamous cell carcinoma*)

MMPI - inhibitori matriks metaloproteinaze (eng. *matrix metalloproteinase inhibitors*)

MMP - matriks metaloproteinaze (eng. *matrix metalloproteinase*)

NMSC – nemelanomski tumori kože (eng. *nonmelanoma skin cancer*)

NSAID - nesteroidni protuupalni lijekovi (eng. *non-steroidal anti-inflammatory drugs*)

NCCN - Nacionalna sveobuhvatna mreža za rak (eng. *National Comprehesive Cancer Network)*

PGE2 - prostaglandin E2

PTCH 1- gen za supresiju tumora (eng. *patched 1*)

SCC - planocelularni karcinom (eng. *squamous cell carcinoma*)

SHH - sonični *hedgehog* signalni put

SMO - smireni protein (eng. *smoothened*)

SZO - Svjetska zdravstvena organizacija

TIMP - inhibitor tkiva matriks metaloproteinaze (eng. *tissue inhibitor of metalloproteinase*)

XP - *xeroderma pigmentosum*

1. UVOD

1.1. Nemelanomski tumori kože

Maligne kožne neoplazme sastoje se od vrlo heterogenih skupina bolesti s promjenjivim tijekom bolesti i prognozom. Ove zloćudne novotvorine česta su pojava i stoga su dio svakodnevne prakse većine dermatologa i kirurga. U većini slučajeva zahtijevaju znatne ljudske i tehničke resurse, kao što su složeni kirurški zahvati, radiološke pretrage i redovite kontrole. Nemelanomske tumore kože (NMSC) najčešće predstavljaju dva tipa malignih tumora kože, a to su bazocelularni karcinom (BCC) i planocelularni karcinom (SCC). BCC je najčešća maligna neoplazma kod bijelaca, nakon čega slijedi SCC (1-6). Dijeljenjem iste prekursorske stanice, keratinocita, BCC je lokalno invazivni tumor koji rijetko metastazira, dok je SCC potencijalno agresivni, metastatski i smrtonosni tumor. Unatoč tome što se široko priznaju kao najčešći tumori kože, njihova egzaktna učestalost i prevalencija kod ljudi nije jasno utvrđena. Razlog tome su značajna odstupanja učestalosti kod populacija s različitim fototipovima i geografskim odrednicama te pogrešni onkološki zapisi koji u većini zemalja nisu jasno razlučili SCC od BCC-a. U statističke svrhe, BCC i SCC vode se pod istim nazivom - NMSC (2,3,5).

1.2. Incidencija

Incidencija NMSC-a je 18-20 puta veća od učestalosti melanoma (7).

U usporedbi s melanomom, epidemiologija NMSC-a nije dovoljno istražena. Postoje značajna ograničenja u istraživanju učestalosti NMSC-a. Učestalost se uglavnom pripisuje njegovoj značajnoj geografskoj varijabilnosti, kao i činjenici da veliki registri karcinoma obično isključuju NMSC iz svojih evidencija ili su zapisi nepotpuni (8).

BCC je najčešća maligna neoplazma u bijelaca, nakon čega slijedi SCC. Najčešće se pojavljuje u dobi između 50. i 80. godine života, neovisno o spolu (1-6). BCC je češći nego SCC, a standardizirani omjer je približno 4 : 1,2 (9).

Metastaze su rijetko opisane. Učestalost metastatskog BCC-a i SCC-a kreće se između 0,00281 - 0,05 % i 0,5 - 16 %, dok se stopa smrtnosti prilagođena starosti procjenjuje na 0,12 na 100,000 za BCC i 0,3 na 100,000 za SCC (10-12). Međutim, unatoč relativno malom malignom potencijalu, NMSC je povezan s izvanrednim morbiditetom i značajnim troškovima (13,14).

Australija je daleko na vrhu stope incidencije, s više od 1000 na 100 000 osoba godišnje za BCC (2448/100 000, 2011.), a slijedi Europa (129,3 u muškaraca i 90,8 u žena na 100 000 osoba godišnje - europski standard) i SAD (450/100 000, 2010.). Procjenjuje se da je prevalencija 2,0 % (2002.), 1,4 % i 0,7 %, za Australiju, Europu i SAD (15).

Za razliku od BCC-a, SCC se pojavljuje i na sluznicama, osobito na prijelazu kože u sluznicu. Najčešće se pojavljuje u dobi oko 70 godina života, no može nastati i u mlađe populacije koja, u odnosu na opću populaciju, ima veći rizik za nastanak SCC-a. Incidencija je veća nakon 40. godine. Izloženost UV zračenju, česti posjeti solariju, rad na otvorenom, deplecija ozonskog sloja te promjena stila odijevanja smatraju se najčešćim uzrocima povećanja incididencije. Tijekom posljednjih 30 godina, učestalost SCC-a raste 3 - 10 % godišnje (16). U istom razdoblju, procjenjuje se da je stopa incidencije BCC-a porasla između 20 i 80 % u SAD-u (16). Najveću incidenciju SCC-a ima Australija, u kojoj se pojavljuje kod 1332/100 000 muškaraca te 755/100 000 žena (17).

1.3. Čimbenici rizika

Kombinacija naslijeđenih/stečenih čimbenika s izloženosti okolišnim čimbenicima određuje vjerojatnost obolijevanja od NMSC-a. Boja kože i reakcija kože na sunčevu svjetlost su stečeni, odnosno nasljedni čimbenici rizika, a rizik je najveći u pripadnika bijele rase koji imaju svijetlu kožu i plave oči te crvenu ili plavu kosu (mnogi od njih zadobiju opekline od sunca pri izlaganju izravnoj sunčevoj svjetlosti). Pojavnost NMSC-a nije uobičajena u crnoj populaciji te kod Azijata i latino Amerikanaca (18,19).

Glavni okolišni čimbenik rizika za BCC i SCC je izloženost sunčevoj svjetlosti (20), posebice njezinoj UV komponenti. Unutar UV spektra, uglavnom je UVB spektar (valna duljina 280 - 320 nm) kancerogen, dok je UVA spektar kancerogen u manjoj mjeri. Različiti profili izlaganja UV zračenju važni su za nastanak BCC-a i SCC-a. Tako je za BCC glavni čimbenik rizika izloženost UV zračenju tijekom djetinjstva te intenzivna intermitentna izloženost UV zrakama. Za SCC, čimbenik rizika je kronična kumulativna izloženost UV zrakama (21). Navedeno je prikazano u opsežnoj populacijskoj studiji koja je kroz šest godina istraživanja (1998. - 2003.) pokazala kako je vrlo visoka kumulativna doza UV zračenja (> 145 000 kJ/m^2) povezana s udvostručivanjem ukupnog broja tumora po osobi i značajno povećanim rizikom od SCC-a (22). U toj studiji, sudionici koji su bili izloženi vrlo visokim dozama UV zračenja imali su BCC/SCC u omjeru 2 : 1.

Promjene u okolišu i načinu života utječu na UV zračenje koje dopire do ljudi. Jedan od glavnih problema je iscrpljivanje ozonskog sloja koji apsorbira višak UVB zračenja. Naime, ozonski sloj je u proteklih 20 godina smanjen za oko 2 % (23,24), a za smanjenje ukupnog stupca atmosfere u ozonu od 1 % očekuje se porast od 2,7 % u pojavi NMSC-a (25). Procjenjuje se da UV zračenje tijekom vremena zbog smanjenja koncentracije ozona od 2 % uzrokuje povećanje od 6 do 12 % pojavnosti NMSC-a u

izloženoj populaciji (24,25). Bijela populacija koja živi bliže ekvatoru ima veću učestalost NMSC-a. Incidencija SCC-a udvostručuje se za 8 - 10 stupnjeva u smanjenju širine (26). U bijeloj populaciji sve više osoba, posebice mladih žena, koriste solarije, bilo kod kuće ili u specijaliziranim salonima za sunčanje. Povećana izloženost toj vrsti umjetnog UV zračenja može povećati rizik od nastanka NMSC-a. U jednoj studiji, procjena rizika za svaku uporabu uređaja za sunčanje bila je 2,5 za SCC i 1,5 za BCC (27).

S povećanjem dobi, sve je veća kumulativna izloženost UV zračenju, uz istodobno smanjenje sposobnosti popravljanja oštećenja na DNA (28), što može biti razlog eksponencijalnog povećanja rizika od NMSC-a s dobi. Učestalost SCC-a brže se povećava s dobi nego kod BCC-a. Kod osoba starijih od 75 godina, incidencija BCC-a bila je približno 5 puta veća, dok je incidencija SCC-a bila približno 35 puta veća u dobi od 50 do 55 godina (29).

Pušenje i ostali tipovi uporabe duhana jasno su povezani s nastankom SCC-a usana. Općenito, SCC je pozitivno povezan s pušenjem cigareta u većini studija (30,31), iako ne i u svim (32). Rizik razvijanja SCC-a pušenjem postaje dvostruko veći (33). Nije jasno postoji li veza između BCC-a i pušenja, no kod mladih je žena bio povezan s ranijim ili trenutnim pušenjem (34). Kod 51 žene, BCC očnog kapka bio je povezan s pušenjem (35). Pušenje je povezano s povećanom prevalencijom BCC-a većeg od 1,0 cm u promjeru (36). Tri velike kohortne skupine pokazale su i značajno povećani rizik od BCC-a s povećanim dnevnim unosom alkohola (37 - 40), dok odnos između alkohola i SCC-a nije posebno istražen.

Čini se da prehrambeni čimbenici nisu uzročno povezani s rizikom nastanka BCC-a kod ljudi, dok je odnos između SCC-a i razine nutritivnih tvari u prehrani ili serumu istražen u nekoliko studija. Tako je visoki unos n-3 masnih kiselina bio povezan s nižim

rizikom od nastanka SCC-a u *case-control* studiji (41). Prema studijama koje su istraživale efekt betakarotena kao suplementa, incidencija SCC-a nije se mijenjala (42).

Isto tako, bolesnici koji primaju imunosupresivno liječenje, posebno nakon transplantacije, izloženi su visokom povećanju rizika od karcinoma kože, posebno SCC-a. Iako je i rizik nastanka BCC-a oko 10 puta veći nego u općoj populaciji (43), među primateljima transplantata SCC je mnogo učestaliji, s omjerom SCC/BCC 4 : 1 (44). Liječenje kožnih bolesti s PUVA-om te kombinacija psoralena i UVA zraka povećava učestalost SCC-a, što je zabilježeno kod bolesnika liječenih od psorijaze (45). I određena zdravstvena stanja mogu se povezati s povećanim rizikom od nastanka NMSC-a, posebice SCC-a (46), a to su kronični ulkusi, ožiljci od opeklina, infekcije virusom humanog papiloma (HPV) te različiti sindromi (npr. *xeroderma pigmentosum*, albinizam, *epidermodysplasia verruciformis*).

Pokazalo se kako i ionizirajuće zračenje uzrokuje NMSC (47). Primjerice, među preživjelima nakon eksplozije nuklearne bombe zabilježen je povećani rizik od nastanka BCC-a (48). Rizik BCC-a povećava se i među osobama izloženima tzv. radnom zračenju te među bolesnicima koji su primili terapeutsko ionizirajuće zračenje prije dobi od 40 godina. Tako je, uslijed izloženosti niskoj razini ionizirajućeg zračenja, povećan rizik zabilježen kod rudara u rudnicima urana te radiologa (47). Kod bolesnika koji su primili ionizirajuće zračenje kao vrstu terapije za benigne poremećaje kože, rizik od SCC-a povećava se poslije mnogo godina.

Izbor zanimanja kod kojih je povećana izloženost prirodnom i umjetnom UV zračenju također može potaknuti razvoj karcinoma kože. Od ukupne radne snage u Europi, procjenjuje se da između 5 i 10 % radnika radi na otvorenom, odnosno da su izloženi povećanom UV zračenju. Zbog takvih uvjeta rada, različite profesionalne skupine imaju

veći rizik od razvoja karcinoma kože - poljoprivrednici, zavarivači, policijski službenici, nastavnici tjelesnog odgoja te piloti i stjuardese (48). Iako se smatra da je izloženost suncu zajednički etiološki čimbenik, neke su studije ponudile i alternativna objašnjenja, kao što je zračenje od zavarivanja u zavarivačima, neionizirajuća mikrovalna zračenja radara kod policijskih službenika te kozmičko zračenje kod pilota i stjuardesa (48).

Karcinom kože, osobito SCC, može biti uzrokovan i kemijskim sredstvima koja djeluju kao promotori ili inicijatori. Tako SCC može nastati izlaganjem policikličkim aromatskim ugljikovodikovim spojevima, sadržanima u proizvodima poput katran-ugljika i nafte (46). Jedan od najsnažnijih kožnih kancerogena je i benzapiren. Određene kemikalije (poput fotosenzibilizatora) djeluju sinergijski s UV zračenjem. Taj mehanizam je detaljno istražen u liječenju kožnih bolesti sa PUVA-om, kao kombinacija oralne ili topikalne primjene fotosenzibilizatora (psoralena) s UVA zračenjem. Sinergističko ubrzanje rizika od karcinoma kože kroz kumulativno oštećenje DNA nastaje kombinacijom izloženosti UVA zračenju, okolišnim karcinogenima i benzapirenu (49). Izloženost arsenu, ne samo profesionalno nego i u okolišu (kroz pitku vodu), povezana je s povećanim rizikom od karcinoma kože, posebice SCC-a (50).

1.4. Bazocelularni karcinom (BCC)

Sinonimi - carcinoma basocellulare, bazaliom, epithelioma basocellulare, epitheliom.

Prema definiciji, BCC je semimaligni ili lokalno agresivni tumor čije je stanično podrijetlo u bazalnom sloju epidermisa, folikulu dlake i lojnim žlijezdama (51). Obilježava ga spori rast, no ako se ne liječi, može postati lokalno invazivan i destruktivan. Metastaze su rijetko opisane (17). Ima malu smrtnost, no može

uzrokovati kozmetske defekte ako se zakasni s liječenjem ili se uopće ne liječi, odnosno ako ostane neprepoznat. Zahvaćanjem određenih regija može doći i do većih defekata, primjerice do oštećenja vida ako je zahvaćena orbita ili do gubitka funkcije određenog živca ukoliko nastane perineuralno širenje. S obzirom na to da je BCC sklon ulceraciji, također se ne smije zanemariti niti mogućnost nastanka sekundarne infekcije.

1.4.1. Epidemiologija

BCC se u većini slučajeva pojavljuje na površinama kože koje su kontinuirano izložene UV zračenju (sunčevom svjetlu). U europskim zemljama, učestalost BCC-a je oko 20 bolesnika / 100 000 stanovnika. Ipak, procjene incidencije BCC-a su neprecizne jer ne postoji registar karcinoma koji prikuplja podatke o BCC-u. *Američko društvo za karcinome* procjenjuje kako je tijekom 2012. godine kod 3,3 milijuna ljudi dijagnosticirano 5,4 milijuna slučajeva NMSC-a, od čega je oko 8 od 10 slučajeva bio BCC (52). Isto tako, postoji značajna geografska raznolikost u pojavnosti BCC-a diljem SAD-a. Tako je u zemljama koje su bliže ekvatoru, kao što su Havaji i Kalifornija, učestalost BCC-a najmanje dvostruko veća od one na Srednjem zapadu SAD-a (53,54). Također, izražene raznolikosti u pojavnosti BCC-a bilježe se i na globalnoj razini pa tako zemlje sjeverne Europe, kao što je Finska, imaju za četvrtinu manju učestalost BCC-a od onih na Srednjem zapadu SAD-a, dok je u Australiji stopa BCC-a za 40 puta veća od one u Finskoj (55-57).

Slučajevi BCC-a osobito su česti u bijeloj populaciji (tip kože Fitzpatrick I i II), dok se vrlo rijetko pojavljuje u populacijama tamne boje kože. Kod bijele populacije SAD-a, učestalost BCC-a povećala se za više od 10 % na godišnjoj razini, dok životni rizik od razvoja BCC-a iznosi 30 % (57). Učestalost BCC-a, osobito superficijalnog podtipa, za 30 % je viša kod muškaraca nego kod žena (57). Isto tako, kako učestalost BCC-a

raste s dobi, osobe u dobi od 55 do 75 godina imaju oko 100 puta veću učestalost BCC-a od onih mlađih od 20 godina (58). Iako povećanje dugovječnosti može biti temelj za povećanu učestalost BCC-a, među stanovništvom SAD-a ispod 40 godina također je zabilježeno povećanje pojavnosti BCC-a, osobito među ženama (59).

1.4.2. Etiologija i patogeneza

Izloženost UV zračenju najvažniji je uzrok BCC-a jer UVB spektar valne duljine 290 - 320 nm inducira mutaciju tumor supresor gena (17). Isto tako, većina rizičnih čimbenika izravno se odnose na navike izlaganja suncu ili osjetljivost na UV zračenje - intermitentno izlaganje suncu, intenzivno izlaganje tijekom godišnjih doba s visokim UV indeksom, svijetla put (tip kože Fitzpatrick I i II), svijetle oči, crvena kosa, sjevernoeuropsko podrijetlo, starija dob, pjegavost u djetinjstvu i veći broj ranijih opeklina (60-62).

No, iako je izlaganje UV zračenju najveći čimbenik rizika, i okolni i genetski čimbenici doprinose razvoju BCC-a. Ostali utvrđeni čimbenici rizika uključuju kroničnu izloženost arsenu, radijacijsku terapiju, dugotrajnu imunosupresivnu terapiju i sindrom nevoidnog bazocelularnog karcinoma (*Gorlin-Goltzov sindrom*). Primjerice, površinski multicentrični BCC javlja se od 30 do 40 godina nakon kroničnog izlaganja arsenu, odnosno kao posljedica konzumiranja kontaminirane vode za piće, morskih plodova ili lijekova (63-65). Površinsko terapeutsko ionizirajuće zračenje, kao terapija kod akne, psorijaze ili *tinea capitis*, također povećava rizik za NMSC, uključujući BCC (66-68). Razdoblje latencije za razvoj BCC-a je oko 20 godina, a lezije su ograničene na mjesta unutar polja zračenja. Zbog pojave drugih učinkovitih terapija, uporaba ionizirajućeg zračenja za liječenje upalnih stanja kože se smanjila. Isto tako, kronična imunosupresija (kao što je slučaj kod transplantacije solidnih organa ili infekcije virusom humane imunodeficijencije - HIV) može povećati rizik za razvoj BCC-a, iako

je povećanje rizika manje od onog opaženog za SCC (69,70). Rizik za BCC nakon transplantacije solidnih organa linearno raste tijekom vremena, dok se rizik za SCC eksponencijalno povećava (69). Kao i kod ostalog dijela populacije - izloženost suncu, fenotip i drugi čimbenici također utječu na vjerojatnost da će primatelj transplantata organa razviti BCC.

1.4.3. Genetski čimbenici

Višestruke pojavnosti BCC-a zabilježene su kod nekoliko rijetkih sindroma, no najčešće kod sindroma nevoidnog bazocelularnog karcinoma (*Gorlin-Goltzov sindrom*) - rijetkog poremećaja autosomno-dominantnog nasljeđivanja koji je posljedica mutacije gena patched (PTCH) koji ima funkciju tumor supresor gena. Bolesnici s tim sindromom imaju razvojne anomalije i postnatalne tumore, posebice višestruke pojavnosti BCC-a (obično do 35. godine) (17).

Ostali rijetki sindromi koji se dovode u vezu s višestrukim pojavnostima BCC-a su:

- *xeroderma pigmentosum* (XP) - autosomno-recesivna nasljedna bolest koja nastaje zbog nedostatka enzima endonukleaze, što dovodi do nemogućnosti popravka oštećenja na DNA nastalih djelovanjem UV zračenja. Stoga XP, kao i *Muir-Torre sindrom* obilježava povećan rizik za BCC, kao i za druge karcinome kože. Učestalost BCC-a, SCC-a i melanoma kod osoba s XP-om ispod 20 godina je približno 2000 puta veći u odnosu na opću populaciju (71).
- unilateralni sindrom nevoidnog bazocelularnog karcinoma - uključuje kongenitalne unilateralne komedone i epidermoidne ciste s proliferacijom bazalnih stanica (72).
- Bulozna epidermoliza (EB) – uključuje skupinu rijetkih, nasljednih poremećaja koje karakterizira izbijanje mjehura nakon neznatne ili čak nepostojeće traume. Oblik EB-a *Dowling-Meara simplex* povezan je s povećanim rizikom za BCC tijekom

srednje odrasle dobi, s kumulativnim rizikom od 8 % u dobi od 40 godina i 44 % u dobi od 55 godina (73,74).

- *Bazex sindrom* (*Bazex-Dupre-Christol sindrom*) **-** nasljedna bolest vezana uz X kromosom. Obilježava ga pojava multiplih slučajeva BCC-a, folikularna atrofoderma, lokalna anhidroza i kongenitalna hipotrihoza (75).
- *Rombo sindrom* **-** autosomno-dominantna nasljedna bolest obilježena pojavom BCC-a, *atrophoderma vermiculatum, trihoepitelioma, hipotrihoss milia* te periferne vazodilatacije s cijanozom (76).

Također, i pozitivna osobna te obiteljska anamneza imaju ulogu u povećanju rizika za NMSC. Naime, osobe koje su imale jedan NMSC imaju veći rizik za razvoj novih, i to čak 35 % u tri godine te 50 % u pet godina nakon prve dijagnoze tumora kože (17). Isto tako, osobe s pozitivnom anamnezom za melanom pod rizikom su za razvoj ne samo melanoma, već i BCC-a (17).

1.4.4. Patofiziologija

BCC nastaje iz pluripotentnih stanica temeljnog sloja epidermisa ili folikularnih struktura koje trajno nastaju tijekom života i formiraju dlaku, žlijezde lojnice i apokrine žlijezde. Tumori obično nastaju iz epidermisa i iz matičnih stanica korijena dlake koji se nalazi ispod izvodnog kanala sebacealne žlijezde (17). No, karcinogeneza BCC-a još nije u potpunosti jasna. Identificirani su neki molekularni putevi i stanični progenitori, ali oni nisu zabilježeni u svim slučajevima dijagnosticiranog BCC-a i ne objašnjavaju fenotipske varijacije.

Uz uzročno-posljedičnu ulogu UV zračenja u patogenezi BCC-a, genetski čimbenici utječu na rizik i način prezentacije. Primjerice, UV zračenje izaziva upalu kože koja klinički rezultira vidljivim eritemom. Na molekularnoj razini, sinteza prostaglandina

značajno je povećana (77), djelomično i induciranjem ciklooksigenaze-2 (COX-2) (78). Ključna uloga ciklooksigenaze u koži istaknuta je u *in vivo* istraživanjima na miševima UV-induciranom karcinogenezom kože, pri čemu selektivni COX-2 inhibitori značajno smanjuju incidenciju SCC-a (79) i BCC-a (79,80).

Razumijevanje patogeneze BCC-a znatno je poboljšano otkrićem mutacija u genu za supresiju tumora (*Patched 1* - PTCH1) na 9. kromosomu u bolesnika s obiteljskim sindromom nevoidnog bazocelularnog karcinoma. Nakon toga, stečene mutacije u genu PTCH1 također su identificirane u sporadičnom BCC-u i BCC-u povezanom s XP-om i *Gorlin- Goltzovim sindromom* (78-84).

Protein PTCH jedino je poznat kao receptor za protein *hedgehog* (HH), važne sastavnice soničnog *hedgehog* (SHH) signalnog puta koji usmjerava embrionalni razvoj različitih organa (85). SHH je najrelevantniji za nastanak BCC. SHH signalizacija aktivira receptorski kompleks kojeg je formirao PTCH i tzv. *smireni* (*smoothened* - SMO) protein, tako aktivirajući SHH signalni put. PTCH-inducirana represija SMO-a ograničava učinke SHH signala.

Poremećaj u *hedgehog* signaliziranju, inaktivacijom mutacija u genu PTCH ili u koreceptorskom SMO-u, dovodi do konstitutivne izraženosti SHH signala koji je uključen u razvoj BCC-a i drugih tumora. Međutim, mehanizam koji signaliziranje SHH-a dovodi do tumorogeneze je nejasan. Jedan posrednik može biti aktivacija čimbenika transkripcije Gli 1 i/ili Gli 2 koji, uz nevezan SMO, omogućuju *hedgehog* signalu pokretanje niza zbivanja koji utječu na staničnu proliferaciju (80,86).

Vezano uz ostale genetske abnormalnosti, P53 mutacije manje su učestale kod BCC-a nego kod SCC-a (81,82). Njihova učestalost u BCC-u nije mnogo veća od one otkrivene na koži izloženoj suncu (83). Većina slučajeva BCC-a ostaje lokalizirana, a stopa rasta varijabilna. Međutim, u pojedinim slučajevima BCC postaje lokalno

agresivan ili metastazira, a stjecanje citogenetskih aberacija može biti povezano s agresivnim biološkim ponašanjem (84).

1.4.5. Klinička slika

BCC je spororastući tumor koji, ukoliko se ne liječi, može postati lokalno invazivan i destruktivan te invadirati u potkožno tkivo, mišiće i kosti. U njegovom biološkom ponašanju rijetko je opisano perineuralno širenje. Ono se očituje bolovima i parestezijama, metastaze su također rijetke, iako su agresivna histološka obilježja, skvamozna metaplazija i perineuralno širenje čimbenici rizika za metastaziranje (87).

Perineuralna invazija, odnosno rast tumora u ili oko živca javlja se u do 10 % BCC-a i kategorizirana je kao još jedna histopatološka karakteristika povezana s povišenim rizikom od recidiva (88). Najčešće se javlja u preaurikularnoj regiji gdje takvo širenje može uzrokovati bol, paresteziju ili čak paralizu. Perineuralna invazija najčešće se pojavljuje u slučajevima histološki agresivnog BCC-a i recidivnim lezijama (88,89).

Slika 1. Bazocelularni karcinom trupa (fotografija iz privatnog albuma)

Oko 70 % BCC-a javlja se na licu, u skladu s etiološkom ulogom sunčevog zračenja. 15 % slučajeva BCC-a zabilježeno je na trupu, posebice na fotoeksponiranim mjestima (Slika 1.) , dok se rijetko pojavljuje na područjima poput anogenitalne regije (90).

Svjetska zdravstvena organizacija (SZO) je 2006. godine u Lyonu odredila histološku klasifikaciju BCC-a na sljedeći način: superficijalni, nodularni (solidni), mikronodularni, infiltrativni, fibroepitelni, BCC s adneksalnom diferencijacijom, bazoskvamozni karcinom te keratotični BCC (89).

Prema podtipovima, BCC dijelimo na nodularni (solidni), ulcerozni (egzulcerirani), pigmentirani, morfeiformni (sklerodermiformni), cistični, superficijalni i fibroepitelni (17,51):

- superficijalni (*basalioma superficiale multicentricum, Pagetoid cell carcinoma, eczematoid basal cell carcinoma*) **-** čine oko 15 % slučajeva BCC**-**a. Iz nejasnih razloga, muškarci imaju veću incidenciju nego žene. Superficijalni podtip obično je asimptomatski. Najčešće se pojavljuje na trupu, a može se uočiti i na ekstremitetima te na licu. Obilježavaju ga makule ili plakovi svijetlocrvene do ružičaste boje. Središte lezije ponekad pokazuje atrofični izgled, a periferija može biti obrubljena nježnim prozirnim papulama. Sjajan izgled može biti vidljiv kada se površinski osvijetli. Ponekad je prisutan pjegavi smeđi ili crni pigment, zbog čega se može zamijeniti s melanomom. Podtipovi superficijalnog BCC-a imaju tendenciju sporog rasta, a mogu se pojavljivati u veličini od samo nekoliko milimetara do nekoliko centimetara u promjeru (ili više ako se ne liječe) (91);
- nodularni (*basalioma nodulare*) **-** predstavlja oko 80 % slučajeva BCC-a. Najčešće se nalazi na fotoeksponiranim područjima kože lica ili vrata. Lezija može biti u obliku papule ili nodusa, istaknutog perlastog ruba i telangiektazijama na površini tumora (91);
- pigmentirani (*basalioma pigmentosum*) **-** obilježava ga prisutnost melanina. Najčešće se pojavljuje u osoba tamne puti, u obliku smeđe pigmentirane papule ili nodusa. Diferencijalno dijagnostički može se posumnjati na nodularni melanom (17);
- ulcerozni (*basalioma exulcerans*) **-** najčešće se pojavljuje na koži lica, uškama i potkoljenicama. Očituje se u obliku većeg ili manjeg ulkusa koji često krvari, dijelom

prekriven krastama i granulacijama. Može invadirati u okolne, dublje strukture (*ulcus terebrans)*. *Ulcus rodens* povijesni je naziv kojim se opisivao veći ulcerirajući BCC sa središnjom nekrozom (51) (Slika 2);

- cistični (*basalioma cysticum*) **-** lezija je u obliku papule roze boje ili boje kože, najčešće u području vjeđa i obraza (51);
- fibroepiteliom (*Pinkusov tumor*) - najčešće nastaje u području lumbosakralne regije. Očituje se u obliku papule roze boje koja ne ulcerira (17);
- metatipični (*basalioma metatypicum, keratinizing basal cell carcinoma, basosquamous carcinoma*) **-** ima histološka obilježja i BCC-a i SCC-a, a najčešće nastaje na koži nosa i leđa (17);
- *morfeiformni* (*basalioma morpheiforme, basalioma sclerodermiforme*) **-** čini 5 do 10 % slučajeva BCC-a, a najčešće se pojavljuje na koži lica - u području nosa, čela i obraza. Lezije su obično glatke, boje kože ili lagano eritematozne papule/plakovi koji su često atrofični, a obično imaju čvrstu ili induriranu površinu s nepravilno definiranim granicama. Lokalno je agresivan te je sklon širenju u dublje strukture kože (91).

Prema obrascu rasta BCC možemo podijeliti na podtipove niskog (neagresivni/ neinfiltrativni) ili visokog (agresivni/ infiltrativni) statusa biološkog rizika (208,209). Neinfiltrativni podtipovi smatraju se superficijalni, nodularni i fibroepiteliom (pinkus tumor), dok se mikronodularni, invazivni, sklerozirajući/ morfeoiformni, i metatipični, bazoskvamozni smatraju agresivnim, infiltrativnim podtipovima (208,209).

Mikronodularni podtip obilježavaju mali, okrugli nodusi promjera manjeg od 0,15mm, sa stupnjem infiltracije na rubu. Invazivni podtip karakteriziran je

nepravilnim skupinama tumorskih stanica koje čine otočiće ili niti s nazubljenim ili šiljastim izgledom (208).

Slika 2. – Bazocelularni karcinom nosa (fotografija iz privatnog albuma).

Određene kliničke i patološke karakteristike BCC-a povezane su s povećanim rizikom od recidiva nakon liječenja (tablica 1). Recidivirajući BCC može se ponovno pojaviti mjesecima ili godinama nakon početnog liječenja, što dovodi do lokalnog razaranja tkiva te povećanog rizika za metastaze i potrebe za ponovnim liječenjem.

Tablica 1. Karakteristike prepoznate kao čimbenici povezani s povećanim rizikom za recidiv tumora (modificirano prema Bichakjian CK i sur. (92)).

Lokalizacija i veličina	Promjer bilo koje veličine u područjima visokog rizika (npr. središnji dio lica, nos, usne, kapci, obrve, periorbitalna koža, brada, mandibula, uši, predaurikularna i retroaurikularna područja, sljepoočnice, šake, stopala) Promjer preko 10 mm na drugim dijelovima glave i vrata Promjer preko 20 mm na svim drugim područjima (osim ruku i nogu)
Agresivne patološke karakteristike	Podtipovi BCC-a - morfeiformni, sklerozirajući, invazivni, mikronodularni i bazoskvamozni
Rekurentne lezije	
Lezije na mjestima ranije radioterapije	
Lezije sa slabo definiranim rubovima	
Lezije u imunokomprimiranih bolesnika	Bolesnici s kroničnom limfatičkom leukemijom
Perineuralna invazija	

1.4.6. Dijagnostika i liječenje

Diferencijalna dijagnoza ovisi o podtipu BCC-a. Nodularni podtip diferencijalno dijagnostički može biti dermalni nevus, epidermalna inkluzijska cista, sebacelana hiperplazija ili amelanotični melanom. Veće lezije sa središnjom ulceracijom diferencijalno dijagnostički mogu biti SCC, keratoakantom ili dermalne metastaze npr. karcinoma kolona. Superficijalni podtip diferencijalno dijagnostički može biti ekcematoidni numularni dermatitis, *psoriasis vulgaris*, aktinička keratoza, *Bowenova bolest*, *Pagetova bolest* te amelanotički melanom. Kod morfeiformnog podtipa diferencijalno dijagnostički u obzir dolazi ožiljak, drugo mjesto traume ili skleroderma, dok pigmentirani ili superficijalni podtip mogu nalikovati melanomu (17,51,87). Dijagnoza se postavlja temeljem kliničke slike, a potvrđuje se biopsijom i patohistološkom analizom uzorka.

Modaliteti liječenja uključuju konzervativne, ablativne i kirurške metode, a cilj liječenja je odstranjenje tumora u cijelosti, uz očuvanje funkcije i kozmetskog izgleda zahvaćene regije. Liječenje ovisi o mnogo čimbenika, ne samo o lokalizaciji i veličini lezije, već i o podtipu tumora, potom o tome radi li se o primarnom tumoru ili recidivu, dobi bolesnika, pridruženim komorbiditetima i stanju za kiruški zahvat u lokalnoj ili općoj anesteziji, ovisno o vrsti zahvata. Označavanje mjesta i veličine tumora kao važnih odrednica za odabir prikladnog liječenja temelji se na sljedećim čimbenicima:

- lezije u područjima visokog rizika imaju veću vjerojatnost histološki agresivnih podtipova;
- mnoga visokorizična područja na licu predstavljaju mjesta embrioloških rascjepa koja pružaju relativno mali otpor invaziji tumora;

- područja visokog rizika često imaju visoku gustoću folikula dlake i lojnih žlijezda, a fizička prisutnost tih struktura čini eradikaciju tumora elektrodisekcijom i kiretažom manje pouzdanim;
- uključivanje kritičnih struktura ili kozmetski osjetljivih područja otežava potpuno uklanjanje tumora bez kozmetskog ili funkcionalnog oštećenja;
- veliki tumori mogu imati opsežan subklinički rast koji zahtijeva šire ekscizijske rubove za uklanjanje bolesti i objašnjava niže stope odgovora na destruktivne terapije.

Konzervativne metode **-** uključuju primjenu lokalne terapije i radioterapije:

- od lokalne terapije primjenjuje se *Imiquimod* 5 % krema, 5-fluorouracil i interferon alfa-2b. Ova vrsta liječenja indicirana je za one bolesnike kod kojih je kontraindicirana radioterapija ili drugi oblici liječenja (17,51,87);
- radioterapija je indicirana za bolesnike kod kojih se tumor ne može kiruški odstraniti, te za bolesnike starije od 60 godina. Također se može primijeniti i kod onih bolesnika kojima tumor nije uklonjen u cijelosti. Najčešće se primjenjuje u slučajevima velikih BCC-a i onih na područjima vitalnih struktura. Stopa izlječenja primarnih lezija iznosi 92 %. Nedostatci su rizik od osteitisa i nekroze kože (93).

Ablativne metode **-** uključuju kiretažu i elektrodisekciju, krioterapiju, fotodinamsku terapiju i laser fototerapiju (CO_2 laser):

- kiretaža odstranjuje vidljivi tumor, dok elektrodisekcija odstranjuje rezidualne tumorske stanice. Primjenjuje se kod tumora niskog rizika, a rana nakon ovakvog zahvata cijeli *per secundam*. Stopa izlječenja je 96 % **-** 100 % za tumore < 2 mm (17,51,87,93);

- krioterapija se može primijeniti za površinske podtipove, s jasno definiranim granicama, lateralno i u dubinu. Kontraindicirana je kod alergije na hladnoću, morfeiformnog i rekurentnog podtipa te u kozmetski osjetljivim područjima. Komplikacije ove vrste liječenja su edem u trajanju od nekoliko dana te trajni gubitak pigmenta tretiranog područja. (17,51,87,93);
- laserska fototerapija (CO_2 laser) rijetko se koristi. Razlog je nemogućnost evaluacije rubova, a ablacija BCC-a je ograničena samo na epidermis i papilarni dermis (17,51,87,93);
- fotodinamska terapija primjenjuje se kod superficijalnog podtipa, pri čemu se svjetlom aktiviraju fotosenzibilni lijekovi (5-aminolevulinska kiselina, *metilaminolevulinat*) koji stvaraju kisikove slobodne radikale koji potom selektivno uništavaju ciljane stanice (17,51,87,93).

Kiruške metode:

- prema NCCN smjernicama iz 2018.g., primarna kiruška ekscizija primjenjuje se uz rub do 4mm za male primarne slučajeve BCC-a na licu, kao i za druge lezije niskog rizika. Rubovi od 10 mm preporučeni su za primarne resekcije većih tumora visokog rizika na trupu i ekstremitetima (94)**.**
- *Mohsova mikroskopski kontrolirana kirurgija* izbor je za rekurentne tumore, kozmetski osjetljiva područja (periorbitalna, periaurikularna, paranazalna), morfeiformne i sklerozirajuće podtipove, potom kod tumora sa slabo definiranim rubovima u ožiljku te kod drugih vrsta tumora (npr. dermatofibrosarkom, mikrocistični adneksalni karcinom te SCC s perineuralnom invazijom) (94).

Adjuvantno liječenje uključuje radioterapiju i vismodegib i sonidegib. Vismodegib i Sonidegib su novi farmakološki oblici liječenja, a riječ je o inhibitorima *hedgehog*

signalnog puta. Navedeni put upravlja diferencijacijom različitih tkiva tijekom fetalnog razvoja, a gubitak njegove inhibicije povezuje se s pojavom različitih malignih tumora, uključujući i BCC. Indiciran je u bolesnika s uznapredovalim BCC-om u kojih su istrošene sve druge vrste liječenja. Nuspojave ovih lijekova su mišićni spazam, alopecija, gubitak okusa, gubitak na težini te umor (17,51,87,93).

1.5. Planocelularni karcinom (SCC)

Sinonimi - *spinaliom, carcinoma spinocellulare, epitheliom.*

Prema definiciji, SCC je maligna neoplazma koja potječe iz suprabazalnih epidermalnih keratinocita. Obično počinje u epidermisu kao karcinom *in situ* i nakon različitog vremenskog razdoblja razvija se u pravi invazivni tumor (87). Najčešće nastaje iz prekursorskih lezija (aktinička keratoza), no može se pojaviti i *de novo* (17,51,87). Klinički znakovi malignosti su lokalni destruirajući rast i mogućnost metastaziranja. Kožni SCC očituje se širokim spektrom tumorskih promjena, počevši od lako izlječivih površinskih promjena do značajno infiltrirajućih, metastazirajućih tumora sa smrtnim ishodom (17,51,57).

1.5.1. Epidemiologija

SCC je drugi po učestalosti karcinom kože u bijeloj populaciji (prvi je BCC). Najčešće se pojavljuje oko 70. godine života, no može nastati i u mlađe populacije koja, u odnosu na opću populaciju, ima veći rizik za nastanak SCC-a. Dvostruko je češći u muškaraca nego u žena, vjerojatno zbog većeg kumulativnog vremena izloženosti suncu tijekom života (17).

1.5.2. Etiologija i patogeneza

SCC nastaje mutacijom stanične DNA iz normalnih keratinocita. Alteracije u izraženosti gena dovode do gubitka kontrole staničnog rasta, penetracije kroz bazalnu membranu i invazije u dublje strukture. Keratinociti postaju rezistentni na apoptozu (programiranu staničnu smrt) te na obrambeno djelovanje imunosustava (17,87,95-97). Morfološki, njegove stanice nalikuju stanicama spinoznog sloja epidermisa, a obilježava ih diferencijacija u smjeru proizvodnje keratina. U SCC je također potvrđena mutacija tumor supresor gena p 53, kao i u aktiničkoj keratozi, i na klinički nepromijenjenoj koži, ali izloženoj suncu.

1.5.3. Patohistologija

SCC *in situ* obilježava intraepidermalna proliferacija atipičnih keratinocita, pleomorfizam, hiperkromatske jezgre i brojne mitoze, uključujući i patološke mitoze. Atipični keratinociti ne invadiraju dermis. Invazivni SCC obilježava ekstenzija tračaka atipičnih keratinocita ispod bazalne membrane u dermis. Unutar tračaka mogu se uočiti područja orožnjenja (perle), a prisutan je i gust upalni infiltrat limfocita i plazma stanica (17,51,87).

Dobro diferencirane tumorske stanice imaju vidljivu keratinizaciju i međustanične mostiće, dok one slabo diferencirane gube ova obilježja. Neoplastične stanice pokazuju različite stupnjeve atipije i diferencijacije. Slabo diferencirani tumori su klinički agresivniji (17,51,87).

Stupanj diferenciranosti SCC-a određuje se prema *Brodersovoj klasifikaciji* koja uključuje diferenciranost, odnosno zrelost pločastih stanica. Temeljem te klasifikacije navedeni karcinom ima četiri stupnja diferenciranosti (17,118,119):

- gradus I (dobro diferenciran tip) **-** više od 75 % stanica su diferencirane pločaste stanice koje stvaraju roževinu;
- gradus II (srednje diferenciran tip) **-** više od 50 % stanica su diferencirane pločaste stanice koje mogu stvarati manja žarišta roževine;
- gradus III (slabo diferenciran tip) **-** više od 25 % stanica su diferencirane pločaste stanice bez stvaranja roževine;
- gradus IV (nediferenciran tip) **-** manje od 25 % stanica su diferencirane pločaste stanice.

Brodersova klasifikacija se i danas primjenjuje u prognostičkom smislu te slabo diferencirani tumori (*Broders* 3 i 4) metastaziraju i recidiviraju u većem postotku nego dobro diferencirani tumori. Uz *Brodersovu klasifikaciju*, navodi se i debljina tumora, dubina penetracije i zahvaćenost folikula dlake.

Kod bolesnika s SCC-om visokog rizika (Tablica 3), preporuča se učiniti biopsiju sentinel limfnog čvora, a kod bolesnika s regionalnom limfoadenopatijom potrebno je učiniti i citološku analizu limfnih čvorova.

U procesu praćenja bolesnika oboljelih od SCC-a koristi se UZV regionalnih limfnih čvorova, kompjuterizirana tomografija i magnetska rezonanca kao metode utvrđivanja proširenosti bolesti na udaljena mjesta poput kostiju, živaca, orbite i parotidne žlijezde.

Nacionalna sveobuhvatna mreža za rak (*National Comprehensive Cancer Network* **-** NCCN), prema smjernicama iz 2020. godine, definirala je pojam SCC-a niskog i visokog rizika (Tablica 2 i 3) (121) .

Tablica 2. Kategorije niskorizičnog planocelularnog karcinoma (modificirano prema smjernicama NCCN-a (121)).

Dobro defirencirane, primarne lezije < 20 mm koje se nalaze na trupu ili ekstremitetima (isključujući pretibijalnu lokalizaciju, ruke, noge, nokte i gležnjeve)
Dobro diferencirane, primarne lezije < 10 mm koje se nalaze na obrazima, čelu, vlasištu, vratu i pretibijalnoj regiji
Primarni tumor
Histopatološki dobro ili umjereno diferencirani tumor, debljine < 2 mm, bez perineuralne, limfne ili vaskularne invazije

Tablica 3. Kategorije visokorizičnog planocelularnog karcinoma (modificirano prema smjernicama NCCN-a (121)).

Lezije ≥ 20 mm smještene na trupu ili ekstremitetima (isključujući pretibijalnu regiju, šake, noge, nokte i gležnjeve)
Lezije ≥ 10 mm na obrazima, čelu, vlasištu, vratu i pretibijalnoj regiji
Lezije bilo koje veličine smještene u području lica (središnje lice, kapci, obrve, periorbitalno područje, temporalni dio, nos, usne, brada, mandibula, pre i retroaurikularno), genitalije, ruke i stopala
Rekurentni tumor
Histopatološki slabo diferenciran tumor, debljine ≥ 2 mm, s perineuralnom, limfatičnom ili vaskularnom invazijom

1.5.4. Klinička slika

SCC se očituje kao sitna hiperkeratotična ili verukozna tvorba koja se povećava i nakon što dostigne promjer od nekoliko milimetara ili centimetar, brzo raste i nastaje ulceracija ili nekroza. Svojim daljnjim rastom invadira u meka tkiva, hrskavicu i kost. Klinički znakovi malignosti jesu lokalni destruirajući rast i mogućnost metastaziranja (51). Može metastazirati u limfne čvorove, u udaljene organe, ali pretežno limfogeno (87).Najčešće metastazira u regionalne limfne čvorove ovisno o svojoj lokalizaciji te se

oni klinički očituju kao povećani i palpabilni. Udaljene metastaze najčešće su u pluća (87).Klinički razlikujemo dva oblika SCC-a - egzofitični i endofitični.

SCC *in situ* histološki se definira pojavom atipičnih keratinocita u epidermisu, bez invazije dermisa, dok je klinički vidljiv kao ljuskav plak blago eritematoznog kolorita ili u obliku keratotičnih papula nalik aktiničkim keratozama (17,87,95-97):

- *Morbus Bowen* (*Bowenova bolest*) pojavljuje se na svim područjima kože, ali češće na fotoeksponiranim područjima poput glave, vrata i potkoljenice u žena. Klinički izgleda kao oštro ograničeni eritematoskvamozni plak. Također može biti i pigmentiran. Klinički znakovi invazije su pojava induracije i erozije te porast u veličini. HPV 16 identificiran je u oboljelih od anogenitalne *Bowenove bolesti* te u *Bowenovoj bolesti* na prstima i periungualnoj regiji;
- *Erythroplasia Queyrat* je SCC *in situ* anogenitalne regije u muškaraca**.**
- *Bowenoides* papule - SCC *in situ*. Klinički se očituju u spolno aktivnih muškaraca i žena kao smeđe ili crvene papule ili plakovi na glansu penisa, prepuciju, vulvi i perianalnoj regiji. Opisane su i na vratu te obrazima. Ova bolest uzrokovana je infekcijom različitim tipovima HPV-a, uključujući tipove 16, 18, 31, 35, 39, 42, 48, 51 i 54, no najčešće se radi o HPV-u tipa 16 i 18;

SCC se može pojaviti i periungualno, gdje klinički nalikuje veruki ili apscesu, potom na donjoj usni, u usnoj šupljini, na vulvi, penisu ili skrotumu. U slučaju pojave na donjoj usni, aktinički helitis prekursorska je lezija, dok je pojava papula, erozija i induracija znak pojave tumora. U usnoj šupljini najčešće nastaje u muškaraca pušača te kroničnih etiličara. Najčešće se pojavljuje na jeziku, bukalnoj sluznici i nepcu. Klinički se očituje pojavom nodusa ili ulceracije u bijelom plaku (leukoplakija), s ili bez eritroplakije.

Najčešče se pojavljuje na koži genitalne regije. Može biti asimptomatska ili praćen svrbežom i krvarenjem (18,87,95-97).

Lichen sclerosus najčešće se pojavljuje kod neobrezanih muškaraca, kao i kod onih s lošim higijenskim navikama, kondilomima, fimozom. Pojava SCC-a na skrotumu klinički se očituje kao verukozna lezija koja se postupno povećava (17,51,87).

Keratoakantom obilježava nagli rast te postupna involucija tijekom nekoliko mjeseci. Češće se pojavljuje u starijih osoba na fotoeksponiranom području, u obliku nodusa sa središnjim keratotičnim kraterom. Veliki keratoakantomi mogu dosegnuti i do 15 cm u promjeru (*keratoacanthoma giganteum*), a pojavljuju se na dorzumu šake te na nosu. U *Muir-Torreovom sindromu* opisani su multipli keratoakantomi, sebacealne neoplazme i visceralni malignomi. Neki autori smatraju da se radi o vrsti SCC-a koji može metastazirati, dok neki autori smatraju da se radi o benignom tumoru koji može spontano regredirati (98-101). Navedena oprečnost u mišljenjima moguće je uvjetovana pogrešnom patohistološkom dijagnozom keratoakantoma ili uslijed pojave SCC-a i keratoakantoma u istoj leziji. Postoji i mogućnost maligne transformacije keratoakantoma u SCC, kao i mogućnost da je keratoakantom posebna inačica SCC-a (102-104).

Podtipovi SCC-a:

- verukozni **-** očituje se sporadičnom egzofitičnom tvorbom nalik na cvjetaču, nastaje na mjestima kronične iritacije te ima četiri tipa: tip I - *papillomatosis oralis florida*, tip II – anogenitalni tip, tip III - *epithelioma cuniculatum* te tip IV koji može nastati na drugim mjestima kao što su vlasište, trup i ekstremiteti (Slika 3) (17, 93);
- ulcerozni - agresivan, s uzdignutim rubovima i središnjom ulceracijom. Najčešće metastazira u regionalne limfne čvorove (93);
- *Marjolin ulkus* - tipično nastaje na mjestima kroničnih rana, poput ožiljaka od opeklina ili fistula. Kod ožiljaka od opeklina u oko 2 % slučajeva postoji mogućnost da tijekom vremena maligno alteriraju. Vrijeme latencije proporcionalno je vremenu ozljede, s prosjekom od oko 32,5 godina. Metastaze u limfne čvorove su učestale (93,105-108);
- subungalni - najčešće se javlja na bazi nokta. Klinički se prezentira kao eritem, otok, uz lokaliziranu bol nakon koje slijedi stvaranje nodusa i ulceracije (109);
- visokorizični - češće recidivira i metastazira. Predloženi su različiti klinički i histopatološki čimbenici kao pokazatelji povećanog rizika za recidiv ili metastaziranje (17).

Slika 3. Planocelularni karcinom na licu, verukozni podtip (fotografija iz privatnog albuma).

Nacionalna sveobuhvatna mreža za rak (NCCN) i *Američki zajednički odbor za rak* (AJCC) opisuju različite kriterije visokog rizika (110-113) (Tablica 4).

Tablica 4. Kriteriji visokog rizika modificirano prema smjernicama NCCN i AJCC (17,110-113).

Tumor veći od 2 cm
Dubina ≥ 2 mm ili Clark IV ili V Dubina invazije > 6mm ili izvan subkutanog masnoj sloja
Brzorastući tumor
Rekurentni tumori
Loše definirane granice
Neurološki simptomi
Tumor koji zahvaća kosti, živce i mišiće
Lokalizacija na uškama i usni
Lokalizacija na mjestu ranije radijacije ili kronične upale
Tumor koji nastaje u ožiljku
Broders stupanj 3 i 4
Tumor u imunosuprimiranih osoba
Odsutnost upalnog infiltrata u tumoru
Podtipovi: akantolitički (adenoidni), adenoskvamozni, dezmoplastični ili metaplastični (karcinosarkomatozni).
Perineuralna invazija

SCC može uzrokovati lokalnu invaziju i destrukciju okolnih dubljih struktura, dok perineuralna invazija nastaje u 2,4 - 14 % slučajeva, češće u osoba starije životne dobi s tumorom na koži glave i vrata. Klinički se očituje bolovima, parestezijom i paralizom. Lokalni recidiv pojavljuje se u 47 % bolesnika (17,51).

Rizik recidiva i metastaza ovisi o lokalizaciji tumora, veličini, debljini, lokalizaciji lezije, stupnju diferenciranosti i ostalim pridruženim bolestima od kojih bolesnik boluje (Tablica 5) (17,113-117).

Tablica 5. Rizik metastaza i recidiva planocelularnog karcinoma ovisno o kliničkim i histološkim karakteristikama (17, 113-117).

		% metastaza	% recidiva
Veličina	< 2 cm 2 - 5 cm > 5 cm	9 30 14,3	7 15 Nepoznato
Dubina	> 4 mm/ Clark IV, V > 6mm	30.4-51 15.6	17,2 Nepoznato
Lokalizacija	Usna Uho Ožiljak Anogenitalna regija Pozračena koža	3 – 20 8.8 – 11.6 26.2-37.9 15-74 20-26	2.3 – 22.2 5.3 – 18.7 Nepoznato 14-15 Nepoznato
Stupanj diferenciranosti	*Broders* 3,4 *Broders* 1,2	32,8 9,2	28,6 13,6
Pridružene bolesti	Kronična limfatička leukemija i limfom malih stanica	18-100	25-100
Rekurentni tumor		16.3-30.3	10-27.5
Perineuralna invazija		10-50	16-47.2
Histopatološki slabo diferenciran tumor		32.8-57.9	28.6

1.5.5. Dijagnostika i liječenje

Diferencijalno dijagnostički, u obzir dolazi aktinička keratoza, veruka vulgaris, BCC, seboroična keratoza, keratoakantom, amelanotični melanom, tumor *Merkelovih stanica*, *psoriasis vulgaris*, dermatomikoza, ekcematoidni numularni dermatitis te traumatski ulkus (17,51,87)**.** Dijagnoza se postavlja na temelju kliničke slike, a potvrđuje patohistološkom analizom nakon biopsije.

Liječenje SCC-a ovisi o stupnju, lokalizaciji te veličini samog tumora, kao i o dobi bolesnika. Ciljevi primarnog liječenja SCC-a su potpuno uklanjanje primarnog tumora, sprječavanje metastaza i očuvanje funkcionalnosti, te koliko je moguće, kozmetskog izgleda. Za lezije koje se nalaze u kozmetski ili funkcionalno zahtjevnim područjima, mogućnosti liječenja se raspravljaju multidisciplinarnim načinom odlučivanja u kojem sudjeluju dermatovenerolozi, kirurzi onkolozi, patolozi i radiolozi (120). Mogućnosti liječenja SCC-a niskog rizika uključuju (112) standardnu kirušku eksciziju, uključujući *Mohsovu mikroskopski kontroliranu kirurgiju*; krioterapiju, elektrodisekciju i kiretažu, fotodinamsku terapiju te radijacijsku terapiju (za pacijente kod kojih nije indicirano kirurško liječenje). U liječenju SCC-a visokog rizika, može se primijeniti *Mohsova mikroskopski kontrolirana kirurgija* ili široka kirurška ekscizija sa širokim rubovima, u kombinaciji s biopsijom sentinel limfnog čvora (17,121). U slučaju pozitivnog nalaza biopsije, indicirana je radikalna disekcija limfnih čvorova uz radioterapiju (17). Elektivna disekcija limfnih čvorova koja uključuje odstranjivanje klinički negativnih limfnih čvorova preporuča se kod SCC-a na usni (17).

Standardna kirurška ekscizija - kod lezija niskog rizika, prema smjernicama NCCN-a i *Američke akademije za dermatologiju*, preporučuje se standardna kirurška ekscizija s kliničkim rubovima od 4 do 6 mm u zdravo tkivo, na dubinu srednjeg ili dubokog potkožnog masnog tkiva za slučajeve primarnog SCC-a niskog rizika (112,121). Cjelovitost postupka mora se procijeniti histološkom procjenom rubova uzorka. Kod tumora manjih od 2 mm, gradus I, niskog rizika, preporuča se ekscizija do dermisa, do 4 mm u zdravo tkivo. Kod tumora većih od 2 cm, gradus II, III ili IV, visokog rizika, dubina ekscizije je do subkutanog masnog tkiva, s rubovima do 6 mm u zdravo tkivo (93).

Mohsova mikroskopski kontrolirana kirurgija - specijalizirana procedura koja štedi tkivo, a uključuje histološku procjenu 100 % izrezanih rubova tumora. Koristi se za liječenje tumora niskog i visokog rizika te kod tumora na mjestima u kojima je potrebno štedjeti tkivo (npr. kod lokalizacije tumora u kozmetski ili funkcionalno osjetljivim područjima gdje bi izrezivanje s rubom od 4 do 6 mm moglo dovesti do značajnog kozmetskog, anatomskog ili funkcionalnog oštećenja) (121). Indicirana je i kod onih tumora na kojima je ranije provedena radijacijska terapija, kod slabo klinički definiranih rubova, kod infiltrativnih tumora, kod tumora gdje su zahvaćene dublje strukture poput kosti, mišića, živaca, potom kod rekurentnih ili velikih tumora te kod imunosuprimiranih bolesnika (17).

Krioterapija - metoda koja uništava maligne stanice smrzavanjem i odmrzavanjem. Smrt tumorskih stanica posljedica je stvaranja intracelularnih i izvanstaničnih kristala , hipertoničnosti, poremećaja fosfolipidne membrane i vaskularnog zastoja (122). Budući da krioterapija ne dopušta histološku potvrdu rubova preparata, može se koristiti kod aktiničke keratoze i malih, dobro diferenciranih slučajeva kožnog SCC-a niskog rizika (123,124). Petogodišnja stopa izlječenja iznosi 95 % (17).

Elektrodisekcija i kiretaža - mogu se koristiti samo za SCC *in situ* koji se nalazi na niskorizičnim predjelima kože (na trupu ili ekstremitetima). Ovo je relativno brz, dobro podnošljiv zahvat koji štedi okolno zdravo tkivo. Povezan je s niskim stupnjem komplikacija, relativno je niskih troškova i obično daje povoljne estetske rezultate. Kontraindiciran je za rekurentne, velike, slabo diferencirane tumore, kao i ostale tumore visokog rizika. Naime, glavni nedostatak elektrodisekcije i kiretaže je nedostatak histološke potvrde rubova tumora, čime je njihova primjena ograničena (17,93,123).

Lokalna terapija - *Imiquimod* 5 % krema i *5-Fluorouracil* nisu indicirani u liječenju invazivnih slučajeva kožnih SCC-a, osim kao palijacijska terapija kod karcinoma koji nisu pogodni za druge, učinkovitije metode liječenja. Najčešća indikacija za njihovu primjenu je aktinička keratoza, *Bowenova bolest, Erythroplasia Querat i Bowenoidne papule* (17).

Fotodinamska terapija - temelji se na sposobnosti porfirina za proizvodnju citotoksičnosti u prisutnosti kisika nakon stimulacije svjetlom odgovarajuće valne duljine. Djelovanje se zasniva na lokalnoj ili sistemskoj aktivaciji fotosenzitivnih lijekova vidljivim svijetlom, u koju svrhu se koristi 5 aminolevulinska kiselina. Indikacija je u liječenju aktiničkih keratoza i Bowenove bolesti. Zbog visokih stopa recidiva povezanih s ovom terapijom, ne preporučuje se za liječenje invazivnog SCC-a (125).

Radijacijska terapija – učinkovita je kod starijih bolesnika, kod kojih postoji kontraindikacija za kiruško liječenje, osobito na kozmetski i funkcionalno osjetljivih područjima, kao i kod recidiva tumora nakon višestrukih operativnih zahvata.(126).

Bolesnici mogu primati ovu vrstu terapije na mjestima visokorizičnih tumora kao adjuvantnu terapiju s ciljem smanjenja vjerojatnosti lokalnog ponavljanja nakon kirurške ekscizije s jasnim rubovima ili kod bolesnika s nedovoljno reseciranim tumorima (127-130). Smjernice NCCN-a i *Američkog koledža za radiologiju* (ACR) preporučuju uporabu adjuvantne radioterapije za tumore koji pokazuju ekstenzivnu perineuralnu invaziju (112). Svakako treba napomenuti da bolesnici liječeni radijacijskom terapijom imaju veći rizik od razvoja novog tumora i to najčešće SCC-a.

Sistemska terapija - primjenjuje se kao adjuvantna terapija u liječenju velikih tumora, rekurentnih tumora ili metastaza. U tu svrhu koristi se *cisplatina* s ili bez 5-*fluorouracila* (5-FU), kapecitabin, metotreksat, cetuksimab, cemiplimab, bleomicin i doxorubicin. Cetuksimab kimerno monoklonsko IgG protutijelo, inhibitor receptora epidermalnog

čimbenika rasta, koristi se u liječenju bolesnika s lokalno uznapredovalim SCC-om glave i vrata, u kombinaciji sa zračenjem. Kod bolesnika s rekurentnim i /ili metastatskim SCC-om glave i vrata, u kombinaciji s kemoterapijom na bazi platine, cetuksimab slijedi kao terapija održavanja do progresije bolesti (17,93).

Redukcija imunosupresije - kod liječenja bolesnika koji su na imunosupresivnoj terapiji radi transplantacije organa može se primijeniti kontrolirana redukcija imunosupresije kao adjuvantna terapija u liječenju agresivnih slučajeva SCC-a (17).

1.6. Matriks metaloproteinaza

Matriks metaloproteinaze (MMP) su degradirajući proteini koje proizvode različite stanice u odgovoru na upalu i tumorsku progresiju. Također su poznate kao matriksini te endopeptidaze ovisne o cinku (131), a drugi članovi te obitelji su adamalizini, seralizini i astacini. Pripadaju većoj obitelji proteaza poznatih kao *metzincin superobitelj* (132). Imaju važnu ulogu u svim aspektima tumorske progresije, pojačavajući tumorom induciranu angiogenezu i uništavajući okolnu tkivnu građu i bazalnu membranu, na taj način omogućujući invaziju tumora i metastaziranje. Učinkovito rušenje izvanstaničnog matriksa (ECM) oko invazivnog karcinoma uključuje interakciju između tumorske stanice, stromalne stanice i upalnih stanica, koji izražavaju različite skupine MMP-a. Upravo je degradacija izvanstaničnog matriksa ključna za rast, invaziju, metastaziranje i angiogenezu malignog tumora (133-136).

Osim klasične uloge MMP-a u degradaciji ECM-a, MMP također može neizravno utjecati na tumorski mikrookoliš kroz oslobađanje čimbenika rasta ili angiogenih čimbenika, kroz generiranje fragmenata matriksa koji inhibiraju proliferaciju stanica tumora, migraciju i angiogenezu. To čini doprinos MMP-a u tumorogenezi mnogo

složenijim no što se u početku mislilo. Trenutno, nekoliko je kliničkih istraživanja usmjereno na ispitivanje inhibitora MMP-a kao potencijalnih antineoplastičnih agensa (133-136).

MMP su prvi opisali Jerome Gross i Charles Lapiere 1962 godine (137). Oni su uočili enzimsku aktivnost (degradacija kolagena trostrukog heliksa) tijekom metamorfoze repa sjevernoameričkog punoglavca vrste *Rana catesbiana* (137). Stoga je enzim nazvan *intersticijska kolagenaza* (MMP-1). Godine 1968. pročišćen je za ljudsku kožu i sintetiziran kao zimogen (138).

MMP-e imaju zajedničku domensku strukturu. Tri uobičajene domene su pro-peptid, katalitička domena i hemopeksin-slična C-terminalna domena koja je povezana s katalitičkom domenom pomoću fleksibilne zglobne regije (132). Najčešće korištena klasifikacija je funkcionalna klasifikacija (Slika 4). Temelji se na povijesnoj procjeni specifičnosti supstrata MMP-a i dijelom na staničnoj lokalizaciji MMP-a. Te skupine su kolagenaze, želatinaze, stromelizini i membranski MMP (9). MMP-e 4, 5 i 22 nisu uključene u klasifikaciju jer su istovremeno otkrivene od više različitih istraživača (139).

KOLAGENAZE
MMP1
MMP8
MMP13

ŽELATINAZE
MMP2
MMP9

STROMELIZINI
MMP3
MMP10
MMP11

MEMBRANSKI TIP MMP
MMP14
MMP15
MMP16
MMP17
MMP24
MMP25

MATRILIZIN
MMP7
MMP26

ENAMELIZIN
MMP20

OSTALI
MMP19
MMP21
MMP23A
MMP23B
MMP27
MMP28

METALOELASTAZE
MMP12

INHIBITORI
TIMP1
TIMP2
TIMP3
TIMP4

POTENCIJALNI INDUKTORI TRANSKRIPCIJE
BSG
TCF20
TNF

Slika 4. Funkcionalna klasifikacija matriks metaloproteinaza (preuzeto od: Kdahlquist, Martijn van Iersel (207)).

Kolagenaze su sposobne degradirati trostruki spiralni fibrilarni kolagen u prepoznatljive fragmente 3/4 i 1/4. Ovi kolageni su glavne komponente kosti, hrskavice i dentina, a MMP-e su jedini poznati enzimi sisavaca koji ih mogu razgraditi. Kolagenaze su br. 1, br. 8, br. 13 i br. 18. Osim toga, pokazalo se da br. 14 cijepa fibrilarni kolagen, a postoje dokazi i da je br. 2 sposoban za kolagenolizu. Glavni supstrati želatinaza su kolagen tipa IV i želatin, a ti se enzimi odlikuju prisutnošću dodatne domene umetnute u katalitičku domenu. Želatinaze su br. 2 i br. 9.

Stromelizini imaju široku sposobnost cijepanja proteina ekstracelularnog matriksa, ali ne mogu cijepati trostruki spiralni fibrilarni kolagen. Tri člana ove skupine su br. 3, br.

10 i br.11. Međutim, postaje sve jasnije da su ove podjele pomalo umjetne, jer postoji više MMP-za koje se ne uklapaju ni u jednu od tradicionalnih skupina (139).

MMP igraju važnu ulogu u remodeliranju tkiva povezanog s različitim fiziološkim ili patološkim procesima. Od fizioloških procesa, sudjeluju u razvoju zametka, implantacije blastociste, morfogeneze, ovulacije, ciklusa folikula dlake, remodeliranja kostiju, razvoja perifernog živčanog sustava, cijeljenja rana, angiogeneze i apoptoze (140). Od patoloških stanja, mogu sudjelovati u procesima destrukcije tkiva, fibrozi i slabljenju matriksa (kardiovaskularne bolesti, neurološke bolesti, nefritis, artritis, ulceracije kože, želučani ulkus, fibroza jetre, emfizem) (141). Smatra se da su MMP-2 i MMP-9 važni u metastazama, a MMP-1 u reumatoidnom artritisu i osteoartritisu (142). Najnoviji podatci ukazuju na aktivnu ulogu MMP-a u patogenezi aneurizme aorte (142). Višak MMP-a degradira strukturne proteine stijenke aorte. Disregulacija ravnoteže između MMP-a i inhibitora tkiva metaloproteinaza (TIMP) također je karakteristika akutnih i kroničnih kardiovaskularnih bolesti (142).

Sve MMP sintetizirane su u latentnom obliku (*Zymogen*). Izlučuju se kao proenzimi i zahtijevaju ekstracelularnu aktivaciju. Isto tako, mogu se *in vitro* aktivirati mnogim mehanizmima, uključujući organske tvari i druge agense (139).

1.6.1. Inhibitori matriks metaloproteinaza

MMP inhibiraju specifični TIMP-ovi koji obuhvaćaju obitelj od četiri inhibitora proteaze: TIMP-1, TIMP-2, TIMP-3 i TIMP-4 (143). Inhibicija aktivnosti MMP-a u izvanstaničnom prostoru opsežno je proučena kao pristup inhibiciji rasta i invaziji neoplastičnih stanica. Trenutno, nekoliko MMP inhibitora (MMPI) su u kliničkim ispitivanjima i očekuje se da će predstavljati novi pristup liječenju karcinoma, uz tradicionalne citotoksične lijekove (143). MMPI-evi koji su trenutno u kliničkim ispitivanjima sintetski su peptidi ili

nepeptidne molekule, kemijski modificirani tetraciklini, bisfosfonati ili prirodni MMP inhibitori (143). MMPI mogu inhibirati rast tumora tako što pojačavaju razvoj fibrozne kapsule oko tumora i na taj način sprječavaju invaziju tumora, inhibirajući angiogenezu uzrokovanu tumorom ili inducirajući apoptozu u tumorskim stanicama. Glavna nuspojava ovih lijekova je muskuloskeletna bol, posebno u tetivama i zglobovima (144).

1.6.2. Matriks metaloproteinaza-1

Matriks metaloproteinaza-1 (MMP-1) je enzim koji kod ljudi kodira gen MMP-1 (15,16). Također je poznata kao intersticijska kolagenaza i fibroblastna kolagenaza. Gen je dio skupine gena MMP-a koji se lokaliziraju na kromosomu 11q22.3. MMP-1 je prva kolagenaza kralježnjaka koja je pročišćena do homogenosti kao protein i klonirana kao cDNA (145,146).

MMP-1 ima arhetipsku strukturu koja se sastoji od pred-domene, pro-domene, katalitičke domene, povezne regije i domene slične hemopeksinu (147). Primarnu strukturu MMP-1 prvi su objavili Goldberg i sur. (148). Trenutno su u uporabi dvije glavne nomenklature za primarnu strukturu, izvorna - iz koje prva aminokiselina počinje sa signalnim peptidom te druga - kada prva aminokiselina počinje brojati od pro-domena (nomenklatura proenzima).

MMP su uključene u razgradnju izvanstaničnog matriksa u normalnim fiziološkim procesima kao što su embrionalni razvoj, reprodukcija i remodeliranje tkiva, kao i u procesima bolesti kao što su artritis i metastaze. Naime, MMP-1 razgrađuje intersticijske kolagene, tipove I, II i III (139,143).

1.6.3. Matriks metaloproteinaza-1 u bazocelularnom karcinomu

Dva važna koraka u razvoju tumora su degradacija bazalne membrane i invazija okolnog tkiva tumorskim stanicama. Invazija tumorskih stanica je složen, višestupanjski proces koji je reguliran složenim interakcijama između različitih biomarkera, posebno MMP-a, staničnih adhezijskih molekula (kao što su β-katenin) i kompleksa kemokinskih receptora-liganda (SDF-1/CXCR4) (149,150).

MMP-1 je primarni kolagenolitički enzim u BCC-u i izražen je u različitim intenzitetima u epitelnim tumorskim stanicama i okolnim stromalnim stanicama, uključujući fibroblaste, upalne stanice i vaskularne endotelne stanice (151). Izraženost MMP-1 značajno je pojačana na invazivnom dijelu BCC-a, što upućuje na njezinu ulogu u početnim stadijima proliferacije tumora (152).

1.6.4. Matriks metaloproteinaza-1 u planocelularnom karcinomu

MMP-1 mRNA detektirana je u tumorskim stanicama i/ili stromalnim stanicama u svim slučajevima SCC-a, a njezina izraženost može biti rani pokazatelj u razvoju SCC-a (153). Daljnja klinička istraživanja pokazala su da je MMP-1 značajan marker povezan s invazivnošću SCC-a te lošim kliničkim ishodom (154).

1.7. Ciklooksigenaza-2

Ciklooksigenaza (COX) je ključni enzim koji posreduje u proizvodnji prostaglandina iz arahidonske kiseline. Dosad su identificirane dvije COX izoforme (ciklooksigenaza-1 (COX-1) i ciklooksigenaza-2 (COX-2)). COX-1 eksprimira se konstitutivno, dok COX-2 induciraju čimbenici rasta, mitogeni, promotori tumora i citokini (180). Nedavno je identificirana i treća COX izoforma ciklooksigenaza-3 (COX-3) koja je kodirana genom PTGS1 (COX1), ali nije funkcionalna kod ljudi (155).

Dokazano je da COX-2 ima važnu ulogu u razvoju različitih tipova tumora. Posljednje su studije objavile povezanost COX-2 s promocijom invazije (156,157), supresijom apoptoze (158) i tumorskom angiogenezom (159,160). Utvrđena je povezanost izraženosti COX-2 u različitim tumorima, kao što su karcinom jajnika (161), dojke (162), želuca (163), bubrega (164) te SCC-a kože glave i vrata (165). Sve prethodno navedene studije ukazuju na to da stanična regulacija COX-2 može biti kritični događaj u karcinogenezi (166).

1.7.1. UV zračenje i COX-2

Zračenje UVB zrakama (valnih duljina 290 - 320 nm) glavni je etiološki čimbenik u patogenezi NMSC-a, uključujući SCC i BCC (167). Izraženost COX-2 izazvana UV zračenjem povećava lučenje prostaglandina E2 (PGE2), jednog od glavnih proizvoda ciklooksigenaze koji je uključen u razvoj NMSC-a. PGE2 se veže na četiri G-protein-vezane receptore, EP1-EP4, na površini stanica, uključujući keratinocite (168). Svaki receptor aktivira različite signalne putove, iako između njih postoji opsežna unakrsna veza. Receptori EP1, EP2 i EP4 bili su povezani s UV-induciranom karcinogenezom kože na životinjskim modelima. S obzirom na to kako PGE2 povećava proliferaciju stanica tumora, inhibira apoptozu, stimulira upalni odgovor, potiče imunosupresiju i olakšava invaziju tumora, predstavlja važnan čimbenik u razvoju kožnih tumora induciranih UV zračenjem (Slika 5) (169).

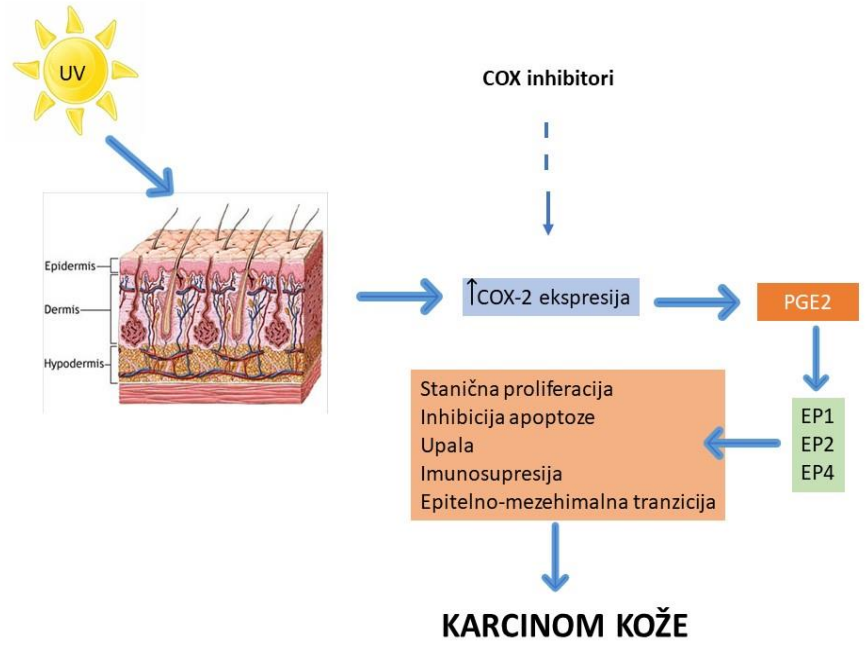

Slika 5. UV i ciklooksigenaza. COX, ciklooksigenaza; PGE2, prostaglandin E2 (modificirano prema Elmets CA i sur. (169)).

1.7.2. Inhibitori ciklooksigenaze

Glavni inhibitori ciklooksigenaze su nesteroidni protuupalni lijekovi (NSAID) koji imaju široku primjenu u kliničkoj praksi za liječenje reumatoidnog artritisa i osteoartritisa (169). Djeluju inhibiranjem djelovanja enzima COX-1 i COX-2 i tako narušavaju proizvodnju PGE2 (169). Lijekovi koji neselektivno inhibiraju i COX-1 i COX-2 su *sulindak*, *naproksen* i *indometacin* (170), dok *celecoksib* ima veći učinak na COX-2 nego na COX-1 te se smatra inhibitorom COX-2 (171). Budući da su inhibitori COX-2 korišteni za liječenje različitih karcinoma, možemo reći da COX-2 sudjeluje u nastanku različitih oblika karcinoma kože (172-175).

2. HIPOTEZA

Imunohistokemijska izraženost proteina MMP-1 i COX-2 bit će povećana u slabije diferenciranim slučajevima SCC-a i infiltrativnom podtipu BCC-a.

3. CILJEVI RADA

Opći cilj istraživanja je utvrditi:

1. Razliku imunohistokemijske izraženosti MMP-1 i COX-2 u SCC-u i BCC-u kože.

Specifični cilj istraživanja je utvrditi:

1. Razliku imunohistokemijske izraženosti MMP-1 i COX-2 u SCC-u kože ovisno o njegovom stupnju diferenciranosti;
2. Razliku imunohistokemijske izraženosti MMP-1 i COX-2 u BCC-u među podtipovima;
3. Razliku imunohistokemijske izraženosti MMP-1 i COX-2 s obzirom na dob, spol i lokalizaciju kožne promjene;
4. Vrijednost MMP-1 i COX-2 kao prognostičkih čimbenika u tumorima kože, s obzirom na stupanj diferenciranosti SCC-a i histološki podtip BCC-a.

4. METODE I MATERIJALI

U ovom radu provedena je retrospektivna analiza materijala 148 bolesnika operiranih zbog primarnog tumora kože (SCC i BCC) u Klinici za tumore KBC-a *Sestre milosrdnice* tijekom 2007. i 2008. godine.

U skupini bolesnika sa SCC-om ukupno je bilo 89 bolesnika. Podijeljeni su u skupine s obzirom na stupanj diferenciranosti tumora (gradus I, II, III, IV) (17,118,119). Prva skupina (gradus I) sastojala se od 30 bolesnika, druga skupina (gradus II) od 31 bolesnika, a treća skupina (gradus III) od 27 bolesnika. Gradus IV sastojao se od 1 bolesnika. Također, obrađeno je ukupno 59 bolesnika s BCC-om kože. Podtipove BCC-a podijelili smo u 2 podgrupe prema infiltrativnosti (208,209). Superficijalni, nodularni i fibroepiteliom podtip grupirani su kao neinfiltrativni (ukupno 17 bolesnika), a mikronodularni, invazivni, morfeiformni, sklerozirajući i bazoskvamozni podtip kao infiltrativni (ukupno 42 bolesnika). U kontrolnoj skupini bilo je 30 uzoraka peritumorske kože (15 uzoraka od bolesnika sa bazocelularnim karcinomom i 15 uzoraka sa planocelularnim karcinomom).

Materijal je obrađen standardnom patohistološkom metodom, što uključuje fiksaciju materijala u 10 %-tnom puferiranom formalinu, uklapanje tkiva u parafin, rezanje u rezove debljine 5 μm i bojanje hemalaun-eozinom. U preparatima u kojima je bila potvrđena patohistološka dijagnoza BCC-a i SCC-a određeni su podtipovi BCC-a te stupanj diferenciranosti SCC-a.

Od svakog tumora učinjena su po dva dodatna reza za imunohistokemijsku obradu na COX-2 uporabom mišjeg monoklonskog protutijela (Santa Cruz; sc-58344; 1:100) te na MMP-1 uporabom mišjeg monoklonskog protutijela (Santa Cruz; sc-21731 (3B6);

1:200). Postupak imunohistokemijske obrade proveden je aparatom za imunohistokemijsko bojenje (DAKO *autostainer*, *Universal staining system*) prema preporuci proizvođača.

Rezultati imunohistokemijske analize prikazani su semikvantitativno, uzimajući u obzir intenzitet obojenja prema postotku obojenih stanica, što znači:

0 - negativna reakcija;

1 - slabo pozitivna reakcija (< 10 % tumorskih stanica);

2 - srednje jaka pozitivna reakcija (10 - 50 % tumorskih stanica) (Slike 6 i 7);

3 - jaka pozitivna reakcija (> 50 % tumorskih stanica) (Slike 8 i 9).

U statističkoj analizi, imunohistokemijska izraženost 0 i 1 smatrat će se negativnim rezultatom, a 2 i 3 pozitivnim rezultatom.

Imunohistokemijska izraženost MMP-1 i COX-2 analizirana je i statistički obrađena za svaku skupinu tumora zasebno, za SCC prema *Brodersovoj klasifikaciji*, a za BCC prema histološkom podtipu. Na taj se način utvrđuje postoji li povezanost analiziranih protutijela i unutar podskupina karcinoma ili samo na razini histološkog tipa tumora.

Imunohistokemijska reakcija za oba promatrana proteina (MMP-1 i COX-2) očitovala se pozitivitetom u citoplazmi tumorskih stanica različitog intenziteta, od srednje jake pozitivne reakcije na MMP-1 (slika 6 i 7) do jake pozitivne reakcije na COX-2 (slika 8 i 9).

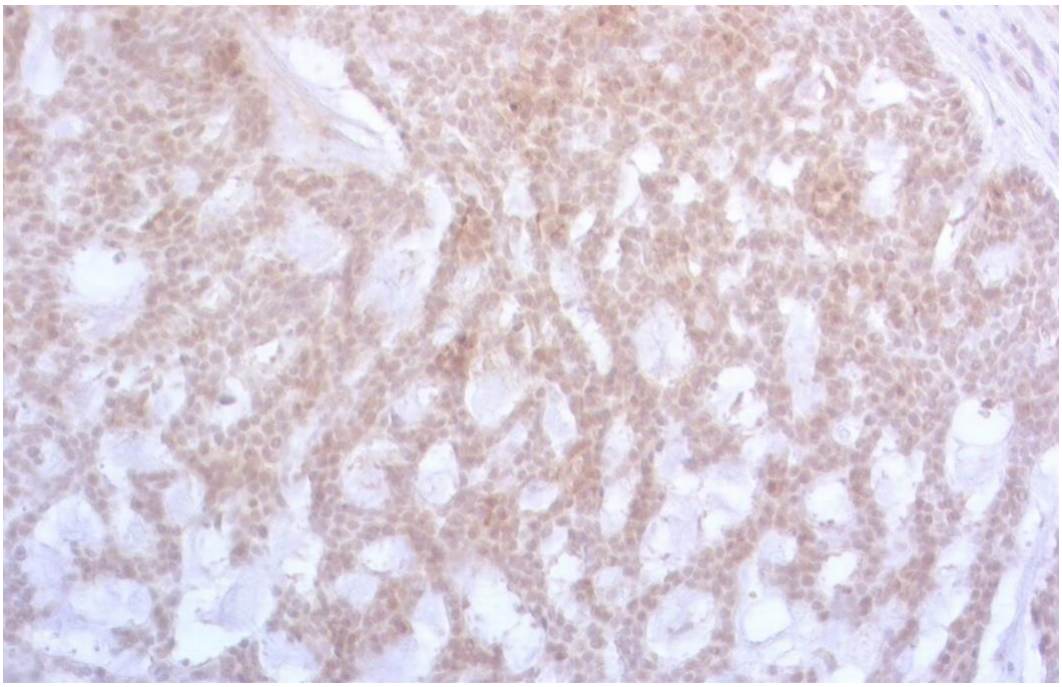

Slika 6. Srednje jaka pozitivna reakcija na MMP-1 u citoplazmi stanica adenoidnog bazocelularnog karcinoma (IMH 20x).

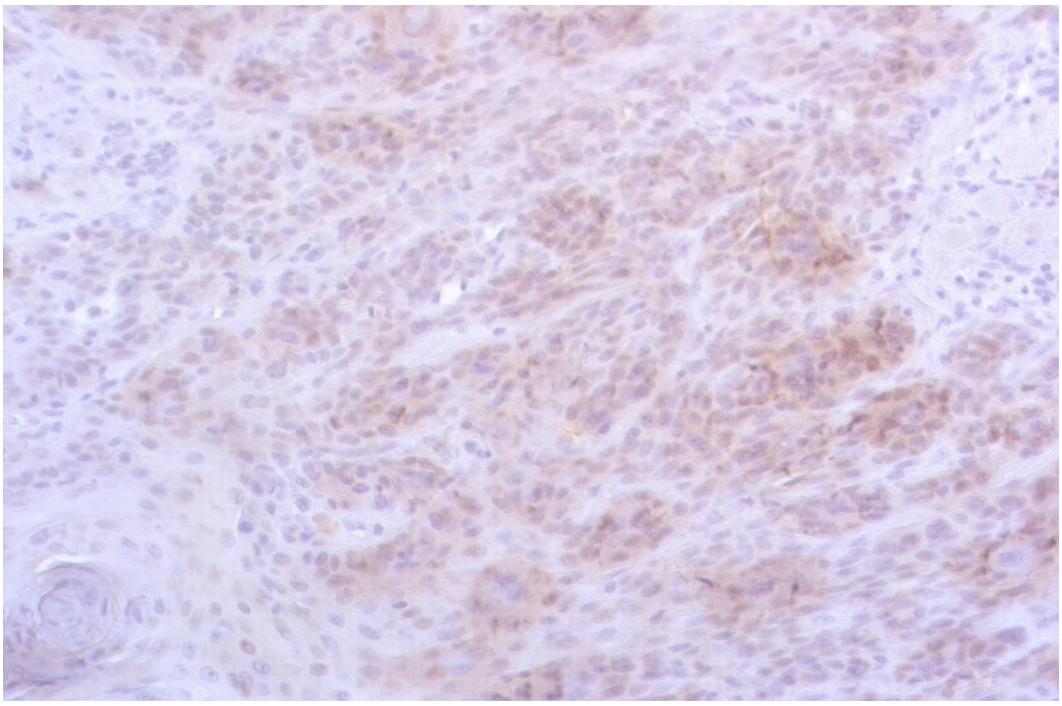

Slika 7. Srednje jaka pozitivna reakcija na MMP-1 u citoplazmi stanica planocelularnog karcinoma (IMH20x).

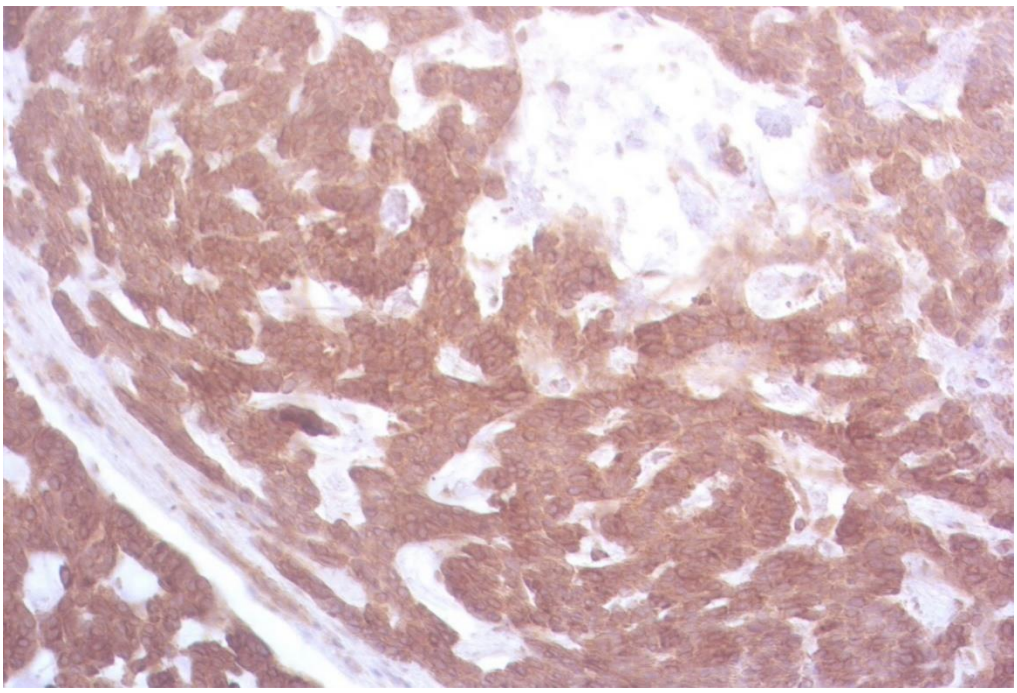

Slika 8. Jaka pozitivna reakcija na COX-2 u citoplazmi stanica bazocelularnog karcinoma (IMH 40x).

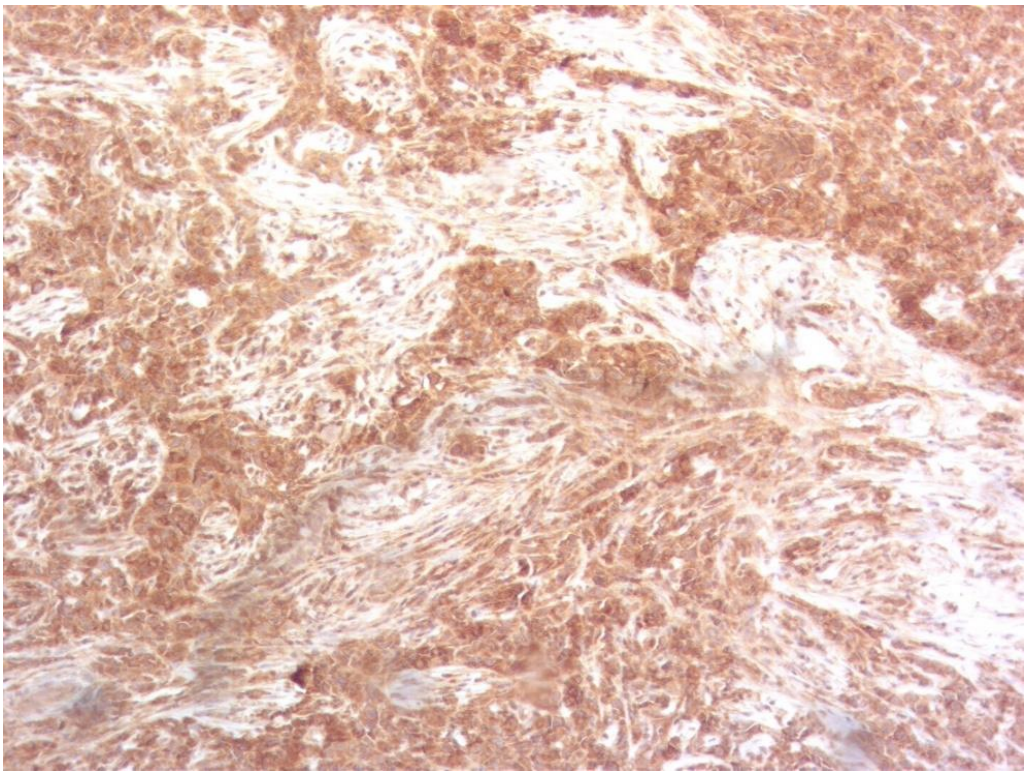

Slika 9. Jaka pozitivna reakcija na COX-2 u citoplazmi stanica planocelularnog karcinoma (IMH 20x).

4.1. Statistička analiza

Statistička obrada podataka napravljena je u programu *Statistica*, inačica 12 (*StatSoft Inc*., Tulsa, OK, SAD) te *MedCalc*, inačica 17.8 (*MedCalc Software bvba*, Ostende, Belgija). Kategorijske varijable prikazane su kao učestalost i postotak, a kontinuirane varijable, ovisno o raspodjeli, kao aritmetička sredina i standardna devijacija (SD) ili kao medijan i interkvartilni raspon (IQR). Normalnost distribucije kontinuiranih varijabli ocijenjena je *Kolmogorov-Smirnovim testom*. Usporedba kategorijskih varijabli među skupinama provedena je $\chi 2$ testom, a kontinuiranih varijabli, ovisno o raspodjeli, *Studentovim t-testom* ili *Mann-Whitney U testom*).

Provjera glavne hipoteze o većoj izraženosti MMP-1 i COX-2 kod slabo diferenciranih slučajeva SCC-a te kod infiltrativnih podtipova BCC-a napravljena je univarijatnom logističkom regresijom. Multivarijatnom logističkom regresijom analizirane su neovisne povezanosti spola, dobi i lokalizacije kožne promjene s izraženošću MMP-1 i COX-2 prema tipu karcinoma te za SCC prema diferenciranosti, a za BCC prema infiltrativnosti. Rezultati logističke regresijske analize prikazani su kao omjeri izgleda (OR) uz 95 %-tne intervale pouzdanosti (CI) te kao površina ispod krivulje (AUC) uz 95 % CI. Analiza krivulje osjetljivosti dijagnostičkog testa (ROC) korištena je za analizu statistički značajne povezanosti imunohistokemijske izraženosti MMP-1 s tipom karcinoma te podtipovima BCC-a prema infiltrativnosti. Rezultati su prikazani kao grafikon ROC krivulje te kao osjetljivost i specifičnost za automatski određen razlikovni kriterij. Svi su testovi izračunati kao dvosmjerni, uz razinu statističke značajnosti koja je određena na 5 % ($p < 0.05$).

5. REZULTATI

5.1. Značajke tumora odabranih za imunohistokemijsku obradu

U studiju je uključeno ukupno uzoraka materijala 148 bolesnika operiranih zbog primarnog tumora kože (SCC i BCC) u Klinici za tumore KBC-a *Sestre Milosrdnice* tijekom 2007. i 2008. godine.

U navedenim materijalima ocijenjena je imunohistokemijska izraženost MMP-1 i COX-2 u preparatima tumora te peritumorske kože kao kontrolne skupine. Analizirani uzorci peritumorske kože u istoj skupini bolesnika neće biti dodatno analizirani jer je imunohistokemijska izraženost MMP-1 i COX-2 u svim navedenim uzorcima bila negativna za oba ispitivana markera.

5.2. Osnovne karakteristike bolesnika i lokalizacija karcinoma kože prema dijagnozi

Analizirani uzorci potječu od 68 (46,0 %) muškaraca te 80 žena (54,0 %) prosječne dobi od 73,0 godine (SD, 11,3) te predstavljaju uzorke 89 slučajeva SCC-a i 59 BCC-a (Tablica 6). Nije utvrđena statistički značajna razlika raspodjele prema spolu između tipova tumora ($p = 0,478$), ali su bolesnici operirani zbog SCC-a bili statistički značajno stariji (76,8 prema 67,3 godine, $p < 0.001$, Tablica 6, Slika 10 i 11). Također je utvrđena statistički značajna razlika prema tipu karcinoma vezano uz lokalizaciju tumora ($p = 0,042$). Oba operirana tumora imaju najčešću lokalizaciju u području glave (75,7 %), dok je BCC učestalije (25,4 %) lokaliziran u području trupa u odnosu na SCC (10,1 %) (Tablica 6, Slika 10). Najučestalija lokalizacija SCC-a bila je u području obraza (31,4 %), a slijede lokalizacije u području nosa (15,7 %) te vlasišta (13,4 %), dok je

najučestalija lokalizacija BCC-a bila područje nosa (20,3 %), obraza (16,9 %) te čela, skalpa, leđa i prsišta (sve lokalizacije 10,2 %) (Tablica 6).

Tablica 6. Osnovne karakteristike bolesnika te lokalizacija karcinoma kože prema dijagnozi (planocelularni i bazocelularni karcinom kože) (N = 148).

		Svi	SCC (n=89)	BCC (n=59)	Statistika	p-vrijednost
Spol (%)	Muškarci	68 (46.0)	43 (48.3)	25 (42.4)	χ2=0.504	0.478
	Žene	80 (54.0)	46 (51.7)	34 (57.6)		
Dob, god. AS (SD)		73.0 (11.3)	76.8 (10.1)	67.3 (10.6)	t=5.504	< 0.001
Lokalizacija tumora	Glava	112 (75.7)	73 (82.0)	39 (66.1)	χ2=6.334	0.042
	Trup	24 (16.2)	9 (10.1)	15 (25.4)		
	Ekstremiteti	12 (8.1)	7 (7.9)	5 (8.5)		
Lokalizacija - detaljno*	Nos	26 (17.6)	14 (15.7)	12 (20.3)		
	Uho	9 (6.1)	6 (6.7)	3 (5.1)		
	Čelo	12 (8.1)	6 (6.7)	6 (10.2)		
	Obraz	38 (25.7)	28 (31.4)	10 (16.9)		
	Vlasište	18 (12.2)	12 (13.4)	6 (10.2)		
	Brada	1 (0.7)	1 (1.1)	0		
	Gornja usna	1 (0.7)	1 (1.1)	0		
	Vrat	8 (5.4)	6 (6.7)	2 (3.4)		
	Leđa	14 (9.5)	8 (9.0)	6 (10.2)		
	Prsište	9 (6.1)	3 (3.3)	6 (10.2)		
	Trbuh	2 (1.4)	0	2 (3.4)		
	Ruka	8 (5.4)	5 (5.6)	3 (5.1)		
	Noga	5 (3.4)	2 (2.2)	3 (5.1)		

AS - aritmetička sredina, SD - standardna devijacija.

* Ukupni postotak veći je od 100 % jer su neki bolesnici imali dvije lokalizacije neoplazme.

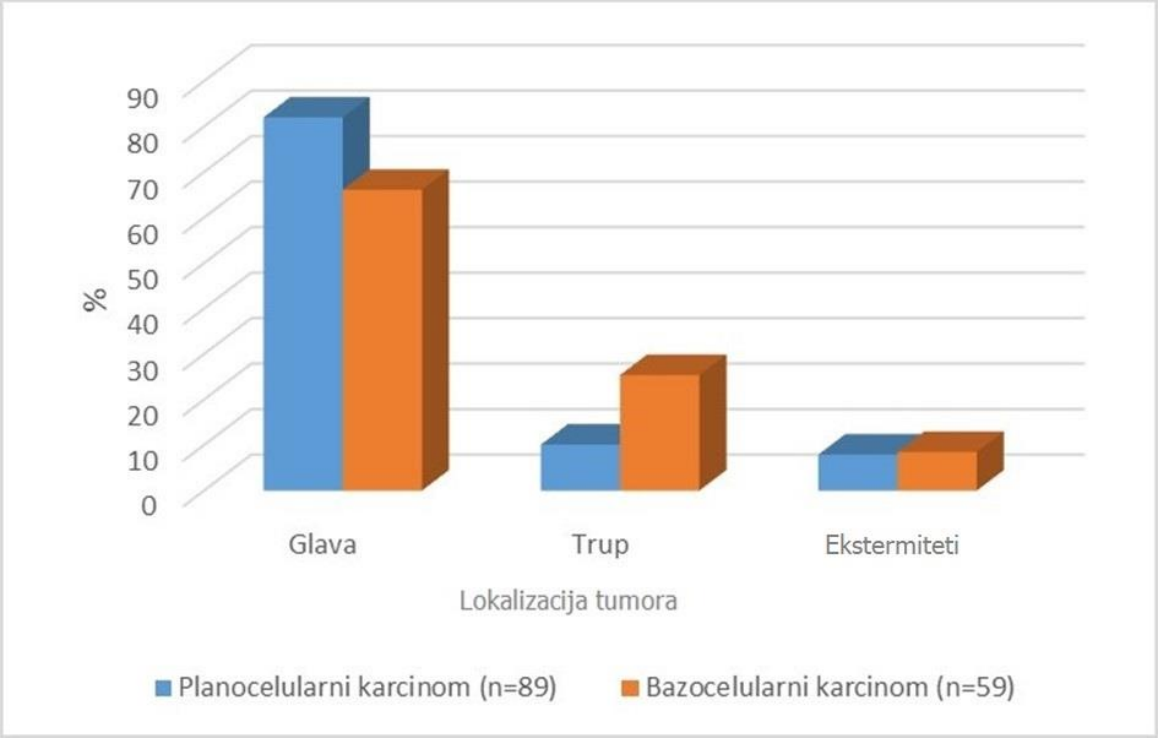

Slika 10. Lokalizacija karcinoma kože prema dijagnozi (planocelularni i bazocelularni karcinom kože).

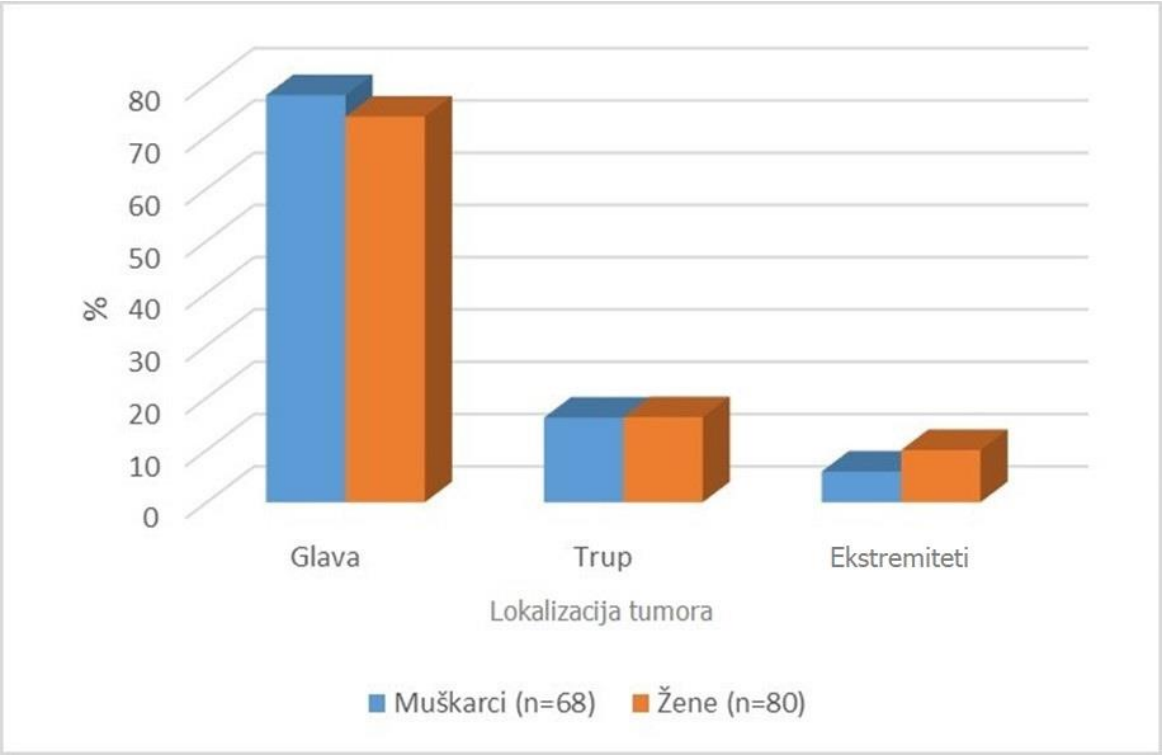

Slika 11. Lokalizacija karcinoma kože prema spolu.

5.3. Imunohistokemijska izraženost MMP-1 i COX-2 prema tipu tumora

U Tablici 7 i na Slici 12 prikazana je imunohistokemijska izraženost MMP-1 i COX-2 prema tipu tumora. Utvrđeno je kako postoji statistički značajno veća razina imunohistokemijske izraženosti i MMP-1 i COX-2 markera u BCC-u ($p < 0.001$ za oba markera, Tablica 7). Negativna reakcija za MMP-1 marker bila je značajno učestalija u SCC-u (67,4 % uzoraka) u odnosu na BCC (39,0 % uzoraka), dok je učestalost jake pozitivne reakcije bila značajno veća u BCC-u (33,9 % prema 13,5 % uzoraka, $p = 0.002$, Tablica 7).

Tablica 7. Imunohistokemijska izraženost MMP-1 i COX-2 u planocelularnom karcinomu (n=89) i bazocelularnom karcinomu kože (n=59).

Imunohistokemijska Izraženost*		SCC (n=89)	BCC (n=59)	Statistika	p-vrijednost
MMP-1		0 (0-20)	30 (0-100)	Z=3.612	<0.001
	0	60 (67.4)	23 (39.0)		
	1	2 (2.3)	0	χ2=15.064	0.002
	2	15 (16.9)	16 (27.1)		
	3	12 (13.5)	20 (33.9)		
COX-2		50 (0-100)	100 (20-100)	Z=3.369	<0.001
	0	23 (26.1)	13 (22.0)		
	1	4 (4.6)	0	χ2=14.430	0.002
	2	18 (20.5)	2 (3.4)		
	3	43 (48.9)	44 (74.6)		

*Imunohistokemijska izraženost prikazana je kao medijan, interkvartilni raspon te kao semikvantitativne kategorije: 0 - negativna reakcija, 1 - slabo pozitivna reakcija (< 10 % tumorskih stanica), 2 - srednje jaka pozitivna reakcija (10 - 50 % tumorskih stanica), 3 - jaka pozitivna reakcija (> 50 % tumorskih stanica).

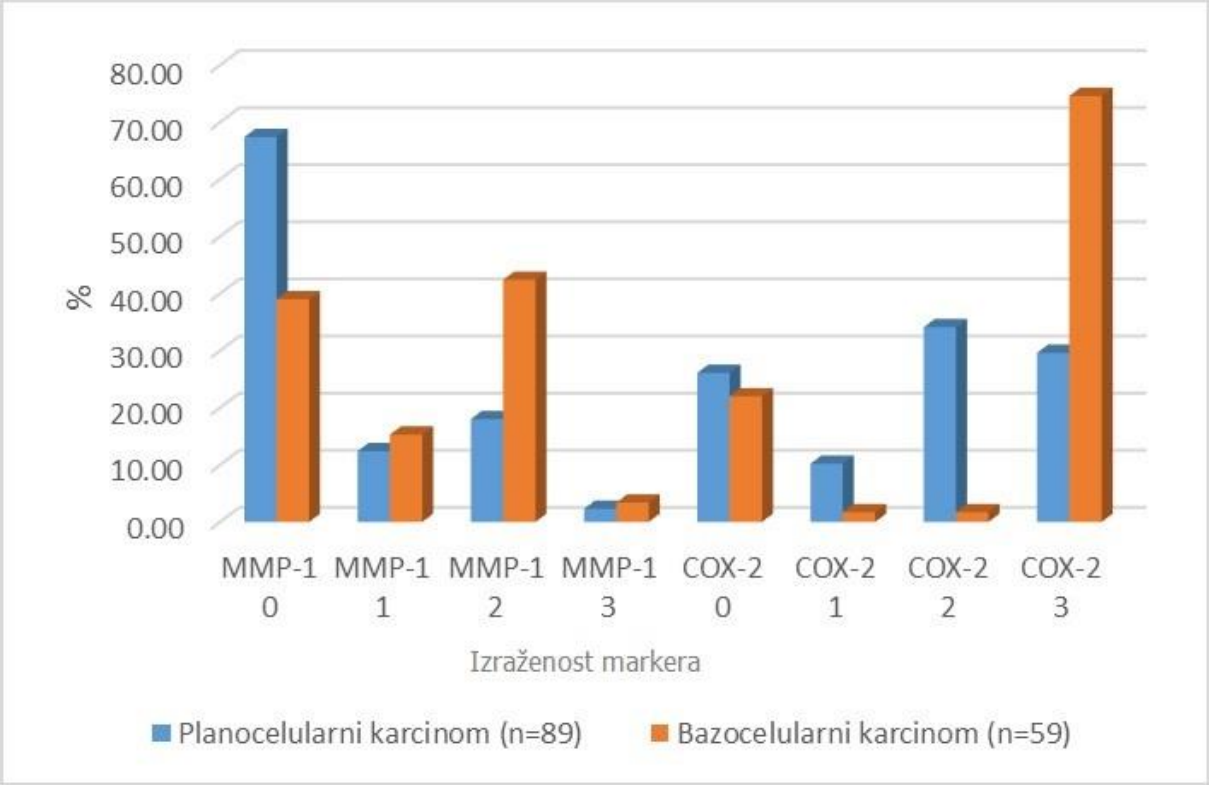

Slika 12. Izraženost MMP-1 i COX-2 u planocelularnom i bazocelularnom karcinomu kože.

Negativna reakcija za COX-2 marker bila je usporedive učestalosti prema tipu tumora, ali je učestalost jake pozitivne reakcije bila značajno veća u BCC-u (74,6 % prema 48,9 % uzoraka, p = 0.002, Tablica 7).

Utvrđena je statistički značajna povezanost tipa tumora (SCC prema BCC) s imunohistokemijskom izraženosti za MMP-1 (OR 0.30, 95 % CI 0.15-0.62, p = 0.001, univarijatna logistička regresija), što znači kako pozitivna izraženost MMP-1 smanjuje izglede za 70 % da se radi o SCC-u. Također je utvrđena statistički značajna povezanost tipa tumora (SCC prema BCC) s imunohistokemijskom izraženosti za COX-2 (OR 2.12, 95 % CI 1.02-4.43, p = 0.045, univarijatna logistička regresija), što znači kako pozitivna izraženost COX-2 povećava izglede za 112 % da se radi o BCC-u. Multivarijatna logistička regresija za tip tumora (SCC prema BCC) utvrdila je da je

tip tumora statistički značajno povezan s dobi bolesnika (izgledi za SCC se sa svakom godinom starosti povećavaju za 9,7 %, $p < 0.001$) te s imunohistokemijskom izraženosti za MMP-1 (izgledi za SCC su s pozitivnošću smanjeni za 66,4 %, $p = 0.013$) ($\chi2 = 37.227$, $df = 5$, $p < 0.001$ - za model, Tablica 8).

Tablica 8. Multivarijatna logistička regresijska analiza za tip tumora (planocelularni karcinom prema bazocelularnom karcinomu kože).

Varijabla	Koeficijent	SE	Wald	OR	95 % CI	p-vrijednost
COX-2 (-)	0.190	0.452	0.177	1.210	0.498-2.935	0.674
MMP-1 (+)	-1.089	0.438	6.176	0.336	0.142-0.794	**0.013**
Lokalizacija tumora	0.134	0.752	0.032	1.144	0.262-4.991	0.858
Spol (muški)	0.496	0.393	1.596	1.643	0.761-3.548	0.206
Dob (god.)	0.093	0.021	18.794	1.097	1.052-1.144	**< 0.001**

$\chi2 = 37.227$, $df = 5$, $p < 0.001$ - za model. SE - standardna pogreška, OR - omjer šansi, CI - interval pouzdanosti.

Provedena analiza ROC krivulje (Slika 13) utvrdila je graničnu vrijednost imunohistokemijske izraženosti za MMP-1 za razlikovanje tipa tumora od ≤ 20 % (AUC 0.676, 95 % CI 0.594-0.751, $z = 4.182$, $p < 0.001$) uz osjetljivost od 80,7 % i specifičnost od 52,54 %.

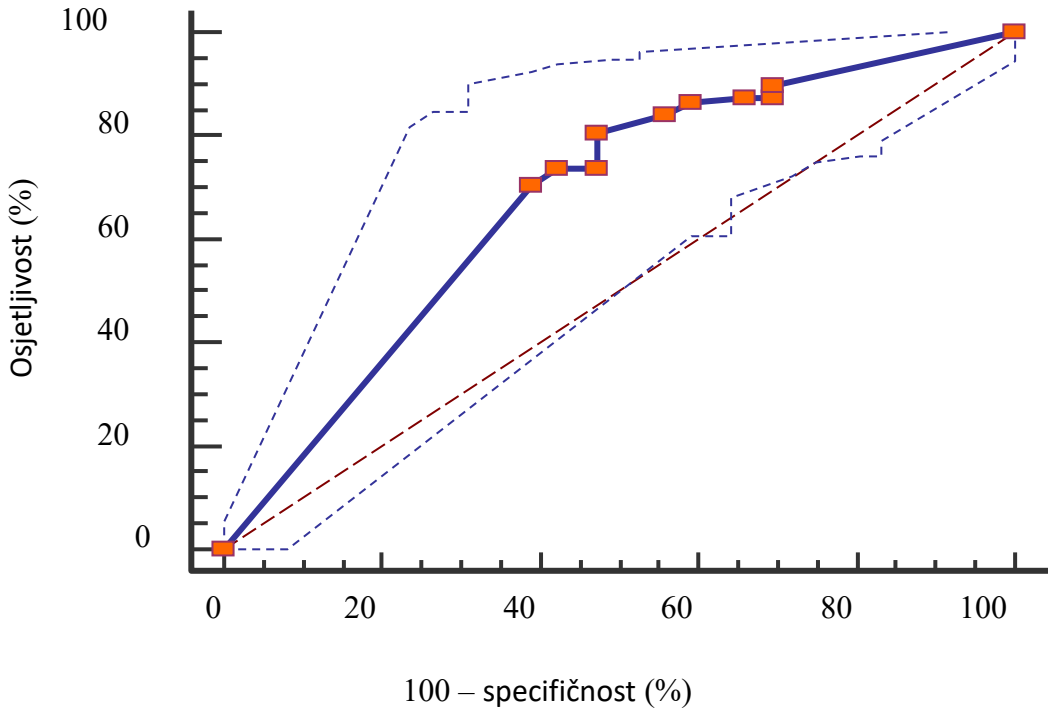

Slika 13. ROC krivulja za imunohistokemijsku izraženost MMP-1 (%) za razlikovanje planocelularnog i bazocelularnog kože (N=148).

5.4. Imunohistokemijska izraženost MMP-1 i COX- 2 u planocelularnom karcinomu prema stupnju diferencijacije

U Tablici 9 i na Slika 14 prikazana je imunohistokemijska izraženost MMP-1 i COX-2 u SCC-u kože prema stupnju diferencijacije. Iz Tablice 9 vidljivo je kako postoji usporediva izraženost MMP-1 i COX-2 markera u SCC-u prema stupnju diferenciranosti (MMP-1, $\chi 2 = 0.414$, $p = 0.520$; COX-2, $\chi 2 = 0.245$, $p = 0.621$). Udio pozitivno izraženih uzoraka za MMP-1 u slabo diferenciranih slučajeva SCC-a bio je nizak (25,9 %) za razliku od izraženosti COX-2 čiji je udio pozitivno izraženih uzoraka bio gotovo 3/4 (74,1 %).

Nije utvrđena statistički značajna povezanost stupnja diferenciranosti SCC-a s imunohistokemijskom izraženosti za MMP-1 (OR 0.58, 95 % CI 0.17-1.97, p = 0.387, univarijatna logistička regresija), niti s imunohistokemijskom izraženosti za COX-2 (OR 0.96, 95 % CI 0.38-2.47, p = 0.938, univarijatna logistička regresija). Multivarijatna logistička regresija za stupanj diferenciranosti SCC-a nije utvrdila značajnu povezanost niti s jednim od čimbenika (imunohistokemijska izraženost za MMP-1 i COX-2, lokalizacija tumora, spol i dob bolesnika) ($\chi 2$ = 5.794, df = 5, p = 0.327 - za model, Tablica 10).

Tablica 9. Imunohistokemijska izraženost MMP-1 i COX-2 kod planocelularnog karcinoma (n=88) prema stupnju diferencijacije.

		Imunohistokemijska izraženost MMP-1			
Stupanj diferencijacije		0	1	2	3
Gradus I	(n=30)	20 (66.7)	1 (3.3)	3 (10.0)	6 (20.0)
Gradus II	(n=31)	20 (64.5)	0	7 (22.6)	4 (12.9)
Gradus III	(n=27)	19 (70.4)	1 (3.7)	5 (18.5)	2 (7.4)
		Negativno			Pozitivno
Dobro/srednje dif.	(n=61)	41 (67.2)			20 (32.8)
Slabo diferencirani	(n=27)	20 (74.1)			7 (25.9)

		Imunohistokemijska izraženost COX-2			
		0	1	2	3
Gradus I	(n=30)	11 (36.7)	0	7 (23.3)	12 (40.0)
Gradus II	(n=31)	7 (22.6)	1 (3.2)	9 (29.0)	14 (45.2)
Gradus III	(n=27)	4 (15.4)	3 (11.5)	3 (11.5)	17 (65.4)
		Negativno			Pozitivno
Dobro/srednje dif.	(n=61)	19 (31.2)			42 (68.8)
Slabo diferencirani	(n=27)	7 (25.9)			20 (74.1)

Imunohistokemijska izraženost: 0 - negativna reakcija, 1 - slabo pozitivna reakcija (< 10 % tumorskih stanica), 2 - srednje jaka pozitivna reakcija (10-50 % tumorskih stanica), 3 - jaka pozitivna reakcija (> 50 % tumorskih stanica). Gradus IV nije uključen u ovoj tablici zbog malog broja slučaja.

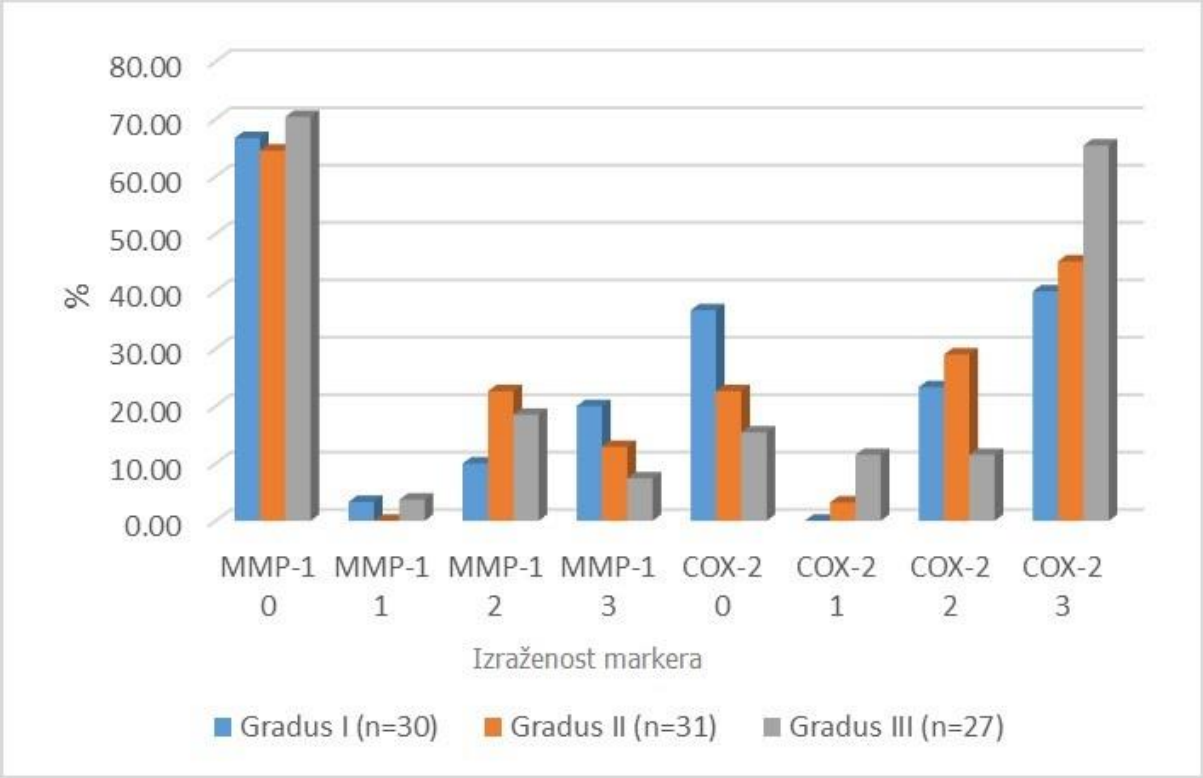

Slika 14. Izraženost MMP-1 i COX-2 kod planocelularnog karcinoma kože prema stupnju diferencijacije.

Tablica 10. Multivarijatna logistička regresijska analiza za stupanj diferenciranosti planocelularnog karcinoma kože (n=89).

Varijabla	Koeficijent	SE	Wald	OR	95 % CI	p-vrijednost
COX-2 (-)	-0.195	0.528	0.137	0.823	0.293-2.314	0.712
MMP-1 (+)	-0.711	0.678	1.100	0.491	0.130-1.854	0.294
Lokalizacija tumora	-0.998	1.157	0.744	0.369	0.038-3.561	0.388
Spol (muški)	0.977	0.514	3.615	2.656	0.970-7.269	0.057
Dob (god.)	0.0116	0.026	0.199	1.012	0.962-1.064	0.655

$\chi 2$ = 5.794, df = 5, p = 0.327 - za model. SE - standardna pogreška, OR - omjer šansi, CI - interval pouzdanosti.

5.5. Imunohistokemijska izraženost MMP-1 i COX-2 u BCC-u kože prema podtipovima i infiltrativnosti

U Tablici 11 i na Slici 15 prikazana je imunohistokemijska izraženost MMP-1 i COX-2 u BCC-u kože prema infiltrativnosti. Za razliku od SCC-a, iz Tablice 12 vidljivo je kako postoji statistički značajno veći udio izraženosti MMP-1 markera u neinfiltrativnim podtipovima BCC-a (94,1 % prema 47,6 %, $\chi2 = 11.000$, $p < 0.001$). Također je utvrđena statistički značajno veća učestalost izraženosti i COX-2 markera u BCC-u u neifiltrativnim podtipovima iako razlika nije bila toliko izražena (94,1 % prema 71,1 %, $\chi2 = 4.365$, $p = 0.037$).

Tablica 11. Imunohistokemijska izraženost MMP-1 i COX-2 u bazocelularnom karcinomu kože (n=59) prema podtipovima prema infiltrativnosti.

		Imunohistokemijska izraženost MMP-1			
Podtip		0	1	2	3
Neinfiltrativni	(n=17)	1 (5.9)	0	4 (23.5)	12 (70.6)
Infiltrativni	(n=42)	22 (52.4)	0	12 (28.6)	8 (19.1)
		Negativno			Pozitivno
Neinfiltrativni	(n=17)	1 (5.9)			16 (94.1)
Infiltrativni	(n=42)	22 (52.4)			20 (47.6)

		Imunohistokemijska izraženost COX-2			
		0	1	2	3
Neinfiltrativni	(n=17)	1 (5.9)	0	0	16 (94.1)
Infiltrativni	(n=42)	12 (28.6)	0	2 (4.8)	28 (66.7)
		Negativno			Pozitivno
Neinfiltrativni	(n=17)	1 (5.9)			16 (94.1)
Infiltrativni	(n=42)	12 (28.6)			30 (71.4)

Imunohistokemijska izraženost: 0 - negativna reakcija, 1 - slabo pozitivna reakcija (<10 % tumorskih stanica), 2 - srednje jaka pozitivna reakcija (10-50 % tumorskih stanica), 3 - jaka pozitivna reakcija (> 50 % tumorskih stanica); neinfiltrativni - superficijalni podtip i fibroepiteliom, nodularni podtip; infiltrativni- mikronodularni, invazivni, morfeiformni, sklerozirajući i bazoskvamozni podtip.

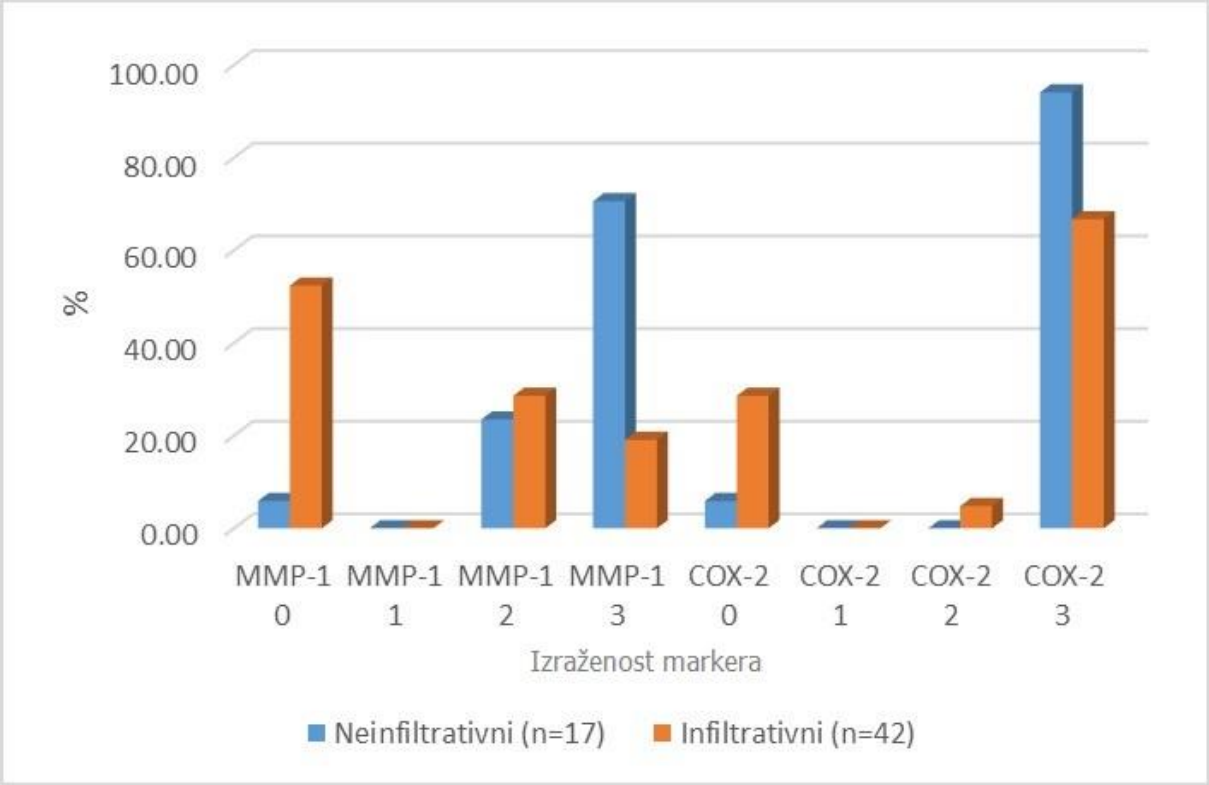

Slika 15. Izraženost MMP-1 i COX-2 u bazocelularnom karcinomu kože prema podtipovima prema infiltrativnosti.

Utvrđena je statistički značajna povezanost infiltrativnosti BCC-a s imunohistokemijskom izraženosti za MMP-1 (OR 0.10, 95 % CI 0.02-0.39, p=0.001, univarijatna logistička regresija), što znači da pozitivna izraženost MMP-1 smanjuje mogućnost za 90 % da se radi o infiltrativnom tipu BCC-a. Utvrđena je statistički granična povezanost infiltrativnosti BCC-a s imunohistokemijskom izraženosti za COX-2 (OR 7.17, 95 % CI 0.86-59.97, p = 0.069, univarijatna logistička regresija). Multivarijatna logistička regresija za infiltrativnost BCC-a utvrdila je da je imunohistokemijska izraženost za MMP-1 statistički značajno povezana sa infiltrativnosti (izraženost MMP-1 smanjuje šansu za infiltrativni podtip BCC-a za 87 %, p = 0.008) ($\chi 2$ = 15.590, df = 5, p = 0.008 - za model, Tablica 12).

Tablica 12. Multivarijatna logistička regresijska analiza za infiltrativnost bazocelularnog karcinoma kože (n=59).

Varijabla	Koeficijent	SE	Wald	OR	95% CI	p-vrijednost
COX-2 (-)	0.962	1.234	0.608	2.617	0.233-29.399	0.436
MMP-1 (+)	-2.040	0.773	6.969	0.130	0.029-0.591	**0.008**
Lokacija tumora	-0.827	1.094	0.572	0.437	0.051-3.729	0.449
Spol (muški)	-0.545	0.687	0.629	0.580	0.151-2.229	0.428
Dob (god.)	0.012	0.0303	0.145	1.012	0.953-1.074	0.704

$\chi 2$ = 15.590, df = 5, p = 0.008 - za model. SE - standardna pogreška, OR - omjer šansi, CI - interval pouzdanosti.

Provedena analiza ROC krivulje (Slika 16) utvrdila je graničnu vrijednost imunohistokemijske izraženosti za MMP-1 za razlikovanje neinfiltrativnih i infiltrativnih tipova BCC-a kože od ≤ 15 % (AUC 0.811, 95 % CI 0.688-0.901, z = 5.473, p < 0.001) uz osjetljivost od 64,3 % i specifičnost od 94,1 %.

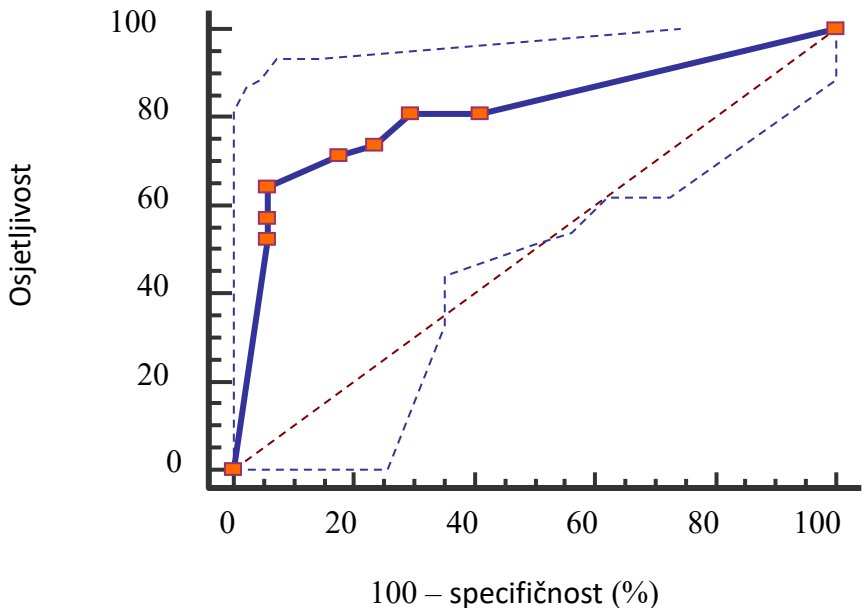

Slika 16. ROC krivulja za imunohistokemijsku izraženost MMP-1 (%) za razlikovanje neinfiltrativnih i infiltrativnih tipova bazocelularnog karcinoma kože (n=59).

6. RASPRAVA

Maligne kožne neoplazme sastoje se od heterogenih skupina bolesti s promjenjivim tijekom bolesti i prognozom liječenja. Ove zloćudne novotvorine se pojavljuju u svakodnevnoj praksi većine dermatologa i kirurga. U većini slučajeva zahtijevaju velike ljudske i tehničke resurse, kao što su složeni dijagnostički i kirurški postupci, radiološke pretrage i redovite kontrole.

Najučestaliji NMSC-i su BCC i SCC. Incidencija NMSC-a je 18-20 puta veća od učestalosti melanoma (7).

U usporedbi s melanomom, epidemiologija NMSC-a nije dovoljno istražena. Postoje značajna ograničenja u istraživanju učestalosti NMSC-a koja se uglavnom pripisuje njegovoj značajnoj geografskoj varijabilnosti, kao i činjenici da veliki registri karcinoma obično isključuju NMSC iz svojih evidencija ili su zapisi nepotpuni (8).

BCC je najčešća maligna neoplazma u bijelaca, nakon čega slijedi SCC. Obilježava ga spori rast no, ako se ne liječi, može postati lokalno invazivan i destruktivan (1-6).

Najčešće se pojavljuje u dobi između 50. i 80. godine života, neovisno o spolu. Metastaze su rijetko opisane (1-6). Učestalost metastatskog BCC-a i SCC-a kreće se 0,00281 - 0,05 % i 0,5 - 16 %, dok se stopa smrtnosti prilagođena starosti procjenjuje na 0,12 na 100 000 za BCC i 0,3 na 100 000 za SCC (10-12). Međutim, unatoč relativno malom malignom potencijalu, NMSC je povezan s izvanrednim morbiditetom i značajnim troškovima (13-14).

Australija je daleko na vrhu stope incidencije, s više od 1000 na 100 000 osoba godišnje za BCC (2448/100 000, 2011.), a slijedi Europa (129,3 u muškaraca i 90,8 u žena na 100 000 osoba godišnje - europski standard) i SAD (450/100 000, 2010.).

Procjenjuje se da je prevalencija 2,0 % (2002.), 1,4 % i 0,7 %, za Australiju, Europu i SAD (15).

SCC je maligna neoplazma koja potječe iz suprabazalnih epidermalnih keratinocita. Za razliku od BCC-a, pojavljuje se i na sluznicama, osobito na prijelazu kože u sluznicu. Najčešće se pojavljuje oko 70. godine života, no može nastati i u mlađe populacije koja, u odnosu na opću populaciju, ima veći rizik za nastanak SCC-a (17,51,87). Tijekom posljednjih 30 godina, učestalost SCC-a raste 3 - 10 % godišnje (16). Procjenjuje se da je stopa incidencije BCC-a u istom razdoblju porasla između 20 i 80 % u SAD-u (16). BCC je češći nego SCC, a standardizirani omjer je približno 4 : 1,2 (9).

Slučajevi kožnih SCC-a očituju se širokim spektrom tumorskih promjena počevši od lako izlječivih površinskih promjena do jako infiltrirajućih, metastazirajućih tumora sa smrtnim ishodom (87).

MMP su enzimi koji specifično degradiraju određene dijelove izvanstaničnog matriksa i izražene su tijekom različitih fizioloških i patoloških stanja. Sposobnost MMP-a da se nose s molekulama kao što su čimbenici rasta, adhezijske molekule, druge proteinaze i inhibitori proteinaza, omogućuje im da djeluju kao kontrola molekularnih procesa unutar mikrookruženja. Promijenjene vrijednosti izraženosti MMP-a imaju važnu ulogu u progresiji tumora i invaziji okolnog tkiva, no velika klinička ispitivanja još nisu utvrdila koja od tih molekula može biti djelotvorna u prevenciji ili liječenju BCC-a (Petrella i Margolin, 2012.) i SCC-a (176).

U progresiji tumora, stvaranje i sama aktivnost MMP-a može se promijeniti pod utjecajem različitih čimbenika kao što su citokini, tkivnih inibitori MMP-a i drugih proteaza proizvedenih iz tumorskih stanica, fibroblasta i /ili upalnih stanica (177,178).

U svojim studijama, Zlatarova i sur. 2012, Variani i sur. 2000, Brennan i sur., 2004, pokazali su da je MMP-1 uključena u degradaciju izvanstaničnog matriksa i invaziju tumora u BCC-u glave i vrata, kao i da se regulira u tumorskim stanicama i okolnoj stromi u različitim stupnjevima u svim podtipovima BCC-a uključenima u objavljene studije (133,150,179).

COX je ključni enzim koji posreduje u proizvodnji prostaglandina iz arahidonske kiseline. Dosad su identificirane dvije COX izoforme - COX-1 i COX-2. COX-1 se eksprimira konstitutivno, dok COX-2 induciraju čimbenici rasta, mitogeni, promotori tumora i citokini (180).

Dokazano je da COX-2 ima važnu ulogu u razvoju različitih tipova tumora. Posljednje studije objavile su povezanost izraženosti COX-2 s promocijom invazije (156,157), supresijom apoptoze (158) i tumorskom angiogenezom (159,160). Utvrđena je povezanost izraženosti COX-2 u različitim tumorima kao što su karcinom jajnika (161), dojke (162), želuca (163), bubrega (164) i pločastih stanica kože glave i vrata (165). Sve ove prethodne studije ukazuju na to da stanična regulacija COX-2 može biti kritični događaj u karcinogenezi (166).

Sukladno dostupnoj literaturi, ovo istraživanje je jedino koje istražuje razliku imunohistokemijske izraženosti MMP-1 i COX-2 u SCC-u i BCC-u kože.

Analizirajući bolesnike prema spolu i dobi, nije utvrđena statistički značajna razlika između tipova tumora ($p = 0.478$), ali bolesnici koji su operirani zbog SCC-a bili su statistički značajno stariji u odnosu na bolesnike operirane zbog BCC-a (76,8 prema 67,3, $p < 0.001$, Tablica 1.), što je usporedivo s literaturnim podatcima o incidenciji SCC-a i BCC-a (87,182,183).

Također, utvrđena je statistički značajna razlika prema tipu karcinoma vezano uz lokalizaciju tumora (p = 0.042). Oba operirana tumora imaju najčešću lokalizaciju u području glave (75,7 %), dok je BCC češće (25,4 %) lokaliziran u području trupa u odnosu na 10,1 % kod SCC-a (Tablica 6). Najučestalija lokalizacija SCC-a bila je u području obraza (31,4 %). Slijede lokalizacije u području nosa (15,7 %) te vlasišta (13,4 %). Za razliku od SCC-a, najučestalija lokalizacija BCC-a je područje nosa (20,3 %), obraza (16,9 %) te čela, vlasišta, leđa i grudnog koša (sve lokalizacije 10,2 %) (Tablica 6).

Findik S. i sur. u svojoj retrospektivnoj analizi 400 slučajeva NMSC-a imali su sličnu raspodjelu tumora po lokalizaciji (183). Od 271 bolesnika s BCC-om, 83 % bolesnika imalo je lokalizaciju na glavi i vratu. Od toga, 31 % u području nosa i 1,5 % u području ekstremiteta (183). SCC je analiziran u 117 bolesnika - na glavi je bilo 69 % lezija, od čega čak 22 % u području donje usnice (183).

U ovom istraživanju utvrdili smo statistički značajno veću razinu imunohistokemijske izraženosti MMP-1 i COX-2 u BCC-u. Negativna reakcija za MMP-1 marker bila je značajno učestalija u SCC-u (67,4 % uzoraka) u odnosu na BCC (39,0 % uzoraka), dok je učestalost jake pozitivne reakcije bila značajno veća u BCC-u (33,9 % prema 13,5 % uzoraka, p = 0.002, Tablica 2). Negativna reakcija za COX-2 marker bila je usporedive učestalosti prema tipu tumora, ali je učestalost jake pozitivne reakcije bila značajno veća kod BCC-a (74,6 % prema 48,9 % uzoraka, p = 0.002, Tablica 2).

Iz dobivenih rezultata utvrđena je statistički značajna povezanost tipa tumora (SCC prema BCC-u) s imunohistokemijskom izraženosti za MMP-1 i COX-2.

Utvrđeno je kako pozitivna izraženost MMP-1 za 70 % smanjuje mogućnost da se radi o SCC-u, dok je pozitivna izraženost COX-2 povećava mogućnost za 112 % da se radi o BCC.

Također, utvrđeno je i kako je tip tumora statistički značajno povezan s dobnom skupinom bolesnika, gdje se mogućnost za SCC sa svakom godinom starosti povećava za 9.7 %.

Nadalje, utvrđeno je da je tip tumora statistički značajno povezan s imunohistokemijskom izraženošću za MMP-1, gdje je mogućnost za SCC s pozitivnošću MMP-1 smanjena za 66,4 %. Slijedom dobivenih rezultata, utvrdili smo i graničnu vrijednost imunohistokemijske izraženosti za MMP-1 za razlikovanje tipa tumora od ≤ 20 % što bi značilo da, ukoliko je imunohistokemijska izraženost MMP-1 u patohistološkom preparatu ≥ 20 %, vjerojatnije je da se radi o BCC-u uz dijagnostičku mogućnost od 3,76 % te dijagnostičku točnost od 67,35 %. Ova studija je jedina koja je istraživala podatke granične vrijednosti, stoga ju je nemoguće usporediti s drugim studijama.

Uporaba ta dva markera mogla bi imati novu ulogu u ranoj dijagnozi i diferencijalnoj dijagnozi ove dvije maligne bolesti.

U proteklih dvadeset godina istraživanja, imunohistokemijska ispitivanja izraženosti COX-2 još uvijek nisu u potpunosti razjasnila ulogu ni obrazac izraženosti u normalnoj koži, kao ni u kožnim epitelnim tumorima.

Leong i sur. pronašli su snažnu izraženost COX-2 u slučajevima SCC-a, dok su stanice BCC-a pokazale slabo bojenje (184). Autori su također otkrili COX-2 izraženost normalne kože, ali ograničene na keratinocite granularnih i spinoznih slojeva (184).

Vogt i sur. nisu otkrili COX-2 protein u niti jednom od 11 slučajeva BCC-a, ali su uočili srednju i/ili jaku izraženost proteina u devet od 17 slučajeva SCC-a i slabo bojanje u dva od šest keratoakantoma (185). Uzorak bojenja opažen za stanice normalne kože bio je sličan onom koji su opisali Leong i sur. (184,185).

U studiji Putti i sur., izraženost COX-2 otkrivena je u 13 od 17 slučajeva SCC-a i 8 od 24 slučaja KA (185).

Kagoura i sur. ispitali su 16 slučajeva BCC-a za prisutnost proteina COX-2 i dobili imunološko bojenje šest uzoraka, od čega dva jaka, a četiri slaba (186). Isti autori su izvijestili o nešto jačoj izraženosti COX-2 u 10 od 13 slučajeva *Bowenove bolesti* (BD) te još jačem u 11 od 15 slučajeva SCC-a. U obje vrste lezija, postotni udjeli COX-2 pozitivnih stanica u pojedinačnim lezijama značajno su varirali, dok su metastaze pokazivale nižu razinu izraženosti COX-2 od primarnih slučajeva SCC-a i BD-a (186). U normalnoj koži, izraženost COX-2 nađena je samo u diferenciranim keratinocitima, slično kao i kod opažanja Leonga i sur. i Vogta i sur. (184,185).

Nijsten i sur. opisali su usporedive razine izraženosti COX-2 u SCC-ima i aktiničkim keratozama jačim nego u BD-u, dok su u normalnoj koži bili u stanju detektirati COX-2 samo u 2 od 35 slučajeva koji su istraživani s bojanjem ograničenim na stanice granuliranog sloja (188).

Zanimljivo je da nekoliko autora nije otkrilo izraženost COX-2 u keratinocitima granularnih i spinoznih slojeva i umjesto toga uočili su bojenje stanica unutar bazalnog sloja (189-193). Müller-Decker i sur. uočili su bojanje COX-2 nekih stanica epidermalnog bazalnog sloja u samo 2 od 9 uzoraka normalne kože. U istoj studiji, jasna izraženost COX-2 otkrivena je u svim ispitivanim slučajevima AK-a, KA-a, SCC-a te u jednom slučaju opisanom kao karcinom kože *in situ* (189). Slaba izraženost COX-2 također je dokazana u šest od osam slučajeva BCC-a. Pozitivne stanice COX-2 bile su prisutne kod slučajeva SCC-a u svim slojevima kože, ali je najjača izraženost bila u spinoznom sloju karcinoma *in situ* (189).

Kim i sur. uspjeli su otkriti izraženost COX-2 u samo 5 od 10 SCC-a, 4 od 10 slučajeva BD-a, 5 od 10 AK-a i 2 od 10 slučajeva porokeratoze (190). U isto vrijeme, autori su

otkrili COX-2 u 8 od 10 BCC-a (190). Neke od COX-2 pozitivnih lezija pokazale su snažno bojenje: BD - 50 %, AK - 20 % i BCC - 12,5 % pozitivnih slučajeva (190).

U normalnoj koži nađeno je slabo bojenje u bazičnom sloju epidermisa u 4 od 10 uzoraka.

An i sur. nisu pronašli nikakvu izraženost COX-2 u normalnoj ljudskoj koži, ali su COX-2 pozitivne stanice otkrivene i unutar lezija i/ili u stromi za 10 od 11 slučajeva SCC-a, 7 od 8 BD-a, 10 od 12 AK-a i 9 od 16 BCC-a (191). Karakteristično, COX-2 pozitivne stanice BD-a i SCC-a uvijek su bile prisutne u epidermalnim slojevima iznad bazalnog sloja, dok su slučajevi BCC-a općenito pokazivali pozitivno bojenje stromalnih stanica (191). Samo u dva slučaja BCC-a bile su prisutne pozitivne stanice unutar lezija i strome (191).

Iz navedenih studija vidljivo je da je više skupina opisalo sličnu ili malo veću izraženost COX-2 u slučajevima SCC-a u usporedbi s prekanceroznim lezijama poput AK, KA i BD (187-191).

Rezultati našeg istraživanja pokazuju kako postoji usporediva izraženost MMP-1 i COX-2 u SCC-u prema stupnju diferenciranosti, gdje je udio pozitivno izraženih uzoraka za MMP-1 u slabo diferenciranim slučajevima SCC-a nizak (25,9 %), za razliku od izraženosti COX-2 čiji je udio pozitivno izraženih uzoraka bio gotovo ¾ (74,1 %), čime je hipoteza djelomično potvrđena.

Nismo utvrdili statistički značajnu povezanost stupnja diferenciranosti SCC-a s imunohistokemijskom izraženošću za MMP-1 niti s imunohistokemijskom izraženošću za COX-2. S obzirom da je uloga stanica strome i njihov pozitivitet na MMP-1 važniji od reakcije na tumorskim stanicama, što u ovom radu nije pručavano a iz čega logično slijedi da su tumorske stanice dale manji pozitivitet. Multivarijantna logistička regresija

za stupanj diferenciranosti SCC-a nije utvrdila povezanost niti s jednim od čimbenika (imunohistokemijska izraženost za MMP-1 i COX-2, lokalizacija tumora te spol i dob bolesnika).

U našoj studiji, imunohistokemijska izraženost MMP-1 bila je negativna u 67,2 % slučajeva dobro i srednje diferenciranih SCC-a, dok je u slabo diferenciranim karcinomima bila 74,1 %.

Rezultati našeg istraživanja djelomice su usporedivi sa svjetskom literaturom.

Tsukifuji R i sur. u svom radu istraživali su izraženost MMP-1, MMP-2 i MMP-3 u slučajevima SCC-a i aktiničke keratoze (152). Proučavali su ukupno 15 slučajeva SCC-a, 6 aktiničkih keratoza povezanih sa SCC-om i 16 aktiničkih keratoza. U svim preparatima SCC-a zabilježili su izraženost MMP-1 mRNA. U svom radu utvrdili su kako je MMP- 1 mRNA više prisutan u stromalnim stanicama nego u tumorskim stanicama (152). Površinski invazivni tumori u ranoj fazi pokazali su umjerene signale za MMP-1, a kod duboko invazivnih bili su izrazito izraženi. U 4 od 16 preparata aktiničke keratoze detektirali su MMP-1 mRNA (152). U 4 od 6 aktiničkih keratoza povezanih sa SCC-om utvrdili su izraženost MMP-1 mRNA u keratinocitima i stromalnim stanicama (152).

Son KD i sur. u svom radu su procjenjivali nekoliko tumorskih povezanih markera, među kojima i MMP-1, kako bi se ispitao uzorak izraženosti markera prema invazivnosti i histopatološkoj diferencijaciji SCC-a i BCC-a. U istraživanju su proučavali 94 slučaja SCC-a i 108 BCC-a. MMP-1 izraženost u SCC-u stromalnih stanica bila je u značajnoj korelaciji s dubinom invazije u univarijatnoj analizi ($p = 0.010$), ali ne i u multivarijatnoj analizi. Izraženost MMP-1 tumorskih stanica postupno se povećavala s povećanom dubinom invazije, ali razlike nisu bile statistički značajne (153).

Bianco i sur. istraživali su imunohistokemijsku izraženost MMP-1, MMP-2, MMP-9, miofibroblaste i Ki-67 u aktiničkom heilitisu i SCC-u usnice (eng. *lip squamous cell carcinoma* - LSCC) (195). Izraženost MMP-1 u epitelnoj komponenti bila je viša u aktiničkom heilitisu od mukokele i LSCC-a (195). U vezivnom tkivu, izraženost je bila viša u LSCC-u (195).

Navedeni rezultati djelomično su usporedivi s rezultatima dobivenim u našem istraživanju budući da nismo pronašli statistički značajnu razliku u izraženosti MMP-1 među ispitivanim skupinama SCC-a. Udio pozitivnih u slabo diferenciranim karcinomima bio je 25,9 %, a u slabo i srednje diferenciranim 32,8 %.

Potrebno je svakako napomenuti da ne treba zanemariti broj bolesnika u ovom istraživanju koji je veći od gore navedenih studija, što također može biti razlog različitim razinama izraženosti u odnosu na druge studije. Također, u drugim studijama ne postoje podatci o izloženosti UV zračenju i pigmentiranosti kože kod uzoraka bolesnika koji su istraživani.

U većini dosadašnjih istraživanja, a tako i u ovom, metoda kojom se izračunavala imunohistokemijska ekpresija MMP-1 i COX-2 je semikvantitativna metoda. Ova metoda može imati dozu subjektivnosti istraživača koji analizira imunohistokemijsku izraženost, što može utjecati na krajnji rezultat.

Za razliku od SCC-a, vidljivo je kako postoji statistički veći udio izraženosti MMP-1 u neinfiltrativnim podtipovima BCC-a (94,1 % prema 47,6 %).

Također je utvrđena statistički značajno veća učestalost izraženosti COX-2 markera u neinfiltrativnom podtipu BCC-a, iako razlika nije bila toliko izražena (94,1 % za neinfiltrativne i 71,1 % za infiltrativne podtipove).

Takav rezultat općenito se ne slaže s ranijim izvješćima drugih skupina koje su opisale vrlo nisku izraženost COX-2 u većini BCC-a (189,190) ili odsutnost COX-2 u većini slučajeva, odnosno slabu izraženost samo u malom dijelu ispitivanih lezija (184-187,191).

Uzimajući u obzir dobru reproducibilnost rezultata našeg istraživanja za veliki broj uzoraka te konzistentnost rezultata dobivenih za BCC, može se objektivno zaključiti kako su izvješća o neodređenoj izraženosti COX-2 u manjim ili većim frakcijama BCC-a ispitane u ranijim studijama posljedica nedovoljne osjetljivosti otkrivanja COX-2, a ne nedostatak proteina u BCC stanicama.

Svi ovi podatci sugeriraju da izraženost COX-2 nije proporcionalna opsegu maligniteta i da je COX-2 jače izražen u diferenciranim stanicama nego u nezrelim stanicama.

Utvrđena je statistički značajna povezanost infiltrativnosti BCC-a s imunohistokemijskom izraženošću za MMP-1. To znači da pozitivna izraženost MMP-1 smanjuje mogućnost 90 % da se radi o infiltrativnom tipu BCC-a, s utvrđenom graničnom vrijednosti od ≤ 15 %. Nadalje, ukoliko je imunohistokemijska izraženost MMP-1 u BCC-u ≥ 15%, postoji dijagnostička mogućnost od 28,8 % da se radi o neinfiltrativnom podtipu uz dijagnostičku točnost 69,49 %.

Ovaj rezultat našeg istraživanja kontradiktoran je radu Vanjaka Rogošić i sur. u kojem su autori istraživali imunoreaktivnost više MMP-a (MMP -1, -2, -9, -13) i E-kadherina u različitim podtipovima BCC-a (196). U svoju studiju uključili su 65 slučajeva BCC-a, prema podtipovima podijeljenih u dvije skupine. U skupini 1 nalazili su se mikronodularni, superficijalni i cistični podtipovi, dok je skupinu 2 činio morfeiformni podtip i rekurentni BCC (196). Prema njihovim rezultatima, u skupini 2 učestalost bolesnika s pozitivnim tumorskim epitelnim MMP-1 bila je 5 puta veća nego u skupini 1, što je dalo statistički značajnu razliku (Fisherov test p = 0.045). Između dvije skupine,

razlika u izraženosti MMP-1 u stromi tumora nije dosegla statističku značajnost (Fisherov test p = 0.41) (196).

Infiltracija tumora definira se kao aktivno kretanje tumorskih stanica iz njihovog izvornog tkiva u druga tkiva. Tijekom tog procesa, tumorske stanice moraju proći kroz barijere kao što su izvanstanični matriks, intersticijsko tkivo i bazalna membrana te kroz krvnu žilu ili limfu da bi metastazirali u druge organe (197,198).

Mnoge studije o mehanizmu tumora u infiltraciji usmjerene su na interakciju između tumorskih stanica i izvanstaničnog matriksa.

Vjeruje se da MMP, koje imaju funkciju razgradnje izvanstaničnog matriksa i uništavanja bazalne membrane krvnih žila, imaju važnu ulogu u infiltraciji i metastaziranju tumorskih stanica (177,199).

Razgradnja bazalne membrane uzrokovana MMP-ma u tumorima je važan proces u kretanju tumorskih stanica te postoje izvješća o tome kako je aktivacija MMP-a u značajnoj korelaciji s infiltracijom tumorskih stanica (200-202).

Stanice koje proizvode MMP i mehanizam proizvodnje stvorile su kontroverze u istraživanjima. Neka istraživanja izvijestila su kako su tumorske stanice glavni proizvođači MMP-a. Nekoliko vrsta karcinoma, uključujući karcinom debelog crijeva, karcinom želuca i kacinom dojke, pokazuju izraženost MMP-a u citoplazmi tumorskih stanica utvrđene metodom imunohistokemijskog bojenja, dok su drugi istraživači izvijestili o izraženosti MMP mRNA u fibroblastima oko karcinoma debelog crijeva, karcinoma dojke i SCC-a glave i vrata a koja je utvrđena metodom *in situ* hibridizacije (203,204).

Cilj našeg istraživanja o izraženosti MMP-1 i COX-2 primarno je pokušaj pronalaska biomarkera koji bi imali ulogu u prevenciji ali i u prognozi ovih učestalih malignih bolesti,

odnosno izdvajanju slučajeva BCC-a sklonih recidivu te slučajeva SCC-a s agresivnijim tijekom bolesti.

Iako su prethodna istraživanja pokazala kako je izraženost MMP povezana s invazivnošću tumora, mehanizam proizvodnje MMP-a u tumorskom tkivu još nije razjašnjen.

U tumorogenezi, proizvodnja i aktivnost MMP-a mogu biti pod utjecajem citokina, tkivnog inhibitora MMP-a (TIMP) i drugih proteinaza koje se izlučuju iz tumorskih stanica, fibroblasta i upalnih (imunokompetentnih) stanica.

Temeljem dobivenih rezultata, utvrđeno je kako MMP-1 i COX-2 nemaju prognostičku vrijednost s obzirom na stupanj diferenciranosti SCC-a, no i to da MMP-1 (ali ne i COX-2) ima značajnu prognostičku vrijednost u razlikovanju tipa tumora (SCC prema BCC-u, $p < 0.001$, osjetljivost 80,7 % i specifičnost 52,54 %) te u razlikovanju histološkog podtipa BCC-a (neinfiltrativni prema infiltrativni) ($p < 0.001$, osjetljivost 64,3 % i specifičnost 94,1 %). Slijedom navedenog, istraživanjem nije potvrđena hipoteza ovog istraživanja jer je imunohistokemijska izraženost za MMP-1 bila povećana u neinfiltrativnom podtipu BCC-a i nije utvrđena povezanost stupnja diferenciranosti SCC-a s imunohistokemijskom izraženošću za MMP-1 niti za COX-2.

Potrebna su daljnja istraživanja kako bi se utvrdila i njihova definitivna uloga, a sve u svrhu otkrivanja idealnog inhibitora s najboljim omjerom štete i dobrobiti (učestalošću i težinom nuspojava te što boljom učinkovitošću). Do rezultata novih istraživanja, dermatološki pregled i biopsija s patohistološkom dijagnozom bit će jedina metoda točne dijagnoze, a kiruška ekscizija uz negativne rubove zlatni standard u liječenju ovih malignih bolesti (205,206).

7. ZAKLJUČAK

Temeljem dobivenih rezultata može se zaključiti sljedeće:

1. Bolesnici operirani zbog SCC-a bili su značajno stariji od bolesnika operiranih zbog BCC-a ($p < 0.001$);
2. Lokalizacija operiranih karcinoma najčešće je bila na glavi (> 2/3), uz značajno veću učestalost slučajeva BCC-a na trupu ($p = 0.042$);
3. Utvrđeno je kako postoji statistički značajno veća razina imunohistokemijske izraženosti MMP-1 i COX-2 markera u slučajevima BCC-a ($p < 0.001$ za oba markera);
4. Multivarijatnom logističkom regresijom utvrđeno je kako je tip tumora (SCC prema BCC-u) neovisno upravo proporcionalno povezan s dobi bolesnika te obrnuto proporcionalan s imunohistokemijskom izraženošću za MMP-1 ($p < 0.001$);
5. Nije utvrđena statistički značajna povezanost stupnja diferenciranosti SCC-a s imunohistokemijskom izraženošću za MMP-1 ($p = 0.387$), niti s imunohistokemijskom izraženošću za COX-2 ($p = 0.938$);
6. Utvrđena je statistički značajna obrnuto proporcionalna povezanost imunohistokemijske izraženosti za MMP-1 s infiltrativnošću BCC-a ($p = 0.001$) te statistički granična upravo proporcionalna povezanost imunohistokemijske izraženosti za COX-2 s infiltrativnošću BCC-a ($p = 0.069$) u univarijatnoj analizi. Multivarijatnom analizom utvrđeno je kako je imunohistokemijska izraženost za MMP-1 statistički značajno obrnuto proporcionalna s infiltrativnošću BCC-a ($p = 0.008$);

7. Dob, spol i lokalizacija kožne promjene nisu utjecali na izraženost MMP-1 i COX-2 niti u jednom tipu tumora ($p > 0.05$);
8. Temeljem dobivenih rezultata utvrđeno je kako MMP-1 i COX-2 nemaju prognostičku vrijednost s obzirom na stupanj diferenciranosti SCC-a, ali da MMP-1 (ali ne i COX-2) ima značajnu prognostičku vrijednost u razlikovanju tipa tumora (SCC prema BCC-u, $p < 0.001$, osjetljivost 80,7 % i specifičnost 52,54 %) te u razlikovanju histološkog podtipa (neinfiltrativni prema infiltrativni) BCC-a ($p < 0.001$, osjetljivost 64,3 % i specifičnost 94,1 %).

8. SAŽETAK NA HRVATSKOM JEZIKU

Najučestaliji nemelanomski tumori kože su bazocelularni (BCC) i planocelularni karcinom (SCC). Incidencija je 18 - 20 puta veća od učestalosti melanoma. Matriks metaloproteinaze (MMP) su enzimi koji specifično degradiraju određene dijelove izvanstaničnog matriksa i izražavaju se tijekom različitih fizioloških i patoloških stanja. Ciklooksigenaza-2 (COX-2) je enzim koji dokazano ima važnu ulogu u razvoju različitih tipova tumora. Novije studije objavile su povezanost COX-2 s promocijom invazije, supresijom apoptoze i tumorskom angiogenezom. Utvrđena je izraženost COX-2 u različitim tumorima, kao što su karcinom jajnika, dojke, želuca, bubrega i pločastih stanica kože glave i vrata.

Hipoteza istraživanja je da će imunohistokemijska izraženost proteina MMP-1 i COX-2 biti povećana u slabije diferenciranim slučajevima SCC-a i infiltrativnom podtipu BCC-a. U radu je učinjena retrospektivna analiza materijala 148 bolesnika operiranih zbog primarnog tumora kože (SCC i BCC). Materijal je obrađen standardnom patohistološkom metodom. U preparatima u kojima je bila potvrđena patohistološka dijagnoza BCC-a i SCC-a određeni su podtipovi BCC-a te stupanj diferenciranosti SCC-a. Od svakog tumora učinjena su po dva dodatna reza za imunohistokemijsku obradu na COX-2 i MMP-1 uporabom mišjeg monoklonskog protutijela.

Analizirana je razlika imunohistokemijske izraženosti ovisno o tipu tumora, stupnju diferenciranosti SCC-a i podtipovima BCC-a te s obzirom na dob, spol i lokalizaciju kožne promjene, te vrijednost MMP-1 i COX-2 kao prognostičkih čimbenika u tumorima kože s obzirom na stupanj diferenciranosti SCC-a i histološki podtip BCC-a.

Zaključci su izvedeni iz rezultata. Najčešća lokalizacija operiranih karcinoma bila je na glavi (> 2/3) uz značajno veću učestalost BCC-a na trupu ($p = 0.042$). Bolesnici

operirani zbog SCC-a bili su značajno stariji od bolesnika operiranih zbog BCC-a ($p < 0.001$). Utvrđeno je kako postoji statistički značajno veća razina imunohistokemijske izraženosti MMP-1 i COX-2 markera u BCC-u ($p < 0.001$ za oba markera). Također je utvrđeno kako je tip tumora (SCC prema BCC) neovisno upravo proporcionalno povezan s dobi bolesnika te obrnuto proporcionalno s imunohistokemijskom izraženošću za MMP-1 ($p < 0.001$). Nije utvrđena povezanost stupnja diferenciranosti SCC-a s imunohistokemijskom izraženošću za MMP-1 ($p = 0.387$) niti s imunohistokemijskom izraženošću za COX-2 ($p = 0.938$). Univarijatnom analizom utvrđena je značajna obrnuto proporcionalna povezanost imunohistokemijske izraženosti za MMP-1 s infiltrativnošću BCC-a ($p = 0.001$) te granična upravo proporcionalna povezanost imunohistokemijske izraženosti za COX-2 s infiltrativnošću BCC-a ($p = 0.069$). Međutim, multivarijatnom analizom utvrđeno je kako je samo imunohistokemijska izraženost za MMP-1 statistički značajno neovisno obrnuto proporcionalno povezana s infiltrativnošću BCC-a ($p = 0.008$). Dob, spol i lokalizacija kožne promjene nisu utjecali na izraženost MMP-1 i COX-2 niti u jednom tipu tumora ($p > 0.05$). Utvrđeno je kako MMP-1 i COX-2 nemaju prognostičku vrijednost s obzirom na stupanj diferenciranosti SCC-a, ali da MMP-1 (ali ne i COX-2) ima značajnu prognostičku vrijednost u razlikovanju tipa tumora (SCC prema BCC, $p < 0.001$, osjetljivost 80,7 % i specifičnost 52,54 %) te u razlikovanju histološkog podtipa (neinfiltrativni prema infiltrativni) BCC-a ($p < 0.001$, osjetljivost 64,3 % i specifičnost 94,1 %). Slijedom navedenog, istraživanjem nije potvrđena hipoteza ovog istraživanja.

Ključne riječi: planocelularni karcinom, bazocelularni karcinom, ciklooksigenaza-2 (COX-2), matriks metaloproteinaza-1 (MMP-1)

9. SAŽETAK NA ENGLESKOM JEZIKU

Immunohistochemical expression of matrix metalloproteinase-1 and cyclooxygenase-2 in cutaneous squamous and basal cell carcinoma

Sanda Smuđ Orehovec, 2021.

The most common non-melanoma skin tumors are squamous cell carcinomas and basal cell carcinomas. Cyclooxygenase-2 (COX-2) is critical for tumor formation, angiogenesis and metastasis. Matrix metalloproteinases (MMPs) are members of the zinc (Zn) and calcium-dependent endopeptidases families that degrade the extracellular matrix. A retrospective analysis of specimens made by excisional skin biopsies in 148 patients for primary skin tumors (squamous cell carcinoma, basal cell carcinoma) was performed. In biopsies where a diagnosis of basal cell carcinoma and squamous cell carcinoma was histopathologically confirmed, the subtypes of basal cell carcinoma and the degrees of differentiation of squamous cell carcinoma was determined. From each specimen, two additional cuts for immunohistochemical staining for the expression of COX-2 and MMP-1 using the mouse monoclonal antibodies were examined.

Based on the results obtained, MMP-1 and COX-2 have no prognostic value with regards to the degree of differentiation of squamous cell carcinoma. MMP-1, but not COX-2, has a significant prognostic value in the differentiation of the tumor type (squamous cell to basal cell carcinoma) and in distinguishing the histological subtype (non-infiltrative towards infiltrative) basal cell carcinoma.

Key words: basal cell carcinoma, squamous cell carcinoma, cyclooxygenase-2 (COX-2), matrix metalloproteinase-1 (MMP- 1).

10. POPIS LITERATURE

1. Chinem VP, Miot HA. Epidemiology of basal cell carcinoma. An Bras Dermatol. 2011;86(2):292-305.

2. Dessinioti C, Antoniou C, Katsambas A, Stratigos AJ. Basal Cell Carcinoma: what's new under the Sun. Photochem Photobiol. 2010;86(3):481-91.

3. Ferrándiz C, Fuente MJ, Ferrándiz L, Carrascosa JM. Basal Cell Carcinoma. Cancer Treat Res. 2009;146:263-78.

4. Kyrgidis A, Tzellos TG, Vahtsevanos K, Triaridis S. New concepts for basal cell carcinoma. Demographic, clinical, histological risk factors, and biomarkers. A systematic review of evidence regarding risk for tumor development, susceptibility for second primary and recurrence. J Surg Res. 2010;159(1):545-56.

5. Rubin AI, Chen EH, Ratner D. Basal-cell carcinoma. N Engl J Med. 2005;353(21):2262-9.

6. Šitum M, Buljan M, Bulat V, Lugović Mihić L, Bolanča Z, Simić D. The role of UV radiation in the development of basal cell carcinoma. Coll Antropol. 2008;32(Suppl 2):167-70.

7. Eide MJ, Krajenta R, Johnson D, Long JJ, Jacobsen G, Asgari MM i sur. Identification of patients with nonmelanoma skin cancer using health maintenance organization claims data. Am J Epidemiol. 2010;171(1):123-8.

8. Apalla Z, Lallas A, Sotiriou E, Lazaridou E, Ioannides D. Epidemiological trends in skin cancer. Dermatol Pract Concept. 2017;7(2):1–6.

9. Leiter U, Garbe C. Epidemiology of melanoma and nonmelanoma skin cancer - the role of sunlight. Adv Exp Med Biol. 2008;624:89–103.

10. Soyer HP, Rigel D, Wurm EMT. Actinic keratosis, basal cell carcinoma and squamous cell carcinoma. U: Bolognia JL, Jorizzo JL, Schaffer JV, ur. Dermatology. 3rd ed. London, United Kingdom: Elsevier; 2012. Str. 1773-94.

11. Weinstock MA, Bogaars HA, Ashley M, Litle V, Bilodeau E, Kimmel S. Nonmelanoma skin cancer mortality: a population-based study. Arch Dermatol. 1991;127:1194-7.

12. Rogers H, Weinstock M, Feldman S, Coldiron B. Incidence estimate of nonmelanoma skin cancer (*keratinocyte carcinomas*) in the U.S. population, 2012. JAMA Dermatol. 2015;151:1081-6.

13. Hay RJ, Johns NE, Williams HC, Bollinger IW, Dellavalle RP, Margolis DJ i sur. The global burden of skin disease in 2010: an analysis of the prevalence and impact of skin conditions. J Invest Dermatol. 2014;134:1527-34.

14. Perera E, Gnaneswaran N, Staines C, Win AK, Sinclair R. Incidence and prevalence of non-melanoma skin cancer in Australia: a systematic review. Australas J Dermatol. 2015;56:258-67.

15. Van Dijk A, den Outer PN, Slaper H. Climate and Ozone change Effects on Ultraviolet radiation and Risks (COEUR) using and validating earth observation [Internet]. Rapport 610002001/2008. National Institute for Public Health and the Environment, RIVM [pristupljeno 03.06.2016]. Dostupno na: http://www.rivm.nl/dsresource?objectid=rivmp:9586&type=org&disposition=inline&ns_nc=1.

16. Wadhera A, Fazio M, Bricca G, Stanton O. Metastatic basal cell carcinoma: A case report and literature review. How accurate is our incidence data? Dermatol Online J. 2006;12:7.

17. Celić D, Lipozenčić J. Carcinoma basocellulare. U: Lipozenčić J, Pašić A i sur. Dermatološka onkologija. 1. izd. Zagreb, Medicinska naklada; 2009, Str. 54-72.

18. Koh D, Wang H, Lee J, Chia KS, Lee HP, Goh CL. Basal cell carcinoma, squamous cell carcinoma and melanoma of the skin: analysis of the Singapore Cancer Registry data 1968-97. Br J Dermatol. 2003;148(6):1161-6.

19. Karagas MR, Greenberg ER, Spencer SK, Stukel TA, Mott LA. Increase in incidence rates of basal cell and squamous cell skin cancer in New Hampshire, USA. New Hampshire Skin Cancer Study Group. Int J Cancer. 1999;81(4):555-9.

20. Iarc Monographs on the evaluation of carcinogenic risk to humans. Solar and ultraviolet radiation. Vol 55. Lyon: Interational Agency for Research on Cancer;1992.

21. Armstrong BK, Kricker A. The epidemiology of UV induced skin cancer. J Photochem Photobiol B. 2001;63(1-3):8-18.

22. Ramos J, Villa J, Ruiz A, Armstrong R, Matta J. UV dose determinates key characteristics of nonmelanoma skin cancer. Cancer epidemiol Biomarkers Prev. 2004;13(12):2006-11.

23. Franceschi S, Levi F, Randimbison L, La Vecchia C. Site distribution of different types of skin cancer: new aetiological clues. Int J Cancer. 1996;67(1):24-8.

24. Kripke ML. Impact of ozone depletion on skin cancers. J Dermatol Surg Oncol. 1988; 14(8):853-7.

25. Kelfkens G, de Gruijl FR, van der Leun JC. Ozone depletion and increase in annual carcinogenic ultraviolet dose. Photochem Photobiol. 1990;52(4):819-23.

26. Giles GG, Marks R, Foley P. Incidence of non-melanocytic skin cancer treated in Australia. Br Med J (Clin Res Ed). 1988;296(6614):13-7.

27. Karagas MR, Stannard VA, Mott LA, Slattery MJ, Spencer SK, Weinstock MA. Use of tanning devices and risk of basal cell and squamous cell skin cancers. J Natl Cancer Inst. 2002;94(3):224-6.

28. Stern RS, Nichols KT, Väkevä LH. Malignant melanoma in patients treated for psoriasis with methoxsalen (psoralen) and ultraviolet A radiation (PUVA). The PUVA Follow-Up Study. N Engl J Med. 1997;336(15):1041-5.

29. Holme SA, Malinovszky K, Roberts DL. Changing trends in non-melanoma skin cancer in South Wales, 1988-98. Br J Dermatol. 2000;143(6):1224-9.

30. Doll R. Cancers weakly related to smoking. Br Med Bull. 1996;52(1):35-49.

31. Moore S, Johnson N, Pierce A, Wilson D. The epidemiology of lip cancer: a review of global incidence and aetiology. Oral Dis. 1999;5(3):185-95.

32. Green A, Battistutta D, Hart V, Leslie D, Weedon D. Skin cancer in a subtropical Australian population: incidence and lack of association with occupation. The Nambour Study Group. Am J Epidemiol. 1996;144(11):1034-40.

33. De Hertog SA, Wensveen CA, Bastiaens MT, Kielich CJ, Berkhout MJ, Westendorp BJ i sur. Relation between smoking and skin cancer. J Clin Oncol. 2001;19(1):231-8.

34. Boyd AS, Shyr Y, King LE Jr. Basal cell carcinoma in young women: an evaluation of the association of tanning bed use and smoking. J Am Acad Dermatol. 2002;46(5):706-9.

35. Wojno TH. The association between cigarette smoking and basal cell carcinoma of the eyelids in women. Ophthalmic Plast Reconstr Surg. 1999;15(6):390-2.

36. Smith JB, Randle HW. Giant basal cell carcinoma and cigarette smoking. Cutis. 2001;67(1):73-6.

37. Hunter DJ, Colditz GA, Stampfer MJ, Rosner B, Willett WC, Speizer FE. Risk factors for basal cell carcinoma in a prospective cohort of women. Ann Epidemiol. 1990;1(1):13-23.

38. Van Dam RM, Huang Z, Rimm EB. Risk factors for basal cell carcinoma of the skin in men: results from the health professionals follow-up study. Am J Epidemiol. 1999;150(5):459-68.

39. Freedman DM, Sigurdson A, Doody MM, Mabuchi K, Linet MS. Risk of basal cell carcinoma in relation to alcohol intake and smoking. Cancer Epidemiol Biomarkers Prev. 2003;12(12):1540-3.

40. Black HS. Photocarcinogenesis and diet. Fed Proc. 1987;46(5):1901-5.

41. Hakim IA, Harris RB, Ritenbaugh C. Fat intake and risk of squamous cell carcinoma of the skin. Nutr Cancer. 2000;36(2):155-62.

42. Green A, Williams G, Neale R, Hart V, Leslie D, Parsons P i sur. Daily sunscreen application and betacarotene supplementation in prevention of basal-cell and squamous-cell carcinomas of the skin: a randomised controlled trial. Lancet. 1999;354(9180):723-9.

43. Hartevelt MM, Bavinck JN, Kootte AM, Vermeer BJ, Vandenbroucke JP. Incidence of skin cancer after renal transplantation in The Netherlands. Transplantation. 1990;49(3):506-9.

44. Berg D, Otley CC. Skin cancer in organ transplant recipients: Epidemiology, pathogenesis, and management. J Am Acad Dermatol. 2002;47(1):1-17.

45. Lindelöf B, Sigurgeirsson B, Tegner E, Larkö O, Johannesson A, Berne B, i sur. PUVA and cancer risk: the Swedish follow-up study. Br J Dermatol. 1999;141(1):108-12.

46. Diepgen TL, Mahler V. The epidemiology of skin cancer. Br J Dermatol. 2002; 146 Suppl 61:1-6.

47. Lichter MD, Karagas MR, Mott LA, Spencer SK, Stukel TA, Greenberg ER. Therapeutic ionizing radiation and the incidence of basal cell carcinoma and squamous cell carcinoma. The New Hampshire Skin Cancer Study Group. Arch Dermatol. 2000;136(8):1007-11.

48. Ron E, Preston DL, Kishikawa M Kobuke T, Iseki M, Tokuoka S i sur. Skin tumor risk among atomic-bomb survivors in Japan. Cancer Causes Control. 1998;9(4):393-401.

49. Ramirez CC, Federman DG, Kirsner RS. Skin cancer as an occupational disease: the effect of ultraviolet and other forms of radiation. Int J Dermatol. 2005;44(2):95-100.

50. Saladi R, Austin L, Gao D, Lu Y, Phelps R, Lebwohl M i sur. The combination of benzo[a]pyrene and ultraviolet A causes an in vivo time-related accumulation of DNA damage in mouse skin. Photochem Photobiol. 2003;77(4):413-9.

51. Pašić A. Maligni epidermalni tumori. U: Lipozenčić J i sur. Dermatovenerologija. 3. izd. Zagreb, Medicinska naklada; 2008, Str. 540-7.

52. Verkouteren JAC, Ramdas KHR, Wakkee M, Nijsten T. Epidemiology of basal cell carcinoma: scholarly review. Br J Dermatol. 2017;177(2):359-72.

53. Reizner GT, Chuang TY, Elpern DJ, Stone JL, Farmer ER. Basal cell carcinoma in Kauai, Hawaii: the highest documented incidence in the United States. J Am Acad Dermatol. 1993;29(2 Pt 1):184-9.

54. Scotto J, Fears TR, Fraumeni JF Jr. Incidence of nonmelanoma skin cancer in the United States in collaboration with Fred Hutchinson Cancer Research Center. Besthesda, MD**:** U.S. Dept. of Health and Human Services, Public Health Service, National Institutes of Health, National Cancer Institute. NIH publication No. 83-2433;1983.

55. Marks R, Staples M, Giles GG. Trends in non-melanocytic skin cancer treated in Australia: the second national survey. Int J Cancer. 1993;53(4):585-90.

56. Demers AA, Nugent Z, Mihalcioiu C,Wiseman MC, Kliewer EV. Trends of nonmelanoma skin cancer from 1960 through 2000 in a Canadian population. J Am Acad Dermatol. 2005;53(2):320-8.

57. Chuang TY, Popescu A, Su WP, Chute CG. Basal cell carcinoma. A population-based incidence study in Rochester, Minnesota. J Am Acad Dermatol. 1990;22(3):413-7.

58. Christenson LJ, Borrowman TA, Vachon CM, Tollefson MM, Otley CC, Weaver AL i sur. Incidence of basal cell and squamous cell carcinomas in a population younger than 40 years. JAMA. 2005;294(6):681-90.

59. Vitasa BC, Taylor HR, Strickland PT, Rosenthal FS, West S, Abbey H i sur. Association of nonmelanoma skin cancer and actinic keratosis with cumulative solar ultraviolet exposure in Maryland watermen. Cancer. 1990;65(12):2811-7.

60. Van Dam RM, Huang Z, Rimm EB, Weinstock MA, Speigelman D, Colditz GA i sur. Risk factors for basal cell carcinoma of the skin in men: results from the health professionals follow-up study. Am J Epidemiol. 1999;150(5):459-68.

61. Zanetti R, Rosso S, Martinez C, Nieto A, Miranda A, Mercier M i sur. Comparison of risk patterns in carcinoma and melanoma of the skin in men: a multi-centre case-case-control study. Br J Cancer. 2006;94(5):743-51.

62. Gallagher RP, Hill GB, Bajdik CD, Fincham S, Coldman AJ, McLean DI i sur. Sunlight exposure, pigmentary factors, and risk of nonmelanocytic skin cancer. Basal cell carcinoma. Arch Dermatol. 1995;131(2):157-63.

63. Cheng PS, Weng SF, Chiang CH, Lai FJ. Relationship between arsenic-containing drinking water and skin cancers in the arseniasis endemic areas in Taiwan. J Dermatol. 2016;43(2):181-6.

64. Karagas MR, Gossai A, Pierce B, Ahsan H. Drinking Water Arsenic Contamination, Skin Lesions, and Malignancies: A Systematic Review of the Global Evidence. Curr Environ Health Rep. 2015;2(1):52-68.

65. Srinivas N, Rachakonda S, Hielscher T, Calederazzo S, Rudnai P, Gurzau E i sur. Telomere length, arsenic exposure and risk of basal cell carcinoma of skin. Carcinogenesis. 2019;40(6):715-23.

66. Karagas MR, McDonald JA, Greenberg ER, Stukel TA, Weiss JE, Baron JA i sur. Risk of basal cell and squamous cell skin cancers after ionizing radiation therapy. For The Skin Cancer Prevention Study Group. J Natl Cancer Inst. 1996;88(24):1848-53.

67. Lichter MD, Karagas MR, Mott LA, Spencer SK, Stukel TA, Greenberg ER. Therapeutic ionizing radiation and the incidence of basal cell carcinoma and squamous cell carcinoma. The New Hampshire Skin Cancer Study Group. Arch Dermatol. 2000;136(8):1007-11.

68. Ron E, Modan B, Preston D, Alfandary E, Stovall M, Boice JD Jr. Radiation-induced skin carcinomas of the head and neck. Radiat Res. 1991;125(3):318-25.

69. Ehrhardt MJ, Bhakta N, Liu Q, Yasui Y, Krasin MJ, Mulrooney DA i sur. Absence of Basal Cell Carcinoma in Irradiated Childhood Cancer Survivors of Black Race: A Report from the St. Jude Lifetime Cohort Study. Cancer Epidemiol Biomarkers Prev. 2016;25(9):1356-60.

70. Shore RE, Moseson M, Xue X,Tse Y, Harley N, Pasternack BS. Skin cancer after X-ray treatment for scalp ringworm. Radiat Res. 2002;157(4):410-8.

71. Black JO. Xeroderma Pigmentosum. Head Neck Pathol. 2016;10(2):139-44.

72. Jih MH. Linear unilateral basal-cell nevus syndrome with comedones. Dermatol Online J. 2002;8(2):12.

73. Lin Y, Chahal HS, Wu W, Cho HG, Ransohoff KJ, Song F i sur. Association study of genetic variation in DNA repair pathway genes and risk of basal cell carcinoma. Int J Cancer. 2017;141(5):952-7.

74. Chan JM, Weisman A, King A, Maksomski S, Shotwell C, Bailie C i sur. Occupational therapy for epidermolysis bullosa: clinical practice guidelines. Orphanet J Rare Dis. 2019;14(1):129.

75. Al Sabbagh MM, Baqi MA. Bazex-Dupré-Christol syndrome: review of clinical and molecular aspects. Int J Dermatol. 2018;57(9):1102-6.

76. Schierbeck J, Vestergaard T, Bygum A. Skin Cancer Associated Genodermatoses: A Literature Review. Acta Derm Venereol. 2019;99(4):360-9.

77. Wu PA, Chen CA, Stern RS. Presence of Hand Warts Is Associated with Subsequent Development of Cutaneous Squamous Cell Carcinoma in Psoriasis Patients Treated with Psoralen UVA (PUVA). J Invest Dermatol. 2016;136(11):2317-9.

78. Pellegrini C, Maturo MG, Di Nardo L, Ciciarelli V, Gutiérrez García-Rodrigo C, Fargnoli MC. Understanding the Molecular Genetics of Basal Cell Carcinoma. Int J Mol Sci. 2017;18(11):2487.

79. Bonilla X, Parmentier L, King B, Bezrukov F, Kaya G, Zoete V i sur. Genomic analysis identifies new drivers and progression pathways in skin basal cell carcinoma. Nat Genet. 2016;48(4):398-406.

80. Epstein EH. Basal cell carcinomas: attack of the hedgehog. Nat Rev Cancer. 2008;8(10):743-54.

81. Bodak N, Queille S, Avril MF, Bouadjar B, Drougard C, Sarasin A i sur. High levels of patched gene mutations in basal-cell carcinomas from patients with xeroderma pigmentosum. Proc Natl Acad Sci U S A. 1999;96(9):5117-22.

82. D'Errico M, Calcagnile A, Canzona F, Didona B, Posteraro P, Cavalieri R i sur. UV mutation signature in tumor suppressor genes involved in skin carcinogenesis in xeroderma pigmentosum patients. Oncogene. 2000;19(3):463-7.

83. Gailani MR, Ståhle-Bäckdahl M, Leffell DJ, Glynn M, Zaphiropoulos PG, Pressman C i sur. The role of the human homologue of Drosophila patched in sporadic basal cell carcinomas. Nat Genet. 1996;14(1):78-81.

84. Reifenberger J, Wolter M, Knobbe CB, Köhler B, Schönicke A, Scharwächter C i sur. Somatic mutations in the PTCH, SMOH, SUFUH and TP53 genes in sporadic basal cell carcinomas. Br J Dermatol. 2005;152(1):43-51.

85. Bale AE, Yu KP. The hedgehog pathway and basal cell carcinomas. Hum Mol Genet. 2001;10(7):757-62.

86. Stone DM, Hynes M, Armanini M, Swanson TA, Gu Q, Johnson RL, i sur. The tumour-suppressor gene patched encodes a candidate receptor for Sonic hedgehog. Nature. 1996;384(6605):129-34.

87. Pašić A, Čeović R. Maligni epidermalni tumori. U: Basta-Juzbašić A i sur. Dermatovenerologija. 1. izd. Zagreb, Medicinska naklada; 2014, Str. 661-79.

88. Brown CI, Perry AE. Incidence of perineural invasion in histologically aggressive types of basal cell carcinoma. Am J Dermatopathol. 2000;22(2):123-5.

89. Leibovitch I, Huilgol SC, Selva D, Richards S, Paver R. Basal cell carcinoma treated with Mohs surgery in Australia III. Perineural invasion. J Am Acad Dermatol 2005; 53:458.

90. Wang YJ, Tang TY, Wang JY, Huang YK, Wu YH. Genital basal cell carcinoma, a different pathogenesis from sun-exposed basal cell carcinoma? A case-control study of 30 cases. J Cutan Pathol 2018;10.1111/cup.13304. doi:10.1111/cup.13304

91. Scrivener Y, Grosshans E, Cribier B. Variations of basal cell carcinomas according to gender, age, location and histopathological subtype. Br J Dermatol. 2002;147(1):41-7.

92. Bichakjian CK, Olencki T, Aasi SZ, Alam M, Andersen JS, Berg D i sur. Basal Cell Skin Cancer, Version 1.2016, NCCN Clinical Practice Guidelines in Oncology. J Natl Compr Canc Netw. 2016;14(5):574-97.

93. Le Blanc DM, Ramanadham SR, Wells DD. Basal Cell Carcinoma, Squamous Carcinoma, and Melanoma. U: Janis JE, ur. Essentials of plastic surgery. 2.izd. Boca Raton,Florida: Quality Medical Publishing inc.i CRC Press Taylor and Francis group; 2014. Str. 176-83.

94. NCCN Clinical Practice Guidelines in Oncology (NCCN Guidelines): Basal Cell Skin Cancer, Version 1.2018, (pristupljeno 19.02. 2018). Dostupno na : www.nccn.org/professionals/physician_gls/default.aspx

95. Wheller L, Soyer HP. Clinical features of actinic keratoses and early squamous cell carcinoma. Curr Probl Dermatol. 2015;46:58-63.

96. Prieto-Granada C, Rodriguez-Waitkus P. Cutaneous squamous cell carcinoma and related entities: Epidemiology, clinical and histological features, and basic science overview. Curr Probl Cancer. 2015;39(4):206-15.

97. Yanofsky VR, Mercer SE, Phelps RG. Histopathological variants of cutaneous squamous cell carcinoma: a review. J Skin Cancer. 2011;2011:210813.

98. Hodak E, Jones RE, Ackerman AB. Solitary keratoacanthoma is a squamous-cell carcinoma: three examples with metastases. Am J Dermatopathol. 1993;15(4):332-42.

99. Beham A, Regauer S, Soyer HP, Beham-Schmid C. Keratoacanthoma: a clinically distinct variant of well differentiated squamous cell carcinoma. Adv Anat Pathol. 1998;5(5):269-80.

100. Ackerman AB. Squamous-cell carcinoma vs. keratoacanthoma. J Dermatol Surg Oncol. 1982;8:418.

101. Ackerman CC. Keratoacanthomas: a new classification based on morphologic findings and on anatomic site. Dermatopathol Pract Concept. 2001;7:7.

102. Weedon D, Malo J, Brooks D, Williamson R. Keratoacanthoma: is it really a variant of squamous cell carcinoma? ANZ J Surg. 2010;80(3):129-30.

103. Poleksic S, Yeung KY. Rapid development of keratoacanthoma and accelerated transformation into squamous cell carcinoma of the skin: a mutagenic effect of polychemotherapy in a patient with Hodgkin's disease? Cancer. 1978;41(1):12-16.

104. Sánchez Yus E, Simón P, Requena L, Ambrojo P, de Eusebio E. Solitary keratoacanthoma: a self-healing proliferation that frequently becomes malignant. Am J Dermatopathol. 2000; 22(4):305-10.

105. Kerr-Valentic MA, Samimi K, Rohlen BH, Agarwal JP, Rockwell WB. Marjolin's ulcer: modern analysis of an ancient problem. Plast Reconstr Surg. 2009;123(1):184-91.

106. Pekarek B, Buck S, Osher L. A Comprehensive Review on Marjolin's Ulcers: Diagnosis and Treatment. J Am Col Certif Wound Spec. 2011;3(3):60-4.

107. Choa R, Rayatt S, Mahtani K. Marjolin's ulcer. BMJ. 2015;351:h3997.

108. Chang JB, Kung TA, Cederna PS. Acute Marjolin's ulcers: a nebulous diagnosis. Ann Plast Surg. 2014;72(5):515-20.

109. Padilha CB, Balassiano LK, Pinto JC, Souza FC, Kac BK, Treu CM. Subungual squamous cell carcinoma. An Bras Dermatol. 2016;91(6):817-19.

110. Farasat S, Yu SS, Neel VA, Nehal KS, Lardaro T, Mihm MC i sur. A new American Joint Committee on Cancer staging system for cutaneous squamous cell carcinoma: creation and rationale for inclusion of tumor (T) characteristics. J Am Acad Dermatol. 2011;64(6):1051-9.

111. Skulsky SL, O'Sullivan B, McArdle O, Leader M, Roche M, Conlon PJ, i sur. Review of high-risk features of cutaneous squamous cell carcinoma and discrepancies between the American Joint Committee on Cancer and NCCN Clinical Practice Guidelines In Oncology. Head Neck. 2017;39(3):578-94.

112. NCCN Clinical Practice Guidelines in Oncology (NCCN Guidelines): Squamous Cell Skin Cancer, Version 2.2018 [pristupljeno 19.08. 2018]. Dostupno na: www.nccn.org/professionals/physician_gls/default.aspx

113. Rowe DE, Carroll RJ, Day CL Jr. Prognostic factors for local recurrence, metastasis, and survival rates in squamous cell carcinoma of the skin, ear, and lip. Implications for treatment modality selection. J Am Acad Dermatol. 1992;26(6):976-90.

114. Ross AS, Schmults CD. Sentinel lymph node biopsy in cutaneous squamous cell carcinoma: a systematic review of the English literature. Dermatol Surg. 2006;32(11):1309-21.

115. Wermker K, Kluwig J, Schipmann S, Klein M, Schulze HJ, Hallermann C. Prediction score for lymph node metastasis from cutaneous squamous cell carcinoma of the external ear. Eur J Surg Oncol. 2015;41(1):128-35.

116. Wang DM, Kraft S, Rohani P, Murphy GF, Besaw RJ, Karia PS, i sur. Association of Nodal Metastasis and Mortality With Vermilion vs Cutaneous Lip Location in Cutaneous Squamous Cell Carcinoma of the Lip. JAMA Dermatol. 2018;154(6):701-7.

117. Cherpelis BS, Marcusen C, Lang PG. Prognostic factors for metastasis in squamous cell carcinoma of the skin. Dermatol Surg. 2002;28(3):268-73.

118. Broders AC. Practical points on the microscope grading carcinoma. NYJ Med. 1932; 32:667-71.

119. Broders AC. Squamous cell epithelioma of the skin. Ann Surg. 1921;20:141-60.

120. Porceddu SV. Prognostic factors and the role of adjuvant radiation therapy in non-melanoma skin cancer of the head and neck. Am Soc Clin Oncol Educ Book. 2015;e513-8.

121. NCCN Clinical Practice Guidelines in Oncology (NCCN Guidelines): Squamous Cell Skin Cancer, Version 2.2020, (pristupljeno 28.04. 2020). Dostupno na : www.nccn.org/professionals/physician_gls/pdf/squamous.pdf

122. Kuflik EG. Cryosurgery updated. J Am Acad Dermatol. 1994;31(6):925-44.

123. Morton CA, Birnie AJ, Eedy DJ. British Association of Dermatologists guidelines for the management of squamous cell carcinoma in situ (Bowen's disease) 2014. Br J Dermatol. 2014;170(2):245-60.

124. Holt PJ. Cryotherapy for skin cancer: results over a 5-year period using liquid nitrogen spray cryosurgery. Br J Dermatol. 1988;119(2):231-40.

125. Morton CA, Szeimies RM, Sidoroff A, Braathen LR. European guidelines for topical photodynamic therapy part 1: treatment delivery and current indications - actinic keratoses, Bowen's disease, basal cell carcinoma. J Eur Acad Dermatol Venereol. 2013; 27(5):536-44.

126. Work Group, Invited Reviewers, Kim JYS, Kozlow JH, Mittal B, Moyer J, Olenecki T, Rodgers P. Guidelines of care for the management of cutaneous squamous cell carcinoma. J Am Acad Dermatol. 2018;78()3:560-78.

127. Lovett RD, Perez CA, Shapiro SJ, Garcia DM. External irradiation of epithelial skin cancer. Int J Radiat Oncol Biol Phys. 1990;19(2):235-42.

128. Locke J, Karimpour S, Young G, Lockett MA, Perez CA. Radiotherapy for epithelial skin cancer. Int J Radiat Oncol Biol Phys. 2001;51(3):748-55.

129. Petrovich Z, Parker RG, Luxton G, Kuisk H, Jepson J. Carcinoma of the lip and selected sites of head and neck skin. A clinical study of 896 patients. Radiother Oncol. 1987;8(1):11-7.

130. Kwan W, Wilson D, Moravan V. Radiotherapy for locally advanced basal cell and squamous cell carcinomas of the skin. Int J Radiat Oncol Biol Phys. 2004;60(2):406-11.

131. Verma RP, Hansch C. Matrix metalloproteinases (MMPs): chemical-biological functions and (Q)SARs. Bioorg. Med. Chem. 2007;15(6): 2223–68.

132. Page-McCaw A, Ewald AJ, Werb Z. Matrix metalloproteinase and the regulation of tissue remodelling. Nature Rev. Mol. Cell Biol. 2007;8(3):221-33.

133. Zlatarova ZI, Softova EB, Dokova KG, Messmer EM. Expression of matrix metalloproteinase -1, -9, -13, and tissue inhibitor of metalloproteinases-1 in basal cell carcinomas of the eyelid. Graefes Arch Clin Exp Ophthalmol. 2012;250(3):425-31.

134. O'Grady A, Dunne C, O'Kelly P, Murphy GM, Leader M, Kay E. Differential expression of matrix metalloproteinase MMP -2, MMP-9 and tissue inhibitor of metalloproteinase TIMP-1 and TIMP-2 in non-melanoma skin cancer: Implications for tumor progression. Histopathology. 2007;51(6):793-804.

135. Sutinen M, Kainulainen T, Hurskainen T, Vesterlund E, Alexander JP, Overall CM i sur. Expression of matrix metalloproteinases (MMP-1 and -2) and their inhibitors (TIMP -1, -2 and -3) in oral lichen planus, dysplasia, squamous cell carcinoma and lymph node metastasis. Br J Cancer. 1998;77(12): 2239-45.

136. Karahan N, Baspinar S, Bozkurt KK, Caloglu E, Ciris IM, Kapucuoglu N. Increased expression of COX-2 in recurrent basal cell carcinoma of the skin: A pilot study. Indian J Pathol Microbiol. 2011;54(3):526-31.

137. Gross J, Lapiere C. Collagenolytic activity in amphibian tissues: a tissue culture assay. Proc Natl Acad Sci USA.1962;48(6):1014–22.

138. Harper E, Bloch K, Gross J. The zymogen of tadpole collagenase. Biochemistry. 1971; 10(16):3035-41.

139. Jabłońska-Trypuć A, Matejczyk M, Rosochacki S. Matrix metalloproteinases (MMPs), the main extracellular matrix (ECM) enzymes in collagen degradation, as a target for anticancer drugs. J Enzyme Inhib Med Chem. 2016;31(Suppl 1):177-83.

140. Amălinei C, Căruntu ID, Bălan RA. Biology of Metalloproteinases. Rom J Marphol Embryol. 2007;48(4):323-34.

141. Nagase H, Woessner JF Jr. Matrix Metalloproteinases. J Biol Chem. 1999;274(31):21491-4.

142. Vihinen, P, Kähäri VM. Matrix metalloproteinases in cancer: Prognostic markers and therapeutic targets. Int J Cancer. 2002;99(2):157-66.

143. Nelson AR, Fingleton B, Rotherberg ML, Matrisian LM. Matrix metalloproteinases: biologic activity and clinical implications. J Clin Oncol. 2000;18(5):1135-49.

144. Brinckerhoff CE, Ruby PL, Austin SD, Fini ME, White HD. Molecular cloning of human synovial cell collagenase and selection of a single gene from genomic DNA. J. Clin. Invest. 1987;79(2):542-6.

145. Pendás AM, Santamaría I, Alvarez MV, Pritchard M, López-Otín C. Fine physical mapping of the human matrix metalloproteinase genes clustered on chromosome 11q22.3. Genomics. 1996;37(2):266-8.

146. Li J, Brick P, O'Hare MC, Skarzynski T, Lloyd LF, Curry VA i sur. Structure of full-length porcine synovial collagenase reveals a C-terminal domain containing a calcium-linked, four-bladed beta-propeller. Structure 1995; 3 Suppl 6: 541-9.

147. Goldberg GI, Wilhelm SM, Kronberger A, Bauer EA, Grant GA, Eisen AZ. Human fibroblast collagenase. Complete primary structure and homology to an oncogene transformation-induced rat protein. J. Biol. Chem. 1986;261(14):6600-5.

148. Chu CY, Cha ST, Chang CC, Hsiao CH, Tan CT, Lu YC i sur. Involvement of matrix metalloproteinase-13 in stromal-cell-derived factor 1 alpha-directed invasion of human basal cell carcinoma cells. Oncogene. 2007;26(17):2491-501.

149. Oh ST, Kim HS, Yoo NJ, Lee WS, Cho BK, Reichrath J. Increased immunoreactivity of membrane type-1 matrix metalloproteinase (MT1-MMP) and beta-catenin in highrisk basal cell carcinoma. Br J Dermatol. 2011;165(6):1197-204.

150. Varani J, Hattori Y, Chi Y, Schmidt T, Perone P, Zeigler ME i sur. Collagenolytic and gelatinolytic matrix metalloproteinases and their inhibitors in basal cell carcinoma of skin: comparison with normal skin. Br J Cancer. 2000;82(3):657-65.

151. Monhian N, Jewett BS, Baker SR, Varani J. Matrix metalloproteinase expression in normal skin associated with basal cell carcinoma and in distal skin from the same patients. Arch Facial Plast Surg. 2005;7(4):238-43.

152. Tsukifuji R, Tagawa K, Hatamochi A, Shinkai H. Expression of matrix metalloproteinase -1, -2 and -3 in squamous cell carcinoma and actinic keratosis. Br J Cancer. 1999; 80(7):1087-91.

153. Son KD, Kim TJ, Lee YS, Park GS, Han KT, Lim JS i sur. Comparative analysis of immunohistochemical markers with invasiveness and histologic differentiation in squamous cell carcinoma and basal cell carcinoma of the skin. J Surg Oncol. 2008;97(7):615-20.

154. Taketo MM. Cyclooxygenase-2 inhibitors in tumorigenesis (part II). J Natl Cancer Inst 1998;90(21):1609-20.

155. Botting R. COX-1 and COX-3 inhibitors. Thromb. Res. 2003;110(5-6): 269-72.

156. Kuźbicki Ł, Lange D, Stanek-Widera A, Chwirot BW. Different expression of cyclooxygenase-2 (COX-2) in selected nonmelanocytic human cutaneous lesions. Folia Histochem Cytobiol. 2011;49:381-88.

157. Tsujii M, Kawano S, DuBois RN. Cyclooxygenase-2 expression in human colon cancer cells increases metastatic potential. Proc Natl Acad Sci USA. 1997;94(7):3336-40.

158. Sheng H, Shao J, Morrow JD, Beauchamp RD, DuBois RN. Modulation of apoptosis and Bcl-2 expression by prostaglandin E2 in human colon cancer cells. Cancer Res. 1998;58(2):362-6.

159. Tsujii M, Kawano S, Tsuji S, Sawaoka H, Hori M, DuBois RN. Cyclooxygenase regulates angiogenesis induced by colon cancer cells. Cell. 1998;93(5):705-16.

160. Gately S. The contributions of cyclooxygenase-2 to tumor angiogenesis. Cancer Metast Rev. 2000;19(1-2):19-27.

161. Ali-Fehmi R, Che M, Khalifeh I, Malone JM, Morris R, Lawrence WD i sur. The effect of cyclooxygenase-2 expression on tumor vascularity in advanced stage ovarian serous carcinoma. Cancer. 2003;98(7):1423-9.

162. Polette M, Brembaut P. Matrix metalloproteinases in breast carcinoma. Breast J. 1996;2:209-20.

163. Joo YE, Rew JS, Seo YH, Choi SK, Kim YJ, Park CS i sur. Cyclooxygenase-2 overexpression corralates with vascular endothelial growth factor expression and tumor angiogenesis in gastric cancer. J Clin Gastroenterol. 2003;37:28-33.

164. Miyata Y, Koga S, Kanda S, Nishikido M, Hayashi T, Kanetake H. Expression of cyclooxygenase-2 in renal cell carcinoma: Correlation with tumor cell proliferation, apoptosis, angiogenesis expression of matrix metalloproteinase-2, and survival. Clin Cancer Res. 2003;9(5):1741-9.

165. Jacobs GH, Rippey JJ, Altini M. Prediction of aggressive behavior in basal cell carcinoma. Cancer. 1982;49(3):533-7.

166. Cocos R, Schipor S, Nicolae I, Thomescu C, Raicu F. Role of COX-2 activity and CRP levels in patients with non-melanoma skin cancer. Arch Dermatol Res. 2012;304(5):335-42.

167. De Gruijl FR, van Kranen HJ, Mullenders LH. UV-induced DNA damage, repair, mutations and oncogenic pathways in skin cancer. J Photochem Photobiol B. 2001;63(1-3):19-27.

168. Rundhaug JE, Simper MS, Surh I, Fischer SM. The role of the EP receptors for prostaglandin E2 in skin and skin cancer. Cancer Metastasis Rev. 2011;30:465-80.

169. Elmets CA, Ledet JJ, Athar M. Cyclooxygenases: Mediators of UV-induced skin cancer and potential targets for prevention.J Invest Dermatol. 2014;134(10):2497-502.

170. Hawkey CJ. COX-1 and COX-2 inhibitors. Best Pract Res Clin Gastroenterol. 2001;15(5):801-20.

171. Derry S, Moore RA. Single dose oral celecoxib for acute postoperative pain in adults. Cochrane Database Syst Rev. 2012;3(3):CD004233.

172. Davies GLS. Cyclooxygenase-2 and chemoprevention of breast cancer. J Steroid Biochem Mol Biol. 2003;86(3-5):495-9.

173. Marnett LJ. Aspirin and related nonsteroidal antiinflammatory drugs as chemopreventive agents against colon cancer. Prev Med. 1995;24(2):103-6.

174. Jiang XH, Wong BC. Cyclooxygenase-2 inhibition and gastric cancer. Curr Pharm Des. 2003;9(27):2281-8.

175. Smith KJ, Germain M, Skelton H. Bowen's disease (squamous cell carcinoma in situ) in immunosuppressed patients treated with imiquimod 5 % cream and a COX inhibitor, sulindac: potential applications for this combination of immunotherapy. Dermatol Surg. 2001;27(2):143-6.

176. Petrella T, Margolin KA. Highlights from the 2012 World Cutaneous Malignancies Congress. Personalized Med Oncol. 2012;3:26-41.

177. Liotta LA, Steeg PS, Stetler-Stevenson WG. Cancer metastasis and angiogenesis: an imbalance of positive and negative regulation. Cell.1991;25;64(2):327-36.

178. Mauviel A. Cytokine regulation of metalloproteinase gene expression. J Cell Biochem. 1993;53(4):288-95.

179. Brennan M, Bhatti H, Nerusu KC, Bhagavathula N, Kang S, Fisher GJ i sur. Matrix metalloproteinase-1 is the major collagenolytic enzyme responsible for collagen damage in UV-irradiated human skin. Photochem Photobiol. 2003;78(1):43-8.

180. Taketo MM. Cyclooxygenase-2 inhibitors in tumorigenesis (Part II). J Natl Cancer Inst. 1998; 90(21):1609-20.

181. Hacker SM, Flowers FP. Squamous cell carcinoma of the skin. Will heightened awareness of risk factors slow its increase? Postgrad Med. 1993;93(8):115-21.

182. Karagas MR, Greenberg ER, Spencer SK, Stukel TA, Mott LA. Increase in incidence rates of basal cell and squamous cell skin cancer in New Hampshire, USA. New Hampshire Skin Cancer Study Group. Int J Cancer. 1999;81(4):555-9.

183. Findik S, Uyanik O, Altuntas M, Altuntas Z. Epidemiological and localization characteristics of non-melanoma skin cancers: Retrospective analysis of 400 cases. Turk J Plast Surg. 2019;27:19-22.

184. Leong J, Hughes-Fulford M, Rakhlin N, Habib A, Maclouf J, Goldyne ME. Cyclooxygenases in human and mouse skin and cultured human keratinocytes: association of COX-2 expression with human keratinocyte differentiation. Exp Cell Res. 1996;224(1):79-87.

185. Vogt T, McClelland M, Jung B, Popova S, Bogenrieder T, Becker B i sur. Progression and NSAID-induced apoptosis in malignant melanomas are independent of cyclooxygenase II. Melanoma Res. 2001;11(6):587-99.

186. Putti TC, Teh M, Lee YS. Biological behavior of keratoacanthoma and squamous cell carcinoma: telomerase activity and COX-2 as potential markers. Mod Pathol. 2004;17(4):468-75.

187. Kagoura M, Toyoda M, Matsui C, Morohashi M. Immunohistochemical expression of cyclooxygenase-2 in skin cancers. J Cutan Pathol. 2001;28(6):298-302.

188. Nijsten T, Colpaert CG, Vermeulen PB, Harris AL, Van Marck E, Lambert J. Cyclooxygenase-2 expression and angiogenesis in squamous cell carcinoma of the skin and its precursors: a paired immunohistochemical study of 35 cases. Br J Dermatol. 2004;151(4):837-45.

189. Müller-Decker K, Reinerth G, Krieg P, Zimmermann R, Heise H, Bayerl C i sur. ProstaglandinH-synthase isozyme expression in normal and neoplastic human skin. Int J Cancer. 1999;82(5):648-56.

190. Kim KH, Park EJ, Seo YJ, Cho HS, Kim CW, Kim KJ i sur. Immunohistochemical study of cyclooxygenase-2 and p53 expression in skin tumors. J Dermatol. 2006;33(5):319-25.

191. An KP, Athar M, Tang X, Katiyar SK, Russo J, Beech J i sur. Cyclooxygenase-2 expression in murine and human nonmelanoma skin cancers: implications for therapeutic approaches. Photochem Photobiol. 2002;76(1):73-80.

192. Abd-El-Aleem SA, Ferguson MW, Appleton I, Bhowmick A, McCollum CN, Ireland GW. Expression of cyclooxygenase isoforms in normal human skin and chronic venous ulcers. J Pathol. 2001;195(5):616-23.

193. Koljonen V, Lassus P, Tukiainen E, Ristimäki A, Haglund C, Böhling T. Cyclooxygenase-2 expression in primary Merkel cell carcinoma. J Cutan Pathol. 2005;32(1):55-8.

194. Rivers JK, Arlette J, Shear N, Guenther L, Carey W, Poulin Y. Topical treatment of actinic keratoses with 3,0% diclofenac in 2,5% hyaluronan gel. Br J Dermatol. 2002;146(1):94-100.

195. Bianco BC, Scotti FM, Vieira DS, Biz MT, Castro RG, Modolo F. Immunohistochemical expression of matrix metalloproteinase-1, matrix metalloproteinase-2 and matrix metalloproteinase-9, myofibroblasts and Ki-67 in actinic cheilitis and lip squamous cell carcinoma. Int J Exp Pathol. 2015;96(5):311-8.

196. Vanjaka-Rogošić L, Puizina-Ivić N, Mirić L, Rogošić V, Kuzmić-Prusac I, Babić MS i sur. Matrix metalloproteinases and E-cadherin immunoreactivity in different basal cell carcinoma histological types. Acta Histochem. 2014;116(5):688-93.

197. Rudzki Z, Jothy S. CD44 and the adhesion of neoplastic cells. Mol Pathol. 1997;50(2):57-71.

198. Harn HJ, Shen KL, Liu CA, Ho LI, Yang LS, Yueh KC. Hyaluronate binding assay study of transfected CD44 v4-v7 isoforms into the human gastric carcinoma cell line Sc-Mi. J Pathol. 1998;184(3):291-6.

199. Flug M, Kopf-Maier P. The basement membrane and its involvement in carcinoma cell invasion. Acta Anat. 1995;152(2):69-84.

200. Matrisian LM, Mcdonnell S, Miller DB, Navre M, Seftor EA, Hendrix MJ. The role of the matrix metalloproteinase stromelysin in the progression of squamous cell carcinomas. Am J Med Sci. 1991;302(3):157-62.

201. Gray ST, Wilkins RJ, Yun K. Interstitial collagenase gene expression in oral squamous cell carcinoma. Am J Pathol. 1992;141(2):301-6.

202. Tsukifuji R, Sakai T, Hatamochi A, Shinkai H. Gene expression of matrix metalloproteinase-1 (interstitial collagenase) and matrix metalloproteinase-3 (stromelysin-1) in basal cell carcinoma by in situ hybridization using chondroitin ABC lyase. Histochem J. 1997;29(5):1-7.

203. Bramhall SR, Stamp GW, Dunn J, Lemoine NR, Neoptolemos JP. Expression of collagenase (MMP2), stromelysin (MMP3) and tissue inhibitor of the metalloproteinases (TIMP1) in pancreatic and ampullary disease. Br J Cancer. 1996;73(8):972-8.

204. Heppner KJ, Martrisian LM, Jensen RA, Rodgers WH. Expression of most matrix metalloproteinase family members in breast cancer represents a tumor inducer host response. Am J Pathol. 1996;149(1):273-82.

205. Egeblad M, Werb Z. New functions for the matrix metalloproteinases in cancer progression. Nat Rev Cancer. 2002;2(3):161-74.

206. Folgueras AR, Pendás AM, Sánchez LM, López-Otín C. Matrix metalloproteinases in cancer: from new functions to improved inhibition strategies. Int J Dev Biol. 2004;48(5-6):411-24.

207. Kdahlquist ,Martijn van Iersel. Categories of matrix metalloproteinases [slika s interneta]. 2008 May 24 [pristupljeno 17.2.2019.] Dostupno na: http://commons.wikimedia.org/w/index.php?curid=5019072

208. Slater D, Barrett P. Standards and dataset for reporting cancers. Dataset for the histopathological reporting of primary cutaneous basal cell carcinoma. London: The Royal College of Pathologists; 2019.

209. Sexton M, Jones DB, Maloney ME. Histologic pattern analysis of basal cell carcinoma. Study of a seies of 1039 consecutive neoplasms. J Am Acad Dermatol 1990;23 (6 Pt 1):1118-26.

11. ŽIVOTOPIS

Sanda Smuđ Orehovec rođena je 1981. godine u Zagrebu. Medicinski fakultet Sveučilišta u Zagrebu završila je 2006. godine. Specijalizaciju iz opće kirurgije započela je 2008. godine u Kliničkom bolničkom centru Zagreb. Godine 2009. upisala je poslijediplomski studij Biomedicina i zdravstvo, Medicinskog fakulteta Sveučilišta u Zagrebu.

Tijekom 2011. godine boravila je na studijskom putovanju u *Akademikliniken*, Stockholm, Švedska. Sredinom 2012. godine položila je ispit iz opće kirurgije s odličnim uspjehom.

Subspecijalizaciju iz plastične, rekonstruktivne i estetske kirurgije započela je 2014. godine te je s odličnim uspjehom položila početkom 2017. godine. Zaposlena je na Klinici za kirurgiju Kliničkog bolničkog centra Zagreb. Godine 2016. izabrana je u suradničko zvanje asistenta u kumulativnom radnom odnosu Katedre za kirurgiju Medicinskog fakulteta u Zagrebu.

Pohađala je više od 20 stručnih tečajeva iz područja plastične, rekonstruktivne i estetske kirurgije te je objavila nekoliko radova iz istog područja.

Na različitim hrvatskim i međunarodnim kongresima sudjelovala je s više od 15 kongresnih izlaganja.

Glavni interesi su joj rekonstruktivna kirurgija, kožni karcinomi, sarkomi te mikrokirurške plastično-rekonstruktivne tehnike.

Ponosna je supruga Tomislava Orehovca i majka troje djece - sina Zrina te kćeri Petre i Franke.