

Uloga mjerenja protoka krvi kroz oftalmičke i intrakranijske arterije u predviđanju neuroloških deficita tijekom karotidne endarterektomije

Franjić, Björn Dario

Doctoral thesis / Disertacija

2021

Degree Grantor / Ustanova koja je dodijelila akademski / stručni stupanj: **University of Zagreb, School of Medicine / Sveučilište u Zagrebu, Medicinski fakultet**

Permanent link / Trajna poveznica: <https://um.nsk.hr/um:nbn:hr:105:761665>

Rights / Prava: [In copyright](#)/[Zaštićeno autorskim pravom.](#)

Download date / Datum preuzimanja: **2025-03-27**



Repository / Repozitorij:

[Dr Med - University of Zagreb School of Medicine Digital Repository](#)



**SVEUČILIŠTE U ZAGREBU
MEDICINSKI FAKULTET**

Björn Dario Franjić

**Uloga mjerenja protoka krvi kroz oftalmičke
i intrakranijske arterije u predviđanju
neuroloških deficita tijekom karotidne
endarterektomije**

DISERTACIJA



Zagreb, 2021.

**SVEUČILIŠTE U ZAGREBU
MEDICINSKI FAKULTET**

Björn Dario Franjić

**Uloga mjerenja protoka krvi kroz oftalmičke
i intrakranijske arterije u predviđanju
neuroloških deficita tijekom karotidne
endarterektomije**

DISERTACIJA

Zagreb, 2021.

Disertacija je izrađena u Klinici za kirurgiju Kliničkog bolničkog centra „Sestre milosrdnice“

Mentor: Prof. dr. sc. Ivo Lovričević, dr. med.

Zahvaljujem svojem mentoru prof. dr. sc. Ivi Lovričeviću na svojoj pomoći, savjetima i bezuvjetnoj podršci prilikom izrade ove disertacije, te što me je usmjerio na vaskularnu kirurgiju za koju je bio moj učitelj i mentor.

Zahvaljujem doc. dr. sc. Luciji Virović Jukić za lektoriranje i podršku prilikom izrade disertacije, te gospodinu Augustinu Mutaku za pomoć oko statističke analize.

Veliko hvala svim bolesnicima koji su sudjelovali u ovom istraživanju, te svim liječnicima i medicinskim sestrama odjela za vaskularnu kirurgiju i operacijskog bloka koji su sudjelovali u liječenju bolesnika i pomogli u izradi disertacije.

Ovaj rad posvećen je mojoj mami Miri koja je bila moja najveća podrška za poslijediplomski studij i inspiracija za izradu disertacije, te sam joj neizmjereno zahvalan na svemu. Rad posvećujem i mom tati Josipu koji me svojim primjerom usmjerio na medicinu i kirurgiju. Na kraju posvećujem rad i mojoj kćerci Isabelli u nadi da će ju jednog dana potaknuti na vlastito istraživanje i napredovanje.

SADRŽAJ

1. UVOD I SVRHA RADA	1
1.1. Svrha rada	1
1.2. Povijesni osvrt.....	3
1.3. Anatomija ekstrakranijske i intrakranijske cirkulacije	9
1.3.1. Luk aorte.....	9
1.3.2. Karotidne arterije	10
1.3.3. Vertebralne arterije	13
1.3.4. Moždane arterije	14
1.3.5. Willisov krug	15
1.4. Moždani udar	18
1.4.1. Značaj moždanog udara za pojedinca i društvo.....	18
1.4.2. Etiologija moždanog udara.....	19
1.5. Aterosklerotska bolest ekstrakranijskih moždanih arterija	20
1.5.1. Etiologija aterosklerotske bolesti ekstrakranijskih arterija.....	20
1.5.2. Asimptomatska karotidna bolest	21
1.5.3. Tranzitorna ishemijska ataka	21
1.5.4. Moždani udar	22
1.5.5. Simptomatologija tranzitorne ishemijske atake i moždanog udara	22
1.6. Dijagnostička obrada karotidne bolesti.....	24
1.6.1. Ultrazvuk - CDFI i TCD.....	24
1.6.2. CT angiografija.....	25
1.6.3. MR angiografija.....	26
1.6.4. Digitalna suptrakcijska angiografija.....	27
1.6.5. CT i MR mozga	27
1.7. Liječenje karotidne aterosklerotske bolesti i indikacije za intervenciju	28
1.7.1. Medikamentozno liječenje.....	28

1.7.2.	Kirurško liječenje karotidne bolesti.....	29
1.7.3.	Endovaskularno liječenje karotidne bolesti.....	32
1.7.4.	Indikacija za invazivno liječenje karotidne bolesti.....	32
2.	HIPOTEZA.....	34
3.	CILJEVI RADA	35
3.1.	Opći cilj.....	35
3.2.	Specifični ciljevi	35
4.	MATERIJALI I METODE.....	36
4.1.	Ispitanici.....	36
4.2.	Priprema za operaciju	36
4.3.	Informirani pristanak	37
4.4.	Operacijski zahvat karotidne endarterektomije	39
4.5.	Analizirani podaci	40
4.5.1.	Demografski i klinički podaci	41
4.5.2.	Neurološki deficit	41
4.5.3.	CDFI karotidnih, vertebralnih i oftalmičkih arterija	42
4.5.4.	TCD intrakranijskih arterija i vertebrobazilarnog sliva.....	43
4.6.	Statistika.....	44
4.6.1.	Veličina uzorka.....	44
4.6.2.	Statistička analiza	45
5.	REZULTATI	46
5.1.	Bolesnici i njihove značajke	46
5.2.	Arteria carotis interna	48
5.2.1.	Operirana ACI	48
5.2.2.	Kontralateralna ACI	48
5.3.	Arteria ophthalmica	49
5.3.1.	Ipsilateralna AO.....	49
5.3.2.	Kontralateralna AO.....	50
5.3.3.	Kombinacija ipsilateralne i kontralateralne AO	51

5.4.	Arteria vertebralis	52
5.5.	ACI - karotidni sifon.....	54
5.6.	Arteria cerebri anterior.....	55
5.6.1.	Ipsilateralna ACA.....	55
5.6.2.	Kontralateralna ACA.....	55
5.7.	Arteria cerebri media	56
5.8.	Arteria cerebri posterior.....	57
5.9.	Vertebrobazilarni sliv	58
5.10.	Neurološki deficiti i komplikacije.....	60
5.11.	Analiza neurološkog deficita.....	61
5.11.1.	Poremećaj svijesti	61
5.11.2.	Poremećaj motorike	62
5.11.3.	Kombinirani poremećaj motorike i svijesti	63
5.11.4.	Svi neurološki deficiti.....	64
5.12.	Analiza TIA-e.....	65
5.13.	Analiza moždanog udara.....	70
5.14.	Korelacije među arterijama	72
5.15.	Mogućnosti predviđanja neurološkog deficita	73
5.15.1.	Prediktivna vrijednost stupnja suženja ACI za ND	73
5.15.2.	Prediktivna vrijednost stupnja suženja obje ACI za ND	73
5.15.3.	Prediktivna vrijednost protoka kroz AO za ND.....	74
5.15.4.	Prediktivna vrijednost kombinacije protoka kroz obje AO za ND	74
5.15.5.	Prediktivna vrijednost kombinacije stupnja suženja ACI i vrste protoka kroz AO za ND	75
5.16.	Multivarijatna analiza.....	76
6.	RASPRAVA.....	78
6.1.	Demografska obilježja bolesnika i komorbiditeti.....	78
6.2.	Unutarnja karotidna arterija	80
6.3.	Oftalmička arterija	82
6.4.	Vertebralna arterija	84

6.5.	Intrakranijske arterije	85
6.5.1.	ACI - karotidni sifon	85
6.5.2.	Prednja moždana arterija	86
6.5.3.	Srednja moždana arterija	87
6.5.4.	Stražnja moždana arterija	88
6.5.5.	Vertebrobazilarni sliv	88
6.6.	Neurološki deficit	88
6.6.1.	Poremećaj svijesti	89
6.6.2.	Poremećaj motorike	89
6.6.3.	Kombinirani poremećaj motorike i svijesti	90
6.6.4.	Svi neurološki deficiti.....	90
6.7.	Neurološke komplikacije	90
6.8.	Osvrt na dosadašnje studije i mjesto ove studije	91
7.	ZAKLJUČAK.....	98
8.	SAŽETAK.....	101
9.	SAŽETAK NA ENGLESKOM JEZIKU	103
10.	POPIS LITERATURE.....	104
11.	ŽIVOTOPIS	114

Popis oznaka i kratica

AB	- <i>A. basilaris</i>
ACA	- <i>A. cerebri anterior</i>
ACC	- <i>A. carotis communis</i>
ACE	- <i>A. carotis externa</i>
ACI	- <i>A. carotis interna</i>
ACM	- <i>A. cerebri media</i>
ACoA	- <i>A. communicans anterior</i>
ACoP	- <i>A. communicans posterior</i>
ACP	- <i>A. cerebri posterior</i>
AHA	- <i>American Heart Association</i>
AO	- <i>A. ophthalmica</i>
ASK	- Acetilsalicilna kiselina
AV	- <i>A. vertebralis</i>
CAS	- <i>Carotid artery stenting</i>
CEA	- <i>Carotid endarterectomy</i>
CDFI	- <i>Color Doppler Flow Imaging</i>
CT	- <i>Computed tomography</i> (Kompjuterizirana tomografija)
CTA	- <i>Computed tomography angiography</i> (Kompjuterizirana tomografska angiografija)
df	- <i>Degrees of freedom</i> (stupnjevi slobode)
DSA	- Digitalna suptrakcijska angiografija
EEG	- Elektroencefalografija
χ^2	- Vrijednost hi-kvadrat testa
ICA	- <i>Internal carotid artery</i>
i. j.	- Internacionalne jedinice
i. v.	- Intravenski
KEA	- Karotidna endarterektomija
LDL	- Lipoprotein niske gustoće (<i>low-density lipoprotein</i>)
MR	- Magnetska rezonancija
MU	- Moždani udar

ND - Neurološki deficit (*neurological deficiency*)
NND - *Number needed to diagnose* (Broj potreban za dijagnozu)
OA - *Ophthalmic artery* (oftalmička arterija)
OR - *Odds ratio* (omjer izgleda)
 p - Statistička značajnost
RR - Relativni rizik
SBSK - Srednja brzina strujanja krvi
SZO - Svjetska zdravstvena organizacija
TCD - Transkranijski doppler (*Transcranial Doppler*)
TIA - Tranzitorna ishemijska ataka
VB - Vertebrobazilarno

1. UVOD I SVRHA RADA

1.1. Svrha rada

Karotidna endarterektomija (KEA) je najčešća elektivna operacija u vaskularnoj kirurgiji. Radi se o operaciji zbog suženja unutarnje karotidne arterije (*a. carotis interna* - ACI), koje najčešće nastaje kao posljedica aterosklerotske bolesti. Karotidna endarterektomija se izvodi s namjerom sprječavanja mogućeg trajnog neurološkog oštećenja koje bi moglo nastati u slučaju neliječene karotidne bolesti, a manifestira se kliničkom slikom moždanog udara što može u konačnici dovesti i do smrtnog ishoda.

Za vrijeme operacijskog zahvata KEA neophodno je privremeno zaustaviti protok krvi kroz karotidnu arteriju kako bi se arterija mogla otvoriti i iz nje odstraniti aterosklerotski plak, a postiže se postavljanjem arterijskih stezaljki (arterijske "klemne"). Prilikom postavljanja arterijskih stezaljki privremeno se stoga zaustavlja protok krvi kroz ACI te se smanjuje sveukupni dotok krvi u mozak. Ovaj smanjeni dotok krvi se u većeg dijela bolesnika kompenzira dovoljnim dotokom krvi iz kontralateralne karotidne arterije te iz vertebralnih arterija, međutim dio bolesnika ne može kompenzirati ovo smanjenje dotoka krvi. U tih se bolesnika dakle razvija hipoperfuzija mozga koja može ubrzo dovesti do trajnih neuroloških oštećenja ukoliko se perfuzija ne poboljša, te zahtjeva hitno postavljanje tzv. *shunt*-a, tj. cjevčice koja povezuje zajedničku karotidnu arteriju proksimalno i unutarnju karotidnu arteriju distalno od mjesta arteriotomije, te omogućuje protok krvi kroz arteriju koju operiramo. Nakon uspješno postavljenog *shunt*-a u većine bolesnika dolazi do oporavka neurološkog deficita. Ukoliko se *shunt* ne uspije postaviti na vrijeme, mogu se razviti nepovratna ishemijska oštećenja mozga. Osim toga, samo postavljanje *shunt*-a može dovesti do tzv. *shunt* ozljede, što najčešće predstavlja zapravo jatrogeno izazvanu embolizaciju iz aterosklerotskog plaka uslijed manipulacija *shunt*-om, ili oštećenje same arterije uslijed postavljanja *shunt*-a.

Za sada se ne može jasno predvidjeti koji će bolesnici razviti neurološki deficit prilikom klemanja unutarnje karotidne arterije. Razne su tehnike dostupne radi praćenja

bolesnika za vrijeme operacijskog zahvata u općoj anesteziji pomoću kojih se tek djelomično može utvrditi intraoperativna ishemija. Kod primjene lokalne anestezije bolesnik je budan za vrijeme operacije, te je praćenje bolesnika vrlo jednostavno, a podrazumijeva kliničko praćenje stanja svijesti, kognitivnih funkcija i motorike za vrijeme operacije. Međutim, niti jedan postupak za sada ne može unaprijed jasno predvidjeti koji će bolesnici imati neurološki deficit za vrijeme klemanja karotidne arterije prilikom operacije KEA.

Za kliničku praksu bilo bi vrlo korisno imati određene pokazatelje mogućnosti razvoja intraoperativnog neurološkog deficita. Ukoliko bi analizom nalaza prijeoperacijskog ultrazvuka ekstrakranijskih i intrakranijskih arterija to bilo moguće, tada bi mogli predvidjeti koji bolesnici su pod povišenim rizikom za razvoj intraoperacijskog neurološkog deficita i sukladno tome pripremiti bolesnika, njegovu obitelj i kirurški tim na operaciju koja bi mogla biti povećanog rizika. Također bi ovo saznanje moglo pomoći i u postavljanju indikacije za operaciju, kao i za određivanje prioriteta operacije radi sprječavanja mogućeg moždanog udara.

Svrha ovog rada je analizirati protok kroz pojedine ekstrakranijske i intrakranijske arterije te korelirati ovaj nalaz s razvojem neurološkog deficita za vrijeme operacijskog zahvata karotidne endarterektomije. Na temelju prikazanih rezultata moći će se donijeti zaključci koji mogu unaprijediti kvalitetu skrbi za ove bolesnike te doprinijeti bazičnim spoznajama o moždanoj cirkulaciji.

1.2. Povijesni osvrt

Thomas Willis (1621-1675) bio je engleski liječnik koji je imao vrlo značajnu ulogu u povijesti medicine, anatomije i neurologije (Slika 1). Godine 1664. objavio je svoje najpoznatije djelo "*Cerebri anatome: cui accessit nervorum descriptio et usus*" u suradnji sa Sir Christopherom Wrenom, Thomasom Millingtonom i Richardom Lowerom. Feindel je 1965. god. povodom 300. obljetnice izdao kompilaciju Willisovog djela pod nazivom „Cerebri Anatome“ (1).



Slika 1. Thomas Willis, gravura koju je izradio David Loggan 1667. godine (2).

Prijelaz 19-20. stoljeća obilježio je razvoj zanimanja za moždani protok. Gowers je 1875. god. opisao bolesnika s desnostranom hemiplegijom i sljepoćom lijevog oka, te je povezoao ovu kliničku sliku s okluzijom karotidne arterije u vratu (3). Ovo je zapravo bilo prvo povezivanje moždanog udara s ekstrakranijskom vaskularnom bolesti. Među prvima radove o Willisovom krugu pišu Windle 1888. god, te 1905. god. Fawcett i Blachford (4,5). Chiari (1905. god.) i Hunt (1914. god.) su ukazivali na važnost obdukcijskog nalaza karotidnih arterija u bolesnika s moždanim udarom te su preporučili detaljnu analizu karotidne bifurkacije prilikom obdukcije (6,7). Hunt je također smatrao da je prolazna ishemija mozga pandan intermitentnoj klaudikaciji te

predstavlja nagovještaj moždanog udara. Tek je Fisher 1951. god. ispravno patofiziološki sugerirao razvoj karotidne bolesti i značajnu povezanost okluzije unutarnje karotidne arterije s moždanim udarom: pretpostavio je postupni razvoj suženja ACI do njezine definitivne tromboze, mogućnost embolizacije iz plaka, kao i mogućnost rekonstrukcije arterije radi uklanjanja tromba i ponovnog uspostavljanja protoka (8).

Carrea, Molins i Murphy su prvi pokušali 1951. god. rekonstrukciju karotidne arterije na njenoj bifurkaciji (9). Strully i suradnici prvi su pokušali (neuspješno) endarterektomiju okludirane karotidne arterije (10). Eastcott, Pickering i Robb prvi su objavili 1954. god. uspješnu operaciju na ekstrakranijskoj karotidnoj arteriji (11). Radilo se o bolesnici koja je imala prolazne hemisferalne moždane ishemijske atake uslijed aterosklerotske bolesti karotidne bifurkacije, te je kod nje učinjena resekcija i primarna anastomoza. DeBakey i Crawford su 1953. god. zaslužni za razvoj trombendarterektomije karotidne arterije, što su naknadno publicirali (12,13). Cooley je prvi koristio intraluminalni *shunt* prilikom karotidne endarterektomije (14). Presjek povijesnog razvoja spoznaja o Willisovom krugu, značaju karotidne bolesti i njenom kirurškom liječenju opisao je Robertson (15).

Istovremeno je počela primjena cerebralne arteriografije za istraživanje okluzivne vaskularne bolesti. Moniz je već 1937. god. opisao mogućnost arteriografije za dijagnostiku okluzije karotidne arterije (16). Kirurzi su rano utvrdili važnost definitivne vizualizacije moždanih arterija kako bi se moglo utvrditi koji bolesnici imaju promjene krvnih žila pogodne za kirurško liječenje. O moždanoj cirkulaciji provedene su brojne angiografske studije. Schwartz i sur. pokazali su da je angiografski prikaz slabe kolateralne moždane cirkulacije povezan s intraoperacijskom ishemijom te da se rutinska primjena prijeoperacijske angiografije može koristiti za upozoravanje kirurga na moguću potrebu postavljanja *shunt-a* prilikom KEA (17).

Aaslid je bio pionir u razvoju transkranijске Dopplerske metode koja je otvorila novu eru istraživanja moždanog krvotoka: 1982. god. razvio je i uveo transkranijški Doppler (TCD) te potom 1984. god. uveo evaluaciju cerebralnog vazospazma TCD-om (18,19). TCD mjeri prvenstveno brzinu protoka kroz moždane krvne žile te nije invazivan.

Razvojem tehnologije u praksu se uvodi i funkcijski TCD za istraživanje kvantifikacije evociranog odgovora protoka i dinamičku povezanost funkcije mozga i

protoka (20). Provedene su brojne studije o korelaciji TCD-a i moždane aktivnosti: o utjecaju mentalnih aktivnosti, percepcije zvuka ili glazbe, vizualnih podražaja, itd. na promjenu moždane cirkulacije (21–30). Također su izučavane mogućnosti transkranijске bojom kodirane sonografije u realnom vremenu radi poboljšanja dijagnostičkih mogućnosti konvencionalne TCD sonografije. Daljnjim unapređenjem doplerske tehnologije omogućen je i trodimenzionalni prikaz ekstrakranijskih i intrakranijskih moždanih arterija (31,32).

Prijeoperacijskim TCD-om istraživali su se i kolateralni putovi te mogućnost predviđanja hemodinamskih posljedica prilikom klemanja ACI, kao i intraoperacijsko praćenje hemodinamike prilikom KEA (33–36).

Tijekom KEA u općoj anesteziji ne može se sa sigurnošću odrediti razvoj ishemije mozga koja može nastati uslijed prekida protoka krvi kroz karotidne arterije postavljanjem arterijskih stezaljki. Jedna od indirektnih tehnika za otkrivanje ove intraoperacijske ishemije je primjena kontinuirane elektroencefalografije (EEG) (37,38). 1990-tih su istraživani odnosi nalaza prijeoperacijske cerebralne angiografije i razvoja ishemijskih EEG promjena prilikom klemanja ACI. Lopez-Bresahan je tako sa svojim suradnicima zaključila da punjenje prednje i srednje cerebralne arterije kolateralnim protocima iz kontralateralne karotidne arterije zaštitno djeluje protiv razvoja ishemije prilikom klemanja ACI (39).

Nadalje, rađene su studije o povezanosti tzv. *stump pressure*-a (tlaka retrogradnog dotoka krvi iz ACI prilikom njenog klemanja) s EEG promjenama prilikom KEA, sa željom selektivnije primjene intraluminalnog *shunt*-a; naime, prilikom same primjene intraluminalnog *shunt*-a mogu nastati tzv. *shunt* ozljede (40). Harada i sur. pokazali su da mjerenje *stump pressure*-a, čak i uz dodatak analize omjera *stump-pressure*-a u odnosu na arterijski tlak i statusa kontralateralne ACI nije bilo pouzdano za predviđanje potrebe postavljanja *shunt*-a (41). Zaključili su da je intraoperacijsko praćenje bolesnika EEG-om najprecizniji pokazatelj za potrebu postavljanja *shunt*-a prilikom klemanja ACI kod KEA pod općom anestezijom.

TCD-om se mogu pratiti i promjene koje nastaju u moždanom krvnom optoku za vrijeme KEA, te su učinjene studije po tom principu. Nalaz adekvatnog protoka kroz srednju moždanu arteriju (*a. cerebri media* - ACM) za vrijeme KEA, omogućavao je selektivniju uporabu intraluminalnog *shunt*-a za vrijeme operacije. Arnold i sur. pokazali su da je kontinuirani TCD dovoljno osjetljiv za intraoperacijsko praćenje

bolesnika prilikom KEA te u odnosu na EEG omogućuje još selektivniju upotrebu *shunt-a* (42). Prema mišljenju Podskupine za procjenu liječenja i tehnologije Američke neurološke akademije iz 2004. god. potvrđena je vrijednost TCD-a u mnogim područjima, između ostalog i za otkrivanje intrakranijske stenotske bolesti, ispitivanje vazomotorne reaktivnosti, utvrđivanje moždane smrti, te intraoperacijsko praćenje KEA (43).

Otkrivanjem promjena protoka TCD-om koje ukazuju na moždanu hipoperfuziju, hiperperfuziju ili vazospazam, kao i detekcijom mikroembolizacija, minimaliziraju se neurološke komplikacije obzirom da ove promjene protoka mogu ukazivati na potrebu postavljanja intraluminalnog *shunt-a* za vrijeme klemanja ACI.

Funkcionalni TCD se može iskoristiti i kao dijagnostički test. Naime, TCD-om se može evaluirati moždana autoregulacija, tj. sposobnost da se održi stalni moždani protok krvi unatoč promjenama moždanog perfuzijskog tlaka. Ispitivanje vazomotorne reaktivnosti (VMR) može identificirati bolesnike s hemodinamski kritičnom cerebrovaskularnom bolesti. TCD testiranje cerebrovaskularne reaktivnosti mjeri promjene moždanog protoka krvi kao odgovor na vazodilatatorsku stimulaciju poput inhalacije CO₂ ili davanje acetazolamida. Inducirana hiperkapnija inhalacijom CO₂ u trajanju od 30 minuta ili injekcija acetazolamida izaziva vazodilataciju moždanih arteriola što se odražava promjenom protoka kroz ACM. Sličnim mehanizmom može se procijeniti cerebrovaskularna rezerva mjerenjem promjena moždanog protoka koje nastaju kao posljedica nakupljanja endogenog CO₂ prilikom metode zadržavanja daha, te se može mjeriti tzv. indeks zadržavanja daha (*breath holding index* - BHI). Sve tri tehnike imaju usporedive rezultate, a odabir tehnike ovisi o mogućnostima ustanove i bolesnika za suradnju.

Izvođenjem KEA pod lokalnom anestezijom može se puno preciznije i pouzdanije pratiti bolesnikovo stanje. Burke je sa svojim suradnicima zaključio da se na temelju podataka o suženju kontralateralne ACI i niskog *stump pressure-a* može identificirati skupina bolesnika pod povišenim rizikom za razvoj neuroloških komplikacija i deficita prilikom karotidne endarterektomije pod lokalnom anestezijom (44).

Provedena su brojna istraživanja moždane cirkulacije magnetskom rezonancijom (MR) (45–47). Istraživanjem protoka kroz karotidne arterije MR-om, Rutgers i sur. zaključili su da bolesnici s većim protokom kroz ACI koju operiramo češće imaju

ishemijske promjene na EEG-u prilikom KEA, što su objasnili slabijim razvojem kolateralne cirkulacije (48). Drugim riječima, prilikom intraoperacijskog klemanja ACI razviti će se ishemija ukoliko ova ACI ima veliki doprinos moždanoj cirkulaciji unatoč svom suženju.

Prisutnost kolateralnog puta preko oftalmičke arterije može biti prvi znak poremećene vazomotorne reaktivnosti, kao što je to pokazao Müller (49). Oftalmičke arterije kao i relevantne moždane arterije (prednja, srednja i stražnja moždana arterija) mogu se u dijela bolesnika jasno prikazati i analizirati TCD-om. Upotreba cerebralne angiografije za evaluaciju kolateralnih putova mora se pažljivo razmotriti obzirom da je TCD pouzdana, neinvazivna i jeftinija alternativa.

Razvojem tehnologije, osim TCD-a, kompjuterizirane tomografske angiografije (CTA, od engl. *computed tomography angiography*) i MR angiografije, moždani protok krvi može se mjeriti i drugim modalitetima: kompjutoriziranom tomografijom (CT) s *clearance*-om Xenona¹³³, DSC MRI-om (*Dynamic Susceptibility Contrast Magnetic Resonance Imaging*), PET i SPECT (*Single Photon Emission Computer Tomography*) metodama, međutim ove tehnike su znatno skuplje, zahtijevaju skupocjene uređaje i nisu prikladne za svakodnevnu praksu (50).

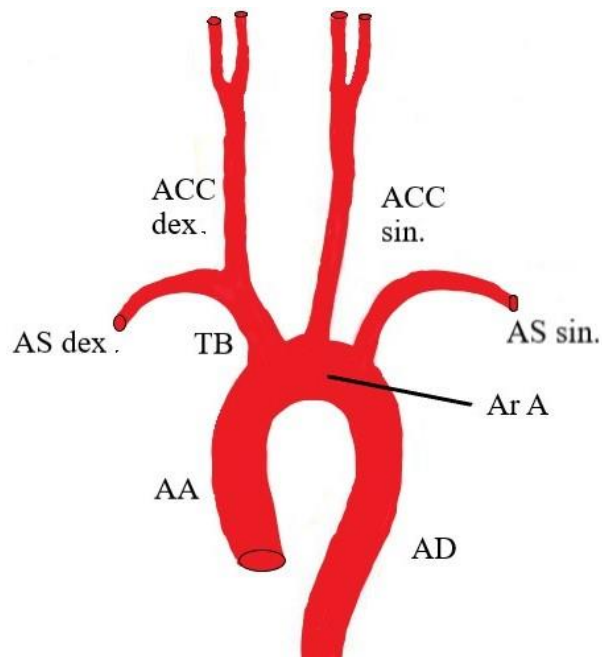
Razvojem MR-a i MR angiografije pokušava se ustanoviti odnos morfologije i protoka karotidnih i moždanih arterija s razvojem intraoperacijskih deficita, a provode se i studije o hemodinamici u ovisnosti o vrstama kolateralnog protoka. DePippo i sur. zaključili su da je MR angiografija Willisovog kruga dobra za anatomsku evaluaciju, no nedovoljno precizna za predviđanje potrebe postavljanja karotidnog *shunt*-a te nije opravdana njezina rutinska upotreba (51). Istraživanjem protoka kroz Willisov krug MR angiografijom ustanovljeno je da male ili odsutne stražnje komunikantne arterije povećavaju rizik razvoja moždanog udara u bolesnika s okluzijom karotidne arterije. Lee i sur. istraživali su odnos morfologije Willisovog kruga na MR angiografiji s tranzitornom ishemijom na EEG-u prilikom klemanja ACI kod KEA (52). Prema ovoj studiji, nalaz nepotpunog stražnjeg dijela Willisovog kruga na MR angiografiji mogao je predvidjeti razvoj intraoperacijske ishemije, ali samo u bolesnika s kontralateralnom okluzijom ACI. Dakle, u bolesnika s unilateralnom okluzijom ACI, oblik kolateralnog protoka ima značajni utjecaj na stanje hemodinamike. U bolesnika s održanim protokom kroz kontralateralnu ACI, MR angiografija Willisovog kruga nije mogla predvidjeti razvoj intraoperacijske ishemije.

Velika prednost primjene lokoregionalne anestezije u vidu površinskog cervikalnog bloka koji se sve češće primjenjuje (u nekim ustanovama u praktično svih bolesnika) uvelike olakšava praćenje neuroloških ishemijskih promjena koje mogu nastati prilikom klemanja ACI, i po potrebi omogućuje brzu intervenciju, tj. selektivno postavljanje *shunt-a* u slučaju neurološkog deficita prilikom operacije. Do sada nije opisana jasna korelacija prijeoperacijskog ultrazvučnog nalaza oftalmičkih i intrakranijskih arterija s razvojem neurološkog deficita prilikom karotidne endarterektomije.

1.3. Anatomija ekstrakranijske i intrakranijske cirkulacije

1.3.1. Luk aorte

Luk aorte se nastavlja na uzlaznu aortu, te se uzdiže u gornji medijastinum (Slika 2). Usmjeren je od sprijeda i desno prema straga i lijevo. Vrh luka aorte nalazi se u razini sredine *manubriuma sterni*. Prolazi lijevo u odnosu na traheju, preko bifurkacije plućne arterije i lijevog glavnog bronha, te se spušta lijevo u odnosu na jednjak. *Ligamentum arteriosum* (ostatak fetalnog *ductusa arteriosusa*) povezuje donju plohu luka aorte s proksimalnom glavnom lijevom plućnom arterijom, a hvatište se nalazi neposredno distalno u odnosu na lijevu potključnu arteriju.



Slika 2. Anatomija luka aorte. Tri glavna ogranka luka aorte. Kratice: AA - *aorta ascendens* (uzlazna aorta); Ar A - *arcus aortae* (luk aorte); AD - *aorta descendens* (silazna aorta); TB - *truncus brachiocephalicus* (brahiocefalični trunkus); AS - *arteria subclavia* (potključna arterija); ACC – *arteria carotis communis*; dex. - *dextra* (desna); sin. - *sinistra* (lijeva).

U većine ljudi luka aorte daje tri glavna ogranka: *truncus brachiocephalicus* (*a. inominata*), lijevu zajedničku karotidnu arteriju (*a. carotis communis sinistra* - ACC sin.) te lijevu potključnu arteriju (*a. subclavia sin.*). Moguće su razne varijacije polazišta ovih arterija. Najčešća varijanta je zajedničko polazište *truncus brachiocephalicus* s lijevom zajedničkom karotidnom arterijom (10% ljudi) te se naziva *truncus bovinus*. Polazište lijeve vertebralne arterije direktno iz aorte umjesto iz lijeve potključne arterije se također nalazi relativno učestalo (5%). Prave anomalije luka aorte su rijetke (manje od 2%) te mogu biti povezane sa srčanim anomalijama.

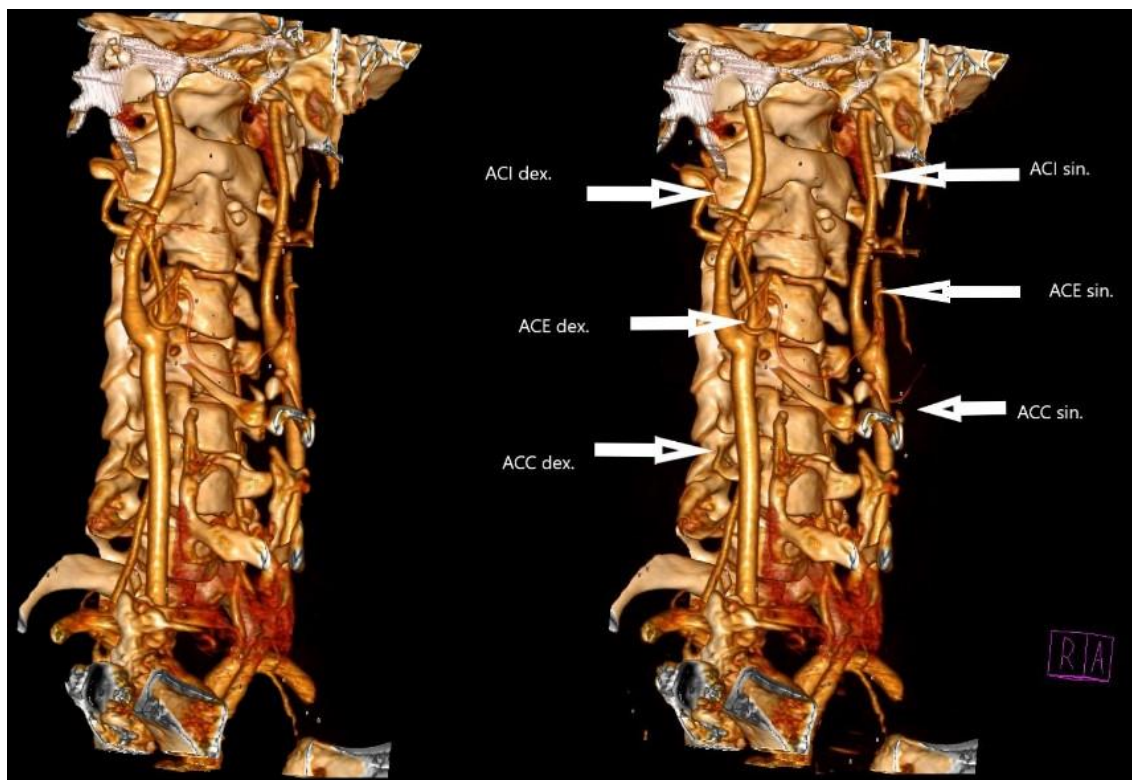
Truncus brachiocephalicus je prvi glavni ogranak luka aorte i obično je dugačak 4-6 cm prije nego se podijeli u desnu zajedničku karotidnu arteriju i desnu potključnu arteriju. Lijeva zajednička karotidna arterija je drugi glavni ogranak luka aorte, a treći glavni ogranak je lijeva potključna arterija.

1.3.2. Karotidne arterije

1.3.2.1. Zajedničke karotidne arterije

Desna zajednička karotidna arterija polazi s *truncus brachiocephalicus-a*, dok lijeva polazi najčešće iz luka aorte. Zajednička karotidna arterija se dijeli na unutarnju i vanjsku karotidnu arteriju. Slika 3 prikazuje CT angiografski prikaz karotidnih arterija.

Zajedničke karotidne arterije se uspinju u vratu ispred poprečnih nastavaka vratnih kralježaka, od kojih su odvojeni s *m. scalenus anterior*, *m. longus colli* i *m. longus capitis* i simpatičkim lancem. Zajednička karotidna arterija se dijeli u vanjsku i unutarnju karotidnu arteriju blizu gornjeg roga tiroidne hrskavice, u razini C2-C3 kralješka. Sama visina bifurkacije je dosta varijabilna. U polovice ljudi se bifurkacija lijeve karotide nalazi više u odnosu na desnu, a u 28% su u istoj razini. Zajednička i unutarnja karotidna arterija se nalaze zajedno s unutarnjom jugularnom venom (*v. jugularis interna*) te n. vagusom unutar fibrozne ovojnice (*vagina carotica, carotid sheath*) dok prolaze kroz vrat.



Slika 3. CT angiografski rekonstrukcijski prikaz zajedničke, unutarnje i vanjske karotidne arterije, desno s označenim arterijama. Kratice: ACC - *A. carotis communis*. ACI - *A. carotis interna* ; ACE - *A. carotis externa* ; dex. (*dextra*) - desna; sin. (*sinistra*)- lijeva

1.3.2.2. Unutarnje karotidne arterije

Unutarnja karotidna arterija (*a. carotis interna* - ACI) sastoji se od pet segmenata:

1.) karotidni *bulbus* je proširenje koje se nalazi na polazištu unutarnje karotidne arterije.

2.) vratni (cervikalni) segment se nalazi ispred poprečnih nastavaka vratnih kralježaka i mišića.

3.) petrozni dio ACI prolazi kroz petrozni dio temporalne kosti. ACI ulazi u lubanju kroz karotidni kanal (*canalis caroticus*), te je tu odvojen od srednjeg uha tankim slojem kosti. U ovom dijelu se nalaze mali ogranci koji su povezani s malim pterigopalatinealnim ograncima unutarnje maksilarne arterije (od ACE).

4.) kavernozni dio (karotidni sifon) gdje ACI prolazi kroz kavernozni sinus uz *sellu turcicu* prema prednjem klinoidnom nastavku. U ovom segmentu od ACI polazi oftalmička arterija (*a. ophthalmica* - AO) koja je dakle prvi glavni ogranak ACI. Klinički je AO značajna zbog mogućnosti razvoja važnog kolateralnog puta te kao put za razvoj *amaurosis fugax* u slučaju embolizacije iz ACI. Završni ogranci oftalmičke arterije su *a. dorsalis nasi* te *a. supratrochlearis*. *A. dorsalis nasi* anastomozira s *a. angularis* od *a. facialis* (ACE).

5.) moždani (cerebralni) segment ACI prolazi kroz duru mater medijalno od prednjeg klinoidnog nastavka te se potom podijeli u prednju i srednju moždanu arteriju (*a. cerebri anterior* - ACA, *a. cerebri media* - ACM).

1.3.2.3. Vanjske karotidne arterije

Vanjska karotidna arterija (*a. carotis externa* - ACE) obično polazi medijalno i ispred u odnosu na unutarnju karotidnu arteriju. ACE daje 4 skupine ogranaka:

1.) prednji ogranci (*a. thyroidea superior*, *a. lingualis*, *a. facialis*),

2.) stražnji ogranci (*a. auricularis posterior*, *a. occipitalis*),

3.) uzlazni ogranci (*a. pharyngea ascendens*) i

4.) terminalni ogranci (*a. temporalis superficialis*, *a. maxillaris*). Ovi ogranci su važni izvori kolateralne cirkulacije u slučaju okluzije karotidne ili vertebralne arterije.

1.3.2.4. Kolateralni putovi između ekstrakranijskih moždanih arterija

Kolateralni putovi između ACI, ACE i AV prikazani su u Tablici 1. Jedan od najčešćih kolateralnih putova predstavljaju distalni spojevi između pterigopalatinealnih ogranaka unutarnje maksilarne arterije i etmoidalnih ogranaka sustava oftalmičke arterije. Nadalje, za kolateralnu cirkulaciju su bitni spojevi između 1.) orbitonazalnih ogranaka facijalne arterije s orbitalnim ograncima oftalmičke arterije, 2.) spojevi između prednjih ogranaka površinske temporalne arterije i etmoidalnih ogranaka oftalmičke arterije, te 3.) spojevi između uzlazne faringealne arterije i mišićnih ogranaka vertebralne arterije. Osim što kolateralni putovi pružaju krvnu opskrbu u slučaju okluzije ACI, isto tako se preko njih može dogoditi i embolijski incidenti iz

karotidne bifurkacije preko ACE, oftalmičke arterije i potom u karotidni sifon te naposljetku u ogranke ACM.

Tablica 1. Kolateralni putovi ekstrakranijskih moždanih arterija.

Ogranak ACE	Ogranak ACI	Ogranak AV
<i>Rami pterigopalatinei</i> (<i>A. maxillaris</i>)	<i>Rami ethmoidales</i> (<i>A. ophthalmica</i>)	
<i>Rami orbitonasales</i> (<i>A. facialis</i>)	<i>Rami orbitales</i> (<i>A. ophthalmica</i>)	
<i>Rami anteriores</i> (<i>A. temporalis superficialis</i>)	<i>Rami ethmoidales</i> (<i>A. ophthalmica</i>)	
<i>A. pharyngea ascendens</i> (<i>A. carotis externa</i>)		<i>Rami musculares</i> (<i>A. vertebralis</i>)

Kratice: ACE - *a. carotis externa*; ACI - *a. carotis interna*; AV - *a. vertebralis*

1.3.3. Vertebralne arterije

Vertebralna arterija je prvi ogranak potključne arterije, te prolazi kroz *foramen transversum* vratnih kralježaka C6-C1. Vertebralne arterije ulaze u lubanju kroz *foramen magnum*, idu uz donju plohu moždanog debla te se spajaju u medijalnoj liniji i formiraju bazilarnu arteriju (*A. basilaris* - AB). Učestala je asimetrija vertebralnih arterija, a može čak i nedostajati. Kod polovice ljudi je lijeva vertebralna arterija dominantna, desna vertebralna arterija je dominantna u četvrtine, dok su podjednake dimenzije u preostaloj četvrtini ljudi.

Vratni dio vertebralne arterije daje male ogranke za leđnu moždinu, vratne kralješke i mišiće. Upravo ovi ogranci su povezani s ograncima okcipitalne arterije i uzlazne faringealne arterije od ACE te čine jedan od sustava kolateralne cirkulacije. Intrakranijski dio vertebralnih arterija daje prednju i stražnju spinalnu arteriju, penetrantne medularne arterije i stražnju donju cerebelarnu arteriju, bitnu za opskrbu donjeg dijela malog mozga.

U razini *ponsa* spajanjem vertebralnih arterija nastaje bazilarna arterija koja je kratka, te daje važne parne arterije - prednje donje cerebelarne arterije, unutarnje auditorne arterije, male pontine arterije te gornje cerebelarne arterije. A. bazilaris se na kraju podijeli u lijevu i desnu stražnju moždanu arteriju (*A. cerebri posterior* - ACP)

1.3.4. Moždane arterije

1.3.4.1. Prednja moždana arterija

Prednja moždana (cerebralna) arterija (*a. cerebri anterior* - ACA) polazi sa račvišta ACI te ide anteromedijalno iznad optičke hiazme (*chiasma n. optici*). U ovom početnom segmentu (A1 segment) ACA daje nekoliko medijalnih lentikulostrijatnih arterija (*a. lenticulostriatae mediales*). Ovdje također postoji važna komunikacija sa kontralateralnom ACA preko prednje komunikantne arterije (*a. communicans anterior* - ACoA) koja prolazi kroz interhemisferalnu fisuru (*fissura longitudinalis cerebri*). Često je prisutan obrnuto proporcionalni odnos promjera ACoA i A1 segmenta ACA. U slučaju hipoplazije A1 segmenta ACA biti će prisutna kompenzatorno široka ACoA, te su tada obje ACA ovisne o ACI jedne strane, sa svim kliničkim implikacijama. Nakon odvajanja ACoA, ACA se dalje usmjerava prema gore oko koljena korpusa kalozuma. ACA preko svojih ogranaka (*a. pericallosa*, *a. callosomarginalis*) opskrbljuje unutarnje dijelove frontalnog i parijetalnog korteksa interhemisferalne fisure te dio korteksa frontalnog i parijetalnog režnja.

1.3.4.2. Srednja moždana arterija

Srednja moždana arterija (*A. cerebri media* - ACM) je drugi ogranak na račvištu ACI, te je šira u odnosu na ACA. Početni (M1) segment ACM ide prema Sylviusovoj brazdi (*Fissura Sylvii, sulcus lateralis*) te daje brojne sitne ogranke za okolne strukture, uključujući bazalne ganglije. ACM se dijeli na ogranke u Sylviusovoj brazdi, koji idu prema gore uz površinu inzule da bi skrenuli natrag prema dolje na površini korteksa temporalnog i frontoparijetalnog režnja. Tri su glavne skupine ogranaka ACM - prednja temporalna arterija (*a. temporalis anterior*), prednja skupina ogranaka (*a.*

operculofrontalis, *a. orbitofrontalis*) te stražnja skupina ogranaka (posteroparijetalna, angularna i stražnja temporalna arterija).

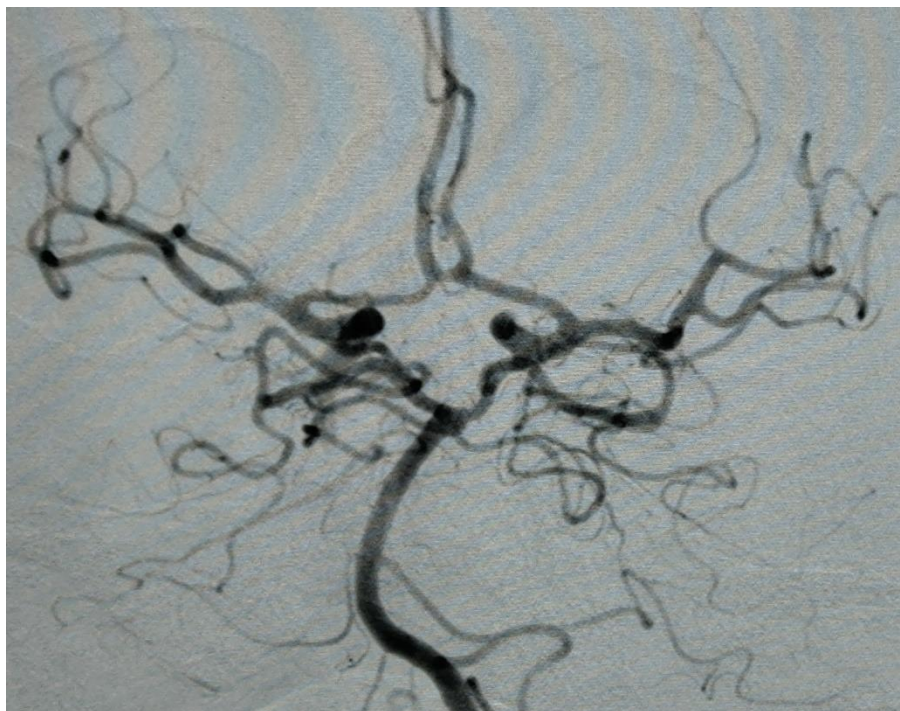1.3.4.3. Stražnja moždana arterija

Stražnja moždana arterija (*A. cerebri posterior* - ACP) nastaje račvanjem bazilarne arterije. Preko stražnje komunikantne arterije (*A. communicans posterior* - ACoP) ACP komunicira s ACI.

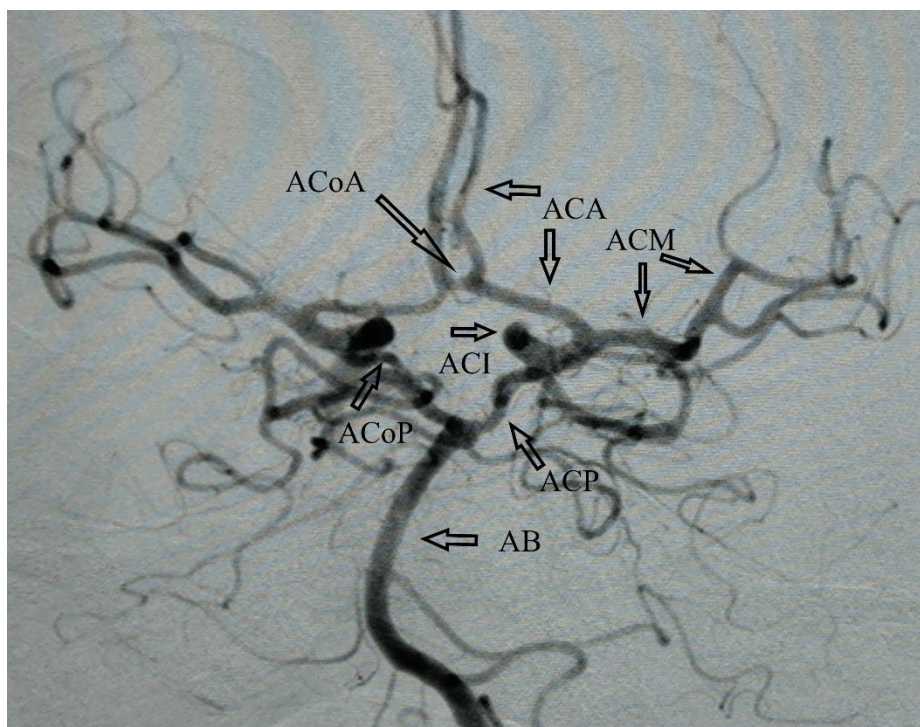
1.3.5. Willisov krug

Willisov krug (*Circulus arteriosus Willisii*) zaokružuje *sellu turcicu* i hipofizu (Slike 4, 5a i 5b). U prednjem dijelu Willisovog kruga preko ACA i ACoA povezane su obje ACI, čineći prednju moždanu cirkulaciju (sustav unutarnje karotidne arterije). Stražnju moždanu cirkulaciju čini ACP s ograncima, što predstavlja dakle vertebrobazilarni sustav. Iz završne ACI u području njene bifurkacije na ACA i ACM polazi i ACoP, koja se spaja s ACP. Preko ove ACoP povezan je dakle vertebrobazilarni sustav sa sustavom unutarnje karotidne arterije, odnosno prednja i stražnja moždana cirkulacija.

Učestale su varijacije Willisovog kruga, te svega 20% ljudi ima "školski primjer" Willisovog kruga. Učestale su hipoplazije dijelova Willisovog kruga. U četvrtine ljudi postoji hipoplazija ili izostanak jedne ili obih ACoP. Različiti poremećaji ACoA su prisutni u 10% ljudi. U četvrtine ljudi prisutna je hipoplazija A1 segmenta ACA, a u 20% ljudi prisutna je hipoplazija P1 segmenta ACP. Mogući su, ali vrlo rijetki, i brojni drugi fetalni oblici komunikacije između vertebralnog i karotidnog sustava. Upravo zbog ovih različitih varijacija u Willisovom krugu mogu nastupiti atipične i paradokсне kliničke slike prilikom embolijskih ishemijskih incidenata.



Slika 5a. Willisov krug prikazan putem digitalne suptraksijske angiografije.



Slika 5b. Willisov krug prikazan putem digitalne suptraksijske angiografije s oznakama arterija. Kratice: ACA - A. cerebri anterior, ACM - A. cerebri media, ACP - A. cerebri posterior, ACoA - A. communicans anterior, ACoP - A. communicans posterior, AB - A. basilaris, ACI - A. carotis interna

1.4. Moždani udar

1.4.1. Značaj moždanog udara za pojedinca i društvo

U Europi godišnje nastaje oko 1.4 milijuna MU; MU izaziva oko 1.1 milijuna smrti godišnje, te predstavlja drugi po redu učestalosti među uzrocima smrtnosti (53–55). Među bolesnicima koji prežive, više od polovice njih će prilikom otpusta iz bolnice imati određeni funkcionalni ispad, a 22% će imati tešku ili vrlo tešku invalidnost te će biti ovisni o tuđoj pomoći (56).

U Hrvatskoj je situacija slična: MU je drugi po redu uzrok smrti nakon ishemijske bolesti srca (57). MU je time i najčešći uzrok smrti među neurološkim bolestima. Incidencija novog ishemijskog moždanog udara je oko 162 na 100 000 stanovnika (58). Incidencija MU je pokazala i regionalnu raznolikost. Prema neuroepidemiološkom istraživanju Kadojić i sur. u 4 regionalna centra (Zagreb, Osijek+Slavonski Brod, Rijeka, Split), stopa incidencije za Hrvatsku je bila 251.39, najveća za Osijek i Slavonski Brod (302.14), a najniža u Splitu (195.82) (59). Prema Izvješću o umrlim osobama u Hrvatskoj je 2017. god. umrlo 6147 ljudi od MU, odnosno 11.5 % svih umrlih. Od toga je muškaraca bilo 2561 (9.9 % svih umrlih muškaraca), a umrlih žena 3.586 (13 % svih umrlih žena). Godišnje se u Hrvatskoj zbog moždanog udara liječi od 12.000 do 13.000 osoba (60). Ranija istraživanja su pokazala i trend porasta broja MU u Republici Hrvatskoj (61).

Osim što MU može dovesti do smrtnog ishoda, u slučaju preživljavanja može imati veliki utjecaj na kvalitetu života samog bolesnika i njegove obitelji ukoliko je došlo do težih nepovratnih oštećenja. Ekonomski aspekt je također vrlo važan, kako za bolesnika i njegovu obitelj, tako i za cjelokupnu zajednicu.

U bolesnika koji su preboljeli TIA-u, učestalost pojave novog MU je najveća unutar prvih 14 dana, i kreće se od 11-25% bolesnika (62–64). Stopa incidencije TIA-e je u RH 100.55 na 100 000 stanovnika, također sa značajnim regionalnim razlikama - najviša u Osijeku/Slavonskom Brodu (156.53), a najniža u Splitu (59.10) (59).

1.4.2. Etiologija moždanog udara

Moždani udar je najčešće uzrokovan ishemijom, no može biti uzrokovan i krvarenjem. Ovisno o području koje je zahvaćeno ishemijskim promjenama, razlikujemo MU u području opskrbe karotidne ili vertebralne arterije, svaki sa svojim simptomima.

1.4.2.1. Karotidno opskrbno područje

Ishemijski moždani udar u području karotidnog sliva u 25% bolesnika nastaje na podlozi tromboembolijskih događanja u ACI ili ACM. U slijedećih 25% bolesnika nastaje uslijed bolesti malih intrakranijskih krvnih žila. MU uslijed embolizacije iz srca nastaje u 20%, a u 5% nastaje uslijed drugih rijetkih specificiranih promjena. U 25% bolesnika unatoč provedenoj dijagnostičkoj obradi se ne uspije pronaći jasnog uzroka MU (65).

1.4.2.2. Vertebrobazilarno opskrbno područje

Oko 20% MU nastaje u stražnjoj (vertebrobazilarnoj) moždanoj cirkulaciji (66).

Tromboembolijski događaji na podlozi aterosklerotskog suženja vertebralne i bazilarne arterije uzrokuju 20-25% MU VB sliva. MU uslijed embolizacija iz srca nastaje u oko 25%, a 25% nastaje uslijed bolesti malih penetrantnih arterija koje polaze od intrakranijskog dijela AV, AB i ACP (67).

1.5. Aterosklerotska bolest ekstrakranijskih moždanih arterija

1.5.1. Etiologija aterosklerotske bolesti ekstrakranijskih arterija

Ateroskleroza predstavlja najčešći uzrok ekstrakranijske cerebrovaskularne bolesti.

Aterosklerotski plak se sastoji prvenstveno od naslaga lipida koji se talože unutar arterijske intime, prvenstveno od kolesterola. Razvija se upalna reakcija uz proliferaciju fibroblasta. Osim toga, dolazi do taloženja kalcija unutar plaka, te plak može imati različit omjer kalcija i lipida („kalcificirani“ plak, „mješoviti“ plak, „meki“ plak, itd.). Napredovanjem aterosklerotskog procesa postupno dolazi do suženja lumena arterije na mjestu aterosklerotskog plaka. Može doći i do nastanka krvarenja u plak što može rezultirati naglim povećanjem stupnja suženja arterije, ili čak dovesti i do njene nagle okluzije. Osim toga može doći i do puknuća intime s oslobađanjem sadržaja iz plaka u krvni optok s razvojem embolizacije, što za sobom na plaku ostavlja ulkus. Ovakav ulkus može biti sijelo odlaganja trombocita i formiranja novih tromba, koji se pak mogu otkinuti i također embolizirati. Uvjetovano lokalnom hemodinamikom, aterosklerotski proces se najčešće razvija na račvištima arterija. Stoga je i aterosklerotski proces na karotidnim arterijama najčešće lociran na karotidnoj bifurkaciji, na račvištu ACI na ACM i ACA, te u karotidnom sifonu. Aterosklerotsko suženje na vertebralnim arterijama je najčešće locirano na polazištu AV, no može se nalaziti i distalnije, kao i u bazilarnoj arteriji.

Čimbenici rizika ateroskleroze su dobro istraženi. Među najznačajnijima za kliničku praksu su povišena razina masnoća u krvi, povišeni tlak krvi, pušenje cigareta, povišene vrijednosti homocisteina u krvi, debljina i sjedilački način života, šećerna bolest te genetska predispozicija.

Druge bolesti karotidnih arterija su znatno rjeđe. Među njima su značajnije fibromuskularna displazija, disekcija, traumatske lezije, lezije koje su posljedica zračenja, zatim postoperativne stenoze i upalne bolesti (Takayasuova bolest).

1.5.2. Asimptomatska karotidna bolest

Asimptomatska karotidna bolest predstavlja aterosklerotsku steno-okluzivnu bolest karotidne arterije u bolesnika koji nemaju kliničkih simptoma karotidne bolesti. Radi se o bolesnicima u kojih je iz nekog drugog razloga učinjena dijagnostička obrada te je dijagnosticirana karotidna aterosklerotska bolest. Međutim, ukoliko se napravi slikovna obrada mozga (CT ili MR), u dijela ovih bolesnika se ipak mogu naći stare ishemijske vaskularne lezije koje su ostale bez simptoma („tihan infarkt“) ili su bile klinički neprepoznate.

Poremećaj kognitivnih funkcija i demencija također mogu biti povezani s ekstrakranijskom karotidnom bolesti, bilo putem embolizacija ili putem hipoperfuzije, no tu vladaju oprečna mišljenja. U dijela bolesnika je zamijećeno poboljšanje određenih kognitivnih funkcija nakon uspješne operacije karotidne arterije (68).

1.5.3. Tranzitorna ishemijska ataka

Tranzitorna ishemijska ataka (TIA) se klasično prema Svjetskoj zdravstvenoj organizaciji (SZO) definira kao fokalni (povremeno globalni) gubitak neurološke funkcije koji traje manje od 24 sata te je vaskularnog podrijetla (69).

Napretkom slikovnih tehnika prikaza mozga, posebice magnetske rezonance (MR) otkriveno je da mnogi bolesnici sa TIA-om zapravo imaju znakove akutnog infarkta mozga. Stoga se prema *American Heart Association (AHA)* TIA definira kao kratkotrajna neurološka disfunkcija uslijed fokalne prolazne ishemije mozga ili retine, koje nije povezano s akutnim infarktom mozga (70).

Klinička slika može biti vrlo raznolika, kako u smislu distribucije neurološkog deficita, tako i njegovog intenziteta i trajanja. *Crescendo* TIA označava da bolesnik u kraćem vremenskom razdoblju ima višestruke TIA-e s potpunim oporavkom između svake.

1.5.4. Moždani udar

Moždani udar (MU) se prema Svjetskoj zdravstvenoj organizaciji definira kao fokalni (povremeno globalni) gubitak neurološke funkcije koji traje 24 ili više sati, ili dovodi do smrtnog ishoda, a vaskularnog je uzroka (69). Prema AHA se ishemijski MU definira kao epizoda neurološke disfunkcije uslijed fokalnog moždanog ili retinalnog infarkta. Infarkt se pak definira kao smrt moždanih stanica ili stanica retine uzrokovana ishemijom, te se temelji na neuropatološkom nalazu, neuro-slikovnom prikazu ili kliničkim znakovima trajnog oštećenja (70).

„Tih“ infarkt se definira kao moždani infarkt ili infarkt mrežnice koji je potvrđen nekim slikovnim prikazom ili neuropatološki, a da bolesnik nije imao simptome akutne neurološke disfunkcije (70).

Za potrebe ove studije korištena je definicija MU prema SZO.

Moždani udar u razvoju označava da neurološki simptomi fluktuiraju, bez da se oporave, ili se neurološki deficit stalno pogoršava kroz nekoliko sati ili dana.

1.5.5. Simptomatologija tranzitorne ishemijske atake i moždanog udara

Sama simptomatologija TIA-e i moždanog udara prvenstveno će ovisiti o tome koji dio moždanog tkiva je zahvaćen ishemijom.

1.5.5.1. Karotidna simptomatologija

Simptomi koji odgovaraju opskrbnom području karotidne arterije uključuju hemimotoričke deficite (slabost raznog stupnja ili nespretnost jedne ruke i/ili noge i/ili polovine lica), hemi-senzoričke simptome (utrnutost ili parestezije polovine ili dijela lica, jedne ruke i/ili noge) te poremećaju viših kortikalnih funkcija (disfazija ili afazija, vidno-prostorni poremećaji). U bolesnika s teškom stenozom ili okluzijom karotidne arterije mogu se pojaviti i TIA-e koje se manifestiraju grčenjem ekstremiteta.

Amaurosis fugax označava prolaznu sljepoću jednog oka uslijed embolizacije u *a. centralis retinae* preko oftalmičke arterije. Ovaj gubitak vida može ponekad biti i trajan u slučaju kada nastane infarkt mrežnice.

Ishemijski sindrom oka je rijedak entitet i nastaje uslijed kronične hipoperfuzije oka, najčešće na podlozi teške stenoze ili okluzije ACI. Manifestira se raznim simptomima i znakovima kronične hipoperfuzije oka kao što su progresivni gubitak vida, bol, suženje arterija mrežnice ili mikroaneurizme, krvarenje u mrežnici i proširenje krvnih žila spojnice i/ili bjeloočnice.

1.5.5.2. Vertebrobazilarna simptomatologija

Simptomi TIA-e i MU-a u opskrbnom području vertebrobazilarnog sliva vrlo su raznoliki obzirom da stražnja cirkulacija opskrbljuje mali mozak, moždano deblo, okcipitalni režanj velikog mozga te donje dijelove temporalnih režnjeva i talamus. Najčešći simptomi su vrtoglavice, nestabilnosti u hodu, poremećaji pokreta oka, obostrane slabosti ekstremiteta, potpuna sljepoća, *hemianopia* (oslabljeni ili potpuni gubitak vida u polovini vidnog polja), a mogući su i jednostrane slabosti ili poremećaji senzorijska (poput karotidne cirkulacije).

Posebni entitet predstavlja sindrom krađe krvi potključne arterije (*subclavian steal syndrome*), gdje uslijed stenoze/okluzije potključne arterije dolazi do poremećaja stražnje moždane cirkulacije inverzijom protoka kroz vertebralnu arteriju. Ovo je nalaz koji se povremeno vidi prilikom dijagnostičke obrade karotidnih i vertebralnih arterija, no tek u manjem dijelu bolesnika izaziva kliničke smetnje, a svakako ga treba razlikovati od simptoma TIA-e.

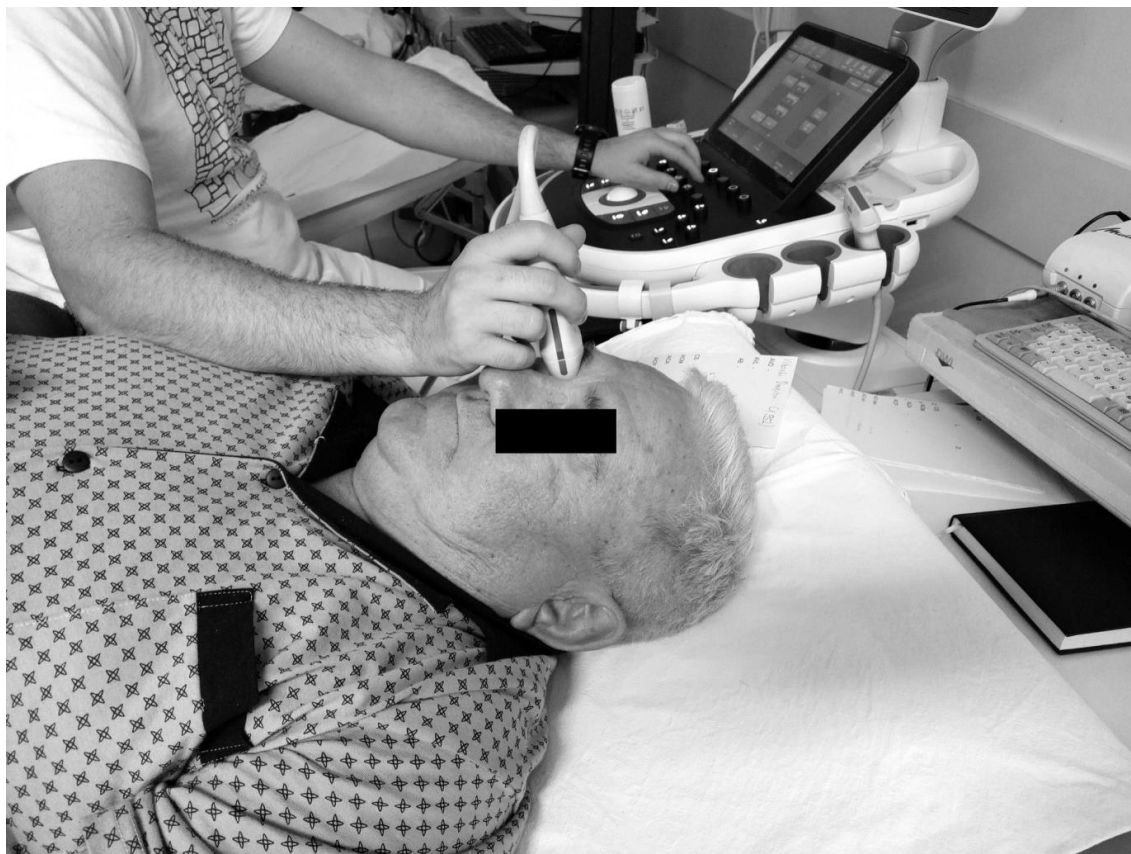
1.6. Dijagnostička obrada karotidne bolesti

Nekoliko je dijagnostičkih modaliteta koji se koriste u rutinskoj praksi za procjenu karotidne bolesti.

1.6.1. Ultrazvuk - CDFI i TCD

Najvažnija i osnovna tehnika za prikaz karotidnog i vertebralnog stabla je CDFI (*Color Doppler Flow Imaging*), tj. ultrazvučna tehnika koja objedinjuje dvodimenzionalni morfološki prikaz tkiva sa bojom kodiranim prikazom protoka krvi kroz krvne žile. Tehnika je neinvazivna, nema ionizirajućeg zračenja, udobna je za bolesnika, može se koristiti za otkrivanje novih bolesnika kao tehnika probira ili višestruko koristiti za praćenje bolesnika prije operacije te za poslijeoperacijske kontrole. CDFI-om se mogu prikazati osim karotidnih i vertebralnih arterija i oftalmičke arterije (Slika 6). Određeni nedostatak tehnike je da je CDFI relativno subjektivna metoda i time ovisna o izvršitelju pretrage - ultrasoničaru. Kako bi nalaz CDFI-a bio mjerodavan, potrebna je adekvatna i standardizirana edukacija i iskustvo samog ultrasoničara, te pridržavanje jasnih kriterija ultrasonografskih parametara radi adekvatne procjene morfologije karotidnog stabla, morfologije i građe samog aterosklerotskog plaka te procjene stupnja suženja karotidne arterije. To je i razlog zbog kojeg se nalaz CDFI-a iz „manje pouzdanih“ ultrazvučnih laboratorija prije definitivne odluke za operacijski zahvat obavezno mora provjeriti bilo CDFI-om u standardiziranom ultrasonografskom laboratoriju, bilo nekom drugom slikovnom tehnikom prikaza.

Transkranijски dopler (*Transcranial Doppler* - TCD) omogućuje analizu parametara protoka kroz glavne intrakranijske arterije (71). Na nekoliko standardiziranih mjesta („koštani prozori“) ultrazvučnom sondom se bilježi protok kroz karotidni sifon, prednju, srednju i stražnju moždanu arteriju, te kroz vertebralne arterije i bazilarnu arteriju. TCD nije moguće učiniti u svih ljudi obzirom na jače okoštavanje kostiju lubanje koje onemogućuje prodor ultrazvučnih valova.



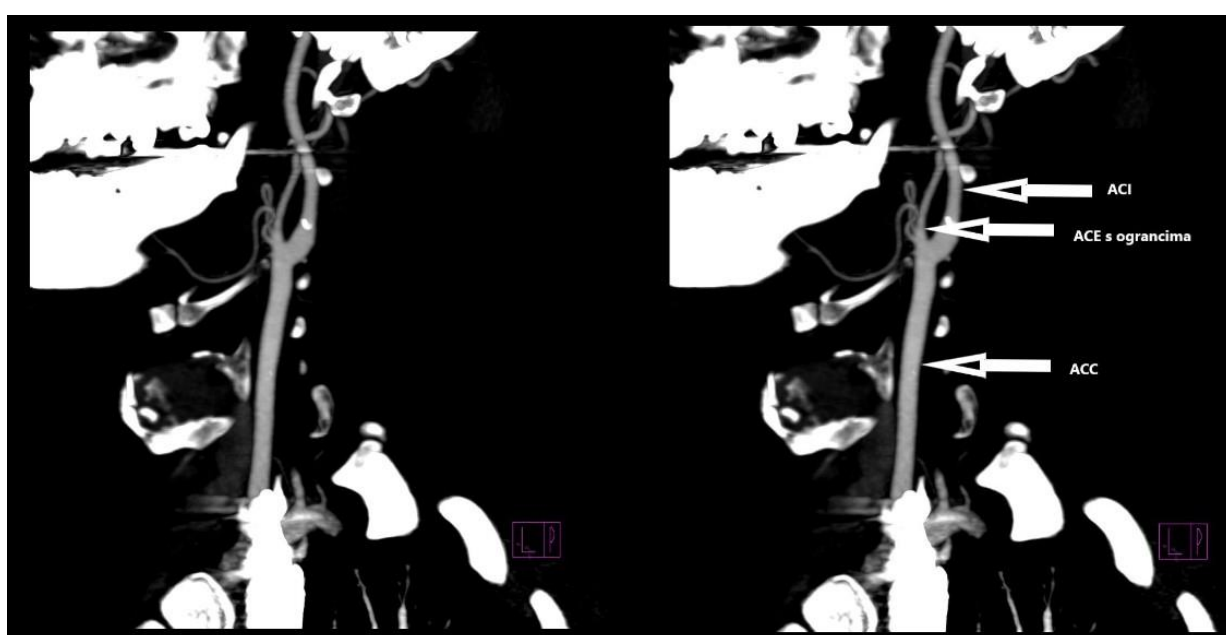
Slika 6. Ultrazvučni pregled oftalmičke arterije.

1.6.2. CT angiografija

CT angiografija je kombinacija kompjuterizirane tomografije i intravenske primjene kontrastnog sredstva kojim se opacificira krv i time omogućuje analizu morfologije krvnih žila (Slika 7). Prednost tehnike je visoka preciznost slikovnog prikaza morfologije krvnih žila i plakova, kao i trenutnog protoka u fazi snimanja (arterijska faza, venska faza, itd.). Na temelju ovih prikaza mogu se generirati slikovne rekonstrukcije krvnih žila, naročito arterijskog sustava, što znatno vizualno olakšava kliničaru pripremu za operacijski ili endovaskularni zahvat.

Tehnika je invazivna utoliko što se ubrizgava kontrastno sredstvo u venu, što može imati za posljedicu razvoj hematoma ili lokalnog oštećenja tkiva ukoliko se sredstvo ne uspije ubrizgati u cijelosti u venu. Može doći do razvoja sistemskih reakcija na kontrastno sredstvo te do razvoja alergijske reakcije na kontrastno sredstvo. Obavezno je prethodno saznanje o bolesnikovim alergijama, napose na jod i jodne kontraste, te se

po potrebi prije postupka može ordinirati i premedikacija radi minimiziranja eventualnih reakcija. U bolesnika s oštećenjem bubrežne funkcije postoji opasnost od daljnjeg pogoršanja bubrežne funkcije sve do zatajenja bubrega i potrebe za hemodijalizom. U bolesnika s kroničnim bubrežnim zatajenjem potreban je postupak rehidracije i kontrole parametara bubrežne funkcije periproceduralno, po mogućnosti u suradnji s nefrologom. Dakako, ukoliko je visoki rizik za oštećenje bubrega, potrebna je evaluacija alternative ove pretrage te uključivanje i bolesnika u odluku. Osim navedenog, potrebno je naglasiti kako se radi o postupku koji uključuje i ionizirajuće zračenje.



Slika 7. CT angiografija - prikaz lijeve zajedničke, unutarnje i vanjske karotidne arterije, desno su označene arterije. Kratice: ACC - *A. carotis communis*. ACI - *A. carotis interna*. ACE - *A. carotis externa*

1.6.3. MR angiografija

MR angiografija je također tehnika slikovnog prikaza krvnih žila visoke preciznosti i rezolucije te može poslužiti i za analizu moždanih kolateralnih putova (72). Poput CT angiografije, ona je djelomično invazivna utoliko što se intravenski daje kontrastno sredstvo (gadolinij). Prednost nad CT-om je što nema ionizirajućeg zračenja. Nedostatak je u slabijem prikazu morfologije arterija ukoliko su prisutni jači kalcifikati,

a kontrastno sredstvo može izazvati retroperitonealnu fibrozu te dodatno oštećenje bubrega u bolesnika sa zatajenjem bubrega. Novija kontrastna sredstva počinju biti dostupna, međutim zahtijevaju posebne protokole snimanja i skuplju opremu. MR angiografiji ne mogu pristupiti bolesnici koji u sebi imaju metalne implantate (osim titana), a obzirom na trajanje snimanja klaustrofobični i nesuradljivi bolesnici nisu pogodni za MR angiografiju.

1.6.4. Digitalna suptrakcijska angiografija

Digitalna suptrakcijska angiografija (DSA) omogućuje najprecizniji slikovni prikaz arterijskog (ili venskog) sustava. Radi se o kombinaciji klasične angiografije uz računalno uklanjanje svih elemenata slikovnog prikaza (mekih česti, kosti, itd.) osim samih krvnih žila koje izučavamo. Poput CT angiografije, ova metoda podrazumijeva primjenu ionizirajućeg zračenja, te je invazivna obzirom na potrebu direktnog davanja kontrastnog sredstva preko katetera u krvnu žilu koju analiziramo, uz prethodnu punkciju krvne žile, uvođenje žice uvodnice te preko nje i katetera. Prilikom ovih manipulacija može doći i do embolizacijskih incidenata. Ukoliko se to dogodi prilikom manipulacija u području karotidne ili vertebralne arterije, može doći do razvoja TIA-e ili MU-a. Obzirom da se radi o jednom kontrastnom sredstvu, može doći do nepoželjnih posljedica na bubregu. Na samom mjestu punkcije arterije može se razviti hematoma, pulsirajući hematoma ili pseudoaneurizma. Glavna prednost ove metode osim samog preciznog slikovnog prikaza je mogućnost istodobne endovaskularne intervencije na oboljeloj krvnoj žili.

1.6.5. CT i MR mozga

CT i MR mozga nemaju uloge u dijagnostici same karotidne bolesti. Međutim, ukoliko se radi o kliničkoj sumnji da je nastupila TIA ili MU, tada je obavezan i slikovni prikaz mozga kako bi se isključio ili dokazao infarkt mozga, te isključio hemoragijski moždani udar ili druga patologija mozga. Ovim tehnikama mogu se prikazati stare, kronične vaskularne lezije koje mogu biti posljedica ranije neprepoznate karotidne ili vertebralne bolesti.

1.7. Liječenje karotidne aterosklerotske bolesti i indikacije za intervenciju

Tri su metode liječenja karotidne bolesti: medikamentozni, otvoreni kirurški postupak i endovaskularni postupak. U svih se bolesnika preporučuje medikamentozno liječenje, a u dijela bolesnika potreban je i angiokirurški ili endovaskularni zahvat.

1.7.1. Medikamentozno liječenje

Medikamentozno liječenje uključuje prvenstveno strogu kontrolu rizičnih čimbenika za nastanak ateroskleroze: neophodno je dobro regulirati krvni tlak, masnoće i šećer u krvi, uz koje se preporuča i prestanak pušenja, zdrava prehrana i fizička aktivnost (73).

Svim se bolesnicima preporučuje uzimanje antiagregacijske terapije, najčešće u obliku acetil-salicilne kiseline (ASK) u dozi od 75-325 mg dnevno. Ukoliko je ASK kontraindicirana, onda se preporučuje klopidogrel 75 mg dnevno.

Svim bolesnicima preporučuje se uzimanje statina u visokim dozama (atorvastatin 40-80 mg ili rosuvastatin 20-40 mg), sa ciljem održavanja LDL (*low-density lipoprotein*) kolesterola ispod 1.8 mmol/L, odnosno 50% redukcija početne vrijednosti.

Vežano za regulaciju hipertenzije preporuča se održavanje krvnog tlaka ispod 140/90 mmHg, a kod dijabetičara ispod 140/85 mmHg.

Za bolesnike koji boluju od šećerne bolesti preporučuje se pažljiva kontrola i regulacija vrijednosti šećera u krvi.

Medikamentozno liječenje se provodi u svih bolesnika s karotidnom bolesti s ciljem najboljeg mogućeg liječenja navedenih čimbenika rizika (*best medical treatment*). U dijelu bolesnika koji nisu pogodni za operacijski zahvat ili endovaskularni postupak medikamentozno liječenje predstavlja i jedini oblik liječenja. Treba imati na umu da je liječenje karotidne bolesti preventivno liječenje u smislu sprječavanja mogućeg neurološkog incidenta, te konzervativno liječenje ima svoju značajnu ulogu u visoko rizičnih bolesnika za operacijski ili endovaskularni postupak, u bolesnika koji ne žele invazivno liječenje, kao i u bolesnika čije je očekivano trajanje života manje od 5 godina.

1.7.2. Kirurško liječenje karotidne bolesti

Otvoreni kirurški postupak karotidne endarterektomije (KEA, engl. *Carotid endarterectomy* - CEA) predstavlja najznačajniji i najučestaliji oblik invazivnog liječenja karotidne aterosklerotske bolesti, te je općenito gledano jedan od najčešće izvođenih vaskularnih kirurških zahvata. Opisana je operacijska tehnika KEA koju primjenjujemo u KBC „Sestre milosrdnice“.

Operacijski zahvat se izvodi uz primjenu anestezije, koja može biti opća ili lokalna (infiltracijska ili lokoregionalna anestezija - površinski cervikalni blok). U današnje vrijeme sve se više preferira korištenje lokoregionalne anestezije, obzirom da se njenom uporabom može za vrijeme operacijskog zahvata jednostavno i pouzdano nadzirati bolesnikovo stanje svijesti i motorike, te se u slučaju pojave neuroloških deficita može promptno intervenirati, čime se izbjegavaju moguće komplikacije opće anestezije i *shunt*-ozljeda.

Kirurški zahvat započinje incizijom kože i potkožnog tkiva uz prednji rub sternokleidomastoidnog mišića. Isprepariraju se i prikažu zajednička, unutarnja i vanjska karotidna arterija koje se zaomče na gumice, uz prikaze gornje tiroidne arterije koja najčešće polazi s početka vanjske karotidne arterije.

Radi pristupa na karotidnu arteriju najčešće je potrebno podvezati i presjeći facijalnu venu. U slučaju visokog račvišta karotidne arterije, ili u slučaju visoke distribucije plaka, često se mora prikazati i ponekad mobilizirati *n. hypoglossus*, koji se obavezno mora sačuvati. Između *v. jugularis interne* i karotidne arterije prolazi i *n. vagus*, koji se također mora očuvati. Prilikom visokog prepariranja u području parotidne žlijezde također se mora paziti da se izbjegne eventualna lezija ogranaka *n. facialis*.

Prilikom manipuliranja s karotidnom arterijom u području račvišta, gdje se nalazi *glomus caroticum*, u nekih ljudi može doći do reperkusija na tlak i srčanu frekvenciju (hipotenzija i bradikardija); u tom se slučaju *glomus caroticum* infiltrira lokalnim anestetikom, uz sustavno medikamentozno djelovanje na tlak i frekvenciju srca od strane anesteziologa.

Kada se dovrši prepariranje karotidnih arterija i procijeni operabilnost lezije, posebna pažnja se obraća na sistemski tlak, koji se od strane anesteziologa podiže za oko 20-30% iznad bazalnih vrijednosti bolesnika. Također se sustavno daje heparin u dozi od 100 i.j. po kilogramu tjelesne mase.

Pristupa se postavljanju arterijskih stezaljki (arterijske *kleme*), prvo na unutarnju karotidnu arteriju, potom na zajedničku i vanjsku karotidnu arteriju. Od trenutka postavljanja arterijskih stezaljki posebna se pažnja polaže na praćenje neuroloških funkcija bolesnika, prvenstveno na stanje svijesti, kognitivne funkcije, govor i motoriku kontralateralne ruke.

Nakon gotove preparacije i prikaza arterija operater se odlučuje za samu tehniku karotidne endarterektomije. Najčešće se primjenjuje 1.) tehnika endarterektomije i *patch* angioplastike (angioplastika zakrpom), ili 2.) everzijska endarterektomija. Druge tehnike rekonstrukcije ACI se rjeđe primjenjuju, a uključuju endarterektomiju i direktno šivanje arterije (*suturae directae*, bez primjene zakrpe), resekciju ACI i njenu rekonstrukciju umetanjem vaskularnog presatka ili vaskularne proteze, neoimplantaciju ACI u ACE, itd.

1.) Kod *patch* angioplastike prvo se učini arteriotomija završne ACC i početne ACI. Posebnim instrumentom (disektorom) i pincetama se odljušti aterosklerotski plak s intimom arterije, te se arterija rekonstruira uz pomoć zakrpe, najčešće od umjetnog materijala (na pr. KD V Braun), produžnim evertirajućim šavom (najčešće Prolen, debljine 5-0) (Slika 8).

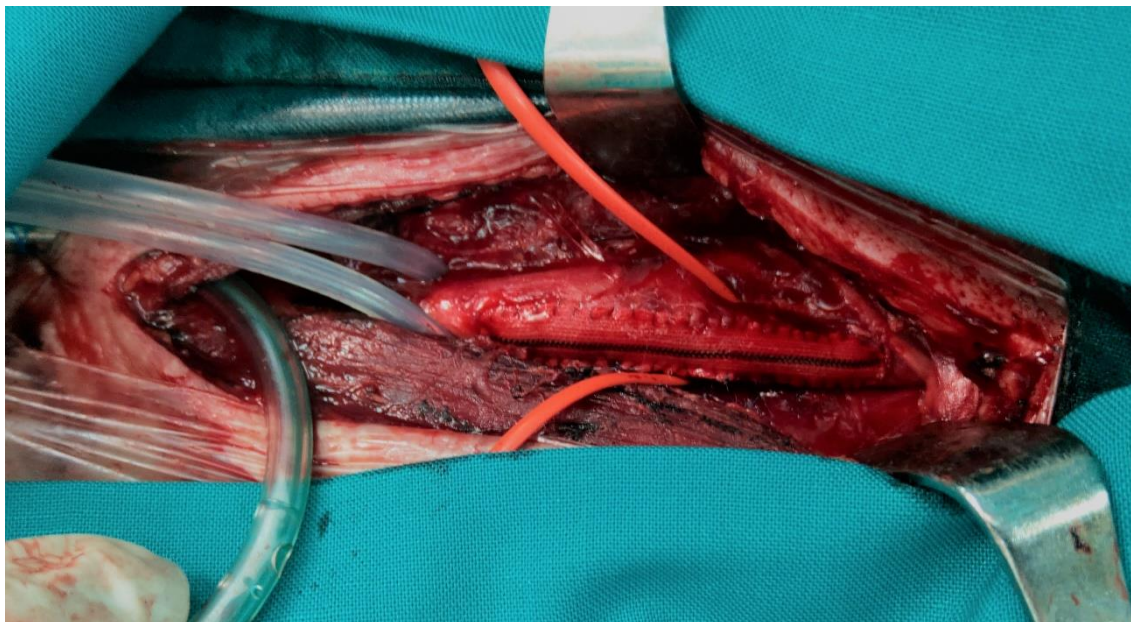
2.) U slučaju tehnike everzijske endarterektomije, nakon klemanja se ACI u cijelosti presječe (resecira) na njenom polazištu. Potom se ACI evertira (izvrne) i na taj način se omogući odstranjenje aterosklerotskog plaka. Potom slijedi oblikovanje ACI koja se pripremi za novo spajanje (neoanastomozu) na ACC, također produžnim evertirajućim šavom (Slika 9).

Pri kraju rekonstrukcije arterija sustavno se ordinira protamin sulfat kojim se neutralizira ranije primjenjeni heparin. Kada je anastomoza gotova, postupno se otpuštaju arterijske stezaljke, a u slučaju potrebe se mogu dodatno postaviti hemostatski šavi ukoliko je prisutno krvarenje između šavova. Pred otpuštanje klemi potrebno je normalizirati arterijski tlak.

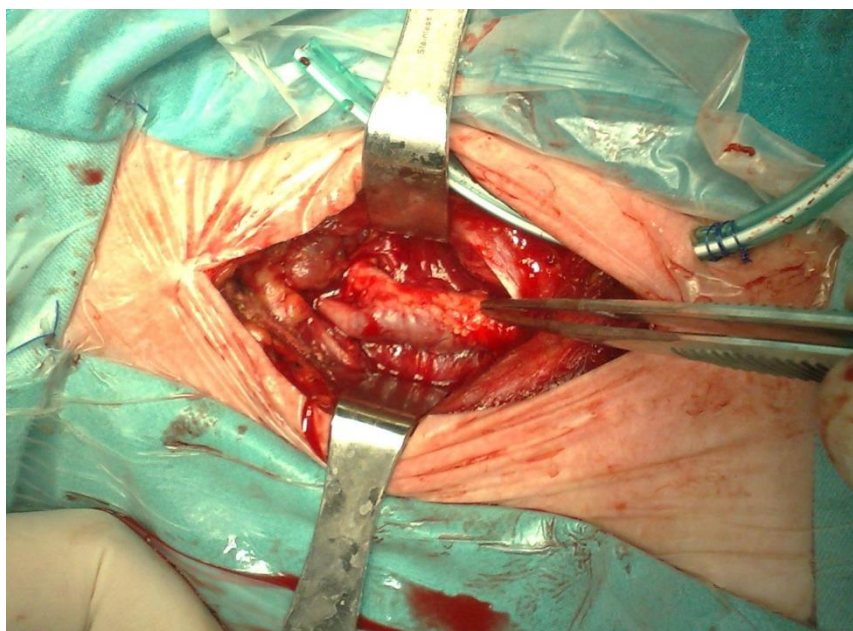
Po dovršenju rekonstrukcije arterija ukoliko je hemostaza zadovoljavajuća, pristupa se zatvaranju operacijske rane u dva sloja (mišićna fascija te platizma) uz postavljanje jednog drena koji se izvede na posebni otvor. Koža se također zašije najčešće produžnim intrakutanim resorptivnim šavom.

Bolesnik se poslijeoperacijski najčešće nadzire u sobi za oporavak oko sat vremena i potom se upućuje natrag na odjel. U slučaju nestabilnog bolesnika ili pojave eventualnih

intraoperacijskih komplikacija bolesnika se nakon operacije upućuje u jedinicu intenzivnog liječenja.



Slika 8. Intraoperacijski prikaz karotidne endarterektomije i rekonstrukcije ACI uz uporabu zakrpe. Prozirna gumica zaomčava ACC, a crvena gumica rekonstruiranu ACI.



Slika 9. Intraoperacijski prikaz tehnike everzijske KEA.

Prilikom urednog poslijeoperacijskog tijeka bolesnika se najčešće otpušta na kućnu njegu 3. poslijeoperacijski dan.

1.7.3. Endovaskularno liječenje karotidne bolesti

Razvojem i unapređenjem tehnika endovaskularnog liječenja došlo je i do rutinske primjene endovaskularnog postupka u tretiranju oboljele karotidne arterije. Postupak se uvriježeno naziva CAS (*carotid artery stenting*). Unatoč znatnom napretku tehnologije i metodologije, i dalje je zlatni standard za liječenje aterosklerotske stenotske bolesti otvoreni kirurški postupak karotidne endarterektomije, obzirom na nešto bolje dugoročne rezultate te manje intraproceduralne neurološke komplikacije. CAS pak ima značajnu ulogu u liječenju bolesnika koji imaju anatomske nepogodne lezije za KEA (na primjer kratka stenoza proksimalne ACC ili visoka distribucija plaka u ACI) ili kada se radi o bolesniku s nepogodnim vratom za operacijski zahvat (na primjer raniji postupci zračenja u području vrata s promjenama tkiva ili ranija KEA s restenozom karotidne arterije), ili u bolesnika s izrazito visokim rizikom za kirurški zahvat, prilikom disekcije ACI, itd. Postupak se provodi u lokalnoj anesteziji najčešće pristupom kroz femoralnu arteriju, a može se provoditi sa ili bez neurološke protekcije (razne tehnike sprječavanja eventualne embolizacije u intrakranijske arterije).

1.7.4. Indikacija za invazivno liječenje karotidne bolesti

Na temelju brojnih randomiziranih i nerandomiziranih studija te metaanaliza formirane su preporuke i smjernice za liječenje karotidne bolesti. Zadnje smjernice Europskog društva za vaskularnu kirurgiju datiraju iz 2017. god, te su izdane i smjernice Hrvatskog društva za vaskularnu kirurgiju (73,74). U asimptomatskih bolesnika se preporučuje invazivno liječenje ukoliko je suženje zajedničke ili unutarnje karotidne arterije 60% ili više, uz prisutnost barem jednog od dijagnostičkih pokazatelja povišenog rizika za nastanak MU: napredovanje suženja ACI, „tihi“ infarkt mozga na CT-u, velika površina plaka, hipoehogenost plaka, krvarenje unutar plaka, poremećena cerebrovaskularna rezerva, spontane embolizacije na TCD-u i kontralateralna TIA u anamnezi. Ukoliko se radi o bolesniku koji je visokog rizika za kirurški zahvat,

alternativno se može pristupiti CAS-u. Za sve bolesnike se preporučuje invazivno liječenje ukoliko se može dokumentirati proceduralni rizik koji je manji od 3% te je očekivani vijek života bolesnika duži od 5 godina.

U bolesnika sa simptomatskom karotidnom bolesti (stanje po TIA-i ili MU-u) svakako se preporuča postupak ako je suženje ACI iznad 70% ukoliko je proceduralni rizik MU/smrti manji od 6%. Kod suženja ACI od 50-69% također se može razmotriti KEA. Za bolesnike starije od 70 godina se preporuča KEA, dok se za mlađe od 70 godina može razmotriti i CAS.

U slučaju simptomatske stenozе ACI, dakle ukoliko se radi o bolesniku s TIA-om, ili s MU-om s volumenom infarciranog područja mozga koji odgovara 1/3 ili manje od opskrbnog područja srednje moždane arterije i sa zadovoljavajućim neurološkim oporavkom, preporuča se žurniji operacijski zahvat (unutar 14 dana od nastanka neurološkog poremećaja, optimalno od 3. do 7. dana), obzirom da je rizik ponovih neuroloških ishemijskih događaja najveći u tom ranom razdoblju. Za ove žurnije postupke preporuča se prvenstveno KEA. Ukoliko se radi o MU-u u razvoju ili o *crescendo* TIA-i, onda se preporuča KEA unutar 24 sata.

KEA se smije provoditi samo u vaskularnim centrima gdje postoji dovoljni broj bolesnika koji se operiraju na godišnjoj razini, te se smatra da bi broj operiranih bolesnika trebao biti veći od 79 godišnje (75). Što se tiče pojedinačnog kirurga-operatera, smatra se da bi trebao operirati 30 ili više KEA godišnje (76).

2. HIPOTEZA

Poremećaj protoka krvi kroz oftalmičke i prednje moždane arterije u bolesnika s hemodinamski značajnom ekstrakranijskom karotidnom bolesti može ukazati na: 1.) promijenjenu moždanu cerebrovaskularnu rezervu, i/ili 2.) na razvoj kolateralnih putova protoka u moždanim arterijama s posljedičnom adekvatnom cerebrovaskularnom rezervom. Značajke protoka kroz oftalmičke arterije i prednje moždane arterije mogu predvidjeti intraoperacijski hipoperfuzijski neurološki deficit prilikom zaustavljanja protoka krvi u unutarnjoj karotidnoj arteriji. Stoga se može izdvojiti skupina bolesnika s povećanim rizikom za razvoj intraoperacijskog neurološkog deficita prilikom karotidne endarterektomije.

3. CILJEVI RADA

3.1. Opći cilj

Opći cilj je istražiti da li u bolesnika predviđenih za karotidnu endarterektomiju postoji povezanost prijeoperacijskog CDFI nalaza arterije oftalmike i transkranijuskog doplera prednje moždane arterije s neurološkim statusom prilikom operacijskog zahvata, tj. prilikom prekida protoka krvi kroz unutarnju karotidnu arteriju.

3.2. Specifični ciljevi

Specifični ciljevi su:

1.) utvrditi da li bolesnici s poremećajem protoka u oftalmičkoj arteriji imaju povećani ili smanjeni rizik za razvoj neurološkog deficita uslijed cerebralne hipoperfuzije za vrijeme prekida protoka kroz karotidne arterije prilikom operacije karotidne endarterektomije;

2.) utvrditi da li prijeoperacijski nalaz protoka kroz prednju moždanu arteriju, napose razvoj kolateralnih krvožilnih putova, ukazuje na povećani ili smanjeni rizik prilikom karotidne endarterektomije;

3.) definirati prediktivnu vrijednost nalaza protoka kroz oftalmičku arteriju i prednju moždanu arteriju za razvoj neurološkog deficita prilikom karotidne endarterektomije te definirati skupinu bolesnika s povećanim rizikom za razvoj moždanog udara;

4.) definirati skupinu bolesnika s povišenim rizikom prilikom karotidne endarterektomije;

5.) definirati skupinu bolesnika koji imaju koristi od urgentnije operacije.

4. MATERIJALI I METODE

4.1. Ispitanici

Ispitivani bolesnici su operirani na odjelu vaskularne kirurgije u Kliničkom bolničkom centru „Sestre milosrdnice“ zbog aterosklerotske stenotske bolesti unutarnje karotidne arterije; indikacija za kirurški zahvat je postavljena sukladno pravilima i preporukama struke vaskularne kirurgije. (73,74)

Bolesnici su podijeljeni u dvije skupine:

1.) Ispitivana skupina: skupina bolesnika u kojih je došlo do nekog oblika neurološkog deficita prilikom zaustavljanja protoka krvi kroz unutarnju karotidnu arteriju uslijed postavljanja arterijske stezaljke (*kleme*).

2.) Kontrolna skupina bolesnika: skupina bolesnika u kojih nije došlo do neurološkog deficita prilikom zaustavljanja protoka krvi kroz karotidnu arteriju.

4.2. Priprema za operaciju

Svi bolesnici su prethodno pregledani od strane vaskularnog kirurga koji je postavio indikaciju za kirurški zahvat. Svi bolesnici su prošli standardu prijeoperacijsku obradu i pripremu neophodnu za operacijski zahvat karotidne endarterektomije, što uključuje laboratorijske nalaze (kompletna krvna slika, nalaz biokemijskih pretraga, krvna grupa, koagulogram), elektrokardiogram (EKG) i preglednu radiološku snimku srca i pluća. S učinjenim nalazima svi su bolesnici pregledani od strane anesteziologa. Po potrebi su bolesnici dodatno pregledani od strane drugih specijalista radi pripreme za operacijski zahvat. Ukoliko se radilo o težim srčanim bolesnicima, oni su dodatno pregledani od strane kardiologa radi adekvatne pripreme za operacijski zahvat, a u slučaju da je bolesnik imao endokrinoloških tegoba, najčešće u vidu poremećaja funkcije štitnjače, tada bi ovi bolesnici bili pregledani po endokrinologu, odnosno laboratorijski je utvrđena razina hormona koja je za pristup operaciji morala biti unutar referentnih vrijednosti.

4.3. Informirani pristanak

Studija je odobrena od strane etičkog povjerenstva KBC „Sestre milosrdnice“. Slika 10 prikazuje obavijest bolesniku, a slika 11 informirani pristanak.

OBAVIJEST ZA BOLESNIKA

Poštovani!

Primljeni ste na odjel vaskularne kirurgije Kliničkog bolničkog centra „Sestre milosrdnice“ radi planiranog kirurškog liječenja Vaše sužene unutarnje karotidne arterije.

Sama arterija se nalazi u vratu, a operacija se radi u lokalnoj anesteziji koja se zove površinski cervikalni blok. Kirurški zahvat se zove endarterektomija, a princip operacije je u tome da se arterija otvori te se iz nje odstrani aterosklerotski plak koji ju je suzio. Obzirom da se operacija vrši u lokalnoj anesteziji, biti ćete budni za vrijeme operacije, te ćemo za vrijeme operacije s Vama i komunicirati i na taj način pratiti stanje svijesti i moždane funkcije, govor, te motoričku funkciju ruku.

Za vrijeme operacije, prije nego otvorimo arteriju moramo privremeno zaustaviti protok krvi kroz nju kako ne bi nastupilo krvarenje iz arterije dok ju „čistimo“. Prilikom tog privremenog zaustavljanja protoka krvi kroz arteriju, krvna opskrba mozga biti će smanjena. Kod nekih bolesnika ovo može dovesti i do privremenog neurološkog deficita koji se može manifestirati kao otežan govor, slabost ruka, ili poremećaj svijesti, što se događa u 10-20% bolesnika. U tom slučaju sehitno postavlja cjevčica unutar arterije kroz koju će krv prolaziti za vrijeme operacije, i na taj način se poboljšati krvna opskrba mozga, te se shodno tome i popraviti neurološki deficit.

Za sada ne možemo predvidjeti kod koga će se razviti ovaj neurološki deficit. Upravo je to predmet istraživanja vezanog uz doktorat čiji je naslov "Uloga mjerenja protoka krvi kroz oftalmičke i intrakranijske arterije u predviđanju neuroloških deficita tijekom karotidne endarterektomije".

Uvidom u učinjenu obradu, posebice u nalaz ultrazvuka arterija na temelju koje je i planirana Vaša operacija, proučavam da li postoji kakva povezanost između tog ultrazvučnog nalaza protoka krvi kroz arterije prije operacije te eventualnog razvoja neurološkog deficita koji može nastati za vrijeme Vaše operacije.

Sudjelovanje u ovom istraživanju je u cijelosti **anonimno te su Vaši osobni podaci u cijelosti zaštićeni**. Podaci o učinjenoj obradi, Vašoj bolesti kao i provedenom liječenju neće biti povezani uz Vaše ime ili osobne podatke. **Isto tako, sudjelovanje u istraživanju ne utječe ni na koji način na ishod liječenja**, obzirom da svi bolesnici, bez obzira na sudjelovanje u istraživanju, primaju isti način liječenja te od Vas nije potreban nikakvi dodatni angažman, osim dozvole da proučimo Vaše podatke vezane uz liječenje Vaše bolesti.

Ukoliko pristanete na sudjelovanje u ovom istraživanju, to ćete potvrditi svojim potpisom na posebnom formularu za pristanak.

Zahvaljujem se na Vašoj suradnji,

Dr. Björn Dario Franjić

Slika 10. Obavijest za bolesnika.

**Informirani pristanak za bolesnika oboljelog od
aterosklerotskog suženja karotidne arterije.**

Suglasan/suglasna sam da se koniste nalazi prije operacijske obrade kao i podaci vezani uz moj operacijski zahvat sužene karotidne arterije kao i podaci vezani uz tijek liječenja moje bolesti. Sudjelovanje u istraživanju pod nazivom "Uloga mjerenja protoka krvi kroz oftalmičke i intrakranijske arterije u predviđanju neuroloških deficita tijekom karotidne endarterektomije" je u cijelosti dobrovoljno, a samo sudjelovanje ne utječe na ishod liječenja, te će svi podaci biti anonimni i zaštićeni.

U Zagrebu, _____.

Ime i Prezime bolesnika:

Potpis:

Slika 11. Informirani pristanak.

4.4. Operacijski zahvat karotidne endarterektomije

Svi bolesnici u ovoj studiji operirani su isključivo u površinskom cervikalnom bloku (C2-C5), kojeg pred operacijski zahvat daje anesteziolog (77). Primjenjuje se levobupivakain u koncentraciji 0,125-0,25% (maksimalna doza 2 mg/kg) u kombinaciji s adrenalinom (1:200 000). Radi se o obliku lokoregionalne anestezije koja omogućuje praćenje stanja svijesti i analizu viših moždanih funkcija te motoričkih i senzoričkih funkcija prilikom manipulacija s karotidnom arterijom. U slučaju eventualne dodatne potrebe za analgezijom od strane kirurga se dodatno infiltrira lidokain koncentracije 1% u operacijsko područje. Kod svih bolesnika primijenjena je profilaktička doza antibiotika, najčešće cefazolin.

Tehnika operacije sastojala se od slijedećeg: učinjena je incizija kože i potkožnog tkiva uz prednji rub sternokleidomastoidnog mišića, uz prikaz i prepariranje zajedničke karotidne arterije, njene bifurkacije te vanjske i unutarnje karotidne arterije. Prilikom prepariranja se najčešće podvezuje *v. facialis*, nastoji se prikazati i sačuvati *ansa n. hypoglossi*. U većine bolesnika se prikazao i *n. hypoglossus*, koji se u nekih bolesnika mora i mobilizirati radi adekvatnog prikaza arterija; obavezno je očuvanje intaktnosti *n. hypoglossus*, kao i *n. vagusa* koji se rjeđe prikazuje. Arterije se zaomče gumenim trakama radi omogućavanja kontrole arterija prilikom manipulacijama njima. Po dovršenoj pripremi arterija od strane se anesteziologa aplicira sustavno heparin, 100 j./kg i.v, te se (najčešće uz primjenu simpatikomimetika) povisi srednji arterijski tlak za 20-30% radi poboljšanja moždane perfuzije.

Slijedi postavljanje arterijske stezaljke na unutarnju karotidnu arteriju, a potom na zajedničku karotidnu arteriju i vanjsku karotidnu arteriju. Ovisno o morfologiji karotidnog stabla odabrana je tehnika karotidne endarterektomije. Najčešće se ona uzdužno arteriotomira u završnom dijelu zajedničke i početnom dijelu unutarnje karotidne arterije, te se po učinjenoj endarterektomiji rekonstruira uz primjenu zakrpe (*patch* plastika). U slučaju intraoperacijskog nalaza vrlo široke arterije, moguće je bilo i direktno šivanje arterije primarnim šavom (*suturae directae*), što se vrlo rijetko primjenjuje. Vrlo često se koristi tehnika everzijske endarterektomije, koja uključuje kompletno presijecanje unutarnje karotidne arterije na bifurkaciji ACC, odljuštenje aterosklerotskog plaka iz unutarnje karotidne arterije everzijskom tehnikom, te

formiranje novog kosog spoja (anastomoze) unutarne karotidne arterije na zajedničku karotidnu arteriju. Po rekonstrukciji arterije se ponovno uspostavio protok krvi otpuštanjem arterijskih stezaljki, ranije ordinirani heparin je neutraliziran protamin sulfatom, kontrolirana je hemostaza, te je rana zatvorena po slojevima uz postavljanje jednog drena.

Od trenutka klemanja se od strane anesteziologa i vaskularnog kirurga posebna pažnja obratila na stanje svijesti, kao i motoričke i kognitivne funkcije. U slučaju razvoja neurološkog deficita, postavljen je intraluminalni *shunt* koji omogućuje protok krvi kroz karotidnu arteriju prilikom same endarterektomije.

4.5. Analizirani podaci

U svih su bolesnika analizirani podaci o demografskim pokazateljima, komorbiditetima, kliničkom stadiju karotidne bolesti, pojavi i vrsti neurološkog deficita prilikom klemanja ACI, te podaci o ultrazvučnom nalazu ekstrakranijskih i intrakranijskih moždanih arterija.

Analizirani su podaci o stupnju suženja ACI, značajkama protoka kroz AO, promjeru i značajkama protoka kroz AV te značajke protoka kroz intrakranijske arterije i arterije vertebrobazilarnog sliva. Karotidne, oftalmičke i vertebralne arterije su analizirane CDFI-om (*Color Doppler Flow Imaging*), a intrakranijske arterije i VB sliv su analizirane transkranijalnim doplerom (TCD). CDFI karotidnih, vertebralnih i oftalmičkih arterija je učinjen na uređaju Aloka Prosound SSD 5500 Pure HD, a TCD na uređaju SONARA/tek (Viasys Healthcare Inc.), na standardiziran način u sklopu Referentnog centra za cerebrovaskularne bolesti KBC "Sestre milosrdnice". Kako bi ultrasonografski nalazi bili što mjerodavniji te radi maksimalne redukcije utjecaja eventualne subjektivnosti u interpretaciji nalaza, korišteni su isključivo nalazi iz ovog centra gdje se pretrage vrše na standardiziran način, a bolesnici s nalazom iz drugih ultrazvučnih laboratorija nisu analizirani, ili su nalazi ponovljeni u našem laboratoriju. Nadalje, u obzir su uzeti samo bolesnici koji su operirani unutar 30 dana od učinjenog ultrazvuka.

4.5.1. Demografski i klinički podaci

U svih bolesnika je zabilježen podatak o dobi i spolu, analiziran je klinički stadij bolesti, strana operacije te da li je bolesnik ranije operiran zbog suženja kontralateralne ACI.

Klinički stadij bolesti mogao je biti asimptomatski ili simptomatski:

1.) Asimptomatska karotidna bolest je označavalo jedno od sljedećeg:

- a) bolesnik nema nikakvih neuroloških smetnji, te je nalaz suženja ACI bio „slučajan“ prilikom CDFI koji je učinjen bilo zbog probira zbog neke druge bolesti (periferna arterijska bolest, koronarna bolest, i sl.) ili bez jasne indikacije
- b) bolesnik nema neurološke smetnje, no CDFI praćenjem ranije verificiranog neznačajnog suženja ACI je došlo do progresije suženja koje je postalo dovoljno značajno za indiciranje operacije
- c) bolesnik ima nespecifične neurološke smetnje te je u sklopu neurološke obrade učinjen i CDFI karotidnih arterija

Pod asimptomatsku karotidnu bolest također se ubrajaju bolesnici koji su ranije imali MU ili TIA-u, no koja nije bila povezana s karotidnom bolesti zbog koje su bolesnici operirani (na primjer kardiogena TIA, ili MU čija strana ne odgovara strani operirane ACI).

2.) Simptomatska karotidna bolest je označavala da je bolesnik prebolio TIA-u ili MU, što je bilo povezano s ACI koja je operirana.

4.5.2. Neurološki deficit

Hipoperfuzijski neurološki deficit koji se razvije prilikom klemanja karotidne arterije može se manifestirati na jedan od sljedećih načina:

- a) poremećaj stanja svijesti (suženje svijesti, neadekvatna verbalna komunikacija, gubitak svijesti)
- b) poremećaj motorike (pareza ili plegija kontralateralne šake/ruke, motorički deficit govora - disfazija ili afazija, epileptički napad)
- c) kombinacija poremećaja stanja svijesti i motorike.

Neurološki deficit može nastupiti neposredno nakon klemanja unutarnje karotidne arterije, a u dijela bolesnika može se razviti i kasnije (na primjer nakon 30 sekundi ili i do nekoliko minuta kasnije).

Bolesnici u kojih je došlo do razvoja neurološkog deficita prilikom manipulacije karotidnom arterijom, ali prije postavljanja vaskularne stezaljke i prekida protoka krvi, isključeni su iz studije, obzirom da je u njih neurološki deficit najvjerojatnije nastao embolizacijom iz aterosklerotskog plaka prije samog klemanja karotidne arterije. Isto tako, bolesnici u kojih je došlo do razvoja neurološkog deficita nakon rekonstrukcije arterije i otpuštanja vaskularnih stezaljki, isključeni su iz studije

4.5.3. CDFI karotidnih, vertebralnih i oftalmičkih arterija

4.5.3.1. Karotidna arterija

Vezano uz stanje karotidne arterije, analizirana je strana operirane karotidne arterije, stupanj suženja operirane ACI te stupanj suženja kontralateralne ACI, kao i podatak o ranijoj operaciji ACI. Prema navedenom ACI je mogla biti klasificirana u jednu od slijedećih kategorija:

- a) bez suženja
- b) suženje <50%,
- c) suženje 50-69%,
- d) suženje 70-80%,
- e) suženje >80% i subtotalno suženje
- f) okluzija; te
- g) ranija operirana ACI bez stenoze ili sa stenozom <70%,
- h) ranija operirana ACI sa značajnom restenozom od 70-99%
- i) postoperativna okluzija

4.5.3.2. Oftalmička arterija

Analizirana je strana oftalmičke arterije, a protok krvi kroz oftalmičke arterije je prema ultrazvučnim karakteristikama doplerskog signala bio podijeljen u dvije skupine:

- a) normalan protok
- b) abnormalni protok, koji je mogao biti:
 - a. promijenjeni spektar (bez dijastoličkog protoka, ušiljeni sistolički spektar, protok 0, i sl.)
 - b. inverzni protok

4.5.3.3. Vertebralna arterija

Kod vertebralne arterije analizirana je strana arterije, njen promjer izražen u milimetrima, te smjer i brzina protoka. Prema svojim karakteristikama, protok kroz AV bio je kategoriziran u jednu od 5 slijedećih kategorija:

- a) ubrzani protok
- b) normalni protok
- c) usporeni protok
- d) okluzija (bez protoka)
- e) inverzni protok

4.5.4. TCD intrakranijskih arterija i vertebrobazilarnog sliva

Analizirane su srednje brzine strujanja krvi (SBSK) za slijedeće intrakranijske arterije i VB sliv:

- a) unutarnja karotidna arterija u području karotidnog sifona
- b) prednja moždana arterija
- c) srednja moždana arterija
- d) stražnja moždana arterija
- e) vertebralna arterija
- f) bazilarna arterija

U Tablici 2 su prikazane normalne vrijednosti srednje brzine strujanja krvi za pojedinu intrakranijsku moždanu arteriju. U ovisnosti o tome je protok kroz svaku intrakranijsku moždanu arteriju mogao biti kategoriziran u jednu od sljedećih četiri kategorija:

- a) ubrzani protok
- b) normalni protok
- c) usporedni protok
- d) inverzni protok

Tablica 2. Normalne referentne vrijednosti srednje brzine strujanja krvi za intrakranijske arterije i arterije vertebrobazilarnog sliva, izražene u cm/s.

Arterija	Raspon normalne SBSK	Minimalna normalna SBSK	Maksimalna normalna SBSK
ACI - CS	54 +/- 13	41	67
ACA	-50 +/- 12	-38	-62
ACM	62 +/- 12	50	74
ACP	42 +/- 10	32	52
AV	-36 +/-9	-27	-45
AB	-42 +/-10	-32	-52

Kratice: ACI - *A. carotis interna*, CS - karotidni sifon, ACA - *A. cerebri anterior*, ACM - *A. cerebri media*; ACP - *A. cerebri posterior*; AV - *A. vertebralis*; AB - *A. basilaris*; SBSK - Srednja brzina strujanja krvi

4.6. Statistika

4.6.1. Veličina uzorka

Ispitivanu skupinu činilo je 50 bolesnika, a kontrolnu skupinu 150 bolesnika.

Prije početka prikupljanja podataka učinjen je izračun potrebne veličine uzorka. Izračun veličine uzorka je baziran na vlastitoj pilot studiji iz 2015. god. na uzorku od 20 bolesnika s razvojem ND prilikom KEA te 20 bolesnika bez ND. Učinjena je *a priori power* analiza za tablice kontingencije, te je korišten program G*Power 3.1.9.2, Faul i sur, Sveučilište u Kielu, Njemačka (78). Ciljana snaga (*power*) je postavljena na 0.95, razina rizika (*α error probability*) na 0.05. Izračunata veličina učinka (*effect size w*) bila je 0.51. Potrebna veličina uzorka predviđena ovom analizom bila je 59. Nadalje, iz ranijih vlastitih istraživanja pronađeno je da neurološki deficit nastaje u oko 13-17% bolesnika s KEA, što odgovara i podacima iz literature (79,80). Stoga, kako bi slijedili ovaj veći udio bolesnika bez intraoperacijskog ND, kontrolna skupina je utrostručena u odnosu na ispitivanu skupinu. Konačna veličina uzorka je stoga povećana na ukupno 200 bolesnika. Što se tiče načina uzorkovanja, bolesnici su uključeni u studiju prema redoslijedu kirurškog zahvata dok nije dostignuta veličina uzorka.

4.6.2. Statistička analiza

Uvodne analize su učinjene serijom hi-kvadrat testova, individualna neovisna varijabla bila je neurološki deficit kao varijabla ishoda. Jedini izuzetak je bila varijabla dob za koju je izračunat *point-biserijalni* korelacijski koeficijent s ND obzirom na činjenicu da je dob kontinuirana varijabla za koju se hi-kvadrat test ne može koristiti. U slučaju da su očekivane frekvencije bile manje od 5 korišten je Fisherov egzaktni test umjesto hi-kvadrat testa.

Potom je učinjena analiza multivarijatnom binarnom logističkom regresijom. Kao standardiziranu veličinu učinka (*effect size*) korišteni su omjeri izgleda (*odds ratio*) sa 95%-tnim intervalima pouzdanosti (*confidence intervals*). U svim slučajevima razlike su testirane dvosmjerno s razinom značajnosti $p < 0.1$.

Statistička analiza je učinjena upotrebom statističkog programa R 3.5.1. (2019, *R Language and Environment for Statistical Computing, R Development Core Team*; Beč, Austrija).

5. REZULTATI

5.1. Bolesnici i njihove značajke

U studiju je uključeno ukupno 200 bolesnika: 50 bolesnika čini ispitivanu skupinu bolesnika (bolesnici s neurološkim deficitom za vrijeme klemanja karotidne arterije), a 150 bolesnika čini kontrolnu skupinu (bolesnici bez neurološkog deficita). Tablica 3 prikazuje demografske značajke i komorbiditete bolesnika kao i usporedbu između ove dvije skupine bolesnika.

Kao što je i očekivano, karotidna endarterektomija je bila češća u muškaraca (69.5% svih operiranih bolesnika). Kada se međusobno usporede obje skupine bolesnika, zastupljenost muškaraca bila je još izraženija u skupini bolesnika s neurološkim deficitom za vrijeme klemanja ACI (80% bolesnika s ND u odnosu na 66% bolesnika bez ND, $p=0.09$, relativni rizik 1.8, omjer izgleda 2.1). Žene su bile 1.7 puta češće zastupljene u skupini bolesnika bez ND u odnosu na skupinu s ND (RR 0.6, OR 0.5).

Prosječna dob bolesnika bila je viša u skupini bolesnika koji su razvili neurološki deficit (73 naprema 70 godina, $p=0.005$).

Vezano uz klinički stadij bolesti, 63% svih bolesnika operirani su zbog asimptomatske karotidne bolesti. Slična je distribucija kliničkog stadija u obje skupine bolesnika. Učestalost asimptomatske ACI bila je nešto veća u skupini bolesnika koji su razvili ND (66% naprema 62%), no ovo nije bilo statistički značajno ($p=0.74$). Bolesnici sa simptomatskom ACI su bili nešto zastupljeniji u skupini bez ND.

Komorbiditeti koji su analizirani nisu imali neku čvrstu poveznicu s bilo kojom od ispitivanih skupina bolesnika.

U cijeloj istraživanoj populaciji bolesnika, lijeva karotidna arterija je bila nešto češće operirana (52%). Usporedbom između skupina bolesnika, lijeva ACI je bila nešto češće operirana u skupini bolesnika koji su razvili neurološki deficit za vrijeme klemanja ACI, no bez statističke značajne razlike (56% prema 50.7%, $p=0.62$).

Tablica 3. Demografske i kliničke značajke bolesnika u odnosu na razvoj neurološkog deficita za vrijeme klemanja ACI.

Značajke bolesnika	Neurološki deficit (n=50)	Bez deficita (n=150)	RR	OR	χ^2 (df) ili r_{pb}	<i>p</i>
Spol						
Muški	40 (80)	99 (66)	1.8	2.1	2.84 (1)	.09
Ženski	10 (20)	51 (34)	0.6	0.5		
Dob (godine), medijan (IQR)	73 (10)	70 (13)			0.2	.005
Klinički stadij bolesti						
Asimptomatski	33 (66)	93 (62)	1.1	1.2	0.11 (1)	.74
Simptomatski	17 (34)	57 (38)	0.9	0.8		
Komorbiditeti						
Hipertenzija						
Ne	4 (8)	28 (18.7)	0.5	0.4	2.43 (1)	.12
Da	46 (92)	122 (81.3)	2.2	2.6		
Hiperlipidemija						
Ne	22 (44)	48 (32)	1.5	1.7	1.88 (1)	.17
Da	28 (56)	102 (68)	0.7	0.6		
Kardiovaskularna bolest						
Ne	41 (82)	130 (86.7)	0.8	0.7	0.34 (1)	.56
Da	9 (18)	20 (13.3)	1.3	1.4		
Šećerna bolest						
Ne	36 (72)	125 (83.3)	0.6	0.5	2.39 (1)	.12
Da	14 (28)	25 (16.7)	1.6	1.9		
Pušenje						
Ne	40 (80)	105 (70)	1.5	1.7	1.41 (1)	.23
Da	10 (20)	45 (30)	0.7	0.6		
Strana operacije						
Desna	22 (44)	74 (49.3)	0.9	0.8	0.24 (1)	.62
Lijeva	28 (56)	76 (50.7)	1.2	1.2		

Podaci su prikazani kao broj (postotak) sudionika čiji su podaci sakupljeni za određenu varijablu, osim ako nije drugačije navedeno. Kratice: RR - relativni rizik, OR - *odds ratio* (omjer izgleda); IQR - *interquartile range* (interkvartilni raspon); χ^2 - vrijednost hi-kvadrat testa, df - *degrees of freedom* (stupnjevi slobode); r_{pb} - *point-biserial coefficient* (point-biserijalni koeficijent korelacije - samo za varijablu dobi); *p* - statistička značajnost.

5.2. Arteria carotis interna

U svih bolesnika analiziran je stupanj suženja unutarnje karotidne arterije na obje strane, dakle analiziran je stupanj suženja u ukupno 400 karotidnih arterija (100 ACI u bolesnicima s intraoperacijskim neurološkim deficitom i 300 ACI u bolesnicima bez ND), što je prikazano u Tablici 4.

5.2.1. Operirana ACI

Distribucija stupnja suženja operirane ACI bio je donekle sličan u obje skupine bolesnika: najveći udio svih bolesnika (63.5%) operiran je zbog suženja ACI >80%, a suženje ACI od 70-80% bilo je drugo po učestalosti (32%).

Detaljnijom analizom otkriva se da je veći stupanj suženja ACI (>80%) učestaliji u skupini bolesnika bez ND (68% naprema 50% u skupini sa ND, RR 0.6, OR 0.5). Manji stupanj suženja operirane ACI (50-80%) bio je učestaliji u grupi bolesnika sa intraoperacijskim ND (50% bolesnika sa ND naprema 32% u skupini bolesnika bez ND).

Analizom operirane unutarnje karotidne arterije pronađena je statistička značajna razlika među ispitivanim skupinama bolesnika ($p=0.07$).

5.2.2. Kontralateralna ACI

Većina bolesnika u obje grupe bolesnika imala je suženje kontralateralne ACI <70% ili je ACI bila bez stenozе; ovo je bilo izraženije u skupini bolesnika koji nisu razvili ND (88% naprema 62% u skupini s ND, RR=0.4). Bolesnici s visokim stupnjem stenozе kontralateralne ACI (>80%) razvili su ND nešto učestalije (6% prema 3.3%). Najveća razlika između ovih skupina bolesnika bila je u slučaju okluzije kontralateralne ACI: 28% bolesnika s ND imalo je okluziju kontralateralne ACI, što je bilo prisutno u samo 4% bolesnika bez ND (RR = 3.5, OR = 9.3).

Statističkom analizom kontralateralne ACI pronađena je razlika između skupina bolesnika s visokom statističkom značajnosti ($p<0.001$).

Tablica 4. Ultrazvučne karakteristike ACI u odnosu na razvoj neurološkog deficita za vrijeme klemanja ACI.

<i>Arteria carotis interna</i>	Neurološki deficit (n = 50)	Bez deficita (n = 150)	RR	OR	χ^2 (df)	φ_c	<i>p</i>
Operirana karotidna arterija							
50% - 69% suženje	3 (6)	6 (4)	1.4	1.5	5.25 (2)	0.16	.07
70% - 80% suženje	22 (44)	42 (28)	1.7	2.0			
>80% suženje	25 (50)	102 (68)	0.6	0.5			
Kontralateralna karotidna arterija							
0% - 69% suženje	31 (62)	132 (88)	0.4	0.2	25.41 (3)	0.36	< .001
70% - 80% suženje	2 (4)	7 (4.7)	0.9	0.9			
>80% suženje	3 (6)	5 (3.3)	1.5	1.9			
Okluzija	14 (28)	6 (4)	3.5	9.3			

Podaci su prikazani kao broj (postotak) sudionika čiji su podaci sakupljeni za određenu varijablu; RR - relativni rizik, OR - *odds ratio* (omjer izgleda); χ^2 - vrijednost hi-kvadrat testa; df - stupnjevi slobode; φ_c - Cramerov φ (veličina efekta); *p* - statistička značajnost.

5.3. Arteria ophthalmica

Analizirana je oftalmička arterija u svih bolesnika, dakle ukupno 400 oftalmičkih arterija (100 oftalmičkih arterija u bolesnika s intraoperacijskim neurološkim deficitom, te 300 oftalmičkih arterija u bolesnika bez ND), što je prikazano u Tablici 5.

5.3.1. Ipsilateralna AO

U ipsilateralnoj oftalmičkoj arteriji je uredni protok bio 1.3 puta učestaliji u skupini bolesnika s neurološkim deficitom (66% bolesnika, u odnosu na 49.3% bolesnika bez deficita, RR=1.7, OR=2.0). Abnormalni protok krvi bio je 1.5 puta češći u bolesnika bez ND (50.7% prema 34% bolesnika s ND, RR=0.6, OR=0.5).

Statističkom analizom pronađene su statistički značajne razlike u protocima kroz ipsilateralnu AO između ispitivanim skupinama bolesnika ($p=0.06$).

5.3.2. Kontralateralna AO

Što se tiče kontralateralne oftalmičke arterije, uredan protok krvi je bio prisutan 1.4 puta učestalije u skupini bolesnika bez deficita (92% bolesnika bez deficita naprema 66% bolesnika s deficitom, $RR=0.3$, $OR=0.2$). Abnormalni protok krvi bio je 4.3 puta učestaliji u bolesnika s neurološkom deficitom (34% u odnosu na 8%, $RR=3.0$, $OR=5.9$).

Statističkom analizom pronađene su statistički značajne razlike u protocima kroz kontralateralnu AO između ispitivanim skupinama bolesnika ($p<0.001$).

Tablica 5. Ultrazvučne karakteristike oftalmičke arterije u odnosu na razvoj neurološkog deficita za vrijeme klemanja ACI.

<i>Arteria ophthalmica</i>	Neurološki deficit (n = 50)	Bez deficita (n = 150)	RR	OR	χ^2 (df)	ϕ_c	<i>p</i>
Ipsilateralna oftalmička arterija							
Normalni protok krvi	33 (66)	74 (49.3)	1.7	2.0	3.54	.13	.06
Abnormalni protok krvi	17 (34)	76 (50.7)	0.6	0.5	(1)		
Kontralateralna oftalmička arterija							
Normalni protok krvi	33 (66)	138 (92)	0.3	0.2	18.4	.3	< .001
Abnormalni protok krvi	17 (34)	12 (8)	3.0	5.9	(1)		

Podaci su prikazani kao broj (postotak) sudionika čiji su podaci sakupljeni za pojedinu varijablu. Kratice: RR - relativni rizik, OR - *odds ratio* (omjer izgleda); χ^2 - vrijednost hi-kvadrat testa; df - stupnjevi slobode; ϕ_c - Cramerov ϕ (veličina efekta); *p* - statistička značajnost.

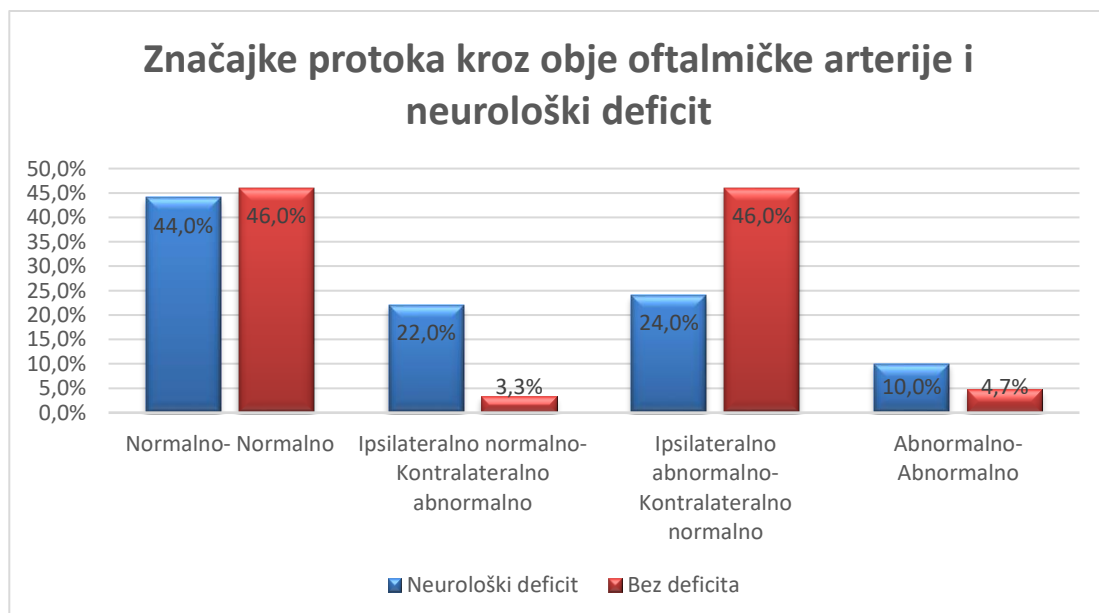
5.3.3. Kombinacija ipsilateralne i kontralateralne AO

Analizirane su prevalencije sve četiri moguće kombinacija protoka krvi kroz oftalmičke arterije za obje skupine bolesnika, te su one međusobno uspoređene i prikazane na Slici 12.

Najveća razlika između dviju skupina bolesnika bila je u slučaju kombinacije normalnog protoka kroz ipsilateralnu AO i abnormalnog protoka kroz kontralateralnu AO. Ova kombinacija protoka bila je 6.6 puta učestalija u skupini bolesnika s razvojem ND u odnosu na bolesnike bez ND (22% bolesnika sa ND i 3.3% bez ND).

Kombinacija ipsilateralnog abnormalnog protoka i kontralateralnog normalnog protoka pokazala je također značajnu razliku. Ova kombinacije protoka bila je 1.9 puta učestalija u skupini bolesnika bez ND (46% bolesnika u grupi bez ND u odnosu na 24% bolesnika s ND).

Kombinacija normalnog protoka krvi kroz obje AO bila je podjednako učestala u obje skupine. Kombinacija obostranog abnormalnog protoka kroz AO bila je općenito najrjeđa, a bila je 2.1 puta učestalija u skupini bolesnika koji su razvili ND (10% prema 4.67% bez ND).



Slika 12. Značajke protoka krvi kroz oftalmičke arterije te povezanost kombinacija protoka s neurološkim deficitom.

5.4. Arteria vertebralis

Vertebralnu arteriju je bilo moguće analizirati u 34 (68%) bolesnika s neurološkim deficitom te u 110 (73%) bolesnika bez ND. Analizirani su podaci o protoku kroz AV u odnosu na neurološki deficit, te su rezultati prikazani u Tablici 6.

Tablica 6. Ultrazvučne karakteristike vertebralne arterije u odnosu na razvoj neurološkog deficita za vrijeme klemanja ACI.

<i>Arteria vertebralis</i>	Neurološki deficit (n = 34)	Bez deficita (n = 110)	RR	OR	ϕ c (df)	P
Ipsilateralna vertebralna arterija						
Ubrzani protok krvi	4 (11.8)	14 (12.7)	0.9	0.9	.21 (4)	.17
Normalni protok krvi	21 (61.8)	82 (74.5)	0.6	0.6		
Usporeni protok krvi	8 (23.5)	9 (8.2)	2.3	3.5		
Okluzija	1 (2.9)	4 (3.6)	0.8	0.8		
Inverzni protok	0	1 (0.9)	0	0		
Kontralateralna vertebralna arterija						
Ubrzani protok krvi	5 (14.7)	14 (12.7)	1.1	1.2	.26 (4)	.03
Normalni protok krvi	18 (52.9)	67 (60.9)	0.8	0.7		
Usporeni protok krvi	10 (29.4)	17 (15.5)	1.8	2.3		
Okluzija	0	12 (10.9)	0	0		
Inverzni protok krvi	1 (2.9)	0	4.3	-		
Promjer vertebralne arterije						
Ipsilateralna AV	3.3mm	3.4mm				
Kontralateralna AV	3.2mm	3.2mm				

Podaci su prikazani kao broj (postotak) sudionika čiji su podaci sakupljeni za pojedinu varijablu. Korišten je Fisherov egzaktni test umjesto hi-kvadrat testa budući da su očekivane frekvencije bile manje od 5. Kratice: RR - relativni rizik, OR - *odds ratio* (omjer izgleda); ϕ c - Cramerov ϕ (veličina efekta); df - stupnjevi slobode; p - statistička značajnost.

Većina bolesnika u obje skupine imali su normalni protok kroz AV. Za ipsilateralnu AV nije pronađena značajna povezanost s razvojem ND, međutim za

kontralateralnu AV je pronađena statistički značajna povezanost s vrstom protoka ($p=0.03$).

Kod ipsilateralne vertebralne arterije učestaliji je bio uredan protok u bolesnika bez ND (74.5% u odnosu na 61.8%) , dok je usporeni protok bio učestaliji u bolesnika s razvojem ND prilikom klemanja AV (23.5% naprema 8.2%). Ostale vrste protoka su bile podjednako zastupljene.

Na kontralateralnoj AV usporeni protok krvi bio je učestaliji u skupini s razvojem ND (29.4% naprema 15.5%, RR=1.8, OR=2.3). Okluzija kontralateralne AV bila je učestalija u bolesnika bez ND (10.9% naprema 0). Ostale vrste protoka su bile podjednako zastupljene.

Vrijednost promjera AV je bila vrlo slična: kontralateralna AV bila je u prosjeku 3.2mm u obje skupine bolesnika, dok je ipsilateralna AV bila diskretno šira u skupini bolesnika bez ND (3.4mm naprema 3.3mm).

Osim analize vrste protoka kroz vertebralne arterije, nizom t-testova provjereno je da li je promjer vertebralne arterije povezan s pojavom neurološkog deficita za vrijeme klemanja karotidne arterije. Nije pronađena povezanost promjera vertebralne arterije s pojavom neurološkog deficita prilikom klemanja ACI. Rezultati ovih testova nalaze se u Tablici 7.

Tablica 7. Rezultati t-testova za povezanost promjera vertebralne arterije s razvojem neurološkog deficita prilikom klemanja ACI.

Poremećaj	Strana	<i>t</i>	df	<i>p</i>	<i>D</i>
Svijest	Ipsilateralno	0.37	16.025	.72	0.1
	Kontralateralno	0.92	15.933	.37	0.26
Motorika	Ipsilateralno	0.74	13.849	.47	0.24
	Kontralateralno	-0.11	15.79	.92	-0.03
Kombinacija	Ipsilateralno	0.3	3.1996	.78	0.14
	Kontralateralno	1.56	3.1905	.21	0.76
Neurološki deficit	Ipsilateralno	0.98	61.12	.33	0.19
	Kontralateralno	0.22	81.21	.82	0.04

Legenda: *t* – vrijednost t-testa, df – stupnjevi slobode, *p* – *p*-vrijednost, *d* – Cohenov *d* (veličina efekta)

5.5. ACI - karotidni sifon

Tablica 8 prikazuje analizu protoka krvi kroz unutarnju karotidnu arteriju u području karotidnog sifona. Protok krvi kroz karotidni sifon u skupini bolesnika s ND bilo je moguće analizirati u 12 bolesnika ipsilateralno te u 6 bolesnika kontralateralno. U skupini bolesnika bez ND se moglo analizirati 25 ipsilateralnih te 40 kontralateralnih karotidnih sifona.

Tablica 8. Ultrazvučne karakteristike protoka krvi kroz unutarnju karotidnu arteriju u području karotidnog sifona u odnosu na razvoj neurološkog deficita za vrijeme klemanja ACI.

<i>Arteria carotis interna:</i> karotidni sifon	Neurološki deficit	Bez deficita	RR	OR	ϕ_c (df)	<i>p</i>
Ipsilateralni karotidni sifon	n=12	n=25				
Ubrzani protok krvi	3 (25)	4 (16)	1.4	1.8	.17	.71
Normalni protok krvi	7 (58.3)	13 (52)	1.2	1.3	(2)	
Usporeni protok krvi	2 (16.7)	8 (32)	0.5	0.4		
Kontralateralni karotidni sifon	n=6	n=40				
Ubrzani protok krvi	1 (16.7)	8 (20)	0.8	0.8	.16	.82
Normalni protok krvi	5 (83.3)	26 (65)	2.4	2.7	(2)	
Usporeni protok krvi	0	6 (15)	0	0		

Podaci su prikazani kao broj (postotak) sudionika čiji su podaci sakupljeni za pojedinu varijablu. Korišten je Fisherov egzaktni test umjesto hi-kvadrat testa budući da su očekivane frekvencije bile manje od 5. Kratice: RR - relativni rizik, OR - *odds ratio* (omjer izgleda); ϕ_c - Cramerov ϕ (veličina efekta); df - stupnjevi slobode; *p* - statistička značajnost.

Statistička obrada analize protoka kroz karotidne arterije u području karotidnog sifona nije pokazala statistički značajnu razliku između ispitivanih skupina bolesnika, kako za ipsilateralnu ACI ($p=0.71$), tako ni za kontralateralnu ACI ($p=0.82$).

Usporedbom ACI u ipsilateralnom karotidnom sifonu, pronađen je trend da je ubrzani protok učestaliji u bolesnika s neurološkim deficitom (25% prema 16%,

RR=1.4, OR= 1.8), a usporeni protok učestaliji u bolesnika bez ND (32% prema 16.7%, RR=0.5, OR 0.4).

Usporedbom ACI u kontralateralnom karotidnom sifonu normalni protok je bio učestaliji u skupini bolesnika s ND (83.3% prema 65%, RR=2.4, OR= 2.7); usporeni protok je bio prisutan samo u skupini bolesnika bez ND (15% prema 0).

5.6. Arteria cerebri anterior

Analiza protoka krvi kroz prednju moždanu arteriju prikazana je u Tablici 9. Prilikom analize protoka kroz prednju moždanu arteriju pronađene su značajne razlike između ispitivanih skupina bolesnika.

5.6.1. Ipsilateralna ACA

Prilikom analize ipsilateralne ACA ustanovljeno je da je većina bolesnika s razvojem ND prilikom klemanja ACI imala uredan (50%) ili ubrzani protok krvi (33.3%). Najveći udio bolesnika bez razvoja ND je imao inverzni protok krvi (46.7%). Relativni rizik za razvoj ND bio je 2.2 u slučaju ubrzanog protoka krvi kroz ipsilateralnu ACA (OR=3.3), a u slučaju inverznog protoka krvi bila je najveća vjerojatnost da se neće razviti ND (RR=0.2, OR=0.1).

Statističkom analizom protoka krvi kroz ipsilateralnu ACA pronađena je statistički značajna razlika između skupina bolesnika ($p=0.03$).

5.6.2. Kontralateralna ACA

Kod kontralateralne ACA, najveći udio bolesnika u obje skupine je imao normalni protok krvi. Inverzni protok krvi bio je 3.9 puta učestaliji u skupini bolesnika s razvojem ND (RR= 3.2, OR=5.4), dok je ubrzani protok krvi bio 3x češći u bolesnika bez ND (RR=0.3, OR= 0.2).

Statističkom analizom protoka kroz kontralateralnu ACA pronađena je statistička značajna razlika između skupina bolesnika ($p=0.02$)

Tablica 9. Ultrazvučne karakteristike protoka krvi kroz prednju moždanu arteriju u odnosu na razvoj neurološkog deficita za vrijeme klemanja ACI.

<i>Arteria cerebri anterior</i>	Neurološki deficit	Bez deficita	RR	OR	ϕ_c (df)	<i>p</i>
Ipsilateralna ACA	n=18	n=46				
Ubrzani protok krvi	6 (33.3)	6 (13)	2.2	3.3	.36 (3)	.03
Normalni protok krvi	9 (50)	15 (32.6)	1.7	2.1		
Usporeni protok krvi	1 (5.6)	4 (8.7)	0.7	0.6		
Inverzni protok krvi	2 (11.1)	21 (46.7)	0.2	0.1		
Kontralateralna ACA	n=14	n=54				
Ubrzani protok krvi	2 (14.3)	23 (42.6)	0.3	0.2	.41 (4)	.02
Normalni protok krvi	7(50)	24 (44.4)	1.2	1.3		
Usporeni protok krvi	0	2 (3.7)	0	0		
Inverzni protok krvi	5 (35.7)	5 (9.3)	3.2	5.4		

Podaci su prikazani kao broj (postotak) sudionika čiji su podaci sakupljeni za pojedinu varijablu. Korišten je Fisherov egzaktni test umjesto hi-kvadrat testa budući da su očekivane frekvencije bile manje od 5. Kratice: RR - relativni rizik, OR - *odds ratio* (omjer izgleda); ϕ_c - Cramerov ϕ (veličina efekta); df - stupnjevi slobode; *p* - statistička značajnost.

5.7. Arteria cerebri media

Analizom srednje moždane arterije nisu pronađene statistički značajne razlike između ispitivanih skupina bolesnika ($p=0.74$ za obje ACM), a rezultati ove analize prikazani su u Tablici 10.

U ipsilateralnoj ACM normalni protok krvi bio je 1.5 puta učestaliji u skupini bolesnika s razvojem ND, usporeni protok je bio 2.4 puta učestaliji u skupini bolesnika bez deficita.

U kontralateralnoj ACM usporeni protok krvi je bio 1.5 puta učestaliji u skupini s razvojem neurološkog deficita, dok su normalni i ubrzani protoci bilo nešto učestaliji u bolesnika bez ND.

Tablica 10. Ultrazvučne karakteristike protoka krvi kroz srednju moždanu arteriju u odnosu na razvoj neurološkog deficita za vrijeme klemanja ACI.

<i>Arteria cerebri media</i>	Neurološki deficit	Bez deficita	RR	OR	ϕ_C (df)	<i>p</i>
Ipsilateralna ACM	n=17	n=47			.14 (3)	.74
Ubrzani protok krvi	2 (11.8)	5 (10.6)	1.1	1.1		
Normalni protok krvi	12 (70.6)	22 (46.8)	2.1	2.7		
Usporeni protok krvi	3 (17.7)	20 (42.6)	0.4	0.3		
Inverzni protok krvi	0	0	-	-		
Kontralateralna ACM	n=15	n=50			.14 (3)	.74
Ubrzani protok krvi	1 (6.7)	4 (8)	0.9	0.8		
Normalni protok krvi	8 (53.3)	32 (64)	0.7	0.6		
Usporeni protok krvi	6 (40)	13 (26)	1.6	1.9		
Inverzni protok krvi	0	1 (2)	0	0		

Podaci su prikazani kao broj (postotak) sudionika čiji su podaci sakupljeni za pojedinu varijablu. Korišten je Fisherov egzaktni test umjesto hi-kvadrat testa budući da su očekivane frekvencije bile manje od 5. Kratice: RR - relativni rizik, OR - *odds ratio* (omjer izgleda); ϕ_C - Cramerov ϕ (veličina efekta); df - stupnjevi slobode; *p* - statistička značajnost.

5.8. Arteria cerebri posterior

Usporedbom protoka kroz ACP između ispitivanih skupina bolesnika nisu pronađene statističke značajne razlike u obje ACP (ipsilateralno $p=0.37$, kontralateralno $p=0.46$). Rezultati analize protoka krvi kroz ACP prikazani su u Tablici 11.

Kod ipsilateralne ACP, normalni protok krvi bio je 1.5 puta učestaliji u skupini bolesnika s ND. Usporeni protok krvi bio je 1.3 puta učestaliji u skupini bolesnika bez ND.

Kod kontralateralne ACP, razlike između dvije skupine bolesnika bila je još manja: normalni protok krvi bio je 1.3 puta učestaliji u skupini bolesnika s ND, a usporeni protok krvi bio je 1.4 puta učestaliji u skupini bolesnika bez ND.

Tablica 11. Ultrazvučne karakteristike protoka krvi kroz stražnju moždanu arteriju u odnosu na razvoj neurološkog deficita za vrijeme klemanja ACI.

<i>Arteria cerebri posterior</i>	Neurološki deficit	Bez deficita	RR	OR	$\chi^2(df)$	ϕ_c	<i>p</i>
Ipsilateralna ACP	n=17	n=44			.79 (1)	.11	.37
Ubrzani protok krvi	0	0	-	-			
Normalni protok krvi	9 (52.9)	16 (36.4)	1.6	2.0			
Usporeni protok krvi	8 (47.1)	28 (63.6)	0.6	0.5			
Inverzni protok krvi	0	0	-	-			
Kontralateralna ACP	n=15	n=47			.54 (1)	.09	.46
Ubrzani protok krvi	0	0	-	-			
Normalni protok krvi	9 (60)	21 (44.7)	1.6	1.9			
Usporeni protok krvi	6 (40)	26 (55.3)	0.6	0.5			
Inverzni protok krvi	0	0	-	-			

Podaci su prikazani kao broj (postotak) sudionika čiji su podaci sakupljeni za pojedinu varijablu. Kratice: RR - relativni rizik, OR - *odds ratio* (omjer izgleda); ϕ_c - Cramerov ϕ (veličina efekta); df - stupnjevi slobode; *p* - statistička značajnost.

5.9. Vertebrobazilarni sliv

Usporedbom protoka kroz vertebralne arterije u području VB sliva nije pronađena statistički značajna razlika između skupina bolesnika u protoku kroz obje vertebralne arterije (Tablica 12). Kod ipsilateralne AV prisutan je trend da je ubrzani protok krvi učestaliji u skupini bolesnika bez ND (RR=0.5), a normalni protok je bio učestaliji u skupini s ND (RR=1.3). Na kontralateralnoj AV bio je suprotan trend: Ubrzan protok je bio učestaliji u skupini bolesnika s ND (RR=1.3) a normalni protok

krvi je bio rjeđi (RR=0.8). Za preostale vrste protoka kroz AV nije pronađena bitnija razlika obostrano.

Tablica 12. Ultrazvučne karakteristike protoka krvi kroz vertebralne arterije u području VB sliva u odnosu na razvoj neurološkog deficita za vrijeme klemanja ACI.

<i>Arteria vertebralis</i>	Neurološki deficit	Bez deficita	RR	OR	ϕ_C (df)	<i>p</i>
Ipsilateralna AV	n=16	n=49			.13 (2)	.7
Ubrzani protok krvi	2 (12.50)	12 (24.49)	0.5	0.4		
Normalni protok krvi	9 (56.25)	23 (46.94)	1.3	1.5		
Usporeni protok krvi	5 (31.25)	14 (28.57)	1.1	1.1		
Kontralateralna AV	n=15	n=46			.07 (2)	.77
Ubrzani protok krvi	3 (20)	7 (15.22)	1.3	1.4		
Normalni protok krvi	8(53.33)	28 (60.87)	0.8	0.7		
Usporeni protok krvi	4 (26.67)	11 (23.91)	1.1	1.2		

Podaci su prikazani kao broj (postotak) sudionika čiji su podaci sakupljeni za pojedinu varijablu. Kratice: RR - relativni rizik, OR - *odds ratio* (omjer izgleda); ϕ_C - Cramerov ϕ (veličina efekta); df - stupnjevi slobode; *p* . statistička značajnost.

Analiza prijeoperacijskog protoka krvi kroz bazilarnu arteriju nije pokazala razliku između ispitivanih skupina ($p>0.99$). Tablica 13 prikazuje rezultate analize protoka krvi kroz bazilarnu arteriju. Distribucija vrste protoka u obje skupine bolesnika je podjednaka.

Tablica 13. Ultrazvučne karakteristike protoka krvi kroz bazilarnu arteriju u odnosu na razvoj neurološkog deficita za vrijeme klemanja ACI.

<i>Arteria basilaris</i>	Neurološki deficit n=20	Bez deficita n=57	RR	OR	ϕ_c (df)	<i>p</i>
Ubrzani protok krvi	4 (20)	10 (17.5)	1.1	1.2	.04 (2)	>0.99
Normalni protok krvi	11 (55)	31 (54.4)	1.0	1.0		
Usporeni protok krvi	5 (25)	16 (28.1)	0.9	0.9		
Inverzni protok krvi	0	0	-			

Podaci su prikazani kao broj (postotak) sudionika čiji su podaci sakupljeni za pojedinu varijablu. Kratice: RR - relativni rizik, OR - *odds ratio* (omjer izgleda); ϕ_c - Cramerov ϕ (veličina efekta); df - stupnjevi slobode; *p* - statistička značajnost.

5.10. Neurološki deficiti i komplikacije

Za vrijeme klemanja unutarnje karotidne arterije verificirani su slijedeći pojedinačni neurološki deficiti u ispitivanoj skupini bolesnika (N=50): poremećaj svijesti u 21 (42%) bolesnika, gubitak svijesti u 16 (32%) bolesnika, slabost kontralateralne ruke u 19 (38%), poremećaj govora u 10 (20%) i epileptički napad u 3 (6%) bolesnika. Mnogi od ovih bolesnika su imali kombinaciju navedenih neuroloških deficita.

Po grupiranju bolesnika prema vrsti neurološkog deficita dobiveni su slijedeći podaci: u ispitivanoj skupini bolesnika bilo je 24 (48%) bolesnika s izoliranim poremećajem svijesti, 16 (32%) bolesnika s poremećajem motorike, te 10 (20%) bolesnika s kombiniranim poremećajem svijesti i motorike.

Što se tiče komplikacija za vrijeme operacije: TIA je nastala u 2/50 bolesnika (4%) i moždani udar u 2/50 (4%) bolesnika s neurološkim deficitom. U skupini bolesnika koji nisu imali neurološki deficit za vrijeme klemanja, u ranom poslijeoperacijskom razdoblju zabilježen je razvoj TIA-e u samo 1/150 bolesnika (0.7%). Oštećenje živca pronađeno je u 2/150 (1.3%) bolesnika iz kontrolne skupine.

5.11. Analiza neurološkog deficita

Kako bi se provjerio utjecaj vrste protoka u pojedinim krvnim žilama na pojavu poremećaja svijesti, poremećaja motorike, kombinacije ovih poremećaja i neurološkog deficita općenito, proveden je niz hi-kvadrat testova i Fisherovih egzaktnih testova. Uz svaki test izračunata je i veličina efekta kako bi se procijenila jakost utjecaja. Rezultati ovih testova nalaze se u Tablicama 14-17.

5.11.1. Poremećaj svijesti

Prilikom analize podskupine bolesnika koji su imali izolirani poremećaj svijesti prilikom kleanja ACI, pronađena je statistički značajna povezanost s vrstom protoka u kontralateralnoj ACI ($p < 0.001$), kontralateralnoj oftalmičkoj arteriji ($p < 0.001$) te s protokom u obje prednje moždane arterije (ipsilateralna ACA $p = 0.04$, kontralateralna ACA $p = 0.005$) (Tablica 14).

Tablica 14. Prikaz povezanosti vrste protoka u arterijama i izoliranog poremećaja svijesti (n=24).

Arterija	Strana	χ^2	df	<i>p</i>	ϕ_c
<i>Arteria carotis interna</i>	Ipsilateralno		2	.29	.12
	Kontralateralno		3	< .001***	.31
<i>Arteria ophthalmica</i>	Ipsilateralno	1.27	1	.26	.08
	Kontralateralno		1	<.001***	.28
<i>Arteria vertebralis</i>	Ipsilateralno		4	.14	.19
	Kontralateralno		4	.37	.16
ACI - karotidni sifon	Ipsilateralno		2	.82	.12
	Kontralateralno		2	> .99	.1
<i>Arteria cerebri anterior</i>	Ipsilateralno		3	.04**	.32
	Kontralateralno		4	.005***	.52
<i>Arteria cerebri media</i>	Ipsilateralno		3	.2	.27
	Kontralateralno		3	.2	.27
<i>Arteria cerebri posterior</i>	Ipsilateralno		1	.68	.005
	Kontralateralno		1	> .99	3.02×10^{-17}
<i>Arteria basilaris</i>			2	.86	.11

Legenda: χ^2 – vrijednost hi-kvadrat testa, df – stupnjevi slobode, *p* – *p*-vrijednost, ϕ_c – Cramerov ϕ (veličina efekta), * - *p* < .1, ** - *p* < .05, *** - *p* < .01. Ukoliko nije naveden χ^2 , proveden je Fisherov egzaktni test umjesto hi-kvadrat testa budući da su očekivane frekvencije bile manje od 5.

5.11.2. Poremećaj motorike

Prilikom analize podskupine bolesnika koji su imali izolirani poremećaj motorike prilikom klemanja ACI, nije pronađena povezanost s vrstom protoka u ispitivanim arterijama (Tablica 15). Prisutan je trend povezanosti poremećaja motorike s protokom kroz kontralateralnu vertebralnu arteriju (*p*=0.12) i kontralateralnu ACA (*p*=0.11), no ove vrijednosti su ispod zadane statističke značajnosti studije.

Tablica 15. Prikaz povezanosti vrste protoka u arterijama i izoliranog poremećaja motorike (n=16).

Krvna žila	Strana	χ^2	df	<i>p</i>	ϕ_c
<i>Arteria carotis interna</i>	Ipsilateralno		2	.28	.11
	Kontralateralno		3	.35	.09
<i>Arteria ophthalmica</i>	Ipsilateralno	4.47×10^{-31}	1	> .99	4.73×10^{-17}
	Kontralateralno		1	.28	.05
<i>Arteria vertebralis</i>	Ipsilateralno		4	.74	.1
	Kontralateralno		4	.12	.31
ACI - karotidni sifon	Ipsilateralno		2	.58	.19
	Kontralateralno		2	> .99	.1
<i>Arteria cerebri anterior</i>	Ipsilateralno		3	.84	.14
	Kontralateralno		4	.11	.5
<i>Arteria cerebri media</i>	Ipsilateralno		3	> .99	.09
	Kontralateralno		3	> .99	.09
<i>Arteria cerebri posterior</i>	Ipsilateralno		1	.39	.05
	Kontralateralno		1	.35	.07
<i>Arteria basilaris</i>			2	> .99	.04

Legenda: χ^2 – vrijednost hi-kvadrat testa, df – stupnjevi slobode, *p* – *p*-vrijednost, ϕ_c – Cramerov ϕ (veličina efekta), * - *p* < .1, ** - *p* < .05, *** - *p* < .01. Ukoliko nije naveden χ^2 , proveden je Fisherov egzaktni test umjesto hi-kvadrat testa budući da su očekivane frekvencije bile manje od 5.

5.11.3. Kombinirani poremećaj motorike i svijesti

Analizom bolesnika koji su imali kombinirani poremećaj svijesti i motorike prilikom klemanja ACI, pronađena je statistički značajna povezanost s vrstom protoka u kontralateralnoj ACI (*p*=0.01), kontralateralnoj oftalmičkoj arteriji (*p*=0.04) te s protokom u kontralateralnoj prednjoj moždanoj arteriji (*p*=0.04) (Tablica 16).

Tablica 16. Rezultati Fisherovih egzaktnih testova za povezanost vrste protoka u arterijama i kombinacije poremećaja svijesti i poremećaja motorike (n=10).

Arterija	Strana	df	<i>p</i>	ϕ_c
<i>Arteria carotis interna</i>	Ipsilateralno	2	> .99	.04
	Kontralateralno	3	.01**	.26
<i>Arteria ophthalmica</i>	Ipsilateralno	1	> .99	3.6×10^{-16}
	Kontralateralno	1	.04**	.14
<i>Arteria vertebralis</i>	Ipsilateralno	4	.74	.09
	Kontralateralno	4	.51	.15
ACI- karotidni sifon	Ipsilateralno	2	.19	.34
	Kontralateralno	Nije moglo biti testirano		
<i>Arteria cerebri anterior</i>	Ipsilateralno	3	.73	.18
	Kontralateralno	4	.04**	.71
<i>Arteria cerebri media</i>	Ipsilateralno	3	.63	.09
	Kontralateralno	3	.63	.09
<i>Arteria cerebri posterior</i>	Ipsilateralno	1	.16	.13
	Kontralateralno	1	> .99	1.6×10^{-16}
<i>Arteria basilaris</i>		2	> .99	.1

Legenda: df – stupnjevi slobode, *p* – *p*-vrijednost, ϕ_c – Cramerov ϕ (veličina efekta),

* - $p < .1$, ** - $p < .05$, *** - $p < .01$.

5.11.4. Svi neurološki deficiti

Analizirani su zbirni podaci za bolesnike s ND, bez obzira na vrstu deficita, te su rezultati povezanosti razvoja ND s pojedinom arterijom prikazani u Tablici 17. Pronađena je značajna povezanost razvoja ND s vrstom protoka krvi kroz obje ACI (operirana ACI $p=0.06$, kontralateralna ACI $p<0.001$), obje oftalmičke arterije (ipsilateralna $p=0.06$, kontralateralna $p<0.001$), kontralateralnu vertebralnu arteriju ($p=0.03$) te s protokom u obje prednje moždane arterije (ipsilateralna $p=0.03$, kontralateralna $p=0.02$).

Tablica 17. Prikaz povezanosti značajke protoka u arterijama i neurološkog deficita, bez obzira na vrstu deficita (n=50).

Arterija	Strana	χ^2	df	<i>p</i>	ϕ_c
<i>Arteria carotis interna</i>	Ipsilateralno		2	.06*	.16
	Kontralateralno		3	< .001***	.36
<i>Arteria ophthalmica</i>	Ipsilateralno	3.54	1	.06*	.13
	Kontralateralno	18.4	1	< .001**	.3
<i>Arteria vertebralis</i>	Ipsilateralno		4	.17	.21
	Kontralateralno		4	.03**	.26
ACI – karotidni sifon	Ipsilateralno		2	.71	.17
	Kontralateralno		2	.82	.16
<i>Arteria cerebri anterior</i>	Ipsilateralno		3	.03**	.36
	Kontralateralno		4	.02**	.41
<i>Arteria cerebri media</i>	Ipsilateralno		3	.74	.14
	Kontralateralno		3	.74	.14
<i>Arteria cerebri posterior</i>	Ipsilateralno	0.79	1	.37	.11
	Kontralateralno	0.54	1	.46	.09
<i>Arteria basilaris</i>			2	> .99	.04

Legenda: χ^2 – vrijednost hi-kvadrat testa, df – stupnjevi slobode, *p* – *p*-vrijednost, ϕ_c – Cramerov ϕ (veličina efekta), * - *p* < .1, ** - *p* < .05, *** - *p* < .01. Ukoliko nije naveden χ^2 , proveden je Fisherov egzaktni test umjesto hi-kvadrat testa budući da su očekivane frekvencije bile manje od 5.

5.12. Analiza TIA-e

Kako bi se provjerila povezanost vrste protoka u pojedinim krvnim žilama s pojavom intraoperacijske i poslijeoperacijske TIA-e, proveden je niz hi-kvadrat testova. Uz svaki test izračunata je i veličina efekta kako bi se procijenila jakost utjecaja. Rezultati ovih testova nalaze se u Tablicama 18 i 19.

U bolesnika s intraoperacijskom TIA-om nije pronađena povezanost s prijeoperacijskim nalazom protoka krvi (Tablica 18).

Tablica 18. Rezultati Fisherovih egzaktnih testova za povezanost intraoperacijske TIA-e i vrste protoka u arterijama.

Arterija	Strana	df	<i>p</i>	ϕ_c
<i>Arteria carotis interna</i>	Ipsilateralno	2	> .99	.04
	Kontralateralno	3	> .99	.05
<i>Arteria ophthalmica</i>	Ipsilateralno	1	> .99	6.84×10^{-16}
	Kontralateralno	1	> .99	1.13×10^{-15}
<i>Arteria vertebralis</i>	Ipsilateralno	4	.5	.13
	Kontralateralno	4	.65	.1
ACI – karotidni sifon	Ipsilateralno	2	> .99	.15
	Kontralateralno	2	> .99	.1
<i>Arteria cerebri anterior</i>	Ipsilateralno	3	> .99	.16
	Kontralateralno	4	.55	.16
<i>Arteria cerebri media</i>	Ipsilateralno	3	.38	.19
	Kontralateralno	3	.38	.19
<i>Arteria cerebri posterior</i>	Ipsilateralno	1	> .99	7.46×10^{-18}
	Kontralateralno	1	> .99	1.44×10^{-17}
<i>Arteria basilaris</i>		2	.45	.19

Legenda: df – stupnjevi slobode, *p* – *p*-vrijednost, ϕ_c – Cramerov ϕ (veličina efekta),

* - $p < .1$, ** - $p < .05$, *** - $p < .01$.

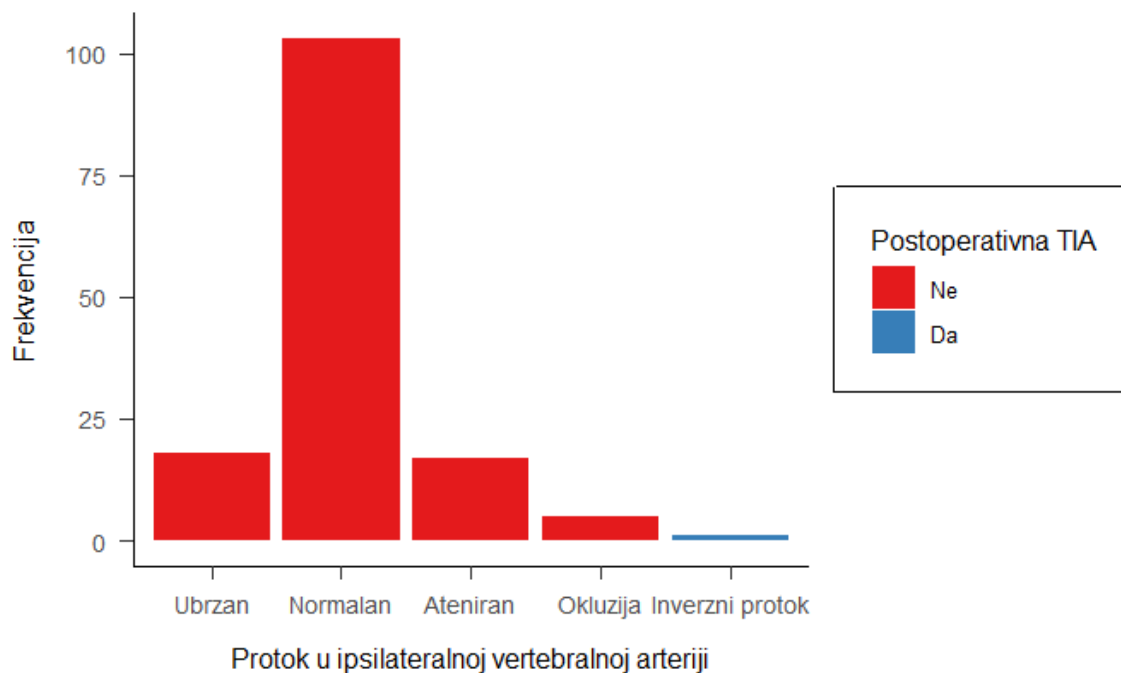
Analizom bolesnika s poslijeoperacijskom TIA-om pronađena je povezanost protoka krvi kroz ipsilateralnu vertebralnu arteriju s razvojem poslijeoperacijske TIA-e ($p=0.007$, Tablica 19). Na Slici 13 prikazana je distribucija protoka kroz ipsilateralnu vertebralnu arteriju u odnosu na poslijeoperacijsku TIA-u.

Tablica 19. Rezultati Fisherovih egzaktnih testova za povezanost poslijeoperacijske TIA-e i vrste protoka u pojedinim arterijama.

Arterija	Strana	df	<i>p</i>	ϕ_c
<i>Arteria carotis interna</i>	Ipsilateralno	2	> .99	.05
	Kontralateralno	3	> .99	.03
<i>Arteria ophthalmica</i>	Ipsilateralno	1	> .99	3.51×10^{-17}
	Kontralateralno	1	> .99	1.02×10^{-16}
<i>Arteria vertebralis</i>	Ipsilateralno	4	.007***	> .99
	Kontralateralno	4	.22	.21
ACI – karotidni sifon	Ipsilateralno	Nije moglo biti testirano		
	Kontralateralno	Nije moglo biti testirano		
<i>Arteria cerebri anterior</i>	Ipsilateralno	Nije moglo biti testirano		
	Kontralateralno	Nije moglo biti testirano		
<i>Arteria cerebri media</i>	Ipsilateralno	Nije moglo biti testirano		
	Kontralateralno	Nije moglo biti testirano		
<i>Arteria cerebri posterior</i>	Ipsilateralno	Nije moglo biti testirano		
	Kontralateralno	Nije moglo biti testirano		
<i>Arteria basilaris</i>	Nije moglo biti testirano			

Legenda: df – stupnjevi slobode, *p* – *p*-vrijednost, ϕ_c – Cramerov ϕ (veličina efekta),

* - $p < .1$, ** - $p < .05$, *** - $p < .01$.



Slika 13. Prikaz povezanosti vrste protoka kroz ipsilateralnu AV i pojave poslijeoperacijske TIA-e.

Nadalje, kako bi se analizirala povezanost promjera vertebralne arterije s pojavom TIA-e, korišten je t-test. Rezultati se nalaze u Tablici 20. Zbog nedovoljne količine podataka nije bilo moguće učiniti analizu za poslijeoperacijsku TIA-u, već samo za intraoperacijsku TIA-u.

Pokazalo se kako osobe koje su doživjele intraoperativnu TIA-u su imale uži promjer ipsilateralne vertebralne arterije (2.95 mm) u odnosu na bolesnike bez TIA-e (3.42 mm), uz srednju veličinu efekta. Kod kontralateralne vertebralne arterije situacija je bila obrnuta: bolesnici koji su doživjeli intraoperacijsku TIA-u imali su nešto širu kontralateralnu vertebralnu arteriju (3.4mm) u odnosu na bolesnike koji nisu imali deficit (3.19 mm), uz malu veličinu efekta.

Tablica 20. Rezultati t-testova za povezanost promjera vertebralne arterije s intraoperacijskom TIA-om.

Strana AV	<i>t</i>	df	<i>p</i>	<i>d</i>
Ipsilateralno	6.26	5.31	.001***	0.7
Kontralateralno	-3.74	141	< .001***	-0.31

Legenda: *t* – vrijednost t-testa, df – stupnjevi slobode, *p* – *p*-vrijednost, *d* – Cohenov *d* (veličina efekta), * - $p < .1$, ** - $p < .05$, *** - $p < .01$.

Osim toga, provjerena je i povezanost poremećaja svijesti, poremećaja motorike i kombinacije oba poremećaja s pojavom TIA-e. Rezultati se nalaze u Tablicama 21 i 22.

Proučavanjem povezanosti intraoperacijske TIA-e i neurološkog deficita nije pronađena statistički značajna povezanost pojedine vrste neurološkog deficita s razvojem TIA-e (Tablica 21). Međutim, kada su grupno analizirani svi bolesnici s razvojem neurološkog deficita, tada je ipak utvrđena statistička značajna povezanost ND s intraoperativnom TIA-om ($p=0.06$).

Tablica 21. Rezultati Fisherovih egzaktnih testova za povezanost intraoperacijske TIA-e i neuroloških deficita.

Vrsta ND	df	<i>p</i>	ϕ_c
Svijest	1	.18	.05
Motorika	1	> .99	2.26×10^{-15}
Kombinacija	1	> .99	1.15×10^{-16}
ND - svi	1	.06*	.12

Legenda: df – stupnjevi slobode, *p* – *p*-vrijednost, ϕ_c – Cramerov ϕ (veličina efekta), * - $p < .1$, ** - $p < .05$, *** - $p < .01$.

U Tablici 22 prikazani su rezultati analize povezanosti neurološkog deficita s razvojem poslijeoperacijske TIA-e. Ovom analizom nije pronađena povezanost između intraoperacijskog neurološkog deficita s razvojem poslijeoperacijske TIA-e.

Tablica 22. Rezultati Fisherovih egzaktnih testova za povezanost poslijeoperacijske TIA-e i neuroloških deficita.

Poremećaj	df	<i>p</i>	ϕ_c
Svijest	1	> .99	2.74×10^{-16}
Motorika	1	> .99	4.57×10^{-17}
Kombinacija	1	> .99	9.48×10^{-18}
Neurološki deficit	1	> .99	< .001

Legenda: df – stupnjevi slobode, *p* – *p*-vrijednost, ϕ_c – Cramerov ϕ (veličina efekta),

* - *p* < .1, ** - *p* < .05, *** - *p* < .01

5.13. Analiza moždanog udara

Kako bi se provjerila povezanost vrste protoka u pojedinim arterijama s pojavom intraoperacijskog MU-a, proveden je niz Fisherovih egzaktnih testova budući da su očekivane frekvencije bile manje od 5. Uz svaki test izračunata je i veličina efekta kako bi se procijenila jačina utjecaja. Rezultati ovih testova nalaze se u Tablici 23.

Od svih ispitivanih arterija, jedino je za parametre operirane ACI pronađena statistički značajna povezanost s razvojem intraoperacijskog moždanog udara ($p=0.002$). Među našim ispitanicima nije bilo niti jednog bolesnika s razvojem poslijeoperacijskog moždanog udara.

Nadalje, kako bi se utvrdila povezanost promjera vertebralne arterije s pojavom moždanog udara, korišten je t-test. Rezultati se nalaze u Tablici 24. Analizirana je povezanost samo s razvojem intraoperacijskog MU, obzirom da niti jedan bolesnik nije imao postoperativni MU. Učinjenom analizom nije pronađena povezanost promjera vertebralne arterije s razvojem intraoperacijskog moždanog udara.

Tablica 23. Rezultati hi-kvadrat testova za povezanost intraoperacijskog MU-a i vrste protoka u određenim krvnim žilama.

Arterija	Strana	df	<i>p</i>	ϕ_c
<i>Arteria carotis interna</i>	Ipsilateralno	2	.002***	.46
	Kontralateralno	3	> .99	.05
<i>Arteria ophthalmica</i>	Ipsilateralno	1	.5	.04
	Kontralateralno	1	> .99	1.13×10^{-15}
<i>Arteria vertebralis</i>	Ipsilateralno	4	> .99	.05
	Kontralateralno	4	.41	.17
ACI – karotidni sifon	Ipsilateralno	2	> .99	.15
	Kontralateralno	2	> .99	.1
<i>Arteria cerebri anterior</i>	Ipsilateralno	3	.58	.23
	Kontralateralno	4	.67	.19
<i>Arteria cerebri media</i>	Ipsilateralno	3	.63	.09
	Kontralateralno	3	.63	.09
<i>Arteria cerebri posterior</i>	Ipsilateralno	1	> .99	8.18×10^{-17}
	Kontralateralno	1	> .99	1.59×10^{-16}
<i>Arteria basilaris</i>		2	> .99	.1

Legenda: df – stupnjevi slobode, *p* – *p*-vrijednost, ϕ_c – Cramerov ϕ (veličina efekta), * - $p < .1$, ** - $p < .05$, *** - $p < .01$.

Tablica 24. Rezultati t-testova za povezanost promjera vertebralne arterije s intraoperativnim moždanim udarom.

Strana AV	<i>t</i>	df	<i>p</i>	<i>d</i>
Ipsilateralno	0.44	1.009	.74	0.55
Kontralateralno	0.96	1.1046	.5	0.37

Legenda: *t* – vrijednost t-testa, df – stupnjevi slobode, *p* – *p*-vrijednost, *d* – Cohenov *d* (veličina efekta), * - $p < .1$, ** - $p < .05$, *** - $p < .01$.

Osim toga, proučavana je i povezanost vrste neurološkog deficita prilikom klemanja ACI s pojavom MU. Rezultati se nalaze u Tablici 25.

Analizom pojedinačne vrste neurološkog deficita (poremećaj svijesti, poremećaj motorike ili njihova kombinacija), nije pronađena statistički značajna povezanost s razvojem MU. Pronađen je samo trend povezanosti poremećaja motorike prilikom klemanja ACI s razvojem MU ($p=0.16$).

Sumarnom analizom svih bolesnika s razvojem ND prilikom klemanja ACI pronađena je statistički značajna povezanost između razvoja intraoperacijskog neurološkog deficita i razvoja intraoperacijskog moždanog udara ($p=0.06$).

Tablica 25. Rezultati Fisherovih egzaktnih testova za povezanost intraoperacijskog MU i intraoperacijskih neuroloških deficita.

Neurološki deficit	df	<i>p</i>	ϕ_c
Svijest	1	> .99	.05
Motorika	1	.16	2.26×10^{-15}
Kombinacija	1	> .99	1.15×10^{-16}
ND deficit - svi	1	.06*	.12

Legenda: df – stupnjevi slobode, *p* – *p*-vrijednost, ϕ_c – Cramerov ϕ (veličina efekta),

* - $p < .1$, ** - $p < .05$, *** - $p < .01$.

5.14. Korelacije među arterijama

U Tablici 26 prikazane su korelacije između ACI, AO i ACA.

Najjača pozitivna korelacija pronađena je između kontralateralne AO i kontralateralne ACI (.85), najjača negativna korelacija je bila između ipsilateralne i kontralateralne ACA (-.53), a pronađene su i druge statistički značajne korelacije.

Tablica 26. Korelacije između značajki unutarnje karotidne arterije, oftalmičke arterije i prednje moždane arterije.

Arterija	AO kontralateralno	ACI ipsilateralno	ACI kontralateralno	ACA ipsilateralno	ACA kontralateralno
AO ipsilateralno	-.01	.39**	-.06	.38*	-.14
AO kontralateralno		.05	.85**	-.15	.42**
ACI ipsilateralno			.08	.25	-.07
ACI kontralateralno				-.24	.47**
ACA ipsilateralno					-.53**

Legenda: * - $p < .05$, ** - $p < .01$

5.15. Mogućnosti predviđanja neurološkog deficita

5.15.1. Prediktivna vrijednost stupnja suženja ACI za ND

Kako bi se izračunale prediktivne vrijednosti stenozе ACI za razvoj neurološkog deficita, prvo su konstruirane ROC krivulje te je korišten Youdenov indeks kako bi se odredila optimalna granica. Youdenov indeks je za obje ACI sugerirao da bolesnici sa suženjem ACI >80% pripadaju jednoj kategoriji, a bolesnici sa suženjem ACI <80% pripadaju drugoj kategoriji.

Univarijatna prediktivna točnost operirane ACI bila je: Acc=0.63. Njezina osjetljivost za ND bila je 0.68, a specifičnost 0.5. Broj potreban za dijagnozu (*Number needed to diagnose* - NND) bio je 5.55.

Univarijatna prediktivna točnost kontralateralne ACI bila je: Acc=0.78. Njezina osjetljivost za ND bila je 0.93, a specifičnost 0.34. Broj potreban za dijagnozu bio je 3.75.

5.15.2. Prediktivna vrijednost stupnja suženja obje ACI za ND

Tablica 27 prikazuje prediktivne vrijednosti kombinacije obje ACI za razvoj ND. Uzeta je granična vrijednost suženja ACI od 80%. Najveća prediktivna točnost bila je

kod kombinacije suženja operirane ACI <80% te kontralateralnog suženja >80% (Acc=0.78), a najmanja kod suženja operirane ACI >80% i kontralateralne ACI <80% (Acc=0.36).

Tablica 27. Prediktivne vrijednosti kombinacija ACI za ND.

Stupanj suženja ACI			Operirana ACI	
			<80%	>80%
Kontralateralna ACI	<80%	Točnost	0.61	0.36
		Senzitivnost	0.38	0.28
		Specifičnost	0.69	0.39
		NND	15	-3
	>80%	Točnost	0.78	0.76
		Senzitivnost	0.12	0.22
		Specifičnost	0.99	0.93
		NND	8.82	6.52

Kratice: NND - *number needed to diagnose* (Broj potreban za dijagnozu)

5.15.3. Prediktivna vrijednost protoka kroz AO za ND

Univarijatna prediktivna točnost za normalni protok krvi kroz ipsilateralnu AO bila je Acc=0.46. Njezina senzitivnost za ND bila je 0.34, a specifičnost 0.49. Broj potreban za dijagnozu bio je -6.

Univarijatna prediktivna točnost za abnormalni protok kroz kontralateralnu AO bila je Acc=0.78. Njezina senzitivnost za ND bila je 0.34, a specifičnost 0.92. Broj potreban za dijagnozu bio je 3.84.

5.15.4. Prediktivna vrijednost kombinacije protoka kroz obje AO za ND

Podaci za sve četiri moguće kombinacije vrste protoka kroz AO su izračunati i prikazani u Tablici 28.

Najveća prediktivna točnost je pronađena kod kombinacije ipsilateralne normalne i kontralateralne abnormalne AO (0.78), te potom za kombinaciju obostrano abnormalne AO (0.75). Najmanja prediktivna točnost je bila kod kombinacije ipsilateralne abnormalne AO i kontralateralne uredne AO.

Tablica 28. Prediktivna točnost, senzitivnost, specifičnost i NND za razvoj ND za sve četiri kombinacije protoka kroz oftalmičke arterije.

Vrsta protoka kroz AO			Ipsilateralna AO	
			Normalna	Abnormalna
Kontralateralna AO	Normalna	Točnost	0.52	0.46
		Senzitivnost	0.44	0.22
		Specifičnosti	0.54	0.54
		NND	-50	-4.17
	Abnormalni	Točnost	0.78	0.75
		Senzitivnost	0.22	0.12
		Specifičnost	0.97	0.95
		NND	5.36	13.64

Kratice: NND - *Number needed to diagnose* (broj potreban za dijagnozu).

5.15.5. Prediktivna vrijednost kombinacije stupnja suženja ACI i vrste protoka kroz AO za ND

Kako bi se izračunale brojčane vjerojatnosti pokazatelja razvoja neurološkog deficita za svakog bolesnika na temelju podataka o kombinaciji karakteristika protoka kroz sve četiri arterije uz prilagodbu za dob i spol, korišten je logistički regresijski model. Potom je konstruirana ROC krivulja te je izračunan Youdenov indeks koji je sugerirao da bolesnici s vjerojatnošću za razvoj ND > 23.72% čine jednu kategoriju bolesnika, a bolesnici koji imaju vjerojatnost razvoja ND < 23.72% čine drugu kategoriju bolesnika.

Analiza podataka za sve četiri arterije (obje ACI i obje AO) imala je prediktivnu točnost 0.73, senzitivnost 0.73 i specifičnost 0.73. Broj potreban za dijagnozu bio je 2.13.

5.16. Multivarijantna analiza

Provedena je multivarijantna analiza za unutarnju karotidnu arteriju i oftalmičku arteriju. Osim toga, analizirana su i demografska obilježja bolesnika. Rezultati ove multivarijantne analize prikazani su u Tablici 29.

Multivarijantnom analizom pronađena je statistički značajna povezanost okluzije kontralateralne ACI s razvojem neurološkog deficita prilikom klemanja unutarnje karotidne arterije. Okluzija kontralateralne ACI bila je povezana s 8.4 puta većim izgledom za razvoj ND.

Što se tiče operirane ACI, multivarijantnom analizom pronađena je tendencija da su umjereniji stupnjevi suženja povezani s razvojem ND. Na kontralateralnoj ACI je prisutan trend da su viši stupnjevi suženja povezani s razvojem ND, a njezina okluzija je, kako je ranije navedeno, statistički značajno povezana s razvojem ND.

Vezano za oftalmičke arterije, multivarijantnom analizom prikazana je tendencija da abnormalni protok kroz ipsilateralnu AO bude povezan s rjeđom pojavnošću ND (odnosno da normalni protok bude povezan s većim rizikom za ND), a abnormalni protok kroz kontralateralnu AO bude povezan s učestalijim razvojem ND.

Od demografskih i kliničkih parametara, dob je bila statistički značajno povezana s ND, te je pronađen i trend povezanosti muškog spola s razvojem ND.

Učinjena je i multivarijantna analiza uz uvrštavanje drugih arterija, no to je rezultiralo nestabilnim modelima, što je najvjerojatnije posljedica premalog broja preostalih analiziranih arterija.

Tablica 29. Multivarijatna analiza bolesnikovih karakteristika i prijeoperacijskog nalaza ACI i AO.

Arterija	OR	95% CI	<i>p</i>
Ipsilateralna oftalmička arterija			
Normalni protok krvi			
Abnormalni protok krvi	0.73	0.31 – 1.66	.45
Kontralateralna oftalmička arterija			
Normalni protok krvi			
Abnormalni protok krvi	1.84	0.25 – 12.19	.53
Operirana karotidna arterija			
0% - 69% stenoza			
70% - 80% stenoza	3.13	0.56 – 26.27	.23
>80% stenoza i subtotalna stenoza	1.16	0.2 – 9.69	.88
Kontralateralna karotidna arterija			
0% - 69% stenoza			
70% - 80% stenoza	1.11	0.11 – 6.92	.92
>80% stenoza i subtotalna stenoza	1.61	0.14 – 16.46	.69
Okluzija	8.4	1.14 – 78.09	.04
Ometajuće varijable			
Dob (godine), medijan (IQR)	1.07	1.03 – 1.14	.003
Spol			
Muški			
Ženski	0.5	0.2 – 1.16	.12

Kratice: OR - *odds ratio* (omjer izgleda) za razvoj ND; CI - *confidence interval* (interval pouzdanosti); *p* - statistička značajnost; IQR - *interquartile range* (interkvartilni raspon).

6. RASPRAVA

Unatoč više desetljeća istraživanja moždane krvne opskrbe i raznim mogućnostima analize morfologije i funkcije moždanih arterija te sukladno tome moždanih funkcija i morfologije, ovo je područje i dalje predmetom raznih kontroverzi te ostavlja brojna otvorena pitanja. Ovo istraživanje protoka krvi kroz arterije koje opskrbljuju mozak i istraživanje povezanosti protoka s neurološkom funkcijom prilikom jatrogenog prekida protoka kroz unutarnju karotidnu arteriju prilikom operacije endarterektomije može pomoći u razrješavanju kompleksnog fenomena moždane krvne cirkulacije. Ovo istraživanje moglo bi imati i kliničku primjenu kao pomoć pri odabiru i trijaži bolesnika za operacijski zahvat kao i za upotpunjavanje smjernica za karotidnu endarterektomiju.

Analizom obrazaca protoka krvi kroz određene ekstrakranijske i intrakranijske moždane arterije prijeoperacijskom ultrazvučnom metodom (CDFI i TCD) može se predvidjeti rizik za razvoj neurološkog deficita prilikom klemanja ACI za vrijeme karotidne endarterektomije.

Brojne su studije do sada pokušale predvidjeti razvoj ipsilateralne ishemije za vrijeme klemanja ACI. Tablica 30 prikazuje presjek dijela ovih studija.

6.1. Demografska obilježja bolesnika i komorbiditeti

Rezultati ove studije potvrđuju da je karotidna endarterektomija značajno učestalija u muškaraca (69.5%), što je najvjerojatnije povezano s kliničkom činjenicom da je aterosklerotska steno-okluzivna bolest učestalija i izraženija u muškaraca. Na tragu ovoga, može se pretpostaviti da je sam aterosklerotski proces izraženiji u muškaraca i u smislu intrakranijskih reperkusija na moždanu cirkulaciju i posljedične moždane funkcije, obzirom da je razvoj neurološkog deficita prilikom jatrogenog prekida protoka kroz unutarnju karotidnu arteriju 1.2 puta učestaliji u muškaraca. Alternativno, može se razmišljati i o nekom zaštitnom mehanizmu u žena, obzirom da su bile 1.7 puta zastupljenije u skupini bolesnika bez pojave ND prilikom klemanja ACI u odnosu na skupinu bolesnika s razvojem ND.

Slično tome, prosječna dob bolesnika prilikom operacije bila je veća kod bolesnika s razvojem ND. Ova činjenica bi se mogla povezati s činjenicom da je dob neovisni čimbenik rizika ateroskleroze. Napredovanjem aterosklerotskog procesa dolazi i do smanjenja moždane cerebrovaskularne rezerve i mogućnosti za brzo formiranje kompenzatornih mehanizama u situaciji naglog prekida/smanjenja dotoka krvi u mozak, koji nastaje prilikom intraoperacijskog klemanja ACI.

Što se tiče kliničkog stadija bolesti, 63% bolesnika je bilo operirano zbog asimptomatske značajne stenozе ACI. Ovo je posljedica sve boljeg probira bolesnika i njihovog liječenja u smislu sekundarne prevencije moždanog udara putem karotidne endarterektomije. Preporuka je da svim bolesnicima s aterosklerotskom stenozom okluzivnom bolesti na drugim lokacijama rutinski bude učinjen i CDFI karotidnih arterija. Posebnu podskupinu ovih bolesnika čine bolesnici s koronarnom bolešću i šećernom bolešću. Osim toga, u obzir bi došlo raditi probir i u bolesnika s pojedinim čimbenicima rizika za aterosklerotsku bolest, no tu su dakako potrebne i adekvatne „*cost-benefit*“ studije. Bilo bi interesantno pronaći i druge pokazatelje koji bi ukazivali na to koje su osobe pod povišenim rizikom za razvoj suženja karotidne arterije radi njihovog boljeg zahvaćanja probirom pomoću CDFI karotidnih arterija. S druge strane, 37% bolesnika u ovoj studiji bilo je operirano zbog simptomatske bolesti, a idealno bi bilo pokušati smanjiti taj broj na najnižu moguću razinu.

U ovoj studiji povezanost kliničkog stadija bolesti s razvojem intraoperacijskog ND bila je ispod razine statističke značajnosti, iako su bolesnici s asimptomatskom ACI imali diskretno učestaliju pojavu ND, što bi se moglo protumačiti sa slabije razvijenim kolateralnim putovima uslijed ranije faze bolesti.

Iako niti jedan od analiziranih komorbiditeta nije pokazao statističku značajnu povezanost s razvojem neurološkog deficita, zanimljivi su pojedini od pronađenih trendova koji mogu otvoriti daljnja pitanja:

Arterijska hipertenzija bila je visoko zastupljena u svih bolesnika u ovoj studiji (84%), a taj je trend bio još više izražen u bolesnika koji su imali ND prilikom klemanja ACI. O uzrocima ovakve situacije može se samo nagađati u smislu da su se osobe s hipertenzijom na neki način prilagodile na povišeni arterijski tlak, tako da klemanje ACI s posljedičnom moždanom hipoperfuzijom snažnije na njih utječe te se razvija ND. Alternativno, može se razmotriti i da su bolesnici s hipertenzijom izgubili mogućnost

prilagodbe moždane cirkulacije tako da se ona sporije i neadekvatno prilagođava na nagle promjene u dotoku krvi koji nastaju prilikom klemanja ACI.

Hiperlipidemija je bila nešto učestalija u bolesnika koji nisu razvili ND. Ovo bi se moglo dovesti u vezi s terapijom hipolipemicima u ovih bolesnika, što za posljedicu ima stabilizacijski učinak ovih lijekova na aterosklerotski proces i sam aterosklerotski plak.

Prisutnost periferne aterosklerotske bolesti ili kardijalnog komorbiditeta bila je tek diskretno veća u skupini bolesnika s ND, što je vjerojatno povezano s uznapredovalijim stadijem difuzne ateroskleroze.

Šećerna bolest je pokazala trend učestalijeg pojavljivanja u bolesnika koji su razvili ND kod klemanja ACI, što može biti povezano s bržim razvojem ateroskleroze u bolesnika sa šećernom bolesti.

Iako je pušenje jedan od dobro poznatih čimbenika rizika za aterosklerozu, nepušači su bili nešto skloniji razvoju ND kod klemanja ACI. Iako je ovaj rezultat iznenađujući, može se razmišljati o tome da neki od sastojaka dima ili biokemijski proces koji nastaje u bolesnika - pušača djeluje protektivno.

Vezano uz stranu operacije, kod operacije lijeve ACI bio je nešto češći razvoj neurološkog deficita, no s vrlo malom statističkom značajnošću ($p=0.62$).

6.2. Unutarnja karotidna arterija

Operirana ACI najčešće je bila sužena $>80\%$. Zanimljivo je da je kod ovog visokog stupnja suženja bio rjeđi neurološki deficit u odnosu na bolesnike koji su operirani zbog manjeg stupnja suženja. Ovo bi se moglo protumačiti na dva načina. Kao prvo, može se pretpostaviti da je u ovih bolesnika manji doprinos protoka krvi mozga kroz operiranu ACI, tako da njeno klemanje ne utječe bitnije na sveukupnu moždanu cirkulaciju. Osim toga, u ovih bolesnika su vjerojatno izraženiji kolateralni putovi koji su sposobni prilikom akutne intraoperacijske okluzije ACI kompenzirati ovaj nagli izostanak protoka kroz ACI. Na tragu ovoga može se razmišljati i o onim bolesnicima koje prvi puta susrećemo, a u kojih je već prisutna okluzija ACI te nisu imali ikakve kliničke simptome. U njih je vjerojatno bio prisutan jedan progresivni i dugotrajniji tijek aterosklerotske bolesti s postupnim sužavanjem ACI, s razvojem kolateralne cirkulacije te naposljetku je nastupila i okluzija ACI bez posljedica za sveukupnu moždanu

cirkulaciju. Polazeći od činjenice da ishemijski MU koji nastaje zbog karotidne bolesti nastaje na jedan od dva načina: akutnom okluzijom ACI ili embolizacijom iz nestabilnog aterosklerotskog plaka, možemo razmišljati da bolesnici sa subtotalnom stenozom ACI čiji je plak prvenstveno kalcificiran, s oskudnom lipidnom komponentom, dakle stabilni plak, imaju nisku vjerojatnost embolizacije, i nisku vjerojatnost pojave neuroloških simptoma u slučaju okluzije ACI. Možda bi ovo bila podskupina bolesnika koji su niskog rizika za razvoj MU, a kod kojih je rizik operacije veći u odnosu na rizik MU, te ne bi trebali uopće biti operirani, pogotovo uz pokazatelje prisutnosti razvijenih kolateralnih putova.

Što se tiče kontralateralne ACI, najveći dio bolesnika koji su operirani imali su hemodinamski neznčajnu stenozu (<70%) ili je ACI bila bez stenoze. Što je hemodinamski značajna stenozna bila veća, to je bila i veća učestalost razvoja ND prilikom operacije ACI. Najveća razlika između ispitivanih skupina je upravo i bila u bolesnika s okluzijom kontralateralne ACI. U slučaju njezine okluzije rizik razvoja intraoperacijskog ND bio je čak 7 puta veći! U ovakvim kliničkim okolnostima kada je kontralateralna ACI okludirana ili subtotalno sužena, te su razvijeni kolateralni putovi za potrebe kontralateralne hemisfere mozga, akutno intraoperacijsko *klemanje* ACI koja opskrbljuje ove kolateralne putove rezultirati će ND-om i potrebom urgentnog postavljanja *shunt*-a. U slučaju da se *shunt* ne postavi na vrijeme, nastupiti će trajne morfološke promjene mozga. Upravo su ovi bolesnici pod visoki rizikom nastanka MU u slučaju spontane akutne okluzije ACI ukoliko dođe do njene sekundarne tromboze. U ovih bolesnika se može i očekivati dobar klinički odgovor u slučaju rane endovaskularne trombektomije. Može se razmišljati o tome da upravo bolesnici s kontralateralnom okluzijom ili subtotalnom stenozom zahtijevaju hitniji kirurški zahvat radi prevencije MU koji bi nastao akutnom trombozom ACI koju planiramo operirati. U slučaju da ovi bolesnici nisu pogodni za kirurški zahvat ili endovaskularni postupak, mogli bi imati značajnu korist od pojačane antiagregacijske terapije.

6.3. Oftalmička arterija

Oftalmička arterija predstavlja jedan od potencijalnih kolateralnih puteva prilikom steno-okluzivnih promjena ACI. Ona je vrlo lako dostupna pregledu prilikom CDFI-a karotidnih arterija te se može rutinski evaluirati prilikom ove pretrage. AO je dostupna za ultrazvučni pregled u svih bolesnika za razliku od intrakranijskih arterija koje se u dijela bolesnika ne mogu pregledati zbog jače okoštalih kostiju lubanje.

Promjene u doplerskom spektru, a pogotovo inverzija protoka u oftalmičkoj arteriji ukazuje na formiranje kolateralnih putova između sliva vanjske i unutarnje karotidne arterije. U ranijim studijama je utvrđena povezanost promjene karakteristika protoka kroz AO i stenoze ipsilateralne ACI, što je i potvrđeno ovim istraživanjem.

Bolesnici koji su imali normalni protok kroz ipsilateralnu AO u odnosu na operiranu ACI imali su veći rizik za razvoj ND prilikom klemanja ACI. Ovo bi se moglo objasniti na dva načina: u ovih bolesnika se iz nekog razloga nije razvio ovaj kolateralni put koji protektivno djeluje protiv razvoja ND prilikom klemanja ACI, ili, doprinos operirane ACI ukupnoj moždanoj cirkulaciji je bio relativno velik, tako da nije bilo ni potrebe/poticaja za razvoj kolateralnih putova. U oba slučaja akutni prekid dotoka krvi kroz ovu ACI rezultira povećanim rizikom za pojavu ND prilikom klemanja ACI.

Abnormalni protok kroz ipsilateralnu AO bio je povezan s manjom učestalošću ND prilikom klemanja ACI. Ovaj poremećeni protok sam po sebi ukazuje na uspostavljeni kolateralni put sustava ACE - ACI, no osim toga, možda može biti i pokazatelj za razvoj drugih kolateralnih putova. U svakom slučaju, abnormalni protok kroz AO ukazivao je na smanjenje rizika za ND prilikom klemanja ACI, što bi inače izazvalo tešku hipoperfuziju mozga s posljedičnim trajnim oštećenjem za vrijeme klemanja ACI. Ovo bi se moglo možda i ekstrapolirati na kliničku situaciju akutne tromboze ACI u bolesnika s abnormalnim protokom kroz ipsilateralnu AO, gdje bi se mogla očekivati i manja vjerojatnost razvoja MU.

U kontralateralnoj ACI je uredan protok bio prisutan u većine bolesnika, te naročito u bolesnika koji nisu imali ND prilikom KEA. Ovo ukazuje na dobru funkciju kontralateralne ACI i njen dobar doprinos ukupnoj moždanoj cirkulaciji te stoga na dobru cerebrovaskularnu rezervu.

Nasuprot tome, abnormalni protok kroz kontralateralnu AO bio je značajno povezan s razvojem ND prilikom klemanja ACI. Ovaj podatak se može protumačiti činjenicom da su za kontralateralnu ACI već razvijeni kolateralni putovi između kontralateralne ACE i kontralateralne ACI, no pokazatelj je i razvijenost drugih kolateralnih putova koji ovise o dotoku krvi iz same ACI koju operiramo. Stoga, nagli prekid dotoka krvi iz ove ACI dovodi do razvoja ND. Upravo ovi bolesnici imaju veliki rizik razvoja ND kod klemanja ACI, te isto tako vjerojatno i veliki rizik razvoja MU u slučaju akutne tromboze ACI, pa bi ih bilo preporučljivo žurnije operirati.

Analizirane su sve četiri moguće kombinacije protoka kroz AO:

1. Najčešće je pronađena kombinacija urednog protoka u obje AO. Ona je bila podjednako zastupljena u obje skupine bolesnika. Na temelju ovakve kombinacije protoka se ne može predvidjeti rizik od pojave ND prilikom klemanja ACI.
2. Druga po učestalosti bila je kombinacija abnormalnog protoka kroz ipsilateralnu AO te urednog protoka kroz kontralateralnu AO. Ova kombinacija protoka je bila značajno učestalija među bolesnicima koji nisu razvili ND. Kod ove kombinacije prisutan je razvijen kolateralni put kroz ipsilateralnu AO koji djeluje protektivno kako je ranije raspravljeno, te uredan protok kontralateralno koji također djeluje protektivno protiv razvoja ND prilikom klemanja ACI. Kod ove kombinacije protoka kroz AO bio je najmanji rizik za razvoj ND prilikom klemanja ACI.
3. Kombinacija s najvećim rizikom za razvoj ND prilikom klemanja ACI bila je kombinacija ipsilateralne normalne AO te kontralateralne abnormalne AO. Kod ove kombinacije protoka ipsilateralno nisu razvijeni kolateralni putovi koji bi djelovali protektivno prilikom klemanja ACI, a razvijeni su kolateralni putovi na suprotnoj strani koji ovise o dotoku krvi iz ACI koju operiramo. Logično bi bilo postulirati da je ovaj kontralateralni kolateralni put preko AO samo pokazatelj nekog drugog razvijenog kolateralnog puta, te bi bilo zanimljivo provesti daljnja istraživanja o ovome.
4. Kombinacija obostranog abnormalnog protoka krvi kroz AO bio je također učestaliji u skupini bolesnika s razvojem ND. Rizik za razvoj ND ipak je bio

manji u odnosu na prethodnu kombinaciju (ipsilateralno normalno-kontralateralno abnormalno). Logično bi bilo objašnjenje da je kod obostranog abnormalnog protoka prisutan zaštitni učinak razvijenih kolaterala za ipsilateralnu hemisferu mozga, no iskorištene su i kontralateralne kolaterale bitne za funkciju kontralateralna hemisfere koje ovise o dotoku krvi iz operirane ACI.

Na temelju dobivenih rezultata o zastupljenost pojedinih kombinacija protoka kroz obje AO, može se napraviti redoslijed prema riziku za razvoj ND prilikom klemanja ACI:

1. Ipsilateralna normalna AO - kontralateralna abnormalna AO (relativni rizik RR = 6.7)
2. Obostrana abnormalna AO (RR = 2.1)
3. Obostrano normalna AO (RR = 1)
4. Ipsilateralna abnormalna AO - kontralateralna normalna AO (RR = 0.5)

Oftalmička arterija je lako dostupna analizi prilikom CDFI karotidne arterije, te ne zahtijeva bitniji dodatni utrošak vremena ili resursa. U ovoj studiji najveći naglasak je stavljen upravo na AO, te su iz studije isključeni bolesnici koji nisu imali analiziranu oftalmičku arteriju. Analizom nalaza CDFI-a svih naših operiranih bolesnika, ipak ima bolesnika kod kojih ona nije učinjena. Bilo bi preporučljivo da se prilikom svake CDFI pretraga bolesnika u kojeg se pronađe indikacija za operacijski zahvat rutinski učini i analiza AO.

6.4. Vertebralna arterija

Vertebralne arterije predstavljaju ishodište stražnje moždane cirkulacije. Spajanjem lijeve i desne AV nastaje bazilarna arterija, koja se dijeli na lijevu i desnu stražnju moždanu arteriju, koje čine stražnji dio moždane cirkulacije, te su preko stražnjih komunikantnih arterija povezane s ostatkom Willisovog kruga, odnosno s prednjom moždanom cirkulacijom iz karotidnog sustava.

Za ipsilateralnu AV nije pronađena statistička značajna povezanost vrste protoka i razvoja ND, međutim zanimljiv je trend da je usporeni protok krvi bio učestaliji u skupini bolesnika s ND. Za kontralateralnu AV je pak pronađena statistička značajna povezanost vrste protoka i razvoja ND, te je značajno učestaliji usporeni protok krvi u skupini bolesnika s razvojem ND.

Ovo bi se moglo protumačiti relativnim doprinosom AV protoku u bazilarnoj arteriji, koja daje značajni udio protoka krvi u Willisovom krugu preko stražnjih moždanih arterija. U slučaju atenuiranog protoka kroza AV može se postulirati da je protok kroz AB manji, kao i kroz ACP, čime je smanjena i kompenzatorna sposobnost Willisovog kruga u slučaju akutnog zaustavljanja protoka kroz ACI prilikom njenog intraoperacijskog klemanja.

Donekle je zbunjujući nalaz da je okluzija kontralateralne AV bila prisutna isključivo u skupini bolesnika bez ND. Može se teoretizirati da je okludirana AV bila povezana sa kompenzatornom hemodinamikom i morfologijom ipsilateralne AV, te bi bilo vrijedno na tom tragu nastaviti istraživanja.

Što se tiče prosječnog promjera AV nije pronađena razlika između skupina bolesnika.

Vertebralna arterija je lako dostupna analizi prilikom CDFI karotidne arterije, te ne zahtjeva bitniji dodatni utrošak vremena ili resursa. Unatoč tome četvrtina analiziranih nalaza nije imala opisanu AV u ovoj ispitivanoj populaciji bolesnika. Bilo bi preporučljivo da se prilikom svih CDFI pretraga bolesnika koji imaju indikaciju za operacijski zahvat rutinski učini i analiza AV.

6.5. Intrakranijske arterije

6.5.1. ACI - karotidni sifon

Statistička analiza protoka krvi kroz ACI u području karotidnog sifona nije pokazala statistički značajnu razliku između ispitivanih skupina bolesnika, no zanimljivi su pronađeni trendovi.

U ipsilateralnom sifonu, ubrzani protok bio je povezan s učestalijom pojavom ND. Ovo ubrzanje protoka na toj razini moglo bi se protumačiti na dva načina: 1.) Ubrzanje protoka ACI u području karotidnog sifona može biti posljedica njezine stenoze s kompenzatornim ubrzanjem protoka, tako da je na taj način arterija već u startu kompromitirana. Naglo zaustavljanje protoka u okruženju ovakve hiperdinamske cirkulacije dovodi do rizika za razvoj ND. 2.) Ubrzana hemodinamika je pokazatelj kompenzatornog mehanizma ACI za potrebu formiranja kolateralnih putova, tako da nagli prekid ovog kolateralnog puta izaziva ND.

Nasuprot tome, usporeni protok je bio učestaliji u skupini bolesnika bez razvoja ND, dakle bio je prisutan manji doprinos ACI ukupnoj moždanoj cirkulaciji tako da je izostao razvoj ND prilikom klemanja ACI.

Što se tiče kontralateralnog karotidnog sifona, svega 6 bolesnika u skupini s ND je imalo adekvatne podatke za analizu, te se na temelju ovog malog uzorka ne može donijeti jasni zaključci.

6.5.2. Prednja moždana arterija

Prednja moždana arterija predstavlja dio prednje moždane cirkulacije koja ima ishodište iz ACI. ACA čini vrlo značajni put kolateralne cirkulacije između moždanih hemisfera preko prednje komunikantne arterije koja povezuje lijevu i desnu prednju moždanu arteriju. Kod steno-okluzivnih promjena ACI, pokazatelj razvoja ovog prednjeg kolateralnog puta je usporenje protoka ili inverzija protoka kroz ipsilateralnu ACA, te ubrzanje protoka kroz kontralateralnu ACA.

Proučavanjem ACA pronađene su statistički značajne razlike između skupina ispitanika sa i bez razvoja ND prilikom klemanja ACI, kako za ipsilateralnu tako i za kontralateralnu ACA.

Kod ipsilateralne ACA, većina bolesnika koji su razvili ND prilikom klemanja ACI imali su normalni ili ubrzani protok kroz ACA. Normalni protok kroz ipsilateralnu ACA bio je pokazatelj normalne hemodinamike, bez razvijenih kolaterala za potrebe ipsilateralne hemisfere, te su bili skloniji razvoju ND prilikom klemanja ACI. Ubrzana hemodinamika u ipsilateralnoj ACA bio je pokazatelj etabliranog kolateralnog puta za potrebe suprotne hemisfere mozga, te je klemanje ACI rezultiralo visokim rizikom za ND, a moguće i visokog rizika za MU u slučaju akutne tromboze ACI. Usporena

hemodinamika ipsilateralne ACA, a naročito inverzija njenog protoka ukazuje na razvoj prednjeg kolateralnog puta za potrebe ipsilateralne moždane hemisfere, te djeluje protektivno prilikom klemanja ACI. Moguće je da u ovih bolesnika akutna okluzija ACI ne bi dovela do razvoja MU.

Kod kontralateralne ACA situacija je bila suprotna. Inverzni protok kroz kontralateralnu ACA bio je najrizičniji za pojavu ND prilikom klemanja ACI. Tu je bio razvijen prednji kolateralni put za potrebe kontralateralne hemisfere, sa ishodištem dotoka krvi iz operirane ACI, tako da je njeno klemanje bilo povezano s visokim rizikom za ND. Upravo je i ova skupina bolesnika vjerojatno najugroženija u slučaju eventualne akutne tromboze ACI, što bi vjerojatno rezultiralo visokim rizikom za MU, te bi ovi bolesnici imali najviše koristi od operacije stenozirane ACI. Ubrzani protok kroz kontralateralnu ACA bio je protektivan jer vjerojatno ukazuje na zaštićenost ipsilateralne hemisfere dotokom krvi iz kontralateralne ACA, te isto tako ukazuje i na relativni mali doprinos operirane ACI u ukupnoj moždanoj cirkulaciji.

Prednja moždana arterija predstavlja dobar pokazatelj hemodinamskog statusa mozga, no TCD-om se ACA na žalost ne može analizirati u nekih bolesnika u slučaju jačeg stupnja okoštavanja kostiju. Bilo bi idealno kada bi se ACA analizirala u svih bolesnika kod kojih se planira operacijski zahvat ACI.

6.5.3. Srednja moždana arterija

Iako nisu pronađene statistički značajne razlike između ispitivanih skupina bolesnika, uočen je sličan trend kao i kod ACI.

U ipsilateralnoj ACM, normalni protok krvi bio je povezan s učestalijom pojavom ND, što i odgovara pretpostavci da u slučaju naglog prekida protoka kroz ACI koja značajno doprinosi moždanoj cirkulaciji, a što se može kvantificirati protokom kroz ACM, za posljedicu ima razvoj ND. Usporeni protok kroz ipsilateralnu ACM bio učestaliji u skupini bolesnika bez ND, što govori u prilogu manjeg doprinosa krv iz operirane ACI ukupnoj moždanoj cirkulaciji.

Na kontralateralnoj ACM je normalni i ubrzani protok bio češće prisutan u skupini bolesnika bez ND kao znak kompenzatornih mehanizama u moždanoj cirkulaciji, dok je usporeni protok krvi kroz kontralateralnu ACM bio povezan s razvojem ND kao znak smanjene cerebrovaskularne rezerve.

6.5.4. Stražnja moždana arterija

Analizom protoka kroz stražnje moždane arterije nisu pronađene statistički značajne razlike između ispitivanih skupina. Trend je bio sličan u objema stražnjim moždanim arterijama: normalni protok kroz ACP češće je bio prisutan u skupini bolesnika s razvojem ND, dok je usporeni protok bio učestaliji u skupini bolesnika bez ND.

Ovakva hemodinamika može rastumačiti sposobnost otvaranja kolateralnih putova moždane cirkulacije u slučaju akutne okluzije ACI. Naime, u slučaju da je ACP kao glavni dio stražnje moždane cirkulacije normalnog protoka, onda će se vjerojatno brzo moći napraviti preraspodjela cirkulacije preko brzog otvaranja stražnjih kolateralnih putova u slučaju akutne okluzije/klemanja ACI. Kada je prisutna usporena hemodinamika u ACP, tada se ti kolateralni putovi neće moći aktivirati u dovoljnoj mjeri, pa nastaje veći rizik za ND prilikom klemanja ACI.

6.5.5. Vertebrobazilarni sliv

Analizom ipsilateralne AV, kontralateralne AV kao i AB nisu pronađene bitnije razlike između ispitivanih skupina bolesnika, što se može protumačiti dobrim kompenzatornim mehanizmima u VB slivu.

6.6. Neurološki deficit

Što se tiče vrste neurološkog deficita koji je nastao prilikom klemanja ACI u ispitivanoj skupini bolesnika, gotovo polovica bolesnika je razvila neki oblik poremećaja svijesti. U slijedeće petine bolesnika razvila se kombinacija poremećaja svijesti i poremećaja motorike, a u trećine bolesnika s ND se razvio izolirani poremećaj motorike. Vjerojatno se radi o različitim dijelovima mozga čija se privremena disfunkcija uslijed jatrogeno izazvane hipoperfuzije uslijed klemanja ACI i različito manifestira.

6.6.1. Poremećaj svijesti

Prilikom analize podskupine bolesnika s izoliranim poremećajem svijesti prilikom klemanja ACI, pronađena je statistički značajna povezanost s protokom u kontralateralnoj ACI, kontralateralnoj oftalmičkoj arteriji te s protokom u obje prednje moždane arterije. Upravo su sve ove navedene arterije bile promijenjene u smislu pokazatelja razvijenih višestrukih kolaterala za potrebe kontralateralne hemisfere prilikom značajne stenoze ili okluzije kontralateralne ACI. Prilikom ovakve teške hemodinamske ugroze funkcioniranje kontralateralne moždane hemisfere vjerojatno ovisi prvenstveno o razvijenom prednjem moždanom kolateralnom putu preko ACA-ACoA-ACA, te o sekundarnom kontralateralnom putu ACE-ACI preko AO. U ovakvim uvjetima funkcioniranje i krvna opskrba kontralateralne hemisfere ovisi dominantno o operiranoj ACI, tako da njezino klemanje dovodi do vrlo opasnog ND. Nadalje, upravo su ovi bolesnici možda ti koji će prilikom akutne okluzije ACI, ili možda već pri smanjenom protoku uslijed na primjer hipotenzije, razviti teški MU s potencijalnim smrtnim ishodom.

6.6.2. Poremećaj motorike

Analizom skupine bolesnika koji su razvili izolirani motorički deficit prilikom klemanja ACI nije pronađena jasna statistički značajna povezanost s protokom u određenoj arteriji. Ipak, prisutan je trend povezanosti poremećaja motorike s protokom kroz kontralateralnu vertebralnu arteriju i kontralateralnu ACA. Obzirom da se motorički centri nalaze u opskrbnom području ACI, logično je da postoji povezanost s protokom kroz ACA kao pokazatelja aktivacije kolateralnog puta prednje moždane cirkulacije. Utjecaj protoka kroz kontralateralnu AV je nejasno obzirom da nije pronađena povezanost ipsilateralne AV, AB ili ACP, koje su jednako vrijedne komponente stražnjeg moždanog kolateralnog puta. Bilo bi zanimljivo provesti detaljniju analizu na većem uzorku bolesnika.

6.6.3. Kombinirani poremećaj motorike i svijesti

Analizom bolesnika koji su imali kombinirani poremećaj svijesti i motorike prilikom klemanja ACI pronađena je statistički značajna povezanost s protokom u kontralateralnoj ACI, AO i ACA. Dakle, ovdje se radi o istim onim arterijama kao i kod izoliranog poremećaja svijesti, osim što se kod izoliranog poremećaja svijesti još pokazala značajnom i ipsilateralna ACA.

6.6.4. Svi neurološki deficiti

Analizom cijele skupine bolesnika s ND, ne ulazeći u samu vrstu ND, pronađene su statistički značajne povezanosti s protokom kroz obje ACI, obje AO, obje ACA te kroz kontralateralnu AV. Sve ove arterije, izuzev kontralateralne AV, su arterije prednjeg moždanog kolateralnog puta, te prijeoperacijske promjene u protoku kroz svaku od njih mogu ukazivati na određeni rizik za razvoj ND. Bilo bi zanimljivo formirati određeni sustav bodovanja pomoću kojeg bi se moglo predvidjeti u kojih bolesnika će se razviti ND prilikom klemanja ACI.

6.7. Neurološke komplikacije

U ispitivanoj skupini bolesnika koju je činilo 50 bolesnika s razvojem ND prilikom klemanja ACI, dva su bolesnika je razvila intraoperacijsku TIA-u (4%), te daljnja 2 bolesnika su razvila MU (4%). Dakle, ukupno je 8% bolesnika razvilo neurološku komplikaciju za vrijeme operacijskog zahvata, što je vrlo visoki postotak. Drugim riječima, bolesnici koji su razvili ND koji zahtjeva postavljanje *shunt*-a, bili su visoko rizični za razvoj intraproceduralnih neuroloških komplikacija, što privremenih, što trajnih. Upravo u tome leži važnost pokušaja otkrivanja subpopulacije bolesnika koji će biti pod visokim rizikom za razvoj ND za vrijeme operacije, kao i razvoja intraoperacijske TIA-e ili MU. S jedne strane bitno je ove bolesnike i njihove obitelji upozoriti na povišeni operacijski rizik. Osim toga, ovi bolesnici koji razvijaju ND

prilikom klemanja, zahtijevaju hitno postavljanje intraluminalnog *shunt*-a, što može biti povezano sa razvojem *shunt* traumi. Nadalje, sam tehnički aspekt postavljanja *shunt*-a može biti težak, tako da bi bolesnici u kojih anticipiramo razvoj ND imali znatnu korist od toga da operaciju izvede kirurg koji ima znatnog iskustva s operacijom ACI i s postavljanjem *shunt*-a.

Što se tiče same povezanosti vrste protoka kroz ispitivane arterije u ova dva bolesnika s razvojem intraoperacijske TIA-e, nije pronađena eventualna značajna povezanost s protokom u određenoj arteriji. Zanimljivo je da je pronađena povezanost s promjerom AV: bolesnici s intraoperacijskom TIA-om imali su užu ipsilateralnu AV, te širu kontralateralnu AV u odnosu na kontrolnu skupinu bolesnika bez deficita. No, ponovno, radi se o premalom uzorku bolesnika za neke jasne zaključke.

U ovom istraživanju na 200 bolesnika, samo je jedan bolesnik imao poslijeoperacijsku TIA-u u ranom poslijeoperacijskom razdoblju (unutar 3 dana od operacijskog zahvata). Radilo se o bolesniku koji nije imao ND za vrijeme operacije. Analizom protoka kroz arterije pronađena je značajna povezanost s protokom kroz ipsilateralnu AV. No, bitno je naglasiti da je ovo premali uzorak za ikakva daljnja razmatranja ili donošenja zaključaka.

6.8. Osvrt na dosadašnje studije i mjesto ove studije

U ovoj studiji prikazana je povezanost protoka kroz pojedine ekstrakranijske i intrakranijske moždane arterije s razvojem intraoperacijskog neurološkog deficita. Tablica 30 prikazuje presjek odabrane literature.

Schwartz i sur. analizirali su prijeoperacijske nalaze moždanih angiograma te su ih korelirali s nalazom promjena u EEG-u za vrijeme operacije (17). Otkrili su da je neadekvatna kolateralna moždana cirkulacija na angiografiji povezana s razvojem intraoperacijske ishemije. Sugerirali su da bi rutinska upotreba cerebralne angiografije mogla predvidjeti potencijalnu potrebu postavljanja *shunt*-a za vrijeme operacije.

Lopez-Bresnahan i sur. su također proučavali angiografske obrasce kolateralnog moždanog protoka krvi te ih usporedili s intraoperacijskim nalazom EEG-a (39). Otkrili su da ishemijske promjene na EEG-u nastaju rjeđe u slučaju prisutnosti kolateralnog

dotoka krvi u prednju i srednju moždanu arteriju preko prednje komunikantne arterije iz kontralateralne ACI. Sugerirali su da ovaj kolateralni put može biti pokazatelj tolerancije klemanja ACI. Što se tiče oftalmičke arterije, Lopez-Bresnahan i sur. otkrili su da je kolateralni protok krvi iz vanjske u unutarnju karotidnu arteriju u kontralateralnoj AO povezan s rizikom za ishemijske promjene za vrijeme karotidne endarterektomije, što je i jedan od glavnih nalaza naše studije. Upotreba prijeoperacijske moždane angiografije je dakako vrlo precizna u prikazu moždanog krvnog optoka, no njezina rutinska primjena u planiranju KEA nije moguća ili poželjna zbog invazivnosti samog postupka, mogućih komplikacija, kao i upotrebe vremena i resursa. Osim toga, ove studije nisu provedene direktnim kliničkim praćenjem bolesnika, njegovih moždanih funkcija i neurološkog statusa u budnog bolesnika za vrijeme operacije.

Aaslid je bio pionir u razvoju transkranijuskog doplera te je sa svojim suradnicima 1982. god. opisao metodu mjerenja brzine protoka krvi u moždanim arterijama (18–20,90,91). Ustanovio je i prosječne brzine protoka krvi u skupini od 50 zdravih osoba.

Arnold je sa svojim suradnicima usporedio praćenje brzine protoka kroz srednju moždanu arteriju TCD-om sa EEG-om za vrijeme KEA te je pronašao dobru ukupnu korelaciju, međutim s razlikama u pojedinom bolesniku (42). Zaključili su da je praćenje bolesnika TCD-om dovoljno osjetljivo kako bi se spriječile intraoperacijske ishemijske komplikacije. Smatram da je svakako moguće rutinski primjenjivati intraoperacijski TCD, no postupak je vrlo nepraktičan, a u eri lokalne anestezije za KEA kliničko praćenje budnog bolesnika je puno preciznije i korisnije.

Müller i suradnici su istraživali vazomotornu reaktivnost i kolateralne puteve TCD-om (49). Mjerali su ipsilateralnu vazomotornu reaktivnost u vidu povećanja brzine krvi, a kao podražaj za vazodilataciju koristili su i postupak zadržavanja daha i acetazolamid. Zaključili su da prisutnost kolateralnog puta preko oftalmičke arterije može biti jedan od prvih pokazatelja promijenjene vazomotorne reaktivnost te su sugerirali da je TCD vrlo pouzdana alternativa za cerebralnu angiografiju.

Rutgers i suradnici su proučavali prijeoperacijsku moždanu MR angiografiju i promjene u EEG-u za vrijeme KEA (48). Istraživali su kvantitativni volumni protok kroz ACI, AB, ACM i smjer protoka kroz Willisov krug prije operacije i EEG zapise za vrijeme operacije. Pronašli su da je prijeoperacijski volumni protok kroz ACI veći u bolesnika

koji su tijekom KEA imali ishemijske EEG promjene za vrijeme klemanja ACI u odnosu na bolesnike koji nisu imali ove promjene. Ovo se podudara s nalazom naše studije gdje je distribucija stupnja suženja ACI imala trend da su viši stupnjevi stenoza operirane ACI bili povezani s rjeđim nastankom ND za vrijeme klemanja ACI. Rutgers i sur. su osim toga zaključili da bolesnici koji nisu imali povećani volumni protok kroz ACI vjerojatno imaju bolje razvijene kolaterale. Koliko god bile precizne tehnike CT i MR angiografije, mi ih ne koristimo u rutinskoj praksi prilikom planiranja KEA iz ranije spomenutih razloga.

Uloga oftalmičkih arterija i intrakranijskih arterija kao markera razvijenih kolateralnih putova u ekstrakranijskoj aterosklerotskoj karotidnoj bolesti nije do sada značajnije istraživana niti korelirana s intraoperacijskim kliničkim događajima. U literaturi je malo podataka o korelaciji AO s intraoperacijskim klinički vidljivim neurološkim deficitima te isto nije evaluirano u raznim smjernicama, poput smjernica Europskog društva za vaskularnu kirurgiju ili Hrvatskog društva za vaskularnu kirurgiju (73,74). Reynolds i Grilo su pokazali da je porast učestalosti inverznog protoka krvi kroz AO povezan s povećanjem stupnja suženja ACI (81,82). Inverzni protok krvi kroz AO ima visoku specifičnost za tešku ipsilateralnu stenozu ACI, što odgovara i našim rezultatima.

Okluzija kontralateralne ACI je bila povezana s visokim rizikom razvoja intraoperacijskog ND, te je učestalije bilo potrebno postavljanje *shunt*-a. Ovo se slaže s rezultatima istraživanja Goodney i sur. koji su otkrili da bolesnici s kontralateralnom okluzijom ACI imaju veći rizik od moždanog udara ili smrti od bolesnika koji su imali prohodnu kontralateralnu ACI (83). Također su pronašli da kirurzi koji postavljaju *shunt* selektivno prilikom KEA u bolesnika s kontralateralnom okluzijom ACI imaju veće stope MU/smrti. Sugerirali su da je rutinska upotreba *shunt*-a u ovih bolesnika povezana s rjeđim komplikacijama, no samo u slučaju da kirurg rutinski koristi *shunt* prilikom KEA.

Tablica 30. Odabrani pregled literature.

Autor	Studija	Zaključak	Prijedlog
Schwartz i sur. (17)	Prijeoperacijski cerebralni angiogrami i korelacija s intraoperacijskim EEG-om.	Neadekvatna kolateralna moždana cirkulacija na angiogramima je povezana s intraoperacijskom ishemijom.	Rutinska upotreba cerebralne angiografije se može koristiti za predviđanje moguće potrebe za postavljanjem <i>shunt</i> -a.
Lopez-Bresnahan i sur. (39)	Angiografski obrasci kolateralne cirkulacije i korelacija s intraoperacijskim EEG-om.	Punjenje ACA i ACM iz kontralateralne ACI kroz ACoA korelira s rjeđim ishemijskim promjenama na EEG-u. Kolateralni protok iz ACE u ACI preko kontralateralne AO je povezan s rizikom za ishemijske promjene kod operacije ACI.	Kolateralni protok može poslužiti kao pokazatelj tolerancije klemanja karotidne arterije.
Aaslid (18)	Uvođenje i implementacija TCD-a.	Određivanje normalnih prosječnih brzina strujanja krvi u zdravim ljudima.	
Arnold i sur. (42)	Praćenje brzine protoka kroz ACM putem TCD-a te intraoperacijski EEG	Dobra općenita korelacija TCD-EEG, no razlike između bolesnika	TCD praćenje je dovoljno osjetljivo za prevenciju intraoperacijskih ishemijskih komplikacija
Müller i sur. (49)	Vazomotorna reaktivnost i kolateralni putovi na TCD-u.	Kolateralni put AO može biti prvi pokazatelj poremećene vazomotorne reaktivnosti.	TCD je vrlo pouzdana neinvazivna alternativa cerebralnoj angiografiji.
Rutgers i sur.(48)	Prijeoperacijska cerebralna MR angiografija i promjene u EEG za vrijeme KEA	Prijeoperacijski volumni protok u klemanoj ACI je veći u bolesnika s ishemijskim promjenama na EEG	
Reynolds i sur (81) . Grilo i sur. (82).	TCD i CDFI ACI	Inverzni protok kroz AO ima visoku specifičnost za teško suženje ipsilateralne ACI.	

Tablica 30 - Nastavak.

Goodney i sur (83)	Doppler ACI te ishodi KEA	Kontralateralna okluzija ACI ima viši rizik MU/smrti u 30 dana. Kirurzi koji selektivno postavljaju <i>shunt</i> za vrijeme KEA u bolesnika s kontralateralnom okluzijom ACI su imali veće stope MU/smrti.	Rutinska upotreba <i>shunt-a</i> kod KEA u ovim bolesnicima je povezana s rjeđim komplikacijama, ali samo ako kirurg rutinski koristi <i>shunt</i> kod KEA.
Hofmeijer i sur.(84)	Simptomatska okluzija karotidne arterije u odnosu na vaskularnu reaktivnost.	Bolesnici koji su imali kolateralni protok kroz AO uz dodatak kolaterala preko Willisovog kruga su imali lošiji hemodinamski status mozga u odnosu na one koji su imali samo Willisove kolaterale.	
Liebeskin (85)		Razumijevanje kolateralne cirkulacije bi se moglo unaprijediti napretkom slikovnih metoda koje koreliraju angiografski nalaz sa stanjem perfuzije.	
Romero i sur. (86)		Prisutnost dobre kolateralne cirkulacije je dobar prognostički čimbenik. Odsutnost se smatra lošim prognostičkim pokazateljem i u akutnoj i kroničnoj situaciji u bolesnika sa simptomatskom karotidnom bolesti.	
Hellings i sur. (87)	Spol i morfologija plaka	Žene imaju stabilnije plakove.	
Domenick Sridharan i sur. (88)	Spol i potreba za postavljanjem <i>shunt-a</i> prema EEG-u i SSEP-ima	Žene su češće trebale postavljanje <i>shunt-a</i> .	
Karthaus i sur. (89)	Nizozemska revizija karotidnih intervencija	Prediktori teškog MU/smrti su dob, korištenje <i>shunt-a</i> i ženski spol.	

Hofmeijer i sur. istraživali su bolesnike sa simptomatskom karotidnom okluzijom te su mjerili vaskularnu reaktivnost (84). Pronašli su da su bolesnici koji imaju kolateralnu cirkulaciju kroz AO uz kolaterale preko Willisovog kruga imali lošiji hemodinamski status mozga u odnosu na bolesnike koji su imali samo kolaterale preko Willisovog kruga. Zaključili su da prisutnost ovih kolaterala može ukazivati na insuficijenciju kolateralnog protoka krvi preko Willisovog kruga, što je sukladno i našim opažanjima o perioperacijskim komplikacijama.

Liebeskin je zaključio da bi se razumijevanje kolateralne cirkulacije moglo unaprijediti kroz napredak moždanih slikovnih tehnika koje koreliraju angiografske nalaze sa stanjem moždane perfuzije (85). Naša studija je korelirala kolateralne puteve s kliničkim aspektom moždanih funkcija te se može samo spekulirati o pravom utjecaju perfuzijskog statusa s kognitivnim i motoričkim funkcijama koje smo pratili u ovoj studiji. Osim toga, mi smo tražili neinvazivne markere koji se mogu jednostavno analizirati i klasificirati, kao što je to protok krvi kroz AO ili ACA.

Romero i sur. su također pokazali da je prisutnost dobre kolateralne cirkulacije dobar prognostički čimbenik, dok se njezina odsutnost smatra lošim prognostičkim pokazateljem kako u akutnim, tako i u kroničnim okolnostima u bolesnika sa simptomatskom karotidnom bolesti (86).

Identifikacija bolesnika koji su pod povišenim rizikom za razvoj intraoperacijskog ND i koji zahtijevaju postavljanje *shunt*-a može biti korisno u određenim kliničkim okolnostima. Samo postavljanje *shunt*-a za sebe može izazvati *shunt*-ozljeđu te bi bilo poželjno informirati ove bolesnike o povišenom riziku. U eri KEA pod lokalnom anestezijom, postavljanje *shunt*-a je selektivno, odnosno samo u slučaju potrebe. Specijalizanti vaskularne kirurgije i mlađi vaskularni kirurzi stoga nisu imali prilike rutinski postavljati *shunt* te nemaju iskustvo i vještine za urgentno postavljanje *shunt*-a kada je on neophodan. Ovo može dovesti do lošijih rezultata operacije i trajnih neuroloških oštećenja u bolesnika, te bi ovi bolesnici imali najviše koristi da ih operira vrlo iskusni vaskularni tim. Nadalje, u ovih bolesnika s povišenom rizikom za razvoj ND i potrebom postavljanja *shunt*-a, prijeoperacijski ili intraoperacijski nalaz aterosklerotskog plaka s vrlo distalnom distribucijom gdje bi bila potrebna vrlo riskantna arteriotomija i endarterektomija, a postavljanje *shunt*-a je vrlo rizično, mogao bi promijeniti plan liječenja u smislu preporučivanja CAS-a umjesto KEA. Može se diskutirati da se prije same arteriotomije u ovih bolesnika učini test

klemanja. Nažalost, dio bolesnika razvija ND s odgodom nakon klemanja ACI, tako da test klemanja nije pouzdan za ovakve bolesnike. Otkrivanje podskupine bolesnika koji su pod povišenim rizikom također može doprinijeti u procesu odlučivanja o indiciranju KEA bolesnicima.

Razne studije su proučavale razlike u karakteristikama plaka. Hellings i sur. su proučavali razlike u morfologiji plaka, te su pronašli da žene imaju stabilnije aterosklerotske plakove (87). Ovo može samo dijelom objasniti naše nalaze, obzirom da su iz studije isključeni bolesnici koji su imali embolizaciju prije ili nakon klemanja ACI. Može se raspravljati o tome da su neki od naših bolesnika koji su imali ND za vrijeme *klemanja*, zapravo imali embolizaciju u istom trenutku kada je i ACI *zaklemana*, što bi onda bilo učestalije u muškaraca obzirom na podatak o stabilnijem plaku u žena. Ipak, da se radilo o embolizaciji, ND se ne bi tako brzo oporavio na postavljeni *shunt* kao što je to bilo u naših bolesnika. Domenick Sridharan i sur. pronašli su da je ženski spol povezan s većom potrebom za postavljanjem *shunt-a*, što je suprotno rezultatima ove studije (88). No, oni su pratili bolesnike EEG-om i somatosenzornim evociranim potencijalima, a ne kliničkim praćenjem budnog bolesnika što je rađeno u ovoj studiji, te bi potencijalni drugi skriveni čimbenici mogli izazvati ovu razliku. Bilo bi zanimljivo dalje istražiti ovu razliku između spolova u potrebi za postavljanjem *shunt-a* prilikom KEA.

Vežano uz dob, u ovoj je studiji potvrđeno da je prosječna dob bolesnika bila veća u skupini bolesnika koji su razvili ND prilikom KEA. Ovo se podudara s nalazom Karthaus i sur. koji su pronašli da su prediktori teškog MU ili smrti uz ostalo, dob i perioperativna upotreba *shunt-a* (89). No, oni su pronašli i da je ženski spol bio povezan s većim rizikom MU ili smrti. U tom je istraživanju u 20% bolesnika bilo potrebno postaviti *shunt*, a korištene su različite tehnike neurološkog praćenja. Bilo bi zanimljivo istražiti promjene u obrascima kolateralnog protoka u odnosu na dob, naročito imajući na umu starenje populacije.

7. ZAKLJUČAK

Iz ovog istraživanja se mogu izvesti slijedeći zaključci.

Karotidna endarterektomija se češće izvodi u muškaraca, a neurološki deficit koji nastaje prilikom klemanja ACI je također učestaliji u muškaraca.

Rizik razvoja ND prilikom KEA je veći što su bolesnici stariji.

Gotovo 2/3 bolesnika bilo je operirano zbog asimptomatske karotidne bolesti i unapređenjem probira trebalo bi taj broj dodatno povećati.

Analizirani komorbiditeti nisu pokazali statistički značajnu povezanost s razvojem ND, no veliki dio bolesnika s karotidnom bolesti ima prisutne čimbenike rizika ateroskleroze. Poboljšanjem primarne prevencija na razini opće populacije te energičnim djelovanjem u smislu sekundarne prevencije mogla bi se smanjiti karotidna bolest i njene posljedice na pojedinca, njegovu obitelj i cjelokupno društvo.

Bolesnici čija je operirana ACI bila umjerenije sužena (<80%), imali su veći rizik za razvoj ND. Bolesnici čija je kontralateralna ACI bila jače sužena (>80%) imali su veći rizik razvoja ND, a izrazito visoki rizik u slučaju okluzije kontralateralne ACI.

Oftalmička arterija može se jednostavno analizirati prilikom ultrazvučnog pregleda karotidnih arterija te bi trebala rutinski biti pregledana. Ona predstavlja kolateralni put između vanjske i unutarnje karotidne arterije. Odstupanje od njenih normalnih ultrazvučnih obrazaca protoka, a naročito inverzija protoka, ukazuje na otvaranje ovog kolateralnog puta. Ukoliko je ovaj kolateralni put razvijen na ipsilateralnoj strani, on djeluje protektivno prilikom klemanja ACI te smanjuje rizik razvoja ND. Ukoliko je kolateralni put AO razvijen na kontralateralnoj strani, to je pokazatelj visokog rizika za razvoj ND kod klemanja ACI.

Najveći rizik za razvoj ND prilikom KEA bio je kod kombinacije ipsilateralne normalne AO i kontralateralne abnormalne AO. Najmanji rizik za razvoj ND bio je kod kombinacije ipsilateralne abnormalne AO i kontralateralne normalne ND.

Vertebralna arterija ipsilateralno nije pokazala povezanost s razvojem ND, no promjene u protoku kontralateralne AV bile su povezane s razvojem ND. Promjer AV nije utjecao na razvoj ND.

Protok kroz ACI u području karotidnog sifona na strani operirane ACI nije bio statistički značajno povezan, no bio je prisutan trend da je ubrzani protok povezan s

razvojem ND, a usporeni protok je djelovao protektivno. Uzorak bolesnika s analiziranom kontralateralnom ACI u karotidnom sifonu je bio premalen za analizu.

Obje prednje moždane arterije pokazale su značajnu povezanost s razvojem ND prilikom klemanja ACI. Inverzna ili usporena hemodinamika u ipsilateralnoj ACA djelovala je protektivno protiv razvoja ND jer predstavlja aktivaciju kolateralnog puta, dok je ubrzani ili normalni protok ukazivao na veću vjerojatnost razvoja ND. U kontralateralnoj ACA situacija je suprotna: ubrzani ili normalni protok kroz nju bio je povezan s razvijenim kontralateralnim putom za opskrbu ipsilateralne hemisfere uz protekciju protiv ND, dok je usporeni ili inverzni protok bio povezan s rizikom od razvoja ND.

Protok kroz ACM nije bio statistički značajno povezan s razvojem ND, no trendovi su bili slični kao i u ACI u karotidnom sifonu - usporeni protok kroz ipsilateralnu ACM je učestaliji u bolesnika bez ND, dok je ubrzani protok kroz suprotnu ACM također bio češći u bolesnika bez ND.

Protok kroz stražnju moždanu arteriju nije pokazao značajnu povezanost s razvojem ND.

Hemodinamika u vertebralnim arterijama i u bazilarnoj arteriji nije pokazala povezanost s razvojem ND prilikom klemanja ACI.

Najčešći neurološki deficit prilikom klemanja ACI bio je poremećaj svijesti, koji je nastao u gotovo polovice bolesnika s deficitom. Jedna trećina bolesnika imala je izolirani poremećaj motorike, dok je preostala petina imala kombinirani poremećaj svijesti i motorike.

U skupini bolesnika s razvojem ND bio je značajan udio bolesnika koji su razvili simptome prave TIA-e i MU - ukupno 8% bolesnika s ND.

Poremećaj svijesti bio je povezan s vrstom protoka kroz kontralateralnu ACI i AO te s protokom kroz obje ACA.

Izolirani poremećaj motorike nije imao značajnu povezanost s određenom arterijom.

Bolesnici s kombiniranim poremećajem svijesti i motorike imali su sličnu značajnu povezanost s protokom kroz arterije kao i bolesnici s izoliranim poremećajem svijesti: kontralateralna ACI i AO, te kontralateralna ACA bile su povezane s razvojem kombiniranog poremećaja svijesti.

Analizom svih bolesnika s ND neovisno o vrsti ND pronađena je značajna povezanost razvoja ND s protokom u obje ACI, obje AO, kontralateralnoj AV te u obje ACA.

Razvoj intraoperacijske TIA-e nije se mogao povezati niti s jednom od analiziranih arterija, dok je poslijeoperacijska TIA pokazala povezanost s protokom kroz ipsilateralnu AV. Promjer ipsilateralne AV bio je nešto manji u bolesnika s intraoperacijskom TIA-om, dok je kontralateralna AV bila nešto šira.

Pojava intraoperacijske TIA-e bila je statistički značajno povezana s razvojem ND, no ne i sa pojedinom vrstom deficita.

Intraoperacijski MU bio je povezan s parametrima protoka operirane ACI. U ispitivanih skupina bolesnika nije bio niti jedan bolesnik s poslijeoperacijskim MU.

Analiza protoka krvi kroz ekstrakranijske i intrakranijske moždane arterije može predvidjeti koji su bolesnici pod povećanim rizikom za razvoj neurološkog deficita prilikom klemanja ACI. Najvažnije arterije su ACI, AO i ACA, te one mogu poslužiti kao jednostavni prediktori hipoperfuzijskog ND prilikom operacije karotidne endarterektomije. Analiza nalaza prijeoperacijskog ultrazvuka arterija može pomoći i prilikom planiranja karotidne endarterektomije u općoj anesteziji te ukazati na bolesnika koji je pod povišenim rizikom za hipoperfuzija prilikom klemanja ACI i na taj način omogućiti selektivno postavljanje *shunt-a*.

Univarijatna prediktivna točnost za razvoj ND pojedine arterije nije dovoljna, no analiza višestrukih arterija, i to obostrano, mogla bi se pokazati preciznijom. Bilo bi poželjno na tragu ovoga provesti novu prospektivnu studiju na većem uzorku kombiniranjem višestrukih prediktora. Na temelju ovakve nove studije mogla bi se dodatno analizirati hemodinamika moždane cirkulacije u odnosu na moždane funkcije, odnosno eventualne neurološke deficite koji nastaju i koji se mogu pratiti za vrijeme operacije.

8. SAŽETAK

Prilikom operacije karotidne endarterektomije (KEA) neophodno je privremeno zaustaviti protok krvi kroz unutarnju karotidnu arteriju (A. carotis interna – ACI). Ovaj prekid protoka krvi dovodi do hipoperfuzije mozga što u nekih bolesnika dovodi do razvoja neurološkog deficita (ND). ND se jednostavno otkriva prilikom KEA u lokoregionalnoj anesteziji, a zahtjeva hitno postavljanje *shunt*-a kako bi se popravila perfuzija mozga i moždana funkcija te spriječio razvoj trajnog oštećenja mozga.

U ovoj studiji istražili smo ulogu prijeoperacijskog ultrazvuka u predviđanju razvoja ND prilikom *klemanja* ACI. Ultrazvučni, klinički i demografski podatci 50 bolesnika koji su imali ND za vrijeme klemanja ACI uspoređeni su s 150 bolesnika koji nisu imali ND.

KEA je bila učestalija u muškaraca; rizik razvoja ND bio je također veći u muškaraca i u starijih bolesnika. Nije pronađena značajna povezanost između komorbiditeta i ND.

Okluzija kontralateralne ACI je značajno povećala rizik razvoja ND.

Abnormalni protok kroz kontralateralnu oftalmičku arteriju (AO) bio je povezan s razvojem ND, dok je abnormalni protok kroz ipsilateralnu AO djelovao zaštitno od razvoja ND. Kod analize protoka kroz obje AO, kombinacija koja je pokazala najveći rizik za razvoj ND bila je ipsilateralno normalni protok i kontralateralno abnormalni protok kroz AO. Najmanji rizik bio je kod kombinacija ipsilateralnog abnormalnog protoka i kontralateralnog urednog protoka.

Usporeni ili inverzni protok kroz ipsilateralnu prednju moždanu arteriju (ACA) smanjio je rizik razvoja ND, dok je ubrzani protok povećao rizik. U kontralateralnoj ACA, usporeni ili inverzni protok povećao je rizik razvoja ND, dok je ubrzanje protoka djelovalo zaštitno.

Analizom vrste ND, gotovo polovica ovih bolesnika je imala poremećaj svijesti, 32% je imalo poremećaj motorike, a 20% bolesnika imalo je kombinaciju poremećaja motorike i svijesti.

Tranzitorna ishemijska ataka (TIA) nastala je u 4% bolesnika s intraoperacijskim ND prilikom klemanja ACI, a moždani udar (MU) je nastupio u slijedećih 4% bolesnika.

Općenito gledano, pronađena je značajna povezanost razvoja ND sa značajkama protoka kroz obje ACI, obje AO, obje ACA i kontralateralnu AV. Prediktivna vrijednost za pojedinačnu arteriju nije dovoljna za kliničku upotrebu. Analiza obiju ACI i obiju AO ima prediktivnu točnost 0.73, senzitivnost i specifičnost od 0.73, a broj potreban za dijagnozu bio je 2.13.

Analiza prijeoperacijskog ultrazvuka ekstrakranijskih i intrakranijskih moždanih arterija može otkriti skupinu bolesnika koji imaju povišeni rizik za razvoj ND. Ovi bolesnici su pod povišenim rizikom za intraoperacijske komplikacije u vidu *shunt*-ozljede, te je povećani rizik i za razvoj intraoperacijske TIA-e i MU-a. Prijeoperacijska analiza protoka može usmjeriti kirurga prilikom odluke za postavljanje *shunt-a* u slučaju operacije u općoj anesteziji.

9. SAŽETAK NA ENGLESKOM JEZIKU

The role of analysis of blood flow through the ophthalmic and intracranial arteries in the prediction of neurologic deficiencies during carotid endarterectomy

Björn Dario Franjić, 2020

Carotid endarterectomy (CEA) requires temporary discontinuation of blood flow through the internal carotid artery (ICA). In some patients, this may cause cerebral hypoperfusion which results in easily detectable neurologic deficiencies (ND) when the surgery is performed under locoregional anesthesia; this requires ICA shunting to restore cerebral perfusion and functions.

In this study we investigated the role of preoperative ultrasonography in predicting ND during ICA clamping. The ultrasonographic, clinical and demographic data of 50 patients who experienced ND during ICA cross clamping were compared to 150 patients without ND.

CEA was more commonly performed in males; the risk for ND was also higher in males and older patients. No significant links between comorbidities and ND were found. Contralateral ICA occlusion was an important risk factor for ND. An abnormal blood flow through the contralateral ophthalmic artery (OA) was linked to ND development, while an abnormal ipsilateral blood flow was protective against ND. The inversed ipsilateral anterior cerebral artery flow reduced the risk for ND, while the contralateral inversed flow increased the risk.

The analysis of preoperative ultrasonography of extracranial and intracranial cerebral arteries may identify a group of patients who are at higher risk for ND and guide the surgeon in the decision on shunting during CEA under general anesthesia.

10. POPIS LITERATURE

1. Willis T. *The Anatomy of the Brain and Nerves*. U: Feindel W, editor. Montreal: McGill University Press; 1965.
2. Loggan D. [Internet]. Dostupno iz: <https://commons.wikimedia.org/w/index.php?curid=20313755>
3. GOWERS WR. On a case of simultaneous embolism of central retinal and middle cerebral arteries. *Lancet*. 1875 Dec;106(2727):794–6.
4. Windle BC. The arteries forming the circle of Willis. *J Anat Physiol*. 1888;22 (Pt 2):289.
5. Fawcett E, Blachford J. The Circle of Willis: an Examination of 700 Specimens. *J Anat Physiol*. 1905;40(Pt 1):63.2-70.
6. Chiari H. Ueber Verhalten des Teilungswinkels der Carotis Communis bei der Endarteritis Chronica Deformans. *Verh Dtsch Ges Pathol*. 1905;9:326.
7. Hunt JR. The role of the carotid arteries in the causation of vascular lesions of the brain, with remarks on certain special features of the symptomatology. *Am J Med Sci*. 1914;147:704 –713.
8. Fisher M. Occlusion of the internal carotid artery. *AMA Arch Neurol Psychiatry*. 1951 Mar;65(3):346–77.
9. Carrea R, Molins M, Murphy G. Surgical treatment of spontaneous thrombosis of the internal carotid artery in the neck: carotid-carotideal anastomosis: report of a case. *Acta Neurol Latinoamer*. 1955;1:71–78.
10. STRULLY KJ, HURWITT ES, BLANKENBERG HW. Thromboendarterectomy for thrombosis of the internal carotid artery in the neck. *J Neurosurg*. 1953 Sep;10(5):474–82.
11. Eastcott HH, Pickering GW, Rob CG. Reconstruction of internal carotid artery in a patient with intermittent attacks of hemiplegia. *Lancet (London, England)*. 1954 Nov 13;267(6846):994–6.
12. DeBakey ME, Crawford ES, Cooley DA, Morris GC, Garret HE, Fields WS. Cerebral arterial insufficiency: one to 11-year results following arterial reconstructive operation. *Ann Surg*. 1965 Jun;161:921–45.
13. Crawford ES, DeBakey ME, Garrett HE, Howell J. Surgical treatment of

- occlusive cerebrovascular disease. *Surg Clin North Am.* 1966 Aug;46(4):873–84.
14. Cooley DA, Al-Naaman YD, Carton CA. Surgical treatment of arteriosclerotic occlusion of common carotid artery. *J Neurosurg.* 1956 Sep;13(5):500–6.
 15. Robertson JT. Carotid endarterectomy: a saga of clinical science, personalities, and evolving technology: the Willis lecture. *Stroke.* 1998 Nov;29(11):2435–41.
 16. Moniz E, Lima A, De Lacerda A. Hemiplegies par thrombose de la carotide interne. *Press méd.* 1937;45(June):977-980.
 17. Schwartz RB, Jones KM, LeClercq GT, Ahn SS, Chabot R, Whittemore A, et al. The value of cerebral angiography in predicting cerebral ischemia during carotid endarterectomy. *AJR Am J Roentgenol.* 1992 Nov;159(5):1057–61.
 18. Aaslid R, Markwalder TM, Nornes H. Noninvasive transcranial Doppler ultrasound recording of flow velocity in basal cerebral arteries. *J Neurosurg.* 1982 Dec;57(6):769–74.
 19. Aaslid R, Huber P, Nornes H. Evaluation of cerebrovascular spasm with transcranial Doppler ultrasound. *J Neurosurg.* 1984 Jan;60(1):37–41.
 20. Aaslid R. Visually evoked dynamic blood flow response of the human cerebral circulation. *Stroke.* 18(4):771–5.
 21. Droste DW, Harders AG, Rastogi E. A transcranial Doppler study of blood flow velocity in the middle cerebral arteries performed at rest and during mental activities. *Stroke.* 1989 Aug;20(8):1005–11.
 22. Kelley RE, Chang JY, Scheinman NJ, Levin BE, Duncan RC, Lee SC. Transcranial Doppler assessment of cerebral flow velocity during cognitive tasks. *Stroke.* 1992 Jan;23(1):9–14.
 23. Martinić-Popović I. Transcranial Doppler measurement of middle cerebral artery flow velocity during mental activities. *Acta Clin Croat.* 1998;37:81–6.
 24. Artal FJC, Cabrera CV, Horan TA. Lateralization of Cerebral Blood Flow Velocity Changes During Auditory Stimulation: A Functional Transcranial Doppler Study. *Appl Neuropsychol.* 2004 Sep 1;11(3):167–74.
 25. Evers S, Dannert J, Rödding D, Rötter G, Ringelstein E-B. The cerebral haemodynamics of music perception: A transcranial Doppler sonography study. *Brain.* 1999 Jan 1;122(1):75–85.
 26. Matteis M, Silvestrini M, Troisi E, Cupini LM, Caltagirone C. Transcranial doppler assessment of cerebral flow velocity during perception and recognition

- of melodies. *J Neurol Sci* [Internet]. 1997 Jul;149(1):57–61. Dostupno iz: <http://www.ncbi.nlm.nih.gov/pubmed/9168166>
27. Antić S, Jensen U, Lovrenčić-Huzjan A, Vuković V, Mukhtarova R, Verónica S, et al. Changes of Cerebral Hemodynamics During Music Perception: A Functional Transcranial Doppler Study. *Acta Clin Croat*. 2006;45(4):301–7.
 28. Vollmer-Haase J, Finke K, Hartje W, Bulla-Hellwig M. Hemispheric dominance in the processing of J. S. Bach fugues: a transcranial Doppler sonography (TCD) study with musicians. *Neuropsychologia* [Internet]. 1998 [cited 2017 May 24];36(9):857–67. Dostupno iz: <http://www.sciencedirect.com/science/article/pii/S0028393298000244>
 29. Trkanjec Z, Demarin V. Transcranial Doppler sonography during visual stimulation. *Acta Clin Croat*. 1999;38:285–9.
 30. Lisak M, Trkanjec Z, Mikula I, Demarin V, Aleksić-Shibabi A, Šulentić V. Analysis of Mean Blood Flow Velocities in Posterior Cerebral Arteries by Transcranial Doppler - During Visual Stimulation. *Acta Clin Croat*. 2006;45(4):309–13.
 31. Bendick PJ, Brown OW, Hernandez D, Glover JL, Bove PG. Three-dimensional vascular imaging using Doppler ultrasound. *Am J Surg*. 1998 Aug;176(2):183–7.
 32. Hayashi T, Ichiyama T, Nishikawa M, Kaneko J, Nakashima K, Furukawa S. Three-dimensional reconstruction of the power flow Doppler imaging of intracranial vascular structures in the neonate. *J Neuroimaging*. 1998 Apr;8(2):94–6.
 33. Schneider PA, Ringelstein EB, Rossman ME, Dilley RB, Sobel DF, Otis SM, et al. Importance of cerebral collateral pathways during carotid endarterectomy. *Stroke*. 1988 Nov;19(11):1328–34.
 34. Telman G, Kouperberg E, Sprecher E, Hoffman A, Yarnitsky D. Assessment of ophthalmic artery collateral pathway in the hemispheric cerebral hemodynamics in patients with severe unilateral carotid stenosis. *Neurol Res*. 2003 Apr;25(3):309–11.
 35. Padayachee TS, Gosling RG, Bishop CC, Burnand K, Browse NL. Monitoring middle cerebral artery blood velocity during carotid endarterectomy. *Br J Surg*. 1986 Feb;73(2):98–100.
 36. Bernstein EF. Role of transcranial Doppler in carotid surgery. *Surg Clin North*

- Am. 1990 Feb;70(1):225–34.
37. Whittemore AD, Kauffman JL, Kohler TR, Mannick JA. Routine electroencephalographic (EEG) monitoring during carotid endarterectomy. *Ann Surg.* 1983 Jun;197(6):707–13.
 38. Blume WT, Ferguson GG, McNeill DK. Significance of EEG changes at carotid endarterectomy. *Stroke.* 1986;17(5):891–7.
 39. Lopez-Bresnahan M V, Kearse LA, Yanez P, Young TI. Anterior communicating artery collateral flow protection against ischemic change during carotid endarterectomy. *J Neurosurg.* 1993 Sep;79(3):379–82.
 40. Cherry KJ, Roland CF, Hallett JW, Gloviczki P, Bower TC, Toomey BJ, et al. Stump pressure, the contralateral carotid artery, and electroencephalographic changes. *Am J Surg.* 1991 Aug;162(2):185–8; discussion 188-9.
 41. Harada RN, Comerota AJ, Good GM, Hashemi HA, Hulihan JF. Stump pressure, electroencephalographic changes, and the contralateral carotid artery: another look at selective shunting. *Am J Surg.* 1995 Aug;170(2):148–53.
 42. Arnold M, Sturzenegger M, Schäffler L, Seiler RW. Continuous intraoperative monitoring of middle cerebral artery blood flow velocities and electroencephalography during carotid endarterectomy. A comparison of the two methods to detect cerebral ischemia. *Stroke.* 1997 Jul;28(7):1345–50.
 43. Sloan MA, Alexandrov A V, Tegeler CH, Spencer MP, Caplan LR, Feldmann E, et al. Assessment: transcranial Doppler ultrasonography: report of the Therapeutics and Technology Assessment Subcommittee of the American Academy of Neurology. *Neurology.* 2004 May;62(9):1468–81.
 44. Burke PE, Prendiville E, Tadros E, Colgan MP, Moore DJ, Gregor Shanik D. Contralateral stenosis and stump pressures: Parameters to identify the high risk patient undergoing carotid endarterectomy under local anaesthesia. *Eur J Vasc Surg* [Internet]. 1993 May;7(3):317–9. Dostupno iz: <https://linkinghub.elsevier.com/retrieve/pii/S0950821X05800155>
 45. Montisci R, Sanfilippo R, Bura R, Branca C, Piga M, Saba L. Status of the Circle of Willis and Intolerance to Carotid Cross-clamping During Carotid Endarterectomy. *Eur J Vasc Endovasc Surg.* 2017 May 24;45(2):107–12.
 46. Anzola GP, Gasparotti R, Magoni M, Prandini F. Transcranial Doppler Sonography and Magnetic Resonance Angiography in the Assessment of

- Collateral Hemispheric Flow in Patients With Carotid Artery Disease. *Stroke*. 1995 Feb 1;26(2):214 LP – 217.
47. Hartkamp MJ, van Der Grond J, van Everdingen KJ, Hillen B, Mali WP. Circle of Willis collateral flow investigated by magnetic resonance angiography. *Stroke*. 1999 Dec;30(12):2671–8.
 48. Rutgers DR, Blankensteijn JD, van der Grond J. Preoperative MRA flow quantification in CEA patients: flow differences between patients who develop cerebral ischemia and patients who do not develop cerebral ischemia during cross-clamping of the carotid artery. *Stroke*. 2000 Dec;31(12):3021–8.
 49. Müller M, Schimrigk K. Vasomotor reactivity and pattern of collateral blood flow in severe occlusive carotid artery disease. *Stroke*. 1996 Feb;27(2):296–9.
 50. Rijbroek A, Boellaard R, Vriens EM, Lammertsma AA, Rauwerda JA. Perioperative neuromonitoring during carotid endarterectomy in relation to preoperative positron emission tomography findings. *Eur J Vasc Endovasc Surg*. 2008 Jun;35(6):652–60.
 51. DePippo PS, Ascher E, Scheinman M, Yorkovich W, Hingorani A. The value and limitations of magnetic resonance angiography of the circle of Willis in patients undergoing carotid endarterectomy. *Cardiovasc Surg*. 1999 Jan;7(1):27–32.
 52. Lee JH, Choi CG, Kim DK, Kim GE, Lee HK, Suh DC. Relationship between circle of Willis morphology on 3D time-of-flight MR angiograms and transient ischemia during vascular clamping of the internal carotid artery during carotid endarterectomy. *AJNR Am J Neuroradiol*. 2004 Apr;25(4):558–64.
 53. Truelsen T, Piechowski-Jóźwiak B, Bonita R, Mathers C, Bogousslavsky J, Boysen G. Stroke incidence and prevalence in Europe: a review of available data. *Eur J Neurol [Internet]*. 2006 Jun;13(6):581–98. Dostępno iz: <http://www.ncbi.nlm.nih.gov/pubmed/16796582>
 54. Nichols M, Townsend N, Luengo-Fernandez R, Leal J, Gray A, Scarborough P, et al. European cardiovascular disease statistics 2012 [Internet]. Sophia Antipolis: European Heart Network, Brussels, European Society of Cardiology. 2012 [cited 2019 Oct 27]. Dostępno iz: https://www.escardio.org/static_file/Escardio/Press-media/press-releases/2013/EU-cardiovascular-disease-statistics-2012.pdf
 55. Mathers CD, Boerma T, Ma Fat D. Global and regional causes of death. *Br Med*

- Bull [Internet]. 2009 Dec 1;92(1):7–32. Dostupno iz: <https://academic.oup.com/bmb/article-lookup/doi/10.1093/bmb/ldp028>
56. Intercollegiate Stroke Working Party. National Sentinel Stroke Clinical Audit 2010 Round 7. 2010;(May):96. Dostupno iz: http://www.rcplondon.ac.uk/sites/default/files/national-sentinel-stroke-audit-2010-public-report-and-appendices_0.pdf
 57. Kes VB, Jurasic M-J, Zavoreo I, Lisak M, Jelec V, Matovina LZ. AGE AND GENDER DIFFERENCES IN ACUTE STROKE HOSPITAL PATIENTS. *Acta Clin Croat*. 2016 Mar;55(1):69–78.
 58. Pikića S, Cvetko D, Malojčić B, Trkanjec Z, Pavlicek I, Lukic A, et al. A population-based prospective 24-month study of stroke: incidence and 30-day case-fatality rates of first-ever strokes in Croatia. *Neuroepidemiology*. 2012;38(3):164–71.
 59. Kadojić D, Demarin V, Dikanović M, Lusić I, Tuskan-Mohar L, Trkanjec Z, et al. Incidence of Stroke and Transient Ischemic Attack in Croatia: A Population Based Study. *Coll Antropol [Internet]*. 2015 Sep;39(3):723–7. Dostupno iz: <http://www.ncbi.nlm.nih.gov/pubmed/26898073>
 60. Čorić T, Erceg M, Miler Knežević A, Čukelj P. Izvješće o umrlim osobama u Hrvatskoj u 2017.godini. [Internet]. 2018. Dostupno iz: https://www.hzjz.hr/wp-content/uploads/2018/09/Bilten__Umrli-_2017-2.pdf
 61. Kadojić D, Babus V, Trkanjec Z, Kadojić M, Mihaljević I, Dikanović M. Mortality of cerebrovascular diseases in Croatia--1958-1997. *Coll Antropol [Internet]*. 2005 Jun;29(1):121–5. Dostupno iz: <http://www.ncbi.nlm.nih.gov/pubmed/16117309>
 62. Fairhead JF, Mehta Z, Rothwell PM. Population-based study of delays in carotid imaging and surgery and the risk of recurrent stroke. *Neurology [Internet]*. 2005 Aug 9;65(3):371 LP – 375. Dostupno iz: <http://n.neurology.org/content/65/3/371.abstract>
 63. Ois A, Cuadrado-Godia E, Rodríguez-Campello A, Jimenez-Conde J, Roquer J. High Risk of Early Neurological Recurrence in Symptomatic Carotid Stenosis. *Stroke [Internet]*. 2009 Aug;40(8):2727–31. Dostupno iz: <https://www.ahajournals.org/doi/10.1161/STROKEAHA.109.548032>
 64. Johansson EP, Arnerlöv C, Wester P. Risk of Recurrent Stroke before Carotid

- Endarterectomy: The ANSYSCAP Study. *Int J Stroke* [Internet]. 2012 Apr 12;8(4):220–7. Dostupno iz: <https://doi.org/10.1111/j.1747-4949.2012.00790.x>
65. Ay H, Arsava EM, Andsberg G, Benner T, Brown RD, Chapman SN, et al. Pathogenic Ischemic Stroke Phenotypes in the NINDS-Stroke Genetics Network. *Stroke* [Internet]. 2014 Dec;45(12):3589–96. Dostupno iz: <https://www.ahajournals.org/doi/10.1161/STROKEAHA.114.007362>
 66. Bogousslavsky J, Van Melle G, Regli F. The Lausanne Stroke Registry: analysis of 1,000 consecutive patients with first stroke. *Stroke* [Internet]. 1988 Sep;19(9):1083–92. Dostupno iz: <https://www.ahajournals.org/doi/10.1161/01.STR.19.9.1083>
 67. Markus HS, van der Worp HB, Rothwell PM. Posterior circulation ischaemic stroke and transient ischaemic attack: diagnosis, investigation, and secondary prevention. *Lancet Neurol* [Internet]. 2013 Oct;12(10):989–98. Dostupno na: <https://linkinghub.elsevier.com/retrieve/pii/S1474442213702114>
 68. De Rango P, Caso V, Leys D, Paciaroni M, Lenti M, Cao P. The Role of Carotid Artery Stenting and Carotid Endarterectomy in Cognitive Performance. *Stroke* [Internet]. 2008 Nov;39(11):3116–27. Dostupno na: <https://www.ahajournals.org/doi/10.1161/STROKEAHA.108.518357>
 69. Aho K, Harmsen P, Hatano S, Marquardsen J, Smirnov VE, Strasser T. Cerebrovascular disease in the community: results of a WHO collaborative study. *Bull World Health Organ* [Internet]. 1980;58(1):113–30. Dostupno na: <http://www.ncbi.nlm.nih.gov/pubmed/6966542>
 70. Sacco RL, Kasner SE, Broderick JP, Caplan LR, Connors JJ (Buddy), Culebras A, et al. An Updated Definition of Stroke for the 21st Century. *Stroke* [Internet]. 2013 Jul;44(7):2064–89. Dostupno na: <https://www.ahajournals.org/doi/10.1161/STR.0b013e318296aeca>
 71. Hoksbergen AW, Legemate DA, Ubbink DT, Jacobs MJ. Collateral variations in circle of willis in atherosclerotic population assessed by means of transcranial color-coded duplex ultrasonography. *Stroke* [Internet]. 2000 Jul;31(7):1656–60. Dostupno na: <http://www.ncbi.nlm.nih.gov/pubmed/10884469>
 72. Hendrikse J, Hartkamp MJ, Hillen B, Mali WP, van der Grond J. Collateral ability of the circle of Willis in patients with unilateral internal carotid artery occlusion: border zone infarcts and clinical symptoms. *Stroke*. 2001

- Dec;32(12):2768–73.
73. Naylor AR, Ricco JB, de Borst GJ, Debus S, de Haro J, Halliday A, et al. Management of Atherosclerotic Carotid and Vertebral Artery Disease: 2017 Clinical Practice Guidelines of the ESVS. *Eur J Vasc Endovasc Surg* [Internet]. 2018;55(1):3–81. Dostupno sa: <https://doi.org/10.1016/j.ejvs.2017.06.021>
 74. Cvjetko I, Kovačević M, Penović S, Ajduk M, Palenkić H, Erdelez L. SMJERNICE ZA LIJEČENJE STENOZE KAROTIDNE ARTERIJE. *Liječnički Vjesn* [Internet]. 2017;(139):3–4. Dostupno na: <https://hrcak.srce.hr/184303>
 75. Holt PJE, Poloniecki JD, Loftus IM, Thompson MM. Meta-Analysis and Systematic Review of the Relationship between Hospital Volume and Outcome Following Carotid Endarterectomy. *Eur J Vasc Endovasc Surg* [Internet]. 2007;33(6):645–51. Dostupno iz: <http://www.sciencedirect.com/science/article/pii/S107858840700086X>
 76. AbuRahma AF, Stone PA, Srivastava M, Hass SM, Mousa AY, Dean LS, et al. The effect of surgeon's specialty and volume on the perioperative outcome of carotid endarterectomy. *J Vasc Surg* [Internet]. 2013;58(3):666–72. Dostupno na: <http://www.sciencedirect.com/science/article/pii/S0741521413002449>
 77. Ivanec Z, Mazul-Sunkol B, Lovricević I, Sonicki Z, Gvozdenović A, Klican K, et al. Superficial versus combined (deep and superficial) cervical plexus block for carotid endarterectomy. *Acta Clin Croat* [Internet]. 2008 Jun;47(2):81–6. Dostupno iz: <https://insights.ovid.com/crossref?an=00003643-200406002-00396>
 78. Faul F, Erdfelder E, Lang A-G, Buchner A. G*Power 3: a flexible statistical power analysis program for the social, behavioral, and biomedical sciences. *Behav Res Methods*. 2007 May;39(2):175–91.
 79. Aburahma AF, Stone PA, Hass SM, Dean LS, Habib J, Keiffer T, et al. Prospective randomized trial of routine versus selective shunting in carotid endarterectomy based on stump pressure. *J Vasc Surg* [Internet]. 2010 May;51(5):1133–8. Dostupno iz: <http://www.ncbi.nlm.nih.gov/pubmed/20347544>
 80. Calligaro KD, Dougherty MJ. Correlation of carotid artery stump pressure and neurologic changes during 474 carotid endarterectomies performed in awake patients. *J Vasc Surg* [Internet]. 2005 Oct;42(4):684–9. Dostupno iz: <https://linkinghub.elsevier.com/retrieve/pii/S0741521405009699>

81. Reynolds PS, Greenberg JP, Lien L-M, Meads DC, Myers LG, Tegeler CH. Ophthalmic Artery Flow Direction on Color Flow Duplex Imaging Is Highly Specific for Severe Carotid Stenosis. *J Neuroimaging* [Internet]. 2002 Jan 1;12(1):5–8. Dostupno iz: <https://doi.org/10.1111/j.1552-6569.2002.tb00082.x>
82. Grilo M, Monteiro A, Santos R, Ferreira C, Costa A, Azevedo E. Reversal of ophthalmic artery blood flow direction and severe ipsilateral carotid stenosis. Vol. 1, *IJCNMH*. 2014. S14 p.
83. Goodney PP, Wallaert JB, Scali ST, Stone DH, Patel V, Shaw P, et al. Impact of practice patterns in shunt use during carotid endarterectomy with contralateral carotid occlusion. *J Vasc Surg* [Internet]. 2011/11/03. 2012 Jan;55(1):61-71.e1. Dostupno iz: <https://www.ncbi.nlm.nih.gov/pubmed/22051863>
84. Hofmeijer J, Klijn CJ, Kappelle LJ, Van Huffelen AC, Van Gijn J. Collateral circulation via the ophthalmic artery or leptomeningeal vessels is associated with impaired cerebral vasoreactivity in patients with symptomatic carotid artery occlusion. *Cerebrovasc Dis*. 2002;14(1):22–6.
85. Liebeskind DS. Collateral circulation. *Stroke*. 2003 Sep;34(9):2279–84.
86. Romero JR, Pikula A, Nguyen TN, Nien YL, Norbash A, Babikian VL. Cerebral collateral circulation in carotid artery disease. *Curr Cardiol Rev* [Internet]. 2009 Nov;5(4):279–88. Dostupno iz: <https://www.ncbi.nlm.nih.gov/pubmed/21037845>
87. Hellings WE, Pasterkamp G, Verhoeven BAN, De Kleijn DP V, De Vries J-PPM, Seldenrijk KA, et al. Gender-associated differences in plaque phenotype of patients undergoing carotid endarterectomy. *J Vasc Surg* [Internet]. 2007 Feb 1;45(2):289–96. Dostupno iz: <https://doi.org/10.1016/j.jvs.2006.09.051>
88. Domenick Sridharan N, Thirumala P, Chaer R, Balzer J, Long B, Crammond D, et al. Predictors of cross-clamp-induced intraoperative monitoring changes during carotid endarterectomy using both electroencephalography and somatosensory evoked potentials. *J Vasc Surg* [Internet]. 2018 Jan 1;67(1):191–8. Dostupno iz: <https://doi.org/10.1016/j.jvs.2017.04.064>
89. Karthaus EG, Vahl A, Kuhrij LS, Elsmann BHP, Geelkerken RH, Wouters MWJM, et al. The Dutch Audit of Carotid Interventions: Transparency in Quality of Carotid Endarterectomy in Symptomatic Patients in the Netherlands. *Eur J Vasc Endovasc Surg* [Internet]. 2018 Oct 1;56(4):476–85. Dostupno iz: <https://doi.org/10.1016/j.ejvs.2018.05.030>

90. Aaslid R. Hemodynamics of cerebrovascular spasm. *Acta Neurochir Suppl.* 1999;72:47–57.
91. Aaslid R, Huber P, Nornes H. A transcranial Doppler method in the evaluation of cerebrovascular spasm. *Neuroradiology.* 1986;28(1):11–6.

11. ŽIVOTOPIS

Rođen sam 11.2.1972. god. u Sauda-i u Norveškoj, gdje sam završio četiri razreda osnovne škole. Školovanje sam 1982. god. nastavio u Zagrebu, gdje sam 1986. god. završio osnovnu školu, a 1990. god. srednju školu (Kemijско-tehnološki obrazovni centar). Medicinski fakultet Sveučilišta u Zagrebu upisao sam 1990. god, a diplomirao 22. srpnja 1996. godine. Za vrijeme studija, četiri godine sam bio demonstrator pri Zavodu za anatomiju „Drago Perović“, a dio stručne prakse proveo sam na dječjoj kirurgiji u *Centre hospitalier universitaire de Rennes*, u Rennes-u u Francuskoj.

Pripravnički staž u trajanju od godinu dana obavio sam za Kliniku za infektivne bolesti „Dr. Fran Mihaljević“ 1997-1998. god, a državni ispit položio 26.3.1998. god. Od 1998. do 1999. god. bio sam na odsluženju vojnog roka, dio kojeg sam radio kao liječnik u vojnoj ambulanti.

Kirurgijom sam se počeo baviti 1999. god. na Klinici za kirurgiju Kliničkog bolničkog centra „Sestre milosrdnice“. Specijalizaciju iz opće kirurgije sam odradio od 2001. do 2005. god. u KBC „Sestre milosrdnice“, a specijalistički ispit položio 19.12.2005.god, od kada radim na odjelu za vaskularnu kirurgiju do danas. Subspecijalizaciju iz vaskularne kirurgije obavio sam 2008-2010. god, te položio ispit iz uže specijalnosti vaskularne kirurgije 8. veljače 2011. god.

Poslijediplomski doktorski studij iz medicinskih znanosti Medicinskog fakulteta Sveučilišta u Zagrebu pohađao sam od 2000. do 2003. godine. Potom sam 2013/14. god. završio razlikovnu godinu poslijediplomskog studija Biomedicine i zdravstva, a 2015. god. nakon javne rasprave prihvaćena je tema doktorske disertacije.

Četiri godine (2001. do 2005. god.) bio sam nastavnik iz predmeta kirurgija u Srednjoj školi za medicinske sestre u Vinogradskoj. Sudjelovao sam u nastavi iz predmeta Kirurgije te Kirurške propedeutike u sklopu Stomatološkog i Medicinskog fakulteta Sveučilišta u Zagrebu. Osim toga sudjelovao sam u izradi i nastavi na malom izbornom predmetu „AV fistula za hemodijalizu kod zatajenja bubrežne funkcije“, na Medicinskom fakultetu Sveučilišta u Zagrebu (2010-2015. god.). I dalje sudjelujem u izvođenju nastave na predmetu Kirurgija na Medicinskom fakultetu te na predmetu Temelji liječničkog umijeća.

Član sam Hrvatskog društva za vaskularnu kirurgiju, u kojem sam 8 godina obnašao funkciju tajnika društva. Član sam i *European Society for Vascular Surgery*, Hrvatskog liječničkog zbora, Hrvatskog kirurškog društva, te Hrvatskog društva za nefrologiju, dijalizu i transplantaciju.

Kao autor ili koautor objavio sam više radova u časopisima i kongresnih priopćenja, a sudjelovao sam i u izradi udžbenika iz kirurgije u kojem sam napisao poglavlje iz vaskularne kirurgije.