

Učinkovitost dermoskopije u preoperativnom razlikovanju površinskoga od drugih podtipova bazocelularnog karcinoma kože i u predikciji ruba tumora

Manola, Ivana

Doctoral thesis / Disertacija

2021

Degree Grantor / Ustanova koja je dodijelila akademski / stručni stupanj: **University of Zagreb, School of Medicine / Sveučilište u Zagrebu, Medicinski fakultet**

Permanent link / Trajna poveznica: <https://urn.nsk.hr/urn:nbn:hr:105:564254>

Rights / Prava: [In copyright](#)/[Zaštićeno autorskim pravom.](#)

Download date / Datum preuzimanja: **2024-07-19**



Repository / Repozitorij:

[Dr Med - University of Zagreb School of Medicine Digital Repository](#)



**SVEUČILIŠTE U ZAGREBU
MEDICINSKI FAKULTET**

Ivana Manola

**Učinkovitost dermoskopije u
preoperativnom razlikovanju
površinskoga od drugih podtipova
bazocelularnog karcinoma kože i u
predikciji ruba tumora**

DISERTACIJA



Zagreb, 2021.

**SVEUČILIŠTE U ZAGREBU
MEDICINSKI FAKULTET**

Ivana Manola

**Učinkovitost dermoskopije u
preoperativnom razlikovanju
površinskoga od drugih podtipova
bazocelularnog karcinoma kože i u
predikciji ruba tumora**

DISERTACIJA

Zagreb, 2021.

Za izradu disertacije korišteni su klinički i dermoskopski materijali bolesnika liječenih u Poliklinici Manola u razdoblju od 1. siječnja 2011. do 31. prosinca 2018. godine i parafinski blokovi pohranjeni u Zavodu za patologiju Medicinskog fakulteta Sveučilišta u Zagrebu.

Voditelj rada: prof. dr. sc. Božo Krušlin

Zahvaljujem svima koji su mi pomogli u izradi disertacije:

- prof. dr. sc. Boži Krušlinu, mojem mentoru, za podršku, pomoć i savjete u cjelokupnom radu na disertaciji
- doc. dr. sc. Milanu Miloševiću, koji mi je pomogao u statističkoj analizi dobivenih rezultata
- suprugu Šimi i obitelji, koja mi je davala podršku tijekom izrade disertacije, a sinu Luki za tehničku pomoć tijekom izrade ovoga rada.

Zagreb, siječanj 2021.

dr. Ivana Manola

1. UVOD I SVRHA RADA	1
1.1. BAZOCELULARNI KARCINOM KOŽE (BAZALIOM)	1
1.1.1. <i>Epidemiologija</i>	1
1.1.2. <i>Etiologija i patogeneza</i>	2
1.1.2.1. Genetski čimbenici	3
1.1.2.2. Ultraljubičasto zračenje	5
1.1.2.3. Ionizirajuće zračenje	7
1.1.2.4. Kemijski čimbenici	7
1.1.2.5. Imunološki čimbenici (imunosupresija)	8
1.1.2.6. Kronično oštećenje kože	9
1.1.2.7. Socioekonomski status i BCC	9
1.1.2.8. Histogeneza	9
1.1.3. <i>Klinička slika</i>	10
1.1.4. <i>Histopatološka analiza, dijagnoza, obilježja i oblici</i>	14
1.1.4.1. Histopatološka analiza i protokol izrade preparata	14
1.1.4.2. Histopatološka analiza i BCC podtip	15
1.1.5. <i>Biološko ponašanje i prognostički čimbenici</i>	17
1.1.5.1. Biološko ponašanje	17
1.1.5.2. Prognostički čimbenici	17
1.1.6. <i>Dijagnoza</i>	19
1.1.6.1. Dermoskopija (dermatoskopija)	20
1.1.6.2. Nove tehnike u dijagnostici BCC-a	30
1.1.7. <i>Liječenje</i>	31
1.1.7.1. Kirurške metode	31
1.1.7.2. Destruktivne metode	34
1.1.7.3. Lokalno liječenje	36
1.1.7.4. Fotodinamičko liječenje	38
1.1.7.5. Radioterapija	40
1.1.7.6. Medikamentozno liječenje	42
1.1.7.7. Kemoterapija	44
1.1.7.8. Imunoterapija	44
1.1.8. <i>Praćenje</i>	45
1.1.9. <i>Prevenција</i>	47
2. HIPOTEZA	49
3. CILJEVI RADA	50
3.1. PRIMARNI CILJ	50
3.2. SEKUNDARNI CILJEVI	51
4. MATERIJALI I METODE	52

4.1. ISPITANICI	52
4.2 MATERIJAL I METODOLOGIJA ISTRAŽIVANJA	54
4.2.1 Dermoskopija	54
4.2.1.1 Dermoskopija tumorske tvorbe s ciljem predikcije podtipa BCC-a.....	54
4.2.1.2 Dermoskopija peritumorskog tkiva.....	55
4.2.2. Kirurška ekscizija	57
4.2.3. Histopatološka analiza	57
4.2.4. Statističke metode	59
5. REZULTATI	61
6. RASPRAVA	77
7. ZAKLJUČCI	87
8. SAŽETAK.....	89
9. SUMMARY.....	91
10. LITERATURA	93
11. ŽIVOTOPIS.....	102

POPIS OZNAKA I KRATICA

AIDS	sindrom stečenog gubitka imuniteta (<i>engl.</i> acquired immunodeficiency syndrome)
AK	aktinička keratoza
BCC	bazocelularni karcinom (<i>engl.</i> basal cell carcinoma)
DNK	deoksiribonuleinska kiselina
HE	hemalaun-eozin
Hh protein	Hedgehog protein
MAL	metilaminolevulinat
MPT	multifotonska mikroskopija
nBCC	nodularni BCC
NFKB	nuklearni faktor Kappa B
NBCCS	sindrom nevoidnog karcinoma bazalnih stanica kože (<i>engl.</i> Nevoid Basal Cell Carcinoma Syndrome)
NMSC	nemelanomski karcinom kože (<i>engl.</i> nonmelanoma skin cancer)
OCT	optička koherentna tomografija (od <i>engl.</i> optical coherence tomography)
PDT	fotodinamička terapija (<i>engl.</i> photodynamic therapy)
PNI	perineuralna invazija
PTCH gen	Patched gen
RCM	reflektirajuća konfokalna mikroskopija (<i>engl.</i> reflectance confocal microscopy)
RT	radioterapija
sBCC	površinski BCC (<i>engl.</i> superficial BCC)
SCC	planocelularni karcinom (<i>engl.</i> squamous cell carcinoma)
Shh	Sonic Hedgehog protein
TLR	„Toll like“ receptori
UV	ultraljubičasto zračenje (<i>engl.</i> ultraviolet)

1

UVOD I SVRHA RADA

1.1. Bazocelularni karcinom kože (bazaliom)

Bazocelularni karcinom ili bazaliom (*engl.* basal cell carcinoma, BCC) je tumor koji sporo raste i rijetko metastazira, ali može uzrokovati značajan morbiditet ako se nalazi na licu i to zbog sklonosti recidivima, multilokularnosti i mogućnosti lokalne invazije s oštećenjem okolnih tkiva i struktura (1).

1.1.1. Epidemiologija

Bazocelularni karcinom je općenito najčešći karcinom u bijelaca i čini oko 75 % ukupnog broja svih nemelanomskih tumora kože. Incidencija BCC-a je u proteklih 50 godina u stalnom, stabilnom porastu od 3 do 8 % godišnje, iako značajno varira ovisno o zemljopisnoj širini, odnosno o blizini ekvatoru i broju sunčanih dana u godini. Prosječni rizik bijele populacije za pojavu BCC-a tijekom života iznosi oko 30 %. Najveću

incidenciju BCC-a imaju stanovnici Australije, koje slijede stanovnici SAD-a i Europe. Incidencija se kreće od 750 do 2100 novih bolesnika na 100.000 stanovnika u Australiji, odnosno od 75 do 500 na 100.000 stanovnika u Europi na godišnjoj razini. Lokalno uznapredovali i metastatski BCC-i iznimno su rijetki i javljaju se u do 0,8 % slučajeva. Razlike u učestalosti bazalioma u pojedinim zemljama ne objašnjavaju se samo različitim uvjetima iz okoliša i intenzitetom UV zračenja, nego i osobitostima genetskih čimbenika pojedine populacije te različitim pristupima i metodologijama istraživanja (1-4).

Podatke o učestalosti BCC-a u Hrvatskoj za sada nemamo, no učestalost na srednjodalmatinskim otocima iznosi 315 na 100.000 stanovnika (5). Muškarci obolijevaju dva puta češće nego žene, iako mlađe žene u dobnoj skupini do 40 godina imaju više bazalioma u odnosu prema muškarcima. Učestalost bazalioma raste s dobi te su najčešći u dobi od šezdesete do osamdesete godine (7). U mlađih osoba bazaliom je rijedak i često je povezan s nasljednim rizikom, prvenstveno sa sindromom nevoidnog karcinoma bazalnih stanica kože (8). Češće obolijevaju svjetlopute (tip I i II po Fitzpatricku), plavokose ili crvenokose osobe svijetlih očiju koje su osjetljivije na UV zračenje i osobe koje obavljaju poslove na otvorenom uz dugotrajno i ponavljano izlaganje UV zračenju, npr. zemljoradnici, ribari i pomorci (9).

1.1.2. Etiologija i patogeneza

Za nastanak BCC-a bitno je sinkrono djelovanje endogenih (genetika) i egzogenih čimbenika (čimbenici okoliša) (tablica 1).

Tablica 1. Čimbenici rizika za nastanak bazocelularnog karcinoma (1-3).

ČIMBENICI RIZIKA ZA NASTANAK BCC-a
<ul style="list-style-type: none">• Izloženost UV zračenju (posebice UVB zračenju)• Svijetli fototip kože (tip I i II)• Genodermatoze (Gorlinov sindrom, albinizam, <i>xeroderma pigmentosum</i>)• Izloženost ionizirajućem zračenju• Kemijski čimbenici (arsen, katran kamenog ugljena)• Imunosupresija• Ožiljci• Opekline• Kronične upalne ili dermatoze koje uzrokuju ožiljke

1.1.2.1. Genetski čimbenici

Među nasljednim uzrocima nastanka BCC-a značajno mjesto zauzimaju poremećaji gena koji kontroliraju signalne puteve tijekom staničnog ciklusa, osobito u sklopu nasljednih sindroma od kojih je najvažniji sindrom nevoidnog karcinoma bazalnih stanica kože (*engl.* Nevoid Basal Cell Carcinoma Syndrome, NBCCS). Riječ je o nasljednoj, autosomalno dominantnoj bolesti koju karakterizira pojava multiplih bazalioma u ranoj dobi, plitke udubine na dlanovima i tabanima te sistemske promjene: promjene na kostima (ciste u mandibuli, anomalije rebara, kralježnice, makrocefalija), promjene u centralnom živčanom sustavu (mentalna retardacija, strabizam, spina bifida) te pojava neoplazmi unutrašnjih organa (fibromi jajnika, meduloblastomi, fibrosarkomi, meningeomi...) (1, 3, 4).

Nasljedna mutacija na genu PTCH 1 lociranom na kromosomu 9q22.3 identificirana je kao uzrok sindroma nevoidnog karcinoma bazalnih stanica kože koji karakterizira

predispozicija za pojavu BCC-a već u ranoj životnoj dobi. Nedavno je otkriven i njegov homolog PTCH 2, čija uloga nije do kraja razjašnjena. Smješten je na položaju 1p32.1-32.3. Patched 1 protein, koji je proizvod PTCH 1 gena, membranski je receptor za tzv. Hedgehog (Hh) protein i uključen je u Hh signalni put. Vežanjem Sonic Hh proteina (Shh) za PTCH dolazi do otpuštanja i aktivacije drugog proteina stanične membrane, tzv. Smoothened (SMO). Aktivacija SMO dovodi do proizvodnje brojnih proteina kao što su čimbenik tumorskog rasta β (TGF- β), Gli 1 i PTCH 1. Obitelj Gli proteina ima ulogu transkripcije u normalnoj morfogenezi i razvoju. Hh signalni put ima negativnu povratnu spregu: stvaranjem nefunkcionalnog PTCH 1, signalni put se aktivira i nastaje više PTCH 1 mRNA i samog proteina, koji onda blokira ovaj signalni put (10). Kod Gorlina sindroma mutacije PTCH 1 gena nalaze se na jednom alelu svih stanica. U 20 % bolesnika sa sporadičnim BCC-om prisutne su mutacije SMO gena (11, 12). Od ostalih genetskih bolesti koje mogu predisponirati stvaranje BCC-a najpoznatija je *xeroderma pigmentosum* koja nastaje zbog nasljedne mutacije u genima za popravljanje DNA. Ovi bolesnici imaju 1000 puta veću sklonost nastanku karcinoma kože uključujući BCC, ali također melanoma i SCC-a, često u ranoj životnoj dobi (13).

Bazex-Dupre-Christol sindrom je rijedak X-vezani dominantni poremećaj koji karakterizira trijada simptoma: difuzne hipotrihoze, folikularna atrofoderma i BCC, koji se obično pojavljuju na licu do dvadesete godine života. Rombo sindrom je također rijedak, autosomno dominantni poremećaj koji se manifestira akralnim eritemom, atrofodermom lica, multiplim milijama, telangiektazijama, hipotrihozom i BCC-om. Ostali genetski poremećaji koji imaju povećan rizik za razvoj BCC-a uključuju poremećaje DNK replikacije ili popravka (Werner, Rothmunde-Thomson, Bloom, Werner, Muire-Torre

sindrom), poremećaje folikulosebacealne jedinice (Brooke-Spiegler, Schopf-Schulz-Passarge i Cowdenov sindrom) i sinteze melanina (okulokutani albinizam, Hermansky-Pudlakov sindrom) (14).

1.1.2.2. Ultraljubičasto zračenje

Ultraljubičasto (UV) zračenje je najvažniji uzročni čimbenik u razvoju bazocelularnog karcinoma kože, a i karcinoma kože uopće. Tu činjenicu podupiru: povećana incidencija BCC-a u područjima jače insolacije, u osoba svijetlog tipa kože (tip kože 1 i 2), plave ili crvene kose, svijetlih očiju, u osoba koje su profesionalno ili rekreativno izložene UV zračenju te na dijelovima tijela koji su više izloženi djelovanju UV zraka. Vrijeme, način i količina izlaganja UV zračenju bitni su u kalkulaciji povećanog rizika od nastanka bazalioma. Postoji povezanost kumulativne doze UV zračenja i rizika od pojave bazalioma. Taj rizik povećan je nakon čestih ili jakih sunčevih opekline u djetinjstvu. Nasuprot tome, opekline od sunca u odrasloj dobi čini se da nisu povezane s rizikom od nastanka bazalioma. Također, rekreativno izlaganje suncu u djetinjstvu čini se da povećava taj rizik u kasnijoj životnoj dobi. Najvažniju uzročnu ulogu ima UVB zračenje (280 – 320 nm) koje dovodi do mutacija i imunosupresivnih učinaka bitnih u fotokarcinogenezi. UVB uzrokuje oštećenja na razini DNK te promjenu izraženosti u onkogenima i tumorskim supresorskim genima, što je vjerojatno najvažniji događaj u ranoj fazi karcinogeneze (15). Učinci UVB zračenja su primarno ograničeni na epidermis. Fotoni UVB zraka oštećuju pirimidinski lanac molekule DNK te izazivaju dijeljenje ciklobutanskog prstena uz stvaranje pirimidinskih dimera. Nastaju abnormalnosti DNK struktura, što pod utjecajem fotoreaktivirajućih enzima može uzrokovati poremećaje u procesima popravka oštećenja

kao i nastanak i proliferaciju malignih stanica. Tijekom procesa umnožavanja DNK polimeraza pogrešno ubacuje adenin nasuprot oštećenom citozinu, a u sljedećoj fazi adenin kodira timin. To u konačnici dovodi do zamjene oštećenog citozina timinom. Ova mutacija nazvana je C – T mutacija, s tim da ponekad dva priležeća citozina mutiraju stvarajući CC – TT mutaciju. Obje mutacije, nazvane „fingerprint“ mutacije, karakteristične su za djelovanje UVB zračenja. Uz izravne učinke na DNK, neizravne učinke UVB postiže stvaranjem reaktivnih oblika kisika kao što su vodikov peroksid, superoksid anioni i „singlet“ kisik, koji uzrokuju lomove lanaca DNK i modifikacije purinskih baza. UVB potiče imunosupresivni učinak u koži djelujući na mnoge stanične funkcije: uključujući smanjenje broja Langerhansovih stanica u epidermisu te modifikaciju antigen prezentirajuće uloge. UVB zračenje utječe i na druge mehanizme koji imaju ulogu u kasnijim fazama karcinogeneze: potiče proizvodnju fosfolipaze A (1 ili 2) i lizofosfolipaze, koje imaju ulogu u nastanku upale i kontroli staničnog rasta. Iako UVA zračenje (320 – 400 nm) ima manji kancerogeni potencijal od UVB zračenja, iznimno je važno jer čini 90 – 95 % ukupne količine UV zračenja koje prodire u kožu. Nasuprot mehanizmu djelovanja UVB zračenja pri kojem je kancerogeni učinak najvećim dijelom posljedica direktne interakcije s DNK, UVA djeluje neizravno na epidermalne i dermalne kromofore te izaziva trajnu genomsku nestabilnost u keratinocitima preko mehanizama oksidativnog stresa. Nastaju reaktivni oblici kisika, koji mogu izazvati oštećenja i lomove DNK te konačno mutacije. Osim navedenog, UVA potiče otpuštanje arahidonske kiseline i aktivnost enzima ciklooksigenaze. Važno je istaknuti da UVA zračenje, za razliku od UVB zračenja, prolazi kroz prozorsko staklo. Karcinogeni učinak UV zračenja povezan je s mutacijama tumorskog supresorskog gena p53. UV zračenjem uzrokovane mutacije gena p53 nalazimo

u više od 50 % bolesnika s bazaliomom (16). UV zračenje može uzrokovati i mutacije drugih gena kao što je PTCH gen, čija je mutacija ključna u nastanku nasljednog Gorlina sindroma. Uz prirodno UV zračenje, postoje drugi izvori UV zračenja koji se upotrebljavaju u kozmetici (solariji) ili u medicinsko-terapijske svrhe (fototerapijske jedinice). Izlaganje umjetnim izvorima UV zračenja povećava kumulativnu primljenu dozu UV zračenja i opasnost od nastanka karcinoma kože. Kombinacija psoralena i UVA (PUVA), koja se primjenjuje u liječenju nekih kožnih bolesti, poput psorijaze i kožnih limfoma, mogla bi povećavati rizik od nastanka bazalioma, iako novija istraživanja pokazuju da je u ovih pacijenata veći rizik od nastanka planocelularnog (SCC) nego BCC (17, 18).

1.1.2.3. Ionizirajuće zračenje

Ionizirajuće zračenje može potaknuti nastanak BCC-a. Prosječno vrijeme latencije potrebno za razvoj karcinoma iznosi 20 godina. Multiple, frakcionirane doze malog intenziteta zračenja (< 2Gy) vjerojatnije će uzrokovati nastanak karcinoma nego pojedinačne veće doze. Rizik za nastanak BCC-a je veći ako se osoba izlaže ionizirajućem zračenju prije 40. godine života. Pacijenti sa sindromom nevoidnog karcinoma bazalnih stanica pokazuju pojačanu radioosjetljivost i razvoj multiplih BCC-a u polju zračenja (3).

1.1.2.4. Kemijski čimbenici

Kronična ingestija ili izloženost anorganskom arsenu može potaknuti nastanak BCC-a, kao i drugih kožnih i/ili karcinoma unutarnjih organa. Za nastanak BCC-a uzrokovanog anorganskim arsenom potrebno je dulje vrijeme latencije (od 20 do 30 godina). Nastaju

multipli BCC-a najčešće površinskoga tipa. Mehanizam nastanka BCC-a uzrokovan arsenom nije posve razjašnjen. Smatra se da nastaju slobodni radikali i epigenetske promjene DNK (3). U *in vitro* uvjetima arsen smanjuje izraženost gena povezanih s DNK popravkom (gen p53) te povećava izraženost gena koji pokazuju stanični odgovor na oksidativni stres (superoksid dismutaza). Također, mijenja se izraženost nekih čimbenika povezanih s povećanom staničnom proliferacijom (ciklin G1) te onkogeni i gena povezanih sa staničnom transformacijom. Uz arsen, kancerogeno djelovanje imaju i druge kemijske tvari od kojih su najvažniji policiklički aromatski ugljikovodici (katran kamenog ugljena, parafinsko ulje, benzin, kreozotno i antracensko ulje, čađa) (19).

1.1.2.5. Imunološki čimbenici (imunosupresija)

Imunosuprimirani bolesnici, osobito nakon transplantacije solidnih organa, prvenstveno srca, zatim bubrega i jetre, imaju znatno veći rizik za nastanak nemelanomskih tumora kože, s time da je rizik od nastanka planocelularnog karcinoma (SCC) značajno veći nego rizik od nastanka BCC-a s omjerom 1BCC/4 SCC. Uzrok nastanka je kompromitirani T-stanični odgovor koji ovisi o vrsti, jačini i trajanju imunosupresivne terapije (20, 21).

Bolesnici s imunodeficijntnim bolestima imaju povećan rizik od nastanka bazalioma. BCC je značajno češći u oboljelih od sindroma stečenog gubitka imuniteta (AIDS) i u osoba s malignitetima hematopoetskog sustava. Opisani su i slučajevi metastaziranja BCC-a u bolesnika s AIDS-om, što pokazuje da je imunološki nadzor jedan od čimbenika koji određuju nemetastatsku narav BCC-a (22, 23).

1.1.2.6. Kronično oštećenje kože

BCC može nastati na kronično oštećenoj koži, iako je to više karakteristično za SCC. Opisani su slučajevi nastanka BCC-a u traumatskim ožiljcima, ožiljcima nakon cjepiva, opekline, jednako kao i na mjestima dugotrajne kompresije (poput medicinskih ortoza), lokalizacijama kroničnih bolesti kože i recidivirajućih mehaničkih trauma. Smatra se da formiranje ožiljka može poremetiti lokalne mehanizme imunonadzora i odnos epitela i strome te dovesti do nastanka karcinoma (3, 24).

1.1.2.7. Socioekonomski status i BCC

Istraživanja provedena u Danskoj sugeriraju da je visok socioekonomski status, mjereno obrazovanjem i primanjima, snažno povezan s većim rizikom od BCC-a, što se na može tvrditi za SCC. Ovaj nalaz najvjerojatnije odražava različite načine izlaganja suncu koji se odnose na socioekonomski status (25).

1.1.2.8. Histogeneza

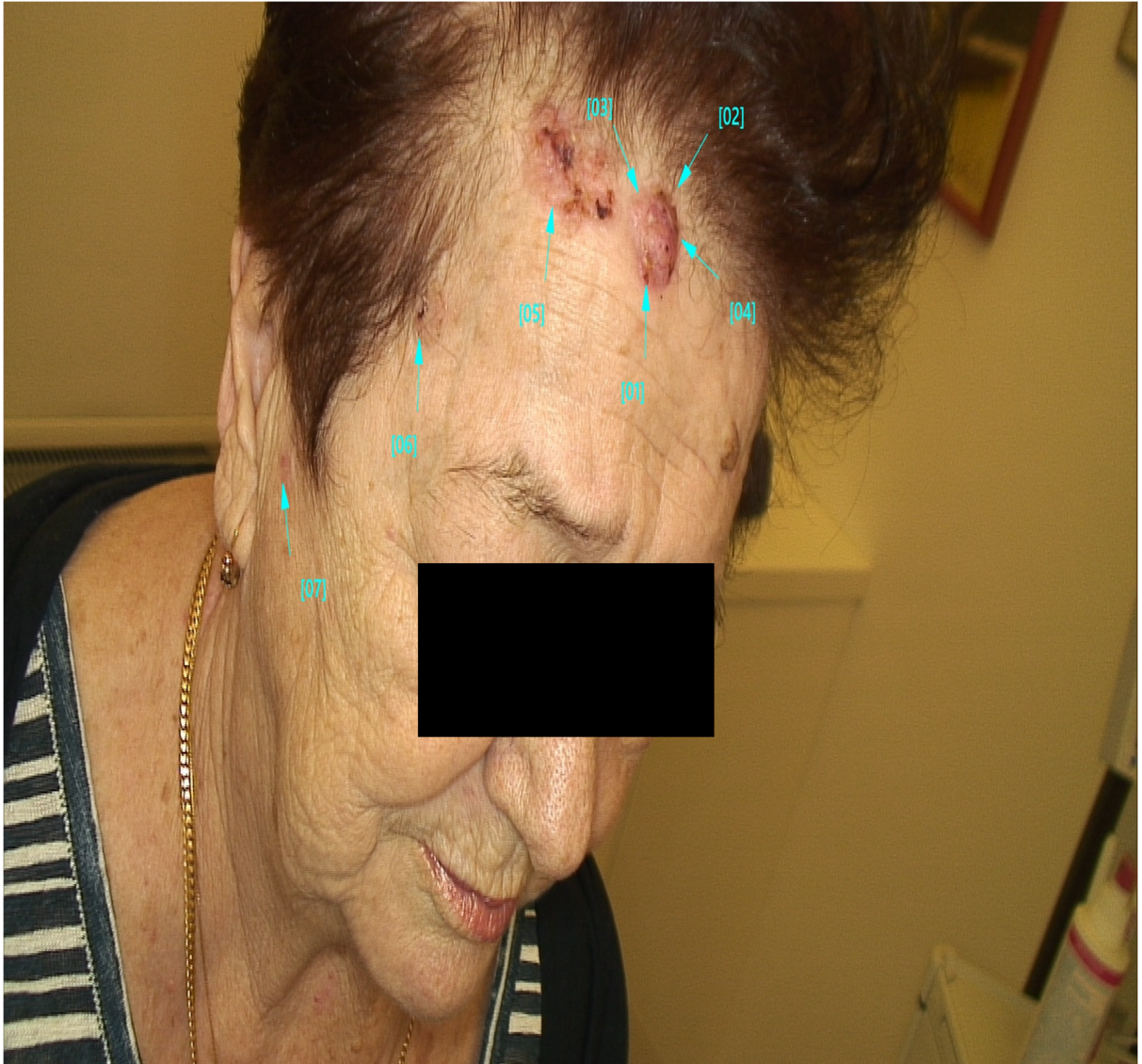Naziv „bazocelularni karcinom“ sugerira da tumor nastaje iz epidermalnih bazalnih stanica. Tumorske stanice su izgledom male, okrugle, bazofilne i morfološki podsjećaju na keratinocite bazalnog sloja. Poriijeklo stanica BCC-a nije posve razjašnjeno (3). Dugo se mislilo da potječu iz matičnih stanica folikula dlake, a nedavno objavljena istraživanja upućuju na mogućnost da su matične stanice BCC-a smještene u interfolikularnom epidermisu i infundibulumu (26). Može se pretpostaviti da različite karcinogene tvari ciljano djeluju na različite matične stanice, posljedica čega može biti nastanak BCC-a (27).

1.1.3 Klinička slika

Gotovo u 85 % slučajeva lokalizacije BCC-a su lice, vlasište i vrat, a znatno rjeđe trup ili ekstremiteti. Obilježava ga spor rast. Kliničke prezentacije BCC-a ovise o podtipu, pa se mogu prezentirati kao prozirne papule sa središnjom depresijom ili bez nje, naglašenog, perlastog ruba s krvarenjem ili bez krvarenja, erozija ili ulceracija (1-4).

Prema smjernicama Europskog dermatološkog foruma, razlikujemo tri najčešća klinička podtipa BCC-a: nodularni, morfeiformni i površinski tip (1).

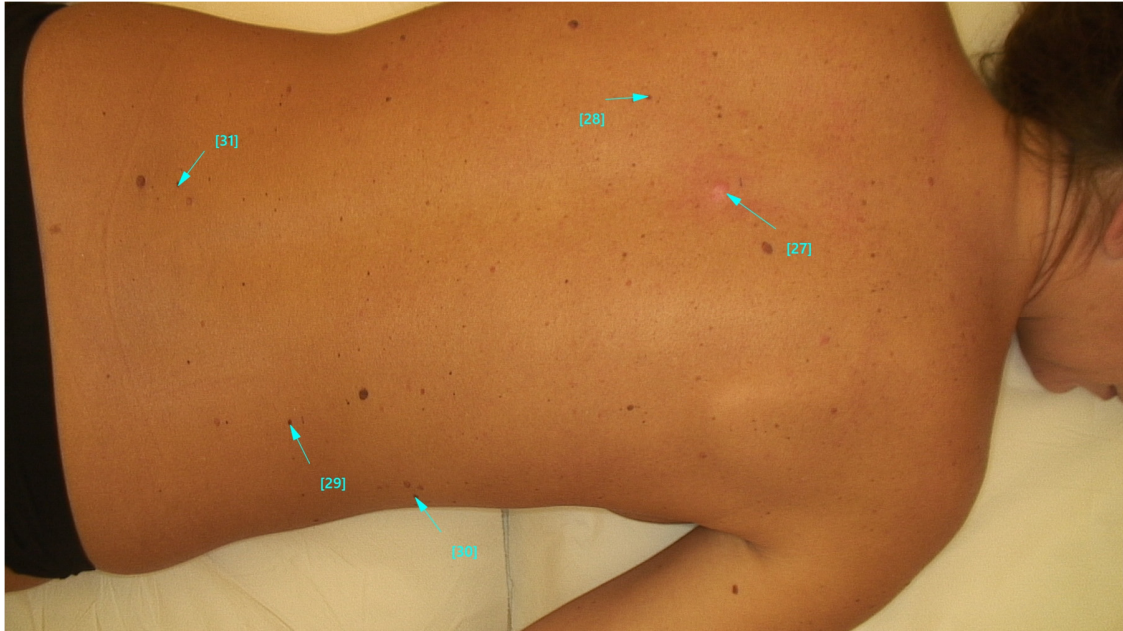
Kao najčešći podtip, **nodularni** BCC javlja se u 50 do 80 % slučajeva. Klinički se prezentira kao sjajna, transparentna papula ili čvor glatke površine, naglašena ruba s arboriziranim teleangiektazijama na površini s predilekcijom za područje glave i vrata (slika 1). Za razliku od malih, spororastućih lezija, uznapredovali nodularni oblici mogu značajno rasti u promjeru i ulcerirati klasificirajući se kao *ulcus rodens*. Ako se tumor ne liječi, tijekom godina moguć je infiltrativni rast u dublja tkiva uz zahvaćanje potkožnog masnog tkiva, hrskavice i kosti. Posljedica su opsežne mutilirajuće promjene.



Slika 1. Klinička slika uznapredovalog nodularnog bazocelularnog karcinoma (promjene označene brojevima 1 – 5).

Površinski BCC (*engl.* superficial BCC, sBCC) s pojavnošću od 10 do 30 % najčešći je drugi oblik BCC-a. Epidemiološke studije pokazuju da se javlja u nešto mlađih osoba nego BCC općenito (prosječno u dobi od 50 godina), češće u žena. Klinički se manifestira kao ravan, ljuskav, tanak, eritematozan, oštro ograničen plak. Karakterizira ga spori rast.

Izgledom može nalikovati na upalnu leziju kože ili na planocelularni karcinom *in situ* (SCC). Najčešće se vidi na trupu (slika 2).

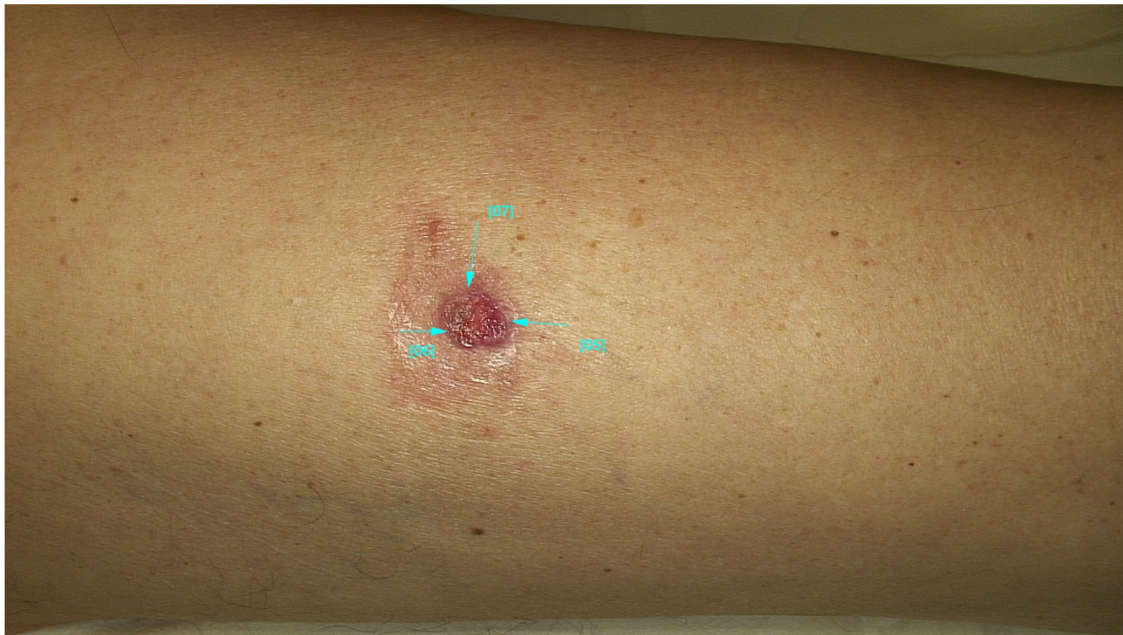

Slika 2. Klinička slika površinskog bazocelularnog karcinoma (promjena označena brojem 27).

I nodularni i površinski BCC mogu ponekad sadržavati melanin i prezentirati se kao pigmentirani BCC.

Morfeiformni i infiltrativni BCC pojavljuju se u manje od 10 % ukupnog broja BCC-a. Klinički se slično manifestiraju kao bijeli ili žuti indurirani, sklerotični plak, nerijetko ispod razine kože, tvrde konzistencije, nejasno definiranih rubova, sjajne površine. Najčešće su smješteni na licu i vratu i izgledom podsjećaju na morfeu ili ožiljak. Na površini se mogu vidjeti kruste, erozije ili papule (slika 3). Ovi oblici BCC-a zahtijevaju ozbiljniji terapijski

pristup zbog agresivnog biološkog ponašanja s lokalnom destrukcijom i supkliničkim širenjem, kao i zbog sklonosti recidivu (1, 4).



Slika 3. Klinička slika infiltrativnog bazocelularnog karcinoma.

Mikronodularni BCC je predominantno histopatološki podtip i uključuje tumore s multiplim malim nakupinama bazaloidnih stanica u dermisu, često bez povezanosti s epidermisom. Zbog multifokalne prirode, ovaj oblik nerijetko ima tendenciju supkliničkog širenja i posljedično nastanka recidiva. Klinički se mikronodularni oblik teško razlikuje od površinskog i nodularnog oblika i javlja se kao eritematozna makula ili sitna papula. Pojavnost ovog oblika procjenjuje se na 15 % od ukupnog broja BCC-a.

S udjelom od 2 % u ukupnom broju keratinocitnih tumora, **bazoskvamozni** tip (metatipični BCC) predstavlja histopatološki podtip, koji pokazuje histološka obilježja i BCC-a i SCC-

a. Bazoskvamozni oblik je agresivan podtip s povećanim postotkom recidiva i značajnom stopom metastaza (do 5 %). Velika većina ovih tumora nalazi se na glavi i vratu.

Procjenjuje se da je učestalost perineuralne invazije (PNI) od 2 do 6 % svih keratinocitnih tumora (od kojih je većina SCC). Ako se PNI detektira samo histološki, smatra se da je to mikroskopski PNI. Ako pacijent pokazuje simptome neuropatije (parestezije ili hiperestezije) u blizini tumora, tada je riječ o kliničkom PNI.

Obje te invazije imaju značajno veće stope metastaza i lokalnih recidiva.

Rjeđi klinički oblici BCC-a su: **fibroepithelioma (Pinkusov tumor)**, tumor indolentnog kliničkog tijeka, češće smješten na trupu, klinički se manifestira kao papula boje kože i **infundibulocistični BCC**, koji se javlja na glavi i vratu starijih osoba kao oštro ograničena papula. Zbog svoj indolentnog tijeka, nerijetko se zamijeni za benigni tumor adneksa (1).

1.1.4. Histopatološka analiza, dijagnoza, obilježja i oblici

1.1.4.1. Histopatološka analiza i protokol izrade preparata

Izrada preparata

Uzorak ekscidiranog tkiva fiksira se u formaldehidu i makroskopski pregledava te uklapa u parafin. Uklopljeni uzorci smještaju se u tkivne kasete za rezanje. Rezanjem se dobivaju tanki presjeci tkiva parafinske kocke. Dobiveni rezovi tkiva debljine 3 – 5 µm boje se hemalaun eozinom (HE). Konačni histopatološki preparat lijepi se na pokrovno stakalce koje specijalist patolog analizira koristeći se svjetlosnim mikroskopom.

1.1.4.2. Histopatološka analiza i BCC podtip

Najčešći histološki oblici BCC-a su: **nodularni, površinski, infiltrativni i morfeiformni**.

Uz njih, postoje i dvije specifične histološke varijante:

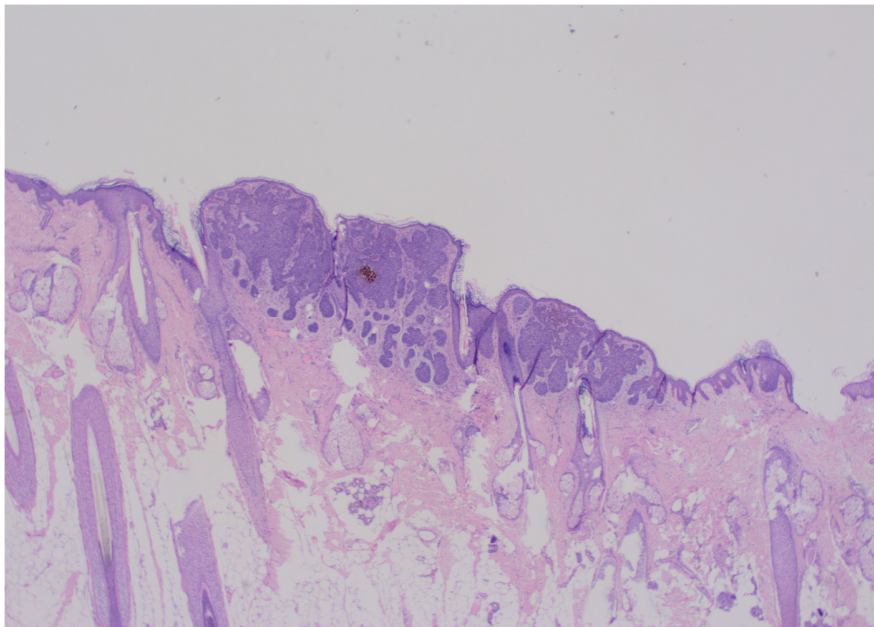
- **bazoskvamozni (metatipični) BCC:** oblik BCC-a koji uključuje diferencijaciju planocelularnog karcinoma
- **miješani ili složeni oblik:** kombinacija BCC-a i planocelularnog karcinoma u kojem se svaka komponenta može jasno razlučiti.

Histopatološki nalaz je točniji ako je pregledan cijeli uzorak. U jednom uzorku može postojati kombinacija različitih histoloških podtipova. U tom slučaju se postupa po podtipu lošije prognoze. Postoje varijacije distribucije različitih histoloških podtipova u odnosu prema dijelovima tijela. Površinski podtip učestaliji je na trupu muškaraca, a nodularni i morfeiformni podtip češći su na licu i u žena.

BCC histopatološki obilježava proliferacija bazaloidnih epidermalnih tumorskih stanica palisadno raspoređenih na periferiji pojedinog tumorskog gnijezda koji je uklopljen u fibroznu stromu (slika 4). Epidermis je obično atrofičan i može biti ulceriran. U presjecima bojenim hemalaun-eozinom tumorske stanice imaju okruglu do ovalnu jezgru. Citoplazma je oskudna, više bazofilna. Mitoze se često vide. Nekroza je rijetka. Tipično postoji pukotina ili separacija između neoplastičnih stanica i tumorske strome. U stromi se nerijetko nalazi pigment hemosiderin kao posljedica krvarenja, edema, prisutnosti mucina ili infiltracije limfocita (28). Histološka slika tumora u određenoj mjeri korelira s kliničkim oblicima bazalioma. Kod nodularnog BCC-a najčešći je cirkumskriptni oblik rasta u kojem su tumorske stanice ograničene, jasnog palisadnog rasporeda uz ekspanzivan rast.

Površinski BCC ima otočiće tumorskih stanica vezane za epidermis i uložene u stromu s brojnim fibroblastima. Odlikuje ga slaba prodornost u dermis. U infiltrativnom obliku nedostaje osobit palisadni raspored uz izduljene, tanke tračke tumorskih stanica koje prodiru duboko u tkivo. Morfeiformni oblik karakterizira izražena fibrozna stroma, slabo prisutni palisadni raspored na rubovima tumora i sklonost ekspanzivnom rastu. Agresivni histološki podtipovi su: infiltrativni, morfeiformni i rijetko metatipični bazoskvamozni oblik. Perineuralna infiltracija se smatra histološkim znakom agresivnosti karcinoma.

Recidivirajući tumori histološki su najčešće morfeiformnog oblika uz stromu gušću nego u primarnih tumora. Karakterizira ih agresivan histološki i klinički rast. Dijagnoza BCC-a postavlja se klinički i obično se potvrđuje histopatološkom analizom. Biopsijom se potvrđuje dijagnoza i određuje podtip (28).



Slika 4. Histopatološka slika bazocelularnog karcinoma (HE x40).

1.1.5. Biološko ponašanje i prognostički čimbenici

1.1.5.1. Biološko ponašanje

Većina primarnih BCC-a lako se može tretirati kirurškim i nekirurškim metodama. Recidivirajući tumori se trebaju tretirati agresivnije. Rizik za nastanak recidiva je veći u slučaju postojećih recidiva, kod tumora s neoštro definiranim rubovima i agresivnih histoloških oblika. Određeni postotak tumora može pokazivati lokalno veću agresivnost i oštetiti okolne strukture (mišić, kost, hrskavicu...). Lokalna destruktivnost je najčešće posljedica zakašnjelog tretmana ili, rjeđe, naglog širenja i rasta tumora, pa tijekom liječenja treba primijeniti interdisciplinarni pristup. Metastaze su vrlo rijetke s incidencijom do 0,55 %. Većina metastaza se pojavljuje u regionalnim limfnim čvorovima, zatim u plućima i jetri. Ako postoje metastaze, prognoza je loša i kreće se od 8 mjeseci do 3,6 godine (29).

1.1.5.2. Prognostički čimbenici

U određivanju terapijskog pristupa BCC-u, iznimno je važan prognostički koncept, a određuju ga:

- **veličina tumora** (veći tumori pokazuju veći postotak recidiva)
- **lokalizacija tumora** (zone visokog rizika su nos i perioralna regija; srednje rizične zone su čelo, obrazi, brada, vlasište i vrat; zone niskog rizika su trup i ekstremiteti)
- **klinička definiranost ruba tumora** (loše definiran, neoštro ograničen rub tumora ima veći rizik za recidiv)

- **histološki podtip** (agresivni oblici: morfeiformni, infiltrativni i bazoskvamozni oblik ili histološka obilježja agresije poput perineuralne invazije)

- **neuspješni prethodni tretmani** (recidivirajuće lezije imaju veći rizik za ponovni recidiv)

- **uloga imunosupresije** kao prognostičkog čimbenika nije posve jasna.

Na osnovi navedenih prognostičkih čimbenika, izađen je koncept za nisko i visokorizične tumore (tablica 2).

BCC visokog rizika čine tumori za koje postoji jedan ili više loših prognostičkih čimbenika. Tumori niskog rizika su površinski BCC-i, Pinkusov tumor i mali nodularni BCC smješten na srednjim ili niskorizičnim zonama. U treću, intermedijarnu skupinu spadaju rekurentni površinski BCC-i kako bi ih se razlikovalo od ostalih rekurentnih BCC-a i manji nodularni BCC-i, koji s obzirom na veličinu i lokalizaciju pokazuju manji rizik za nastanak recidiva (30).

Tablica 2. Prognostička podjela BCC-a (29).

Loša prognoza	Intermedijarna prognoza	Dobra prognoza
klinički oblici: morfeiformni ili neoštro ograničeni	površinski recidivirajući BCC	primarni sBCC
	nodularni BCC	Pinkusov tumor
histološki agresivni oblici	< 1 cm u zoni visokog rizika	nodularni, primarni
recidivirajući tumori (osim sBCC-a)	> 1 cm u zoni srednjeg rizika	< 1 cm u zoni srednjeg rizika
nodularni BCC >1cm smješten u zoni visokog rizika	> 2 cm u zoni niskog rizika	< 2 cm u zoni niskog rizika

1.1.6. Dijagnoza

Dijagnoza BCC-a se postavlja na osnovi kliničke slike, a potvrđuje histopatološkom dijagnozom. Posljednjih deset godina sve širu primjenu u dijagnostici promjena na koži nalaze neinvazivne dijagnostičke tehnike.

1.1.6.1. Dermoskopija (dermatoskopija)

Dermoskopija (dermatoskopija) je neinvazivna dijagnostička metoda koja se koristi optičkim povećanjem i svjetlom za promatranje detalja koji nisu vidljivi golim okom, a ključni su u razlikovanju pigmentiranih (melanocitnih) i nepigmentiranih promjena kože. Primjenjuje se kao alat za ranu dijagnostiku tumora kože i praćenje madeža, a u posljednje vrijeme i za ranu dijagnostiku upalnih bolesti kože. Uz ranu dijagnostiku, prednost dermatoskopije je u mogućnosti pohranjivanja dermatoskopskih slika, odnosno praćenja kliničkog tijeka promjena na koži. Ova metoda razlikuje BCC od drugih tumora kože, ali i od upalnih bolesti. Dermoskopija omogućava i vrlo ranu dijagnostiku BCC-a, dok još klinički nije detektibilan (31-34).

1.1.6.1.1. Dermoskopska obilježja i njihova histopatološka korelacija

Arborizirane žile

Tumorske krvne žile velikog dijametra koje se granaju do finih, terminalnih kapilara. Boja im je svjetlocrvena, smještene su fokusirano, na površini tumora (odmah ispod epidermisa). Histopatološki arborizirane žile odgovaraju dilatiranim krvnim žilama u dermisu. Proliferacija krvnih žila je čest nalaz u neoplazmi u kojoj su one potporna neovaskularizacija tumorskih stanica. Arborizirane žile su najčešće vidljive u nodularnog BCC-a, iako se mogu naći i u drugih podtipova (35).

Površinske fine teleangiektazije

Definiraju se kao kratke, fine, fokusirane linearne žile s malim brojem ogranaka. Histopatološki odgovaraju teleangiektatičnim žilama smještenim u papilarnom dermisu. Karakteristične su za površinski BCC (35).

Plavo-siva ovoidna gnijezda

Oštro ograničene ovoidne, pigmentirane strukture koje mikroskopski odgovaraju dobro ograničenim tumorskim gnijezdima s nakupinama pigmenta koje invadiraju dermis. Plavo-siva ovoidna gnijezda mogu se vidjeti u svim podtipovima, osim u površinskom podtipu BCC-a (35).

Multiple plavo-sive točke i globule

Obično su brojne, raspoređene u okrugle ili ovalne, dobro ograničene strukture koje su manje od gnijezda. Histopatološki koreliraju s malim, okruglim tumorskim gnijezdima s centralnom pigmentacijom, smješteni u papilarnom i/ili retikularnom dermisu. Multiple plavo-sive točke i globule mogu se vidjeti u svim BCC podtipovima (35).

Žarišne točke

Ovaj termin se upotrebljava za opis razbacanih malih, sivih točaka koje su smještene u fokusu. Histopatološki odgovara depozitu pigmenta duž epidermo-dermalne granice i/ili melanofagima u papilarnom i retikularnom dermisu (35).

Strukture nalik na list javora

Svjetlosmeđe do plavo-sive strukture koje histopatološki odgovaraju multifokalnim tumorskim gnijezdima, koja sadržavaju pigment i povezana su jedna s drugima preko lobularnih ekstenzija. Uglavnom su smještene u epidermisu, rjeđe u papilarnom dermisu. Mogu se vidjeti u svih BCC podtipova, ali češće u sBCC-u (35).

Strukture nalik na kotač

Oštro ograničene radijalne projekcije obično tamne, rjeđe plave ili sive koje se sastaju u središnjoj osi. Histopatološki odgovaraju tumorskim gnijezdima koja potiču i povezana su s epidermisom. Mogu se vidjeti u svim BCC podtipovima, iako su češći u sBCC-u (35).

Koncentrične strukture

Definiraju se kao nepravilne, globulama slične strukture različitih boja (plave, sive, smeđe, crne) s tamnijim središnjim dijelom. Mogu se vidjeti u svih BCC podtipova, češće u površinskom (35).

Ulceracije

Mogu se pojaviti kao solitarna ili multipla nestrukturna područja crvene ili crno-crvene boje. Na mjestima ulceracija histopatologija pokazuje gubitak epidermisa na mjestu kojeg se nalazi hemoragična krusta. Ulceracije su tipične za nodularne oblike (35).

Multiple male erozije

Obično se vide kao sitne smeđo-crvene ili žuto-smeđe kruste. Histopatološki korespondiraju tankim krustama koje prekrivaju površinski gubitak epidermisa i povezane su sa sBCC-om (35).

Sjajna bijelo-crvena nestrukturna područja

Uglavnom se spominju u vezi sa sBCC-om i smatra se da predstavljaju difuznu dermalnu fibrozu ili fibrotičku tumorsku stromu (35).

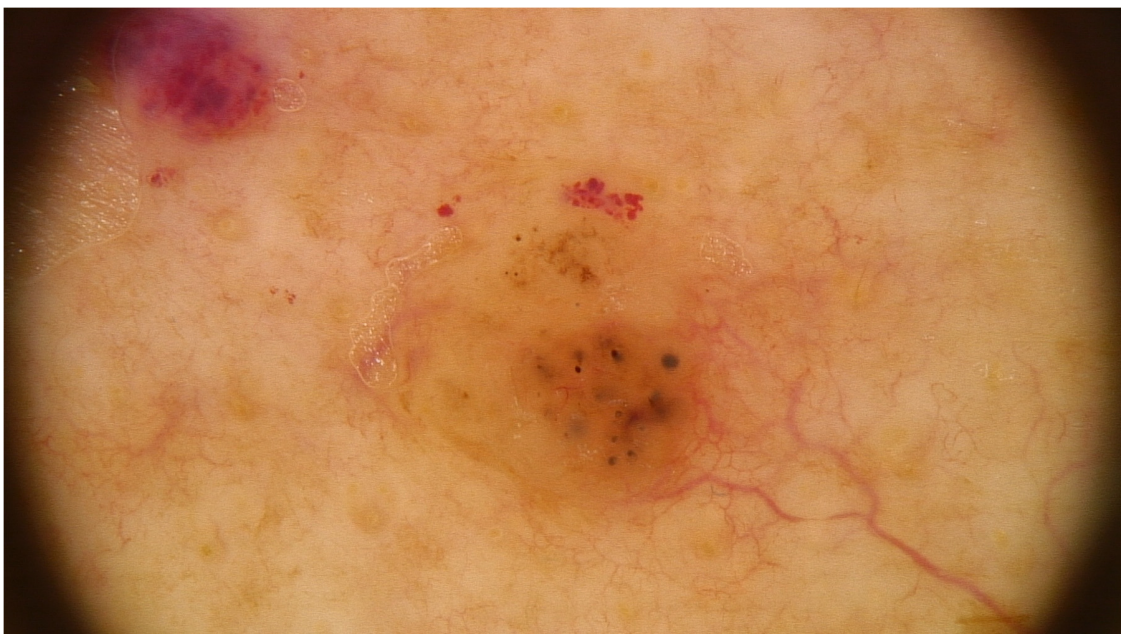
Kratke bijele crte (kristaline)

Mogu se vidjeti samo polariziranom dermoskopijom kao kratke i debele crte koje se križaju. Smatra se da predstavljaju prisutnost kolagenske strome i fibroze u dermisu (35).

1.1.6.1.2. Dermoskopija u predviđanju podtipa BCC-a

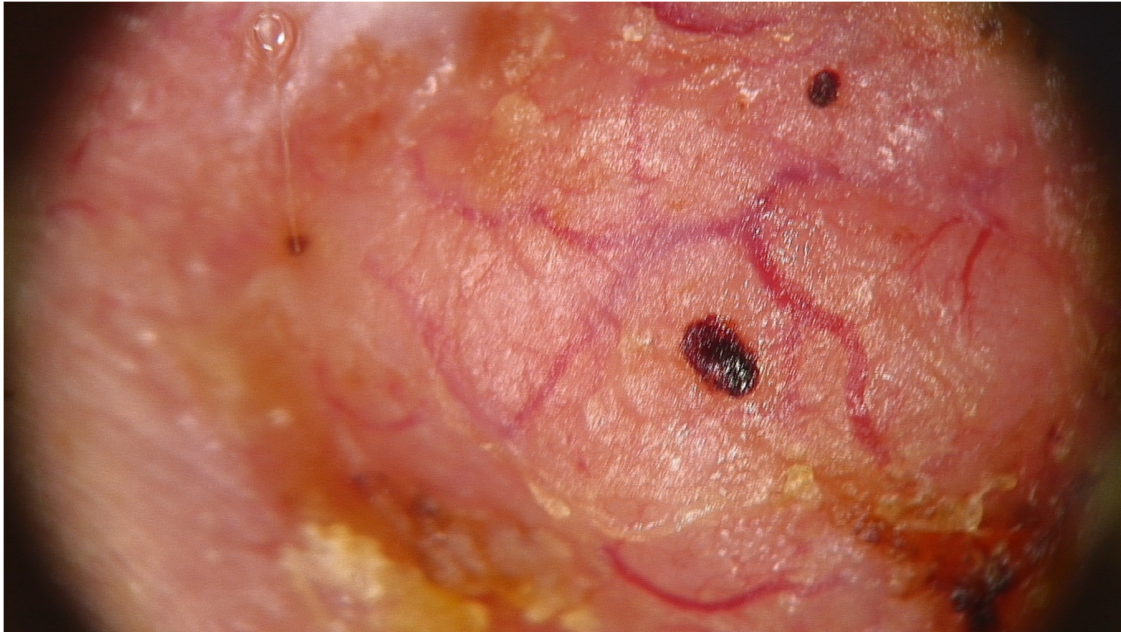Dermoskopija, kao neinvazivna metoda mogla bi imati izniman doprinos u kliničkom radu dermatoonkologa, jer prije odluke o terapijskom pristupu BCC-u može prikazati važne značajke tumora na temelju čega se može predvidjeti podtip BCC-a. Kako je histopatološki podtip BCC-a glavni čimbenik koji utječe na izbor terapije, to je predviđanje podtipa bitno za odabir adekvatnog terapijskog pristupa. U diferencijalnoj dijagnozi površinskog podtipa BCC-a u obzir dolaze drugi tumori kože, poput aktiničkih keratoza, Bowenove bolesti, ali i upalnih bolesti kože, poput psorijaze i dermatitisa. Dermoskopska obilježja pojedinih histopatoloških podtipova BCC-a su specifična. Nekoliko dermoskopskih kriterija su visoko specifični za površinski BCC, a to su: površinske, tanke teleangiektazije, multiple

sitne erozije, strukture nalik na list javora i kotač te koncentrične strukture. Površinski BCC ne pokazuje klasične arborizirane, nego fine teleangiektazije. Multiple male erozije i sjajna bijelo-crvena nestrukturna područja čest su dermoskopski nalaz nepigmentiranog površinskog BCC-a (slika 5). Kada je pigmentacija prisutna u površinskom BCC-u, nalazi se na razini epidermodermalne granice i dermoskopski se vidi kao svjetlosmeđe ili sive koncentrične strukture ili kao strukture nalik na list javora ili kotač (35-38).



Slika 5. Dermoskopska slika površinskog bazocelularnog karcinoma.

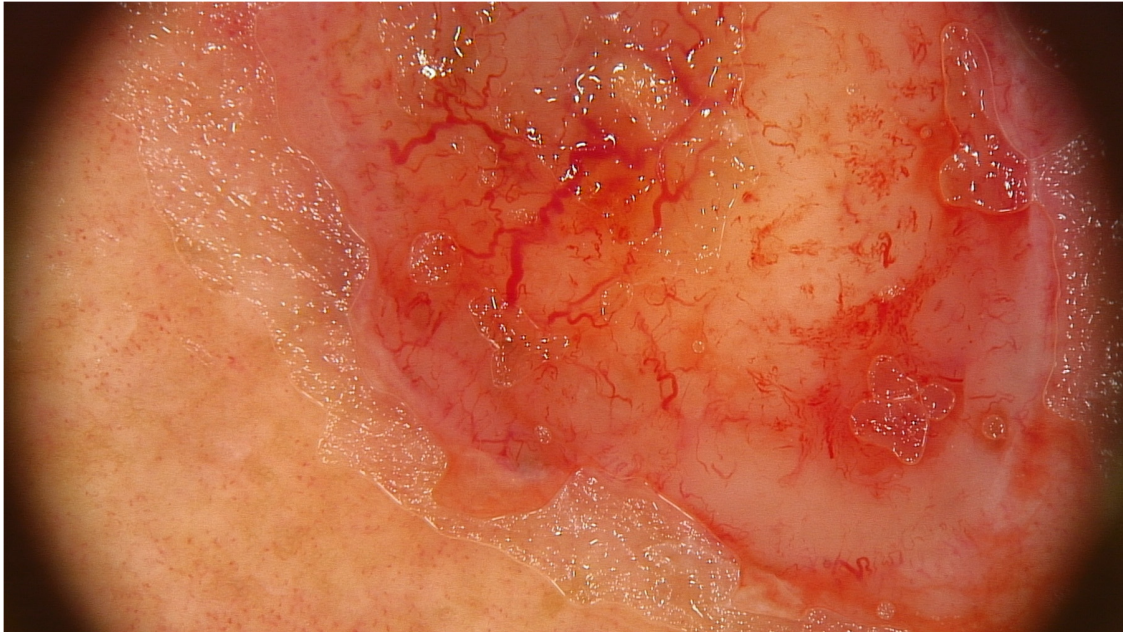Za razliku od njih, prisutnost plavo-sivih ovoidnih gnijezda označava nazočnost dermalnih, pigmentiranih bazaloidnih gnijezda i pokazuje da tumor nije površinski. Nodularni BCC dermoskopski obilježavaju: arborizirane krvne žile, ulceracije, plavo-siva ovoidna gnijezda te multiple plavo-sive točke na crvenoj podlozi (slika 6).



Slika 6. Dermoskopska slika nodularnog bazocelularnog karcinoma.

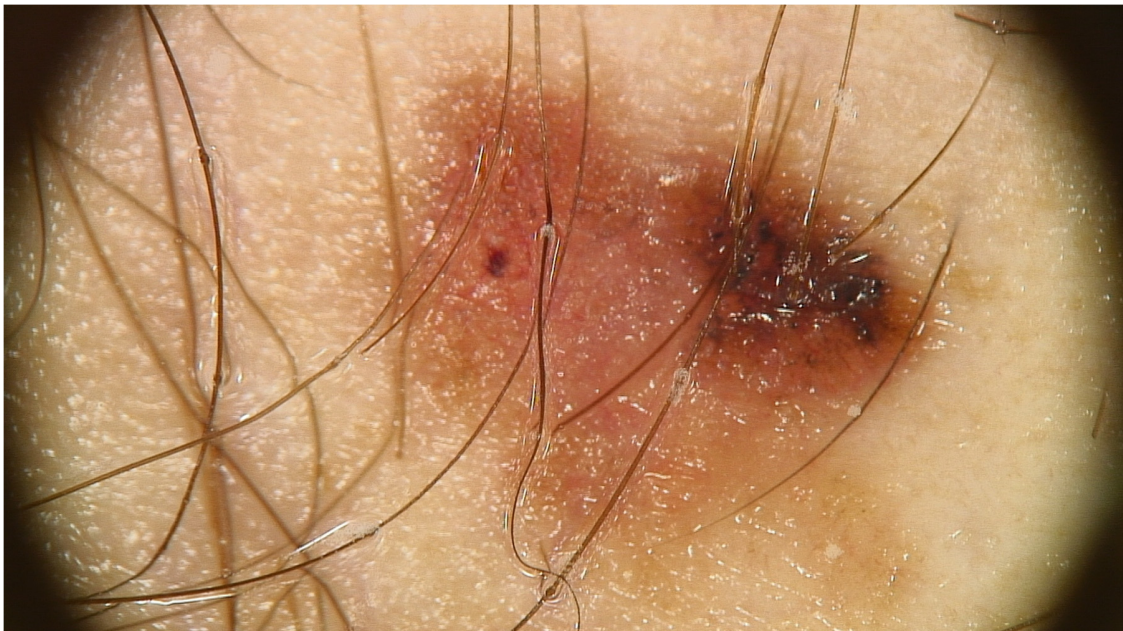Obilježja infiltrativnog oblika BCC-a su: bijelo-crvena nestrukturana podloga, arborizirane krvne žile malog promjera; a za sklerodermiformni (morfeiformni): bijela podloga, fine arborizirane žile, multiple smeđe točke. Arborizirane krvne žile infiltrativnog i sklerodermiformnog oblika u usporedbi s nodularnim su finije, manjeg promjera i imaju manje ogranaka tijekom početnih stadija, a uznapredovali stadiji pokazuju naglašene arborizirane krvne žile (slika 7).

Više autora predlaže različite dermoskopske kriterije za prepoznavanje površinskog podtipa BCC-a (tablica 3). Kombinacijom kriterija povećava se dijagnostička sigurnost detekcije površinskog podtipa BCC-a (35-38).



Slika 7. Dermoskopska slika infiltrativnog bazocelularnog karcinoma.

Pigmentacija je prisutna u više od 50 % bazalioma u tamnoputih osoba. U osoba svjetlog tipa kože (tip kože I po Fitzpatricku) vidi se u manje od 10 % slučajeva (slika 8).



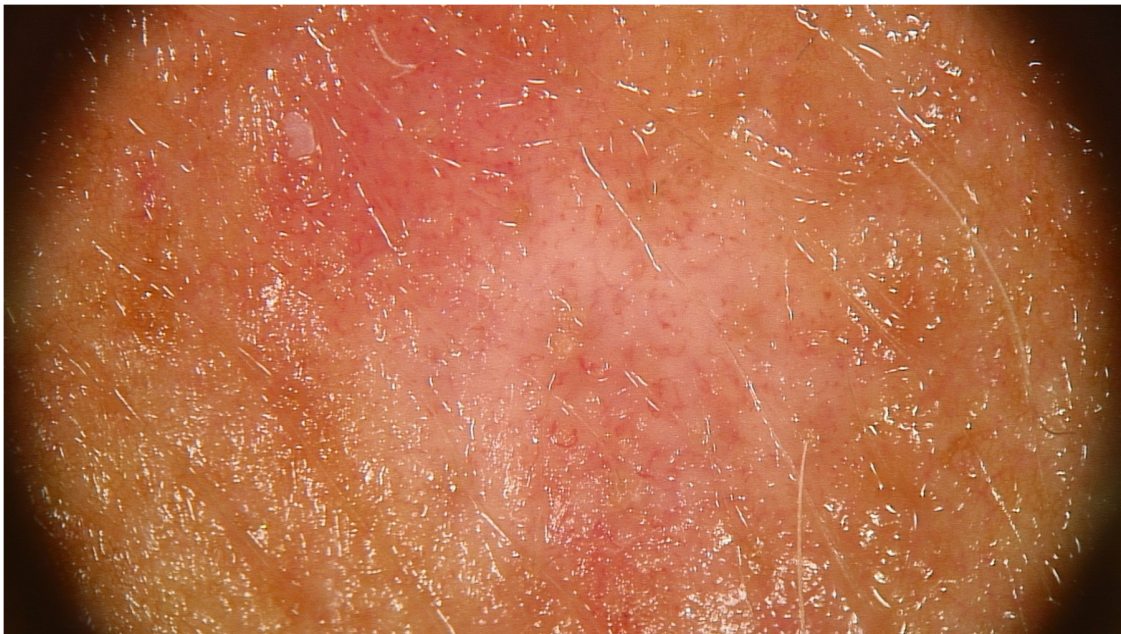
Slika 8. Dermoskopska slika pigmentiranog površinskog bazocelularnog karcinoma.

Tablica 3. Dermoskopski kriteriji procjene podtipa BCC-a (31).

BCC PODTIP	DERMOSKOPSKI KRITERIJI
Površinski BCC (sBCC)	<ul style="list-style-type: none"> • Superficialne, fine telangiektazije • Multiple male erozije • Sjajna bijelo-crvena nestrukturna područja • Strukture nalik na list javora • Strukture nalik na kotač • Koncentrične strukture • Multiple plavo-sive točke • Fokalno prisutne točke <p>Λ Prisutnost plavo-sivih gnijezda isključuje dijagnozu površinskog BCC-a</p>
Nodularni BCC	<ul style="list-style-type: none"> • Arborizirane krvne žile • Ulceracije • Kratke bijele crte ΛΛ • Plavo-siva ovoidna gnijezda • Multiple plavo-sive točke • Žarišne točke • Strukture nalik na list javora* • Strukture nalik na kotač * • Koncentrične strukture * <p>ΛΛ Vidljivo jedino polariziranim dermoskopom * Tipično se vidi na perifernom dijelu lezije</p>
Morfeiformni, infiltrativni BCC	<ul style="list-style-type: none"> • Arborizirane krvne žile * • Ulceracije • Bjelkasta podloga ili bijelo-crvena nestrukturna područja • Plavo-siva ovoidna gnijezda • Multiple plavo-sive točke • Žarišne točke <p>* Obično su finije, rasute, s manje ogranaka u odnosu prema krvnim žilama nodularnog BCC-a</p>

1.1.6.1.3. Dermoskopija u predviđanju rubova BCC-a

Dermoskopija peritumorskog tkiva nudi preciznije predviđanje potrebnih rubova kirurške ekscizije i time smanjuje stopu recidiva. Carducci i sur. predlažu da rubovi perilezionalne kože budu definirani odsutnošću dermoskopskih kriterija BCC-a (39). Dok je dijagnostičko značenje prisutnosti pigmentiranih struktura poput plavo-sivih ovoidnih gnijezda, plavo-sivih globula ili struktura nalik na list javora na rubovima tumora nedvojbeno, razlikovanje krvnih žila BCC-a i dermalnog vaskularnog pleksusa zdrave, fotoekspozirane kože nije do kraja određeno. Teleangiektazije okolne zdrave, suncem oštećene kože uglavnom su plavo-crvene boje, za razliku od svjetlocrvenih krvnih žila u BCC-a (slika 9). Mun i sur. tvrde da arborizirane žile i fine teleangiektazije ne korespondiraju direktno s BCC stanicama, ali mogu predstavljati krvne žile koje opskrbljuju tumorsko tkivo i potencijalno dovesti do perilezionalnog širenja (40).



Slika 9. Dermoskopska slika površinskog bazocelularnog karcinoma i perilezionalne kože.

1.1.6.1.4. Dermoskopija u liječenju BCC-a

Histopatološki podtip je prognostički najvažniji pojedinačni čimbenik, koji određuje oblik terapije BCC-a. Terapijski odgovor značajno varira ovisno o vrsti terapije i podtipu tumora. Unatoč indolentnom kliničkom tijeku, sBCC je u prošlosti bio klasificiran kao visokorizični oblik tumora s obzirom na visoku stopu recidiva nakon kirurškog zahvata. To se može objasniti prirodnom tendencijom tumora da se širi perifereno ispod klinički vidljivih rubova, što rezultira nepotpunom kirurškom ekscizijom i posljedično recidivom. Posljednjih godina sBCC pokazuje izvrstan terapijski odgovor na nekirurške metode, poput lokalne aplikacije imiquimoda ili primjene fotodinamičke terapije. Nasuprot tome, nodularni BCC pokazuje izvrstan terapijski odgovor na kiruršku eksciziju. Tretman infiltrativnog i sklerodermiformnog podtipa terapijski je izazov jer ti tipovi pokazuju visoku stopu recidiva nakon kirurške ekscizije (do 40 %) i ne reagiraju na nekirurške metode liječenja te je za njih kirurška tehnika po Mohsu terapija izbora (1,4).

Nekirurške opcije liječenja svaki dan skreću sve veću pozornost u liječenju BCC-a s obzirom na to da imaju visoku učinkovitost i smanjuju ekonomske troškove kirurškog liječenja.

Glavni nedostatak ovih metoda je izostanak histopatološke analize, pa se učinak terapije procjenjuje na osnovi kliničkog izgleda. Dodatni problem je činjenica da neablativne metode često uzrokuju jake upalne reakcije praćene fibrozom dermisa, koja se klinički očituje nastankom eritema i hipopigmentacija. U slučaju ovih dijagnostičkih dvojbi kliničari najčešće odabiru jednu od sljedećih mogućnosti: dugotrajno praćenje, dodatnu histopatološku evaluaciju ili primjenjuju drugu terapijsku opciju. Dermoskopija je znatno

poboljšala postupak praćenja terapijskog učinka neablativnih metoda tako da je u prisutnosti dermoskopskih struktura specifičnih za BCC povećala vjerojatnost rezidualnog bazalioma na gotovo 100 %, dok odsutnost dermoskopskih kriterija za BCC predstavlja sigurni prediktor izlječenja. U ovim slučajevima praćenje je potrebno da bi se isključila mogućnost kasnog recidiva kao i zbog potrebe praćenja u sklopu redovitog *screeninga* (41).

1.1.6.2. Nove tehnike u dijagnostici BCC-a

U proteklom desetljeću nove neinvazivne dijagnostičke tehnike, uključujući *in vivo* reflektirajuću konfokalnu mikroskopiju (RCM), multifotonsku mikroskopiju (MPT) i optičku koherentnu tomografiju (OCT), postale su dostupne za *in vivo* dijagnozu tumora kože. Od ovih tehnika, reflektirajuća konfokalna mikroskopija (RCM) pokazala je visoku dijagnostičku točnost za dijagnozu BCC-a, s osjetljivošću od 100 % i specifičnošću od 88,5 % u velikom multicentričnom istraživanju (42). Nedostatak ove metode je njezina dostupnost jedino u uskospecijaliziranim centrima za liječenje karcinoma kože, zbog veličine i cijene uređaja.

Iako MPT i OCT također pokazuju dobru histomorfološku podudarnost za BCC, dijagnostičku točnost ovih tehnika potrebno je potvrditi opsežnijim istraživanjima (42,43).

1.1.7. Liječenje

Prije donošenja konačne odluke i odabira optimalnog načina liječenja potrebno je uzeti u obzir više parametara: parametre koji se odnose na sam tumor prema prognostičkim kriterijima i parametre koji se odnose na bolesnika, a to su njegovo opće stanje, dob, komorbiditeti, uzimanje antikoagulantne terapije i imunosupresiva (1,4).

1.1.7.1. Kirurške metode

1.1.7.1.1. Kirurška ekscizija

Kirurška ekscizija s različitom širinom ruba je standardna terapija BCC-a (razina dokaza IA) i ujedno polazna točka prema kojoj se procjenjuje učinkovitost drugih terapijskih opcija. Ta metoda ujedno omogućuje histopatološku analizu cijelog tumora i njegovih rubova. Kako bi se tumor u cijelosti kirurški odstranio, potrebno je preoperativno dobro i točno definirati rub tumora i potrebnu širinu ekscizije.

Potrebna širina ruba ekscizije ovisi o karakteristikama tumora (veličina tumora, histopatološki podtip) i anatomskoj lokalizaciji, koje određuju stupanj supkliničke ekstenzije tumora, zatim o činjenici je li riječ o primarnom, nepotpuno odstranjenom tumoru ili recidivu te o prisutnosti perineuralne invazije. Pri određivanju potrebne širine ruba ekscizije od ključnog značenja je veličina tumora. Tako će, želimo li tumor ukloniti u cijelosti, u više od 95 % BCC-a čiji je promjer manji od 2 cm, potrebna širina ruba biti 4 mm, a u slučaju visokorizičnog primarnog BCC-a promjera većeg od 2 cm potrebna širina ruba bit će 13 mm (44,45).

Kako bi se smanjila stopa recidiva, smjernice preporučuju dubinu ekscizije do razine masnog tkiva. BCC tumore u području glave trebalo bi odstraniti tako da dubina ekscizije seže do fascije, perihondrija i periosta.

Za površinski BCC ili BCC smješten na područjima deblje kože dubina ekscizije može biti manja.

Analiza rubova tumora se može učiniti različitim tehnikama. Najčešća tehnika je upotreba postoperativnih vertikalnih rezova dobivenih iz tkiva fiksiranog formalinom i zatim uronjenih u parafin. Glavno ograničenje ove tehnike jest to da se ispituje manje od 1 % ruba i na taj se način ne može pouzdano utvrditi cjelovitost ekscizije u slučajevima kada se na granicama presjeka ne nađu tumorske stanice. To je posebno važno kod podtipova tumora koji pokazuju model rasta s nepravilnom bočnom i dubokom infiltracijom (infiltrativni i sklerodermiformni). U tu svrhu se preporučuje označiti rubove šavom ili tkivnom bojom. Kirurška ekscizija je vrlo učinkovita za primarno liječenje BCC-a. Stope recidiva variraju od 2 do 8 % u prvih 5 godina nakon operacije, s time da se trećina recidiva pojavljuje u prvoj godini, 50 % recidiva događa se između druge i pete godine praćenja, a do 18 % recidivirajućih BCC-a može se pojaviti i poslije. Stope izlječenja za recidive BCC-a manje su nego za primarne tumore i kreću se između 11,6 i 17,4 % za recidive koji se pojave unutar 5 godina (46).

1.1.7.1.2. Nepotpuno odstranjeni BCC-i

Za 5 –24 % ekscidiranih primarnih BCC-a zabilježena je nepotpuna ekscizija. Postotak ovisi o iskustvu kirurga, anatomske lokalizaciji i histološkom podtipu tumora. Postotak recidiva nakon nepotpuno ekscidiranih bazalioma je značajno veći i iznosi od 26 do 41 %

u razdoblju praćenja od 2 do 5 godina nakon zahvata, s najvećim brojem recidiva morfeiformnog podtipa BCC-a. (47).

Rizik od daljnjih recidiva tumora koji su već jednom recidivirali i kojima su lateralni rub i baza zahvaćeni iznosi 50 %. Bitno je napomenuti da pojedini tumori koji nisu u cijelosti odstranjeni kada recidiviraju, mogu pokazivati karakteristike agresivnijeg histološkog podtipa. Kako bi se smanjila stopa recidiva tumora koji su veliki, koji prodiru u dublje dijelove kože ili su smješteni na delikatnim dijelovima lica i agresivnog su histološkog podtipa, preporuka je tumor odstraniti mikrografskom kirurškom metodom po Mohsu.

Tumore čija je udaljenost od ruba ekscizije mala treba tretirati kao nepotpuno odstranjene (48).

1.1.7.1.3. Mikrografska kirurgija

Mohsova mikrografska kirurgija je specijalizirana kirurška tehnika ekscizije kožnih tumora i mapiranja operacijskog polja nakon čega slijedi 3D histopatološka analiza svih reznih rubova (razina dokaza IA). Ovom metodom maksimalno se štedi okolno zdravo tkivo. Indikacije za Mohsov kirurški zahvat su primarni tumori koji imaju povećan rizik za recidiv: veliki tumori (veći od 2 cm), histološki agresivni tipovi, posebice morfeiformni tip, recidivirajući tumori te zahtjevne lokalizacije (lice, H regija), gdje postoji osobita potreba za poštednom ekscizijom. Ovom metodom ekscidirano tkivo reže se u manje dijelove, rade se kriostatski rezovi i rubne površine se pažljivo izravnavaju pritiskom. Na taj način moguće je izrezati cijeli resekcijski rub u više horizontalnih sekcija i pregledati sve resekcijske površine. Nasuprot tome, klasičnom histopatološkom analizom moguće je

pregledati manje od 1 % cjelokupne resekcijske površine. Slijedi precizno mapiranje uzoraka. Nakon histopatološke pretrage prvog reza, sljedeći rezovi se režu dok svi resekcijski rubovi nisu slobodni od tumorskih stanica i tek tada se tumor u potpunosti uklanja, a rana zatvara (49). Ova je metoda izrazito uspješna i daje vrlo dobre estetske rezultate.

Tijekom petogodišnjeg razdoblja recidivi se javljaju u 1 – 3 % primarnih te u 2 – 7 % recidiva BCC-a (50,51).

Nedostaci metode su složenost postupka, koji zahtijeva posebnu educiranost kirurga, dugo traje (prosječno 5 sati), visoka cijena postupka i nedostupnost liječenja za većinu bolesnika.

1.1.7.2. Destruktivne metode

Destruktivne terapijske tehnike, poput kiretaže, elektrokoagulacije, krioterapije i laserske ablacije terapijske su opcije za male, niskorizične BCC tumore koji nisu smješteni na licu. Kod tumora uklonjenih kiretažom moguće je učiniti histopatološku analizu, za razliku od tumora odstranjenih krioterapijom ili laserskim tretmanom, kada histopatološka analiza nije moguća zbog oštećenja tkiva.

1.1.7.2.1. Kiretaža i elektrokoagulacija (elektrokoagulacija)

Kiretaža i elektrokoagulacija provode se kao terapijska opcija za niskorizične primarne BCC-e. Ta se metoda primjenjuje u liječenju bazalioma niskog rizika koji ne invadiraju

stromu, kao što su nodularni ili površinski BCC na trupu i udovima. Nije pogodna za agresivne BCC podtipove, poput morfeiformnog, infiltrativnog ili recidivirajućeg BCC-a. Učinkovitost ovisi o spretnosti kirurga, karakteristikama tumora i anatomskej lokalizaciji. Metoda se sastoji od kiretaže tijekom koje se primjenjuju kirete različitih veličina kako bi se što više poštedjelo okolno tkivo. Nakon kiretaže provodi se elektrokoagulacija ili elektrokauterizacija s ciljem zaustavljanja krvarenja, kada se i termalnim putem uklanjaju preostale tumorske stanice na rubovima (razina dokaza II A). Postupak se ponavlja 1 – 2 puta, ovisno o karakteristikama lezije.

Stope recidiva variraju od 3,3 % u bazalioma niskog do 18,8 % u bazalioma visokog rizika tijekom 5 godina praćenja (51).

1.1.7.2.2. Krioterapija

Krioterapija je terapijska opcija za male, niskorizične BCC tumore, koji nisu na licu. Primjenjuje se direktno na BCC, za razliku od kriokirugije tijekom koje se obavlja intralezijska aplikacija s pomoću posebnog aplikatora. Osnovni princip krioterapije bazira se na indukciji selektivne nekroze primjenom kriogenog materijala (razina dokaza II A). Svako smrzavanje uzrokuje promjenu teksture tkiva, koja može dovesti do destrukcije. Prije samog tretmana tumor se može tretirati kiretom u cilju smanjenja tumorske mase. Tekući dušik se aplicira na klinički vidljivu leziju. Temperature su izrazito niske (temperatura u tkivu iznosi od -50 °C do -60 °C) kako bi se postigla duboka destrukcija tumora i okolnog tkiva. Sam postupak nije standardiziran. Aplikacija se provodi jedanput ili više puta tijekom iste procedure. Cijeljenje nakon tretmana uglavnom je brzo, s dobrim kozmetičkim rezultatom, iako su dva ciklusa smrzavanja u trajanju od 20 sekundi i 60

sekundi, sa stankom između njih, povezana sa znatno lošijim kozmetičkim ishodom od standardnih kirurških ekscizija za površinske i nodularne BCC tumore glave i vrata. Kontraindikacije su stanja kada postoji preosjetljivost na niske temperature, npr. Raynaudov sindrom i krioglobulinemija.

Prednosti ove metode su jednostavnost, niska cijena i dostupnost, a nedostatak je nemogućnost histopatološke analize.

Stopa recidiva je varijabilna i kreće se od 6 % (unutar godinu dana) do 39 % (unutar dvije godine praćenja) (52).

1.1.7.2.3. Laser

Karbon-dioksid (CO₂) i erbium yttrium aluminium garnet (Er:YAG) laserska ablacija rijetko se primjenjuju u liječenju BCC-a (razina dokaza III C). Prednosti laserskog tretmana su minimalna bol nakon tretmana i dobar estetski rezultat bez ožiljka. Najveći nedostatak ove tehnike su velike varijacije u stopi recidiva (53).

1.1.7.3. Lokalno liječenje

Lokalno (topičko) liječenje se primjenjuje jedino u niskorizičnih BCC-a, pacijentima koji odbijaju kirurško liječenje ili postoji kontraindikacija za kirurški zahvat (dob,

komorbiditeti, lijekovi). Prednost ovog načina liječenja je dobar kozmetički rezultat, sačuvano okolno tkivo i mogućnost primjene u kućnim uvjetima.

1.1.7.3.1. 5-Fluorouracil

FDA (Food and Drug Administration) i EMA (Europske Medicinske Agencije) odobrile su 5 % formulacija antimetabolita 5-FU za liječenje sBCC-a po protokolu: 2 aplikacije na dan tijekom 2 – 4 tjedna (razina dokaza IV C). Nekoliko studija je uspoređivalo učinkovitost 5 % 5-FU u odnosu prema 5 % imiquimod kreme i MAL-PDT u liječenju sBCC-a u kratkom vremenu praćenja. Istraživanje je pokazalo da je lokalno primijenjen 5-FU slabije učinkovit nego imiquimod, ali nije slabije učinkovit nego MAL-PDT u liječenju sBCC-a nakon 3 i nakon 5 godina praćenja (54).

1.1.7.3.2. Imiquimod

Imiquimod je imunomodulator. Trenutačno odobrena shema primjene u EU-u i SAD-u je 5 x na tjedan u vremenu od 6 do 12 tjedana za liječenje površinskog BCC-a promjera manjeg od 2 cm na lokalizacijama koje nisu visokorizične (vrat, trup i ekstremiteti) i u imunokompetentnih osoba (razina dokaza za mali površinski I A; za nodularni podtip I C). U liječenju nodularnih BCC-a, niti za agresivne BCC podtipove nema odobrene sheme primjene imiquimoda.

Glavni biološki učinak imiquimoda ostvaruje se preko agonističkog djelovanja prema „Toll like“ receptorima (TLR) 7 i 8 što potiče aktivaciju nuklearnog faktora kapa B (NFkB). To izaziva lučenje proupalnih kemokina i drugih medijatora koji aktiviraju

antigen prezentirajuće stanice i druge komponente imunog sustava aktivirajući preko Th1 antitumorski stanični imuni odgovor. S druge strane imiquimod, neovisno o TLR-7 i TLR-8, ometa signalne putove receptora adenzina i inducira apoptozu tumorskih stanica u većoj koncentraciji. Imiquimod također može potaknuti funkciju supresije tumora indukcijom Notch signalnog puta.

Neželjene reakcije primjene imiquimoda uglavnom su lokalne reakcije na mjestu primjene, a uključuju erozije, ulceracije, induracije, svrbež, bol i javljaju se u 58 do 92 % pacijenata. Uočena je povezanost između jačine lokalne reakcije i uspjeha liječenja (što je jača reakcija, bolji je uspjeh).

Glavni zaključak provedenih studija jest da imiquimod može biti dobra terapijska opcija za površinski BCC koji se ne nalazi na lokalizacijama visokog rizika, ali nije preporučena terapija za agresivne podtipove BCC-a, poput nodularnog ili infiltrativnog podtipa BCC-a. Novija istraživanja ispituju učinkovitost primjene imiquimoda u kombinaciji s drugim terapijskim opcijama, poput krioterapije i kiretaže, u liječenju bazalioma (55).

1.1.7.4. Fotodinamičko liječenje

Fotodinamička terapija (PDT) je opcija liječenja neagresivnih, niskorizičnih podtipova BCC-a, kao što su mali površinski ili nodularni oblici debljine ispod 2 mm, smješteni na područjima na kojima je otežano izvođenje kirurške ekscizije ili postoje kontraindikacije za kirurški zahvat (komorbiditeti, lijekovi) (razina dokaza za površinski tip IA i za nodularni tip IB).

Lokalna fotodinamička terapija je najprikladnija za primarni površinski BCC i tanki nodularni BCC, u bolesnika s velikim ili multilokularnim lezijama.

PDT je oblik fototerapije koji uključuje fotokemijske reakcije nastale međudjelovanjem fotosenzibilizirajuće tvari, vidljivog svjetla i kisika. Provodi se u dvije faze. Prva faza uključuje lokalnu (vrlo rijetko sistemsku) primjenu fotosenzibilizatora koji se nakuplja u ciljnim stanicama. Druga faza uključuje aktivaciju fotosenzibilizatora vidljivim svjetlom određene valne duljine u prisutnosti kisika uz posljedično uništenje ciljnih stanica. Svrha fotodinamičke terapije jest selektivno uništiti tumorske stanice uz poštedu normalnih, zdravih.

U liječenju bazalioma kao fotosenzibilizatori se upotrebljavaju prekursori protoporfirina IX (PpIX) prvenstveno 5-ALA (5-aminolevulinska kiselina) ili njezin metil-ester, metil-5-amino-4-oksopentanoat (MAL).

Fotosenzibilizatori se apliciraju na bolesno područje okluzivnom tehnikom u trajanju od 3 do 6 sati. U lokalnom PDT-u ALA se koristi u koncentraciji 10 – 20 % (emulzija ulja u vodi) okluzivnom tehnikom u trajanju 4 – 6 sati.

MAL zbog svojih lipofilnih svojstava pokazuje veću selektivnost za bolesno tkivo i potiče jaču sintezu porfirina, što mu omogućava bolji prodor u ciljno tkivo. Aplicira se 3 sata prije obasjavanja. Kako fotosenzibilizatori imaju specifičan apsorpcijski spektar, obasjava se svjetlom vidljivog dijela spektra, koji obuhvaća valne duljine 400 – 700 nm. S obzirom na to da je crvenim dijelom vidljivog spektra (570 – 670 nm) moguće liječiti kožne tumore debljine od 2 do 3 mm, taj dio spektra najčešće se primjenjuje u liječenju bazalioma.

Tretman se ponavlja nakon 7 dana, prema potrebi, za 3 mjeseca.

Lokalna fotoosjetljivost na mjestu obasjavanja ostaje do 48 sati. Kako bi se poboljšalo prodiranje ALA-e u deblje tumorske lezije, mogu se dodati tzv. „pojačivači“ prodiranja, npr. dimetilsulfoksid.

MAL-PDT je odobren u Europi za liječenje bazocelularnih karcinoma i aktiničkih keratoza u kombinaciji s crvenim svjetlom (56).

Izravni biološki učinci PDT-a odnose se na djelovanje na tumorske stanice. Tumorske stanice koje obilježava brza proliferacija veoma su osjetljive na PDT, a okolno tkivo (posebno stanice mezenhimalnog podrijetla, poput fibroblasta) gotovo je potpuno pošteđeno. Ishod PDT-a može biti: popravak i preživljavanje ciljne stanice, apoptoza i/ili nekroza. Najčešće neželjene pojave lokalnog PDT-a su pečenje i/ili osjećaj boli tijekom terapije. Bol je ograničena na polje obasjavanja, a izraženija je nakon ALA-PDT u odnosu prema MAL-PDT-u. Može se ublažiti strujanjem hladnog zraka. Lokalni edem i eritem na mjestu obasjavanja javljaju se dan nakon terapije. Od ostalih nuspojava zabilježena je pojava hipo i/ili hiperpigmentacija na mjestima obasjavanja (57).

1.1.7.5. Radioterapija

Radioterapija (RT) je opcija liječenja bazalioma u pacijenata koji nisu kandidati za kirurško liječenje (lokalno uznapredovala bolest, komorbiditeti, odbijanje kirurškog zahvata) ili kirurški zahvat nije moguće izvesti (velike lezije na uhu, čelu ili vlasištu) (92). Kad je riječ o BCC-u s perineuralnom invazijom, pokazalo se da operativni zahvat i adjuvantna radioterapija (srednja doza 55Gy) daju visoku stopu izlječenja (97 %) (razina dokaza/preporuke IA) (1).

Iako nije razmatran kao adjuvantna terapija, RT se može primijeniti nakon nepotpuno ekscidiranih bazalioma. Nedavni sustavni pregled studija uspješnosti RT-a praćenih do 5 godina nakon završenog liječenja pokazuje stopu recidiva od 3,5 %, koja je usporediva sa stopom recidiva nakon provedene Mohsove kirurgije (3,8 %) (58).

Unatoč činjenici da su do danas razvijene različite tehnike RT-a, površinsko zračenje vanjskim snopovima ostaje najčešće primjenjivan oblik radioterapije u liječenju BCC-a. Intersticijska, intervencijska i kontaktna radioterapija za sada su alternativne mogućnosti. Izbor vrste radioterapije ovisi o brojnim čimbenicima: veličini, lokalizaciji, dubini infiltracije tumora, stručnosti osoblja i raspoloživim uređajima. Kod površinskog RT-a uz ukupnu primijenjenu dozu, bitan je odnos ukupne doze i vremena (broj frakcija) u kojem je doza primljena. Većim frakcioniranjem smanjuju se kasne nuspojave i poboljšavaju estetski rezultati. Uobičajena dnevna doza u liječenju bazalioma iznosi 2 – 5 Gy, a ukupna primljena doza 45 – 70 Gy (58).

Prije početka liječenja RT-om potrebno je potvrditi histopatološku dijagnozu.

Biolško djelovanje zračenja je posljedica oštećenja tumorske DNK, koja je ciljana meta. Tijekom radioterapije stanice okolnog tkiva bit će također uništene, posebice ako se brzo dijele. Liječenje se pomno planira tako da tumor primi veću dozu od okolnog, zdravog tkiva.

RT nije indiciran za:

- morfeiformni podtip BCC-a
- recidive BCC-a nakon RT-a
- bazaliome smještene na područjima koja su podložna opetovanim traumama

- osobe mlađe od 60 godina jer kasna pojava atrofije i telangiektazija mogu imati kozmetički rezultat inferiorniji od kirurškog zahvata

- za osobe s genodermatozama (poput Gorlinova sindroma i *xeroderme pigmentosum*).

RT može imati akutne i kronične nuspojave. Akutne nuspojave su eritem i erozivne reakcije koje se javljaju pri kraju planiranog ciklusa radioterapije ili nekoliko dana nakon njezina završetka. Ozbiljnija nuspojava RT-a je radionekroza, koja se najčešće javlja na dorzumu nosa. Kronični neželjeni učinci razvijaju se sporo, tijekom godina. Očituju se atrofijom kože, nastankom teleangiektazija, hiper i/ili hipopigmentacija. RT ima dugotrajna kancerogena svojstva koja mogu pogodovati razvoju sekundarnog karcinoma. S obzirom na superiornost kirurgije u liječenju BCC-a i činjenicu da je operacija uvijek kompliciranija na ozračenim tkivima i recidivima nakon RT-a, prije odluke o opciji liječenja radioterapijom, savjetuje se multidisciplinarni pristup (59).

1.1.7.6. Medikamentozno liječenje

Odluku o tome je li lokalno uznapredovali i/ili metastatski BCC operabilan ili se treba liječiti radioterapijom ili medikamentoznom terapijom treba donijeti na osnovi multidisciplinarnog pristupa (58).

1.1.7.6.1. Hedgehog inhibicija

Vismodegib i sonidegib su specifični inhibitori onkogenog proteina po imenu Smoothed i odobrila ih je Agencija za hranu i lijekove Sjedinjenih Američkih Država (*engl.* Food and Drug Administration, FDA) te Europske medicinske agencije (*engl.* European Medicines Agency, EMA) za liječenje pacijenata s lokalno uznapredovalim BCC-om, a koji nisu kandidati za kiruršku ili radioterapiju (razina dokaza II A).

Vismodegib, koji je ujedno prvi odobreni Hh inhibitor, odobren je i za liječenje metastatskog BCC-a (60). Dopuštene doze iznose 150 mg/dan za vismodegib i 200 mg/dan za sonidegib. Multipli BCC tumori u pacijenata s Gorlinovim sindromom trebaju se tretirati kao lokalno uznapredovali BCC-i. Dio pacijenata s Gorlinovim sindromom bio je uključen u pivotalne kliničke studije s vismodegibom (ERIVANCE studija) i sonidegibom (BOLT studija). Opisane nuspojave tijekom primjene terapije Hh inhibitorima su: mišićni spazam, promjena okusa, ispadanje kose, umor i gubitak tjelesne težine. Javljuju se u većine pacijenata i razlog su prekida terapije u približno 30 % od ukupnog broja pacijenata (61). Nisu zabilježeni smrtni ishodi tijekom terapije Hh inhibitorima.

Dvije sheme povezane s manje izraženim nuspojavama ispitivane randomiziranim studijama za vismodegib (MIKIE studija) pokazale su jednaku učinkovitost s manje nuspojava za primjenu tijekom tromjesečne indukcijske faze, nakon koje slijedi stanika, a koju su uspoređivali s kontinuiranim liječenjem vismodegibom (62).

Može se očekivati da će u budućnosti smanjenje doze ujedno smanjiti toksičan učinak i nuspojave tijekom liječenja Hh inhibitorima.

1.1.7.7. Kemoterapija

Kemoterapija se primjenjuje i za liječenje lokalno uznapredovalih i za liječenje metastatskog BCC-a (razina dokaza IV C).

Metastatski BCC je vrlo rijedak i obilježava ga brza progresija (medijan preživljavanja 8 mjeseci). Ne postoji standardizirana terapija metastatskih ni lokalno uznapredovalih BCC-a, niti znanstvena potvrda u obliku randomiziranih studija. Objavljena istraživanja upućuju na moguću učinkovitost cisplatine u liječenju uznapredovalih ili metastatskih BCC-a. Bolesnici s uznapredovalim BCC-om često su starije životne dobi i imaju brojne pridružene bolesti. Za liječenje cisplatinom potrebna je adekvatna bubrežna funkcija. Nuspojave terapije su brojne, uključujući toksičan učinak na koštanu srž, a upitan je učinak kemoterapije cisplatinom, s obzirom na trajanje i kvalitetu života. Stoga je prije eventualnog uvođenja kemoterapije sve navedene elemente potrebno dobro razmotriti (63).

1.1.7.8. Imunoterapija

Poznato je da BCC nastaje UV induciranom mutacijom. Na osnovi dosadašnjih saznanja o povezanosti mutacijskog opterećenja i odgovora na imunološke inhibitore, imunoterapija bi mogla biti idealna terapijska opcija za BCC. Postoji nekoliko objavljenih slučajeva vezano na reakciju na anti PD-1 kao što je nivolumab ili pembrolizumab u liječenju refraktornih pacijenata s lokalno uznapredovalim i metastatskim BCC-om. U istraživanju su sudjelovali i pacijenti koji nisu reagirali na terapiju Hh inhibitorima, a pokazali su dobar

odgovor na imunoterapiju (64). Za sada još uvijek nedostaju rezultati istraživanja kliničkih studija. Učinkovitost nivolumaba samoga ili u kombinaciji s ipilimumabom i cemiplimabom trenutno se istražuje u dva neovisna klinička ispitivanja faze 2 za liječenje lokalno uznapredovalog i metastatskog BCC-a (63). Pembrolizumab se pokazao učinkovitim u liječenju bolesnika s uznapredovalim BCC-om. Odgovor na liječenje u skupini bolesnika liječenih monoterapijom pembrolizumabom u usporedbi sa skupinom liječenom kombinacijom pembrolizumaba i vismodegiba pokazao se boljim (64).

1.1.8. Praćenje

Ne postoji službeni konsenzus o učestalosti i ukupnom trajanju praćenja bolesnika koji su odstranili primarni BCC. S obzirom na činjenicu da pacijenti s prethodnim BCC-om imaju veći rizik od pojave novih primarnih lezija, pojave lokalnog recidiva, kao i pojave melanoma i drugih karcinoma kože, preporučuje se dugotrajno praćenje, posebice u osoba visokog rizika. Jednako je važna i edukacija o principima odgovarajuće zaštite od sunca i samopregleda kože (1). Što se tiče pojave novih lezija, NCCN 2011 smjernice navode da će 30 – 50 % bolesnika s nemelanomskim tumorom kože (NMSC) razviti drugi NMSC u roku od 5 godina te da su izloženi povećanom riziku za nastanak melanoma zbog čega se za ove bolesnike predlaže cjelovit pregled kože svakih 6 – 12 mjeseci (1).

Rezultati istraživanja koje je ispitalo vjerojatnost pojave novog BCC-a nakon nastanka primarnog pokazuju 10 puta veće vrijednosti u odnosu prema očekivanoj stopi u općoj populaciji. Najviši postoci (od 60 do 70 %) uključuju veliku populaciju bolesnika s dva i više prethodnih BCC tumora, sugerirajući da kako se broj BCC-a lezija povećava, tako i

rizik od pojave novih raste. Suprotno tome, pacijenti koji su tri godine nakon što im je uklonjen primarni BCC bili bez pojave novih lezija imaju smanjen trajni rizik od nastanka novih BCC-a. Veći rizik da se ponovno pojavi BCC zabilježen je u starije populacije (iznad 60 godina), osoba s većim brojem BCC-a uočenim na prvom pregledu, lokalizacije na trupu, površinskog podtipa i muškog spola (65).

Rizik od lokalnog recidiva ovisi o podtipu BCC-a i metodi prethodnog liječenja. Stopa recidiva je veća ako su lezije već recidivirale. S obzirom na to da je BCC spororastući tumor, recidivu može trebati i do 5 godina da postane klinički uočljiv. Statistika pokazuje da se 33 % recidiva javlja u prvoj godini, 50 % unutar prvih dviju godina i oko 66 % tijekom 3 godine od ekscizije primarnog tumora, što u potpunosti opravdava dugotrajno praćenje i pregled kože cijelog tijela nakon uklanjanja bazalioma (66).

Uzevši sve rečeno u obzir, čini se razumnim učiniti barem jedan kontrolni pregled nakon izlječenja tumora kako bismo bolesnika obavijestili o mjerama zaštite od sunca, objasnili mu koliki je rizik od recidiva te istaknuli važnost samokontrole.

U idealnom slučaju svim pacijentima koji su imali BCC treba omogućiti redovito praćenje jedanput na godinu. Ako praćenje nije moguće provesti kod svih pacijenata, svakako bi ga trebalo omogućiti svim pacijentima s povišenim rizikom od pojave novog BCC-a, a to su pacijenti koji su imali recidiv ili multilokularne BCC tumore (67).

U slučaju metastatskog BCC-a praćenje treba provoditi multidisciplinarni tim, s učestalošću koju određuje svaki pojedinačni slučaj.

1.1.9. Prevencija

Namjena preparata za zaštitu od sunca u prevenciji nastanka BCC-a predmet je rasprave i o njoj postoje proturječna mišljenja. Nedavni sustavni pregled objavljenih studija je pokazao da, iako redovita primjena preparata za zaštitu od sunca može prevenirati nastanak planocelularnog karcinoma, ne postoje sigurni dokazi o njezinoj ulozi u prevenciji BCC-a. Zapravo, nekoliko studija pokazuje da primjena sredstava za zaštitu od sunca nema učinka na prevenciju BCC-a.

S druge strane, zaštitni učinak preparata za zaštitu od sunca u prevenciji BCC-a potvrdilo je nekoliko studija i rezultata kliničkih istraživanja.

Gordon i sur. pokazali su da je primjena preparata za zaštitu u Australiji bila dobra strategija za prevenciju karcinoma kože. Također su zaključili da se pacijentima koji su već imali BCC naknadno dijagnosticirao manji broj BCC-a ako su se adekvatno štitili od UV zraka (68).

Sistematično istraživanje potencijalnih čimbenika rizika za nastanak sporadičnih BCC-a u mlađe populacije (od 19 do 40 godina) pokazalo je da primjena sredstava za zaštitu od sunca u djece ima pozitivan učinak. To istraživanje podupire stav da zaštita od sunca u djetinjstvu može prevenirati nastanak tumora kože te da sprečavanje nastanka opekline od sunca na koži može smanjiti incidenciju sporadičnog BCC-a (69,70).

Tijekom savjetovanja o primjeni sredstava za zaštitu od sunca, pacijente treba educirati o važnosti praćenja razine vitamina D u serumu, koja uslijed dosljedne zaštite od sunca, može biti značajno snižena (71).

SVRHA RADA

Sveukupno uzevši, moguće je na osnovi dermoskopskih kriterija preoperativno pouzdano razlikovati površinski od nepovršinskog BCC podtipa, što će se potvrditi visokim stupnjem korelacije nalaza dermoskopske i histopatološke analize.

Korištenjem većeg broja dermoskopskih prediktora sBCC-a dobivenih integracijom kriterija iz dosadašnjih istraživanja, uz dodatak dermoskopskih struktura očekivanih za sBCC tamnijeg tipa kože (tip III po Fitzpatricku), osjetljivost i specifičnost dermoskopske predikcije i razlikovanje s BCC-om značajno se povećava.

Budući da dosadašnja istraživanja nisu sa sigurnošću mogla pokazati koje bi dermoskopske strukture perilezionalne kože BCC-a mogle biti povezane s perifernim širenjem tumora, proveli smo ovo istraživanje na bolesnicima kojima je dermoskopski postavljena dijagnoza BCC-a i koji su, nakon ekscizije, bili praćeni u Poliklinici Manola.

2

HIPOTEZA

Hipoteza ovog istraživanja jest da je dermoskopija pouzdana metoda u razlikovanju površinskog od ostalih podtipova bazocelularnog karcinoma i da je dermoskopskom analizom peritumorskog tkiva moguće odrediti potrebnu širinu kirurške ekscizije u cilju smanjenja stope recidiva.

3

CILJEVI RADA

3.1. Primarni cilj

Odrediti učinkovitost (osjetljivost i specifičnost) dermoskopije u:

- razlikovanju površinskog od drugih histopatoloških podtipova bazocelularnog karcinoma kože i
- analizi peritumorskog tkiva u smislu predviđanja potrebnih rubova kirurške ekscizije radi smanjenja stope recidiva.

3.2. Sekundarni ciljevi

Sekundarni ciljevi rada:

1. Korelirati dermoskopsku dijagnozu s histopatološkim nalazom nakon ekscizije tumora.
2. Usporediti dermoskopski nalaz rubova i udaljenost tumora od rubova resekcije u histopatološkom preparatu.
3. Korelirati nalaz dermoskopije s veličinom tumora.
4. Analizirati i usporediti dermoskopski nalaz rubova i pojavu recidiva u dvogodišnjem razdoblju.
5. Odrediti učestalost BCC-a s obzirom na dob, spol i lokalizaciju u ispitivanoj skupini pacijenata.

4

MATERIJALI I METODE

Provedeno je opservacijsko retrospektivno kohortno kliničko istraživanje temeljeno na seriji slučajeva sa slijepom evaluacijom završnih točaka.

4.1. Ispitanici

Ispitivana skupina je obuhvatila 57 bolesnika, koji su liječeni i praćeni u Poliklinici Manola u vremenu od 1. siječnja 2011. do 31. prosinca 2018. godine. Uključeni su bolesnici stariji od 30 godina, obaju spolova, kojima je nakon postavljene kliničke i dermoskopske sumnje na bazocelularni karcinom, tumorska tvorba kirurški u cijelosti odstranjena i dijagnoza BCC-a potvrđena histopatološkom analizom. U istraživanju nisu sudjelovali bolesnici kojima je dijagnoza BCC-a potvrđena na osnovi probatorne ekscizije ili „shave“ biopsije,

bolesnici s recidivom BCC-a i oni s prethodno liječenim bazaliomom, kao ni bolesnici s Gorlinovim sindromom.

Nakon postavljene kliničke sumnje na bazocelularni karcinom, učinjena je dermoskopija suspektne promjene uz analizu dermoskopskih struktura s ciljem preoperativnog razlikovanja sBCC-a od drugih podtipova i analiza perilezionalne kože. Učinjena je fotodokumentacija i kliničkog izgleda tumora i dermoskopskih slika tumora i peritumorskog tkiva.

Korišteni su klinički i dermoskopski materijali bolesnika liječenih u Poliklinici Manola u razdoblju od 1. siječnja 2011. do 31. prosinca 2018. godine te parafinski blokovi pohranjeni u Zavodu za patologiju Medicinskog fakulteta Sveučilišta u Zagrebu. Histopatološka dijagnoza i određivanje podtipa BCC-a utvrđeno je na Zavodu za patologiju Medicinskog fakulteta Sveučilišta u Zagrebu.

Identiteti bolesnika su zaštićeni tako da je sa svim djelatnicima Poliklinike Manola sklopljen ugovor o čuvanju poslovne tajne, a s tvrtkama koje održavaju računala i servisiraju FotoFinder ATBM sustav potpisan je ugovor o zaštiti podataka.

4.2 Materijal i metodologija istraživanja

4.2.1 Dermoskopija

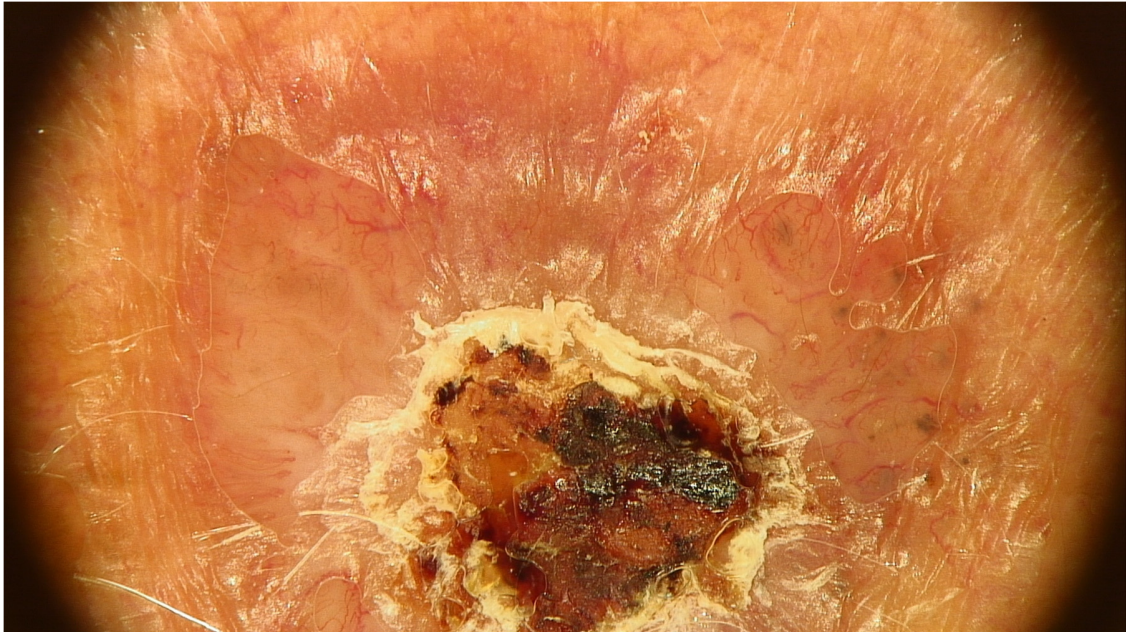
4.2.1.1 Dermoskopija tumorske tvorbe s ciljem predikcije podtipa BCC-a

Učinjena je detaljna analiza dermoskopskih struktura i klasifikacija tumora na površinski i nepovršinski (nodularni, infiltrativni) bazocelularni karcinom.

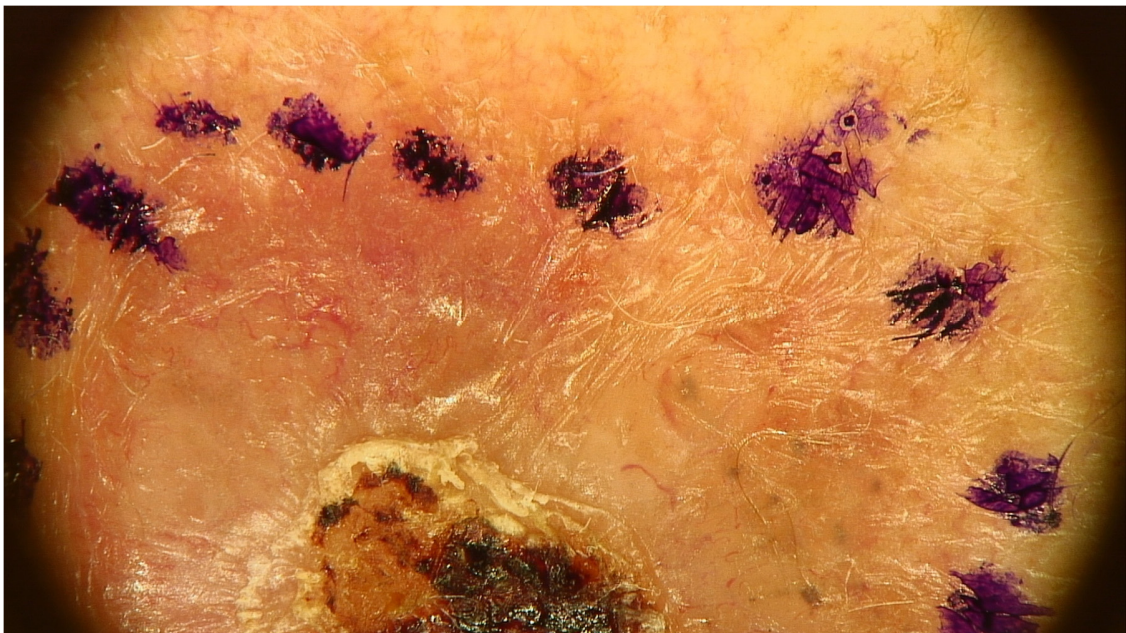
Kao dermoskopske prediktore površinskog BCC-a koristili smo kombinirane dermoskopske kriterije, odnosno kriterije sBCC-a koje smo dobili integriranjem kriterija dobivenih u dosadašnjim istraživanjima (fine teleangiektazije, multiple male erozije, strukture nalik na list javora i kotač, koncentrične strukture, sjajna nestrukturna bijelo-crvena područja). Dodali smo im dermoskopske kriterije koji se mogu očekivati kod sBCC-a osoba tipa kože III i IV po Fitzpatricku, a to su solitarne smeđe i plavo-sive točke. Za razliku od njih, prisutnost plavo-sivih ovoidnih gnijezda i multiple plavo-sive točke koje označavaju postojanje dermalnih, pigmentiranih bazaloidnih gnijezda i pokazuju da tumor nije površinski kao i arborizirane krvne žile i ulceracije koristili smo za dermoskopsku predikciju nodularnog BCC-a. Za dermoskopsko predviđanje infiltrativnog tipa BCC-a koristili smo prisutnost žuto-crvene nestrukturane podloge i arborizirane krvne žile malog promjera; a za morfeiformni prisutnost bijele podloge, finih arboriziranih žila, multiplih smeđih točaka (31-37).

4.2.1.2 Dermoskopija peritumorskog tkiva

Dermoskopsku evaluaciju rubova radili smo tako da smo najprije definirali klinički rub i označili ga markerom, a zatim smo digitalnim dermoskopom pregledali okolnu kožu i fotodokumentirali nalaz. Redefinirali smo rubove ekscizije korištenjem tkivne boje. Dermoskopija je učinjena uz minimalni pritisak kako bi se u cijelosti očuvala vidljivost vaskularnih struktura. Analiza peritumorskog tkiva radi definiranja ruba kirurške ekscizije temeljila se na evaluaciji krvnih žila i određivanju prisutnosti satelitskih dermoskopskih kriterija specifičnih za BCC, koji uključuju pigmentirane točke i sitne ulceracije. Razlikovanje tumorskih krvnih žila i krvnih žila zdrave kože temeljeno je na činjenici da su krvne žile u BCC-u svjetlije, smještene fokusirano i pokazuju grananje prema sitnim teleangiektazijama. Za razliku od njih, teleangiektazije okolne, suncem oštećene kože su plavo-crvene boje, nefokusirane (razbacane) i rijetko pokazuju grananje prema sitnijim žilama (72-77).



Slika 10. Dermoskopska slika nodularnog bazocelularnog karcinoma.




Slika 11. Klinički rub ekscizije nodularnog bazalioma označen plavom bojom. Dermoskopski rub ekscizije s obzirom na peritumorske teleangiektazije označen crnom bojom.

4.2.2. Kirurška ekscizija

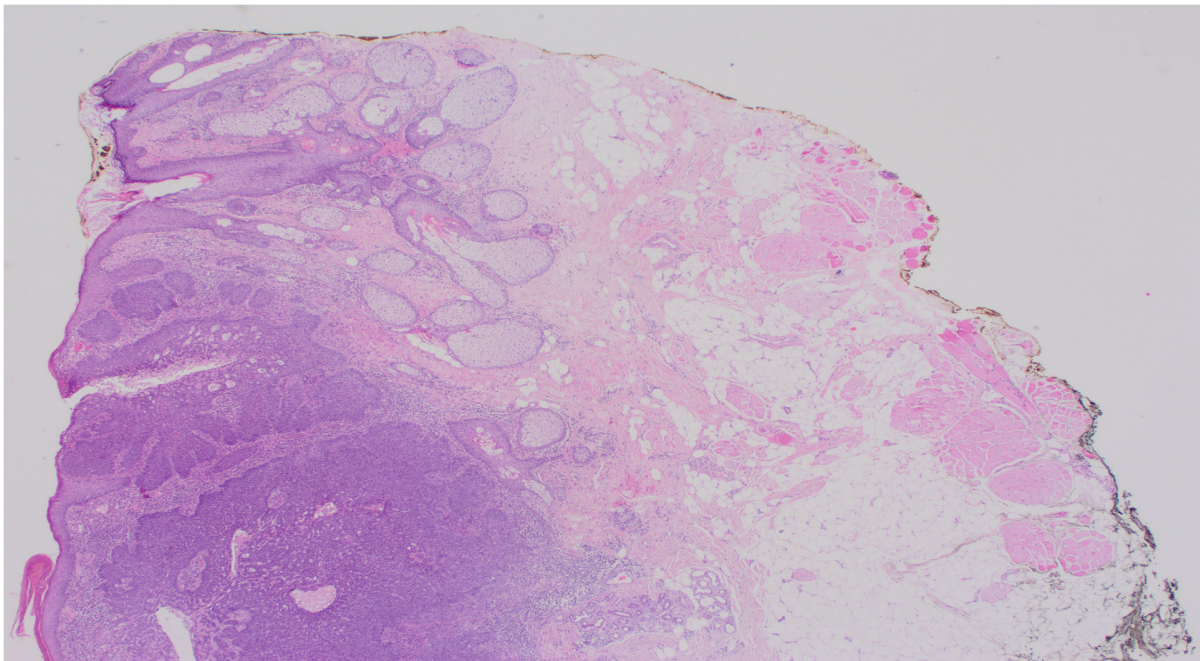
Rađena u lokalnoj anesteziji uz primjenu 2-postotnog lidokaina, u skladu s pravilima asepse i antiseptike na način da su lateralni operacijski rezovi bili 4 mm udaljeni od dermoskopski detektibilnog ruba tumora kod površinskog BCC podtipa i 8 mm kod nodularnog i infiltrativnog BCC-a. Dubina ekscizije sezala je do razine masnog tkiva.

4.2.3. Histopatološka analiza

Uzorak se nakon ekscizije uranja u 10-postotni puferirani formalin za fiksaciju. Fiksirani uzorak treba pregledati makroskopski, izmjeri se veličina tumora, zatim se preparat označi različitim tkivnim bojama (slika 12) i stavi u kasete, a nakon toga u histokinet za obradu tkiva. Nakon obrade uzorci se uklapaju u parafin. Dobiveni parafinski blokovi režu se s pomoću mikrotoma na rezove optimalne debljine 3 – 5 μm . Rezovi se s noža mikrotoma uzimaju kistom i/ili pincetom te uranjaju u vodenu kupelj nakon čega se postavljaju na predmetna stakalca. Na taj način pripremljena predmetna stakalca s nanesenim tkivom suše se i boje hemalaun-eozinom (HE). Dobiven konačni histološki preparat specijalist patolog analizira koristeći se svjetlosnim mikroskopom i utvrđuje histopatološki podtip (slika 13). Slobodni rub označava da na ekscizijskom rubu nema tumorskih stanica, a pozitivni rub označava nepotpunu kiruršku eksciziju. Skupina „baza“ označava udaljenost tumorskih stanica od baze (dna) tumora. Skupina „lateralni rub“ označava udaljenost tumorskih stanica od lateralnog ruba ekscizije.



Slika 12. Makroskopski preparat bazocelularnog karcinoma koji je označen bojom za tkiva i preuzet za daljnju obradu.



Slika 13. Histopatološka slika bazocelularnog karcinoma označenog tkivnom bojom (HE x40).

Uspoređeni su dobiveni rezultati, odnosno nalazi dermoskopski postavljene predikcije podtipa BCC-a i histopatološkog nalaza kao referentne metode kako bi se utvrdila učinkovitost dermoskopije (osjetljivost i specifičnost) u predviđanju histopatološkog podtipa te rezultati dermoskopske predikcije rubova tumora i nalaza ruba nakon ekscizije i histopatološke dijagnoze.

4.2.4. Statističke metode

Podaci su prikazani tablično i grafički. Priprema podataka obavljena je s pomoću računalnog tabličnog kalkulatora Microsoft Office Excel. Kolmogorov-Smirnovljevim testom analizirana je raspodjela kontinuiranih numeričkih vrijednosti te su se u skladu s dobivenim podacima primijenili odgovarajući neparametrijski testovi. Kategorijske i nominalne vrijednosti su prikazane putem odgovarajuće frekvencije i udjela te 95-postotnog intervala pouzdanosti. Razlike među pojedinim skupinama kategorijskih varijabli analizirane su Fisherovim egzaktnim testom, odnosno Fisher-Freeman-Haltonovim testom u slučajevima kontingencijskih tablica većih od formata 2x2. Kontinuirane vrijednosti prikazane su kroz medijane i interkvartilne raspone, a razlike su analizirane Kruskal-Wallisovim i Mann-Whitneyjevim U testovima ROC analizom pokazana je učinkovitost (osjetljivost i specifičnost) dermoskopije u razlikovanju površinskog od drugih histopatoloških podtipova bazocelularnog karcinoma kože, kao i optimalne veličine potrebnih rubova kirurške ekscizije u odnosu prema nastanku recidiva. Kao mjera podudarnosti između dermoskopskih i patohistoloških nalaza korišten je kappa koeficijent. Izračunati su Kendallovi tau-b koeficijenti korelacije kako bi se analizirala povezanost veličine tumora, baze, rubova i debljine tumora s recidivom. Analiza

doživljenja do pojave recidiva provedena je Kaplan-Meierovom krivuljom s log-rank testom. P vrijednosti manje od 0,05 smatrane su značajnima.

U analizi se koristila licencirana programska potpora IBM SPSS Statistics, verzija 25.0 (<https://www.ibm.com/analytics/spss-statistics-software>).

5

REZULTATI

Učestalost BCC-a s obzirom na dob, spol, lokalizaciju i ostale promatrane kliničke parametre u ispitivanoj skupini pacijenata prikazana je u tablici 4. Od ukupno ispitanih osoba (N=57) bila je 41 žena (71,9 %). Mlađih od 60 godina bilo je 15 (26,3 %). Od patološki potvrđenih histoloških podtipova najzastupljeniji je bio superficijalni tip u 42,1 % slučajeva, a nakon njega nodularni s učestalošću od 31,6 %, infiltrativni s 24,6 % i miješani s učestalošću od samo 1,8 %. Ulceracija je bila prisutna u 19 (33,3 %) ispitanika. Prema dubini zahvaćenosti baze ispitanici su se najčešće svrstali u skupinama 1 (47,4 %) i 2 (33,3 %). Dermoskopskom dijagnostikom pronađena su 24 (42,1 %) superficijalna tumora, 22 (38,6 %) nodularna, 11 (19,3 %) infiltrativnih te nijedan miješani. Teleangiektazije su bile prisutne u 39 (68,4 %) ispitanika, a lokalizacija tumorskih promjena bila je najčešća na licu i vlasištu u 30 (52,6 %) slučajeva. Pozitivan rub u skupini “baza” opažen je u 3 od 57 (5,3 %) ispitanika, a u skupini “lateralni rub” u 4 od 57 (7 %) ispitanika. Recidiv osnovne bolesti je zabilježen u 5 (8,8 %) ispitanika.

Tablica 4. Učestalost BCC-a s obzirom na dob, spol, lokalizaciju i ostale promatrane kliničke parametre u ispitanjoj skupini pacijenata.

		N	%	95 % interval pouzdanosti (CI)	
Spol	Muški	16	28,1 %	17,7 %	40,6 %
	Ženski	41	71,9 %	59,4 %	82,3 %
Dob (godine)	<60	15	26,3 %	16,3 %	38,7 %
	60-70	13	22,8 %	13,4 %	34,9 %
	70-80	17	29,8 %	19,2 %	42,5 %
	>80	12	21,1 %	12,1 %	32,9 %
Histološki podtip	Superficialni	24	42,1 %	29,9 %	55,0 %
	Nodularni	18	31,6 %	20,7 %	44,3 %
	Infiltrativni	14	24,6 %	14,8 %	36,8 %
	Miješani	1	1,8 %	0,2 %	7,9 %
Ulceracija	Ne	38	66,7 %	53,8 %	77,8 %
	Da	19	33,3 %	22,2 %	46,2 %
Grupa baza	0	3	5,3 %	1,5 %	13,4 %
	1	21	36,8 %	25,2 %	49,8 %
	2	26	45,6 %	33,2 %	58,5 %
	3	6	10,5 %	4,5 %	20,4 %
	4	1	1,8 %	0,2 %	7,9 %
Grupa rub	0	4	7,0 %	2,4 %	15,8 %
	1	27	47,4 %	34,8 %	60,2 %
	2	19	33,3 %	22,2 %	46,2 %
	3	7	12,3 %	5,7 %	22,6 %
Dermoskopska dg	Superficialni	24	42,1 %	29,9 %	55,0 %
	Nodularni	22	38,6 %	26,8 %	51,5 %
	Infiltrativni	11	19,3 %	10,7 %	30,9 %
	Miješani	0	0,0 %		
Dermoskopija rubova: sitne teleangiektazije	Ne	18	31,6 %	20,7 %	44,3 %
	Da	39	68,4 %	55,7 %	79,3 %
Lokalizacija	Lice i vlasište	30	52,6 %	39,8 %	65,2 %
	Vrat	2	3,5 %	0,7 %	10,8 %
	Trup	18	31,6 %	20,7 %	44,3 %
	Noga	7	12,3 %	5,7 %	22,6 %
Recidiv	Ne	52	91,2 %	81,8 %	96,6 %
	Da	5	8,8 %	3,4 %	18,2 %

Opisna statistika pojedinih kontinuiranih kliničkih vrijednosti prikazana je u tablici 5, a ti se podaci dopunjuju na tablicu 4, koja prikazuje kategorijske varijable. S obzirom na raspodjelu podataka koji nisu slijedili parametrijsku raspodjelu, u interpretaciji ove tablice analizirali su se medijani i interkvartilni rasponi (između 25. i 75. centile). Medijan dobi svih ispitanika iznosio je 70,0 (53,5 – 79,0) godina. Medijan veličine tumora bio je 5,0 (4,0 – 8,0) mm, baze 1,20 (0,60 – 2,20) mm, a lateralnog ruba 1,0 (0,4 – 1,95) mm. Medijan duljine praćenja iznosio je 24 mjeseca.

Tablica 5. Opisna statistika pojedinih kontinuiranih kliničkih vrijednosti (ukupni N=57).

	Aritmetička sredina	SD	Min	Max	Centile		
					25.	Medijan	75.
Dob (godine)	66,84	16,14	20,00	91,00	53,50	70,00	79,00
Veličina tumora (mm)	6,07	4,14	0,70	20,00	4,00	5,00	8,00
Baza (mm)	1,66	1,62	0,00	9,00	0,60	1,20	2,20
Lateralni rub (mm)	1,46	1,54	0,00	6,00	0,40	1,00	1,95
Debljina tumora (mm)	1,25	0,91	0,20	4,00	0,60	1,00	1,80
Duljina praćenja (mjeseci)	38,84	27,84	6,00	108,00	12,00	36,00	60,00

Razlike u učestalosti pojedinih kategorijskih kliničkih vrijednosti među dermoskopski definiranim skupinama BCC-a prikazane su u tablici 6. Značajne razlike zabilježene su u odnosu prema spolu, gdje je superficijalni tumor bio najzastupljeniji u žena, a infiltrativni u muškaraca ($P=0,007$). Također, ulceracija je bila najzastupljenija u infiltrativnom tumoru – u 63,3 % slučajeva, što je bilo značajno više u odnosu prema ostalim dvjema skupinama ($P=0,025$). U skupini 3 prema veličini ruba bilo je najviše superficijalnih tumora ($P=0,045$), a nešto je više od 90 % infiltrativnih te 72,7 % nodularnih bilo na licu i vlasištu, u odnosu prema samo 4 (16,7 %) superficijalna ($P<0,001$). Recidivi su zabilježeni samo za infiltrativne karcinome ($P<0,001$).

Tablica 6. Razlike u učestalosti pojedinih kategorijskih kliničkih vrijednosti između dermoskopski definiranih skupina BCC-a: Fisher-Freeman-Haltonov egzakti test.

		Dermoskopska dg						P
		Superficialni		Nodularni		Infiltrativni		
		N	%	N	%	N	%	
Dob (godine)	<60	8	33,3 %	4	18,2 %	3	27,3 %	0,414
	60-70	8	33,3 %	3	13,6 %	2	18,2 %	
	70-80	5	20,8 %	8	36,4 %	4	36,4 %	
	>80	3	12,5 %	7	31,8 %	2	18,2 %	
Spol	Muški	2	8,3 %	8	36,4 %	6	54,5 %	0,007
	Ženski	22	91,7 %	14	63,6 %	5	45,5 %	
Ulceracija	Ne	20	83,3 %	14	63,6 %	4	36,4 %	0,025
	Da	4	16,7 %	8	36,4 %	7	63,6 %	
Skupina "baza"	0	0	0,0 %	2	9,1 %	1	9,1 %	0,74
	1	7	29,2 %	9	40,9 %	5	45,5 %	
	2	13	54,2 %	9	40,9 %	4	36,4 %	
	3	3	12,5 %	2	9,1 %	1	9,1 %	
	4	1	4,2 %	0	0,0 %	0	0,0 %	
Skupina "rub"	0	1	4,2 %	3	13,6 %	0	0,0 %	0,045
	1	7	29,2 %	11	50,0 %	9	81,8 %	
	2	10	41,7 %	7	31,8 %	2	18,2 %	
	3	6	25,0 %	1	4,5 %	0	0,0 %	
Dermoskopija rubova: sitne teleangiektazije	Ne	11	45,8 %	3	13,6 %	4	36,4 %	0,062
	Da	13	54,2 %	19	86,4 %	7	63,6 %	
Lokalizacija	Lice i vlasište	4	16,7 %	16	72,7 %	10	90,9 %	<0,001
	Vrat	1	4,2 %	0	0,0 %	1	9,1 %	
	Trup	14	58,3 %	4	18,2 %	0	0,0 %	
	Noga	5	20,8 %	2	9,1 %	0	0,0 %	
Recidiv	Ne	24	100,0%	22	100,0%	6	54,5 %	<0,001
	Da	0	0,0 %	0	0,0 %	5	45,5 %	

Skupina "baza", skupina "rub" mjereno u mm

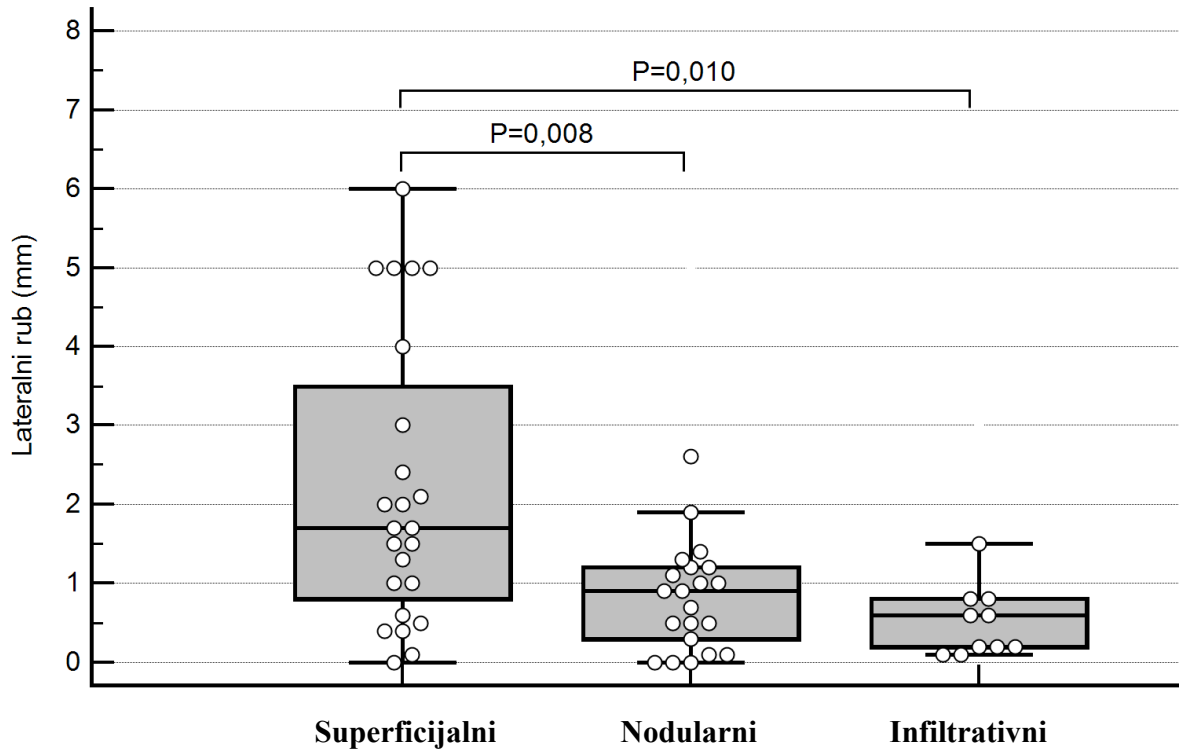
Usporedba stanja rubova, veličine tumora, njegove debljine i udaljenost tumora od margina resekcije s dermatoskopskim nalazom prikazana je u tablici 7. Razlike između superficijalnog karcinoma u odnosu prema nodularnom bile su značajne kod svih promatranih parametara, kao i u odnosu prema infiltrativnom karcinomu. Nodularni i infiltrativni karcinomi nisu se značajno razlikovali (slike od 14 do 18). Razlike u veličini tumora među ispitivanim skupinama nisu bile statistički značajne.

Tablica 7. Usporedba stanja rubova, veličine i debljine tumora i udaljenost tumora od margina resekcije s dermatoskopskim nalazom: Kruskal-Wallisov test s post-hoc Mann-Whitney U testom.

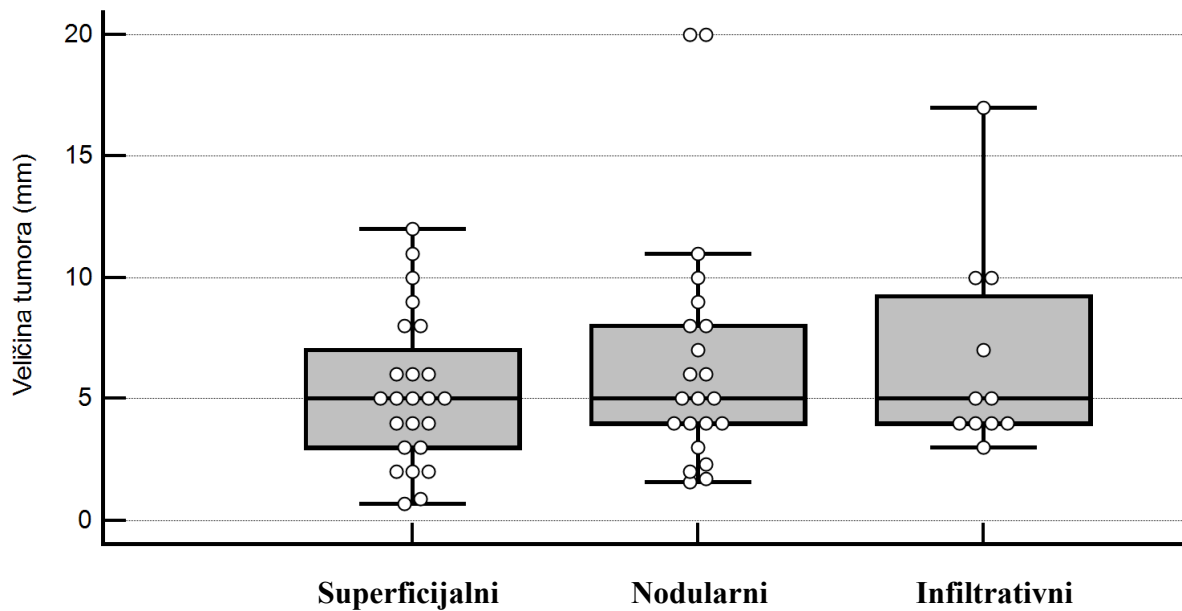
Dermoskopska dg		N	Min	Max	Centile		
					25.	Medijan	75.
Veličina tumora (mm)	Superficialni	24	0,70	12,00	3,00	5,00	7,50
	Nodularni	22	1,60	20,00	3,75	5,00	8,25
	Infiltrativni	11	3,00	17,00	4,00	5,00	10,00
Baza (mm)	Superficialni	24	0,20	9,00	1,00	1,95	3,00
	Nodularni	22	0,00	5,00	0,18	1,05	1,75
	Infiltrativni	11	0,00	5,00	0,20	0,90	1,40
Lateralni rub (mm)	Superficialni	24	0,00	6,00	0,70	1,70	3,75
	Nodularni	22	0,00	5,00	0,25	0,90	1,23
	Infiltrativni	11	0,10	3,00	0,20	0,60	0,80
Debljina tumora (mm)	Superficialni	24	0,20	4,00	0,33	0,55	0,80
	Nodularni	22	0,40	4,00	0,88	1,30	1,90
	Infiltrativni	11	0,70	3,00	1,00	1,70	1,80
Udaljenost operacijskog reza (mm)	Superficialni	24	3,50	4,30	3,80	3,90	4,10
	Nodularni	22	7,50	8,50	7,98	8,05	8,30
	Infiltrativni	11	7,60	8,50	7,90	8,10	8,30

	Kruskal-Wallis H	df	P
Veličina tumora (mm)	0,572	2	0,751
Baza (mm)	6,759	2	0,034
Lateralni rub (mm)	10,061	2	0,007
Debljina tumora (mm)	17,289	2	<0,001
Udaljenost operacijskog reza (mm)	41,260	2	<0,001

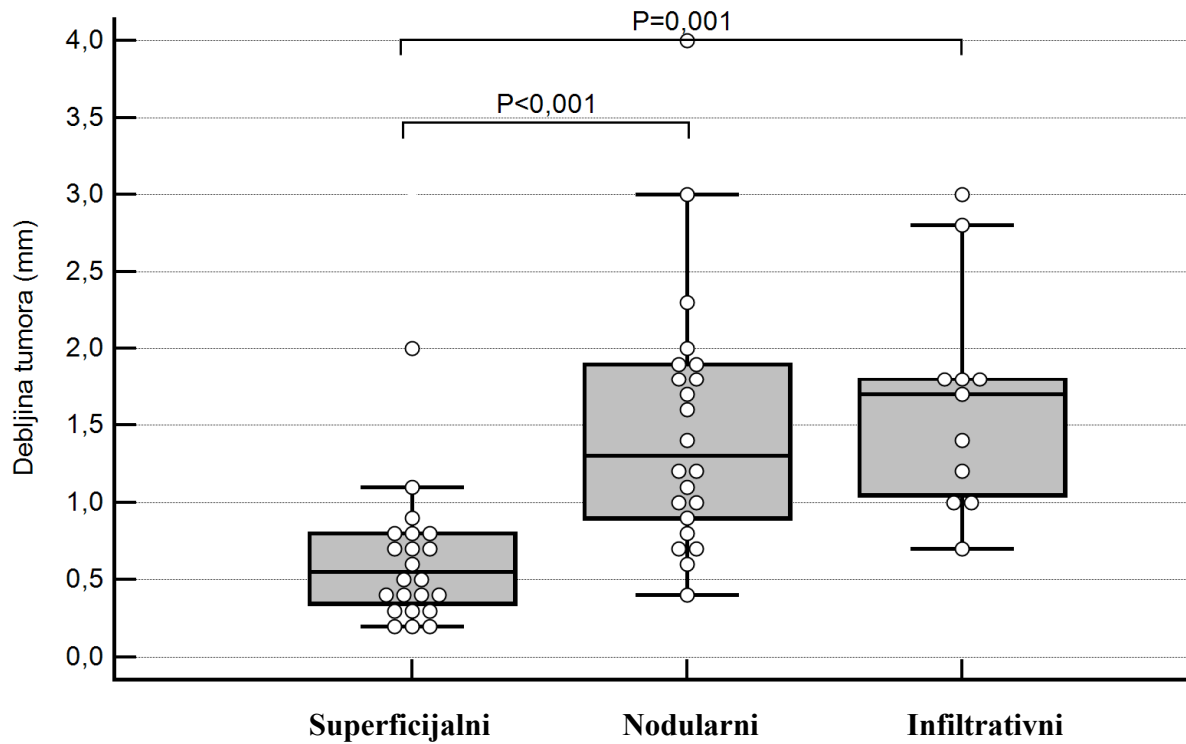
	P vrijednost			
	Baza (mm)	Lateralni rub (mm)	Debljina tumora (mm)	Udaljenost operacijskog reza (mm)
S vs. N	0,033	0,008	<0,001	<0,001
S vs. I	0,026	0,010	0,001	<0,001
N vs. I	0,789	0,444	0,527	0,76



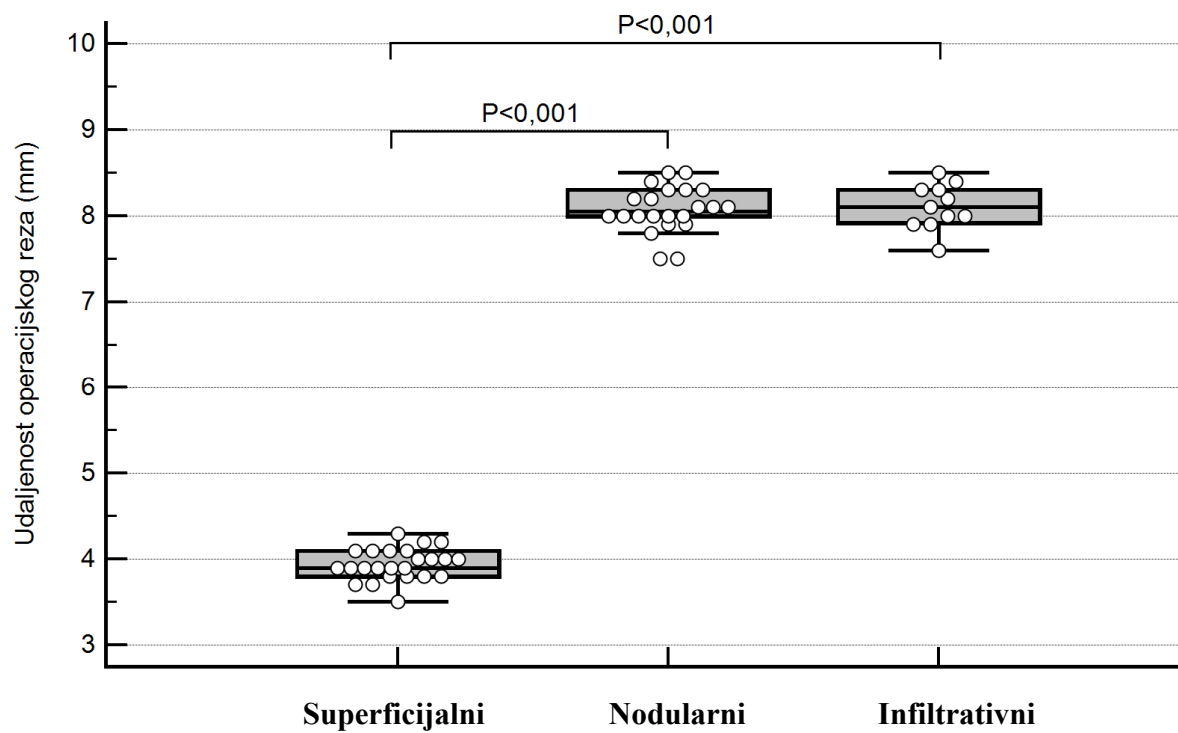
Slika 14. Usporedba stanja rubova s dermatoskopskim nalazom.



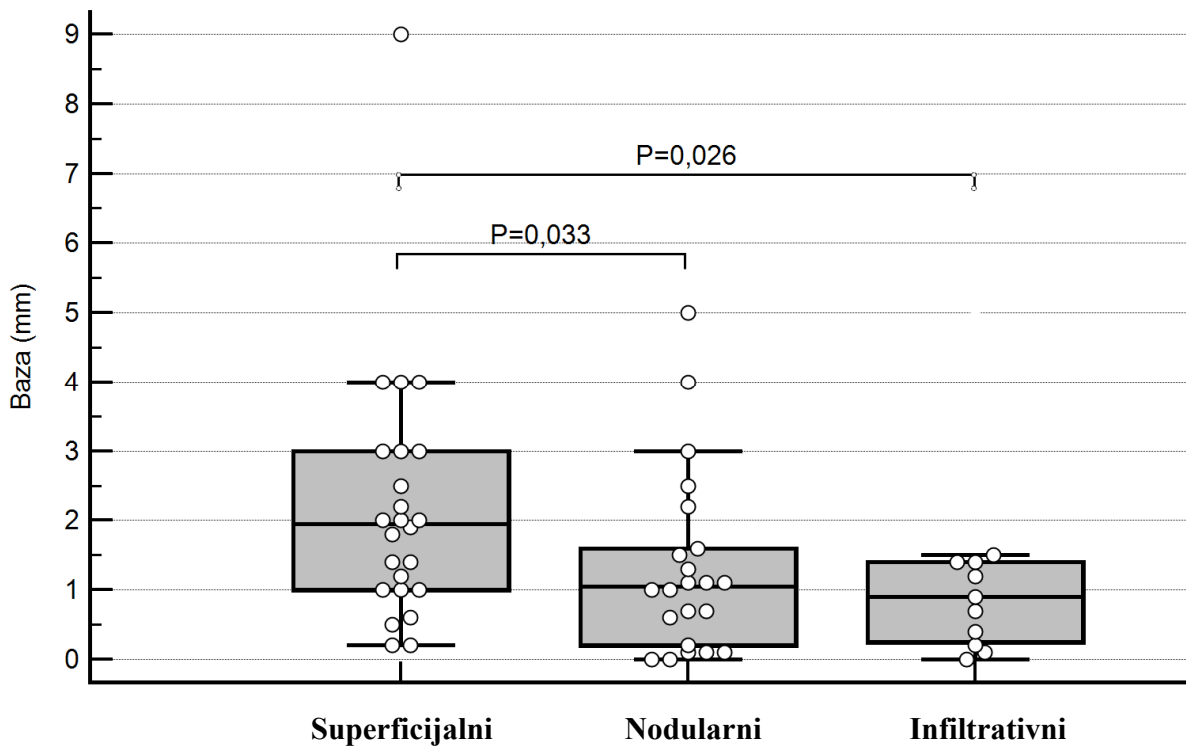
Slika 15. Usporedba veličine tumora s dermatoskopskim nalazom.



Slika 16. Usporedba debljine tumora s dermatoskopskim nalazom.



Slika 17. Usporedba udaljenosti tumora od margina resekcije s dermatoskopskim nalazom.



Slika 18. Usporedba debljine baze s dermatoskopskim nalazom.

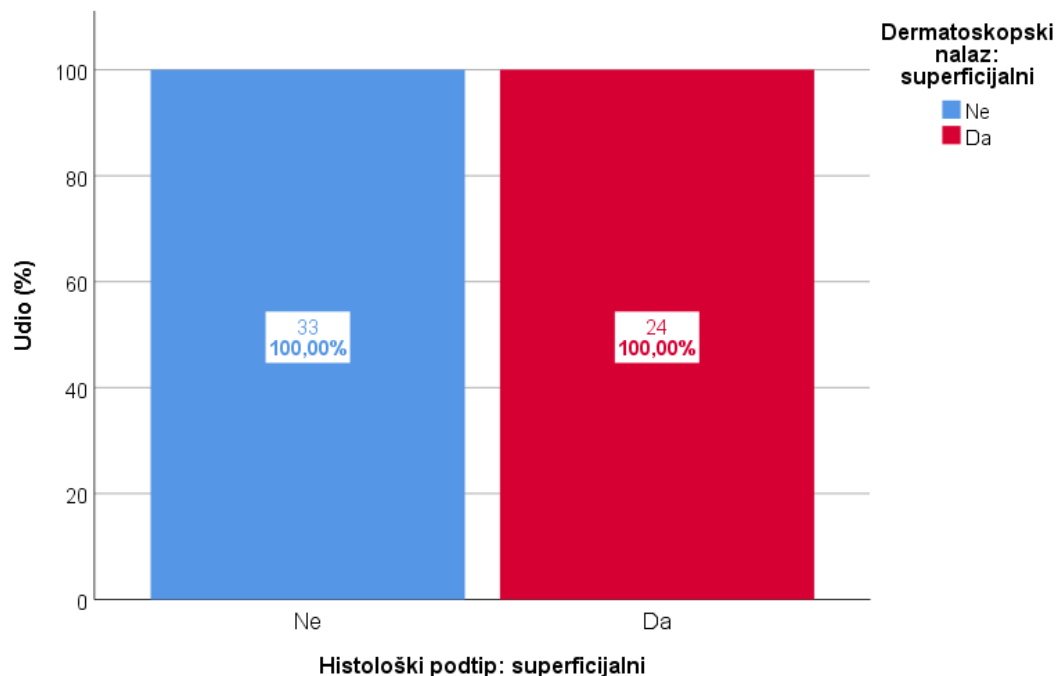
Učinkovitost (osjetljivost i specifičnost) dermoskopije u razlikovanju površinskog od drugih histopatoloških podtipova bazocelularnog karcinoma kože prikazana je u tablici 8 i na slici 19. U otkrivanju superficialnih karcinoma dermoskopija ima osjetljivost od 100 % i specifičnost od 100 % te apsolutnu mjeru podudarnosti s patohistološkom dijagnostikom, kappa koeficijent =1.

Tablica 8. Učinkovitost (osjetljivost i specifičnost) dermoskopije u razlikovanju površinskog od drugih histopatoloških podtipova bazocelularnog karcinoma kože.

		Histološki podtip: superficijalni		Ukupno	
		Ne	Da		
Dermatoskopski nalaz: superficijalni	Ne	N	33	33	
		%	100,0%	0,0%	100,0%
	Da	N	0	24	24
		%	0,0%	100,0%	100,0%
Ukupno		N	33	24	57
		%	57,9%	42,1%	100,0%

	Vrijednost	P	
Mjera podudarnosti	Kappa	1,000	<0,001
Broj ispitanika		57	

Osjetljivost	100,00 %	85,753% to 100,000 %
Specifičnost	100,00 %	89,424% to 100,000 %
AUC	1	0,937 to 1,000
Preciznost	100,00 %	93,733% to 100,000 %



Slika 19. Učinkovitost (osjetljivost i specifičnost) dermoskopije u razlikovanju površinskog od drugih histopatoloških podtipova bazocelularnog karcinoma kože.

Učinkovitost (osjetljivost i specifičnost) dermoskopije u razlikovanju nodularnog od drugih histopatoloških podtipova bazocelularnog karcinoma kože je nešto slabija, s osjetljivošću od 100 % i specifičnošću od 89,7 % te s kappa koeficijentom podudarnosti od 0,847, prikazano u tablici 9.

Tablica 9. Učinkovitost (osjetljivost i specifičnost) dermoskopije u razlikovanju nodularnog od drugih histopatoloških podtipova bazocelularnog karcinoma kože.

		Histološki podtip: nodularni			Ukupno
		Ne	Da		
Dermatoskopski nalaz: nodularni	Ne	N	35	0	35
		%	100,0 %	0,0 %	100,0 %
	Da	N	4	18	22
		%	18,2 %	81,8 %	100,0 %
Ukupno	N	39	18	57	
	%	68,4 %	31,6 %	100,0 %	

		Vrijednost	P
Mjera podudarnosti	Kappa	0,847	<0,001
Broj ispitanika		57	

Osjetljivost	100,00 %	81,470% to 100,000 %
Specifičnost	89,74 %	75,779% to 97,134 %
AUC	0,949	0,856 to 0,990
Preciznost	92,98 %	82,996 % to 98,05 5%

Sličnu učinkovitost ima dermoskopija u razlikovanju infiltrativnog od drugih histopatoloških podtipova bazocelularnog karcinoma kože, jedino što je u ovom slučaju osjetljivost 78,6 %, a specifičnost 100 % s kappa koeficijentom od 0,846, što se može vidjeti u tablici 10.

Tablica 10. Učinkovitost (osjetljivost i specifičnost) dermoskopije u razlikovanju infiltrirajućeg od drugih histopatoloških podtipova bazocelularnog karcinoma kože.

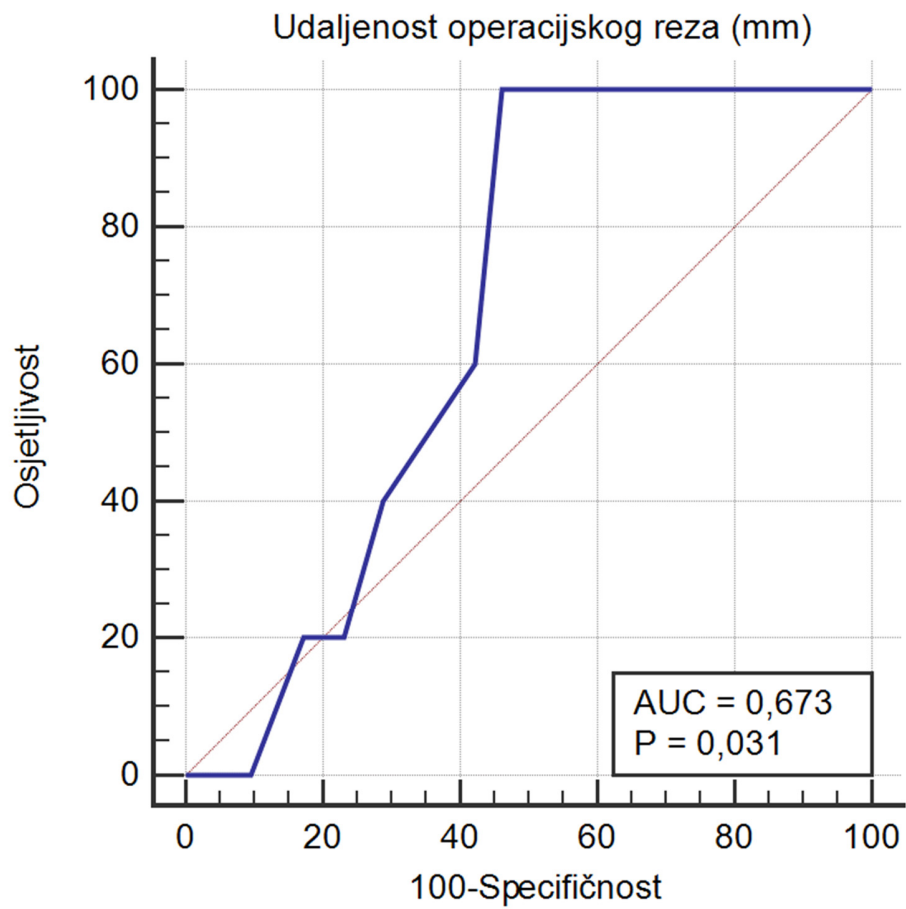
		Histološki podtip: infiltrativni		Ukupno
		Ne	Da	
Dermatoskopski nalaz: infiltrativni	Ne	N	42	45
		%	93,3 %	100,0 %
	Da	N	0	11
		%	0,0 %	100,0 %
Ukupno		N	42	56
		%	75,0 %	100,0 %

		Vrijednost	P
Mjera podudarnosti	Kappa	0,846	<0,001
Broj ispitanika		57	

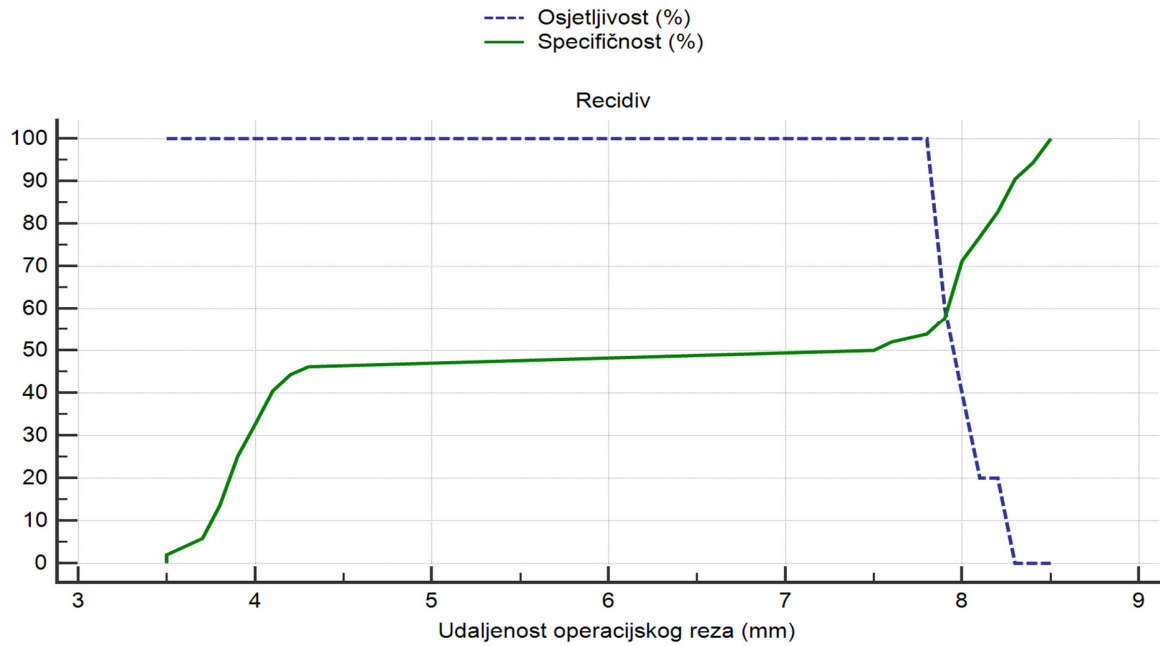
Osjetljivost	78,571 %	49,202 % to 95,342 %
Specifičnost	100 %	91,592 % to 100,000 %
AUC	0,893	0,781 to 0,960
Preciznost	94,643 %	85,133 % to 98,881 %

ROC analiza veličine potrebnih rubova kirurške ekscizije u odnosu prema nastanku recidiva prikazana je na slikama 20 i 21 te u tablici 11. Površina ispod ROC krivulje (AUC) iznosi 0,673 te je statistički značajna ($P=0,031$).

Optimalni kriterij veličine potrebnih rubova kirurške ekscizije u odnosu prema nastanku recidiva je 7,8 mm s osjetljivošću od 100 % i specifičnošću od 53,9 %.



Slika 20. ROC analiza veličine potrebnih rubova kirurške ekscizije u odnosu prema nastanku recidiva.



Slika 21. Odabir optimalne veličine potrebnih rubova kirurške ekscizije u odnosu prema nastanku recidiva s najboljim odnosom osjetljivosti i specifičnosti.

Tablica 11. ROC analiza i odabir optimalne veličine potrebnih rubova kirurške ekscizije u odnosu prema nastanku recidiva s najboljim odnosom osjetljivosti i specifičnosti.

Površina ispod ROC krivulje (AUC)	0,673
Standardna greška	0,0802
95 % interval pouzdanosti	0,536 to 0,791
z statistika	2,159
Razina značajnosti P	0,0309
Youdenov indeks J	0,5385
Optimalni kriterij	>7,8
Osjetljivost	100,00
Specifičnost	53,85

Povezanost veličine tumora, baze, rubova i debljine tumora s recidivom prikazana je u tablici 12. Nije bilo statistički značajne povezanosti kod navedenih parametara.

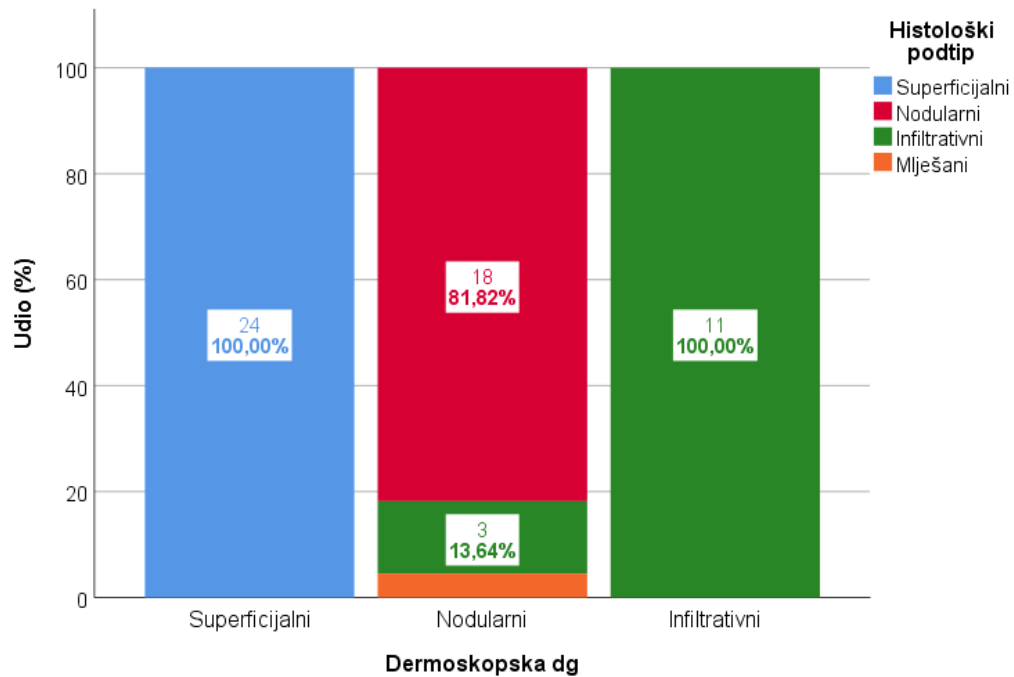
Tablica 12. Povezanost veličine tumora, baze, rubova i debljine tumora s recidivom.

		Veličina tumora (mm)	Baza (mm)	Lateralni rub (mm)	Debljina tumora (mm)
	Kendalov Tau_b	0,024	-0,145	0,011	0,068
Recidiv	P	0,831	0,194	0,921	0,543
	N	57	57	57	57

Ukupan odnos korelacije dermoskopske dijagnoze i histopatološkog nalaza prikazan je u tablici 13 i na slici 22.

Tablica 13. Ukupan odnos dermoskopske dijagnoze s histopatološkim nalazom nakon ekscizije: Fisher-Freeman-Haltonov test.

P<0,001		Dermoskopska dg					
		Superficialni		Nodularni		Infiltrativni	
		N	%	N	%	N	%
Histološki podtip	Superficialni	24	100,0 %	0	0,0 %	0	0,0 %
	Nodularni	0	0,0 %	18	81,8 %	0	0,0 %
	Infiltrativni	0	0,0 %	3	13,6 %	11	100,0 %
	Miješani	0	0,0 %	1	4,5 %	0	0,0 %

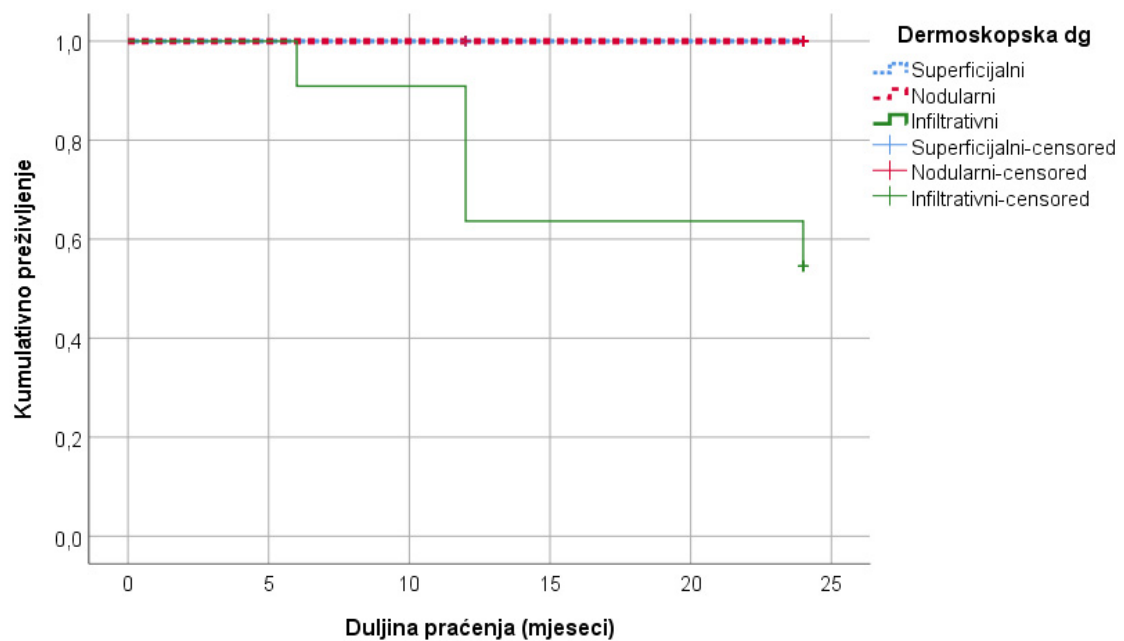


Slika 22. Ukupan odnos dermoskopske dijagnoze s histopatološkim nalazom nakon ekscizije.

Analiza doživljenja do pojave recidiva potvrđuje da infiltrativni karcinomi, u odnosu prema superficialnim i nodularnim karcinomima imaju značajno lošije preživljenje do pojave recidiva ($P < 0,001$) (tablica 14).

Tablica 14. Analiza doživljenja do pojave recidiva: Kaplan-Meierova krivulja preživljenja s log-rank testom.

Dermoskopska dg	Total N	Broj događaja	Cenzorirani	
			N	Percent
Superficialni	24	0	24	100,0 %
Nodularni	22	0	22	100,0 %
Infiltrativni	11	5	6	54,5 %
Ukupno	57	5	52	91,2 %



	Hi kvadrat	df	P
Log Rank (Mantel-Cox)	24,052	2	<0,001

6

RASPRAVA

BCC je najčešći tumor kože i općenito najčešći tumor u ljudi bijele rase. Posljednjih 50 godina učestalost bazalioma je u stalnom porastu zbog starenja populacije i kumulativnog učinka UV zračenja na kožu. Površinski tip bazalioma pripada među češće oblike i čini od 10 do 30 % ukupnog broja bazalioma. To je neagresivni podtip BCC-a i obilježava ga spori rast. Za razliku od drugih podtipova bazalioma najčešće se nalazi na trupu, u mlađih osoba i to multilokularno. Unatoč indolentnom kliničkom tijeku zbog lateralnog (perifernog) supkliničkog širenja, postotak recidiva nakon klasične kirurške ekscizije razmjerno je visok (1,4).

Uvođenjem nekirurških metoda, kao što su imiquimod i fotodinamička terapija, radikalno se mijenja pristup liječenju bazocelularnog karcinoma. Dok su spomenute dvije metode liječenja površinskog podtipa BCC-a, kirurška ekscizija ostaje terapija izbora nodularnog i visokorizičnih podtipova poput infiltrativnog i morfeiformnog BCC-a.

Među brojnim čimbenicima (lokalizacija i veličina tumora, recidiv nakon prethodnih liječenja) histopatološki podtip najvažniji je neovisni parametar koji kliničar uzima u obzir prije odabira terapije. Stoga bi učinkovita i jednostavno primjenjiva metoda za razlikovanje sBCC-a od drugih podtipova bila od iznimne koristi u svakodnevnom radu kliničara.

Dermoskopija je kao jednostavno primjenjiva neinvazivna metoda pokazala da može pružiti bitne informacije preoperativne klasifikacije podtipa BCC-a s obzirom na to da različiti histopatološki podtipovi BCC-a pokazuju specifične dermoskopske kriterije. Predikcijom podtipa BCC-a dermoskopija olakšava terapijski odabir BCC-a.

Dosadašnja istraživanja vezana za razlikovanje sBCC-a od ostalih podtipova pokazala su da u različitim populacijama ispitanika prevladavaju specifični dermoskopski kriteriji prepoznavanja sBCC-a (72-78).

Pozitivni rubovi nakon ekscizije BCC tumora najveći su prediktor nastanka recidiva. Posljedica nepotpune kirurške ekscizije je nastanak recidiva i najčešće slijedi nakon uklanjanja tumora s područja lica. Recidivi su češći u određenih BCC podtipova, koje obilježava tendencija širenja ispod klinički vidljivih rubova. Najpouzdanija metoda koja može značajno smanjiti postotak recidiva, a ujedno štedi nepotrebno uklanjanje okolne zdrave kože je Mohsova kirurgija, koja je ujedno terapija izbora agresivnih BCC podtipova (infiltrativni, morfeiformi) i BCC-a na licu. Međutim, zahtjevnost u cijeni, trajanju i educiranosti osoblja značajno reducira primjenu Mohsove kirurgije, pa klasična kirurška ekscizija ostaje najčešće primjenivana metoda liječenja BCC-a. Postotak recidiva nakon klasične kirurške ekscizije varira značajno i uz preporučenu širinu ruba ekscizije od 3 mm iznosi do 17 % (1,4). Primjena dermoskopije u preoperativnoj analizi peritumorskog tkiva

mogla bi pomoći u preciznijem definiranju perifernog i supkliničkog širenja tumora prepoznavanjem struktura karakterističnih za BCC koje nisu vidljive golim okom.

Preoperativna odluka o potrebnoj udaljenosti ruba kirurške ekscizije od tumora prema okolnom zdravom tkivu ovisi o individualnim parametrima na osnovi kojih se procjenjuje rizik od nepotpune ekscizije i lokalnog recidiva. Kako bi se što preciznije preoperativno definirali rubovi tumora u neoštro definiranih nepigmentiranih BCC-a, uporaba dermoskopa može biti korisna unatoč činjenici da je vrlo mali broj objavljenih istraživanja o toj temi te da autori nisu opazili statistički značajnu razliku između dermoskopije i vizualne inspekcije (79-84).

Suppa i sur. su istraživali varijabilnost dermoskopskih struktura s obzirom na klinički oblik i anatomsku lokalizaciju uz ispitivanje kliničko-dermoskopske korelacije kod palpabilnog sBCC-a. U istraživanje je bio uključen 501 histopatološki potvrđen BCC (66,9 % sBCC-a; 33,1 % nBCC-a), koji su najvećim dijelom bili lokalizirani na trupu (46,7 %; većinom sBCC-a) i licu (30,5 %; većinom nBCC-a). Kratke, nježne telangiektazije, strukture nalik na list i kotač, male erozije i koncentrične strukture bile su značajno povezane sa sBCC-om, a arborizirane teleangiektazije i plavo-bijele strukture i veo bili su povezani s nBCC-om. Kratke, nježne teleangiektazije, strukture nalik na kotač i male erozije češće su bile povezane s BCC-om smještenim na trupu, a arborizirane žile više su bile povezane s lokalizacijom na licu. BCC-i u vlasištu povezani su s više pigmentacije i melanocitnih kriterija u odnosu prema BCC-u smještenom na drugim lokalizacijama (33).

Lallas i sur. u istraživanju koje je uključivalo 77 površinskih bazalioma (sBCC) i 258 nepovršinskih BCC tumora istraživali su dermoskopske kriterije specifične za površinski

podtip BCC-a. Strukture nalik na list javora, multiple male erozije i sjajna bijelo-crvena nestrukturna područja pokazala su se kao jak prediktor sBCC-a, od kojih svaki peterostruko povećava vjerojatnost za dijagnozu BCC-a. Nasuprot spomenutim dermoskopskim kriterijima, prisutnost arboriziranih krvnih žila povećava vjerojatnost za dijagnozu nepovršinskog BCC-a (37) 15 puta, plavo-sivih ovoidnih gnijezda 11 puta i ulceracija 3 puta.

Ahnlide i sur. su dijagnozu postavljenu prije kirurškog zahvata uspoređivali s histopatološkom dijagnozom nakon kirurške ekscizije. U studiju je uključena populacija svijetlog tipa kože. Istraživanje, odnosno izrada studije, trajalo je bilo 3 godine. Pacijenti su bili podijeljeni u dvije skupine: skupina broj 1, u kojoj preoperativna dermoskopija nije bila obavezna (850 klinički suspektnih; nakon ekscizije histopatološki potvrđenih BCC-a) i skupina broj 2, koju su provodili liječnici nakon edukacije iz dermoskopije (651 histopatološki verificiran BCC), u kojoj je dermoskopija bila obavezna.

Studija je pokazala visoku točnost u postavljanju dijagnoze BCC-a i povećanu preciznost u predviđanju sBCC-a u skupini u kojoj se dermoskopija primjenjivala u svim slučajevima. Najspecifičiji klinički kriterij za BCC bile su eritematozne lezije u razini kože, a od dermoskopskih prediktora za sBCC bile su najzastupljenije multiple, male erozije (86).

Tabanlıoğlu i sur. su istraživali korelaciju među dermoskopskim strukturama u pigmentiranih BCC-a i histopatološkim elementima kako bi objasnili histopatološka obilježja svake dermoskopske strukture i odredili njihove korelacije. U njihovoj studiji pigmentiranog BCC-a najzastupljeniji je bio površinski multifokalni podtip (72,5 %). Od dermoskopskih struktura, plavo-bijeli veo je opažen u 57,5 % (n=23) lezija, a uz njega su

najčešće zastupljene dermoskopske strukture pigmentiranog BCC-a, neovisno o podtipu, bile: strukture nalik na kotač, velika plavo-siva gnijezda i multiple plavo-sive globule. U njihovom istraživanju dermoskopsko-histopatološke korelacije strukture nalik na kotač odgovaraju tumorskim gnijezdima smještenim u epidermisu. Plavo-siva ovoidna gnijezda mikroskopski odgovaraju dobro ograničenim tumorskim gnijezdima s nakupinama pigmenta koje invadiraju dermis. Multiple plavo-sive točke i globule histopatološki koreliraju s malim, okruglim tumorskim gnijezdima, koja imaju centralnu pigmentaciju, a smještena su u papilarnom i/ili retikularnom dermisu (87).

U našem istraživanju ispitivali smo učinkovitost primjene kombiniranih dermoskopskih kriterija u razlikovanju površinskog od ostalih BCC podtipova te učinkovitost dermoskopije u predikciji ruba tumora.

U istraživanje su bili uključeni ispitanici s 57 histopatološki potvrđenih BCC tumora.

Najčešća lokalizacija površinskog BCC-a je bila trup u 14 od 24 (58,33 %), a infiltrativni i nodularni oblik najčešće su bili smješteni u predjelu lica i vlasišta, u 26 od 33 (78,78 %), što je u skladu s rezultatima ostalih istraživanja koja su također pokazala da sBCC ima predilekciju za trup, dok su glava i vlasište češće područje nodularnog i infiltrativnog podtipa. Udaljenost od baze tumora kretala se u rasponu od 0 do 9 mm, prosječno 1,66 mm, a udaljenost ruba ekscizije od lateralnih rubova kretala se između 0 i 6 mm, prosječno 1,46 mm.

Kao dermoskopske prediktore površinskog BCC-a primjenjivali smo kombinirane dermoskopske kriterije, odnosno kriterije sBCC-a, koje smo dobili integriranjem kriterija

dobivenih iz dosadašnjih istraživanja (fine teleangiektazije, multiple male erozije, strukture nalik na list javora i kotač, koncentrične strukture, sjajna nestrukturna bijelo-crvena područja). Njima smo dodali dermoskopske kriterije koji se mogu očekivati kod sBCC-a u osoba tipa kože III i IV po Fitzpatricku, a to su solitarne smeđe i plavo-sive točke (33,81,83). Za razliku od njih, prisutnost plavo-sivih ovoidnih gnijezda i multiple plavo-sive točke koje označavaju postojanje dermalnih, pigmentiranih bazaloidnih gnijezda i pokazuju da tumor nije površinski kao i arborizirane krvne žile i ulceracije koristili smo za dermoskopsku predikciju nodularnog BCC-a (33, 86,87). Za dermoskopsko predviđanje infiltrativnog tipa BCC-a koristili smo prisutnost žuto-crvene nestrukturane podloge i arborizirane krvne žile malog promjera; a za morfeiformni tip prisutnost bijele podloge, finih arboriziranih žila, multiplih smeđih točaka (82,86,87).

Rezultati našeg istraživanja pokazuju da dermoskopija, primjenom proširenih kriterija za prepoznavanje sBCC-a i njegovo razlikovanje od drugih podtipova, uz osjetljivost (100 %) i specifičnost (100 %) može s velikom sigurnošću razlikovati sBCC od drugih podtipova.

Rezultati našeg istraživanja u odnosu prema dosadašnjim istraživanjima (33,86,87) pokazuju veću osjetljivost i specifičnost u podudarnosti dermoskopske i histopatološke dijagnoze vjerojatno zbog većeg broja dermoskopskih kriterija koji su uzeti u obzir pri preoperativnoj dermoskopskoj predikciji površinskog podtipa BCC-a.

Dermoskopija se u našoj studiji pokazala učinkovita u prepoznavanju i nodularnog BCC-a uz osjetljivost 100 % i specifičnost 89,74 %, ali ne i dovoljno sigurna metoda u preoperativnoj predikciji miješanog i infiltrativnog podtipa (osjetljivost 78,6 % i specifičnost 100 %).

Dosadašnja istraživanja dermoskopije u predikciji kirurških rubova nisu jasno definirala dermoskopske kriterije koje bismo sa sigurnošću mogli povezati s perifernom ekstenzijom BCC tumora (39,40,74).

Carducci i sur. proveli su istraživanje na 112 pacijenata, kojima je histopatološki potvrđena dijagnoza BCC-a, radi usporedbe kliničke preoperativne evaluacije rubova tumora s predikcijom učinjenom digitalnom dermoskopijom. U 45 pacijenata rub ekscizije određen je na osnovi kliničkog pregleda; u 67 na osnovi dermoskopske evaluacije. Nakon preoperativne analize kliničkim pregledom 22 % ispitanih pacijenata pokazalo je suboptimalne rubove ekscizije, a u skupini kojoj je rađena dermoskopska predikcija ruba postotak suboptimalno ekscidiranih rubova bio je 7 %. Preoperativna dermoskopska dijagnostika temeljila se na prisutnosti znakova tumora i finih teleangiektazija koje nisu bile uočljive kliničkom evaluacijom. U istraživanju se razlikovanje krvnih žila tumora i dermalnog vaskularnog plexusa sastojalo u tome što su krvne žile tumora svjetlije i tanje, dok su krvne žile okolne, suncem oštećene kože plavo-crvene do ljubičaste boje (39).

Mun i sur. tvrde da arborizirane žile i površinske fine teleangiektazije ne odgovaraju direktno BCC stanicama, ali predstavljaju „žile hranilice“ tumora i mogu se protezati u perilezionalnu kožu (40). Iako se Munova hipoteza čini razumnom, do sada nema istraživanja koja bi je poduprla, pa pitanje *Da li bi se vaskularne strukture trebale uzeti u obzir pri definiranju rubova kirurške ekscizije?* još čeka odgovor.

Vjerojatno će primjena novih, neinvazivnih dijagnostičkih tehnika, uključujući *in vivo* reflektirajuću konfokalnu mikroskopiju (RCM), pridonijeti još preciznijem određivanju proširenosti rubova tumora na temelju peritumorskih pukotina koje se vide i u

mikroskopskim preparatima. Opisane su promjene najvjerojatnije posljedica zbivanja u okolnoj stromi, što se intenzivno istražuje (88-91).

U našem istraživanju dermoskopska analiza peritumorskog tkiva pokazala je u ispitanika prisutnost: finih teleangiektazija (50,9 %), kombinacije razbacanih sivih točaka i finih teleangiektazija (8,7 %), većih arboriziranih krvnih žila (5,2 %), finih teleangiektazija u kombinaciji s točkastim vaskularnim promjenama (3,5 %) i razbacanih sivih točaka (1,8 %), a u 29,8 % ispitanika perilezionalna koža nije pokazivala dermoskopske strukture suspektne za BCC ekstenziju. Krvne žile okolne kože koje su povezane s tumorom vizualno, odnosno jedino pregledom teško je razlikovati od krvnih žila poikiloderme i fotooštećene, aktinički promijenjene kože. Čini se da dermoskopska analiza perilezionalne kože može pomoći u identifikaciji struktura povezanih s tumorom. Tijekom praćenja recidiva nismo uočili tu pojavu kod površinskog i nodularnog podtipa, a u 5 od 11 (45,5 %) bazalioma infiltrativnog podtipa recidiv je zabilježen. S obzirom na nisku stopu recidiva u sBCC-a i nBCC-a, trebamo reći kako je naše istraživanje pokazalo da se od dermoskopskih struktura određene vaskularne (fine teleangiektazije i točkaste vaskularne promjene) i strukture koje su karakteristične za BCC (sive točke) mogu uzeti u obzir kada je riječ o predikciji ekstenzije BCC tumora u okolno tkivo.

Rezultati ovog istraživanja pokazuju da je dermoskopija sigurna metoda analize perilezionalne kože i predikcije ruba ekscizije kod površinskog i nodularnog podtipa, a kod infiltrativnog podtipa zbog nepredvidivih obilježja tumora i supkliničkog širenja ispod vidljivih margina dermoskopski trenutačno nije moguće predvidjeti širenje tumora, posebice dubinu tumora te ga je potrebno odstraniti sa širim resekcijskim rubom od

predloženih 8 mm uz dubinu koja seže do fascije, perihondrija i periosta. Naše istraživanje je pokazalo da je optimalna udaljenost rubova kirurške ekscizije u odnosu prema nastanku recidiva, s najboljim odnosom osjetljivosti i specifičnosti, kod površinskih BCC tumora 4 mm; nodularnih 8 mm; kod infiltrativnih > 8 mm od dermoskopskih struktura povezanih s tumorom. Zaključak našeg istraživanja, vezano za dermoskopske strukture s ciljem predikcije potrebne širine ruba ekscizije, jest da smo korištenjem dermoskopske predikcije ruba BCC tumora dobili značajno manji postotak recidiva od uobičajenog. Dermoskopske strukture karakteristične za BCC na rubu lezija češće smo uočili kod pigmentiranog BCC-a, a kod nepigmentiranih BCC-a za predikciju ruba koristili smo krvne žile. Vjerojatno će se svakodnevnim prakticiranjem dermoskopske analize ruba tumora iskustvo liječnika poboljšavati, a način dermoskopske analize i prepoznavanja struktura povezanih s tumorom usavršiti. Tako će ova metoda u godinama koje su pred nama znatno pridonijeti preciznijem definiranju margina resekcije te s time u vezi smanjenju stope recidiva. Znanstveni doprinos našeg istraživanja je u tome što je dodatnim dermoskopskim kriterijima u algoritmu prepoznavanja sBCC-a povećao osjetljivost i specifičnost ove tehnike u razlikovanju površinskog od ostalih BCC podtipova. Naša studija je pokazala da dermoskopija predstavlja pouzdanu dijagnostičku metodu za razlikovanje površinskog od ostalih BCC podtipova. Dodatna važnost našeg istraživanja je u definiranju dermoskopskih kriterija perilezionalne kože, koji bi mogli biti značajni u prepoznavanju perifernog širenja tumora s ciljem boljeg definiranja rubova kirurške ekscizije i smanjenja stope recidiva, čime umnogome pomaže kliničaru u preoperativnom pristupu tumoru. Nedostatak ovog istraživanja je nemogućnost predikcije perifernog ruba agresivnih histoloških podtipova (infiltrativni, morfeiformni) i baze tumora, koja se nalazi duboko u koži, i zato nije

dostupna dermoskopskoj analizi. Iz spomenutih razloga pri uklanjanju agresivnih podtipova BCC-a preporučuje se širina perifernog ruba ekscizije veća od širine koju smo u početku istraživanja pretpostavili (8 mm) i dubina ekscizije koja seže do fascije, perihondrija i periosta, a ne kako smo preporučili do masnog tkiva. Kod površinskog podtipa dubina ekscizije može sezati do masnog tkiva. U svakom slučaju, potrebno je provesti studije s većim brojem ispitanika, koje će potvrditi naše pretpostavke.

7**ZAKLJUČCI**

- Našim smo istraživanjem potvrdili učinkovitost dermoskopije kao neinvazivne dijagnostičke metode u preoperativnom razlikovanju površinskog od drugih BCC podtipova.
- U istraživanju je opaženo statistički značajno slaganje rezultata dermoskopije i histopatološke analize površinskog podtipa BCC-a (kappa koeficijent = 1,000; $P < 0,0001$).
- Dermoskopija je u našem istraživanju pokazala nešto slabiju učinkovitost u preoperativnom prepoznavanju nodularnog (osjetljivost 100 %, specifičnost 89,7 %, s kappa koeficijentom podudarnosti 0,847) i infiltrativnog podtipa BCC-a (osjetljivost 78,6 %, specifičnost 100 %, kappa koeficijent 0,846).

- Od dermoskopskih struktura bitnih za perilezionalno širenje BCC-a u našoj studiji pokazale su se najučestalije i značajnije fine, tanke teleangiektazije i razbacane sive točke.
- Dermoskopsko predviđanje potrebne širine ruba površinskog BCC-a od 4 mm i nodularnog od 8 mm, odnosno udaljenosti ruba ekscizije od struktura dermoskopski suspektnih za perilezionalno širenje, pokazalo se, s obzirom na postotak recidiva (0 %), tijekom 2 godine praćenja kao sigurno preoperativno planiranje u cilju smanjenja postotka recidiva nakon kirurške ekscizije primarnih BCC-a.
- Analiza potrebne širine ruba ekscizije u odnosu prema pojavi recidiva pokazala je da optimalna udaljenost kirurškog ruba od struktura dermoskopski suspektnih za perilezionalno širenje iznosi 7,8 mm s osjetljivošću 100 % i specifičnošću 53,9 %.

8

SAŽETAK

Učinkovitost dermoskopije u preoperativnom razlikovanju površinskog od drugih podtipova bazocelularnog karcinoma kože i u predikciji ruba tumora

Bazocelularni karcinom (BCC) je spororastući epitelni tumor kože koji rijetko metastazira. Njegova incidencija je posljednjih 50 godina u porastu. Među brojnim čimbenicima koji utječu na odabir terapije (veličina, lokalizacija tumora, definiranost kliničkih rubova, recidivi nakon prethodnog tretmana), histopatološki podtip ostaje najvažniji, neovisni parameter. Dermoskopija je neinvazivna dijagnostička metoda koja se koristi optičkim povećanjem i svjetlom za promatranje detalja koji nisu vidljivi golim okom. Cilj ovog istraživanja bio je istražiti učinkovitost dermoskopije u razlikovanju površinskog od drugih histopatoloških podtipova BCC-a i u analizi peritumorskog tkiva u smislu predviđanja potrebnih rubova kirurške ekscizije kako bi se smanjila stopa recidiva.

U istraživanju je sudjelovalo 57 bolesnika obaju spolova s histopatološki potvrđenim BCC-om, kojima je rađena preoperativna dermoskopija radi predviđanja histopatološkog podtipa i definiranja potrebne širine ruba ekscizije s obzirom na dermoskopske strukture perilezionalne kože. Dermoskopija u razlikovanju površinskog od ostalih BCC podtipova ima osjetljivost 100 % i specifičnost 100 % te apsolutnu mjeru podudarnosti s histopatološkom dijagnozom (kappa koeficijent = 1,000; $P < 0,001$).

Učinkovitost (osjetljivost i specifičnost) dermoskopije u razlikovanju nodularnog od drugih histopatoloških podtipova BCC-a nešto je slabija (osjetljivost 100 %, specifičnost 89,7 %, kappa koeficijent 0,847). Sličnu učinkovitost je u našem istraživanju pokazala dermoskopija u razlikovanju infiltrativnog u odnosu prema ostalim histopatološkim podtipovima BCC-a (osjetljivost 78,6 %, specifičnost 100 %, kappa koeficijent 0,846).

U 57 bolesnika imali smo 4 pozitivna ruba, što ukupno čini 7,0 %. Analiza potrebne širine ruba kirurške ekscizije u odnosu prema pojavi recidiva pokazala je da optimalni kriterij potrebne širine ruba kirurške ekscizije iznosi 7,8 mm (osjetljivost 100 %, specifičnost 53,9 %).

Možemo zaključiti kako smo provedenim istraživanjem dokazali da je dermoskopija pouzdana dijagnostička metoda u preoperativnom razlikovanju površinskog od ostalih BCC podtipova te u analizi perilezionalne kože u cilju boljeg definiranja ruba kirurške ekscizije i smanjenja stope recidiva.

9

SUMMARY

Effectiveness of dermoscopic criteria in preoperative discriminating superficial from other subtypes of basal cell carcinoma and in prediction of tumor margins**Ivana Manola, Zagreb, 2021**

Basal cell carcinoma (BCC) is a slow-growing epithelial tumor of the skin that rarely metastasizes. Its incidence has been on the rise for the last 50 years. Among the many factors influencing the choice of therapy (size, tumor localization, definition of clinical margins, recurrences after previous treatment), the histopathological subtype remains the most important, independent parameter. Dermoscopy is a non-invasive diagnostic method that uses optical magnification and light to observe details that are not visible to the naked eye. The aim of this study was to investigate the efficacy of dermoscopy in distinguishing superficial from other histopathological BCC subtypes and in peritumoral tissue analysis in terms of predicting the required edges of surgical excision to reduce recurrence rate.

The study included 57 patients of both sexes with histopathologically confirmed BCC who underwent preoperative dermoscopy to predict the histopathological subtype and define the required width of the excision edge with respect to the dermoscopic structures of perilesion skin. Dermoscopy has, in distinguishing superficial from other BCC subtypes, a sensitivity of 100% and a specificity of 100% and an absolute measure of concordance with histopathological diagnosis (kappa coefficient = 1,000; $P < 0.001$).

The efficacy (sensitivity and specificity) of dermoscopy in distinguishing nodular from other histopathological subtypes of BCC is somewhat lower (sensitivity 100%, specificity 89,7%, kappa coefficient 0.847). Similar efficacy was shown in our study by dermoscopy in distinguishing infiltrative versus other histopathological subtypes of BCC (sensitivity 78,6%, specificity 100%, kappa coefficient 0,846).

In 57 patients, we had 4 positive edges, for a total of 7,0 %. Analysis of the required width of the surgical excision edge in relation to the occurrence of recurrence showed that the optimal criterion for the required width of the surgical excision edge is 7.8 mm (sensitivity 100%, specificity 53,9%).

We can conclude that our research proved that dermoscopy is a reliable diagnostic method in preoperative differentiation of superficial from other BCC subtypes and in analysis of perilesion skin with the aim of better defining the edge of surgical excision and reducing the recurrence rate.

10**LITERATURA**

1. Trakatelli M, Morton C, Nagore E, Ulrich C, Del Marmol V, Peris K i sur. Update of the European guidelines for basal cell carcinoma management. *Eur J Dermatol* 2014;24:312-29.
2. Hauschild A, Breuninger H, Kaufmann R, Kortmann RD, Klein M, Werner J i sur. Brief S2k guidelines–Basal cell carcinoma of the skin. *J Dtsch Dermatol Ges* 2013;11(Suppl 3):11-6.
3. Reifenberger J, Ruzicka T. Basal cell carcinoma. U: Burgdorf WHC, Plewig G, Wolff HH, Landthaler M, ur. Braun-Falco's Dermatology. Heidelberg: Springer Medizin. 2009;1348-56.
4. Peris K, Fargnoli MC, Garbe C, Kaufmann R, Bastholt L, Seguin NB i sur. Diagnosis and treatment of basal cell carcinoma: European consensus based interdisciplinary guidelines. *Eur J Cancer* 2019;118:10-34.
5. Dobrić I, Radoš J. Maligni epitelni tumori, prognostički nedovoljno jasne promjene koje se (ponegdje) klasificiraju kao verukozni karcinom te rjeđi oblici karcinoma

- kože i metastatski karcinomi kože. U: Dobrić I. i suradnici. Dermatovenerologija. Zagreb; Grafoplast 2005; str. 395-402.
6. Staples MP, Elwood M, Burton RC, Williams JL, Marks R, Giles GG. Non-melanoma skin cancer in Australia: the 2002 national survey and trends since 1985. *Med J Aust* 2006;184:6-10.
 7. Holm AS, Nissen CV, Wulf HC. Basal cell carcinoma is as common as the sum of all other cancers: implications for treatment capacity. *Acta Derm Venereol* 2016;96:505-9.
 8. Smith MJ, Beetz C, Williams SG, Bhaskar SS, O'Sullivan J, Anderson B i sur. Germline mutations in SUFU cause Gorlin syndrome-associated childhood medulloblastoma and redefine the risk associated with PTCH1 mutations. *J Clin Oncol* 2014;32:4155-61.
 9. Lomas A, Leonardi-Bee J, Bath-Hextall F. A systematic review of worldwide incidence of nonmelanoma skin cancer. *Br J Dermatol* 2012;166(5):1069-80.
 10. Tang JY, Ally MS, Chanana AM, MacKay-Wiggan JM, Aszterbaum M, Lindgren JA i sur. Inhibition of the hedgehog pathway in patients with basal cell carcinoma syndrome: final results from the multicenter randomized double-blind placebo-controlled phase 2 trial. *Lancet Oncol* 2016;17:1720-31.
 11. Smith MJ, Beetz C, Williams SG, Bhaskar SS, O'Sullivan J, Anderson B i sur. Germline mutations in SUFU cause Gorlin syndrome-associated childhood medulloblastoma and redefine the risk associated with PTCH1 mutations. *J Clin Oncol* 2014;32:4155-61.
 12. Lupi O. Correlations between the Sonic Hedgehog pathway and basal cell carcinoma. *Int J Dermatol* 2007;46(11):1113-7
 13. Kalderon D. The mechanism od hedgehog signal transduction. *Biochem Soc Trans* 2005;33:1509-12.
 14. Boukamp P. Non-melanoma skin cancer: what drives tumor development and progression? *Carcinogenesis* 2005;26(10):1657-67.
 15. Dessinioti C, Antoniou C, Katsambas A, Stratigos AJ. Basal cell carcinoma: what's new under the sun. *Photochem Photobiol* 2010; 86:481-91.

16. Pellegrini C, Maturo MG, Di Nardo L, Ciciarelli V, Gutierrez Garcia-Rodrigo C, Fargnoli MC. Understanding the molecular genetics of basal cell carcinoma. *Int J Mol Sci* 2017; 18(11):2485.
17. Stern RS, Laird N. The carcinogenic risk of treatments for severe psoriasis. Photochemotherapy follow-up study. *Cancer* 1994;73:2759-64.
18. Lomas A, Leonardi-Bee J, Bath-Hextall F. A systematic review of worldwide incidence of nonmelanoma skin cancer. *Br J Dermatol* 2012;166(5):1069-80.
19. Hamadeh HK, Trouba KJ, Amin RP, Afshari CA, Germolec D. Coordination of altered DNA repair and damage pathways in arsenite-exposed keratinocytes. *Toxicol Sci* 2002;69:306-16.
20. Krynitz B, Olsson H, Lundh Rozell B, Lindelof B, Edgren G, Smedby KE. Risk of basal cell carcinoma in Swedish organ transplant recipients: a population-based study. *Br J Dermatol* 2016;174:95-103.
21. Euvrard S, Kanitakis J, Decullier E, Butnaru AC, Lefrançois N, Boissonnat P i sur. Subsequent skin cancers in kidney and heart transplant recipients after the first squamous cell carcinoma. *Transplantation* 2006;81(8):1093-100.
22. Crum-Cianflone N, Hullsiek KH, Satter E, Marconi V, Weintrob A, Ganesan A i sur. Cutaneous malignancies among HIV-infected persons. *Arch Intern Med* 2009;169:1130-8.
23. Honda KS. HIV and skin cancer. *Dermatol Clin* 2006;24:521-30.
24. Kowal-Vern A, Criswell BK. Burn scar neoplasms: A literature review and statistical analysis. *Burns* 2005;31:403-13.
25. Steding-Jessen M, Birch-Johansen F, Jensen A, Schüz J, Kjaer SK, Dalton SO. Socioeconomic status and non-melanoma skin cancer: a nationwide cohort study of incidence and survival in Denmark. *Cancer Epidemiol* 2010;34(6):689-95.
26. Peterson SC, Eberl M, Vagnozzi AN, Belkadi A, Veniaminova NA, Verhaegen ME i sur. Basal cell carcinoma preferentially arises from stem cells within hair follicle and mechanosensory niches. *Cell Stem Cell* 2015;16:400-12.
27. Youssef KK, Van Keymeulen A, Lapouge G, Beck B, Michaux C, Achouri Y i sur. Identification of the cell lineage at the origin of basal cell carcinoma. *Nat Cell Biol* 2010;12:299-305.

28. Elder DJ, Massi S, Scolyer RA, Willemze R. WHO classification of skin tumors. Lyon: IARC; 2018.
29. Dandurand M, Petit T, Martel P, Guillot B, ANAES. Management of basal cell carcinoma in adults. Clinical practice guidelines. *Eur J Dermatol* 2006;16(4):394-401.
30. Kuijpers DI, Thissen MR, Neumann MH. Basal cell carcinoma: treatment options and prognosis, a scientific approach to a common malignancy. *Am J Clin Dermatol* 2002;3:247-59.
31. Lallas A, Apalla Z, Argenziano G, Longo C, Moscarella E, Specchio F i sur. The Dermoscopic universe of basal cell carcinoma. *Dermatol Pract Concept* 2014; 31:11-24.
32. Altamura D, Menzies SW, Argenziano G, Zalaudek I, Soyer HP, Sera F i sur. Dermoscopy of basal cell carcinoma: morphologic variability of global and local features and accuracy of diagnosis. *J Am Acad Dermatol* 2010;62:67-75.
33. Suppa M, Micantonio T, Di Stefani A, Soyer HP, Chimenti S, Fargnoli MC i sur. Dermoscopic variability of basal cell carcinoma according to clinical type and anatomic location. *J Eur Acad Dermatol Venereol* 2015;29:1732-41.
34. Del Busto-Wilhelm I, Malveyh J, Puig S. Dermoscopic criteria of basal cell carcinoma. *G Ital Dermatol Venereol* 2016; 151:642-8.
35. Lallas A, Apalla Z, Ioannides D, Argenziano G, Castagnetti F, Moscarella E i sur. Dermoscopy in the diagnosis and management of basal cell carcinoma. *Future Oncol* 2015;11;2975-84.
36. Longo C, Lallas A, Kyrgidis A, Rabinovitz H, Moscarella E, Ciardo S i sur. Classifying distinct basal cell carcinoma subtype by means of dermatoscopy and reflectance confocal microscopy. *J Am Acad Dermatol* 2014;71:716-24.
37. Lallas A, Tzellos T, Kyrgidis A, Apalla Z, Zalaudek I, Karatolias A i sur. Accuracy of dermoscopic criteria for discriminating superficial from other subtypes of basal cell carcinoma. *J Am Acad Dermatol* 2014; 70:303-11.
38. Lallas A, Argenziano G, Kyrgidis A, Apalla Z, Moscarella E, Longo C i sur. Dermoscopy uncovers clinically undetectable pigmentation in basal cell carcinoma. *Br J Dermatol* 2014; 170:192-5.

39. Carducci M, Bozzetti M, De Marco G, Foscolo AM, Betti R. Usefulness of margin detection by digital dermoscopy in the traditional surgical excision of basal cell carcinomas of the head and neck including infiltrative/morpheaform type. *J Dermatol* 2012;39:326-30.
40. Mun JH, Jwa SW, Song M, Ko HC, Kim BS, Kim MB i sur. Pitfalls of using dermoscopy in defining surgical margins of basal cell carcinoma. *Dermatol Surg* 2011;37:1704-5.
41. Apalla Z, Lallas A, Tzellos T, Sidiropoulos T, Lefaki I, Trakatelli M i sur. Applicability of dermoscopy for evaluation of patients' response to nonablative therapies for the treatment of superficial basal cell carcinoma. *Br J Dermatol* 2014;170: 809-15.
42. Edwards SJ, Osei-Assibey G, Patalay R, Wakefield V, Karner C. Diagnostic accuracy of reflectance confocal microscopy using VivaScope for detecting and monitoring skin lesions: a systematic review. *Clin Exp Dermatol* 2017;42:266-75.
43. Seidenari S, Arginelli F, Bassoli S, Cautela J, Cesinaro AM, Guanti M i sur. Diagnosis of BCC by multiphoton laser tomography. *Skin Res Technol* 2013;19(1):297-304.
44. Nahhas AF, Scarbrough CA, Trotter S. A review of the global guidelines on surgical margins for nonmelanoma skin cancers. *J Clin Aesthet Dermatol* 2017;10:37-46.
45. Kuijpers DI, Thissen MR, Neumann MH. Basal cell carcinoma: treatment options and prognosis, a scientific approach to a common malignancy. *Am J Clin Dermatol* 2002;3:247-59.
46. Cameron MC, Lee E, Hibler BP, Barker CA, Mori S, Cordova M i sur. Basal cell carcinoma: Epidemiology; pathophysiology; clinical and histological subtypes; and disease associations. *J Am Acad Dermatol* 2019; 80(2):303-317.
47. Dieu T, Macleod AM. Incomplete excision of basal cell carcinomas: a retrospective audit. *ANZ J Surg* 2002;72(3):219–21.
48. Nagore E, Grau C, Molinero J, Fortea JM. Positive margins in basal cell carcinoma: relationship to clinical features and recurrence risk. A retrospective study of 248 patients. *J Eur Acad Dermatol Venereol* 2003;17(2):167–70.
49. Swanson NA. Mohs surgery. Technique, indications, applications, and the future. *Arch Dermatol* 1983;119(9):761–73.

50. Smeets NWJ, Kuijpers DIM, Nelemans P, Ostertag JU, Verhaegh MEJM, Krekels GAM i sur. Mohs' micrographic surgery for treatment of basal cell carcinoma of the face results of a retrospective study and review of the literature. *Br J Dermatol* 2004;151(1):141-7.
51. Silverman MK, Kopf AW, Grin CM, Bart RS, Levenstein MJ. Recurrence rates of treated basal cell carcinomas: Part 2: curettage-electrodessication. *J Dermatol Surg Oncol* 1991;17:720-6.
52. Kokoszka A, Scheinfeld N. Evidence-based review of use of cryosurgery in treatment of BCC. *Derm Surg* 2003;29:566-71.
53. Mirza FN, Khatri KA. The use of lasers in the treatment of skin cancer: a review. *J Cosmet Laser Ther* 2017;19:451-8.
54. Micali G, Lacarrubba F, Nasca MR, Ferraro S, Schwartz RA. Topical pharmacotherapy for skin cancer: part II. Clinical applications. *J Am Acad Dermatol* 2014;70:979.
55. Jansen MHE, Mosterd K, Arits AHMM, Roozeboom MH, Sommer A, Essers BAB i sur. Five-year results of a randomized controlled trial comparing effectiveness of photodynamic therapy, topical imiquimod, and topical 5-fluorouracil in patients with superficial basal cell carcinoma. *J Invest Dermatol* 2018;138:527-33.
56. Morton C, Szeimies RM, Sidoroff A, Wennberg AM, Basset- Seguin N, Calzavara-Pinton P i sur. European Dermatology Forum guidelines on topical photodynamic therapy. *Eur J Dermatol* 2015;25:296-311.
57. Collier NJ, Haylett AK, Wong TH, Morton CA, Ibbotson SH, McKenna KE i sur. Conventional and combination topical photodynamic therapy for basal cell carcinoma: systematic review and meta-analysis. *Br J Dermatol* 2018;179:1277-96.
58. Drucker AM, Adam GP, Rofeberg V, Gazula A, Smith B, Moustafa F i sur. Treatments of primary basal cell carcinoma of the skin: a systematic review and network meta-analysis. *Ann Intern Med* 2018;169:456.
59. Guinot JL, Rembielak A, Perez-Calatayud J, Rodriguez- Villalba S, Skowronek J, Tagliaferri L i sur. GEC-ESTRO ACROP recommendations in skin brachytherapy. *Radiother Oncol* 2018;126:377-85.
60. Xie P, Lefrancois P. Efficacy, safety, and comparison of sonic hedgehog inhibitors in basal cell carcinomas: a systematic review and meta-analysis. *J Am Acad Dermatol* 2018;79:1089-100.

61. Sekulic A, Migden MR, Basset-Seguín N, Garbe C, Gesierich A, Lao CD i sur. ERIVANCE BCC Investigators. Long-term safety and efficacy of vismodegib in patients with advanced basal cell carcinoma: final update of the pivotal ERIVANCE BCC study. *BMC Canc* 2017;17(1):332.
62. Dreno B, Kunstfeld R, Hauschild A, Fosko S, Zloty D, Labeille B i sur. Two intermittent vismodegib dosing regimens in patients with multiple basal-cell carcinomas (MIKIE): a randomised, regimen- controlled, double-blind, phase 2 trial. *Lancet Oncol* 2017;18:404-12.
63. Peris K, Tambone S, Kostaki D, Varrassi E, Fagnoli MC. Treatments of advanced basal cell carcinoma: a review of the literature. *G Ital Dermatol Venereol* 2016;151:77-86.
64. Falchook GS, Leidner R, Stankevich E, Piening B, Bifulco C, Lowy I i sur. Responses of metastatic basal cell and cutaneous squamous cell carcinomas to anti-PD1 monoclonal antibody REGN2810. *J Immunother Cancer* 2016;4:70.
65. Armstrong LTD, Magnusson MR, Guppy MPB. Risk factors for recurrence of facial basal cell carcinoma after surgical excision: a follow-up analysis. *J Plast Reconstr Aesthet Surg* 2017;70:1738-45.
66. Flohil SC, Koljenovic S, de Haas ER, Overbeek LI, de Vries E, Nijsten T. Cumulative risks and rates of subsequent basal cell carcinomas in The Netherlands. *Br J Dermatol* 2011;165:874-81.
67. Wehner MR, Linos E, Parvataneni R, Stuart SE, Boscardin WJ, Chren MM. Timing of subsequent new tumors in patients who present with basal cell carcinoma or cutaneous squamous cell carcinoma. *JAMA Dermatol* 2015;151:382-8.
68. Gordon LG, Scuffham PA, van der Pols JC, McBride P, Williams GM, Green AC. Regular sunscreen use is a cost-effective approach to skin cancer prevention in subtropical settings. *J Invest Dermatol* 2009;129:2766-71.
69. Marcil I, Stern RS. Risk of developing a subsequent nonmelanoma skin cancer in patients with a history of nonmelanoma skin cancer: a critical review of the literature and meta-analysis. *Arch Dermatol* 2000;136:1525-30.
70. Jaju PD, Ransohoff KJ, Tang JY, Sarin KY. Familial skin cancer syndromes: increased risk of nonmelanotic skin cancers and extracutaneous tumours. *J Am Acad Dermatol* 2016;74:437-51.

71. Tang JY, Wu A, Linos E, Parimi N, Lee W, Aszterbaum M i sur. High prevalence of vitamin D deficiency in patients with basal cell nevus syndrome. *Arch Dermatol* 2010;146:1105-10.
72. Que SKT. Research techniques made simple: noninvasive imaging. Technologies for the Delineation of basal cell carcinomas. *J Invest Dermatol* 2016;136(4):33-8.
73. Carducci M, Bozzetti M, Foscolo A, Betti R. Margins detection by digital dermatoscopy improves the performance of traditional surgical excision of basal cell carcinomas of the head and neck. *Dermatol Surg* 2011;37:280–5.
74. Suzuki HS, Serafini SZ, Sato MS. Utility of dermatoscopy for demarcation of surgical margins in Mohs micrographic surgery. *An Bras Dermatol* 2014;89:38-43.
75. Caresana G, Giardini R. Dermoscopy-guided surgery in basal cell carcinoma. *J Eur Acad Dermatol Venerol* 2010;24:1395-99.
76. Carducci M, Bozzetti M, Foscolo A, Betti R. Margins detection by digital dermatoscopy improves the performance of traditional surgical excision of basal cell carcinomas of the head and neck. *Dermatol Surg* 2011;37:280–5.
77. Barcaui C. Preoperative analysis of cutaneous tumors. *Surg Cosmet Dermatol* 2011; 3:77-79.
78. Massone C, Di Stefani A, Soyer HP. Dermoscopy for skin cancer detection. *Curr Opin Oncol* 2005;17:147-53.
79. Ruocco E, Argenziano G, Pellacani G, Seidenari S. Noninvasive imaging of skin tumors. *Dermatol Surg* 2004;30:301-10.
80. Menzies SW, Westerhoff K, Rabinowitz H, Kopf AW, McCarthy WH, Katz B. Surface microscopy of pigmented basal cell carcinoma. *Arch Dermatol* 2000;136: 1012–16.
81. Giacomel J, Zalaudek I. Dermoscopy of superficial basal cell carcinoma. *Dermatol Surg* 2005; 31:1710–13.
82. Lallas A, Argenziano G, Ioannides D. Dermoscopy for basal cell carcinoma subtype prediction. *Br J Dermatol* 2016; 175:674-5.
83. Scalvenzi M, Lembo S, Francia MG, Balato A. Dermoscopy patterns of superficial basal cell carcinoma. *Int J Dermatol* 2008;47:1015-8.

84. Siegel DM, Coldiron BM. A chance to cut is a chance to check all peripheral margins. *Arch Dermatol* 2004;140:743–4.
85. Guardiano RA, Grande DJ. A direct comparison of visual inspection, curettage, and epiluminescence microscopy in determining tumor extent before the initial margins are determined for Mohs Micrographic Surgery. *Dermatol Surg* 2010;36:1240-4.
86. Ahnlide I, Zalaudek I, Nilsson F, Bjellerup M, Nielsen K. Preoperative prediction of histopathological outcome in basal cell carcinoma: flat surface and multiple small erosions predict superficial basal cell carcinoma in lighter skin types. *Br J Dermatol* 2016;175:751-61.
87. Tabanlıoğlu O, Sahin S, Gokoz O, Erkin G, Cakır B, Elcin G i sur. Correlation between the dermatoscopic and histopathological features of pigmented basal cell carcinoma. *J Eur Acad Dermatol Venereol* 2010;24:1317-25.
88. Ghita MA, Caruntu C, Rosca AE, Kaleshi H, Caruntu A, Moraru L i sur. Reflectance confocal microscopy and dermoscopy for *in vivo*, non-invasive skin imaging of superficial basal cell carcinoma. *Oncology* 2016: 3019-3024.
89. Kruslin B, Tomas D, Rogatsch H, Novosel I, Cupić H, Belicza M i sur. Periacinar retraction clefting in the prostatic needle core biopsies: an important diagnostic criterion or a simple artifact? *Virchows Arch* 2003; 443: 524-527.
90. Kruslin B, Tomas D, Mikuz G. Periacinar retraction artifact of the prostate. *Front Biosci* 2011;1; 226-235.
91. Manola I, Mataic A, Ledic Drvar D, Pezelj I, Regovic Dzombeta T i sur. Peritumoral Clefting and Expression of MMP-2 and MMP-9 in basal cell carcinoma of the skin. *In Vivo* 2020;34:1271-1275.

11

ŽIVOTOPIS

Rođena sam 16. travnja 1971. godine u Banjaluci gdje sam završila osnovnu školu i prirodoslovno-matematičku gimnaziju.

Na Medicinskom fakultetu Sveučilišta u Zagrebu diplomirala sam 1996. godine. Liječnički staž odradila sam u Zagrebu u Ustanovi za hitnu medicinsku pomoć. Specijalistički ispit iz dermatologije i venerologije položila sam 2005. nakon 4 godine specijalizacije provedene na Klinici za kožne i spolne bolesti, Šalata. Radila sam u Poliklinici Vili do 2011. godine kao specijalist dermatologije i venerologije. Smatrajući kontinuiranu edukaciju bitnom u svakodnevnom radu, redovito posjećujem i aktivno sudjelujem u radu s kolegama iz zemlje i svijeta te primjenjujem stečena saznanja i tehnologiju u svojoj poliklinici. Iz područja dječje dermatologije kao i iz područja primjene lasera u liječenju hemangioma kod djece stručno sam se usavršavala u klinici „Ospedale Maggiore“ u Milanu, na odjelu dječje dermatologije u razdoblju od 2004. do 2005. godine. Međunarodni tečaj dermoskopije završila sam 2004. godine te se zatim iz istog područja doškolovala u

klifikama u Münchenu, Beču i Barceloni. Edukaciju primjene lasera u dermatologiji završila sam u Kliničkoj bolnici Regensburg i u više privatnih klinika Zapadne Europe. Tijekom 2010. godine stručno sam se usavršavala iz područja kirurgije nokta u Ghentu (Belgija) i 2012. godine u Bernu (Švicarska).

Doktorski studij Biomedicina i zdravstvo na Medicinskom fakultetu Sveučilišta u Zagrebu upisala sam 2010. godine.

Obranila sam temu disertacije 28. svibnja 2018. godine pod nazivom "Učinkovitost dermoskopije u preoperativnom razlikovanju površinskog od drugih podtipova bazocelularnog karcinoma kože i u predikciji ruba tumora".

Do sada sam objavila više radova u međunarodno citiranim časopisima, autorica i suautorica sam brojnih sažetaka s domaćih i međunarodnih znanstvenih skupova. Članica sam Hrvatskog dermatovenerološkog društva, Hrvatskog liječničkog zbora, Hrvatske liječničke komore, Europske akademije za dermatologiju i veneorologiju, Internacionalnog dermoskopskog društva i Internacionalnog dermatološkog društva.

Udana sam (suprug Šime, specijalist kardiolog) i imam tri sina: Luka (28), Lovro (21) i Vito (14).