

Laminarni obrazac ekspresije i regionalna raspodjela RNA-vezujućeg proteina CELF1 u fetalnoj moždanoj kori čovjeka

Kopić, Janja

Doctoral thesis / Disertacija

2023

Degree Grantor / Ustanova koja je dodijelila akademski / stručni stupanj: **University of Zagreb, School of Medicine / Sveučilište u Zagrebu, Medicinski fakultet**

Permanent link / Trajna poveznica: <https://um.nsk.hr/um:nbn:hr:105:103299>

Rights / Prava: [In copyright](#)/[Zaštićeno autorskim pravom.](#)

Download date / Datum preuzimanja: **2024-07-15**



Repository / Repozitorij:

[Dr Med - University of Zagreb School of Medicine Digital Repository](#)



**SVEUČILIŠTE U ZAGREBU
MEDICINSKI FAKULTET**

Janja Kopic

**Laminarni obrazac ekspresije i
regionalna raspodjela RNA-vezujućeg
proteina CELF1 u fetalnoj moždanoj
kori čovjeka**

DISERTACIJA



Zagreb, 2023.

**SVEUČILIŠTE U ZAGREBU
MEDICINSKI FAKULTET**

Janja Kopic

**Laminarni obrazac ekspresije i
regionalna raspodjela RNA-vezujućeg
proteina CELF1 u fetalnoj moždanoj
kori čovjeka**

DISERTACIJA

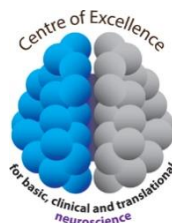Zagreb, 2023.

Disertacija je izrađena na Hrvatskom institutu za istraživanje mozga Medicinskog fakulteta Sveučilišta u Zagrebu.

Voditeljica rada: izv. prof. dr. sc. Željka Krsnik

Istraživanje je financirano sljedećim projektima:

- HRZZ projekt „Uloga RNA vezujućeg proteina CELF 1 u neuronalnom razvoju čovjeka“, voditeljica: izv.prof.dr.sc Željka Krsnik. PZS-2019-02-4710.
Projekt se provodi u sklopu Operativnog programa Učinkoviti ljudski potencijali 2014.-2020. sufinanciran od strane Europskog socijalnog fonda (ESF) u okviru „Programa znanstvene suradnje“ i Kohezijskog fonda.
- Zaklada ADRIS, “Misterij egzosomskih glasnika: od uzbune u stanici do poruke drugim stanicama”, voditeljica projekta: izv.prof.dr.sc Željka Krsnik
- „Eksperimentalna i klinička istraživanja hipoksijsko-ishemijskog oštećenja mozga u perinatalnoj i odrasloj dobi“; Znanstveni centar izvrsnosti za temeljnu, kliničku i translacijsku neuroznanost, GA KK.01.1.1.01.0007, voditelj: prof. dr. sc. Miloš Judaš.
- Sveučilišna potpora znanstvenim istraživanjima, voditeljica projekta: izv.prof.dr.sc Željka Krsnik



ZAHVALA

Hvala mentorici profesoricu Željki Krsnik na stručnom vodstvu, izvanrednom mentorstvu, te na pruženoj prilici za suradnju i izradu ovog doktorskog rada.

Veliko hvala Akademiku na svakoj iznimno vrijednoj i jedinstvenoj lekciji iz neuroznanosti i svim stručnim savjetima.

Hvala kolegici Alisi na pomoći, dijeljenju znanja i podršci uz odličnu radnu atmosferu.

Hvala i dragoj Ani, Danici i Leonardi iz laboratorija za vrijedne ruke i svaku pomoć kad je bilo potrebno.

Hvala svim dragim kolegama, profesorima i prijateljima s Hrvatskog Instituta za istraživanje mozga za svaki savjet i pomoć oko izrade rada.

Hvala mojoj obitelji koja je bila uz mene pružala mi motivaciju i podršku svih ovih godina.

Hvala mojem Ivanu za svaku lijepu riječ, pozitivan stav i toleranciju koju je pokazao.

SADRŽAJ

1. UVOD.....	1
1.1. Ustrojstvo moždane kore čovjeka	1
1.2. Razvoj moždane kore čovjeka.....	5
1.3. Građa, funkcije i stvaranje veza u čeonom i zatiljnom režnju mozga čovjeka11	
1.4. RNA-vezujući proteini	16
1.5. Uloga CELF1 proteina u razvoju moždane kore.....	20
1.6. Svrha rada.....	23
2. HIPOTEZA.....	24
3. CILJEVI RADA	25
3.1. Opći cilj.....	25
3.2. Specifični ciljevi.....	25
4. MATERIJALI I METODE.....	26
4.1. Materijali	26
4.2. Metode.....	29
4.2.1. Histološko bojanje metodom po Nisslu	29
4.2.2. Imunohistokemija (IHC)	29
4.2.3. Imunofluorescencija (IF)	32
4.2.4. Metoda dokazivanja interakcije proteina metodom ligacije u neposrednoj blizini	34
4.2.5. Metoda analize ekspresije mRNA – RNA Scope in situ hibridizacija (ISH) ..	35
4.2.6. Vizualizacija i analiza slika	37
4.2.7. Kvantifikacija i statistička analiza	37
5. REZULTATI	39
5.1. Vremensko-prostorna dinamika laminarnog ekspresijskog obrasca CELF1 u moždanoj kori čeonog i zatiljnog režnja čovjeka tijekom fetalnog razvoja.....	39
5.1.2. Vremensko-prostorna dinamika laminarnog ekspresijskog obrasca CELF1 u moždanoj kori čeonog i zatiljnog režnja čovjeka tijekom ranog (7.5-12 TNZ) i srednjeg fetalnog razdoblja (13-24 TNZ)	39
5.1.3. Vremensko-prostorna dinamika laminarnog ekspresijskog obrasca CELF1 u moždanoj kori čeonog i zatiljnog režnja čovjeka tijekom kasnog fetalnog razdoblja (25-38 TNZ).....	44

5.1.4. Kvantitativna analiza ekspresije CELF1 tijekom ranog i srednjeg fetalnog razdoblja.....	46
5.2. Karakterizacija progenitorskih stanica tijekom ranog i srednjeg fetalnog razdoblja	50
5.3. Analiza subpopulacija CELF1 neurona pomoću biljega slojeva moždane kore53	
5.3.1. Analiza subpopulacija CELF1 neurona biljezima slojeva moždane kore tijekom ranog fetalnog razdoblja (7.5-12 TNZ)	54
5.3.2. Analiza subpopulacija CELF1 neurona biljezima slojeva moždane kore tijekom srednjeg fetalnog razdoblja (13-24 TNZ).....	64
5.4. <i>In situ</i> detekcija interakcije proteina metodom PLA.....	75
5.5. Unutarstanična lokalizacija i analiza ekspresije <i>CELF1</i> mRNA	78
6. RASPRAVA	82
6.1. Molekularna dinamika biljega neurona različitih slojeva moždane kore i distribucija CELF1 tijekom ranog i srednjeg fetalnog razdoblja	82
6.1.1. RNA vezujući protein CELF1 tijekom ranog fetalnog razdoblja	83
6.1.2. RNA-vezujući protein CELF1 tijekom srednjeg fetalnog razdoblja.....	84
6.2. Aktivnost progenitorskih stanica u uspostavljanju citoarhitekture čeone i zatiljne moždane kore	86
6.3. Uloga RNA-vezujućeg proteina CELF1 u laminarnoj organizaciji moždane kore i uspostavljanju citoarhitekture	88
7. ZAKLJUČCI.....	91
8. SAŽETAK	93
9. SUMMARY.....	94
10. LITERATURA	95
11. ŽIVOTOPIS.....	127

POPIS OZNAKA I KRATICA

BA	<i>Brodmann area</i> , Brodmannovo polje
CUGBP	<i>CUG-binding protein 1</i> (CELF1)
EJC	<i>exon-junction complex</i>
DMPK	DM protein kinaza
IZ	intermedijalna zona
CP	<i>cortical plate</i> , kortikalna ploča
MD1	miotonična distrofija tip I
SCA8	spinocerebelarna ataksija tip 8
mRNA	<i>messenger</i> (glasnička) RNA (ribonukleinska kiselina)
UTR	<i>untranslated region</i> , netranslatirana regija
MZ	marginalna zona
PKC	protein kinaza C
SP	subplate zona
SVZ	subventrikularna zona
TNZ	tjedan nakon začeća
VZ	ventrikularna zona
PFA	paraformaldehid
FFPE	<i>formalin fixed paraffin embedded</i> , fiksirano formalinom i uklopljeno u parafin
AP	<i>alkaline phosphatase</i> , alkalna fosfataza
BSA	<i>bovine serum albumin</i> serumski albumin iz goveda
DAB	<i>diaminobenzidine</i> , diaminobenzidin
DNA	<i>deoxyribonucleic acid</i> , deoksiribonukleinska kiselina
GABA	<i>gamma-amino-butiric acid</i> , gama-aminomaslačna kiselina
HRP	<i>horseradish peroxidase</i> , peroksidaza hrena
AP	<i>alkaline phosphatase</i> , alkalna fosfataza
IF	imunofluorescencija
IgG	imunoglobulin G
IHC	imunohistokemija
PBS	<i>phosphate-buffered solution</i> , otopina fosfatnog pufera
PBS-T	<i>phosphate buffered solution with Tween 20</i> , otopina fosfatnog pufera sa Tweenom 20
PPL	(<i>preplate</i>) predploča
SOX2	<i>SRY (sex determining region Y)-box 2</i>
CGL	<i>corpus geniculatum laterale</i> , lateralno koljenasto tijelo
ROI	<i>region of interest</i> , područje interesa
SEM	<i>standard error of the mean</i> , standardna pogreška srednje vrijednosti

1. UVOD

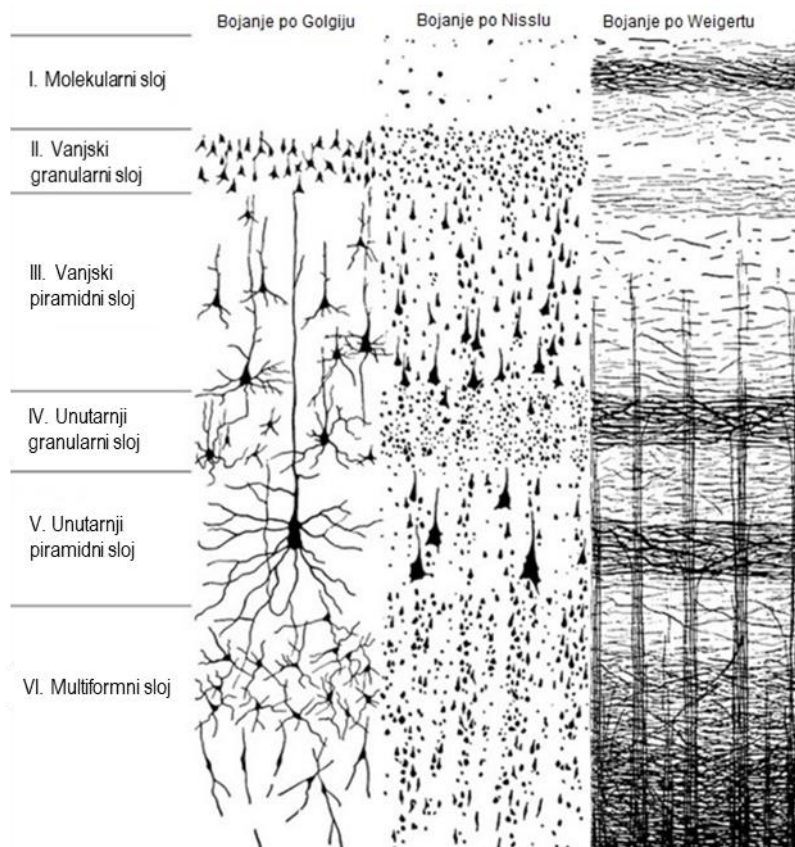
1.1. Ustrojstvo moždane kore čovjeka

Moždana kora predstavlja kompleksno organiziranu strukturu koja razlikuje ljudsku vrstu od ostalih živih bića, prvenstveno stoga što omogućuje precizno obavljanje složenih procesa i izvršnih funkcija, poput razmišljanja, donošenja odluka, planiranja budućnosti, govora, procesiranja emocija i socijalnih interakcija. Kora velikog mozga, u komunikaciji sa subkortikalnim strukturama, čini okosnicu iz koje proizlaze informacije potrebne za provođenje kompleksnih izvršnih funkcija. Utjecaj evolucijskih pokretačkih sila na organizme koji posjeduju jednostavne neuralne organizacijske jedinice, posljedično su dovele do razvoja specijaliziranog organa s visokim stupnjem strukturne uređenosti (1–3). Slojevito organizirano ustrojstvo moždane kore omogućuje ispravno povezivanje moždanih regija i integraciju signala koji prenosi informaciju između različitih područja mozga.

Prenatalni razvoj mozga karakterizira pojava prolazne fetalne laminacije moždane kore (4–8). Morfogenetski i histogenetski procesi odgovorni za nastanak prolazne fetalne laminacije, predmet su dugogodišnjih istraživanja (9–12). Kompleksnosti neurorazvojnih procesa pridonosi činjenica da se histogenetski procesi vremenski preklapaju, stoga je nužna njihova precizna regulacija (13). Dinamiku razvoja mozga (vremenski tijek i prostornu organizaciju) kontrolira regulacija ekspresije gena na nekoliko razina: od epigenetičkih učinaka, kontrole transkripcije DNA, do translacije i sinteze proteina koji imaju direktan utjecaj na unutarstanična zbivanja i izvanstanični prostor (14–16). Stoga su geni i njihovi produkti koji usmjeravaju proliferaciju, diferencijaciju i migraciju neuralnih matičnih stanica preduvjet za normalnu neurogenezu moždane kore (17).

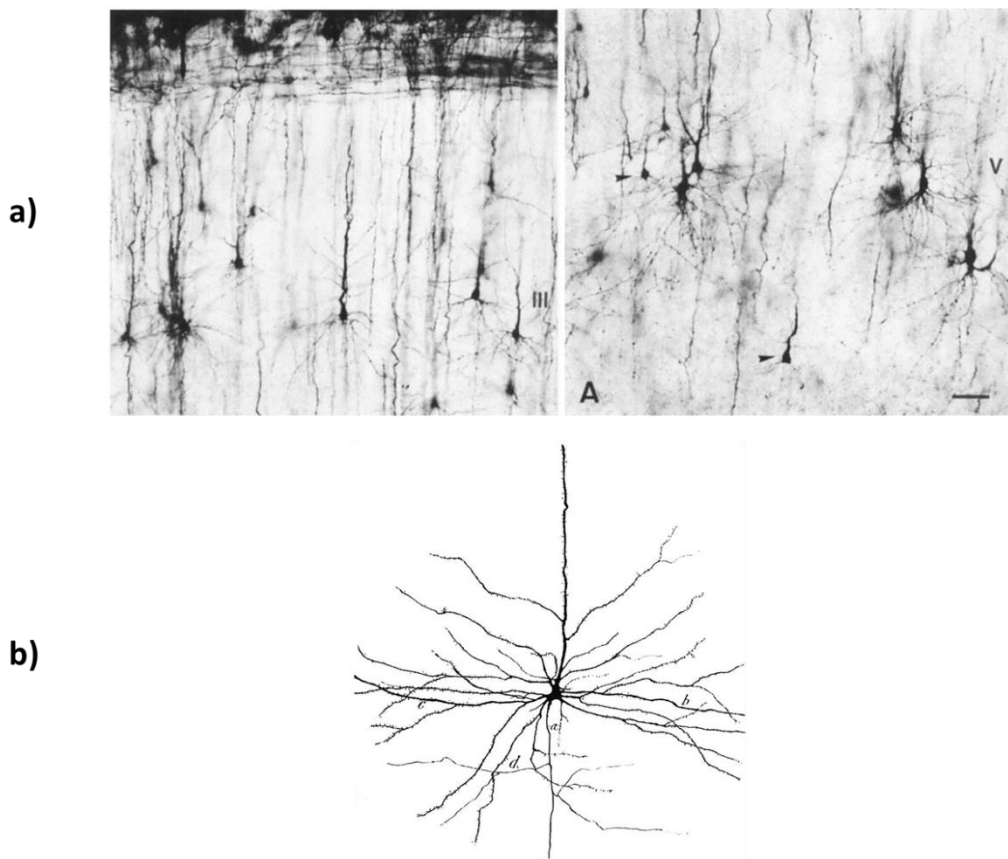
Laminarna građa sive tvari moždane kore nastaje kao rezultat radijalne migracije postmitotičkih neurona, te raspoređivanja postmigratornih neurona u slojeve (*laminae*) posložene jedna iznad druge. Slojevi moždane kore se razlikuju po prisutnosti različitih populacija neurona koji su raspoređeni od pijalne površine do bijele tvari. Prema tipu zastupljenih neurona raspoznaje se šest slojeva koji se označavaju brojevima od I do VI. Histološke metode, među kojima su i tri klasične metode bojanja (Golgijeva metoda, bojanje metodom po Nisslu, te histološko bojanje po Weigertu) omogućuju vizualizaciju strukture i specifičnosti šest slojeva moždane kore. Golgi metoda služi za vizualizaciju tijela stanica, te

prikazuje razgranjenje dendritičkih stabala. Metoda bojanja po Nisslu (krezil-violet) služi kao citoarhitektonski biljeg kojim se prikazuju tijela stanica, te proksimalni dendriti, dok se Weigertovom metodom vizualiziraju mijelinizirana vlakna, te prikazuje rasprostranjenost aksona (18). Uzimajući u obzir građu i tip neurona prisutnih u moždanoj kori (19) razlikuju se slijedeći slojevi: I- molekularni sloj, II- vanjski sloj zrnatih (granularnih) stanica, III- vanjski sloj piramidnih stanica, IV- unutarnji sloj zrnatih (granularnih) stanica, V- unutarnji sloj piramidnih stanica te VI- multiformni sloj (Slika 1.1.). Sloj I nazvan je molekularnim slojem jer ga karakterizira prisutnost dendritičkih ogranaka i aksona, te rijetke stanice. Za razliku od toga, sloj VI sadrži više tipova neurona koji mogu biti raznih oblika, stoga je nazvan multiformnim slojem (20).



Slika 1.1. Prikaz šestoslojne moždane kore klasičnim histološkim bojanjima tkiva po Golgiju, Nisslu i Weigertu. Preuzeto i prilagođeno iz Judaš i Kostović 1997 (18).

Glavni tipovi neurona moždane kore su (a) piramidni neuroni zastupljeni u kortikalnim slojevima III, V i VI, a njihov karakteristični neuroprijenosnik je glutamat koji ima svojstvo ekscitacije ili pobuđivanja. Naziv su dobili po tijelu stanice koje je piramidnog oblika. Uz to, piramidni neuroni imaju razgranate bazalne dendrite, te jedan karakteristični vršni (apikalni) dendrit koji se proteže prema površnijim kortikalnim slojevima i pialnoj površini gdje se naposljetku i razgrana, dok im se dugi akson pruža duboko prema bijeloj tvari (21) (Slika 1.2.). S druge strane, važnu ulogu u inhibiciji prijenosa signala imaju (b) interneuroni koje karakteriziraju kratki aksoni i manje razgranati dendriti koji se granaju isključivo lokalno. Interneuroni su prisutni u svim kortikalnim slojevima gdje su dospjeli tangencijalnom migracijom, a sintetiziraju neurotransmitter GABA (gama-amino-maslačna kiselina) (22–24).



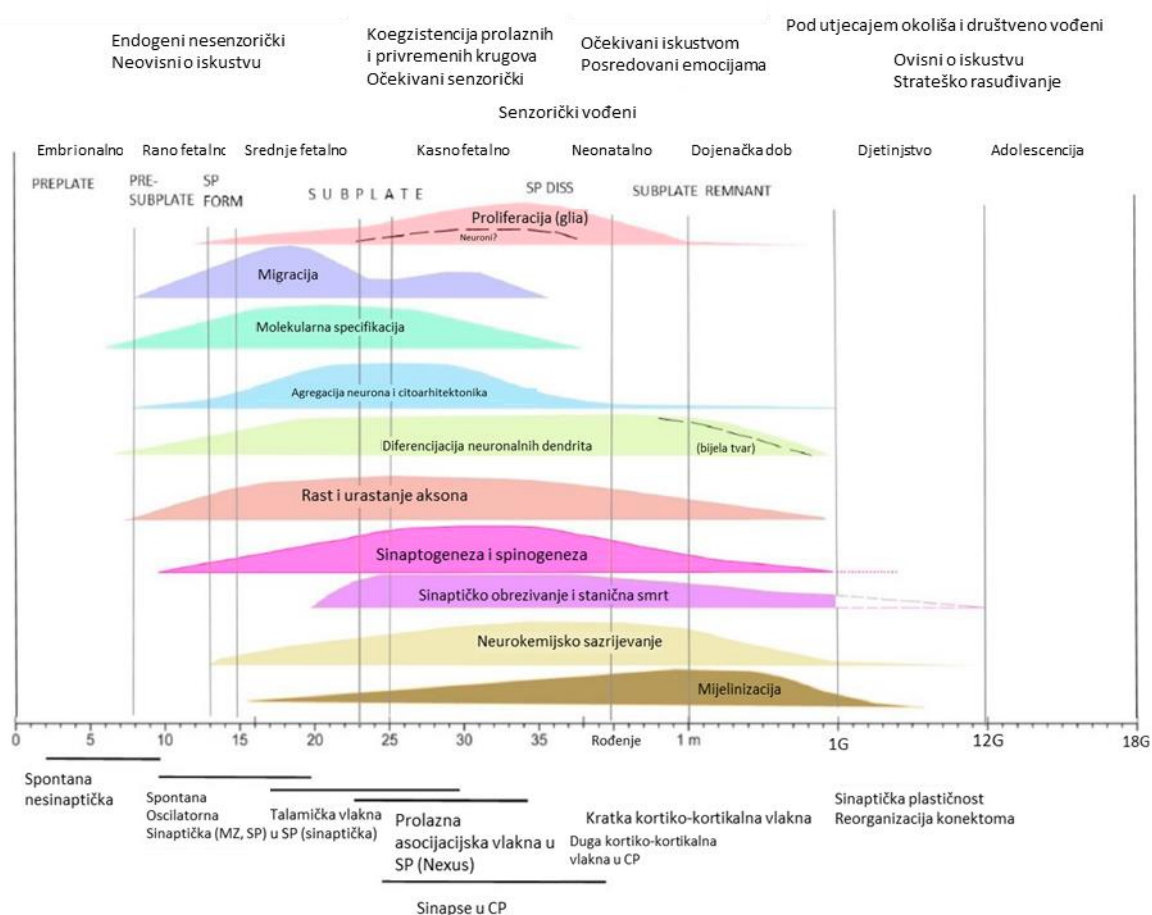
Slika 1.2. Diferencijacija piramidnih neurona u kortikalnim slojevima III i V moždane kore čeonog režnja novorođenog djeteta i tipična građa piramidnog neurona u moždanoj kori odraslog čovjeka. Preuzeto i prilagođeno iz a) Mrzljak i sur 1988 (19) i b) Cajal 1911 (25).

Karakterističnu strukturu kore velikoga mozga čini kolumnarna i laminarna organizacija. Temeljne strukturno-funkcionalne jedinice moždane kore čine radijalni stupići (kolumne) a formiraju se pozicioniranjem neurona koji su migracijom dospjeli na svoja konačna odredišta (26). Unutar samih radijalnih stupića smještena su tijela neurona koja čine sivu tvar, dok njihovi aksoni čine bijelu tvar moždane kore. Radijalna migracija (27) je ključan proces odgovoran za oblikovanje šestoslojne strukture moždane kore koji se odvija se po principu migracije „iznutra-prema-van“, što znači da su neuroni dubokih slojeva moždane kore rođeni ranije od površinski smještenih neurona koji se rađaju kasnije. Od ovoga pravila odstupa jedino marginalna zona (MZ) koja se nalazi ispod pijačne površine, a nastala je ranom podjelom predploče (PPL), stoga neki neuroni u MZ predstavljaju jedne od najstarijih stanica u moždanoj kori (28–30). Neuroni koji se nalaze unutar iste kolumne imaju sličniji molekularni profil od neurona susjednih kolumni. Prema Rakićevoj hipotezi radijalne jedinice (27,31–33), migracija neurona pomoću radijalnih glija stanica određuje njihovu kolumnarnu poziciju, dok vrijeme rođenja u proliferativnim zonama uz stijenke moždanih komora (ventrikularna, VZ i subventrikularna, SVZ) određuje laminarnu poziciju (33).

Aktivnost transkripcijskih faktora u stanicama i signalnih molekula u izvanstaničnom prostoru utječe na regulaciju procesa stanične proliferacije, diferencijacije i migracije prema konačnom odredištu u moždanoj kori (6). Agregacija stanica u prolaznim fetalnim zonama tijekom prenatalnog razvoja, kao jedan od ključnih događaja u kortikogenezi, pod snažnim je utjecajem vremenski-prostorno koordinirane ekspresije gena karakterističnih za određeni kortikalni sloj (34). Stupanj diferencijacije i stjecanje molekularnog identiteta neurona omogućen je aktivacijom i deaktivacijom transkripcijskih faktora (14,35–37).

1.2. Razvoj moždane kore čovjeka

Razvojno podrijetlo središnjeg i perifernog živčanog sustava embriološki potječe iz vanjskog zametnog listića gastrule, odnosno ektoderma. Niz složenih neurogenetskih i histogenetskih procesa odgovorno je za razvoj mozga čovjeka od najranijih embrionalnih stadija (12,38–42) do postnatalnog razdoblja u kojima su mozak i njegove strukture funkcionalne i visoko specijalizirane (43–46). Razvoj mozga čovjeka karakteriziran je vremenskim i prostornim slijedom neurogenetskih procesa (stanična proliferacija, migracija, molekularna specifikacija, agregacija neurona, morfološka i kemijska diferencijacija neurona, sinaptogeneza, mijelinizacija, procesi razvojne reorganizacije i finog podešavanja (Slika 1.3.) (47–51).



Slika 1.3. Prikaz neurogenetskih procesa i procesa razvojne reorganizacije tijekom prenatalnog i postnatalnog razdoblja s posebnim naglaskom na razvoj SP zone (gore) i sinapsi (dolje). Preuzeto i prilagođeno iz Kostović 2020 (52)

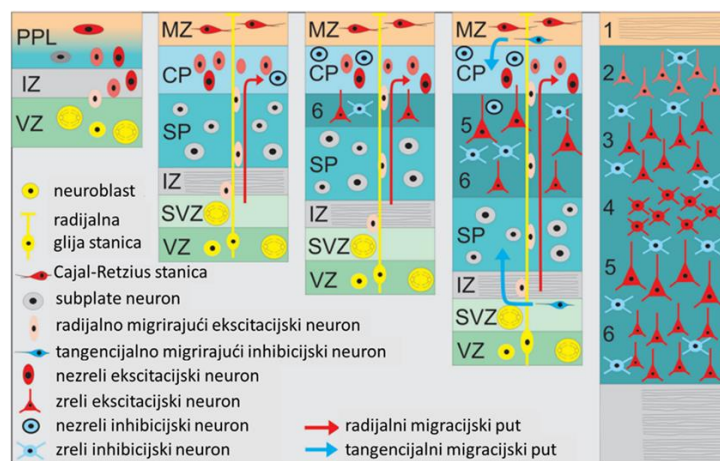
Tijekom embrionalnog razdoblja, već u 3. tjednu nakon začeca (TNZ), dolazi do stvaranja zadebljanja na vanjskom zametnom listiću ektoderma kao jedan od prvih događaja kojim započinje stvaranje neuralne ploče. Slijedi oblikovanje neuralnog žlijeba uzdizanjem lateralnih rubova zadebljanja neuralne ploče. Neuralni nabori su posljedica graničnog zadebljanja rubova neuralnog žlijeba koji se uslijed približavanja počinju spajati, pri čemu nastaje neuralna cijev. Sloj neuroepitelnih stanica, koje su nediferencirane te imaju svojstvo pluripotencnosti, pokrivaju unutrašnju stijenku neuralne cijevi. Pluripotencne, neuroepitelne stanice postaju preteče svih tipova stanica živčanog sustava koje će nakon diobe specijalizirati svoj molekularni profil i postati dio populacije neurona, radijalnih glija stanica, astrocita ili oligodendrocita. Histogeneza nastaju strukture živčanog tkiva kojeg čini skup rano organiziranih neuroepitelnih stanica koje još nisu diferencirane, kao i njihovih stanica potomaka koje su nastale proliferacijom. Oblik tkivne strukture se mijenja uslijed morfogeneze koja utječe na savijanje neuralne cijevi, te se na određenim mjestima formiraju i pregibi koji će se uslijed daljnjeg rasta spojiti i oblikovati moždane mjehuriće. Promjena oblika neuralne cijevi ključan je događaj u ranoj neurogenezi budući da se prema nastalim moždanim mjehurićima određuje temeljna podijela mozga na specijalizirane i funkcionalne regije koje obavljaju različite funkcije (4,8,12).

Da bi se detaljnije razumio proces razvoja šestoslojne moždane kore čovjeka potrebno je poznavati njeno prenatalno prolazno laminarno ustrojstvo, citoarhitektonsku građu pojedinih prolaznih fetalnih zona, te njihove funkcije tijekom razvoja. Prolazne fetalne zone su strukture koje nastaju tijekom embrionalnog i fetalnog razvoja, iz kojih će se procesima razvojne reorganizacije razviti siva i bijela tvar velikog mozga. Sloj neuralnih progenitorskih stanica, smještenih uz stijenke fetalnih moždanih komora, proliferirajuća je „tvornica“ iz koje će nastati velike populacije neurona i glija stanica moždane kore. Zona u kojoj se odvija najveći dio proliferacije je VZ. Neuralne matične stanice iz VZ mogu se dijeliti simetričnom i nesimetričnom diobom. Neuralne matične stanice se dijele simetričnim diobama kojima nastaju stanice s pluripotentnim svojstvom, te na taj način održavaju svoju populaciju. S druge strane, kako bi se povećavao broj drugih tipova stanica, neuralne matične stanice proliferiraju nesimetričnim diobama nakon kojih nastaju progenitorske stanice koje su preteče drugih tipova stanica moždane kore, a koje će diferencijacijom i molekularnom specifikacijom (53–56) postati budući neuroni i glija stanice. Proces proliferacije neuroepitelnih stanica započinje oko četrdesetog dana embrionalnog razvoja (57). Tijekom 6. TNZ neposredno uz VZ formira se i SVZ koja se smatra sekundarnom zonom proliferacije (58–61). Progenitorske stanice nastale

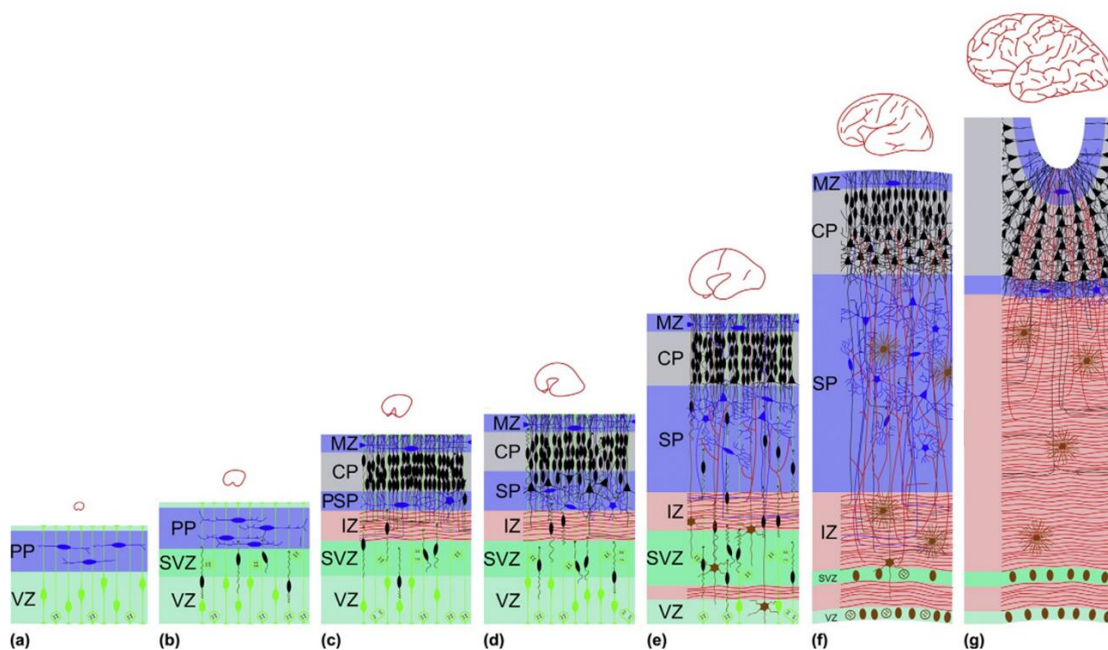
nesimetričnim diobama dalje proliferiraju u SVZ, te stvaraju postmitotičke neurone koji će započeti proces migracije prema predviđenoj konačnoj destinaciji, gdje će zauzeti svoj položaj i specijalizirati se za određene uloge (62). SVZ se može podijeliti s obzirom na strukturu i prisutnost različitih staničnih komponenti i vlakana na vanjsku SVZ (engl., *outer subventricular zone*, oSVZ), unutarnji fibrilarni sloj (engl., *inner fibrillar layer*, IFL), te unutarnju SVZ (engl., *inner subventricular zone*, iSVZ) koja se proteže od IFL do intermedijalne zone (IZ).

Glavno mjesto migracije je IZ, u koju dolaze postmitotički neuroni iz SVZ kojima prilikom migracije glavni oslonac pružaju posebne radijalne glija stanice. Neuralna migracija zahtjeva različite molekularne mehanizme, te aktivnost proteina i signalnih molekula pomoću kojih se stanice kreću po izduženim ograncima radijalnih glija stanica koje se protežu od VZ prema pijačnoj površini (27). Konačno odredište migrirajućih neurona, odnosno njihov budući položaj najvećim je dijelom predodređen vremenom rođenja i mjestom njihovog nastanka u proliferativnoj jedinici u VZ. Prema tome, konačan laminarni položaj neurona buduće moždane kore uvjetovan je lokacijom proliferativne jedinice u VZ iz koje je nastao. S druge strane, kolumnarni položaj neurona uvjetuje određeno vrijeme nastanka neurona, te brzina migracije putem radijalne glije stanice (32). Nakon što su dospjeli do svog konačnog odredišta, postmigratorni neuroni prolaze kroz procese stanične diferencijacije i molekularne specifikacije (63–69). Specifičnom regulacijom izražaja signalnih molekula i transkripcijskih faktora, te morfološkim promjenama u građi citoskeleta koja utječe na veličinu tijela stanice, aksona i dendrita, postmigracijski neuroni prolaze kroz proces diferencijacije (Slika 1.4.). Nadalje, kemijska specifikacija se odražava u promjenama koje se tiču sinteze molekula odgovarajućeg neuroprijenosnika kojega će presinaptički neuron otpuštati prema postsinaptičkom neuronu s kojim je uspostavio sinaptičku vezu tijekom procesa sinaptogeneze (70–74).

A



B



Slika 1.4. Shematski prikaz diferencijacije glavnih populacija stanica u moždanoj kori miša (A) i razvoja prolaznih fetalnih zona od ranog embrionalnog (a) do kasnog fetalnog (g) razdoblja kod čovjeka (B). Preuzeto i prilagođeno iz (A) Luhmann i sur 2016 (75) i (B) Kostović i Judaš 2015 (8).

Oblikovanje CP pri kraju 8. TNZ je ključni događaj u neurogenezi koji označava prijelaz iz embrionalnog u fetalno razdoblje. CP prolazi kroz nekoliko morfoloških promjena budući da se nezreli neuroni kontinuirano zaustavljaju na određenom mjestu nakon migracije (76). Nakupljanjem postmigratornih neurona dolazi do kondenzacije CP čime joj se povećava i površina koju zauzima, u odnosu na IZ (57). Tijek formiranja i stupanj razvoja CP se može pratiti kroz nekoliko razvojnih faza. U prvoj fazi nastaje predploča (PPL) koja se podijeli na gornji i donji dio, pri čemu od gornjeg dijela nastane MZ (smještena ispod pijalne površine), a od donjeg dijela PPL nastaje „primitivna“ CP (smještena ispod MZ). Zatim slijedi druga faza tijekom koje se povećava gustoća CP, te prolazi primarnu kondenzaciju. Tako kondenzirana CP poprima izgled rane laminacije kroz treću fazu razvoja, a dolaskom novih postmigratornih neurona i njihovom akumulacijom dolazi do sekundarne kondenzacija CP koja prolazi kroz četvrtu fazu. Vertikalnom stupićastom formacijom neurona u organizirane kolumne, CP poprima karakterističnu građu što čini petu fazu razvoja (77). Ispod pijalne površine nalazi se MZ i sjedište je Cajal-Retziusovih stanica, jednih od najstarijih neurona, koje su nastale tijekom ranog embrionalnog razdoblja (78,79). Cajal-Retziusove stanice su važne za uspostavljanje pravilnog ustrojstva kore velikog mozga budući da je njihov produkt glikoprotein reelin kojeg izlučuju izvan stanice važna komponenta izvanstaničnog matriksa. Reelin regulira migraciju stanica i omogućuje pravilno pozicioniranje i organizaciju neurona u slojeve tako što utječe na kaskadu signalnih molekula koje potiču zaustavljanje migracije neurona na određenoj poziciji. Pravilni obrasci laminacije u CP iz kojih će se razviti šestoslojna moždana kora ovise o ispravnoj aktivnosti reelina prilikom regulacije migracije (80). Orijentirajući se od pijalne površine prema stjenkama moždanih komora, osnovu buduće sive tvari moždane kore tijekom prenatalnog razdoblja čine tri prolazne fetalne zone: MZ (ispod pije), CP i SP, dok bijelu tvar čini prvenstveno IZ, a proliferativne zone VZ i SVZ se zadržavaju kao sloj endodimskih stanica uz stjenke moždanih komora.

Sljedeći važni događaj u neurogenezi je formacija subplate-a (SP) kao nove prolazne zone koja se počinje formirati delaminacijom dubokog dijela CP oko 13. TNZ (7,51,52,81). U SP zoni se nalazi heterogena populacija neurona među kojima su migratorni postmitotički neuroni, postmigratorni neuroni, te glija stanice (7,8). Posebnost SP zone je u tome što služi kao mjesto uspostavljanja ranih sinapsi između rastućih talamokortikalnih i kortikokortikalnih vlakana (82) i subplate neurona (83–87). Budući da dio neurona moždane kore još nije rođen u VZ, SP služi kao dinamično mjesto privremenog boravka velikog broja aferentnih kortikalnih vlakana (52,88). Histološku arhitekturu SP zone karakterizira obilnost izvanstaničnog matriksa, prisutstvo vlakana, te raspršenih staničnih elemenata. Uslijed intenzivne migracije

postmitotičkih neurona i pristizanja novih aferentnih vlakana dolazi do značajnog povećanja veličine SP zone, koja dostiže najveći volumen tijekom stacionarne faze, oko 28. TNZ. U razdoblju nakon 30. TNZ, SP zona se počinje postupno povlačiti zbog premještanja vlakana i smanjenja količine izvanstaničnog matriksa. To će naposljetku rezultirati nestajanjem SP zone nakon rođenja, dok dio SP neurona trajno ostaje unutar bijele tvari kao intersticijski neuroni (7).

Većina se neurogenetskih i histogenetskih procesa odvija paralelno tijekom prenatalnog razvoja, dok se neki javljaju u kasnom periodu gestacije prije rođenja, te nastavljaju postnatalno. Među kasnije procese se ubrajaju mijelinizacija aksona, te fino podešavanje stvorenih veza, odnosno odstranjivanje prekomjerno stvorenih sinapsi. U razdoblju oko 6. mjeseca prenatalnog razvoja započinje proces mijelinizacije, prilikom kojega dolazi do stvaranja lipidne ovojnice mijelina oko aksonskih vlakana što olakšava komunikaciju među neuronima, budući da ubrzava prijenos električnog impulsa čak i do 100 puta (62).

Za postizanje visokog stupnja specijalizacije moždane kore za specifične funkcije potrebni su procesi razvojne reorganizacije koji se provode finim podešavanjem asocijacijskih i komisurnih veza između neurona moždane kore. Prilikom razvojne reorganizacije dolazi do uklanjanja nepotrebnih i skraćivanja predugih aksona i dendritičkih ogranaka koji su se prekomjerno formirali tijekom embrionalnog i fetalnog razvoja. Nadalje, dolazi do uklanjanja prevelikog broja uspostavljenih sinapsi (89) procesom sinaptičkog obrezivanja. U tom procesu sudjeluju i mikroglia stanice koje imaju fagocitnu ulogu kod uklanjanja oštećenih i nepotrebnih staničnih ostataka, a tako i eliminaciji prekomjernog broja sinapsi (90). Sinteza određenog tipa neuroprijenosnika može se promijeniti regulacijom ekspresije gena u pojedinim neuronima. Nadalje, programiranom staničnom smrću ili apoptozom se odstranjuju nepotrebni neuroni, što je od velike važnosti za uspostavljanje funkcionalnih neuralnih krugova (91). Signalizacijom iz okoline potiče se ekspresija gena za sintezu apoptotičkih proteina koji sudjeluju u kaskadnoj reakciji koja će pokrenuti fragmentaciju dijelova stanice i uzrokovati njenu smrt. Pritom postoje različiti mehanizmi koji aktiviraju staničnu smrt, a razlikuju se među prolaznim zonama (92).

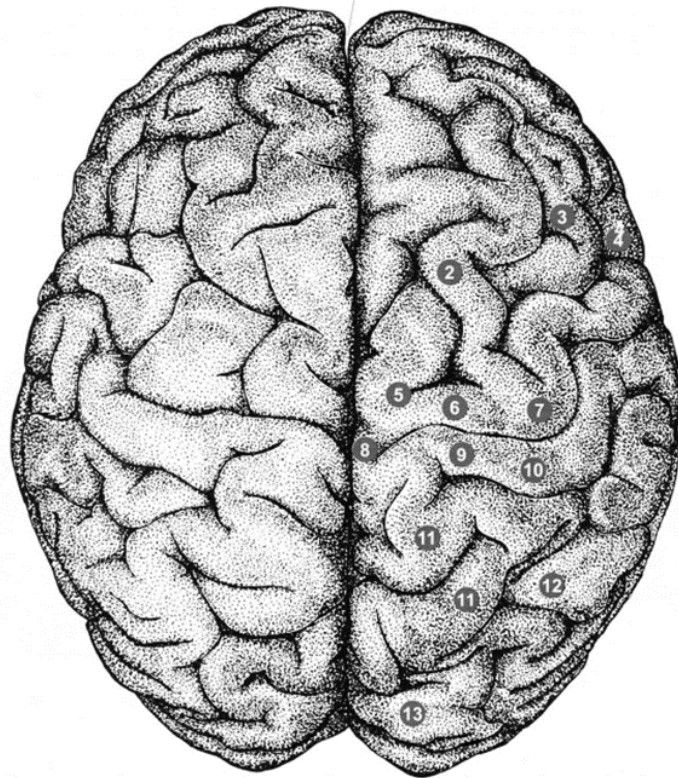
Opisani progresivni i reorganizacijski procesi koji se nastavljaju postnatalno i tijekom ranog djetinjstva rezultiraju nastankom funkcionalne moždane kore svih režnjeva velikog mozga čovjeka. Veliki mozak čovjeka dijeli se na četiri glavna režnja: čeonni (*lobus frontalis*), tjemeni (*lobus parietalis*), sljepoočni (*lobus temporalis*) i zatiljni (*lobus occipitalis*) te dva dodatna: limbički (*lobus limbicus*) i inzularni režanj (*lobus insularis*). Uslijed funkcionalne specijalizacije pojedinih režnjeva javljaju se i regionalne razlike u citoarhitektici moždane

kore. Stoga su se u ovom istraživanju kojim se bavi doktorski rad, pomoću molekularnih biljega, detaljnije istražile regionalne razlike moždane kore čeonog i zatiljnog režnja.

1.3. Građa, funkcije i stvaranje veza u čeonom i zatiljnom režnju mozga čovjeka

S obzirom da su se u ovom doktorskom radu proučavale regionalne razlike u čeonom i zatiljnom režnju tijekom ranog i srednjeg fetalnog razdoblja, potrebno je osvrnuti se i na specifičnosti u građi i funkcijama čeonog i zatiljnog režnja u odraslom mozgu te na razvoj glavnih neuronskih krugova.

Čeoni režanj (*lobus frontalis*) je najveći režanj ljudskog mozga i sjedište je viših kognitivnih funkcija, kao što su donošenje odluka, izvršne funkcije, planiranje budućnosti, radno pamćenje, osobnost, motivacija, formiranje voljnih pokreta i govora (93,94). Smješten je iza čeone kosti (*os frontale*) i ispred središnje brazde (*sulcus centralis*). Odvojen je središnjom pukotinom (*fissura centralis Rolandi*) od tjemenog režnja, te lateralnom pukotinom (*fissura lateralis Sylvii*) od sljepoočnog režnja. S obzirom na položaj moždanih vijuga, može se podijeliti na: lateralni, polarni, orbitalni (naziva se i bazalni ili ventralni) i medijalni dio (95) (Slika 1.5.). Izokorteks (neokorteks) čeonog režnja može se klasificirati prema tipu stanica unutarnjeg zrnatog (granularnog) sloja (IV) u granularni, disgranularni i agranularni korteks (44). Prefrontalna moždana kora čeonog režnja (*cortex praefrontalis*) upravlja složenim kognitivnim procesima, postavljanju i održavanju ciljeva i organiziranju zadataka kronološkim redom (95–98). Nadalje, područje čeonog režnja u lijevoj hemisferi koje upravlja motoričkom kontrolom govora naziva se Brocino područje (*gyrus frontalis inferior*) (99). Primarna motorička moždana kora (100) ima ulogu u kontroliranju pokreta tijela (101), dok premotorička moždana kora ima ulogu u određivanju smjera kretanja i reagiranju na vanjske podražaje (102). Orbitofrontalna moždana kora je središte za obradu emocija i emocionalno ponašanje (103), dok je dorzolateralna moždana kora čeonog režnja odgovorna za upravljanje kognitivnim i izvršnim funkcijama (učenje, radno pamćenje, kognitivna fleksibilnost, logičko zaključivanje, planiranje) (3,95,104).

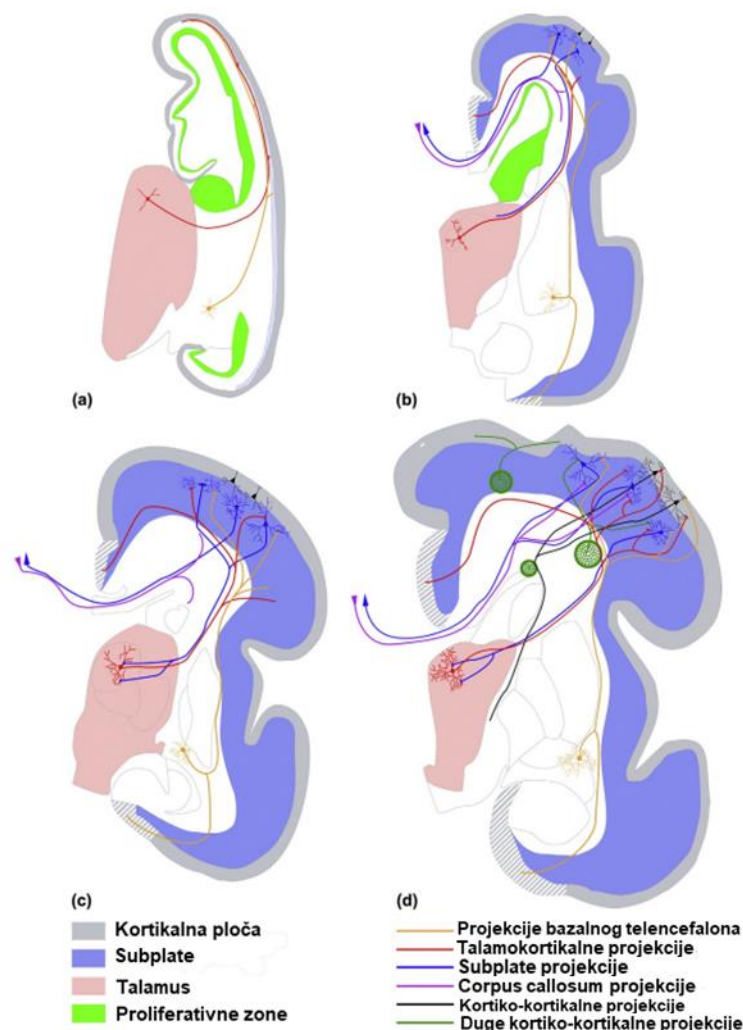


Slika 1.5. Shematski prikaz gornje strane moždanih polutki s naznačenim vijugama čeonog režnja (2-*gyrus frontalis superior*, 3-*medius*, 4-*inferior*, 6-*gyrus precentralis*). Prilagođeno i preuzeto iz Judaš i Kostović 1997 (18).

Razvoj neuronskih krugova u moždanoj kori čeonog režnja (Slika 1.6.) započinje tijekom ranih faza fetalnog razdoblja (93,105). Na prijelazu iz embrionalnog u fetalno razdoblje (8 TNZ), rani radijalno orijentirani neuroni uspostavljaju bilaminarnu distribuciju sinapsi (105,106). Prve sinapse (51) su prolazne, a raspoređene su u dva sloja: iznad (u MZ) i ispod CP (u pSP) (4,5,106–108). Nadalje, nakon faze formiranja SP zone (13-15 TNZ), kada je prisutna karakteristična prolazna fetalna laminacija, dolazi do intenzivnije sinaptogeneze i diferencijacije SP zone koja pokazuje i regionalne razlike (9,109). Glavne rane aferentne veze predstavljaju rastuća glutamatergička vlakna iz talamusa (100,110), kolinergička vlakna iz bazalnog telencefalona (111), te modulatorna monoaminergička vlakna iz moždanog debla (112,113).

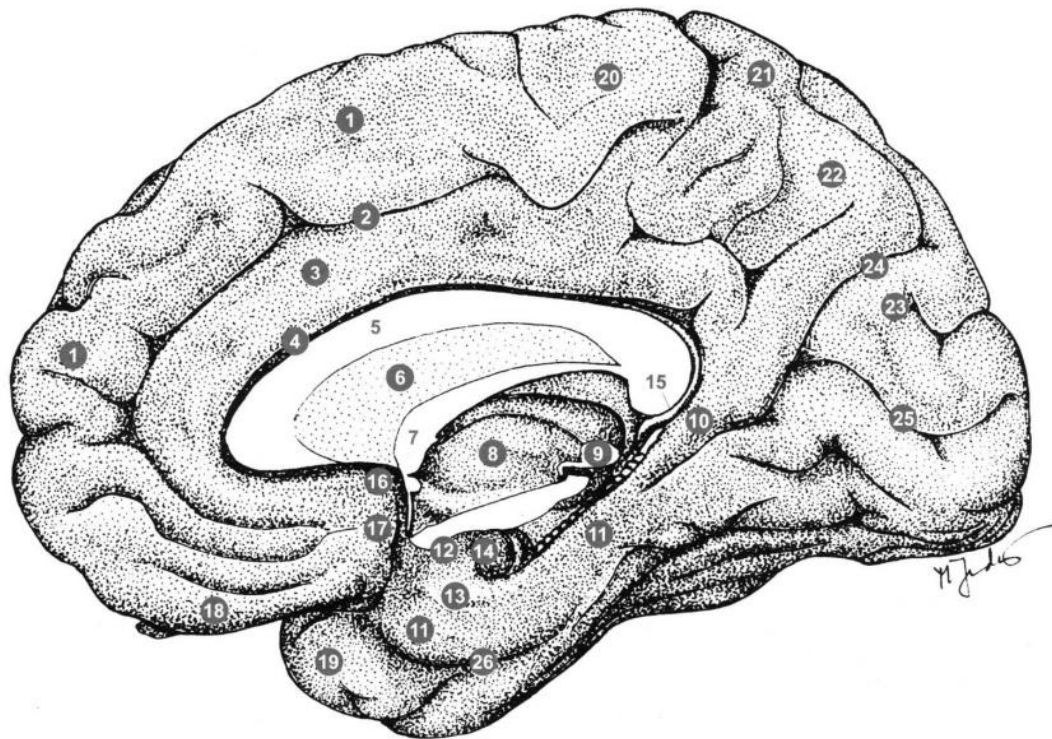
Početakom kasnog fetalnog razdoblja (nakon 24 TNZ), rast aferentnih vlakana iz talamusa je najintenzivniji. Talamokortikalna vlakna rastu kroz IZ i SP koja je u svojoj najvoluminoznijoj fazi (52), te urastaju u CP (105). Paralelno s time, razvijaju se i kortiko-subkortikalna vlakna među kojima su i kortiko-striatalni putevi (114) i kortikospinalni eferentni

putevi (101,115). Krajem kasnog fetalnog razdoblja dolazi do postupnog nestajanja prolaznih neuralnih veza kako bi se formirali trajni funkcionalni krugovi. Nadalje, jačaju kortiko-kortikalne veze, a karakteristično je i da se u ovom razdoblju stvaraju jake talamokortikalne veze iz mediodorzalne jezgre talamusa (82). Tijekom neonatalnog razdoblja naglasak je na intenzivnoj sinaptogenezi i reorganizaciji kortiko-kortikalnih puteva, skraćivanjem već postojećih i uklanjanjem nepotrebnih asocijacijskih i komisurnih aksona kako bi se uspostavila funkcionalna povezanost (105).



Slika 1.6. Razvoj aksonskih puteva moždane kore čovjeka tijekom fetalnog razdoblja. Slika prikazuje urastanje vlakana tijekom ranog a) 10.5 TNZ, srednjeg b) 20 TNZ, c) 23 TNZ, te kasnog fetalnog razvoja d) 28 TNZ. Preuzeto i prilagođeno iz Kostović i Judaš 2015 (105).

Zatiljni režanj (*lobus occipitalis*), smješten je u krajnjem posteriornom dijelu velikoga mozga i glavni je centar za obradu vidnih informacija (Slika 1.7.). Zauzima manji dio stražnjeg dijela mozga, između malog mozga, sljepoočnog i tjemenog režnja, a prekriva ga zatiljna kost lubanje (*os occipitale*) koja leži iznad. Odvojen je od tjemenog i sljepoočnog režnja tjemeno-zatiljnom pukotinom (*fissura parietooccipitalis*) (116). Medijalna površina zatiljnog režnja podijeljena je dubokom uzdužnom kalkarinom pukotinom (*fissura calcarina*) koja se pruža od tjemeno-zatiljne pukotine do zatiljnog pola (117). Iznad kalkarine pukotine nalazi se *cuneus*, a ispod je *gyrus occipitotemporalis medialis* (*gyrus lingualis*). Primarna vidna ili strijatalna kora, koja se naziva V1 ili Brodmannovo područje 17 (118), nalazi se na medijalnom dijelu zatiljnog režnja te prima vidne informacije od mrežnice preko lateralnog koljenastog tijela (*corpus geniculatum laterale*, CGL) u metatalamusu (119). Informacije iz primarne vidne kore prenose se pomoću dorzalnog i ventralnog puta. Dorzalni put povezan je s procesiranjem informacija o lokaciji objekta, a prenosi vidne informacije preko sekundarne vidne kore u tjemeni režanj, dok je ventralni put povezan s prepoznavanjem objekata te prenosi informacije preko sekundarne vidne kore u sljepoočni režanj. Brodmannovo područje 18 i 19 naziva se sekundarna (asocijacijska) vidna ili prestrijatalna kora koja okružuje primarnu vidnu koru od koje prima i obrađuje informacije, a obuhvaća V2, V3, V4 i V5. Osim iz V1 područja, sekundarna vidna kora prima informacije iz pulvinara koji je jezgra posteriornog dijela talamusa. To je područje odgovorno za složeniju obradu vidnih podataka kao što je percepcija pokreta, percepcija boja i percepcija oblika (120).



Slika 1.7. Shematski prikaz medijalne površine moždane polutke s naznačenim pukotinama zatiljnog režnja (24- *fissura parietooccipitalis*, te 25- *fissura calcarina*). Prilagođeno i preuzeto iz Judaš i Kostović 1997 (18).

Veze između mrežnice, CGL i primarne vidne kore (V1) razvijaju se tijekom prenatalnog razdoblja. Rani aksoni optičkog trakta (*tractus opticus*) dolaze do CGL u fazi embrionalnog razdoblja (5 TNZ) (121,122), međutim sinapse između ranih vlakana i neurona u CGL uspostavljaju se kasnije u ranom fetalnom razdoblju oko 11-12 TNZ (123). Formiranje neuralnih krugova u primarnoj vidnoj kori može se pratiti tijekom srednjeg fetalnog razdoblja (18-20 TNZ) (124). Naime, u tom razdoblju retinogenikulatna vlakna su pristigla u CGL koja se zatim počinje laminirati u šest slojeva stanica između kojih su aksoni (slojevi 1-2 magnocelularni i slojevi 3-6 parvocelularni) (125). Genikulokortikalni aksoni zatim prodiru u SP zatiljnog režnja gdje stvaraju privremene sinapse sa SP neuronima, te nakon razdoblja čekanja kreću se prema CP gdje stvaraju veze s kortikalnim neuronima buduće primarne vidne kore (124).

Uspostavljanje asocijativnih neuronskih krugova u sekundarnoj vidnoj kori zatiljnog režnja može se pratiti pomoću histološkog AchE bojanja tijekom nekoliko faza fetalnog razdoblja (7). Tijekom ranog fetalnog razdoblja (10.5-13 TNZ) prisutna su vlakna iz pulvinara

koja sežu prema kori zatiljnog režnja, no ne dolaze do CP nego se zaustavljaju već u srednjem dijelu IZ. Rastući aksoni iz pulvinara se zatim šire kroz cijelu IZ dok se u lateralnom dijelu pulvinara gustoća neurona smanjuje uslijed povećanja broja vlakana (7). U zatiljnom režnju tijekom srednjeg fetalnog razdoblja (14-16 TNZ) CP je kondenzirana, ali još ne sadrži neurone površinskih slojeva (II-IV) (126). Tijekom kasnijih faza srednjeg fetalnog razdoblja (17-20 TNZ) pulvinokortikalna vlakna dolaze direktno do granice IZ ispod SP zone koja u tom razdoblju sadrži nezrele postmitotičke i migratorne neurone.

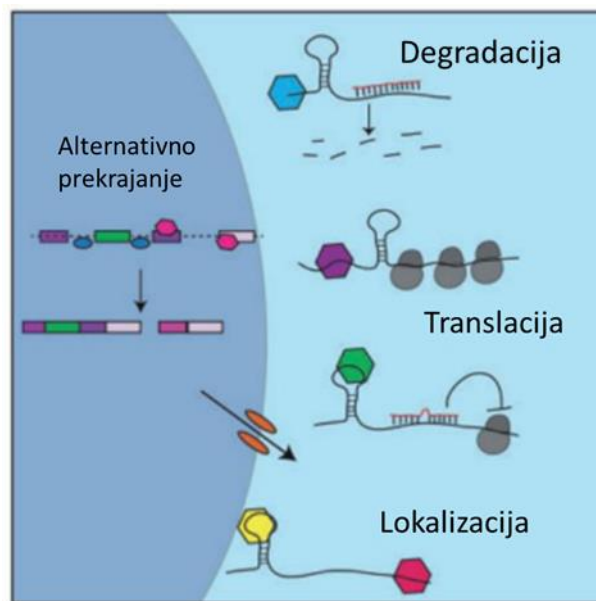
Nadalje, krajem srednjeg fetalnog razdoblja (21-25 TNZ) rastuća vlakna prodiru u SP zonu koja je sada voluminozna, a u njenom dubokom dijelu se javlja oštra citoarhitektonska granica između primarne i asocijacijske vidne kore koja upućuje na razdvajanje pulvinokortikalnih i genikulokortikalnih vlakana (125,127,128). Naposljetku, razdoblje kasnog fetalnog razvoja (nakon 26 TNZ) je period kada pulvinokortikalna vlakna prodiru u CP buduće sekundarne vidne kore. Granica između primarne i asocijacijske vidne kore se može jasno uočiti i u odrasloj moždanoj kori zbog razlike u citoarhitekturi sloja IV koji se na prijelazu iz primarne u asocijacijsku vidnu koru razdijeli na tri podsloja (IVa, IVb i IVc).

Tijekom razvoja čeonog i zatiljnog režnja javljaju se karakteristične citoarhitektonske regionalne razlike moždane kore koje su nastale pod utjecajem gena i složenih molekularnih mehanizama. Na regulaciju opisanih razvojnih procesa utječu transkripcijski i posttranskripcijski faktori, među kojima su i RNA-vezujući proteini. U fokusu ove doktorske studije je RNA-vezujući protein CELF1 koji je prisutan u moždanoj kori tijekom razvoja.

1.4. RNA-vezujući proteini

Vremenski i prostorno precizno koordinirana regulacija ekspresije gena preduvjet je normalnog razvoja mozga (129–132). Za razliku od regulacije transkripcije koja se desetljećima proučavala, tek je nedavno pokazana važnost regulacije mRNA translacije tijekom prenatalnog razvoja mozga (133). Pri tom procesu, ključnu ulogu imaju RNA-vezujući proteini (engl. RNA-binding proteins, RBP). Jedan od tih proteina, CELF1 je potreban za razvoj ranih progenitora i glutamatergičkih neurona tijekom razvoja moždane kore miša (134). Unatoč nedavno pokazanoj ključnoj ulozi mRNA translacije u regulaciji razvoja moždane kore miša, niz pitanja ostaje otvoreno, uključujući i CELF1 ekspresijski obrazac, laminarna i regionalna raspodjela, te njegovi molekularni mehanizmi i uloga tijekom razvoja moždane kore čovjeka.

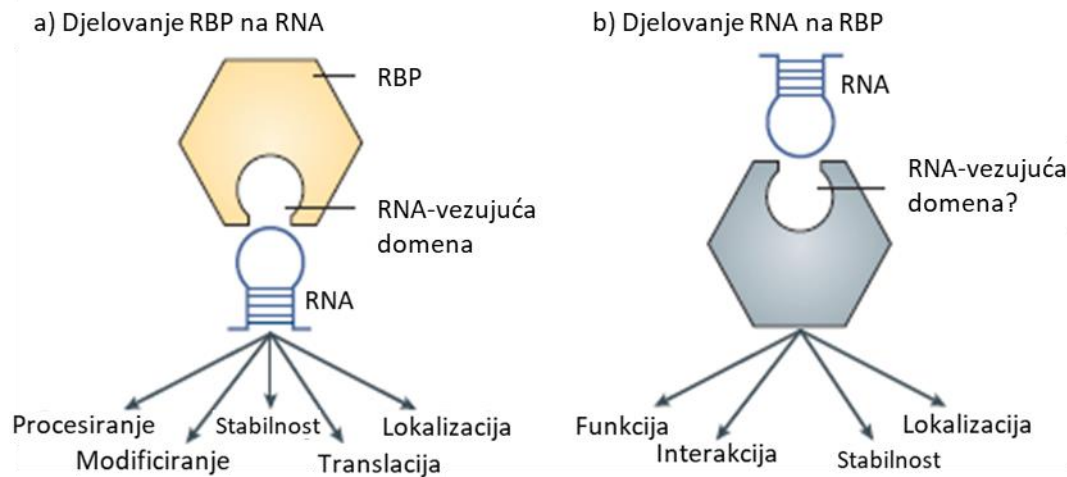
Dosadašnja istraživanja uglavnom su fokusirana na proučavanje regulacije izražaja gena na razini transkriptoma, analizirajući mRNA produkte nastale nakon prepisivanja upute s DNA molekule, te nakon dorađivanja prepisanih mRNA molekula u procesu alternativnog prekrajanja (engl. *alternative splicing*) (37,135,136). Međutim, rezultati dobiveni analizom transkriptoma nisu dostatni budući da se prepisana mRNA ne mora nužno i translirati u proteinski produkt. U posttranskripcijskoj i translacijskoj regulaciji (Slika 1.8.) sudjeluje niz čimbenika, među kojima su RNA-vezujući proteini (engl. RNA-binding proteins, RBP) (137–139).



Slika 1.8. Uloga RNA-vezujućih proteina u transkripcijskoj i translacijskoj kontroli ekspresije gena. Preuzeto i prilagođeno iz Lennox i sur 2018 (140).

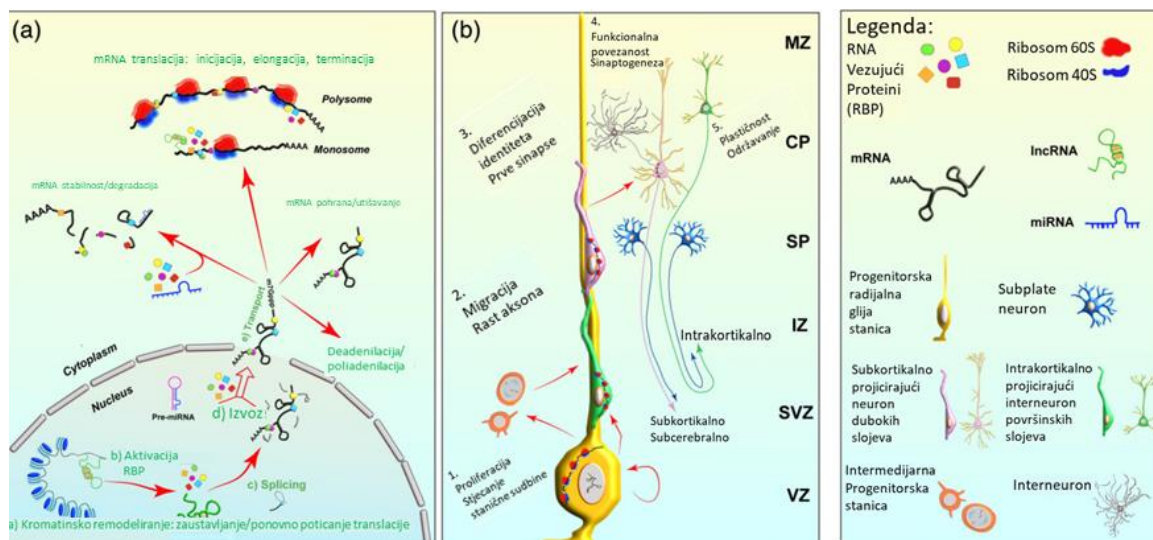
Uloga RNA-vezujućih proteina je kontrola ekspresije gena stvaranjem ribonukleo-proteinskih kompleksa (Slika 1.9.), pri čemu se proteini vežu na određene sekvence i strukturne motive na RNA-vezujućim domenama (141). RNA-vezujući proteini mogu se vezati na RNA molekulu izravno ili pak kao dijelovi proteinskih kompleksa koji se vežu na RNA (142). RNA-vezujući proteini imaju modulatorne mehanizme kojima mogu utjecati na ishod alternativnog prekrajanja mRNA, što doprinosi stvaranju izoformi proteina tijekom translacije, odnosno sinteze proteina. Alternativni splicing RNA molekula u neuronima važan je za kontrolu sinaptogeneze (143). Regulacija RNA se odvija preko *cis*-elemenata kodiranih sekvencom RNA ili preko sekundarne strukture RNA. Na *cis*-elemente se vežu trans-faktori, a to su

prvenstveno RNA-vezujući proteini, te male (sncRNA), i duge (lncRNA) nekodirajuće RNA molekule (140,144,145).



Slika 1.9. Međusobni utjecaj interakcije RBP i RNA na njihovu stabilnost, metabolizam i funkciju. Preuzeto i prilagođeno iz Hentze i sur 2018 (141).

Mnogobrojni RNA-vezujući proteini su eksprimirani tijekom prenatalnog razvoja moždane kore, što je i dokazano *in situ* hibridizacijom, analizom transkriptoma, te profiliranjem njihovih ekspresijskih obrazaca (133,134,146,147). Pokazano je da su RBP uključeni u regulaciju najvažnijih procesa tijekom kortikogeneze (Slika 1.10.), kao što su proliferacija, stanična specifikacija, migracija, te sazrijevanje neurona (142,148,149).



Slika 1.10. Kontrola mRNA translacije tijekom neuronalnog razvoja. Preuzeto i prilagođeno iz Park i sur 2022 (150).

Poznato je da proteini PTB (engl. *Polypyrimidine Tract Binding Protein*), regulatori alternativnog prekrajanja (PTB1 i PTB2) imaju utjecaj na proliferaciju progenitorskih stanica, te na njihovu diferencijaciju. PTB1 je eksprimiran tijekom razvoja u stanicama radijalne glije, ali ne i u diferenciranim neuronima što upućuje na njegovu ulogu u staničnom ciklusu radijalnih glija stanica (151,152). Za razliku od toga, PTB2 je eksprimiran tijekom razvoja u progenitorskim stanicama, kao i u diferenciranim neuronima. Studije su pokazale kako PTB2 tijekom alternativnog prekrajanja kontrolira mRNA određenih gena koji su važni za diferencijaciju neurona, poput mRNA gena *DLG4* (153–155). Neki od RBP koji su važni za razvoj moždane kore, a dio su exon- junction kompleksa (EJC) utječu i na metabolizam mRNA, kako u jezgri, tako i u citoplazmi (156–158).

Posttranskripcijski regulatorni mehanizam koji je važan za diferencijaciju neurona tijekom razvoja mozga je kontrola unutarstanične lokalizacije RNA. Primjerice, STAU2 je RBP koji kontrolira RNA lokalizaciju u diferenciranim neuronima koji su nastali nesimetričnim diobama progenitorskih stanica radijalne glije u kojima je STAU2 eksprimiran (159,160). Nadalje, poznato je da je RNA kao jednolančana molekula nestabilnija od dvostruke zavojnice

DNA, te je stoga bitno da postoje faktori koji utječu na stabilnost mRNA koja nakon transkripcije nosi uputu za sintezu proteina. Za to su zaslužni i RBP koji svojim vezanjem smanjuju fragilnost RNA te utječu na njezin ishod kod translacije (161). U te procese su uključeni RBP poznatiji kao Hu proteini od kojih su najistaknutiji Hu antigen R (HuR) te Hu antigen D (HuD) a pripadaju porodici ELAVL proteina (*Embryonic Lethal, Abnormal Vision, Drosophila, homolog like*) (134,162–164). HuR ili Elavl1 je karakterističan po tome što se veže za 3'UTR (*untranslated region*, engl.) dio ciljane RNA, te tako doprinosi njenoj stabilnosti i ishodu translacije (165–168). S druge strane, HuD ili Elavl4 je RBP koji je uključen u razvoj dendritičkog razgranjenja i specifikacije neurona dubokih kortikalnih slojeva (169,170). Istraživanja su pokazala da delecija HuD gena utječe na promjene u ponašanju kod glodavaca u vidu napadaja te repetitivnih obrazaca ponašanja karakterističnih za osobe s epileptičkom encefalopatijom te u poremećajima iz autističnog spektra (169,171–173)

1.5. Uloga CELF1 proteina u razvoju moždane kore

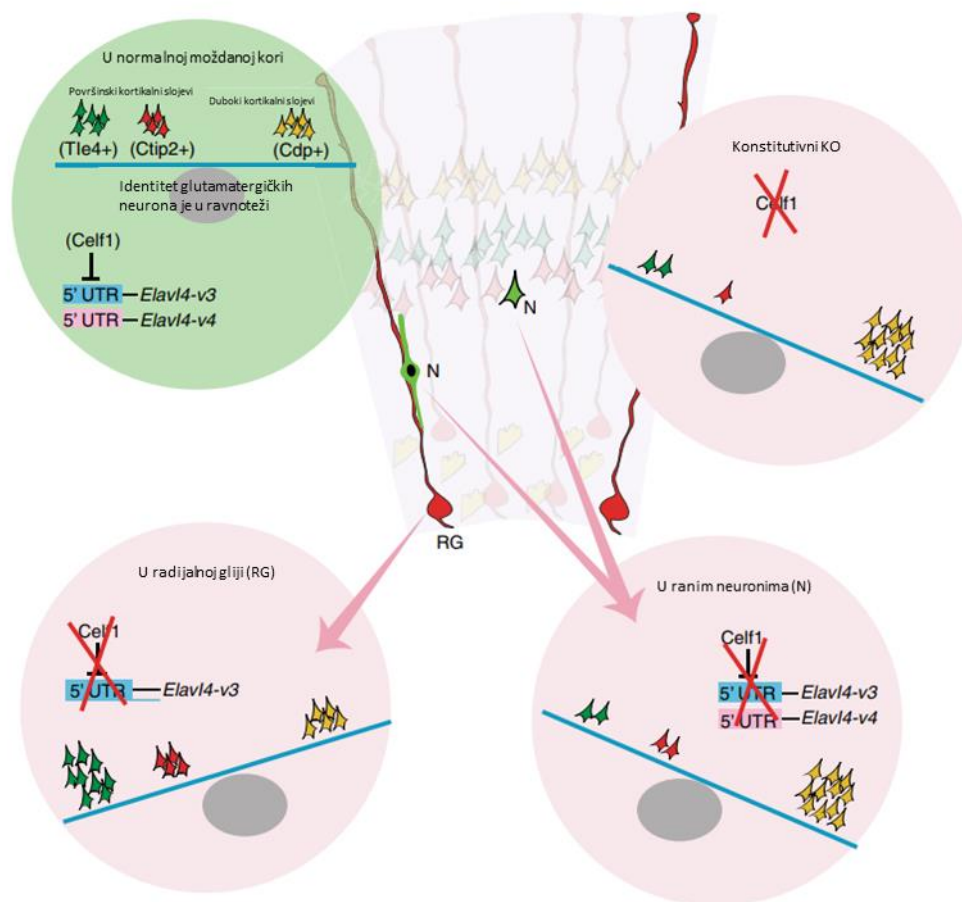
Glavni predmet ove studije je protein CELF1, RBP koji je eksprimiran tijekom prenatalnog razdoblja s važnom ulogom u razvoju moždane kore. Ovaj protein pripada obitelji CELF (CUGBP, *Elav-like family*) RNA-vezujućih proteina za koje je poznato da reguliraju stabilnost i translaciju specifičnih mRNA (174). CELF obitelj čini šest različitih proteina, nazvanih od CELF1 do CELF6 a svi su uključeni u regulaciju alternativnog prekrajanja mRNA u jezgri stanice (175). Aktivni su u citoplazmi stanice jer mogu utjecati na tijek translacije na način da ju zaustave (represija) ili ponovno potaknu (derepresija) ako je bila zaustavljena (134). U literaturi se navedeni proteini nazivaju i BRUNOL (*Bruno-like*) proteini, prema homolognom Bruno proteinu pronađenom u vinske mušice (*Drosophila melanogaster*). Zanimljivo je da je CELF1 prvi iz ove obitelji koji je izoliran i okarakteriran kao jezgreni protein koji se veže za CUG sekvencu u molekuli RNA (174).

Nedavna studija je pokazala da je RNA-vezujući protein CELF1 izražen u radijalnim glija stanicama tijekom ranih faza neurogeneze kod čovjeka (10-13 TNZ) (134). Regulirajući stabilnost i translaciju ovih mRNA, CELF1 ima ključnu ulogu u razvoju i funkciji mozga (134,174). Ekspresija svih šest proteina iz CELF obitelji zabilježena je tijekom fetalnog razdoblja i u odraslom mozgu čovjeka a polimorfizmi i promjene u njihovoj regulaciji su povezani s nastankom neuromuskularnih i neurodegenerativnih poremećaja, poput spinocerebelarne ataksije tip 8 (SCA8) i miotonične distrofije tip 1 (MD1) (143). Analiza

transkriptoma je pokazala da postoji više različitih izoformi CELF proteina što pridonosi proteomskoj kompleksnosti i varijabilnosti njihovih interakcija s RNA. Budući da CELF proteini pokazuju aktivnost tijekom gametogeneze i ranog embrionalnog razvitka, zabilježena je i njihova uključenost u normalno funkcioniranje srca i skeletnih mišića, kao i ispravno funkcioniranje sinaptičkog prijenosa signala (174).

Popovitchenko i suradnici (135) su nedavno na modelu miša pokazali molekularni mehanizam kojim *Celf1* regulira razvoj glutamatergičkih neurona pomoću gena *Elavl4* (134). Pokazano je da nekontrolirana translacija *Elavl4* u progenitorskim stanicama dovodi do abnormalnog razvoja glutamatergičkih neurona, dok selektivna translacija *Elavl4*, koju direktno regulira RBP *Celf1* rezultira pravilnom diferencijacijom glutamatergičkih neurona tijekom razvoja moždane kore miša. *Celf1* se veže na 5'UTR mRNA izoformi *Elavl4* (Slika 1.11.), te na taj način određuje koje će se izoforme translatirati, u kojem trenutku, te u kojoj količini (134). Poznato je da neuralne matične stanice, nazvane progenitorske stanice radijalne glije, proizvode subpopulacije glutamatergičkih neurona tijekom razvoja moždane kore. Ova studija pokazala je da je *Celf1* izražen u ranim progenitorskim stanicama radijalne glije, od kojih će nastati subpopulacija glutamatergičkih neurona koji se projiciraju subkortikalno u moždanoj kori miša. Prema tome, pokazano je da je *Celf1* protein prisutan u ventrikularnoj zoni (VZ) 13. embrionalnog dana (E13) miša, kada se rađaju neuroni dubljih slojeva moždane kore, za razliku od ventrikularne zone E16 gdje je zabilježeno odsustvo *Celf1* (134).

Na temelju prikaza rezultata dosadašnjih istraživanja o razvoju moždane kore kao i značenja koje ima RNA vezujući protein CELF1 u kontroli genske ekspresije i sinteze proteina, proizlazi da je CELF1 važan biljeg neurona dubokih slojeva moždane kore te da je uključen u niz molekularnih procesa koji su važni za diferencijaciju projekcijskih neurona. Međutim, do sada nije poznat laminarni i regionalni obrazac ekspresije CELF1 proteina niti njegova kolokalizacija sa drugim biljezima neurona dubokih kortikalnih slojeva tijekom prenatalnog razvoja mozga čovjeka. Prema tome, istraživanje u ovom doktorskom radu je dizajnirano da riješi neka od tih važnih pitanja.



Slika 1.11. Shematski prikaz utjecaja Celf1 translacijske represije Elavl4 preko njegove 5' UTR regije na razvoj glutamatergičkih neurona. Preuzeto i prilagođeno iz Popovitchenko i sur 2020 (134).

1.6. Svrha rada

Unatoč saznanjima o važnoj ulozi Celf1 tijekom razvoja moždane kore miša, niz pitanja o ulozi CELF1 u mozgu čovjeka ostaje neodgovoreno, uključujući CELF1 ekspresijski obrazac, laminarna i regionalna raspodjela, te njegova uloga u neurogenezi u prenatalnoj moždanoj kori čovjeka. Ovim istraživanjem se nastojimo približiti razumijevanju uloge RNA-vezujućih proteina u procesu neurogeneze, a posebice laminarnog i regionalnog razvitka mozga čovjeka, s obzirom da do danas nije poznato kako je kortikalni razvoj u čovjeka reguliran putem procesa translacije, ni koji su ključni molekularni regulatori uključeni u taj kompleksni proces. Nadalje, cilj ovog istraživanja je utvrditi razvojno razdoblje neurogeneze u kojemu dolazi do razvijanja molekularnog identiteta projekcijskih (prospektivnih glutamatergičkih) neurona, te dobiti nove normativne podatke koji će poslužiti za buduća istraživanja abnormalnih promjena uzrokovanih ranim poremećajima kortikalne organizacije.

Stoga se u ovom istraživanju povezivanjem znanja klasične razvojne neuroanatomije s biološkom funkcijom i učinkom molekularnih mehanizama RNA-vezujućeg proteina CELF1, nastoji približiti boljem razumijevanju regulacije translacijskih mehanizama tijekom razvitka moždane kore čovjeka, koje će pridonijeti boljem shvaćanju uloge poremećaja translacijskih procesa koji dovode do pojave neurorazvojnih bolesti.

2. HIPOTEZA

Obzirom da RNA-vezujući protein CELF1 regulira translaciju mRNA u ranim progenitorskim stanicama uključenim u produkciju i regulaciju identiteta glutamatergičkih neurona, očekujemo ranu laminarnu ekspresiju i različitu regionalnu raspodjelu što bi ukazivalo na njegovo sudjelovanje u izgradnji arhitekture i regionalne diferencijacije moždane kore čovjeka tijekom prenatalnog razvoja.

3. CILJEVI RADA

3.1. Opći cilj

Odrediti vremensko-prostornu dinamiku laminarnog ekspresijskog obrasca RNA-vezujućeg proteina CELF1, koji utječe na tijek translacije mRNA tijekom neurogeneze i određuje identitet glutamatergičkih neurona, u različitim regijama palijuma (*pallium*, lat.) tijekom prenatalnog razvoja ljudske moždane kore

3.2. Specifični ciljevi

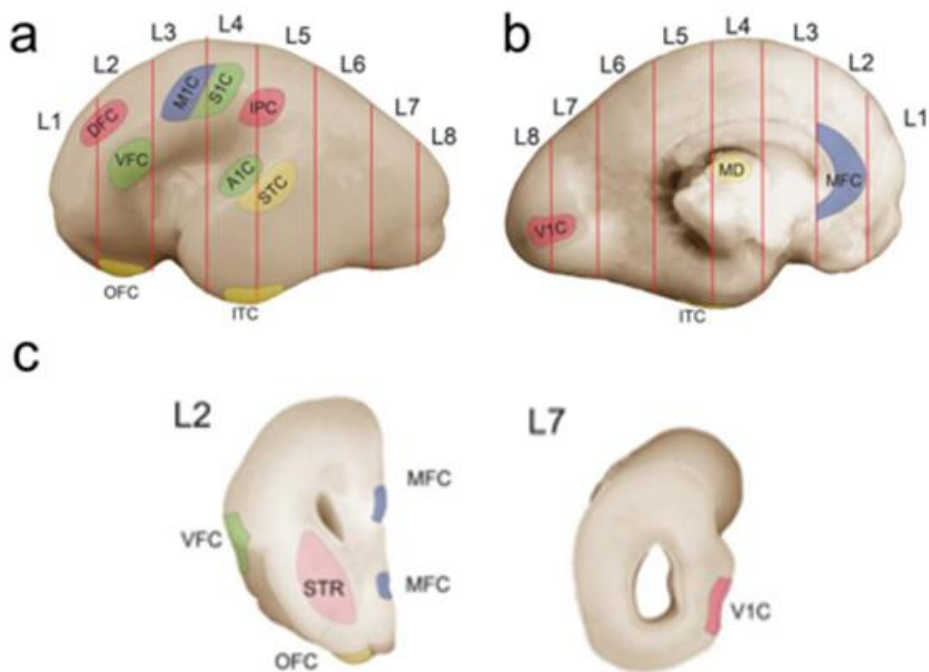
Specifični ciljevi ovog istraživanja su:

1. Odrediti laminarni ekspresijski obrazac proteina CELF1, te njegovu regionalnu raspodjelu u moždanoj kori čeonog i zatiljnog režnja tijekom ranog (8-12 TNZ) i srednjeg fetalnog razdoblja (13-24 TNZ).
2. Istražiti nalaze li se progenitorske stanice, osim u proliferativnim zonama i u drugim prolaznim fetalnim zonama buduće moždane kore, s obzirom na kompleksnost prolazne fetalne laminacije u čovjeka (176), te u nedavno opisanom multilaminarnom odjeljku MACC (*multilaminar axonal-cellular compartment*, engl.).
3. Odrediti subpopulacije stanica koje eksprimiraju protein CELF1 u moždanoj kori čeonog i zatiljnog režnja s biljezima specifičnim za neurone određenih slojeva korteksa: CTIP2, TLE4, FOXP2, SOX5, TBR1 (duboki slojevi), CDP (površinski slojevi), te odrediti neurotransmiterski profil (npr. vGLUT) stanica koje eksprimiraju CELF1.

4. MATERIJALI I METODE

4.1. Materijali

Ekperimentalni dio ove studije proveden je na preparatima koji su dio Zagrebačke Neuroembriološke zbirke, Hrvatskog instituta za istraživanje mozga, Medicinskog fakulteta Sveučilišta u Zagrebu. Prilikom uzimanja uzoraka poštovani su potrebni etički standardi iz odredbe koje donosi Helsinška deklaracija iz 2000. te je sukladno tome dobiveno odobrenje Etičkog povjerenstva Medicinskog fakulteta, Sveučilišta u Zagrebu. Identitet uzoraka postmortalnog tkiva fetalnog mozga zaštićen je u potpunosti tijekom istraživanja tako da je svakom pojedinom tkivu pridružena odgovarajuća numerička oznaka. Bitno je za naglasiti da su svi uzorci bili bez kongenitalnih malformacija središnjeg živčanog sustava. Dio prenatalnih uzoraka je dobiven u sklopu Joint MRC/Wellcome Trust grant #099175/Z/12/Z Human Developmental Biology Resource. Fiksacija tkiva je provedena u 4% paraformaldehidu (PFA) te su nakon toga uzorci dehidrirani uzlaznom serijom alkohola (70 % etanol, 96 % etanol, 100 % etanol, toluol) te uklopljeni u parafin. Odabrani uzorci su nakon uklapanja u parafinske blokove rezani u koronarnoj ravnini na rezove debljine 10-20 μm pomoću mikrotoma (Leica, SM2000R, Leica Biosystems Nussloch GmbH, Nussloch, Njemačka). Analizirani su prenatalni uzorci čeonog i zatiljnog režnja (Slika 4.1.) koji pokrivaju vremensko razdoblje od 7.5 do 38 tjedana nakon začeća (TNZ). Tijekom istraživanja korišten je 1 uzorak prenatalnog mozga kasnog embrionalnog razdoblja (7.5 TNZ), 8 uzoraka ranog fetalnog razdoblja (8-12 TNZ), 16 uzoraka srednjeg fetalnog razdoblja (13-21 TNZ), 3 uzorka kasnog fetalnog razdoblja (24-38 TNZ) te postmortem uzorak odraslog ljudskog mozga (18 godina) da bi se testirala specifičnost CELF1 s obzirom da je prisutan u piramidnim neuronima moždane kore odraslog čovjeka (Tablica 4.1.).



Slika 4.1. Koronarni presjeci prenatalnog mozga čovjeka označeni brojevima od L1 (anteriorno) do L7 (posteriorno); prikaz moždane hemisfere s (a) lateralne i (b) medijalne strane. Shematski prikaz područja mozga korištenih za imunohistokemijska, te imunofluorescencijska bojanja. Područja od interesa su označene na rezovima L2 moždane kore čeonog režnja i L7 moždane kora zatiljnog režnja. Preuzeto i prilagođeno iz Kang i sur 2011 (129).

Tablica 4.1. Korišteni uzorci tkiva mozga fiksiranih 4% PFA i uklopljenih u parafin (FFPE)

Razvojno razdoblje	Histološki uzorci moždanog tkiva	Dob (TNZ)
Embrionalno razdoblje < 8 TNZ	Uzorak 1	7.5
	Uzorak 2	8
Rano fetalno razdoblje 8-12 TNZ	Uzorak 3	8
	Uzorak 4	9
	Uzorak 5	10
	Uzorak 6	11
	Uzorak 7	12
	Uzorak 8	12
	Uzorak 9	12
Srednje fetalno razdoblje 13-21 TNZ	Uzorak 10	13
	Uzorak 11	13
	Uzorak 12	13
	Uzorak 13	14
	Uzorak 14	14
	Uzorak 15	15
	Uzorak 16	15
	Uzorak 17	15
	Uzorak 18	17
	Uzorak 19	17
	Uzorak 20	17
	Uzorak 21	19/20
	Uzorak 22	20
	Uzorak 23	20
Uzorak 24	21	
Kasno fetalno razdoblje 24-38 TNZ	Uzorak 25	21
	Uzorak 26	24
	Uzorak 27	24/25
Postnatalno razdoblje	Uzorak 28	38
	Uzorak 29	18 g.

4.2. Metode

4.2.1. Histološko bojanje metodom po Nisslu

Metoda bojanja po Nisslu koristila se na susjednim histološkim rezovima za prikaz citoarhitektonike kojom se jasno može vizualizirati granica između pojedinih prolaznih fetalnih zona (VZ, SVZ, IZ, SP, CP, MZ). Metoda se temelji na vezivanju boje krezil-violet na negativni naboj nukleinskih kiselina DNA i RNA u jezgri, te Nisslovoj tvari u citoplazmi neurona koju čine granularne nakupine ribosomalne RNA na hrapavom endoplazmatskom retikulumu.

Uzorci parafinskih rezova prenatalnih mozгова su deparafinizirani u otopini Xylola (dva puta po 10 min), a zatim su tretirani uranjanjem u etanol silaznih koncentracija: 100% EtOH (dva puta po 5 min), 96% EtOH (dva puta po 5 min), te 70% EtOH (5 min). Bojanje histoloških uzoraka je provedeno pomoću 0,5% otopine krezil-violet u vodi u omjeru 1:4. (5-10 min ovisno o debljini reza i starosti tkiva). Nakon toga uslijedilo je ispiranje uzoraka u destiliranoj vodi, 1 min. Postupak diferenciranja je proveden pomoću otopine kiselog alkohola (70% alkohol + dvije kapi 10% octene kiseline). Uzorci su dehidrirani u otopinama alkohola uzlaznih koncentracija (70% alkohol 5 min, dvije promjene 96% alkohola po 5 min, te dvije promjene 100% alkohola po 5 min), i uronjeni u otopini Xylola 5 min. Obojeni preparati pokriveni su medijem za pokrivanje Poly-mount (Polysciences, Warrington, PA, SAD) i pokrovnim stakalcima.

4.2.2. Imunohistokemija (IHC)

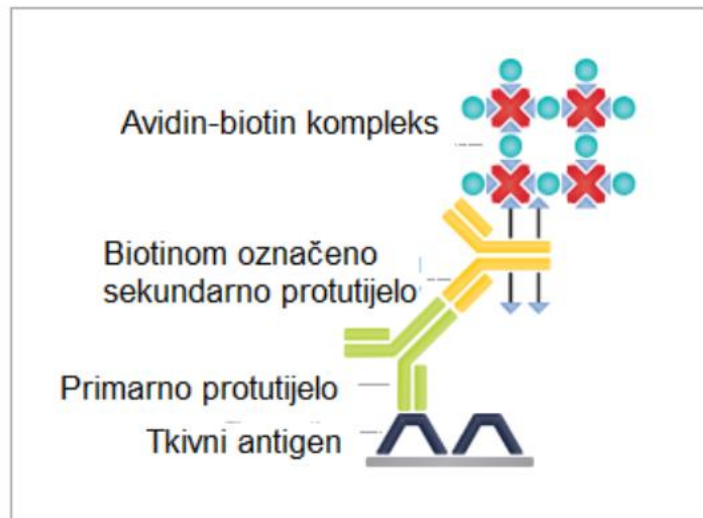
Imunohistokemijska metoda koristila se u izradi ovog doktorskog istraživanja za praćenje dinamike ekspresijskog obrasca RNA-vezujućeg proteina CELF1 u prolaznim fetalnim zonama moždane kore tijekom ranog i srednjeg fetalnog razdoblja. Uz pomoć komercijalno dostupnih protutijela, a na temelju specifičnog vezanja antigen-protutijelo selektivno je vizualiziran antigen proteina CELF1 u stanicama na histološkim presjecima postupkom indirektna detekcije (Slika 4.2.). Vizualizacija antigena se postiže razvijanjem kromogena supstrata za peroksidazu (DAB).

Preparati histoloških rezova se nakon rezanja deparafiniziraju u ksilolu (dva puta po 10 min) te dehidriraju u izmjenama silaznog koncentracijskog niza etanola: dva puta u 100% etanolu po 5 min, dva puta u 96% etanolu po 5 min te jednom u 70% etanolu (5 min). Nakon dehidracije, preparati se ispiru 10 min u 1X PBS (137 mM NaCl, 2.7 mM KCl, 8 mM Na₂HPO₄, and 2 mM KH₂PO₄). Postupak otvaranja epitopa na antigenima se provodi termičkom obradom preparata u citratnom puferu. Otopina citratnog pufera pH=6,0 (0,01M) se priprema pomoću 2,1g citratnog monohidrata u 900 mL dH₂O, postepenim dodavanjem 2M NaOH uz stalnu kontrolu pH koja je na kraju profiltrirana (pH=6). Preparati na predmetnim stakalcima su potom uronjeni u citratni pufer, termički obrađeni u mikrovalnoj pećnici na 700W (5-10 min) i 350W (20 min). Slijedi hlađenje preparata na sobnoj temperaturi u citratnom puferu (30 min), ispiranje u otopini 1X PBS-a (tri promjene po 10 min). Da bi se reduciralo pozadinsko bojanje, preparati se predtretiraju s otopinom metanola (MetOH) i vodikovog peroksida (H₂O₂) u svrhu suzbijanja obojenja krvnih žila te isključenja aktivnosti endogenih peroksidaza. Otopina za predtretman se pripremila netom prije upotrebe dodavajući 300 mL MetOH u 100 mL dH₂O i 400 µL H₂O₂ (lako hlapljiv). Nakon 30 min predtretmana na sobnoj temperaturi, slijedi ispiranje u 1X PBS puferu (3 puta po 10 min). Slijedi inkubacija preparata u blokirajućoj otopini (5% BSA i 0,5% Triton X-100 u 1xPBS) 1 sat na sobnoj temperaturi kako bi se spriječila nespecifična vezanja protutijela. Zatim je uslijedila primjena primarnog protutijela (Tablica 4.2.) razrijeđivanjem u predviđenom omjeru u blokirajućoj otopini, te inkubacija preko noći na +4°C.

Sljedeći dan su uzorci isprani u 1X PBS tri puta po 10 min. Ovisno o domaćinu primarnog protutijela korišteno je odgovarajuće sekundarno protutijelo iz ABC Vectastain kit-a (Vector Laboratories, Newark, CA, SAD) razrijeđeno 1:200 u 2,5% BSA i 0,25% Triton X-100 u 1xPBS. Nakon inkubacije sekundarnih protutijela, 1 sat na sobnoj temperaturi uzorci su isprani 3 puta po 10 min u 1X PBS. Specifičnost sustava za vizualizaciju pojačava se dodavanjem avidin i biotin komponenti iz ABC Vectastain kit-a koje će s enzimom peroksidazom (HRP) stvoriti aktivni kompleks koji će razgraditi supstrat (DAB) i dati karakteristično obojenje na mjestu ciljanog antigena. Poslije inkubacije avidina i biotina 1 sat na sobnoj temperaturi uzorci su isprani 3 puta po 10 min u 1X PBS. Uslijedilo je razvijanje reakcije u DAB otopini do pojave kromogene reakcije. Korištene su Sigmafast DAB with metal tablete (Sigma Aldrich, Burlington, MA, SAD). Nakon toga su uzorci isprani 3 puta po 10 min u 1X PBS te osušeni na zraku.

Treći dan su osušeni uzorci bili uronjeni u Xylol (2 puta po 5 min) i pokriveni pokrivalom Polymount (Polysciences, Warrington, PA, SAD) i pokrovnim stakalcem. Uzorci

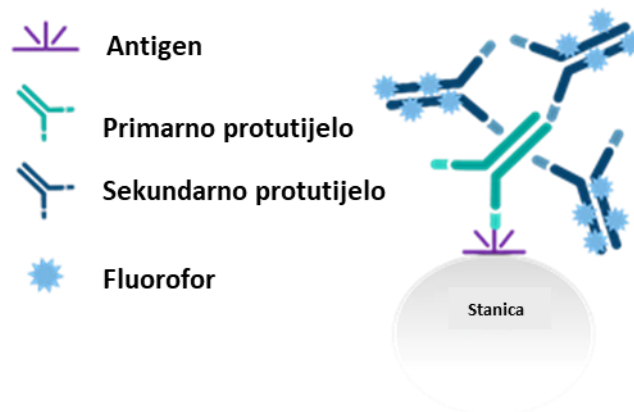
su analizirani nakon skeniranja na skeneru visoke rezolucije Nanozoomer 2.0RS (Hamamatsu, Japan).



Slika 4.2. Shematski prikaz indirektna detekcije antigena putem imunohistokemijske metode. Preuzeto i prilagođeno iz Rasmussen i Rudbeck 2015 (177).

4.2.3. Imunofluorescencija (IF)

Kako bi se definirao molekularni profil subpopulacije stanica koje ekspimiraju CELF1 te za prikazivanje regionalnih citoarhitektonskih razlika moždane kore, korištena je imunofluorescencijska metoda na prenatalnom tkivu mozga čovjeka. Dvostruko imunofluorescencijsko označavanje poslužilo je za utvrđivanje kolokalizacije, odnosno jesu li u promatranim stanicama ekspimirana dva ili više biljega za određene slojeve buduće moždane kore (CUX1, CUX2, SATB2 za neurone površinskih slojeva, te CTIP2, TLE4, FOXP2, TBR1 za neurone dubokih slojeva). Protokol za imunofluorescenciju (Slika 4.3.) prati protokol za imunohistokemiju (IHC), no razlikuje se u izostavljanju koraka predtretmana, te u korištenju komercijalno dostupnih fluorescentnih sekundarnih protutijela Alexa Fluor 488 i 555 (Thermo Fisher Scientific, Waltham, MA, SAD). Dodatno, preparati se na kraju protokola tretiraju s TrueBlack Lipofuscin quencherom (Biotium, Fremont, CA, SAD) koji suzbija autofluorescenciju, te se pokrivaju pokrivalom Vectashield (Vector Laboratories, Newark, CA, SAD) koje sadrži DAPI. Preparati se zatim analiziraju na skeneru visoke razlučivosti ili na konfokalnom mikroskopu Olympus FV3000 (Olympus, Tokio, Japan).



Slika 4.3. Shematski prikaz indirektna detekcije antigena putem imunofluorescencijske metode. Preuzeto i prilagođeno s ptglab.com (178)

Tablica 4.2. Korištena primarna i sekundarna protutijela

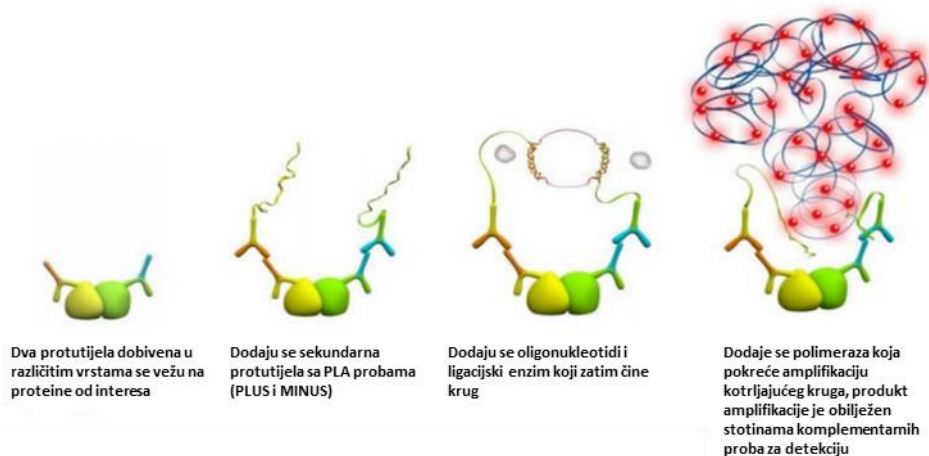
Primarna protutijela				
Protutijelo	Podrijetlo (izotip)	Kataloški broj	Proizvođač	Razrjeđenje
CELF1	mišje monoklonsko	sc-20003	Santa Cruz biotechnology	1:250
CELF1	zečje poliklonsko	ab129115	Abcam	1:1000
TBR1	zečje poliklonsko	ab31940	Abcam	1:150
TBR2	zečje poliklonsko	ab23345	Abcam	1:200
CTIP2	štakorsko monoklonsko	ab18465	Abcam	1:500
TLE4	mišje monoklonsko	sc-365406	Santa Cruz biotechnology	1:50
SOX5	zečje poliklonsko	ab94396	Abcam	1:1000
RELN	mišje monoklonsko	MAB5366	Millipore	1:1000
CALR	mišje monoklonsko	6B3	Swant	1:1000
GAD67	mišje monoklonsko	MAB5406	Millipore	1:500
DCX	mišje monoklonsko	sc-271390	Santa Cruz biotechnology	1:50
PAX6	mišje monoklonsko	AMAb9137 2	Atlas Antibodies	1:500
TUBB3	zečje poliklonsko	PRB-435P	BioLegend	1:1000
SMI312	mišje monoklonsko	837901	BioLegend	1:1000
Ki67	mišje monoklonsko	M7240	Dako	1:50
vGLUT	zamorčevo poliklonsko	AB5905	Millipore	1:100
CELF4	zečje poliklonsko	PA5-58196	Thermo Fisher Scientific	1:250
SNAP25	mišje monoklonsko	836301	BioLegend	1:1000
DMPK	zečje poliklonsko	HPA007164	Atlas Antibodies	1:200
Sekundarna protutijela				
Alexa Fluor 488	kozje anti-zečje	A-32731	Thermo Fisher Scientific	1:1000
Alexa Fluor 555	kozje anti-zečje	A-21422	Thermo Fisher Scientific	1:1000
Alexa Fluor 555	kozje anti-štakorsko	A-21434	Thermo Fisher Scientific	1:1000
Alexa Fluor 555	kozje anti-zamorčevo	A-21434	Thermo Fisher Scientific	1:1000

4.2.4. Metoda dokazivanja interakcije proteina metodom ligacije u neposrednoj blizini

Postojanje fizičke interakcije RNA-vezujućeg proteina CELF1 s protein kinazom DMPK provjereno je pomoću takozvane metode ligacije u neposrednoj blizini (engl. *proximity ligation assay*, PLA) na postmortem uzorcima tkiva mozga čovjeka. Ova metoda služi za detekciju interakcije dvaju proteina, a temelji na principu stvaranja DNA produkta koji nastaje mehanizmom amplifikacije kotrljajućeg kruga (engl. *rolling circle amplification*), ukoliko dođe do interakcije dvaju proteina od interesa. Proteini od interesa obilježavaju se specifičnim protutijelima a detekcija se ostvaruje indirektno putem posebno dizajniranih oligonukleotidnih proba. Nađu li se probe u međusobnoj udaljenosti manjoj od 40 nm dolazi do njihove ligacije i amplifikacije signala DNA polimerazom. Nastali DNA produkt detektira se kao fluorescentni signal što potvrđuje interakciju proteina (Slika 4.4.).

Prije samog PLA protokola potrebno je deparafinizirati uzorke. Slijedi ispiranje u 1X PBS 10 min i termička obrada preparata u citratnom puferu u mikrovalnoj pećnici na 800W do ključanja, a zatim na 400W 20 min. Uzorci su isprani u 1X PBS 10 min. Nakon nanošenja blokirajuće otopine Duolink Blocking Solution iz komercijalno dostupnog kita Duolink In Situ Orange Starter Kit Mouse/Rabbit (Sigma Aldrich, Burlington, MA, SAD) uslijedila je inkubacija 1 sat na 37 °C u vlažnoj komori. Slijedi primjena primarnih protutijela koja se razrijeđuju u odgovarajućoj koncentraciji u Duolink Antibody Diluent reagensu i inkubacija preko noći u vlažnoj komori na +4 °C.

Drugi dan uzorci se ispiru dva puta po 5 min u 1 x puferu Wash Buffer A iz kita, nakon čega se primjenjuju oligonukleotidne probe. PLUS i MINUS PLA probe se razrijeđuju u omjeru 1:5 u Duolink Antibody Diluent reagensu te inkubiraju 1 sat na 37 °C u vlažnoj komori. Uzorci se isperu dva puta po 5 min u 1 x Wash Buffer puferu. Postupak ligacije proba na uzorcima se provodi otopinom za ligaciju (*Duolink Ligation buffer* i ligaza, 1:40) 30 min na 37 °C u vlažnoj komori. Uzorci se ispiru dva puta po 5 min u 1 x puferu Wash Buffer puferu. Amplifikacija signala se provodi otopinom 1X *Amplification Buffer* i polimeraze u omjeru 1:80 koja se na uzorcima inkubira 100 min na 37 °C u vlažnoj komori. Potrebno je isprati uzorke dva puta po 10 min u 1 x puferu za ispiranje *Wash Buffer B* i jednom u 0,01 x puferu za ispiranje *Wash Buffer B* na 1 min. Uzorci se zatim pokrivaju pokrivalom iz kita Duolink PLA Mounting Medium koje sadrži DAPI za označavanje staničnih jezgara. Preparati se analiziraju na konfokalnom fluorescentnom mikroskopu Olympus FV3000 (Olympus, Tokio, Japan).



Slika 4.4. Shematski prikaz reakcije amplifikacije kotrljajućeg kruga polimerazom pomoću PLA metode. Preuzeto i prilagođeno sa sigmaaldrich.com (179)

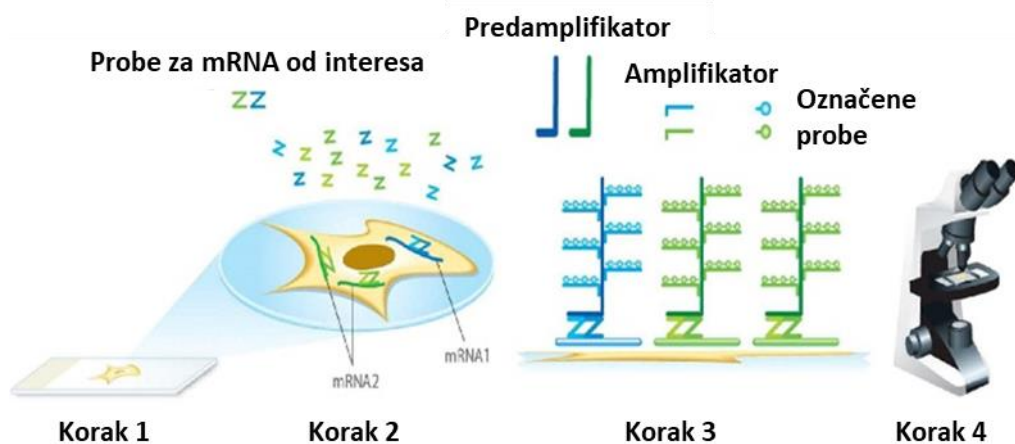
4.2.5. Metoda analize ekspresije mRNA – RNA Scope in situ hibridizacija (ISH)

Za određivanje obrasca ekspresije mRNA molekule gena *CELF1* i unutarstanične lokacije eksprimirane mRNA od interesa korištena je metoda *in situ* hibridizacije (ISH) RNA scope. Ova metoda je korištena i kada kolokalizacija dvaju neuronskih biljega pomoću protutijela metodom imunofluorescencije nije bila moguća. Protokol za RNA Scope slijedi upute proizvođača kita (ACD, Newark, CA, SAD) (Slika 4.4). Parafinske uzorke prenatalnog tkiva potrebno je deparafinizirati. Uzorci se zatim ispiru u 1x DEPC-PBS tri puta po 10 min te slijede tri predtretmana za optimalnu pripremu tkiva za ulazak RNA proba u stanice. Prvi predtretman uzoraka je pomoću 3% otopine H₂O₂, 10 min na sobnoj temperaturi i ispiranje u 1x DEPC-PBS otopini tri puta po 10 min. Slijedeći predtretman je termička obrada uzoraka u 1x Target Retrieval puferu u mikrovalnoj pećnici na 800W a nakon ključanja na 400W još 10 min. Zatim se ispiru tri puta po 10 min u 1x DEPC-PBS. Uzorci se kratko dehidriraju uranjanjem u 100% otopinu etanola dva puta po 2 min te se suše na zraku 20 min.

Na osušene uzorke se u trećem predtretmanu nanosi proteaza plus iz kita i slijedi inkubacija u hibridizacijskoj peći HybeZ II (ACD, Newark, CA, SAD) 30 min na 40 °C. Uzorci se ispiru tri puta po 10 min u 1x DEPC-PBS te slijedi priprema proba za hibridizaciju. RNA probe se ovisno o kanalu (C1, C2, C3) razrijeđuju ili u probi koja je C1 ili u reagensu Probe diluent iz kita u omjeru 1:50 te se inkubiraju na uzorcima 2 sata u hibridizacijskoj peći na temperaturi od 40 °C (Tablica 4.3.). Uzorci se ispiru 2 min u 1x Wash buffer puferu iz kita.

Uzorci se stavljaju u 5X SSC puferu preko noći na sobnoj temperaturi. Drugi dan, potrebno je isprati uzorke prije nanošenja amplifikatora signala. Prvo se nanosi amplifikator AMP1 i inkubira 30 min na 40 °C, a zatim se 2 min ispiri. Slijedeći je amplifikator AMP2 koji se inkubira 30 min na 40 °C i ispiri 2 min, a zatim se nanosi i amplifikator AMP3 uz inkubaciju 30 min na 40 °C i ispiri 2 min.

Nadalje, slijedi nanošenje HRP-C1, HRP-C2 ili HRP-C3 na uzorke ovisno o kombinaciji proba koje se koriste, inkubacija 15 min na 40 °C a potom ispiranje 2 min. Na uzorke se dodaje boja TSA Plus (Akoya Biosciences, Malborough, MA, SAD) (fluorescein, Cy3 ili Cy5) koja je razrijeđena u Amplification diluent reagensu (1:100) i inkubira se 30 min na 40 °C. Boja se ispiri s uzoraka 2 min nakon čega se nanosi HRP-blocker i inkubira 15 min na 40 °C te ispiri 2 min. Uzorci se pokrivaju pokrivalom Vectashield (Vector Laboratories, Newark, CA, SAD) koje sadrži DAPI nakon čega se analiziraju na konfokalnom mikroskopu.



Slika 4.4. Shematski prikaz in situ detekcije RNA pomoću RNA Scope metode. Preuzeto i prilagođeno iz acdbio.com (180)

Tablica 4.3. Korištene RNA Scope probe

Naziv probe	NCBI Referenca	Kanal za detekciju	Razrjeđenje
CELF1	NM_001376376.1	C1	1:50
Naziv probe	Kataloški broj	Kanal za detekciju	Razrjeđenje
FOXP2	407261	C2	1:50
TBR1	425571	C3	1:50

4.2.6. Vizualizacija i analiza slika

Preparati dobiveni nakon Nissl, imunohistokemijskog i imunofluorescentnog bojanja, vizualizirani su pomoću NanoZoomer 2.0RS (Hamamatsu, Japan) skenera visoke rezolucije za digitalizaciju histoloških preparata koristeći leću objektiva 40× (NA 0.75) s 455 nm/pixel rezolucijom. Skener daje mogućnost skeniranja kako svjetlosnih preparata (DAB), tako i fluorescentnih korištenjem ugrađenog LX2000 modula s filterima (DAPI, AF488, te AF555). Nakon skeniranja preparata, slike su analizirane u programu NDP.view2. Za analizu preparata dobivenih nakon PLA i RNA scope metoda koristio se konfokalni mikroskop Olympus FV3000 (Olympus, Tokio, Japan) s pridruženim programom FV31S-SW Fluoview za dobivanje preciznije slike koristeći objektivne 20x i 40x (UPlanSApo, NA 0.75, Olympus) u rezoluciji 1024 × 1024 pixela. Slike su dobivene koristeći dva kanala 488 i 555, a analiza dobivenih slika je rađena pomoću dostupnih programa za analizu kao što je Fiji (ImageJ) i Microsoft Publisher.

4.2.7. Kvantifikacija i statistička analiza

Kvantitativna analiza regionalne distribucije proučavanih biljega, te stanična kolokalizacija biljega određivala se prema uspostavljenim protokolima za automatsku ili polu-automatsku kvantifikaciju stanica (181,182). Nakon što su odabrani imunofluorescencijski uzorci za kvantifikaciju RNA-vezujućeg proteina CELF1 u ranom i srednjem fetalnom razdoblju, podaci o broju i zastupljenosti CELF1 pozitivnih stanica unutar pojedinih slojeva dobiveni su korištenjem Fiji (ImageJ) programa s modulom *Cell counter*. Korišten je „*Moments*

thresholding“ kriterij za 8-bitne slike a pomoću binarnih funkcija "Watershed“ i „Open“ postiglo se zaokruživanje i ocrtavanje pojedinačnih stanica u binarnoj slici.

Područje ili regija od interesa (ROI) je definirana koristeći iste parametre oblika i veličine kroz sve analizirane uzorke. Nadalje, particle-analysis modul u programu FIJI je korišten sa slijedećim parametrima: veličina: 10-beskonačno; cirkularnost: 0.00–1.00. Ukupni broj prisutnih pozitivnih stanica u svakoj regiji od interesa grafički je prikazan u rezultatima. Slika presjeka kroz IF obojane rezove je podijeljena u 10 jednakih pravokutnih oblika koji pokrivaju prolazne fetalne zone, a određeni su prema odgovarajućem susjednom rezu obojanom Nissl metodom. Stanice su izbrojane modulom *Cell counter* u programu FIJI a podaci o broju pozitivnih stanica unutar 10 određenih pravokutnih oblika prikazani su grafički kao postotak pozitivnih stanica u prolaznim fetalnim zonama. Na temelju dobivenih podataka provedeni su statistički testovi koji najprikladnije prikazuju i interpretiraju prikupljene podatke. Budući da je broj uzoraka prenatalnog mozga limitiran, odnosno 5 uzoraka za rano fetalno i 4 uzorka za srednje fetalno razdoblje korišten je Mann-Whitney test za usporedbu zastupljenosti CELF1 u određenoj prolaznoj fetalnoj zoni između dva različita vremenska razdoblja a Kruskal-Wallis test korišten je za usporedbu zastupljenosti CELF1 između više različitih prolaznih fetalnih zona unutar jednog vremenskog razdoblja. Dobivene statističke vrijednosti izražene su kao srednja vrijednost \pm SEM, uz p vrijednost $< 0,05$ za statističku značajnost.

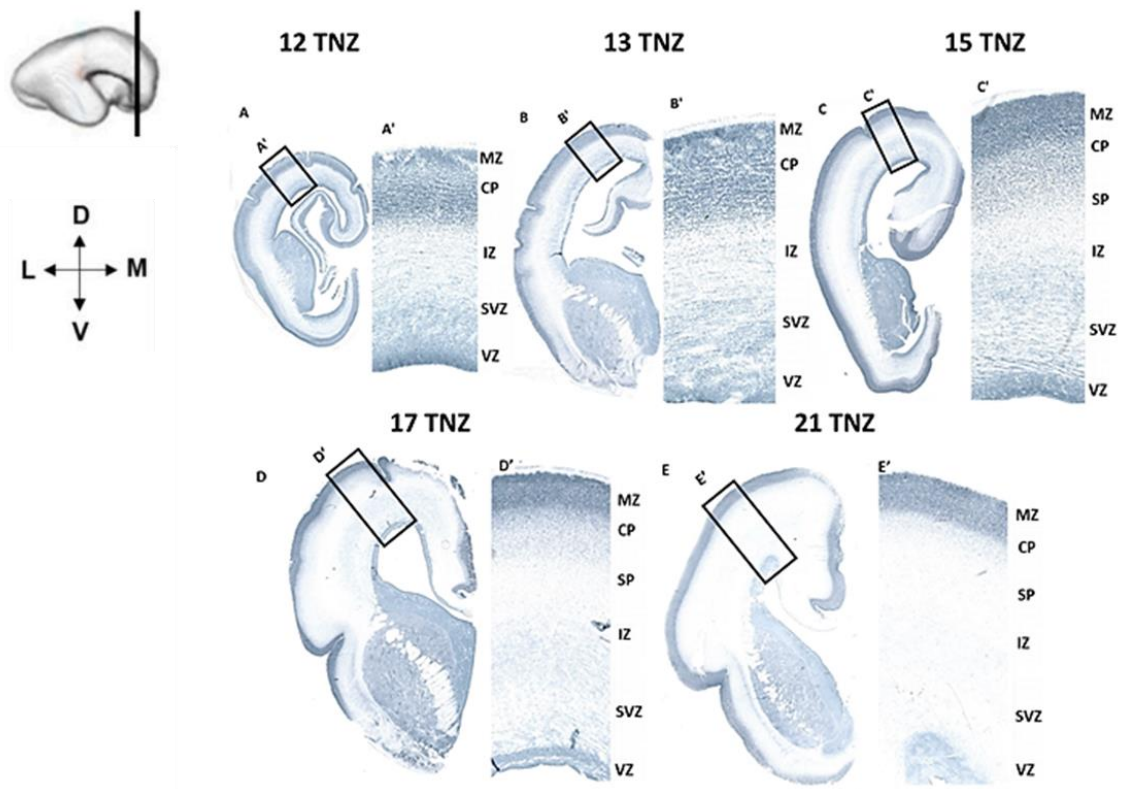
5. REZULTATI

5.1. Vremensko-prostorna dinamika laminarnog ekspresijskog obrasca CELF1 u moždanoj kori čeonog i zatiljnog režnja čovjeka tijekom fetalnog razvoja

U ovom poglavlju je sustavno prikazana analiza prostorno-vremenskog obrasca ekspresije RNA-vezujućeg proteina CELF1, te njegova raspodjela u prolaznim fetalnim zonama moždane kore čeonog i zatiljnog režnja tijekom ranog (7.5-12 TNZ), srednjeg (13-24 TNZ) i kasnog (25-38 TNZ) fetalnog razdoblja. CELF1 je regulatorni protein koji utječe na funkciju i sudbinu mRNA (Popovitchenko i sur 2022). Zbog izraženih regionalnih razlika u citoarhitekturi, analiza je rađena na dorzolateralnoj moždanoj kori čeonog (Slika 5.1.) i lateralnoj moždanoj kori zatiljnog (Slika 5.2.) režnja.

5.1.2. Vremensko-prostorna dinamika laminarnog ekspresijskog obrasca CELF1 u moždanoj kori čeonog i zatiljnog režnja čovjeka tijekom ranog (7.5-12 TNZ) i srednjeg fetalnog razdoblja (13-24 TNZ)

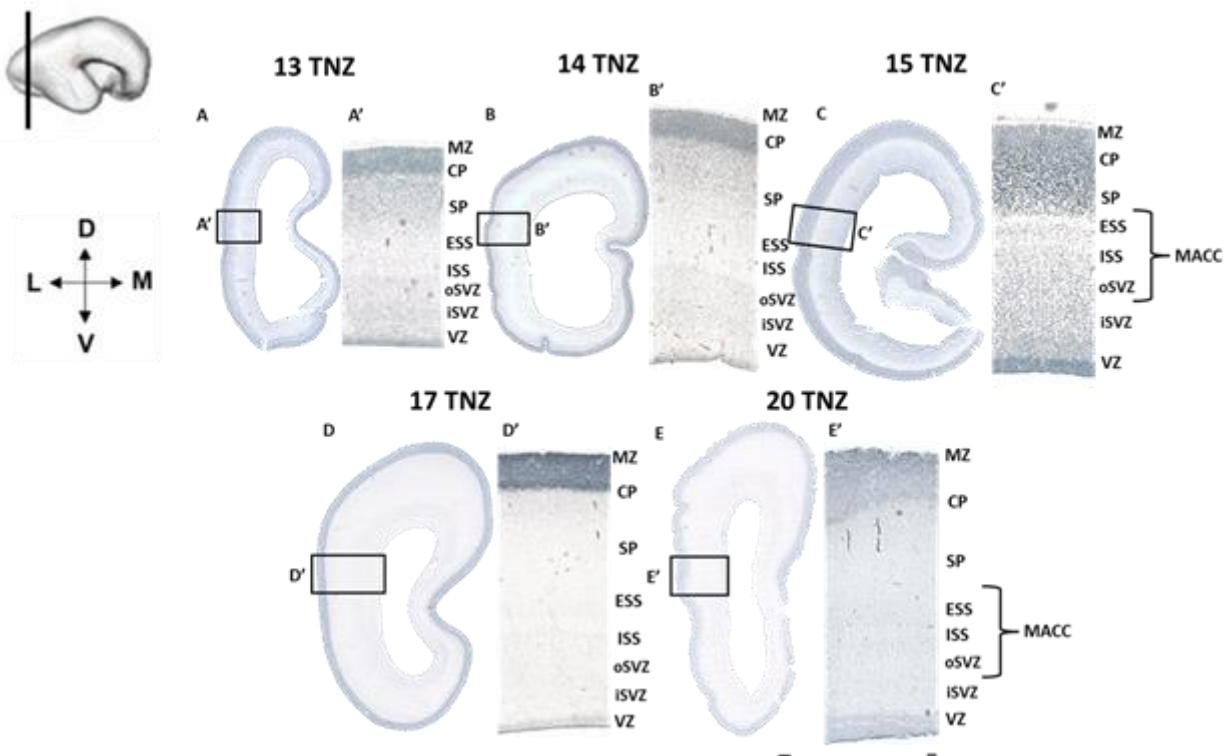
Tijekom ranog (12 i 13 TNZ) fetalnog razdoblja, u dorzolateralnoj moždanoj kori čeonog režnja (Slika 5.1. A, A' i B, B') pozitivan CELF1 signal detektiran je u proliferativnim zonama VZ i SVZ, dok je najintenzivniji signal zabilježen u CP. Tijekom srednjeg fetalnog razdoblja prisutna je tipična fetalna laminacija koja se proteže od stijenke fetalnih moždanih komora prema pijalnoj površini sljedećim redoslijedom: VZ, SVZ, IZ, SP, CP i MZ. Stoga je 15. TNZ zabilježen pozitivni CELF1 signal i u stanicama SP zone (Slika 5.1. C, C'), dok je u 17. TNZ intenzivan signal u CP (sjedištu postmitotičkih neurona), kao i stanicama SP zone. Uz navedeno, zabilježen je pozitivan CELF1 signal u stanicama smještenim u VZ (Slika 5.1, D, D'). 21. TNZ zabilježen je intenzivan pozitivan CELF1 signal u gusto pakiranim stanicama CP. Široka i razvijena SP zona pokazuje veći intenzitet CELF1 signala u površnijem dijelu, dok je proliferativna VZ blago pozitivna, potencijalno zbog smanjene proliferacije stanica (Slika 5.1. E, E').



Slika 5.1. Obrazac ekspresije RNA-vezujućeg proteina CELF1 u moždanoj kori čeonog režnja tijekom ranog i srednjeg fetalnog razdoblja. Koronarni presjeci kroz moždanu hemisferu (A, B, C, D, E) prikazuju dinamiku ekspresijskog obrasca CELF1 u prolaznim fetalnim zonama. Dorzolateralni dio moždane kore čeonog režnja (A', B', C', D', E') prikazan je na većem povećanju s ciljem vizualizacije citoarhitekture prolaznih fetalnih zona (VZ=ventrikularna zona, SVZ=subventrikularna zona, IZ=intermedijalna zona, SP=subplate zona, CP=kortikalna ploča, MZ=marginalna zona). Mjerilo (A, B, C, D, E) = 200 μm . Mjerilo (A', B', C', D', E') = 500 μm .

U lateralnoj moždanoj kori zatiljnog režnja mogu se uočiti regionalne citoarhitektonske razlike u odnosu na dorzolateralnu moždanu koru čeonog režnja (Slika 5.2.). Delaminacija CP je slabije izražena zbog čega se granica između CP i SP slabije uočava. Nadalje, vidi se oštra granica između SP i vanjskog dijela *sagittal strata* (ESS, *external sagittal strata*, engl.) kojeg predstavljaju vlakna (*capsula externa*). Rastuća vlakna pružaju se i u unutarnjem dijelu *sagittal strata* (ISS, *internal sagittal strata*, engl.). Zbog urastanja vlakana u moždanoj kori zatiljnog režnja, SVZ je podijeljena na unutarnju (iSVZ, *inner subventricular zone*, engl.) i vanjsku

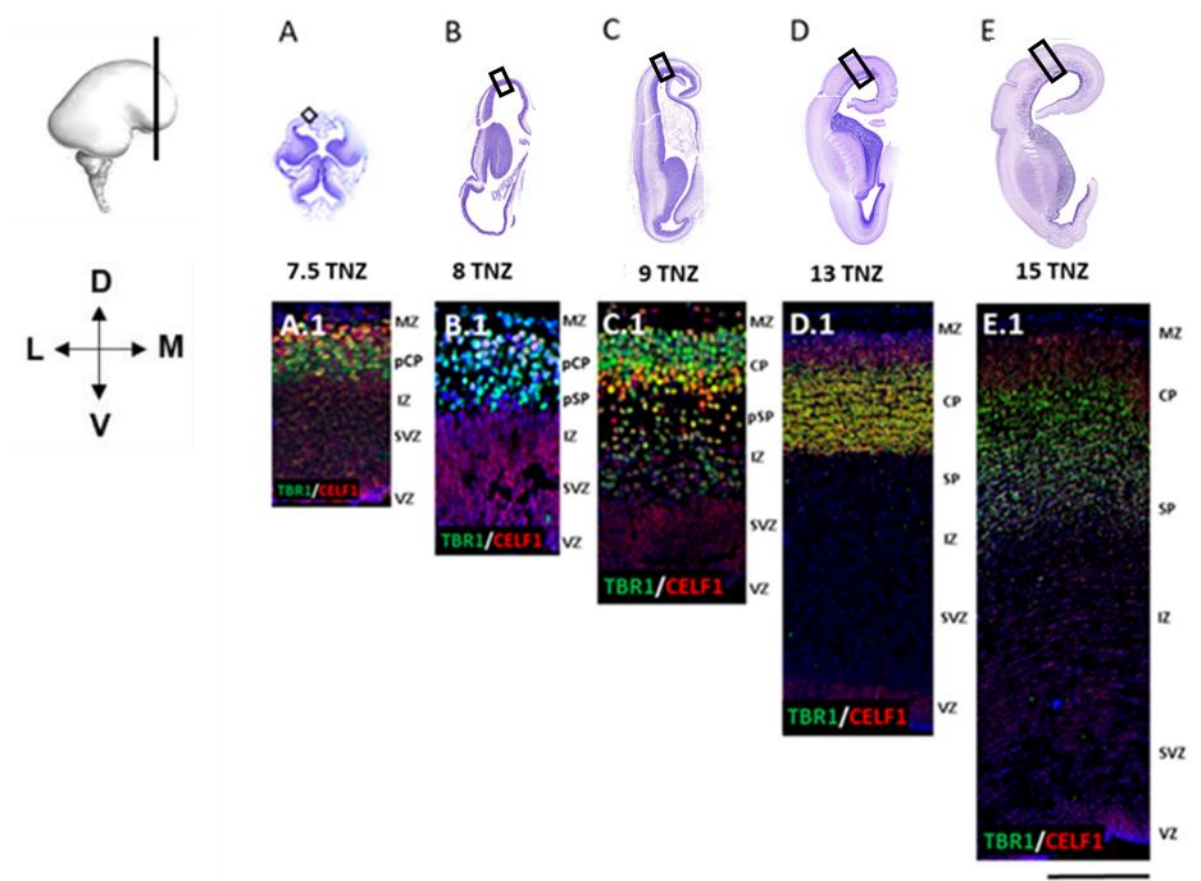
(oSVZ, *outer subventricular zone*, engl.). oSVZ, ISS i ESS zajedno čine multilaminarno-aksonski odjeljak (MACC). Tijekom srednjeg fetalnog razdoblja starosti 13 TNZ (Slika 5.2. A, A'), CELF1 imunoreaktivnost je prisutna u stanicama CP. Tijekom razdoblja formiranja SP zone (14. TNZ), kada se duboki dio CP delaminira, CELF1 pozitivni signal prisutan je u stanicama duboke CP (Slika 5.2. B, B'). Nakon formiranja SP (15. TNZ), CELF1 imunoreaktivnost prisutna je u stanicama SP (Slika 5.2. C, C'). Nadalje, tijekom 17. TNZ (Slika 5.2. D, D') i 20. TNZ (Slika 5.2. E, E') najintenzivnija CELF1 imunoreaktivnost zabilježena je u CP, dok je intenzitet CELF1 signala u proliferativnim zonama znatno manji budući da je intenzitet proliferacije smanjen (Slika 5.2. E, E').



Slika 5.2. Obrazac ekspresije RNA-vezujućeg proteina CELF1 u moždanoj kori zatiljnog režnja tijekom srednjeg fetalnog razdoblja. Koronarni presjeci kroz hemisferu mozga čovjeka (A, B, C, D, E) prikazuju dinamiku ekspresije RNA-vezujućeg proteina CELF1 u prolaznim fetalnim zonama. Lateralni dio moždane kore zatiljnog režnja (A', B', C', D', E') prikazan je na većem povećanju s ciljem vizualizacije citoarhitekture prolaznih fetalnih zona (VZ=ventrikularna zona, iSVZ=unutarnja subventrikularna zona, oSVZ=vanjska subventrikularna zona, ISS=*internal sagittal strata*, engl., ESS=*external sagittal strata*, engl., SP=subplate zona,

CP=kortikalna ploča, MZ=marginalna zona). ESS, ISS i oSVZ čine multilaminarno-aksonski odjeljak MACC. Mjerilo (A, B, C, D, E) = 200 µm. Mjerilo (A', B', C', D', E') = 500 µm.

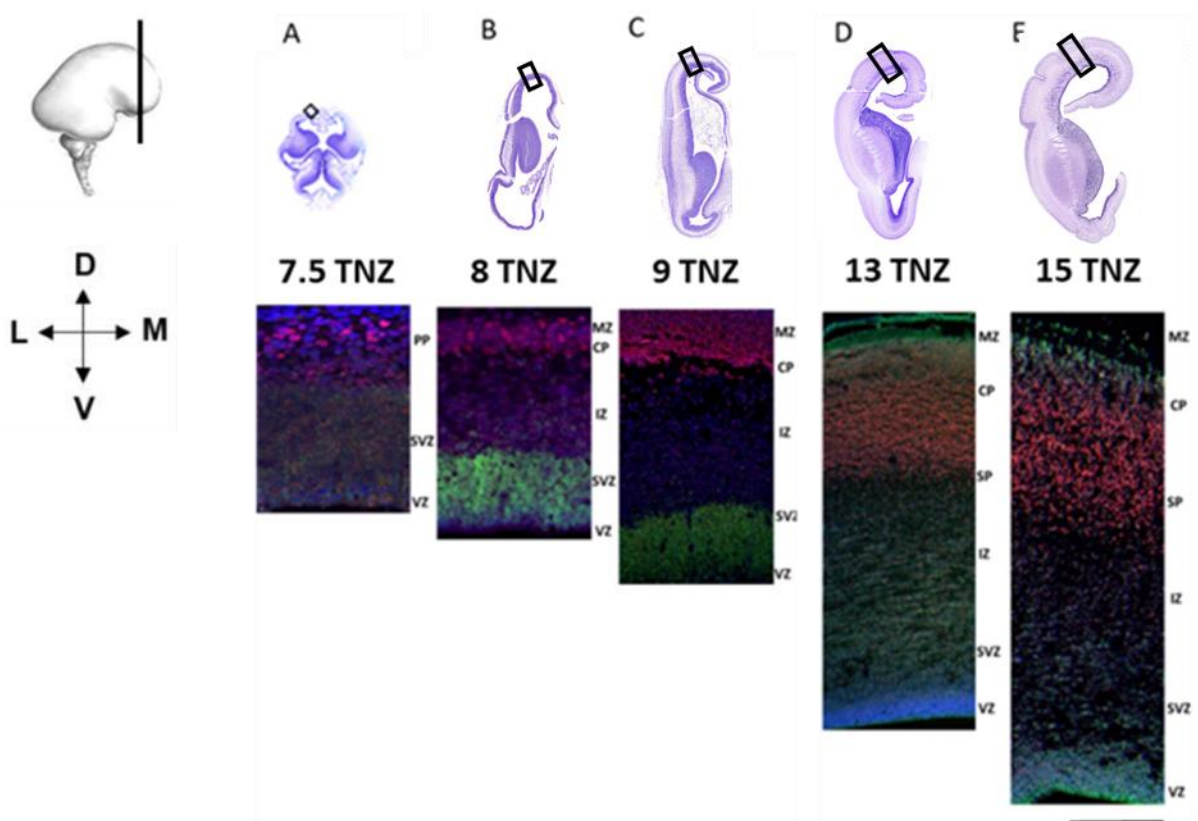
Rezultati imunofluorescencijskog bojanja metodom dvostrukog označavanja, istovremeno prikazuju ekspresiju RNA-vezujućeg proteina CELF1 i transkripcijskog faktora TBR1, biljega SP neurona, u prolaznim fetalnim zonama (Slika 5.3.). U najranije proučavanom razdoblju, na granici embrionalnog i fetalnog razdoblja (7.5 TNZ), CELF1 je pozitivan u gornjem dijelu najranije kortikalne ploče (pCP), dok je TBR1 (biljeg SP neurona) izražen u dubljem dijelu pCP (Slika 5.3. A, A.1). Uz navedeno, TBR1 je izražen u presubplate zoni (pSP; (B.1,C.1)) između 8.-9. TNZ, dok je u kasnijim fazama (9.-15. TNZ) TBR1 eksprimiran u CP, pSP i SP (Slika 3. C.1 – E.1). RNA-vezujući protein CELF1 izražen je u ranim proliferativnim zonama VZ i SVZ, kao i u stanicama CP. Kolokalizacija između TBR1 (zeleno) i CELF1 (crveno) zabilježena je pretežito u CP (žuto).



Slika 5.3. Koronarni presjeci moždane kore čeonog režnja prikazuju obrazac ekspresije **TBR1** i **CELF1** tijekom ranog i srednjeg fetalnog razdoblja (7,5-15 TNZ). (A–E). Uokvireni dijelovi na Nissl preparatima prikazuju dijelove IF obojenih rezova koji su snimljeni na konfokalnom

mikroskopu (A.1–E.1). **DAPI** je korišten za označavanje staničnih jezgara. Mjerilo = 400 μm . Modificirano prema Kopic i sur 2023 (106).

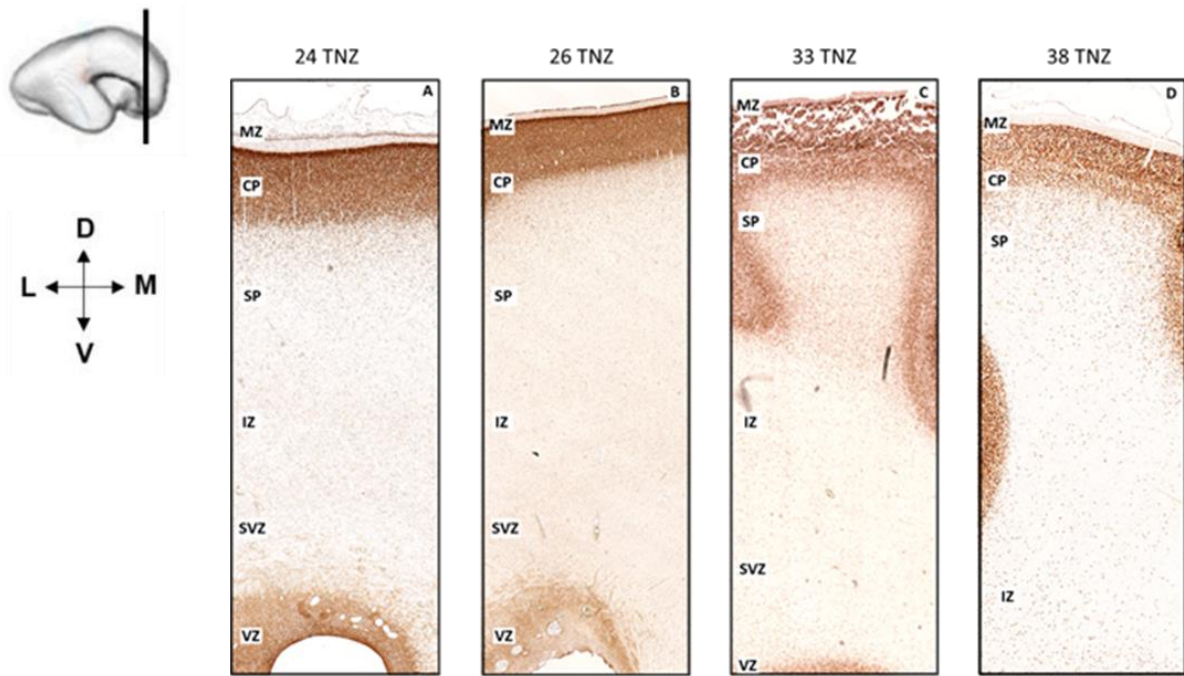
Na uzorcima obojenim imunofluorescencijskom metodom dvostrukog označavanja prikazana je ekspresija RNA-vezujućeg proteina CELF1 i transkripcijskog faktora PAX6 (biljega za progenitorske stanice) (Slika 5.4.). Ekspresija CELF1 zabilježena je u proliferativnim zonama VZ i SVZ, te u stanicama CP i SP. Prema očekivanju, PAX6, biljeg za progenitorske stanice iz kojih će nastati i diferencirati neuroni, pokazuje intenzivnu imunoreaktivnost u proliferativnim zonama VZ i SVZ.

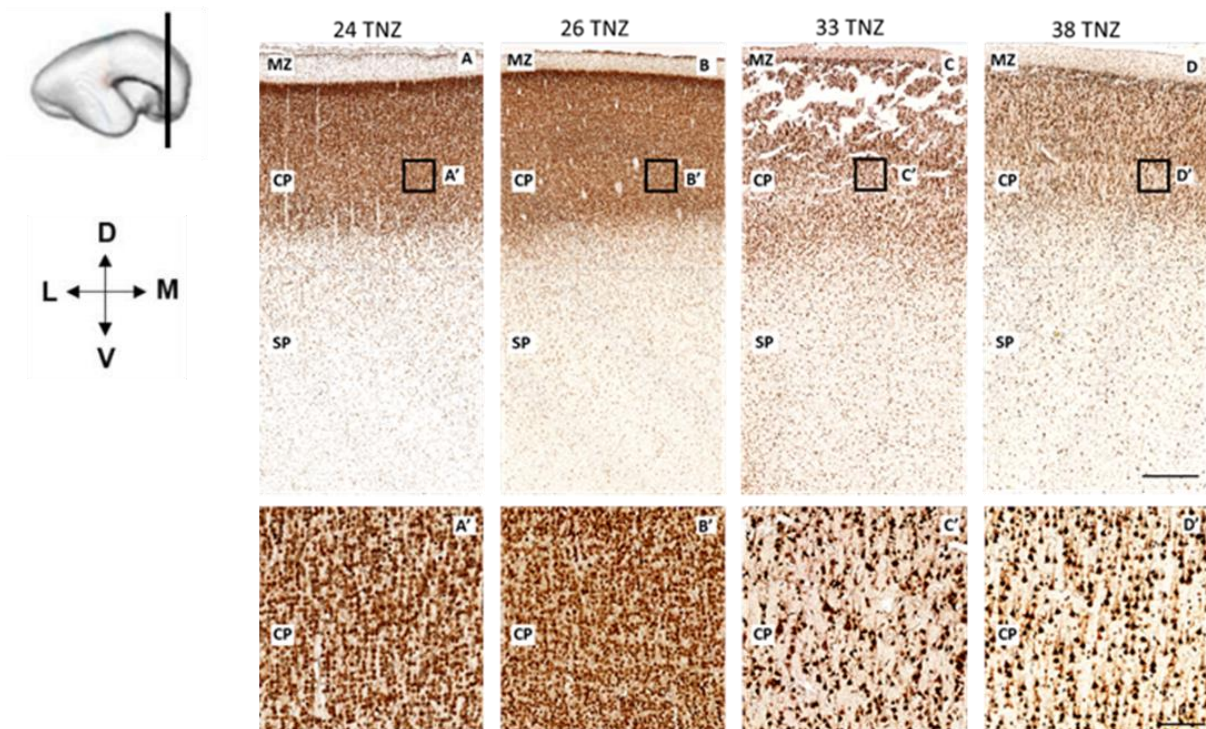


Slika 5.4. Koronarni presjeci moždane kore čeonog režnja prikazuju obrazac ekspresije RNA-vezujućeg proteina **CELF1** i transkripcijskog faktora **PAX6** tijekom ranog (7.5-12 TNZ) i srednje (13-15 TNZ) fetalnog razdoblja. Uokvireni dijelovi na Nissl preparatima prikazuju dijelove IF obojenih rezova koji su snimljeni na konfokalnom mikroskopu (A.1–E.1). **DAPI** je korišten za označavanje staničnih jezgara. Mjerilo = 400 μm .

5.1.3. Vremensko-prostorna dinamika laminarnog ekspresijskog obrasca CELF1 u moždanoj kori čeonog i zatiljnog režnja čovjeka tijekom kasnog fetalnog razdoblja (25-38 TNZ)

Analizirani su histološki uzorci razvojne moždane kore čeonog režnja kasnog fetalnog razdoblja starosti 24-38 TNZ (Slika 5.5.) Krajem drugog tromjesečja (24-26 TNZ), CELF1 pozitivni signal prevladava u CP, te se jasno vidi kolumnarno ustrojstvo moždane kore, kao osnova za šestoslojnu organizaciju moždane kore odraslog mozga (Slika 5.5. A, B). CELF1 imunoreaktivnost je zabilježena u jezgrama neurona CP (Slika 5.5. A', B'). Uz navedeno, pozitivan CELF1 signal je zabilježen u neuronima SP, te u stanicama proliferativne VZ. Tijekom 33. TNZ (Slika 5.5. C) uočava se slojevita strukturiranost CP u kojoj je vidljiv intenzivan CELF1 signal u neuronima koji su poprimili piramidni oblik (Slika 5.5. C'). U skladu s time, u 38. TNZ novonastala moždana kora čeonog režnja sadrži zrele CELF1 pozitivne piramidne neurone (Slika 5.5. D, D'). CELF1 pozitivni neuroni smješteni su i u SP zoni, gdje se nalaze urastajuća vlakna koja prolaze kroz IZ koja je osnova buduće bijele tvari velikoga mozga.

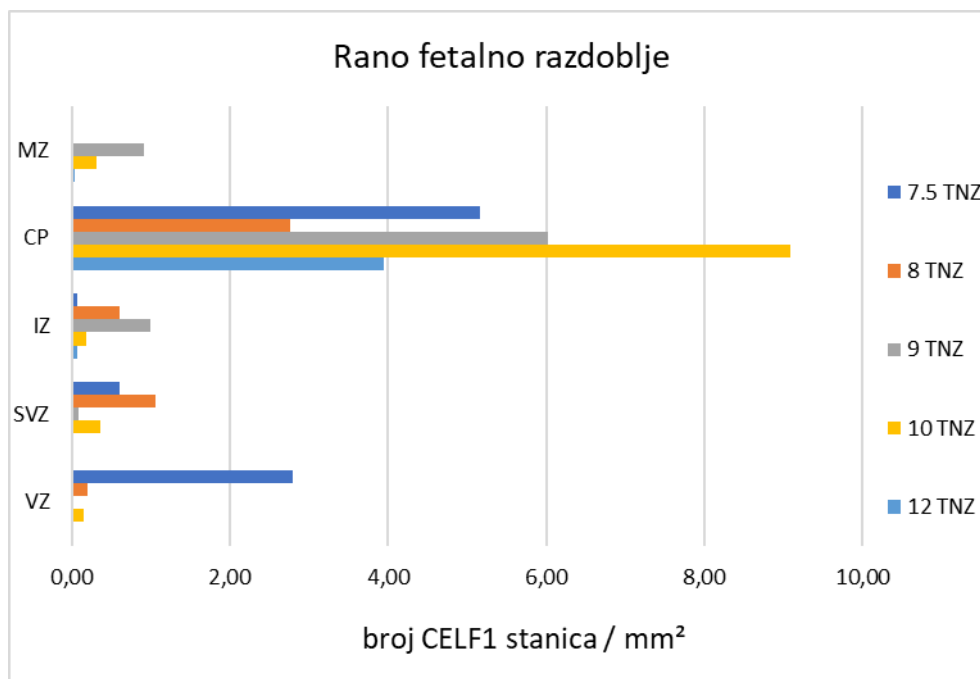




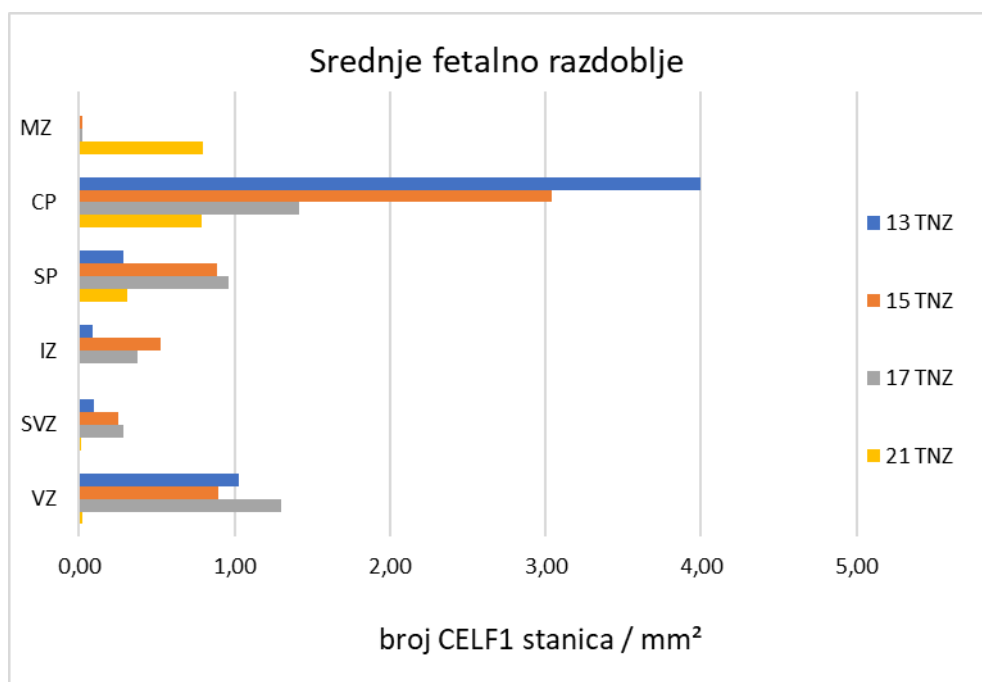
Slika 5.5. Koronarni presjeci dorzolateralnog dijela moždane kore čeonog režnja mozga čovjeka (A, B, C, D) prikazuju obrazac ekspresije RNA vezujućeg proteina CELF1 tijekom kasnog fetalnog razdoblja (24-38 TNZ). CELF1 je označen imunohistokemijskom metodom, vizualiziran pomoću kromogena DAB (smeđe). Slike (A, B, C, D) prikazuju prolazne fetalne zone (VZ= ventrikularna zona, SVZ= subventrikularna zona, IZ= intermedijalna zona, SP= subplate zona, CP= kortikalna ploča te MZ= marginalna zona) u dorzolateralnom dijelu moždane kore čeonog režnja. Mjerilo (A, B, C, D) = 500 μm . Mjerilo (A', B', C', D')= 100 μm .

5.1.4. Kvantitativna analiza ekspresije CELF1 tijekom ranog i srednjeg fetalnog razdoblja

Kako bi se utvrdila raspodjela CELF1 pozitivnih stanica u prolaznim fetalnim zonama moždane kore u ranom fetalnom (7.5-12 TNZ) i srednjem fetalnom (13-24 TNZ) razdoblju rađena je kvantitativna analiza dobivenih podataka. Podaci o broju stanica pokazali su najveću zastupljenost CELF1 pozitivnih stanica u ranoj CP, te u proliferativnim zonama (VZ i SVZ) tijekom ranog fetalnog razdoblja (Slika 5.6.). Sukladno s tim, podaci dobiveni nakon brojanja stanica u uzorcima srednjeg fetalnog razdoblja pokazali su najveći broj CELF1 pozitivnih stanica u CP i proliferativnim VZ i SVZ. Dodatno, kako se SP zona razvija tek nakon 13 TNZ, u ovom razdoblju je utvrđen veliki broj CELF1 pozitivnih stanica u SP (Slika 5.7.).

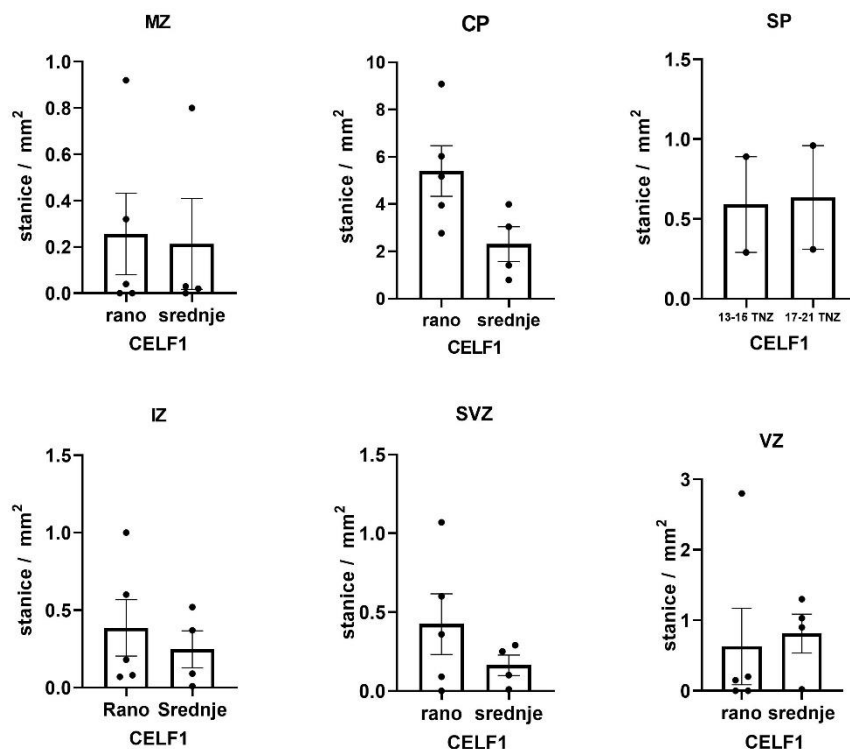


Slika 5.6. Raspodjela CELF1 pozitivnih stanica u prolaznim fetalnim zonama tijekom ranog fetalnog razdoblja u razvoju čeone moždane kore čovjeka (7.5-12 TNZ). Podaci o broju CELF1 pozitivnih stanica/mm² pokazali su da je CELF1 pretežno izražen u CP.



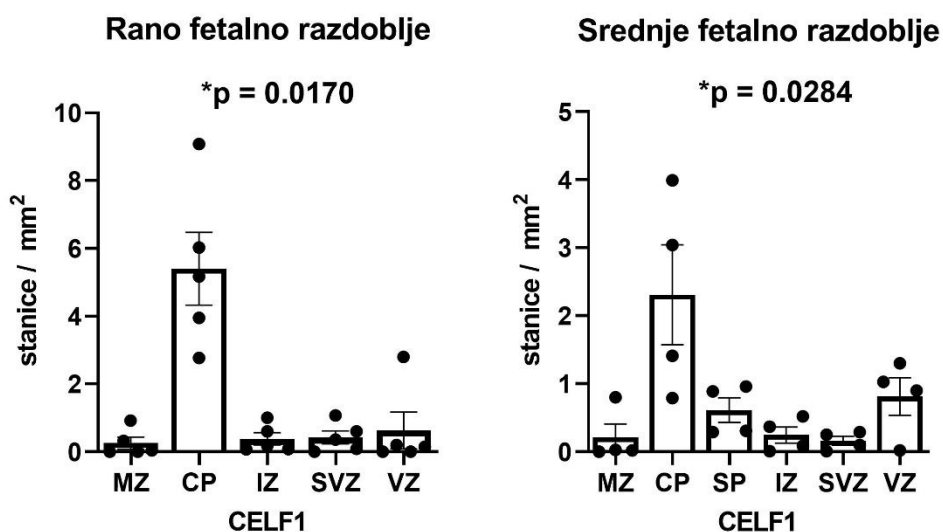
Slika 5.7. Raspodjela CELF1 pozitivnih stanica u prolaznim fetalnim zonama tijekom srednjeg fetalnog razdoblja u čeonj moždanoj kori čovjeka (13-21 TNZ). CELF1 pozitivne stanice su prisutne u CP, SP, te VZ.

Podaci o broju CELF1 pozitivnih stanica/mm² u prolaznim fetalnim zonama tijekom ranog i srednjeg fetalnog razdoblja su analizirani statističkim testovima. S obzirom na mali broj uzoraka, što je bilo uvjetovano dostupnošću histološkog materijala postmortalnog prenatalnog tkiva mozga čovjeka, distribucija podataka odstupa od normalne, te je odabran neparametrijski statistički test Mann-Whitney U-test za usporedbu dviju nezavisnih skupina. Analiza usporedbe zastupljenosti CELF1 pozitivnih stanica po mm² u pojedinoj prolaznoj fetalnoj zoni između 2 vremenska razdoblja (rano i srednje) je pokazala da ne postoji statistički značajna razlika između broja CELF1 pozitivnih stanica po mm² u VZ, SVZ, IZ, CP ili MZ između ova dva razvojna razdoblja, te da ne postoji statistički značajna razlika između broja CELF1 pozitivnih stanica po mm² u SP zoni između razdoblja 13-15 TNZ, te razdoblja 17-21 TNZ (Slika 5.8.).



Slika 5.8. Grafički prikaz podataka dobivenih nakon usporedbe zastupljenosti RNA vezujućeg proteina CELF1 u stanicama prolaznih fetalnih zona tijekom ranog i srednjeg fetalnog razdoblja (7.5-12 TNZ vs 13-21 TNZ). Podaci su dobiveni analizom pomoću Mann-Whitney U-testa za usporedbu dviju neovisnih skupina. Analiza nije pokazala statistički značajnu razliku između uspoređivanih skupina. Srednje vrijednosti SEM \pm za rano fetalno razdoblje su: MZ=0.26 \pm 0.18, CP=5.4 \pm 1.07, IZ=0.39 \pm 0.18, SVZ=0.42 \pm 0.19, VZ=0.63 \pm 0.54. Srednje vrijednosti SEM \pm za srednje fetalno razdoblje su: MZ=0.21 \pm 0.20, CP=2.3 \pm 0.73, SP(13-15 TNZ)= 0.6 \pm 0.3, SP (17-21 TNZ)= 0.64 \pm 0.33, IZ=0.25 \pm 0.12, SVZ=0.16 \pm 0.07, VZ=0.81 \pm 0.28.

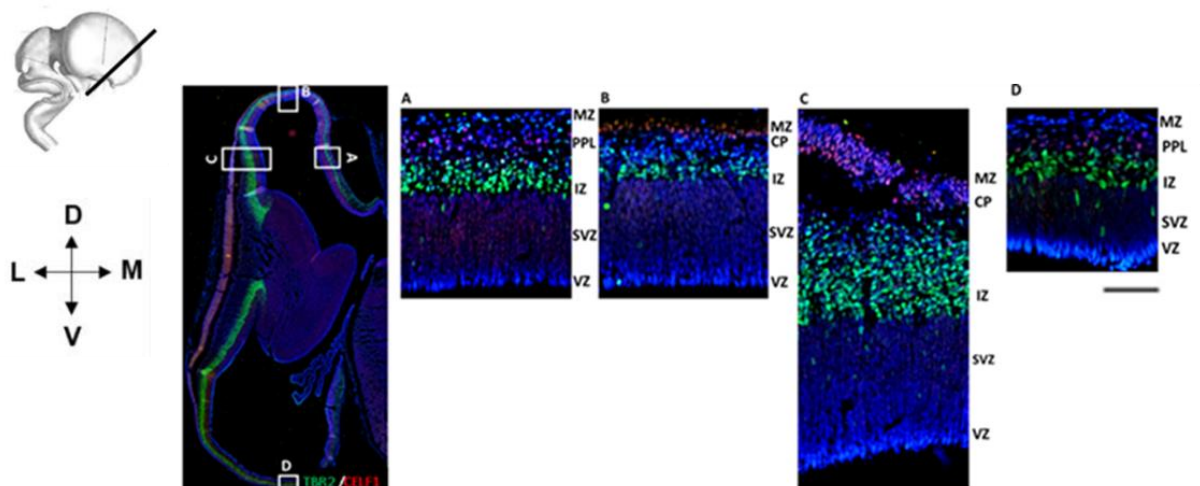
Podaci o broju CELF1 pozitivnih stanica po mm² analizirani su također pomoću neparametrijskog statističkog testa, Kruskal-Wallis H-testa za usporedbu zastupljenosti CELF1 između više različitih prolaznih fetalnih zona (MZ, CP, SP, IZ, SVZ, VZ) unutar jednog fetalnog razdoblja (ranog ili srednjeg). Nakon provedenog testa pokazano je da postoji statistički značajna razlika u broju i raspodijeli CELF1 pozitivnih stanica po mm² između prolaznih fetalnih zona tijekom ranog fetalnog razdoblja. Sukladno s time, analiza je pokazala da također postoji statistički značajna razlika u broju i raspodijeli CELF1 pozitivnih stanica po mm² između prolaznih fetalnih zona tijekom srednjeg fetalnog razdoblja. Najveći broj stanica prisutan je u CP u ranom, kao i u srednjem fetalnom razdoblju (Slika 5.9.).



Slika 5.9. Grafički prikaz podataka dobivenih usporedbom distribucije RNA-vezujućeg proteina CELF1 pomoću Kruskal-Wallis H-testa za usporedbu dviju ili više neovisnih skupina u ranom i srednjem fetalnom razdoblju. Analiza je pokazala statistički značajnu razliku u broju CELF1 pozitivnih stanica/mm² između uspoređivanih prolaznih fetalnih zona tijekom ranog fetalnog razdoblja (7.5-12 TNZ) s *p=0,0170. Nadalje, analiza je pokazala statistički značajnu razliku u broju CELF1 pozitivnih stanica/mm² između uspoređivanih prolaznih fetalnih zona tijekom srednjeg fetalnog razdoblja (13-21 TNZ) gdje je *p=0,0284. Srednje vrijednosti ± SEM za rano fetalno razdoblje su: MZ=0.26 ± 0.18, CP=5.4 ± 1.07, IZ=0.39 ± 0.18 SVZ=0.42 ± 0.19, VZ=0.63 ± 0.54. Srednje vrijednosti aritmetičke sredine ± SEM za srednje fetalno razdoblje su: MZ=0.21 ± 0.20, CP=2.3 ± 0.73, SP= 0.61 ± 0.18, IZ=0.25 ± 0.12, SVZ=0.16 ± 0.07, VZ=0.81 ± 0.28.

5.2. Karakterizacija progenitorskih stanica tijekom ranog i srednjeg fetalnog razdoblja

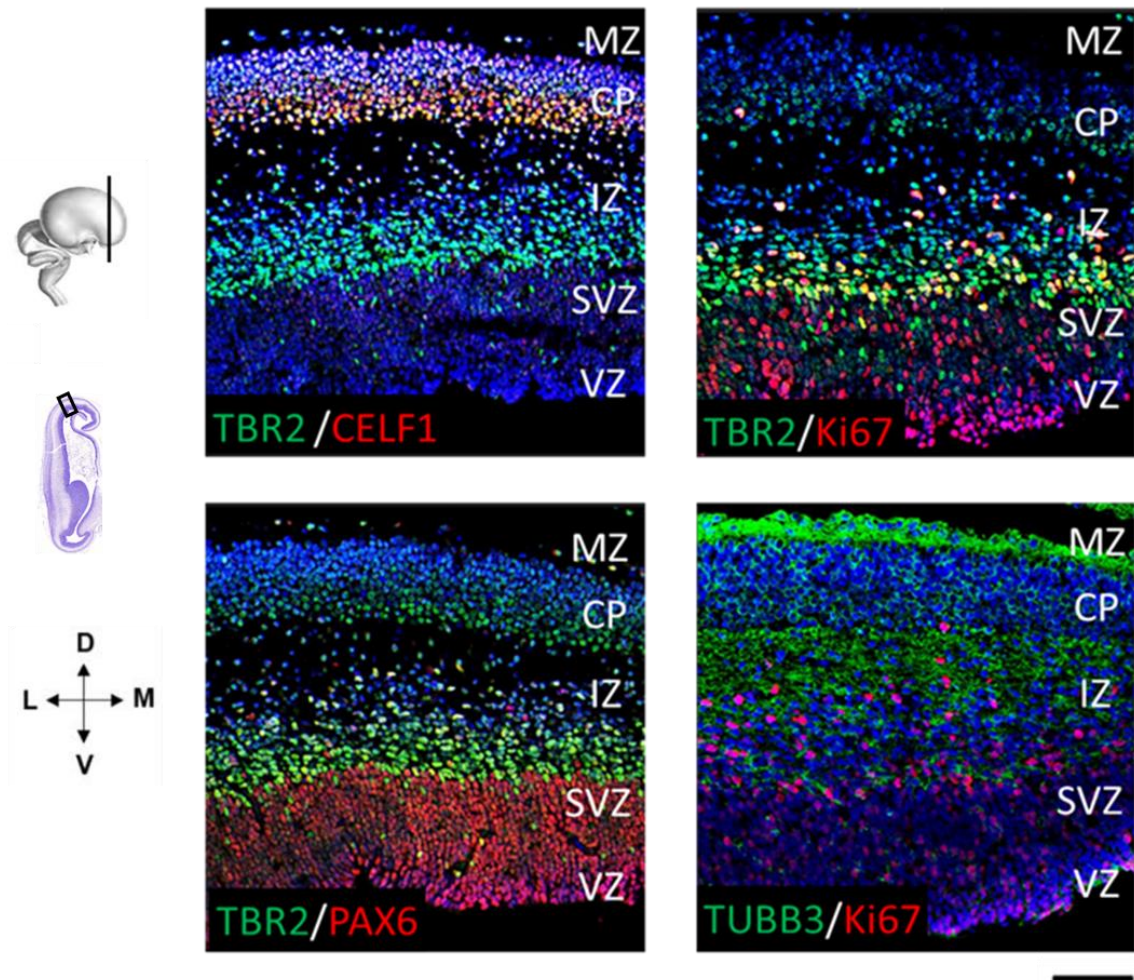
Transkripcijski faktor TBR2 je korišten kao biljeg intermedijarnih progenitorskih stanica u prolaznim fetalnim zonama buduće moždane kore tijekom ranog (Slika 5.10. i 5.11.) i srednjeg fetalnog razdoblja (Slika 5.12. i 5.13.). Tijekom ranog fetalnog razdoblja (8. TNZ), TBR2 imunoreaktivnost je prisutna u SVZ i IZ, a prisutne su i rane regionalne razlike u kondenzaciji CP. CELF1 imunoreaktivne stanice su prisutne u predploči (PPL) na medijalnom dijelu moždane kore čeonog režnja (Slika 5.10. A), u tankoj i ranoj CP na dorzalnom dijelu moždane kore čeonog režnja (Slika 5.10. B), te u CP većeg stupnja kondenzacije na lateralnom dijelu moždane kore čeonog režnja (Slika 5.10. C). Uz navedeno, uočava se i CELF1 pozitivnost u PPL u dijelu koji pripada moždanoj kori zatiljnog režnja (Slika 5.10. D).



Slika 5.10. Poluhorizontalni presjek moždane kore tijekom početne faze ranog fetalnog razdoblja (8. TNZ) obojen imunofluorescencijskom metodom dvostrukog označavanja. Prikazani su **CELF1** kao biljeg budućih projekcijskih neurona, te **TBR2** kao biljeg intermedijarnih progenitorskih stanica. **DAPI** je korišten za označavanje staničnih jezgara. Mjerilo =100 µm.

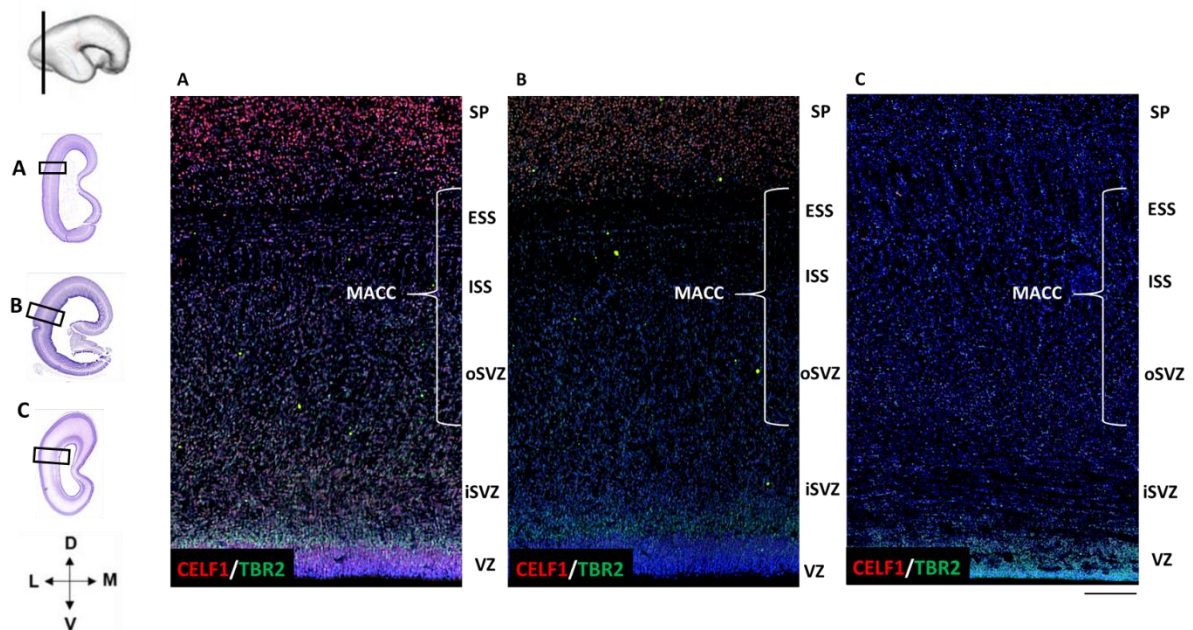
Za detekciju različitih stadija diferenciranosti neurona tijekom faze prve kondenzacije CP (9. TNZ), korišteni su biljezi stanične proliferacije (Ki67), diferencijacije (PAX6) i specifikacije neurona (TUBB3, TBR2, CELF1) (Slika 11.) Proliferativne (Ki67 pozitivne)

stanice i PAX6 pozitivni progenitori agregiraju u proliferativnim zonama (VZ i SVZ). Intermedijarne progenitorske (TBR2 pozitivne) stanice prisutne su u SVZ i IZ, dok su CELF1 pozitivni neuroni prisutni u ranoj kondenziranoj CP. TUBB3 kao biljeg neurona označava komponente citoskeleta i prisutan je u nezrelim postmigratornim neuronima CP, čija tijela još nisu poprimila piramidni oblik, te u IZ i MZ.

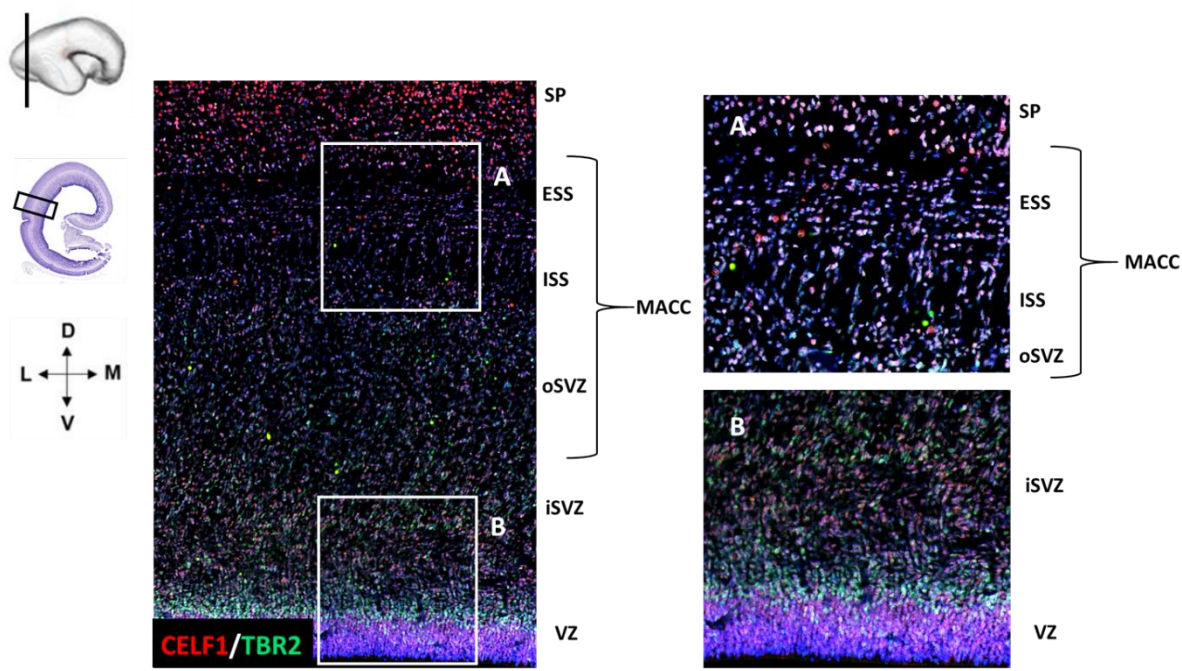


Slika 5.11. Ekspresija molekularnih biljega tijekom rane faze formiranja kortikalne ploče (9. TNZ). Korišteni su biljezi različitih stadija stanične diferenciranosti: **Ki67** za proliferativne stanice, **PAX6** za progenitorske stanice, **TBR2** biljeg intermedijarnih progenitorskih stanica, **CELF1** postmitotički neuroni, te **TUBB3** kao biljeg neuronalnog citoskeleta. **DAPI** je korišten za označavanje staničnih jezgara. Mjerilo =100 μm . Modificirano prema Kopic i sur 2023 (106).

Tijekom srednjeg fetalnog razdoblja (13-17 TNZ), intermedijarne progenitorske stanice (TBR2 pozitivne) prisutne su u proliferativnoj VZ i SVZ u moždanoj kori zatiljnog režnja (Slika 5.12.). U ovoj fazi, prolazne fetalne zone (SVZ i IZ) su kompleksnije građe nego u ranijim fazama, jer kroz njih prolaze veći snopovi vlakana. Stoga se mogu razlikovati: vanjska SVZ (oSVZ) i unutarnja SVZ (iSVZ). oSVZ, ISS i ESS čine multilaminarni aksonsko-stanični odjeljak (MACC), opisan u Žunić Išasegi i sur 2018 (176). Unutar MACC odjeljka se nalaze TBR2 intermedijarne progenitorske stanice, pri čemu neke od njih kolokaliziraju sa CELF1 (Slika 5.13.).



Slika 5.12. Lokalizacija biljega intermedijarnih progenitorskih stanica TBR2 i RNA-vezujućeg proteina CELF1 tijekom srednjeg fetalnog razdoblja (13-15 TNZ). Slika prikazuje VZ i SVZ, MACC (ESS, ISS, oSVZ), iSVZ i SP u lateralnoj moždanoj kori zatiljnog režnja. A=13 TNZ, B=15 TNZ, C=17 TNZ. DAPI boja se koristi za označavanje staničnih jezgara. Mjerilo = 100 μm.



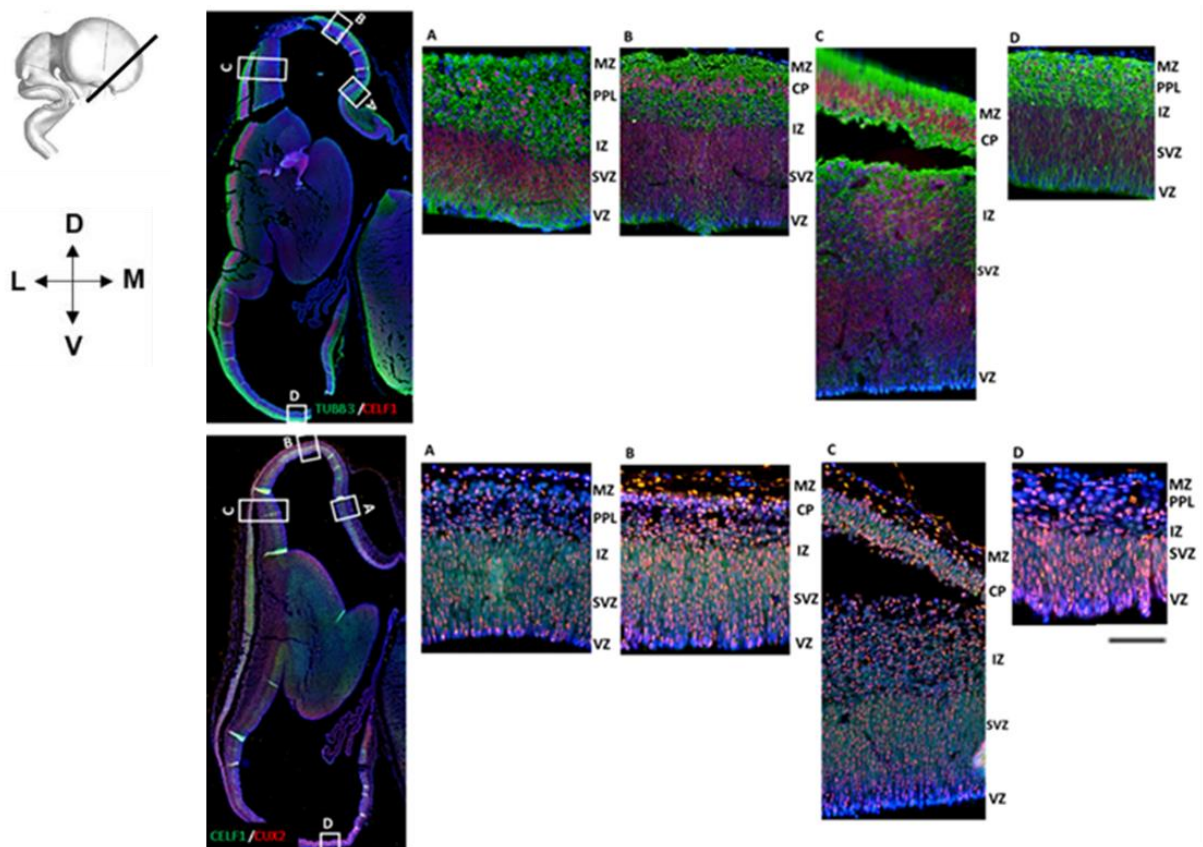
Slika 5.13. Koronarni presjek kroz lateralnu moždanu koru zatiljnog režnja (15. TNZ) prikazuje ekspresijski obrazac **TBR2** i **CELF1**. Biljeg intermedijarnih progenitorskih stanica **TBR2** je prvenstveno prisutan u VZ, te pokazuje i imunoreaktivnost u stanicama smještenim u SVZ, MACC i IZ. **CELF1** pozitivne stanice kolokaliziraju s **TBR2**. **DAPI** boja se koristi za označavanje jezgri. Mjerilo = 100 μ m.

5.3. Analiza subpopulacija **CELF1** neurona pomoću biljega slojeva moždane kore

Za analizu staničnog fenotipa **CELF1** pozitivnih neurona, utvrđivanje njihovog neurotransmetskog profila i identifikaciju različitih subpopulacija neurona korišteni su različiti molekularni biljezi neurona. Za obilježavanje neurona površinskih kortikalnih slojeva (slojevi I-III) korišteni su standardni biljezi **CUX1**, **CUX2**, **SATB2**, a za neurone dubokih kortikalnih slojeva (slojevi IV-VI) biljezi **TLE4**, **CTIP2**, **SOX5**, **TBR1**. Nadalje, korišteni su i biljezi neuralnih vlakana (**SMI312**, **SNAP25**), migratorni biljezi (**DCX**, **REELIN**) te neurotransmetski i neuromodulatorni biljezi (**vGLUT1**, **GAD65/67**, **CALR**).

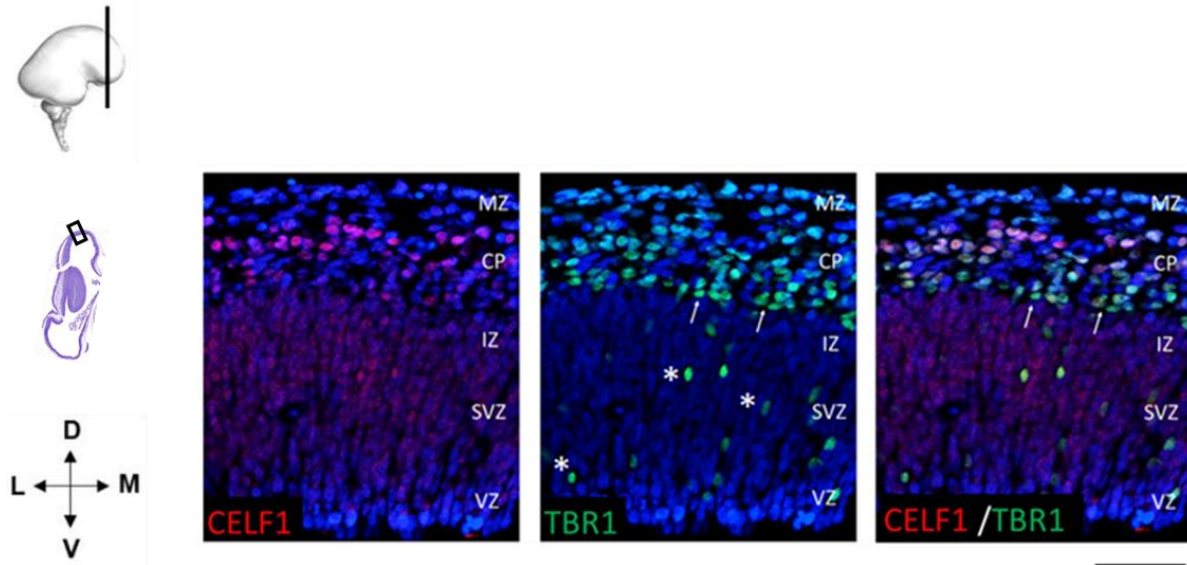
5.3.1. Analiza subpopulacija CELF1 neurona biljezima slojeva moždane kore tijekom ranog fetalnog razdoblja (7.5-12 TNZ)

Jezgre neurona imunoreaktivne na CELF1 su prisutne prilikom nastanka i prve kondenzacije CP tijekom ranog fetalnog razdoblja (8. TNZ). Rezultati su pokazali kolokalizaciju CELF1 pozitivnih stanica s biljegom citoskeletne komponente beta tubulina 3 (TUBB3), te biljegom neurona površnije smještenih slojeva moždane kore (CUX2) (Slika 5.14.). Analizom navedenih preparata, vide se različiti stupnjevi razvijenosti CP, a time i rane regionalne citoarhitektonske razlike. Kasna predploča (PPL) i prve kortikalne kolumne se nalaze u medijalnom dijelu moždane kore čeonog režnja, dok se najranija kortikalna ploča (engl. *pioneering CP*, pCP) nalazi u dorzalnom dijelu moždane kore čeonog režnja. Pri tome, na lateralnom dijelu moždane kore čeonog režnja vidi se početno formiranje CP (Slika 5.14. C). Nadalje, CELF1 je eksprimiran u stanicama proliferativnih zona (Slika 5.14. A.1–C.1), stanicama kasne predploče (A) i dijela najranije CP (Slika 5.14. B.1). CUX2 pozitivni neuroni (Slika 5.14. A.2–C.2) pokazuju heterogeni obrazac ekspresije zbog migracije prema CP do konačnog položaja (Slika 14.). Na dijelu preparata koji prikazuje zatiljni režanj (Slika 5.14. D) je prisutna kasna predploča (PPL) koja sadrži CELF1 pozitivne stanice, TUBB3, te CUX2 pozitivnih stanica.



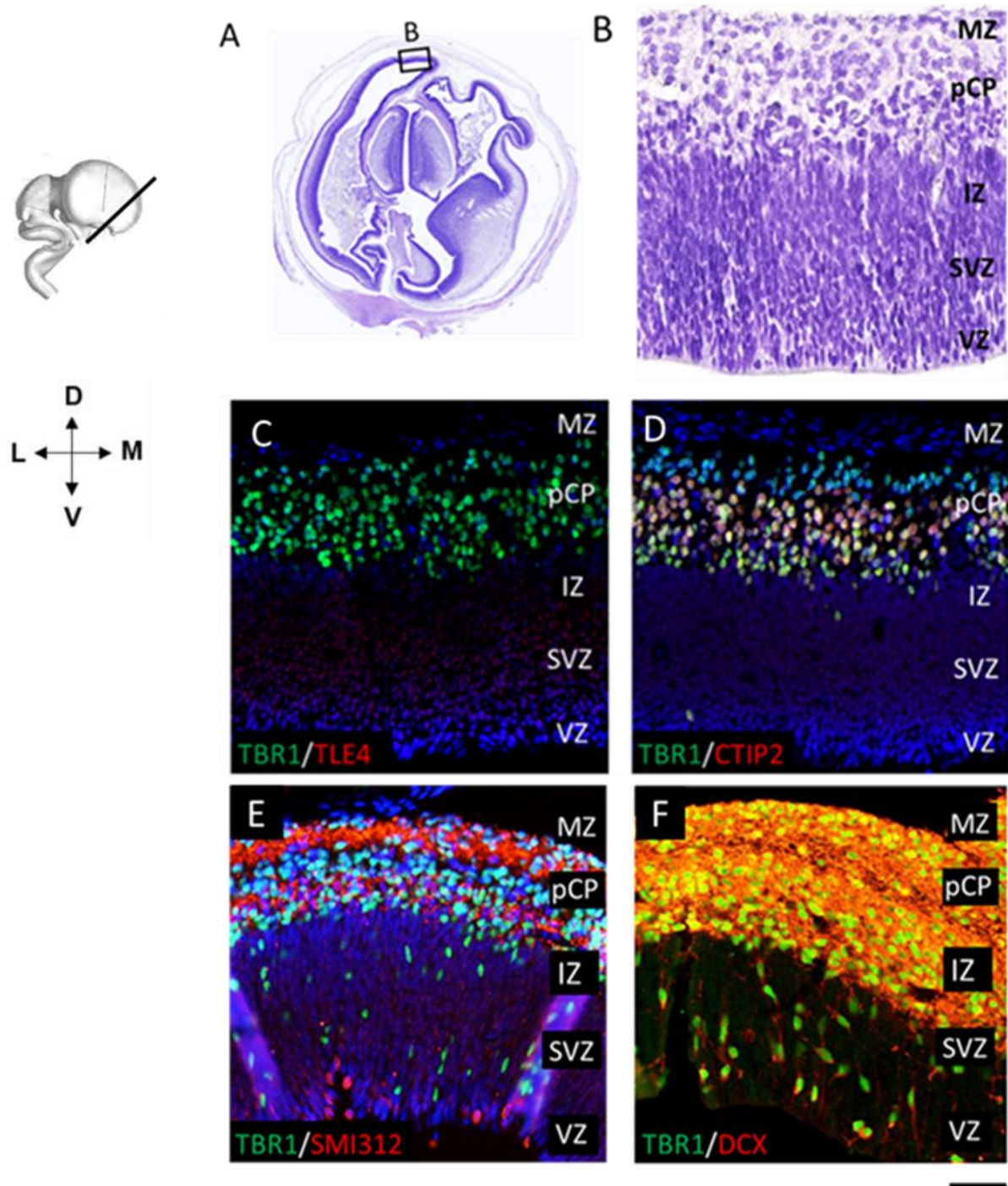
Slika 5.14. Poluhorizontalni presjek prikazuje rane regionalne razlike u čeonom i zatiljnom režnju tijekom faze početnog formiranja najranije CP (8 TNZ) u gradijentu od lateralnog preko dorzalnog do medijalnog dijela moždane kore čeonog režnja (A–C). Dio zatiljnog režnja prikazan je na slici (D). **DAPI** je korišten za označavanje staničnih jezgara. Mjerilo = 100 μ m.

Oblikovanje CP, ključni je događaj pri prijelazu iz embrionalnog u fetalno razdoblje, a karakterizira ga pojava agregiranih neurona u CP (8 TNZ) (Slika 5.15.). Rezultati su pokazali CELF1 pozitivne neurone u najranijoj CP koja još ne pokazuje znakove kondenzacije. TBR1 pozitivni neuroni budućeg SP nalaze se u dubokom dijelu rane CP (Slika 5.15. strelice). Osim toga, mogu se uočiti TBR1 pozitivni neuroni u VZ i SVZ koji su u procesu migracije (Slika 5.15, zvjezdica)



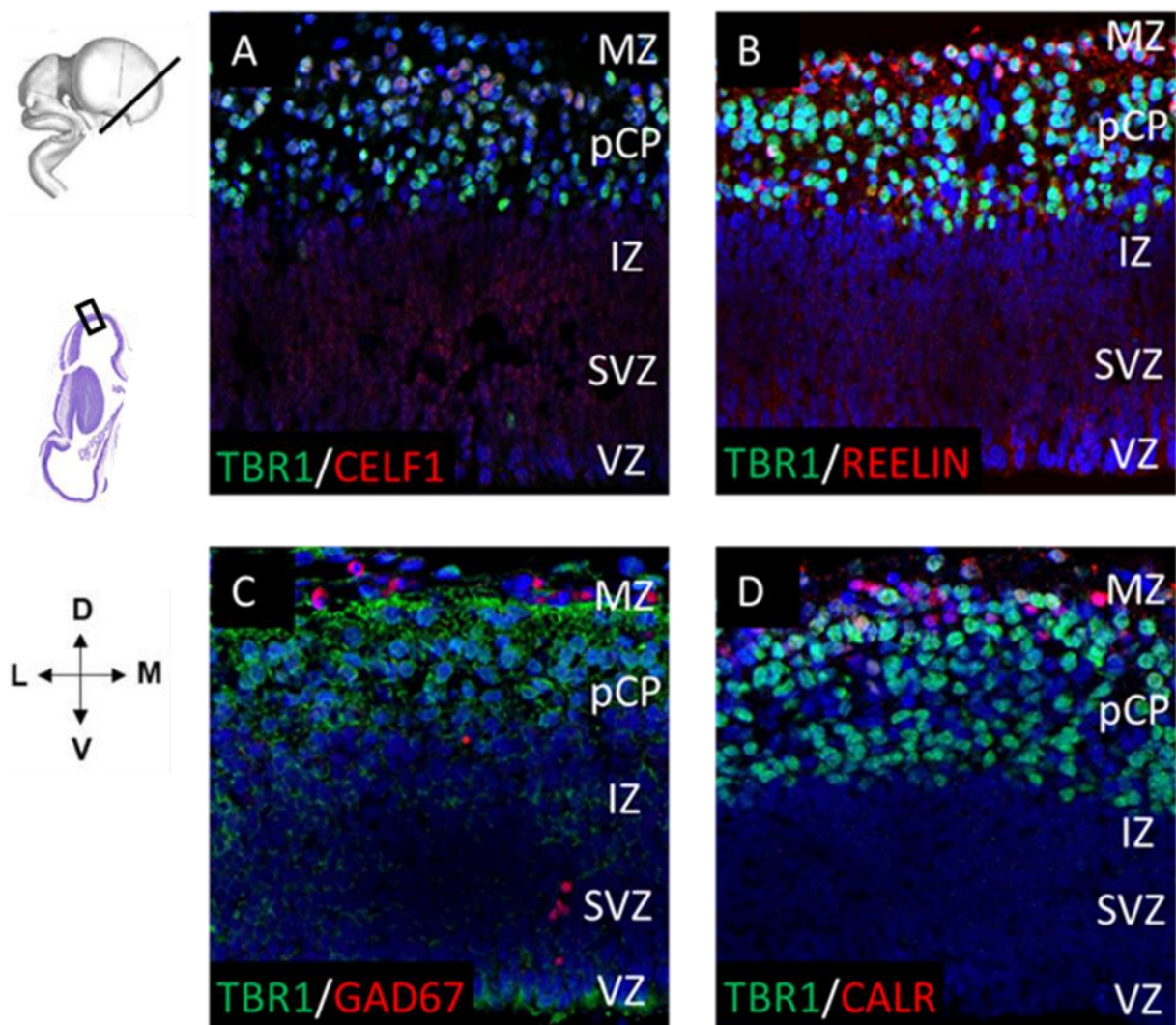
Slika 5.15. Imunofluorescencijsko dvostruko označavanje pomoću RNA vezujućeg proteina **CELF1**, te biljega SP neurona **TBR1** u ranoj moždanoj kori čeonog režnja tijekom 8 TNZ. **DAPI** je korišten za označavanje staničnih jezgara. Mjerilo = 100 μ m.

U najranijoj kortikalnoj ploči (pCP) prisutan je obrazac diferencijalne ekspresije biljega neurona dubokih slojeva moždane kore (CTIP2, TLE4) već 8. TNZ (Slika 5.16.). CTIP2 je prvenstveno izražen u pCP (Slika 5.16. D). TLE4 pokazuje blagu pozitivnost u SVZ, ali još nije izražen u pCP (Slika 5.16. C). TBR1, biljeg budućih SP neurona i neurona budućeg kortikalnog sloja VI, izražen je u stanicama pCP (Slika 5.16. C, D). Rana radijalna migracija TBR1 pozitivnih stanica uočena je u SVZ i IZ (Slika 5.16. zvjezdica). Na radijalnu migraciju upućuje kolokalizacija TBR1 i DCX (biljeg migracije) (Slika 5.16. F), te izduženi oblik TBR1 pozitivnih stanica (Slika 5.16. E, F). Fibrilarni biljeg SMI312 pokazuje prva vlakna koja se protežu kroz CP i MZ (Slika 5.16. E).



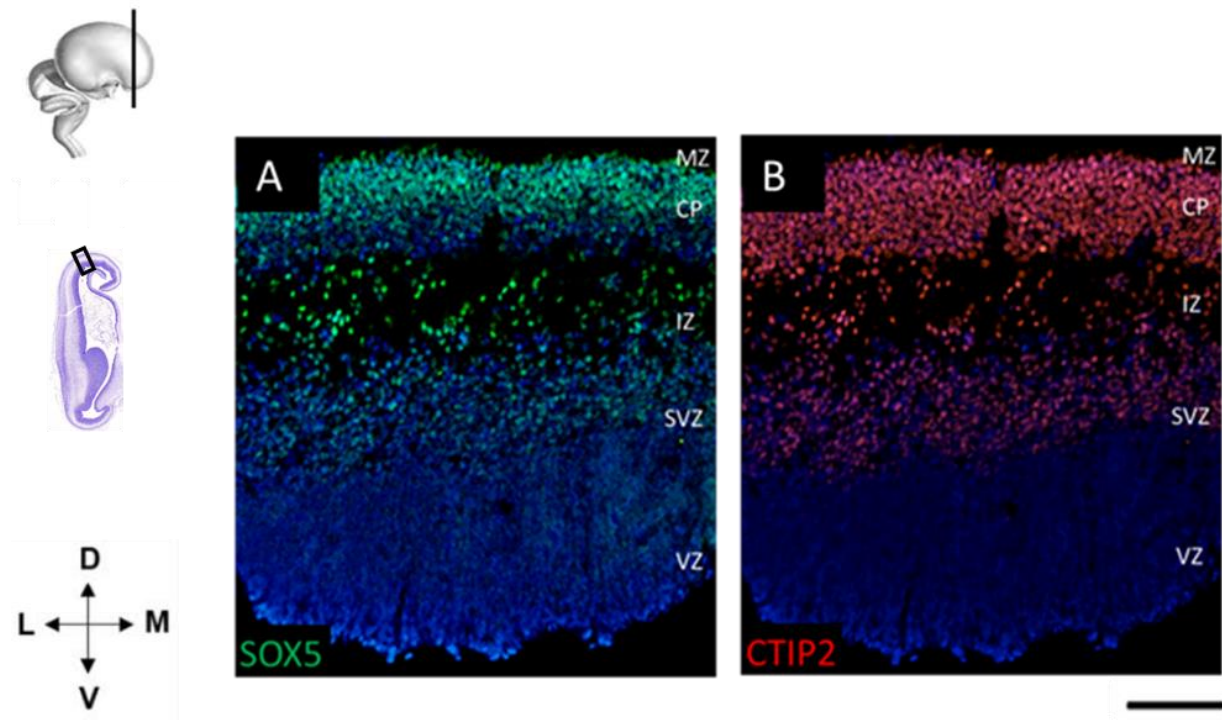
Slika 5.16. Poluhorizontalni presjeci prikazuju ekspresijski obrazac biljega neurona dubokih slojeva TLE4, CTIP2, TBR1 u dorzolateralnom dijelu moždane kore čeonog režnja (8 TNZ). Presjek obojen Nissl metodom (A, B) prikazuje citoarhitektoniku prolaznih fetalnih zona. **DAPI** je korišten za označavanje staničnih jezgara. Mjerilo =100 μ m.

Početno formiranje rane CP može se vidjeti na IF obojenim uzorcima starosti 8 TNZ (Slika 5.17.). TBR1 pozitivni neuroni agregirani su u prvim radijalno orijentiranim kolumnama u najranijoj kortikalnoj ploči (pCP) (Slika 5.17. A, B, C, D). CELF1 i TBR1 pozitivni neuroni prisutni su u površinskom dijelu pCP, dok duboki dio CP pokazuje TBR1 pozitivan signal (Slika 5.17. A). REELIN pozitivne Cajal-Retziusove stanice nalaze se u MZ i kolokaliziraju s TBR1 (Slika 5.17. B). GABAergički neuroni, GAD67 pozitivni (Slika 5.17. C) i CALR pozitivni (Slika 5.17. D) neuroni prisutni su u MZ, ali ne kolokaliziraju s TBR1.



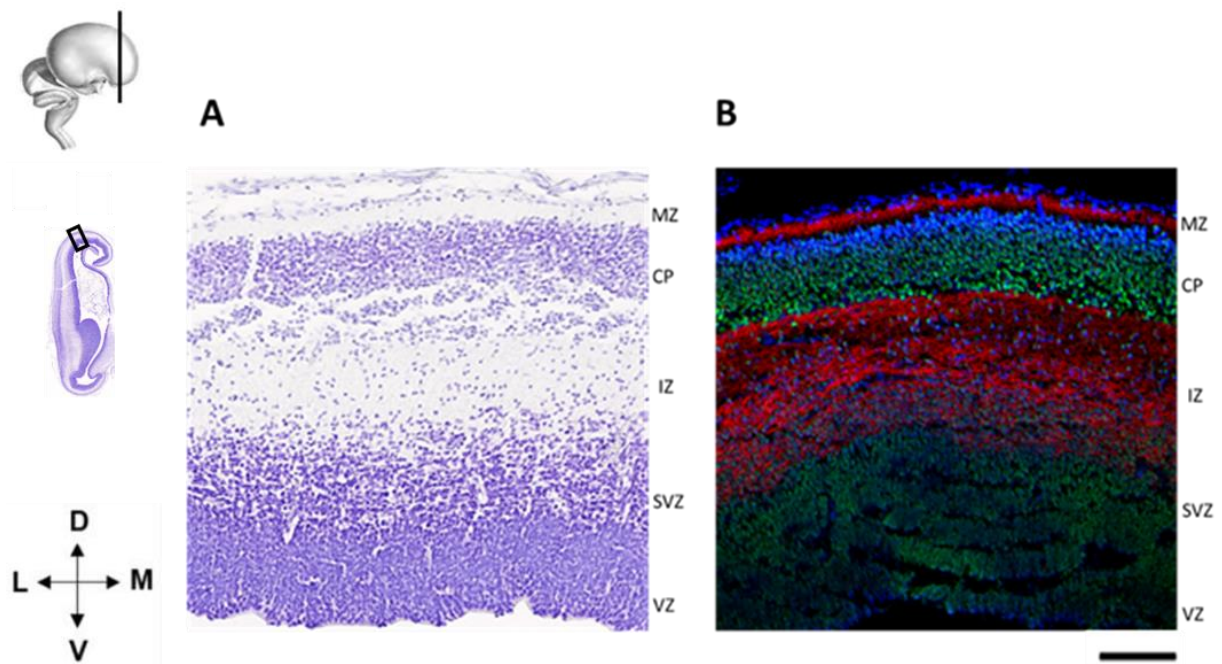
Slika 5.17. Poluhorizontalni presjeci kroz moždanu koru čeonog režnja (8 TNZ) prikazuju ekspresiju biljega glutamatergičkih (CELF1 i TBR1) i GABAergičkih (GAD67 i CALR) neurona tijekom faze početnog oblikovanja CP. DAPI je korišten za označavanje staničnih jezgara. Mjerilo =100 µm.

Biljezi neurona dubokih slojeva moždane kore SOX5 i CTIP2 eksprimirani su u fazi prve kondenzacije CP, već 9. TNZ (Slika 5.18.). SOX5 (Slika 5.18. A) i CELF1 (Slika 5.18. B) pozitivni neuroni prisutni su i u SVZ i IZ a predstavljaju migrirajuće stanice neurona dubokih slojeva moždane kore koje se kreću prema svom konačnom odredištu.



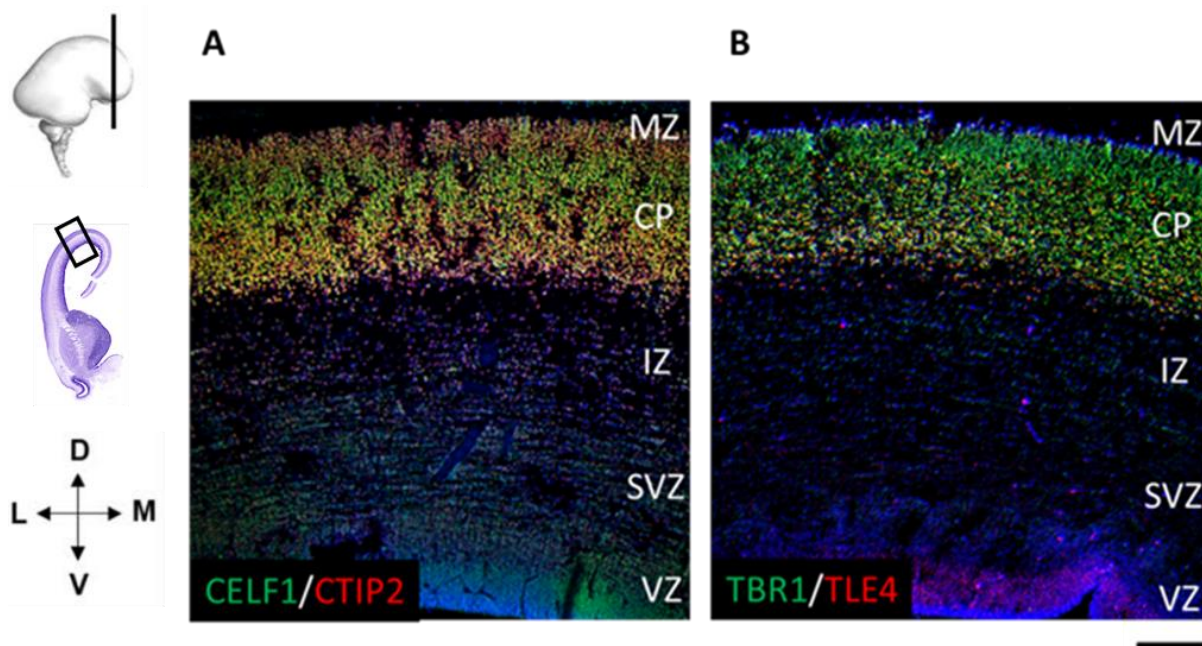
Slika 5.18. Ekspresijski obrazac biljega dubokih slojeva moždane kore u ranoj fazi formiranja kortikalne ploče (9 TNZ). Biljezi projekcijskih neurona SOX5 i CTIP2 su izraženi u ranoj CP, IZ i SVZ. DAPI je korišten za označavanje staničnih jezgara. Mjerilo =100 µm.

Pomoću biljega SNAP25 koji obilježava vlakna, može se pratiti tijekom pružanja aksona ispod CP, u IZ u ranom razdoblja razvoja (9 TNZ) (Slika 5.19). SNAP25 pokazuje imunoreaktivnost vlakana u MZ. CELF1 neuroni nalaze se u CP i u proliferativnim zonama (SVZ, VZ).

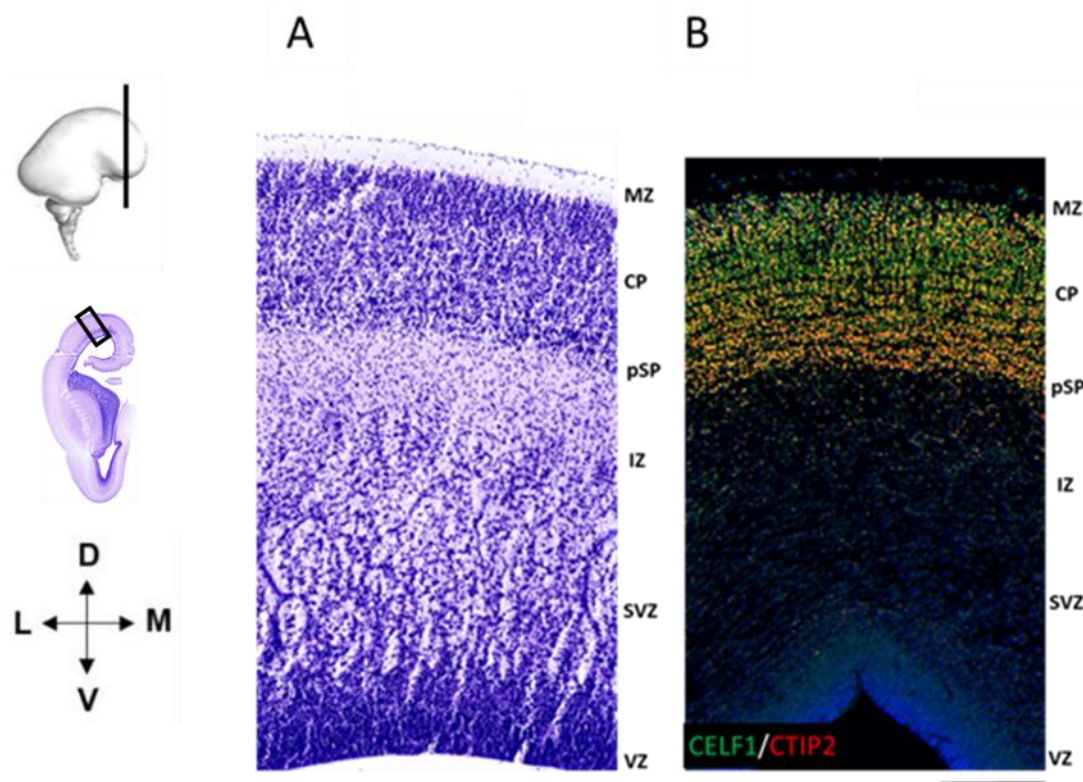


Slika 5.19. Koronarni presjeci kroz moždanu koru čeonog režnja tijekom ranog fetalnog razdoblja (9 TNZ). Presjek obojen histološkom metodom po Nisslu (A). IF obojeni presjek (B) prikazuje ekspresiju RNA vezujućeg proteina CELF1 i biljega neuralnih vlakana SNAP25. DAPI boja se koristi za označavanje staničnih jezgara. Mjerilo =100 μ m.

U stadiju kondenzirane CP (12 TNZ), CTIP2 i TLE4 pokazuju ekspresiju u neuronima CP. TBR1, biljeg budućih neurona kortikalnog sloja VI i SP neurona, eksprimiran je u stanicama CP (Slika 5.20.). RNA-vezujući protein CELF1 kolokalizira s CTIP2 pozitivnim neuronima u CP u 13 TNZ. CELF1 i CTIP2 imunoreaktivnost je prisutna i u stanicama proliferativnih zona VZ i SVZ (Slika 5.21.).



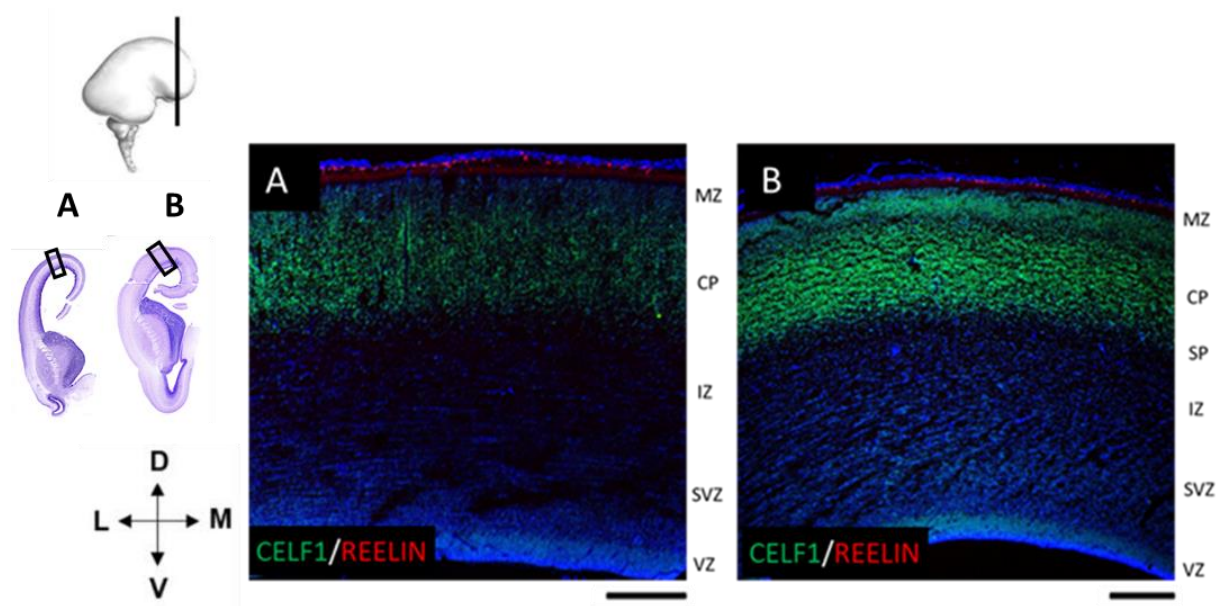
Slika 5.20. Koronarni presjeci kroz dorzolateralni dio moždane kore čeonog režnja (12 TNZ), te prikaz kolokalizacije biljega **CELF1** i **CTIP2** (A), te **TBR1** i **TLE4** (B). **DAPI** boja se koristi za označavanje staničnih jezgara. Mjerilo =100 μ m.



Slika 5.21. Koronarni presjeci kroz dorzolateralni dio moždane kore čeonog režnja prikazuju staničnu kolokalizaciju **CELF1** i **CTIP2** (B) tijekom ranog fetalnog razdoblja (13 TNZ). Presjek

obojen histološkom metodom po Nisslu (A). DAPI je korišten za označavanje staničnih jezgara
Mjerilo=200 μm .

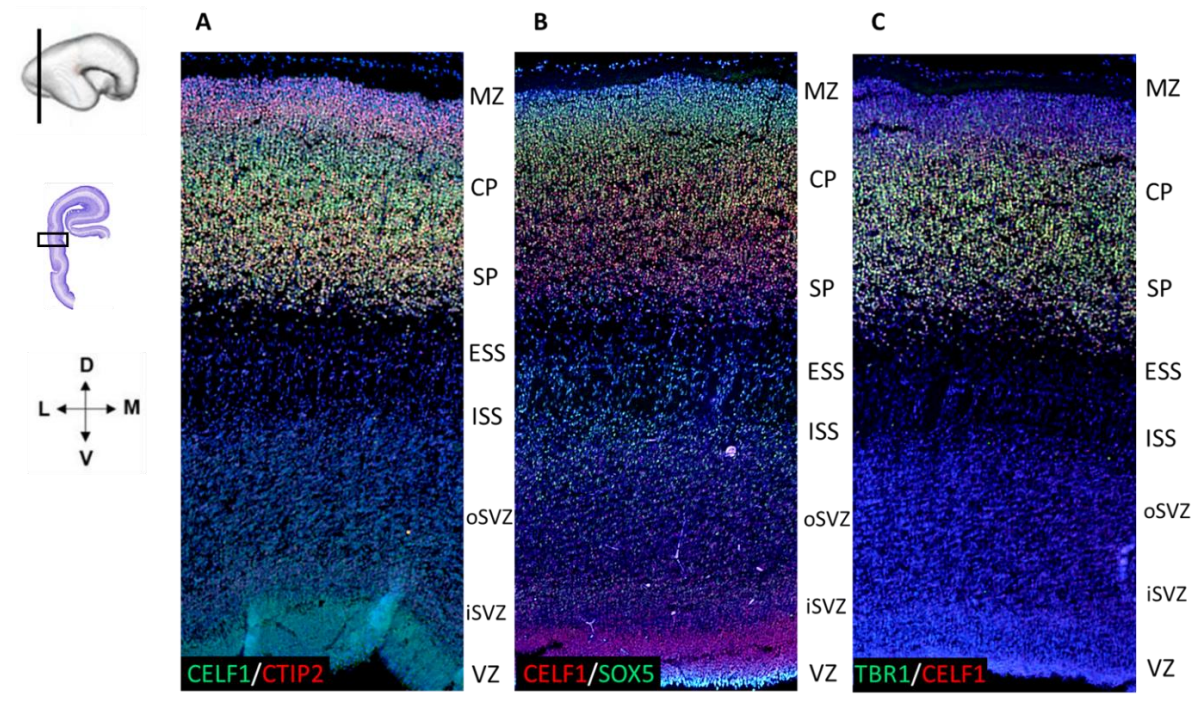
Posebna populacija imunoreaktivnih CELF1 stanica prisutna je u MZ tijekom 12. TNZ (Slika 5.22. A) i 13. TNZ (Slika 5.22. B). CELF1 pozitivne stanice pokazuju kolokalizaciju s REELINOM, biljegom Cajal-Retziusovih stanica (Slika 5.22.). CELF1 je pozitivan u stanicama dubokog dijela CP, čijom se delaminacijom u 13. TNZ počinje formirati SP kao nova prolazna fetalna zona (Slika 5.22. B).



Slika 5.22. Koronarni presjeci kroz dorzolateralni dio moždane kore čeonog režnja tijekom ranog fetalnog razdoblja 12. (A) i 13. TNZ (B). CELF1 pozitivni neuroni su prisutni u ranjoj CP i VZ. Biljeg Cajal-Retziusovih stanica REELIN pozitivan je u MZ gdje kolokalizira s CELF1. DAPI je korišten za označavanje staničnih jezgara. Mjerilo =100 μm .

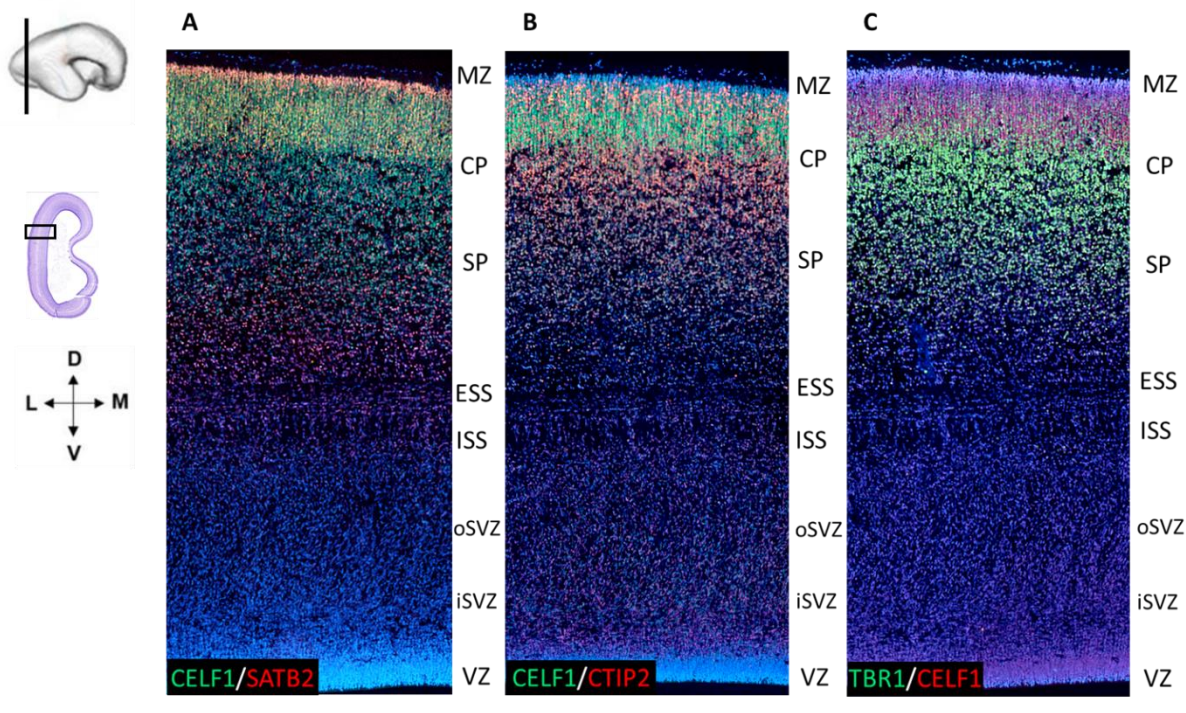
Rezultati analize dvostrukog imunofluorescencijskog označavanja pokazali su navedeni ekspresijski obrazac RNA-vezujućeg proteina CELF1 u moždanoj kori zatiljnog režnja: tijekom ranog fetalnog razdoblja (12. TNZ) CELF1 pokazuje pozitivnost u stanicama CP, pSP, te proliferativnim zonama VZ i SVZ (Slika 5.23. A, B, C). CTIP2 pozitivni neuroni su tijekom ovog razdoblja prisutni u CP (Slika 5.23. A), dok su SOX5 pozitivne stanice u CP. U IZ prisutne

su SOX5 stanice koje migriraju (Slika 5.23. B). Biljeg budućih SP neurona TBR1 pozitivan je u CP i pSP (Slika 5.23. C).



Slika 5.23. Koronarni presjeci kroz lateralnu moždanu koru zatiljnog režnja tijekom ranog fetalnog razdoblja (12 TNZ) prikazuju ekspresijski obrazac RNA vezujućeg proteina CELF1, biljega neurona dubokih slojeva moždane kore **CTIP2** (A) i **SOX5** (B), te biljega SP neurona **TBR1** (C). **DAPI** je korišten za označavanje staničnih jezgara. Mjerilo=200 um.

Tijekom razdoblja formiranja SP, na uzorcima moždane kore zatiljnog režnja starosti 13 TNZ, CELF1 pozitivne stanice prisutne su u CP, te SP zoni koja se stvara ispod CP (Slika 5.24.). CELF1 imunoreaktivne stanice su prisutne u proliferativnim zonama VZ i SVZ. Pomoću biljega površinskih slojeva buduće moždane kore, SATB2, označene su stanice u površinskom dijelu CP, a raspršene stanice smještene su u dubokom dijelu CP i SP (Slika 5.24. A). CTIP2 pozitivne stanice su prvenstveno pozitivne u dubokom dijelu CP, a prisutne su i u površinskom dijelu CP (Slika 5.24. B). TBR1 pozitivne stanice su prisutne u dubokom dijelu CP i SP (Slika 5.24. C).



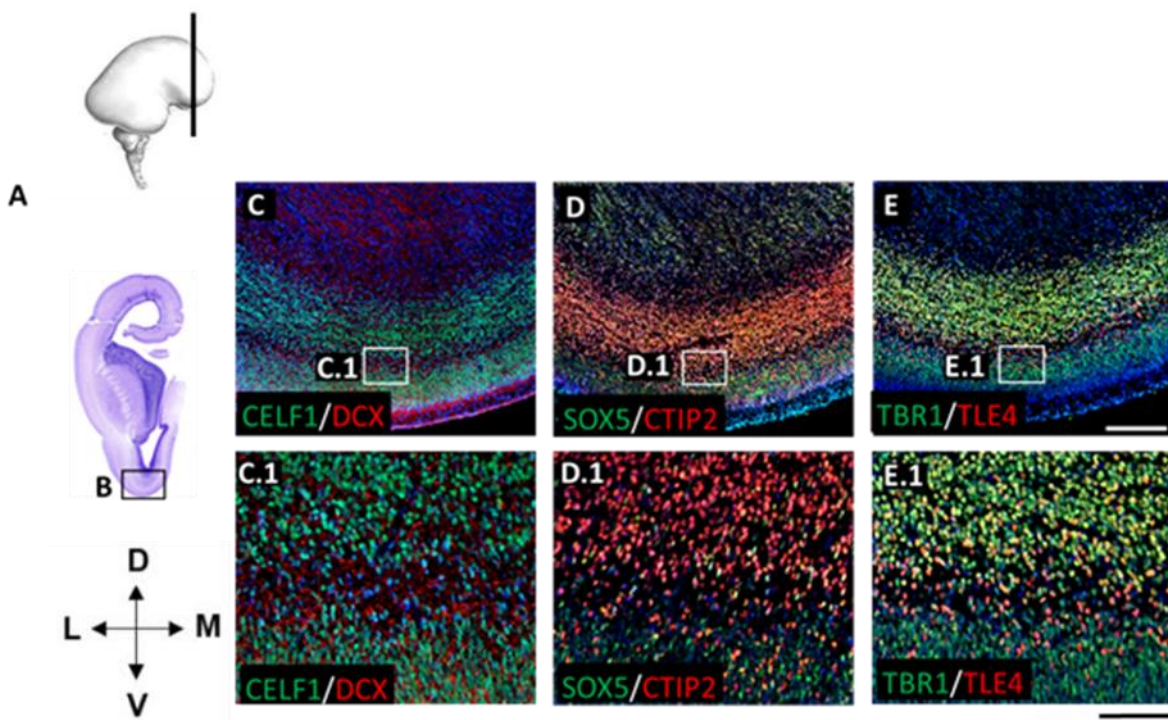
Slika 5.24. Koronarni presjeci kroz lateralnu moždanu koru zatiljnog režnja tijekom ranog fetalnog razdoblja (13 TNZ) prikazuju kolokalizacijski ekspresijski obrazac RNA vezujućeg proteina CELF1, biljega neurona površnijih slojeva moždane kore **SATB2** (A), biljega neurona dubokih slojeva moždane kore **CTIP2**, (B) te biljega SP neurona **TBR1** (C). **DAPI** je korišten za označavanje staničnih jezgara. Mjerilo=200 um.

5.3.2. Analiza subpopulacija CELF1 neurona biljezima slojeva moždane kore tijekom srednjeg fetalnog razdoblja (13-24 TNZ)

Laminarne i regionalne razlike u moždanoj kori čeonog režnja postaju izraženije tijekom srednjeg fetalnog razdoblja. Veliki dio postmitotičkih neurona migrira prema CP kako bi zauzeli svoje konačne pozicije u moždanoj kori. Uz navedeno, dolazi do formiranja SP zone koja citoarhitektonski pokazuje regionalne razlike. Analiza IF obojenih uzoraka fetalnog mozga starosti 13 TNZ pokazala je regionalne razlike u distribuciji budućih projekcijskih neurona i različitu citoarhitekturu u dorzalnom i bazalnom dijelu moždane kore čeonog režnja (Slika 5.25.). Pomoću biljega migratornih stanica (DCX) rezultati su pokazali migratorne valove

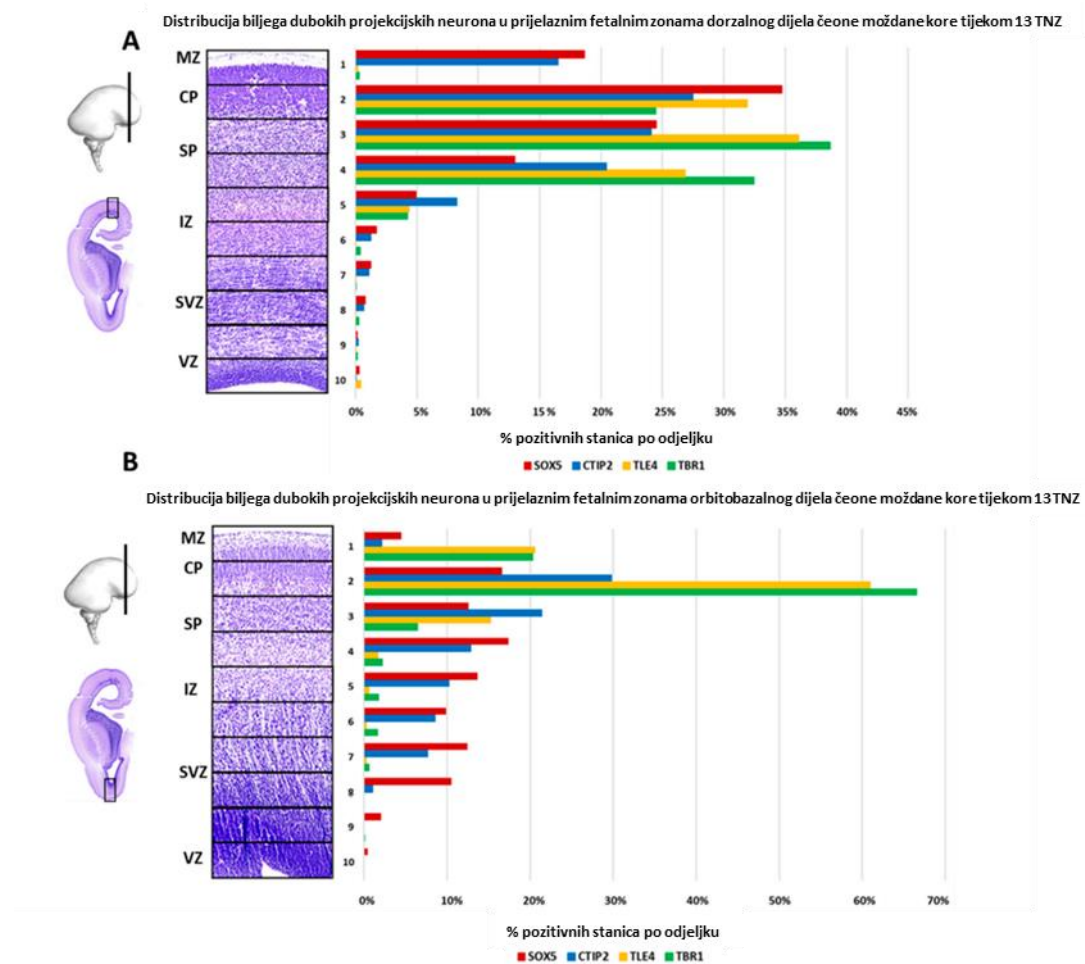
neurona koji su karakteristični u moždanoj kori čeonog režnja (Slika 5.25. C, C.1). Regionalne razlike mogu se uočiti po obrascu ekspresije RNA vezujućeg proteina CELF1 (Slika 5.25. C, C.1) i distribuciji biljega projekcijskih neurona dubokih slojeva buduće moždane kore SOX5, CTIP2 (Slika 5.25. D, D.1), TLE4 i TBR1 koji je i biljeg SP neurona (Slika 5.25. E, E.1).

Jedna od najistaknutijih regionalnih razlika u citoarhitekturi je prisutna u orbitobazalnom dijelu moždane kore čeonog režnja gdje je prisutan karakteristični uzorak pozicioniranja neurona u obrascu „dvostruke ploče“ (104). Naši rezultati pokazuju da u orbitobazalnoj kori čeonog režnja nema postupne delaminacije dubokog dijela CP. Neuroni pozitivni na CELF1, biljege neurona dubokih slojeva moždane kore (CTIP2, SOX5, TLE4) i SP neuroni (TBR1) gusto se nakupljaju u dva sloja koji daju uzorak „dvostruke ploče“. Između ova dva sloja gusto nakupljenih stanica nalazi se sloj rijetko raspoređenih DCX pozitivnih stanica što upućuje na njihovu migraciju prema CP.



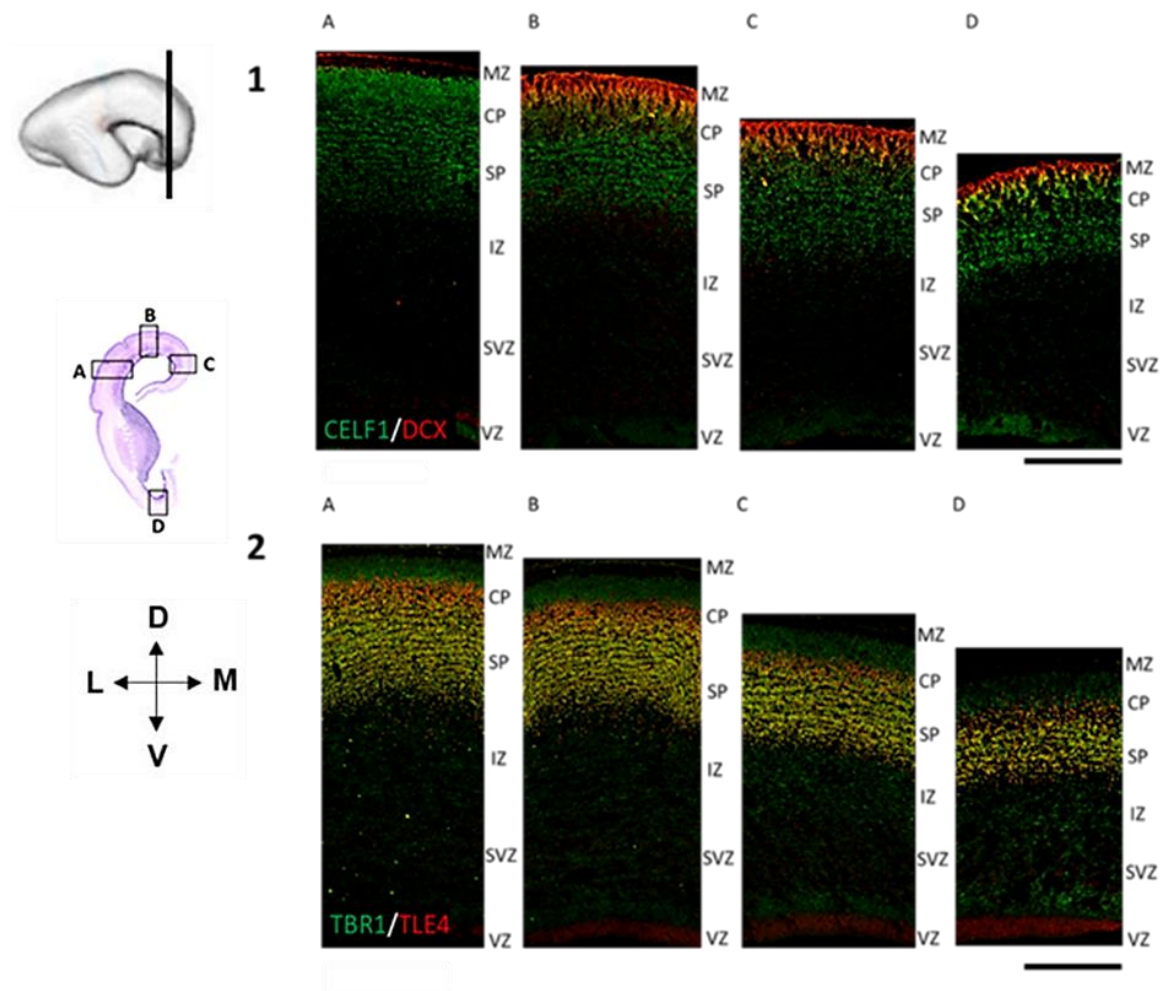
Slika 5.25. Koronarni presjek kroz čeonu režanj (13 TNZ) prikazuje uzorak "dvostruke ploče" u orbitobazalnom dijelu moždane kore. Presjek obojen histološkom metodom po Nisslu (A) prikazuje citoarhitekturu. DAPI je korišten za označavanje staničnih jezgara. Mjerilo (C–E) = 200 µm. Mjerilo (C.1–E.1) = 100 µm. Preuzeto i prilagođeno iz Kopic i sur 2023 (106).

Kvantitativna analiza laminarne raspodjele biljega projekcijskih neurona pokazala je razlike u distribuciji SOX5, CTIP2, TLE4 i TBR1 u dorzalnoj i bazalnoj moždanoj kori čeonog režnja. Budući da se tijekom faze formiranja SP zone (13 TNZ) javljaju karakteristične regionalne razlike, u ovom istraživanju za analizu su odabrani dorzalni i bazalni dijelovi moždane kore čeonog režnja. Podaci su pokazali karakterističnu zastupljenost biljega neurona dubokih kortikalnih slojeva u CP i SP, te različite obrasce distribucije po fetalnim zonama između dorzalnog (Slika 5.26. A) i bazalnog dijela (Slika 5.26. B) moždane kore čeonog režnja. U orbitobazalnom djelu moždane kore čeonog režnja distribucija biljega dubokih slojeva prati uzorak „dvostruke ploče“ (104), budući da nema postupne delaminacije dubokog dijela CP. U dorzalnom dijelu moždane kore čeonog režnja delaminacija dubokog dijela CP je postupna, na što upućuju rezultati distribucije biljega neurona dubokih slojeva moždane kore.



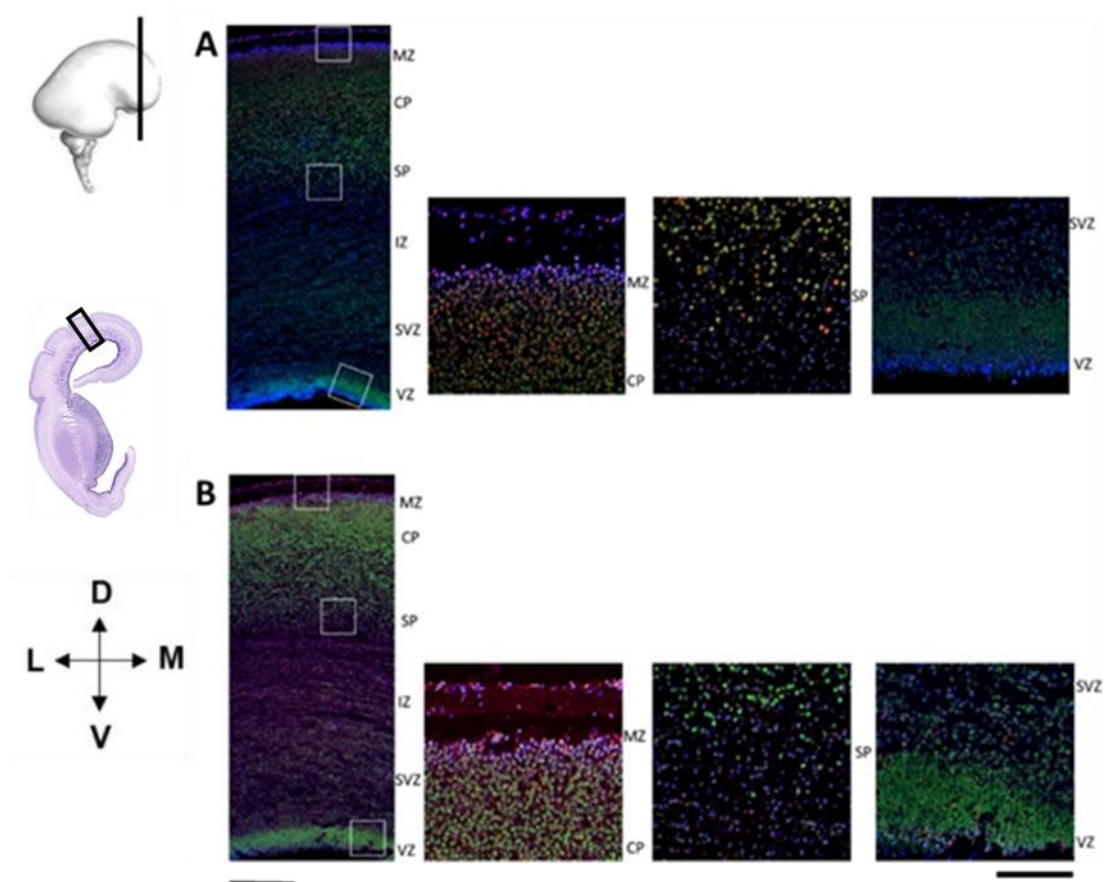
Slika 5.26. Kvantitativna analiza distribucije stanica pozitivnih na biljege projekcijskih neurona dubokih slojeva moždane kore tijekom srednjeg fetalnog razdoblja 13 TNZ. Modificirano prema Kopic i sur 2023 (106).

Analizirajući lateralni, dorzalni, medijalni i bazalni dio moždane kore na koronarnim presjecima obojenim IF metodom može se uočiti diferencijalna laminarna dinamika ekspresije biljega neurona dubokih slojeva (Slika 5.27. 1.A–2.D). Na uzorcima srednjeg fetalnog razdoblja starosti 15 TNZ vidi se CELF1 imunoreaktivnost u cijeloj CP, te površnom dijelu SP, dok biljeg migracije DCX pokazuje pozitivnost u površinskom dijelu CP i MZ, kao i u SVZ (Slika 5.27. 1.A-1.D). U proširenoj SP zoni TBR1 imunoreaktivnost je prisutna kroz cijelu širinu SP, te u dubokom dijelu CP. (Slika 5.27. 2.A – 2.D). Neuron duboke CP i SP neuroni pokazuju pozitivnost i na biljeg projekcijskih neurona dubokih slojeva, TLE4 (Slika 5.27. 2.A–2.D). Bitno je naglasiti da su neuroni kortikalnih slojeva III i IV rođeni tijekom srednjeg fetalnog razdoblja.



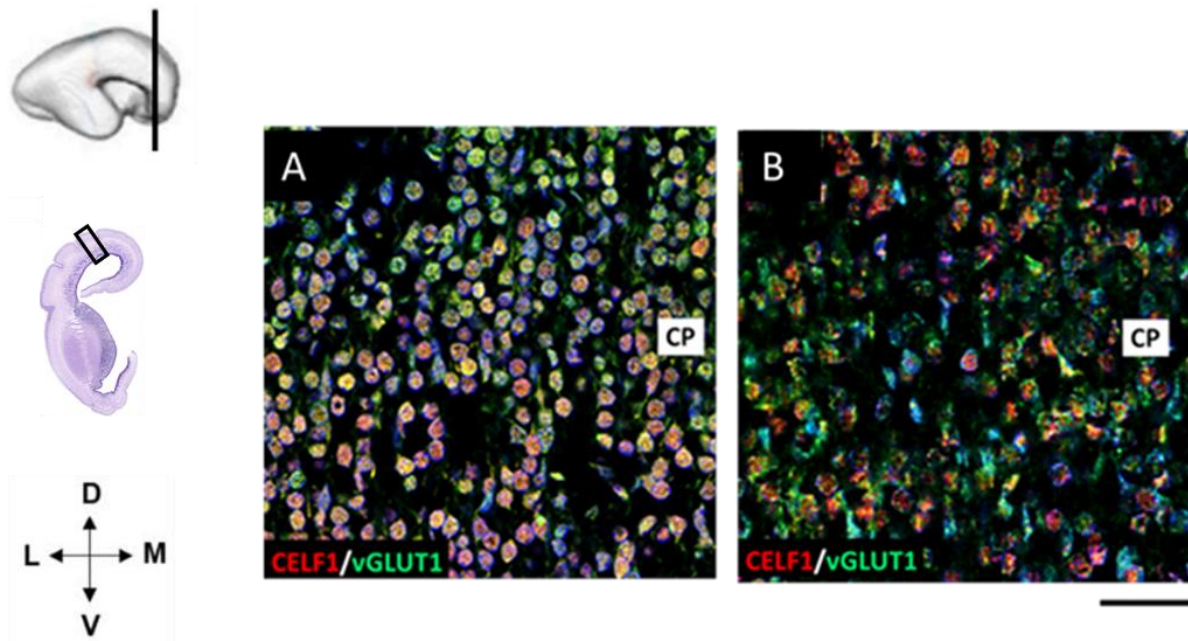
Slika 5.27. Koronarni presjeci tkiva čeonog režnja tijekom srednjeg fetalnog razdoblja (15 TNZ) prikazuju ekspresijski obrazac i kolokalizaciju **CELF1** i **DCX** (1.A-1.D), te **TBR1** i **TLE4** (2.A-2.D). (1.A i 2.A) -lateralni, (1.B i 2.B) -dorzalni, (1.C i 2.C)- medijalni (1.D i 2.D) i bazalni dio moždane kore čeonog režnja. **DAPI** je korišten za označavanje staničnih jezgara. Mjerilo = 200 μm . Modificirano prema Kopic i sur 2023 (106).

Tijekom srednjeg fetalnog razdoblja (15 TNZ) biljeg neurona površinskih kortikalnih slojeva, CUX1 pokazuje imunoreaktivnost prvenstveno u MZ i CP, dok su neke CUX1 pozitivne stanice prisutne i u SP (Slika 5.28. A). Nadalje, CUX2, biljeg neurona površinskih kortikalnih slojeva pokazuje imunoreaktivnost u MZ i površinskom dijelu CP. Rijetke CUX2 imunoreaktivne stanice su prisutne i u proliferativnim zonama SVZ i VZ (Slika 5.28. B) CUX1 (Slika 5.28. A) i CUX2 (Slika 5.28. B) prvenstveno su eksprimirani u budućim površinskim kortikalnim slojevima gdje kolokaliziraju s RNA vezujućim proteinom CELF1.

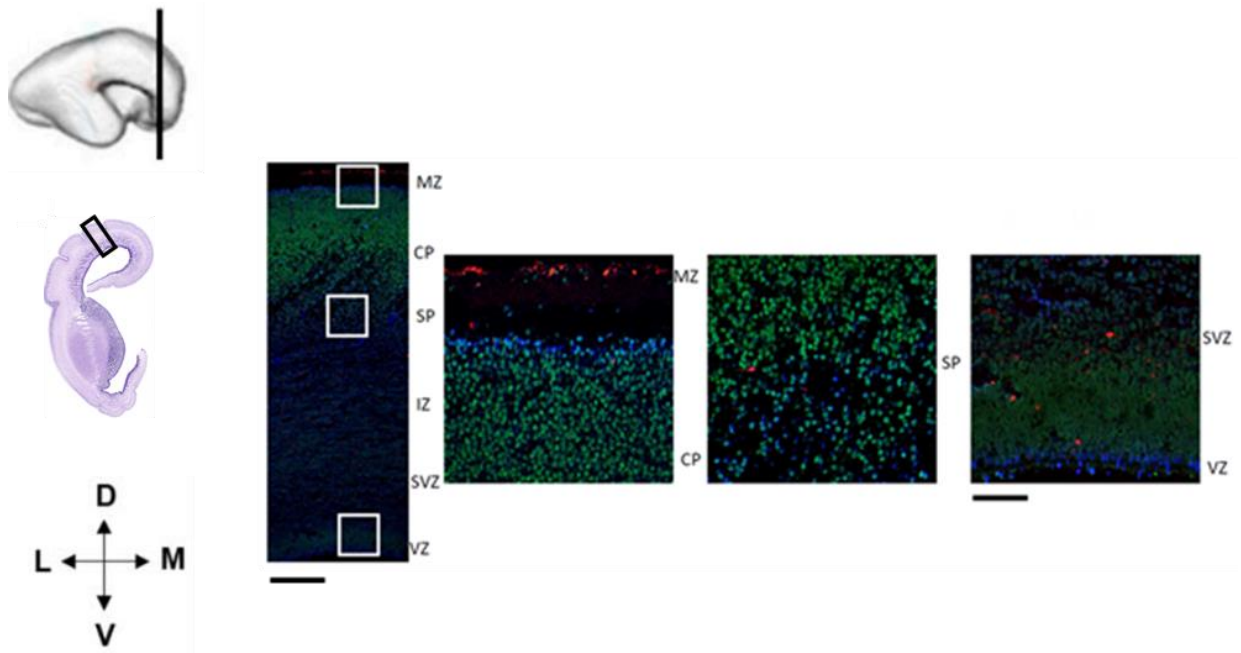


Slika 5.28. Koronarni presjeci dorzolateralnog dijela moždane kore čeonog režnja (15 TNZ) prikazuju ekspresiju i kolokalizaciju CELF1 s biljezima neurona površinskih slojeva buduće moždane kore CUX1 i CUX2. DAPI je korišten za označavanje staničnih jezgara. Mjerilo = 200 µm. Mjerilo uvećanih kvadrata = 100 µm.


Određen je i neurotransmitterski profil CELF1 pozitivnih stanica. Kolokalizacija CELF1 i biljega glutamatergičkih neurona vGLUT1 (Slika 5.29.) upućuje na to da CELF1 pozitivni neuroni koriste glutamat kao neurotransmiter. Biljeg GABAergičkih interneurona CALR nije pokazao kolokalizaciju s CELF1 (Slika 5.30.). Rezultati su pokazali kolokalizaciju CELF1 pozitivnih stanica s RNA vezujućim proteinom CELF4 u CP čeonog i zatiljnog režnja, što upućuje na njihovu međusobnu interakciju tijekom razvoja moždane kore. CELF4 je pozitivan u tijelima neurona, dok je CELF1 pozitivan u jezgrama stanica (Slika 5.31.).



Slika 5.29. Neurotransmitterski profil stanica koje eksprimiraju **CELF1** tijekom srednjeg fetalnog razdoblja (15 TNZ) u CP čeonog (A) i zatiljnog (B) režnja mozga čovjeka. **CELF1** kolokalizira s **vGLUT1** biljegom za glutamatergičke neurone. **DAPI** je korišten za označavanje staničnih jezgara. Mjerilo = 100 μ m.

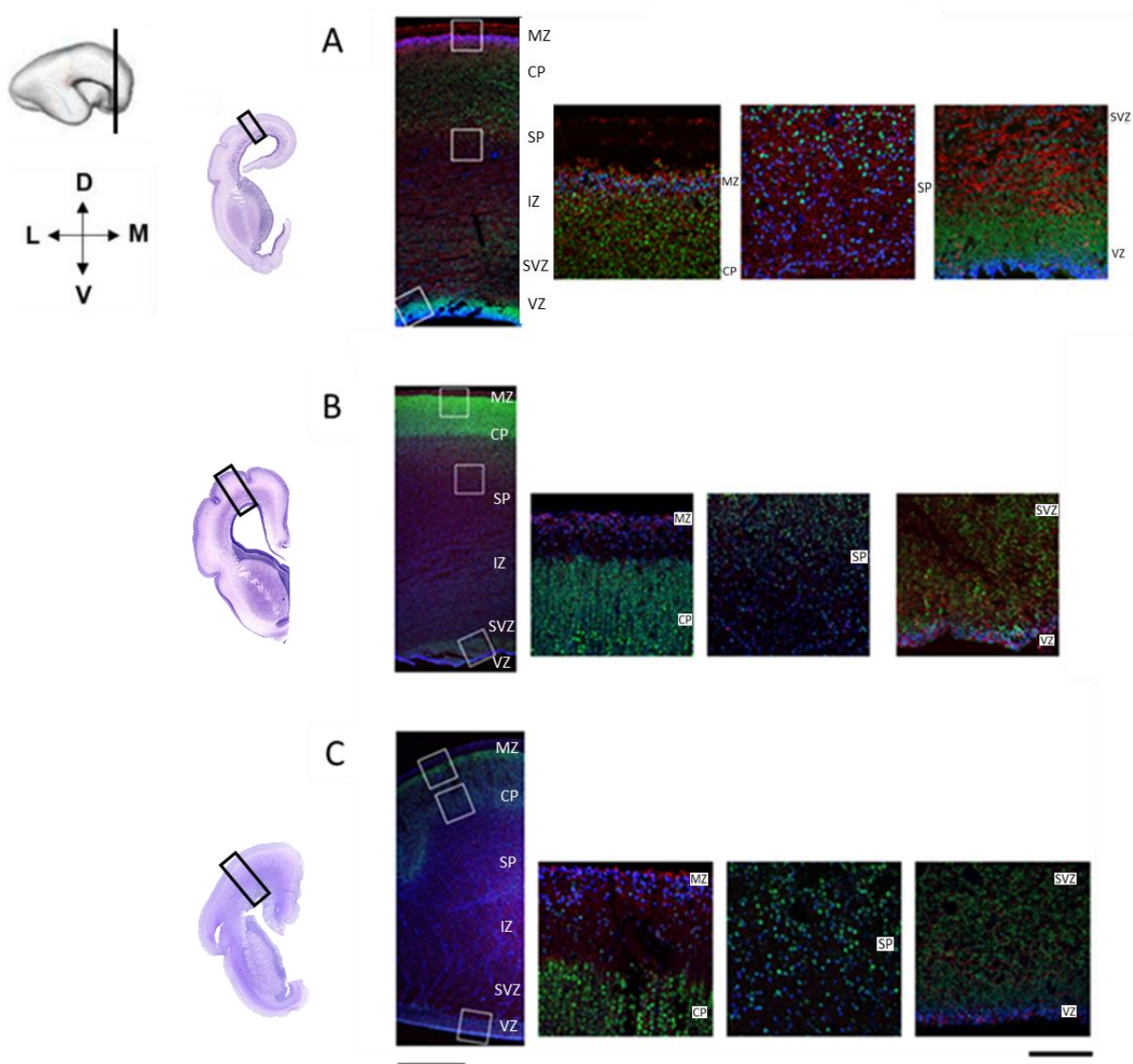


Slika 5.30. Koronarni presjek dorzolateralnog dijela čeonog režnja tijekom srednjeg fetalnog razdoblja (15 TNZ) prikazuje ekspresijski obrazac **CALR** i **CELF1**. Biljeg interneurona **CALR** pokazuje pozitivnost u MZ. Rijetke **CALR** imunoreaktivne stanice su prisutne u SP, SVZ i VZ. Kolokalizacija između **CALR** i **CELF1** nije zabilježena. **DAPI** je korišten za označavanje staničnih jezgara. Mjerilo = 200 μm . Mjerilo uvećanih kvadrata = 100 μm .



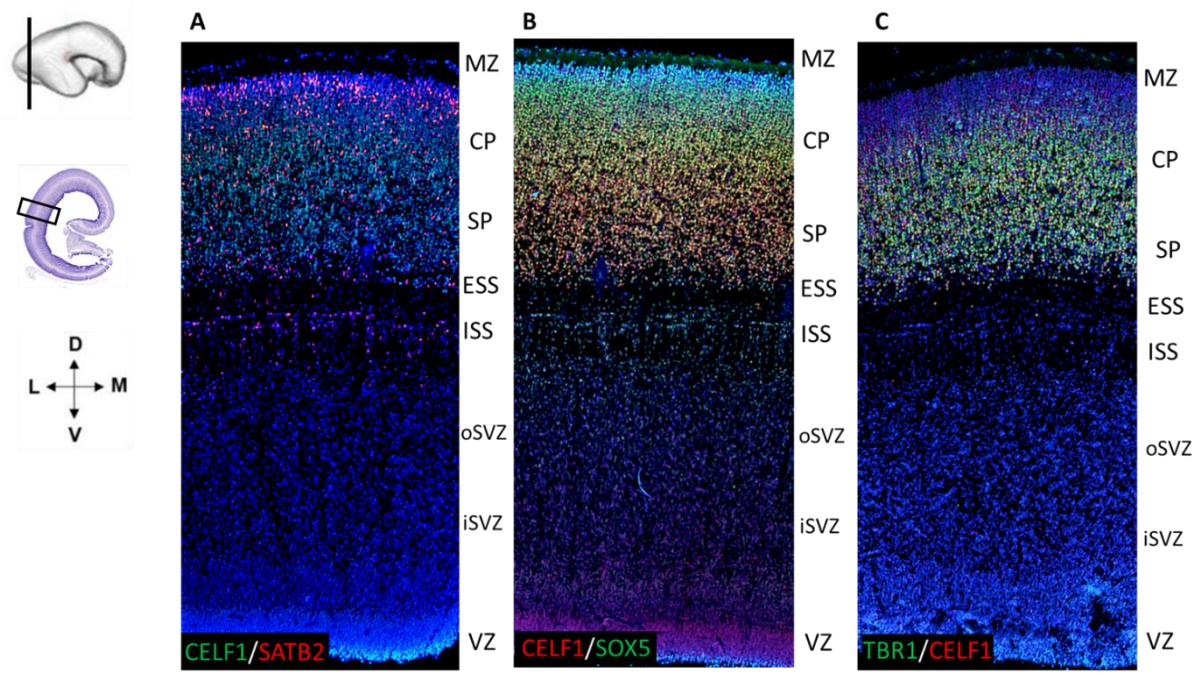
Slika 5.31. Kolokalizacija RNA vezujućih proteina **CELF1** i **CELF4** u CP moždane kore čeonog režnja tijekom srednjeg fetalnog razdoblja (17 TNZ). **DAPI** je korišten za označavanje staničnih jezgara. Mjerilo 100 μm .

DCX, biljeg migrirajućih stanica obilježava nezrele neurone u VZ i SVZ koji migriraju prema svojim konačnim odredištima. Intenzitet DCX pozitivnog signala je veći u 15 TNZ (Slika 5.32. A) i 17 TNZ (Slika 5.32. B) u nego u 21 TNZ (Slika 5.32. C). Pozitivnost DCX je zabilježena i u MZ što upućuje na ulogu DCX u koordinaciji migracije. CELF1 pozitivne stanice su zabilježene u CP, SP, kao i u proliferativnim zonama VZ i SVZ (Slika 5.32. A, B, C).



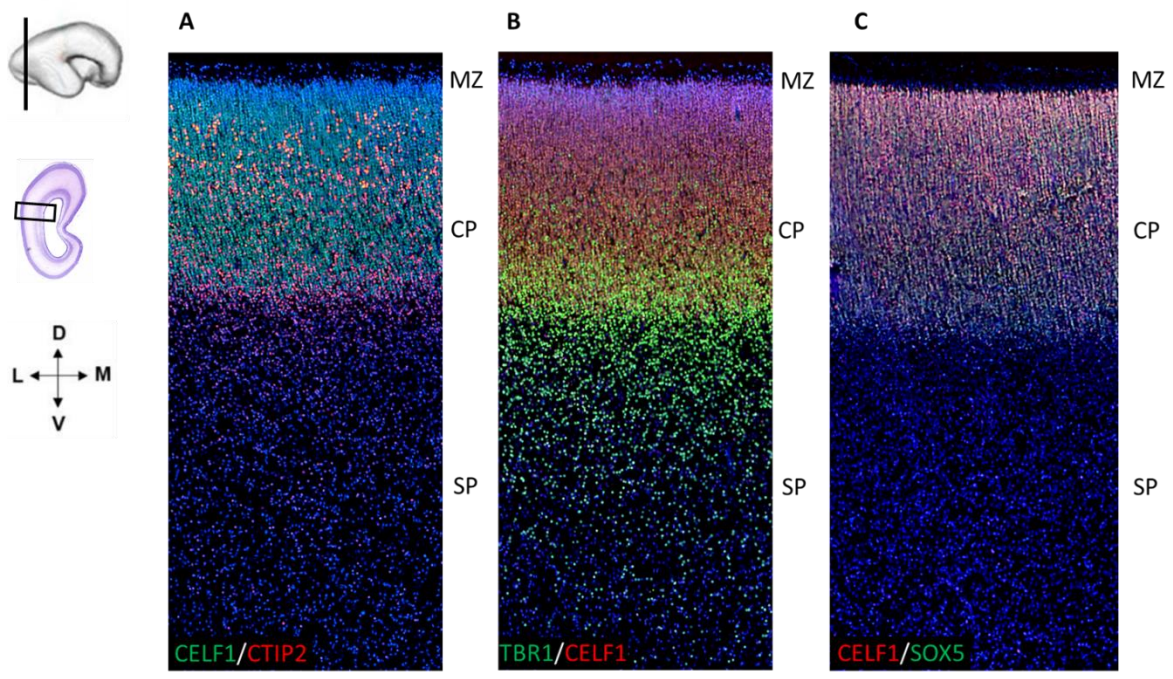
Slika 5.32. Koronarni presjeci dorzolateralnog dijela čeonog režnja tijekom srednjeg fetalnog razdoblja (15-21 TNZ) prikazuju ekspresijski obrazac **CELF1** i **DCX**. **DAPI** je korišten za označavanje staničnih jezgara. Mjerilo = 200 μm . Mjerilo uvećanih kvadrata = 100 μm .

Tijekom srednjeg fetalnog razdoblja u moždanoj kori zatiljnog režnja biljezi neurona dubokih kortikalnih slojeva pokazuju diferencijalni obrazac ekspresije (Slike 5.33., 5.34., 5.35.). RNA vezujući protein CELF1 pokazuje imunoreaktivnost u stanicama CP, te blagu pozitivnost u proliferativnim VZ i SVZ (Slika 5.33.). Biljeg neurona površnijih slojeva, SATB2 pokazuje veći intenzitet imunoreaktivnosti u površinskom dijelu CP, dok je u dubokom dijelu CP intenzitet signala slabiji (Slika 5.33. A). SOX5 pokazuje veći intenzitet signala u površinskom dijelu CP nego u dubokom dijelu CP (Slika 5.33. B). Nadalje, biljeg SP neurona, TBR1 nije eksprimiran u površnijem dijelu CP, ali pokazuje intenzivan IF signal u dubokom dijelu CP te u SP. TBR1 imunoreaktivnost u sloju „*corridor*“ stanica prikazuje jasnu delineaciju SP zone koja je regionalno karakteristična za moždanu koru zatiljnog režnja (Slika 5.33. C).

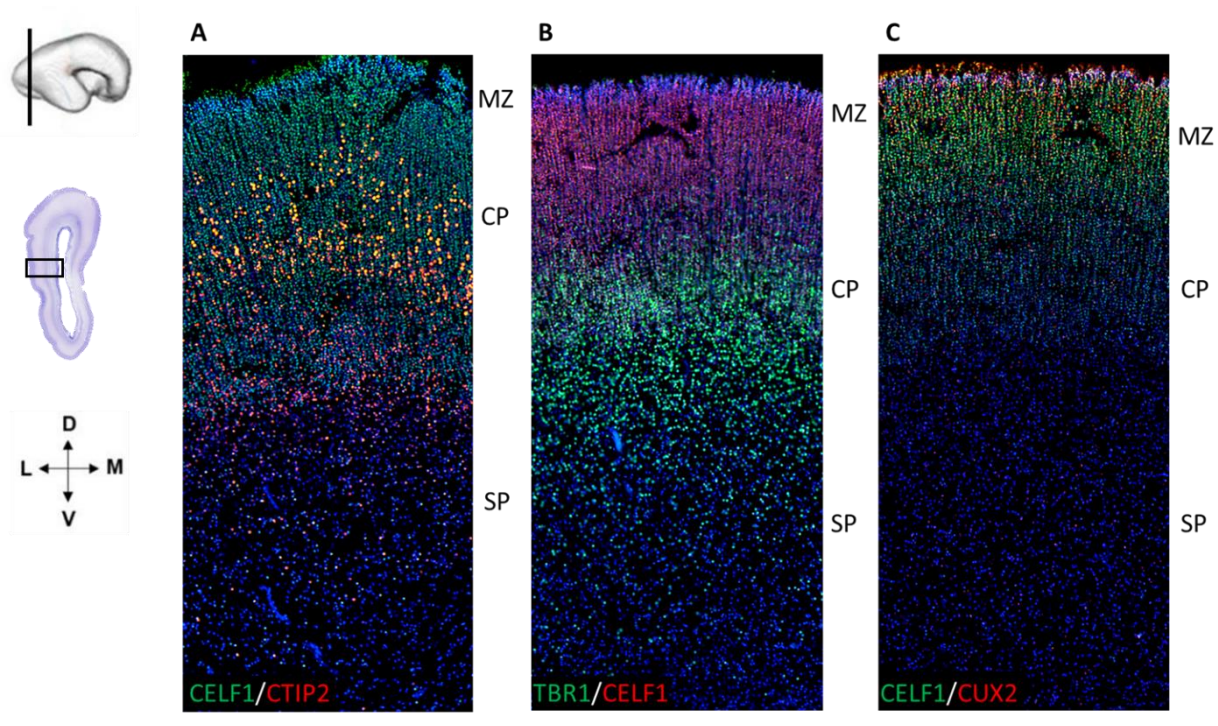


Slika 5.33. Koronarni presjeci kroz lateralnu moždanu koru zatiljnog režnja tijekom srednjeg fetalnog razdoblja (15 TNZ) prikazuju ekspresijski obrazac i kolokalizaciju CELF1 s biljezima neurona dubokih površnijih slojeva moždane kore **SATB2** (A), dubokih projekcijskih neurona **SOX5** (B) i biljegom SP neurona **TBR1** (C). Vidi se jasna delineacija SP zone čiju granicu prikazuje imunoreaktivni sloj „*corridor*“ stanica točno iznad ESS. **DAPI** je korišten za označavanje staničnih jezgara. Mjerilo=200 μ m.

Tijekom srednjeg fetalnog razdoblja (17 TNZ) u moždanoj kori zatiljnog režnja CTIP2 pozitivne stanice su prisutne u dubokom dijelu CP (Slika 5.34. A), dok su SOX5 i CELF1 pozitivni signali prisutni kroz cijelu CP (Slika 5.34. B). TBR1 imunoreaktivni signal prevladava u neuronima SP zone (Slika 5.34. C). Tijekom kasnog srednjeg fetalnog razdoblja (20 TNZ), CTIP2 imunoreaktivni signal prisutan je u dubokom dijelu CP (Slika 5.35. A), dok je TBR1 eksprimiran u dubokom dijelu CP te u SP (Slika 5.35. B). SOX5 imunoreaktivne stanice su prisutne u dubokom dijelu CP (Slika 5.35. C). RNA vezujući protein CELF1 eksprimiran je u CP (Slika 5.35. A, B i C).



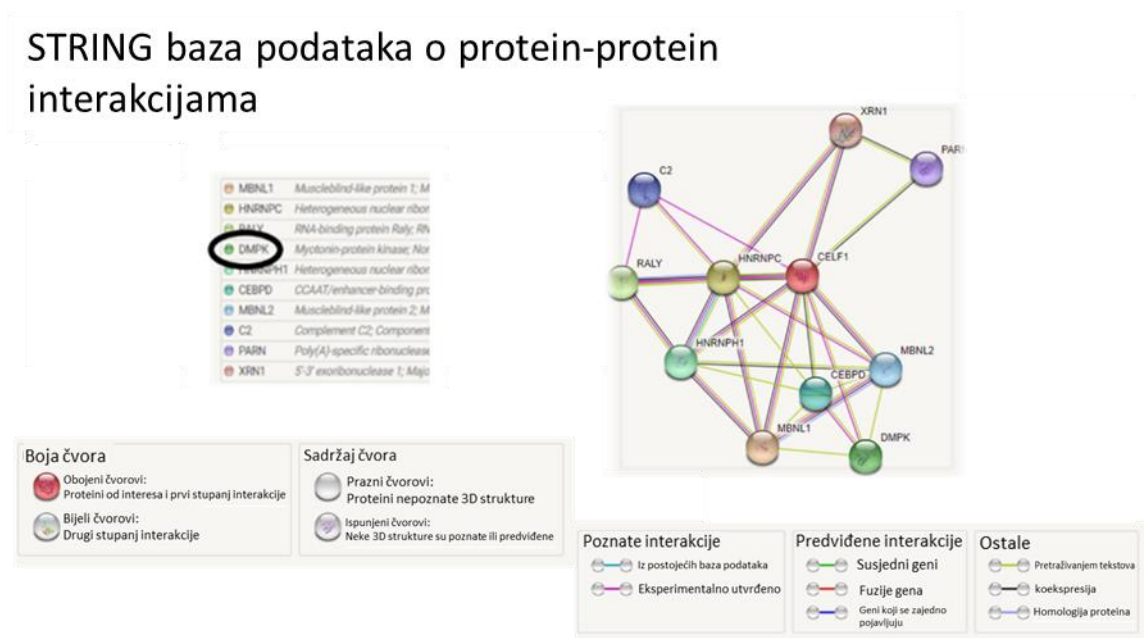
Slika 5.34. Koronarni presjeci kroz lateralnu moždanu koru zatiljnog režnja tijekom srednjeg fetalnog razdoblja (17 TNZ) prikazuju ekspresijski obrazac i kolokalizaciju CELF1 s biljezima neurona dubokih slojeva moždane kore **CTIP2** (A), biljegom SP neurona **TBR1** (B) i biljegom projekcijskih neurona dubokih slojeva **SOX5** (C). **DAPI** je korišten za označavanje staničnih jezgara. Mjerilo=200 μ m.



Slika 5.35. Koronarni presjeci kroz lateralnu moždanu koru zatiljnog reznja tijekom srednjeg fetalnog razdoblja (20 TNZ) prikazuju ekspresijski obrazac i kolokalizaciju CELF1 i **CTIP2** (A), **TBR1** (B), **CUX2** (C). **DAPI** je korišten za označavanje staničnih jezgara. Mjerilo=200 μm .

5.4. In situ detekcija interakcije proteina metodom PLA

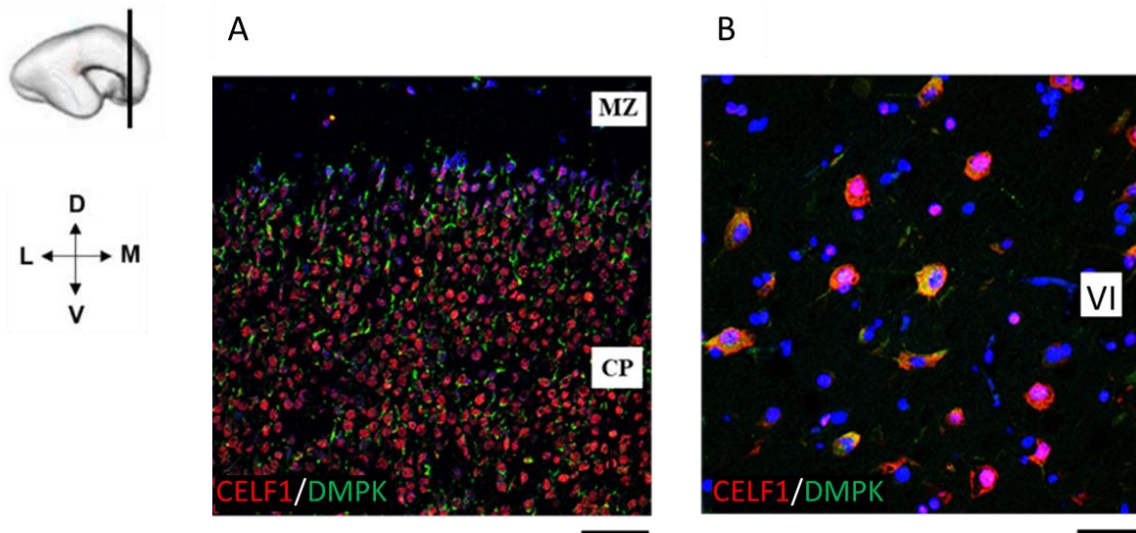
Baza podataka o interakcijama između pojedinih proteina *Protein-Protein Interaction Networks* STRING (*Search Tool for Retrieval of Interacting Genes/Proteins*) sadrži već postojeće rezultate iz prethodnih studija i pruža uvid u potencijalne, kao i eksperimentalno utvrđene interakcije proteina. Pretraživanjem baze podataka utvrđeni su potencijalni proteinski interakcijski partneri s kojima je RNA vezujući protein CELF1 u interakciji. Baza STRING (183) je pokazala ukupno 10 proteina koji stupaju u interakciju s CELF1 kod čovjeka (Slika 5.36.). Među njima je i kinaza DMPK za koju je poznato da je također eksprimirana u mozgu čovjeka tijekom razvoja.



Slika 5.36. Shematski prikaz proteinskih interakcijskih partnera s RNA vezujućim proteinom CELF1. Preuzeto i prilagođeno: string.com (183)

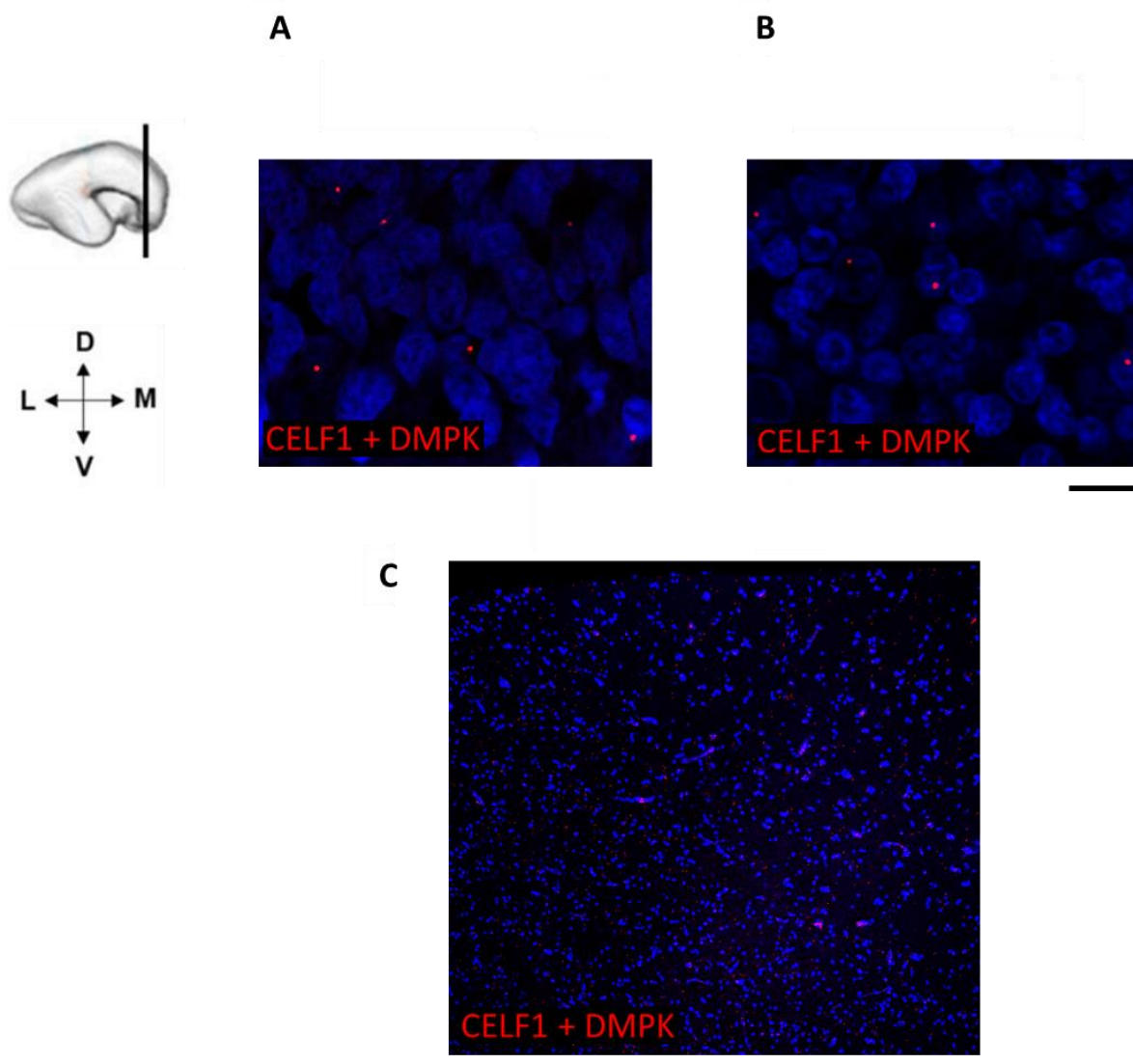
Rezultati imunofluorescencijske analize pokazali su kolokalizaciju RNA vezujućeg proteina CELF1 i protein kinaze DMPK u moždanoj kori čeonog režnja čovjeka u srednjem fetalnom razdoblju (15 TNZ). Imunopozitivni signal CELF1 i DMPK je zabilježen u neuronima CP, pri čemu je DMPK prisutan u tijelima neurona, dok je CELF1 prisutan u jezgrama (Slika 5.37. A). Kako bi se provjerilo postoji li ekspresija i kolokalizacija CELF1 i DMPK u odrasloj

moždanoj kori korišten je *postmortem* histološki uzorak moždanog tkiva (starosti 18 godina). Rezultati su pokazali imunoreaktivnost i kolokalizaciju CELF1 i DMPK u neuronima sloja VI moždane kore čeonog režnja što ukazuje na njihovu moguću interakciju tijekom razvoja, ali i u odrasloj dobi (Slika 5.37. B).



Slika 5.37. Ekspresija RNA vezujućeg proteina CELF1 i protein kinaze DMPK u fetalnoj i odrasloj kori čeonog režnja mozga. **CELF1** i **DMPK** kolokaliziraju u neuronima CP tijekom srednjeg fetalnog razdoblja (15 TNZ) (A), ali i u neuronima sloja VI čeonog režnja mozga starosti 18 godina (B). **DAPI** je korišten za označavanje staničnih jezgara. Mjerilo: 15 TNZ = 50 μ m. Mjerilo: 18 G = 20 μ m.

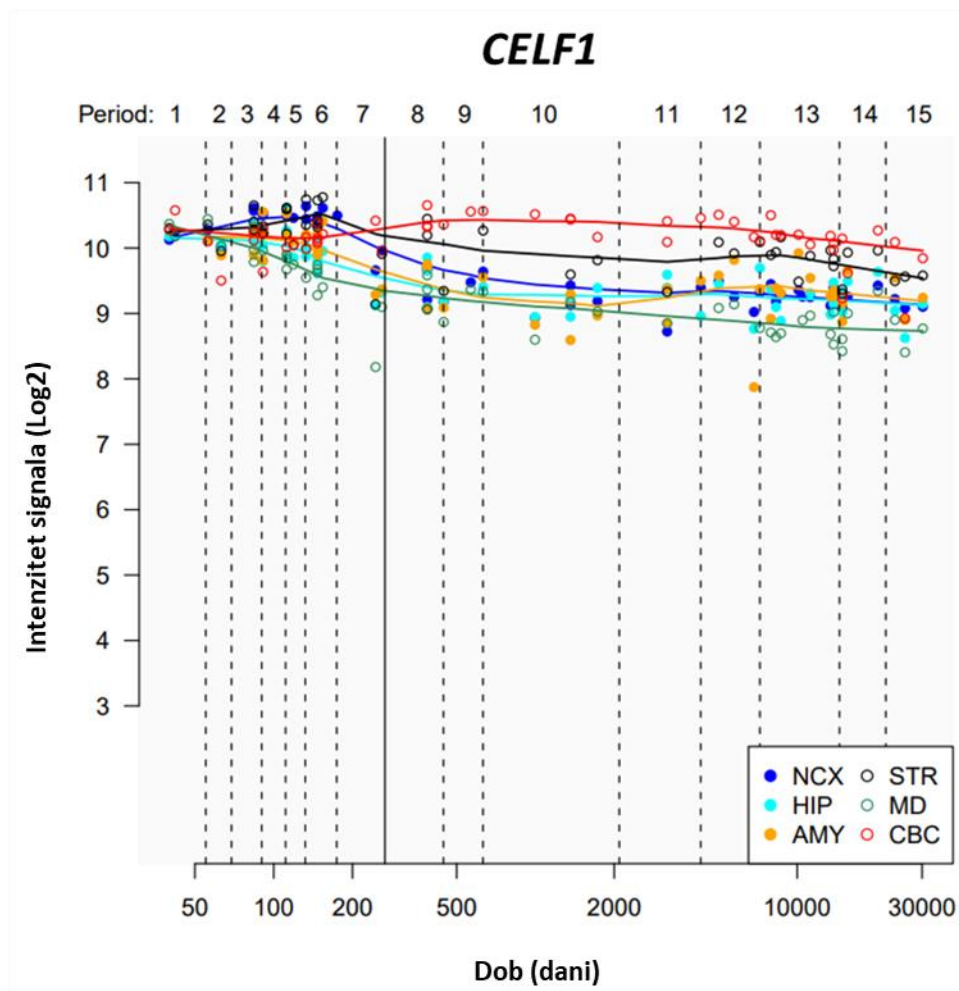
Kako bi se utvrdilo postoji li fizička interakcija ovih dvaju proteina rađena je *in situ* analiza na prenatalnim (15 i 21 TNZ) i odraslom (18 G) *postmortem* tkivu moždane kore čeonog režnja. Rezultati analize PLA (*Proximity ligation assay*) metode pokazali su pozitivan fluorescentni signal, što upućuje na detektiranu protein-protein interakciju između RNA vezujućeg proteina CELF1 i protein kinaze DMPK. Interakcija CELF1 i DMPK je zabilježena u stanicama CP 15. TNZ (Slika 5.38. A) i 21. TNZ (Slika 5.38. B). Nadalje, na postnatalnom uzorku (Slika 5.38. C) zabilježen je pozitivan signal, a time i interakcija proteina CELF1 i DMPK u neuronima kore čeonog režnja mozga.



Slika 5.38. Prikaz interakcije RNA vezujućeg proteina CELF1 i protein kinaze DMPK u CP moždane kore čeonog režnja tijekom srednjeg fetalnog razvoja (15 TNZ, A i 21 TNZ, B), te u odrasloj kori čeonog režnja (18 G, C). Interakcija između CELF1 i DMPK je zabilježena crvenim signalom. **DAPI** je korišten za označavanje staničnih jezgara. Mjerilo: A i B = 20 μm . Mjerilo: C = 100 μm .

5.5. Unutarstanična lokalizacija i analiza ekspresije *CELF1* mRNA

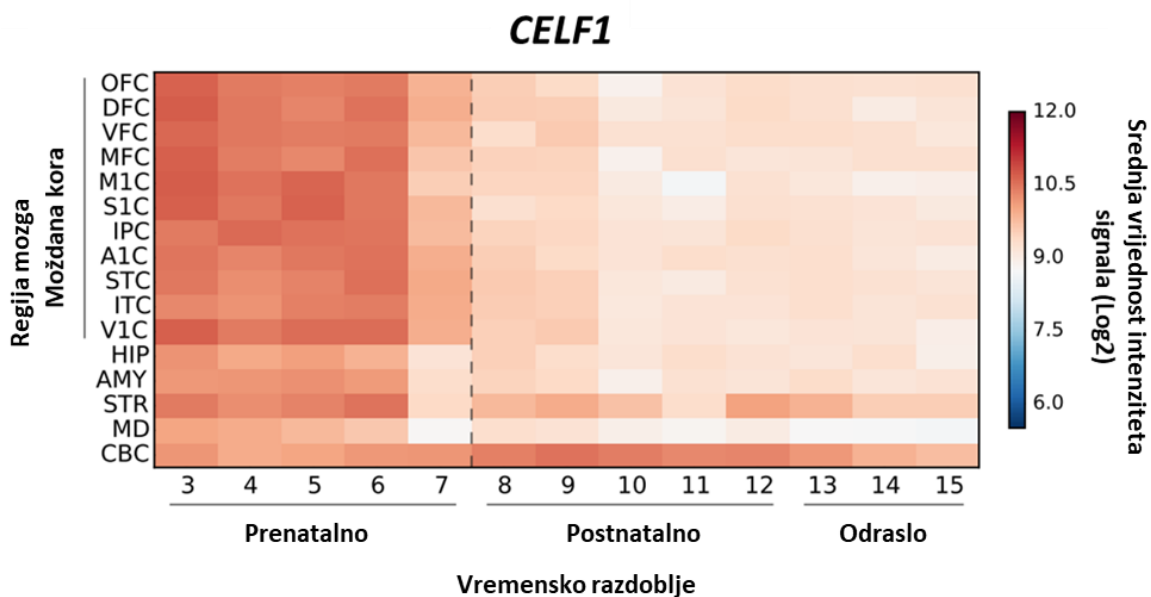
Kako bi se utvrdila ekspresija *CELF1* mRNA i njena unutarstanična lokacija rađena je *in situ* analiza detekcije mRNA na prenatalnom tkivu mozga čovjeka pomoću metode RNA Scope. Analizom podataka o ekspresiji gena iz javno dostupne baze Human Brain Transcriptome (184) dobiven je graf koji prikazuje intenzitet ekspresije *CELF1* mRNA u različitim dijelovima mozga tijekom prenatalnog i postnatalnog razvoja (Slika 5.39.). Na logaritamskoj skali intenzitet signala ekspresije *CELF1* mRNA povećava se od embrionalnog razdoblja prema ranim fazama fetalnog razdoblja, te postiže najveći intenzitet signala tijekom kasnog srednjeg fetalnog razdoblja (podaci za neokorteks su prikazani tamno plavom bojom). Nakon toga se intenzitet signala ekspresije *CELF1* mRNA postupno smanjuje do razine koja ostaje konstantna nakon rođenja.



Slika 5.39. Grafički prikaz ekspresije *CELF1* mRNA u mozgu čovjeka (NCX- neokorteks, HIP-hippocampus, AMY- amigdala, STR- striatum, MD- talamus, CBC- cerebellum) tijekom prenatalnog i postnatalnog razdoblja. Najveći intenzitet signala ekspresije *CELF1* mRNA u

moždanoj kori zabilježen je tijekom srednjeg fetalnog razdoblja. Preuzeto i prilagođeno: hbatlas.org (184)

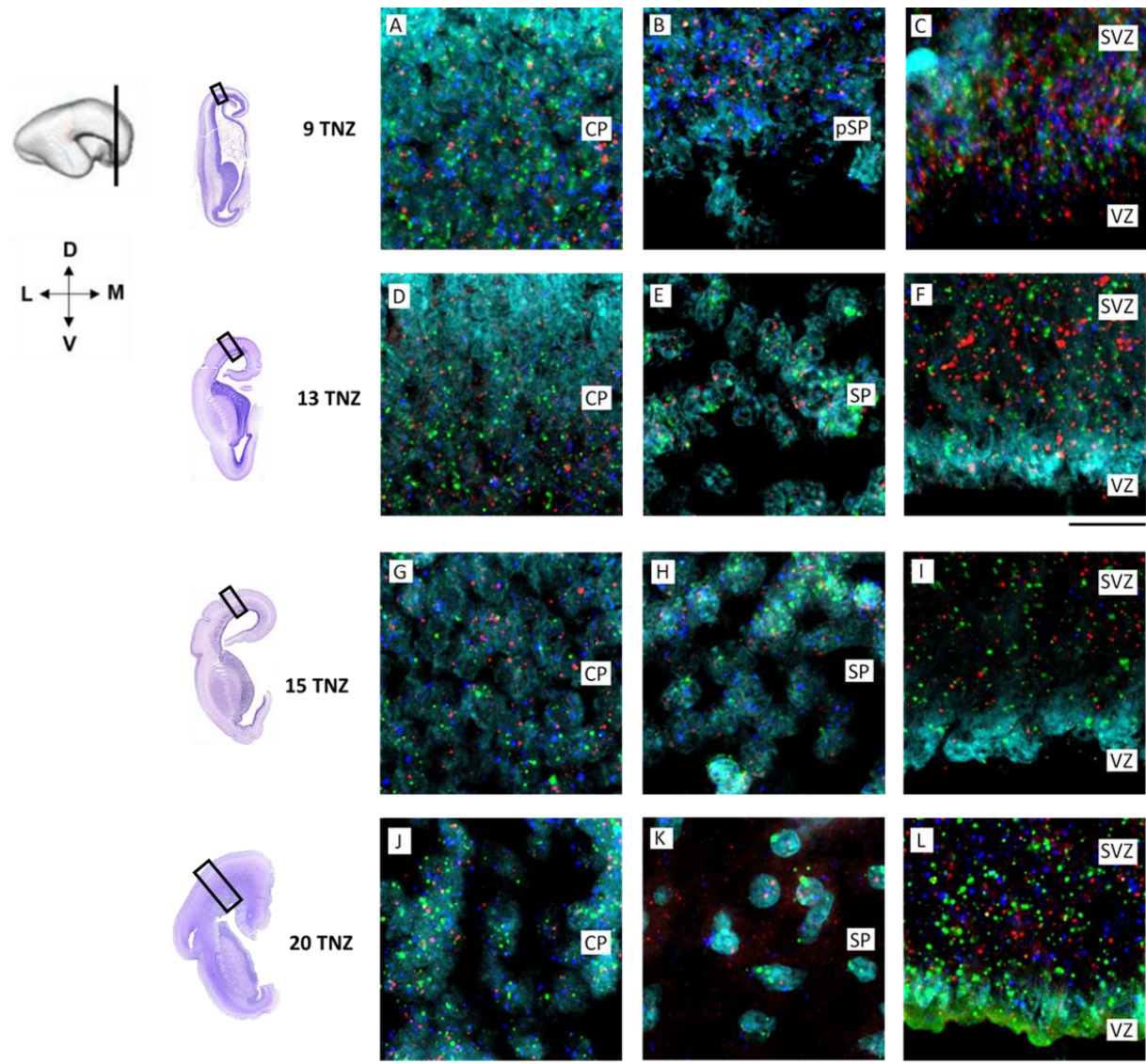
Podaci o razini ekspresije *CELF1* mRNA grafički su prikazani pomoću tzv. *Heatmapa* dobivene pomoću javno dostupnih podataka iz studije Kang i sur 2011 (129). Rezultati analize ekspresije *CELF1* mRNA pokazuju visok intenzitet ekspresije *CELF1* mRNA tijekom prenatalnog razvoja u različitim dijelovima moždane kore i subkortikalnih struktura. Intenzitet ekspresije *CELF1* mRNA se nakon rođenja smanjuje (Slika 5.40.).



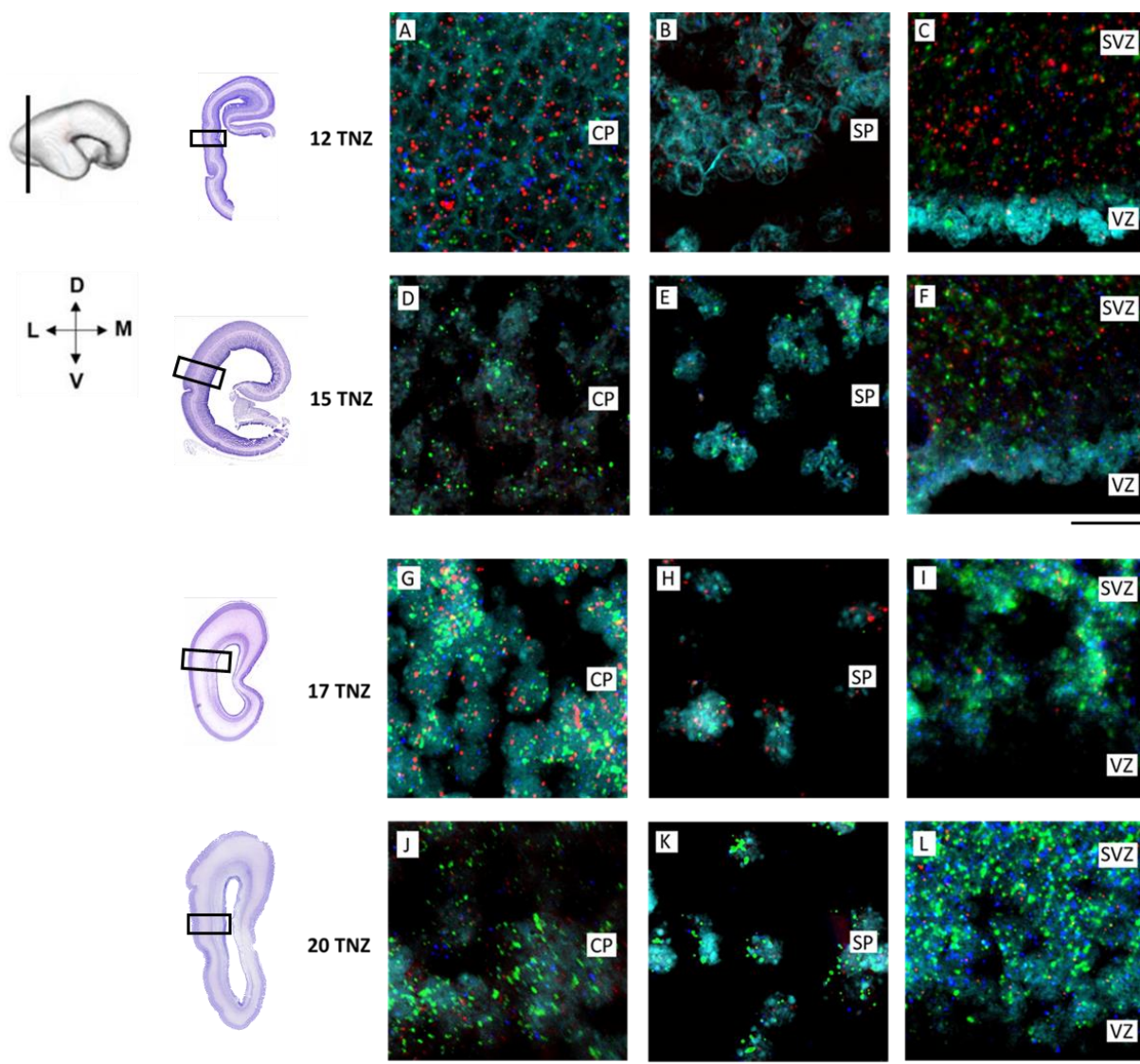
Slika 5.40. Grafički prikaz (*heatmapa*) signala intenziteta ekspresije *CELF1* mRNA u različitim regijama mozga čovjeka. Intenzitet signala pokazuje visoku razinu ekspresije *CELF1* mRNA tijekom prenatalnog razvoja, te smanjenu ekspresiju tijekom postnatalnog razdoblja. Izrađeno na temelju javno dostupnih podataka: hbatlas.org i Kang i sur 2011 (129).

Obrazac ekspresije mRNA za gen *CELF1* praćen je pomoću metode RNA Scope koja *in situ* lokalizira mRNA od interesa. Rezultati analize su pokazali fluorescentni signal ekspresije *CELF1* mRNA u prolaznim fetalnim zonama kore čeonog (Slika 5.41.) i zatiljnog (Slika 5.42.) režnja mozga. Tijekom ranog (9 TNZ, Slika 5.41. A-C i 12 TNZ, Slika 5.42. A-C) i srednjeg fetalnog razdoblja (13-20 TNZ, Slika 5.41. D-I i Slika 5.42. D-I) *CELF1* mRNA je eksprimirana u proliferativnim zonama VZ i SVZ, te CP i SP. Nadalje, analiza je pokazala kolokalizaciju

CELF1 mRNA i mRNA gena za *FOXP2* i *TBR1* čiji su proteinski produkti FOXP2, biljeg dubokih projekcijskih neurona, odnosno TBR1, biljeg SP neurona. Kolokalizacija *CELF1* mRNA s *FOXP2* i *TBR1* mRNA upućuje na potencijalnu ulogu CELF1 u postranskripcijskoj i translacijskoj regulaciji genske ekspresije biljega dubokih projekcijskih neurona.



Slika 5.41. Ekspresijski obrazac *CELF1* mRNA i mRNA biljega neurona dubokih slojeva *FOXP2* i *TBR1* u moždanoj kori čeonog režnja tijekom ranog (9 TNZ) i srednjeg (13-20 TNZ) fetalnog razdoblja. Detektirana mRNA je zabilježena pomoću točkastog fluorescentnog signala koji prikazuje kolokalizaciju *CELF1*, *FOXP2*, *TBR1* mRNA u stanicama CP (A, D, G, J), pSP (B), SP (E, H, K), te VZ i SVZ (C, F, I, L) u moždanoj kori čeonog režnja. DAPI je korišten za označavanje staničnih jezgara. Mjerilo = 100 μ m.



Slika 5.42. Ekspresija *CELF1* mRNA i mRNA biljega neurona dubokih slojeva *FOXP2* i *TBR1* u fetalnoj moždanoj kori zatiljnog režnja tijekom ranog (12 TNZ) i srednjeg (15-20 TNZ) fetalnog razdoblja. Kolokalizacija *CELF1*, *FOXP2*, *TBR1* mRNA je zabilježena u stanicama CP (A, D, G, J), SP (B, E, H, K), te VZ i SVZ (C, F, I, L) u moždanoj kori zatiljnog režnja. *DAPI* je korišten za označavanje staničnih jezgara. Mjerilo = 100 μm .

6. RASPRAVA

U ovom istraživanju, sustavno je prikazana laminarna dinamika molekularnih biljega bitnih u razvoju moždane kore čovjeka. Rezultati doktorskog rada su pokazali da postoji rana regionalna diferencijacija kore mozga čovjeka, omogućena diferencijalnom ekspresijom gena koji koordiniraju neurogenetske i histogenetske procese (106). Analiza ekspresijskog obrasca CELF1 tijekom ranog i srednjeg fetalnog razdoblja omogućila je praćenje laminarnih i regionalnih razlika u kori mozga čovjeka. Rezultati kolokalizacije RNA-vezujućeg proteina CELF1 s biljezima neurona različitih slojeva moždane kore, pokazali su jedinstvene citoarhitektonske značajke u razvoju moždane kore čeonog i zatiljnog režnja.

6.1. Molekularna dinamika biljega neurona različitih slojeva moždane kore i distribucija CELF1 tijekom ranog i srednjeg fetalnog razdoblja

Rana regionalna diferencijacija uvjetovana je gradijentom ekspresije transkripcijskih faktora (TF) i RNA-vezujućih proteina (RBP) tijekom prenatalnog razvoja mozga, što su pokazala dosadašnja istraživanja (14,134,185–190). Do sada ne postoji veliki broj studija o sustavnom praćenju ekspresijskih obrazaca TF i RBP u prostornom i vremenskom okviru tijekom prenatalnog razvoja mozga čovjeka. Stoga rezultati prezentirani u ovom radu analize laminarnog i regionalnog obrasca ekspresije RNA-vezujućeg proteina CELF1 tijekom ranog i srednjeg fetalnog razdoblja pružaju nove podatke o ranoj molekularnoj specifikaciji neurona. Smatramo da podaci dobiveni ovom studijom doprinose boljem razumijevanju uloge RNA-vezujućih proteina u procesima regionalne kortikalne specifikacije i uspostavi ranih neuralnih krugova. Uz navedeno, analizom ekspresije biljega neurona dubokih slojeva moždane kore (TLE4, CTIP2, SOX5, TBR1), dobiven je uvid u tijek ranog formiranja prolaznih fetalnih zona i laminarni ritam budućih projekcijskih neurona tijekom glavnih stadija razvoja CP zone.

6.1.1. RNA vezujući protein CELF1 tijekom ranog fetalnog razdoblja

U ranim fazama kortikalnog razvoja uspostavljaju se molekularni i signalni gradijenti koji osiguravaju ustroj laminarne organizacija proliferativnih, migratornih i postmigracijskih prolaznih embrionalnih i fetalnih zona moždane kore (5,8,108,191). Molekularni identitet novonastalih neurona nije u potpunosti definiran tijekom ranih faza fetalnog razdoblja, već ostaje podložan promjenama tijekom procesa postmitotske diferencijacije (28,192–194). Prema tome, protein CELF1 i biljezi neurona dubokih kortikalnih slojeva mogu poslužiti kao pouzdani pokazatelji diferencijacije neurona i dinamike regionalnog razvoja moždane kore. Intenzivna proliferacija stanica u proliferativnim zonama i stanična migracija su osnovni preduvjet za normalan razvoj moždane kore, a karakterične su za rano fetalno razdoblje (47,57,195,196). Prijelaz iz embrionalnog u fetalno razdoblje razvoja moždane kore karakterizira početno oblikovanje CP (8. TNZ). Rani neuroni moždane kore organizirani su radijalno i formiraju prve kolumne (76), o čemu govori hipoteza radijalne jedinice (33) koja je i dalje predmet rasprave (26). Prema hipotezi radijalne jedinice, rane embrionalne kolumne čine postmitotički neuroni koji su radijalno migrirali iz proliferativnih zona pomoću radijalnih glija stanica.

Rezultati ovog doktorskog istraživanja su pokazali prvu agregaciju stanica u ranoj CP korištenjem molekularnih markera. Rani agregirani neuroni su radijalno organizirani u prethodno opisane embrionalne kolumne (33,197). Neuroni u ranim kortikalnim kolumnama eksprimiraju RNA-vezujući protein CELF1 i biljege budućih projekcijskih neurona dubokih slojeva moždane kore (CTIP2, SOX5, TBR1). Usporedbom ekspresije gena i signalnih puteva glodavaca (55,198–200) i čovjeka (5,201), istraživanja su pokazala da projekcijski i SP neuroni sudjeluju u ranoj regionalnoj diferencijaciji i stvaranju funkcionalnih neuronskih krugova (109,110,202,203). Zbog agregacije sve većeg broja postmitotičkih neurona, CP se širi, što dovodi do primarne kondenzacije CP (204). Rana CP sadrži projekcijske neurone dubokih slojeva moždane kore koji zauzimaju svoj laminarni položaj i diferencijacijom poprimaju određeni molekularni profil (35). Rezultati ovog rada su pokazali da prvu kondenzaciju CP karakterizira ekspresija CELF1 i biljega projekcijskih neurona dubokih slojeva moždane kore. Međutim, dok su CELF1 pozitivne stanice prisutne samo u površnijem dijelu CP, transkripcijski factor TBR1 (205) pokazuje obrazac ekspresije i u površinskom i u dubokom dijelu CP, što upućuje na ranu sublaminarnu organizaciju moždane kore.

6.1.2. RNA-vezujući protein CELF1 tijekom srednjeg fetalnog razdoblja

Komparativnom analizom ekspresijskog obrasca CELF1 i biljega različitih subpopulacija neurona mogu se uočiti jedinstvene karakteristike moždane kore koje su vidljive u čeonom režnju, a nisu prisutne u ostalim kortikalnim regijama tijekom razvoja (106). S obzirom na raspodjelu biljega dubokih projekcijskih neurona i CELF1 imunoreaktivnih stanica u CP moždane kore čeonog režnja (15 TNZ), mogu se uočiti karakteristični migratorni valovi postmitotičkih neurona. Navedeni neuroni su rođeni u proliferativnoj SVZ (58,59), radijalno migriraju i čine kolumne između kojih se nalaze fibrilarne niti (polu-tangencijalnih) vlakana koje potječu od projekcijskih vlakana iz *sagittal stratum* (176). Nadalje, u orbitobazalnom dijelu moždane kore čeonog režnja uočava se karakteristična organizacija stanica koja nalikuje „dvostrukoj CP“ (106). Ova struktura se pojavljuje u srednjem fetalnom razdoblju prilikom formiranja SP zone i najistaknutija je u 13. TNZ. Stanice koje eksprimiraju CELF1 i biljege dubokih projekcijskih neurona nakupljaju se u gustom sloju ispod CP, te tako oblikuju još jedan sloj kondenziranih stanica koji daje izgled „dvostruke CP“. Između tih dvaju gustih slojeva stanica nalazi se DCX pozitivan sloj, gdje su uočene i pojedine CELF1 imunoreaktivne stanice. Osim navedenog, karakteristično za koru čeonog režnja mozga je i razlika u volumenu SP tijekom srednjeg i kasnog fetalnog razdoblja. Tijekom srednjeg fetalnog razdoblja SP zona sadrži veliki broj stanica, te je stoga slabije izražen prijelaz iznad SP zone i CP te ispod SP i IZ. Tijekom kasnog fetalnog razdoblja, SP zona se ističe po izrazito heterogenom sastavu zbog velike količine izvanstaničnog matriksa i vlakana koji urastaju kroz SP (11,52,206).

Rezultati pokazuju da razlike u obrascu ekspresije CELF1 postaju izraženije tijekom kasnog srednjeg fetalnog razdoblja (20 TNZ). Zabilježena je intenzivna CELF1 imunoreaktivnost u stanicama gusto kondenzirane CP, te u površnijem dijelu voluminozne SP zone (52,86). U tom razdoblju, prema očekivanju, proliferativna VZ pokazuje manje intenzivnu CELF1 imunoreaktivnost zbog smanjenog intenziteta proliferacije stanica (59). Budući da postmitotički neuroni u CP sazrijevaju procesima diferencijacije i specifikacije (35), CELF1 pozitivni neuroni tijekom kasnog fetalnog razdoblja poprimaju karakterističnu piramidnu građu. Pri kraju prenatalnog razvoja (38 TNZ), diferencirani CELF1 piramidni neuroni nalaze se u novonastaloj moždanoj kori. Nadalje, rezultati pokazuju i heterogenu distribuciju CELF1 imunoreaktivnih neurona u bijeloj tvari kore mozga.

U moždanoj kori zatiljnog režnja u srednjem fetalnom razdoblju tijekom ograničenog vremenskog razdoblja (13-15 TNZ) pojavljuje se nedavno opisan sloj „*corridor*“ stanica koje

usmjerenom prate sustave rastućih aksona (128). Ovaj sloj stanica je smješten u dubokom dijelu SP zone, te ima potencijalnu ulogu u razvrstavanju rastućih genikulokortikalnih i pulvinokortikalnih vlakana. Budući da se navedena vlakna približavaju primarnoj i asocijativnoj vidnoj kori, „*corridor*“ stanice mogu imati ulogu i u uspostavljanju granice između Brodmannovih polja 17/18 (128). Rezultati ovog doktorata su pokazali da su „*corridor*“ stanice CELF1 pozitivne, te da eksprimiraju i biljege dubokih projekcijskih neurona. Ovaj rezultat sugerira da ekspresija RNA-vezujućeg proteina CELF1 i transkripcijskih faktora CTIP2, TLE4, TBR1 u „*corridor*“ stanicama može biti uključena i na kompleksnu organizaciju rastućih vlakana u kori zatiljnog režnja mozga tijekom srednjeg fetalnog razdoblja.

Prethodne studije su pokazale da je rano fetalno razdoblje kritično razdoblje kada su intenzivni stanični i histogenetski procesi podložni različitim genetskim i epigenetskim utjecajima (3,70,198,199,207–209). U skladu s time su i rezultati ovog doktorskog istraživanja koji pokazuju ranu dinamiku ekspresije transkripcijskih faktora i RNA-vezujućeg proteina CELF1 tijekom razvoja moždane kore čovjeka.

6.2. Aktivnost progenitorskih stanica u uspostavljanju citoarhitekture čeone i zatiljne moždane kore

Specifikacija identiteta neurona zahtjeva koordinaciju ekspresije niza transkripcijskih faktora (210). Diferencijacija neurona se odvija nakon diobe progenitorskih stanica (211–213). Tijekom razvoja moždane kore, opisana su dva tipa progenitorskih stanica iz kojih se mogu diferencirati projekcijski glutamatergički neuroni: radijalne glija stanice (214,215) i intermedijarni progenitori (58,216,217). Radijalne glija stanice karakterizira ekspresija transkripcijskog faktora PAX6. Diobom radijalnih glija u VZ nastaju stanice koje se mogu diferencirati u neurone i glija stanice. Intermedijarne progenitorske stanice nastaju iz radijalne glije, a karakterizira ih ekspresija transkripcijskog faktora TBR2. Njihovom diobom u SVZ nastaju stanice koje se diferenciraju isključivo u neurone (218).

Prethodna studija (219) je pokazala da diferencijaciju radijalne glije u intermedijarne progenitorske stanice reguliraju transkripcijski faktori PAX6 i TBR2. Naime, povećana ekspresija TBR2 dovodi do antagonističkog efekta na ekspresiju PAX6 čime se njegova razina u stanicama smanjuje. Kao posljedica snižene ekspresije PAX6, povećava se populacija TBR2 pozitivnih intermedijarnih progenitora u proliferativnim zonama VZ i SVZ. Sukladno s tim, rezultati ovog doktorskog istraživanja pokazali su prisutstvo PAX6 imunoreaktivne populacije radijalnih glija u VZ, te populaciju TBR2 pozitivnih intermedijarnih progenitorskih stanica u SVZ. TBR2 pozitivne intermedijarne progenitorske stanice pokazuju proliferativni potencijal budući da kolokaliziraju s biljgom proliferacije Ki67. Nadalje, RNA-vezujući protein CELF1 kolokalizira s PAX6 u početnim fazama ranog fetalnog razvoja (8-9 TNZ), a uočena je i koekspresija CELF1 i TBR2 u stanicama SVZ. U kasnijim stadijima srednjeg fetalnog razdoblja CELF1 imunoreaktivne stanice pokazuju „premještanje“ ekspresijskog obrasca CELF1 iz proliferativnih VZ i SVZ u CP. Dodatno, u moždanoj kori zatiljnog režnja, intermedijarne progenitorske stanice su prisutne u proliferativnim zonama VZ i SVZ, te u IZ tijekom srednjeg fetalnog razdoblja (13-17 TNZ).

Kompleksnosti prolazne laminacije tijekom srednjeg fetalnog razdoblja koja je karakteristična za moždanu koru čovjeka pridonosi i multilaminarni aksonsko-stanični odjeljak (MACC, *multilaminar axonal-cellular compartment*, engl.) (176). Naime, snopovi rastućih vlakana u unutarnjem fibrilarnom dijelu (IFL, *inner fibrillar layer*, engl.) dijele SVZ na vanjsku (oSVZ, *outer subventricular zone*, engl.) i unutarnju SVZ (iSVZ, *inner subventricular zone*, engl.) (176). MACC čine oSVZ, iSVZ, IZ, ESS (*external sagittal stratum*), ISS (*internal*

sagittal stratum). Rezultati ove doktorske disertacije su pokazali da se u MACC-u moždane kore zatiljnog režnja nalaze TBR2 pozitivne intermedijarne progenitorske stanice koje kolokaliziraju s CELF1 tijekom srednjeg fetalnog razdoblja. CELF1 pozitivne stanice u MACC-u su zastupljenije u ranijim stadijima (13 TNZ), no njihova prisutnost u ovom odjeljku se smanjuje u kasnijim stadijima (od 15 TNZ prema 17 TNZ). U kasnijim stadijima kortikogeneze dolazi do specifikacije postmigratornih neurona u CP. Povećanom ekspresijom transkripcijskog faktora TBR1 razina ekspresije biljega intermedijarnih progenitorskih stanica TBR2 postaje sve manja. Navedeno sugerira na smanjenje populacije intermedijarnih progenitora, odnosno na porast populacije postmitotičkih projekcijskih neurona (219,220).

Znatno povećanje površine moždane kore evolucijsko je svojstvo karakteristično za mozak čovjeka i drugih primata. Jedan od faktora koji su utjecali na to je intenzivna proizvodnja neurona u proliferativnim zonama tijekom embrionalnog i fetalnog razdoblja (33). Intenzivna proliferacija stanica posljedica je povećanog proliferativnog kapaciteta neuralnih progenitorskih stanica koje su nastale iz pluripotentnih matičnih stanica (220). Istraživanje Smarta iz 1972.g. (218) pokazuje da je proliferacija izvan ventrikularne zone preduvjet za povećanje intenziteta proliferacije, te predlaže SVZ kao mjesto sekundarne proliferacije. Nadalje, zbog većeg broja rastućih vlakana dolazi do proširenja SVZ što rezultira pojavom oSVZ i iSVZ. Na osnovu navedenog, oSVZ predstavlja novu proliferativnu zonu u kojoj prevladavaju mitotičke stanice koje se nazivaju intermedijarni progenitori (195,221).

SVZ je prisutna u ranim fazama fetalnog razvoja (7,107,222) kada se rađaju neuroni dubokih slojeva moždane kore. To upućuje na njezinu ulogu u ranoj proizvodnji projekcijskih glutamatergičkih neurona. Rezultati ovog dokorskog istraživanja pokazali su imunoreaktivnost CELF1 i biljega neurona dubokih kortikalnih slojeva u stanicama SVZ, te njihovu kolokalizaciju s biljegom intermedijarnih progenitora (TBR2) što sugerira da je upravo SVZ mjesto njihovog nastanka. Povećanje populacije budućih projekcijskih neurona uloga je SVZ tijekom kasnijih faza fetalnog razvoja, međutim navedeni rezultati sugeriraju da i rana SVZ može imati sličnu ulogu. U kasnijim fazama razvoja SVZ obavlja i druge funkcije, kada služi kao migracijska zona, zajedno s IZ i SP kroz koje migriraju kasnije rođeni neuroni površnijih slojeva moždane kore (57,196). Primjerice, proizvodnja glija stanica je još jedna od karakterističnih uloga SVZ u kasnom fetalnom razdoblju (88).

6.3. Uloga RNA-vezujućeg proteina CELF1 u laminarnoj organizaciji moždane kore i uspostavljanju citoarhitekture

RNA-vezujući proteini su dio transkripcijske i posttranskripcijske kontrole ekspresije gena čija je ispravna regulacija ključna za normalni razvoj mozga (134,140,141,150). Rezultati ovog istraživanja pokazali su dinamičan obrazac ekspresije RNA-vezujućeg proteina CELF1 tijekom ranog i srednjeg fetalnog razdoblja koji sugerira njegovu regulatornu ulogu u procesima razvoja moždane kore.

Prethodna istraživanja su pokazala uloge RNA-vezujućih proteina u prijenosu, lokalizaciji i metabolizmu mRNA, kao i njihov utjecaj na zaustavljanje i ponovno poticanje translacije (133,134,146,147,150). RNA-vezujući proteini eksprimirani tijekom prenatalnog razvoja imaju regulatorne uloge u procesima proliferacije, migracije, diferencijacije i specifikacije stanica tijekom kortikogeneze (142,148,149). Primjerice, pokazano je da je Celf1 eksprimiran u Pax6 pozitivnim progenitorskim stanicama u VZ tijekom rane kortikogeneze miša u E13, dok E16 Celf1 imunoreaktivnost u VZ nije registrirana. Prema tome, rezultati studije Popovitchenko i sur iz 2020.g. (134) upućuju na ulogu Celf1 u razvoju ranih progenitorskih stanica važnih za stvaranje identiteta glutamatergičkih projekcijskih neurona. To posredno potvrđuju i rezultati ovog doktorskog istraživanja koji prikazuju ranu kolokalizaciju CELF1 s PAX6 pozitivnim progenitorima i TBR2 pozitivnim intermedijarnim progenitorima u VZ i SVZ mozga čovjeka. Nadalje, rezultati ekspresije mRNA pokazali su prisutnost *CELF1* u proliferativnim zonama VZ i SVZ tijekom svih faza ranog (9-12 TNZ) i srednjeg (13-20 TNZ) fetalnog razdoblja. U stanicama VZ i SVZ, *CELF1* mRNA kolokalizira sa *FOXP2* i *TBR1* mRNA čiji su proteinski produkti biljezi dubokih projekcijskih neurona (*FOXP2*), te SP neurona (*TBR1*). Ovaj podatak dodatno upućuje na moguću uključenost CELF1 u regulaciji identiteta prospektivnih glutamatergičkih projekcijskih neurona.

Navedeni podaci kvalitativne analize prate i dobiveni kvantitativni rezultati. Prema tome, zastupljenost CELF1 stanica povećava se od ranog prema srednjem fetalnom razdoblju što odgovara dinamici rasta prolaznih fetalnih zona. Laminarni ritam budućih projekcijskih neurona uspostavlja se ekspresijom molekularnih biljega koji određuju njihov identitet i konačno odredište (35). Među tim molekularnim biljezima je i RNA-vezujući protein CELF1, uključen u ranu laminarnu organizaciju u moždanoj kori čovjeka i miša (134). CELF1 protein je najzastupljeniji u CP gdje kolokalizira s biljezima dubokih projekcijskih neurona. Dodatno, rezultati analize ekspresije mRNA pokazali su prisutstvo *CELF1* mRNA u CP i SP, te

kolokalizaciju s *FOXP2* i *TBR1* mRNA tijekom ranog i srednjeg fetalnog razdoblja. Ovi rezultati sugeriraju na potencijalnu ulogu CELF1 u uspostavljanju laminarne dinamike dubokih projekcijskih neurona.

Rezultati ove studije pokazali su CELF1 ekspresiju već u ranom fetalnom razdoblju (8. TNZ) što može poslužiti i za praćenje ranih regionalnih razlika moždane kore tijekom razvoja. Primjerice, poznato je da je cingularna moždana kora heterogena struktura koja se sastoji od nekoliko funkcionalnih dijelova i građena je od različitih tipova moždane kore (223). Laminarni ustroj i citoarhitektura prolaznih fetalnih zona u cingularnoj moždanoj kori do danas nije dovoljno istražena, ali novije istraživanje je pokazalo da se na medijalnom dijelu moždane kore čeonog režnja, rana CP i SVZ (8 TNZ) postupno sužavaju prema arhikortikalnom dijelu cingularne moždane kore. Prema tome, ovaj rezultat može poslužiti za određivanje potencijalne anatomske granice između mezokortikalnog i arhikortikalnog dijela cingularne moždane kore (224).

Prethodna istraživanja su pokazala da poremećaj u funkciji proteina CELF1 može dovesti do nastanka neuroloških ili neurodegenerativnih bolesti (143,225). Jedna od bolesti koju karakterizira neispravna regulacija proteina CELF1 je miotonična distrofija tip 1 (MD1). Genetska podloga nastanka ove bolesti je ponavljanje trinukleotidne CTG sekvence na genu koji kodira za protein kinazu DMPK. Budući da je transkript mutiranog gena za DMPK duži zbog povećanog broja CTG ponavljanja dolazi do stvaranja strukture ukosnice (engl., *hairpin*) što uzrokuje poremećaj strukture RNA. Osim toga dolazi i do aktivacije protein kinaze C (PKC) koja fosforilira CELF1. Povećana fosforilacija CELF1 proteina vodi do njegove stabilizacije i pojačane funkcije. Pojačana funkcija CELF1 proteina u odraslom tkivu dovodi do vraćanja obrasca alternativnog prekrajanja kakav je bio prisutan u fetalnom tkivu (175,225). U ovoj disertaciji, rezultati su pokazali fizičku interakciju RNA-vezujućeg proteina CELF1 i protein kinaze DMPK tijekom prenatalnog razdoblja i u odrasloj moždanoj kori čovjeka. Budući da do sada njihova interakcija još nije bila pokazana u mozgu čovjeka, ovaj rezultat bi mogao poslužiti za buduća istraživanja usmjerena prema boljem razumijevanje mehanizama nastanka bolesti mišićne distrofije tipa 1.

Nadalje, rezultati doktorskog istraživanja pružaju novi set normativnih podataka koji su važni za razumijevanje dinamike neurogenetskih i histogenetskih procesa što je preduvjet za normalni razvoj moždane kore. Dobivena saznanja o ulozi RNA-vezujućeg proteina CELF1 tijekom ranog i srednjeg fetalnog razdoblja mogu poslužiti za buduća istraživanja koja se bave ranim poremećajima kortikalne organizacije. Istraživanje uloge molekularne regulacije tijekom

razvoja omogućuje bolje razumjevanje neurorazvojnih i neurodegenerativnih bolesti nastalih uslijed poremećaja transkripcijskih i translacijskih mehanizama.

Uzimajući u obzir sve navedene podatke dobivene u ovom doktoratu može se zaključiti kako se rezultati slažu s podacima prethodnih istraživanja, usprkos tomu ostaju otvorena pitanja koja bi trebalo detaljnije istražiti u budućim studijama. Iako dobiveni podaci nadopunjuju postojeće znanje o razvoju moždane kore čovjeka, ovo istraživanje ima niz ograničenja, prvenstveno zbog svojstava i dostupnosti postmortalnog tkiva mozga čovjeka. Stoga, nova saznanja o biološkoj funkciji i molekularnim mehanizmima RNA-vezujućeg proteina CELF1 tijekom razvoja mozga mogla bi se dobiti u budućim istraživanjima korištenjem animalnih modela ili *in vitro* kulture stanica.

7. ZAKLJUČCI

- 1) RNA-vezujući protein CELF1 pokazuje sljedeću vremensko-prostornu dinamiku laminarnog ekspresijskog obrasca u čeonom i zatiljnom režnju mozga čovjeka: tijekom ranog fetalnog razdoblja (7.5-12 TNZ) prisutan je u nezrelim neuronima VZ, SVZ i CP, dok je tijekom srednjeg fetalnog razdoblja (13-24 TNZ) prisutan u postmigratornim neuronima CP i površnom dijelu SP zone na granici sa CP. U kasnijim stadijima srednjeg fetalnog razdoblja uočava se „premještanje“ ekspresijskog obrasca CELF1 iz proliferativnih VZ i SVZ u CP. Dinamika laminarnog obrasca navodi na zaključak da je u ranom fetalnom razdoblju CELF1 potreban za razvoj neuralnih progenitora te diferencijaciju glutamatergičkih neurona tijekom srednjeg fetalnog razdoblja.
- 2) Biljezi progenitorskih stanica radijalne glije, PAX6 i intermedijarnih progenitorskih stanica TBR2, kolokaliziraju sa CELF1 u proliferativnim zonama SVZ i VZ te u multilaminarnom aksonsko-staničnom odjeljku, MACC (*multilaminar axonal-cellular compartment*, engl.). Kolokalizacija biljega progenitorskih stanica i CELF1 upućuje na regulatornu ulogu CELF1 u stvaranju prospektivnih glutamatergičkih subpopulacija projekcijskih piramidnih neurona u CP te projekcijskih polimorfnih neurona u SP tijekom ranog i srednjeg fetalnog razdoblja.
- 3) Obrasci distribucije biljega površnijih slojeva moždane kore (SATB2, CUX1, CUX2), te biljega dubokih slojeva moždane kore (CTIP2, TLE4, SOX5) razlikuju se tijekom razvoja mozga čovjeka u odnosu na poznati obrazac distribucije tijekom razvoja mozga glodavaca s obzirom da u čovjeka navedeni biljezi nisu specifični za određene slojeve, nego su zastupljeni u širem laminarnom obrascu. S obzirom da CELF1 kolokalizira s biljegom glutamatergičkih neurona vGLUT te biljezima neurona različitih kortikalnih slojeva može se zaključiti da CELF1 potencijalno sudjeluje u laminarnom pozicioniranju glutamatergičkih neurona tijekom kortikogeneze mozga čovjeka.
- 4) Pojedine regionalne citoarhitektonske karakteristike, kao što su migratorni valovi postmitotičkih neurona, obrazac „dvostruke CP“ u orbitobazalnom dijelu čeonog režnja, te „corridor“ stanice u zatiljnom režnju zabilježene su praćenjem ekspresijskog obrasca CELF1 tijekom srednjeg fetalnog razdoblja. Iz navedenog zaključuje se da se regionalna

diferencijacija i sublaminarna agregacija stanica u ranom fetalnom razdoblju može pratiti pomoću ekspresijskog obrasca CELF1.

- 5) Rezultati ekspresije CELF1 u moždanoj kori čovjeka tijekom fetalnog razvoja prate ritam neurogenetskih procesa (proliferacija, migracija, postmigratorna diferencijacija) koji se odvijaju u prolaznim fetalnim zonama. Prema tome, može se zaključiti da CELF1 ima potencijalne uloge u diferencijaciji neurona, njihovoj molekularnoj specifikaciji, te uspostavljanju funkcionalne povezanosti tijekom kortikogeneze.

8. SAŽETAK

Mozak predstavlja neurobiološki temelj svih funkcija kod čovjeka. Razvoj moždane kore karakterizira prostorno i vremensko preklapanje neurogenetskih procesa i regulacija genske ekspresije na nekoliko razina, među kojima je mRNA translacija, koordinirana putem RNA-vezujućih proteina. Celf1 je RNA-vezujući protein uključen u razvoj neuralnih progenitora i glutamatergičkih neurona tijekom kortikogeneze miša, a uloga CELF1 tijekom kortikogeneze čovjeka nije poznata. Hipoteza je da CELF1 regulira mRNA translaciju tijekom nastanka neuralnih progenitora te je njegova precizna regulacija nužna tijekom razvoja mozga čovjeka. Cilj je bio utvrditi laminarni i sublaminarni ekspresijski obrazac CELF1 te regionalne razlike na prenatalnom postmortalnom tkivu mozga čovjeka. CELF1 je eksprimiran u nezrelim neuronima VZ, SVZ i CP tijekom ranog te u postmigratornim neuronima CP i površnijeg dijela SP tijekom srednjeg fetalnog razdoblja. CELF1 ekspresijski obrazac pokazuje jasne regionalne citoarhitektonske razlike poput migratornih valova postmitotičkih neurona, obrazac „dvostruke CP“ u orbitobazalnom dijelu čeonog režnja, te specifične „corridor“ stanice u moždanoj kori zatiljnog režnja. Ekspresija u VZ, SVZ, i MACC, upućuje na ulogu CELF1 u diferencijaciji prospektivnih glutamatergičkih projekcijskih piramidnih neurona, dok ekspresija u CP i SP upućuje na potencijalnu ulogu u molekularnoj specifikaciji, laminarnom pozicioniranju te uspostavljanju funkcionalne povezanosti. Stoga, istraživanje regulacije posttranskripcijskih mehanizama doprinosi boljem razumijevanju uzroka pojave neurorazvojnih poremećaja.

9. SUMMARY

Laminar expression pattern and regional distribution of RNA-binding protein CELF1 in the human fetal cerebral cortex

Janja Kopic, mag.biol.mol., 2023

Human brain represents neurobiological basis of all functions. Cerebral cortex development is characterized by spatio-temporal overlapping of neurogenetic processes and gene expression regulation at several levels, including mRNA translation, coordinated by RNA-binding proteins. Celf1 is RNA-binding protein involved in neural progenitors and glutamatergic neurons development during mouse corticogenesis, but CELF1 role during human corticogenesis is unknown. The hypothesis is that CELF1 regulates mRNA translation during neural progenitors formation and its precise regulation is necessary during human corticogenesis. The aim was to determine laminar, sublaminal CELF1 expression pattern and regional differences in prenatal postmortem human brain tissue. CELF1 is expressed in immature neurons of VZ, SVZ and CP during early and in postmigratory neurons of CP and superficial part of SP during midfetal period. CELF1 expression pattern shows clear regional cytoarchitectonic differences such as postmitotic neurons migratory waves, "double CP" pattern in orbitobasal frontal cortex, and specific "corridor" cells in occipital cortex. Expression in VZ, SVZ, and MACC indicates CELF1 role in prospective glutamatergic projection pyramidal neurons differentiation, while expression in CP and SP indicates potential role in molecular specification, laminar positioning, and functional connectivity establishment. Therefore, investigating mechanisms of post-transcriptional regulation contributes to better understanding the origin of neurodevelopmental disorders.

10. LITERATURA

1. Rakic P. Evolution of the neocortex: a perspective from developmental biology. *Nat Rev Neurosci.* 2009;10(10):724–35.
2. Cárdenas A, Borrell V. Molecular and cellular evolution of corticogenesis in amniotes. *Cell Mol Life Sci.* 2020;77(8):1435–60.
3. Ma S, Skarica M, Li Q, Xu C, Risgaard RD, Tebbenkamp ATN, et al. Molecular and cellular evolution of the primate dorsolateral prefrontal cortex. *Science.* 2022;377(6614).
4. Bystron I, Blakemore C, Rakic P. Development of the human cerebral cortex: Boulder Committee revisited. *Nat Rev Neurosci.* 2008;9(2):110–22.
5. Meyer G, Schaaps JP, Moreau L, Goffinet AM. Embryonic and early fetal development of the human neocortex. *J Neurosci.* 2000;20(5):1858–68.
6. Meyer G. Human neocortical development: the importance of embryonic and early fetal events. *Neuroscientist.* 2001;7(4):303–14.
7. Kostovic I, Rakic P. Developmental history of the transient subplate zone in the visual and somatosensory cortex of the macaque monkey and human brain. *J Comp Neurol.* 1990;297(3):441–70.

8. Kostović I, Judaš M. Embryonic and Fetal Development of the Human Cerebral Cortex. U: Toga AW, ur. Brain Mapping: An Encyclopedic Reference. London: Academic Press; 2015. Str. 167–75.
9. Kostović I, Judaš M, Radoš M, Hrabač P. Laminar organization of the human fetal cerebrum revealed by histochemical markers and magnetic resonance imaging. *Cereb Cortex*. 2002;12(5):536–44.
10. Kostović I, Judaš M. Transient patterns of cortical lamination during prenatal life: do they have implications for treatment? *Neurosci Biobehav Rev*. 2007;31(8):1157–68.
11. Vasung L, Lepage C, Radoš M, Pletikos M, Goldman JS, Richiardi J, i sur. Quantitative and Qualitative Analysis of Transient Fetal Compartments during Prenatal Human Brain Development. *Front Neuroanat*. 2016;10:1-17.
12. O’Rahilly R, Müller F. Significant features in the early prenatal development of the human brain. *Ann Anat*. 2008;190(2):105–18.
13. Ypsilanti AR, Rubenstein JLR. Transcriptional and epigenetic mechanisms of early cortical development: An examination of how Pax6 coordinates cortical development. *J Comp Neurol*. 2016;524(3):609–29.
14. Elsen GE, Bedogni F, Hodge RD, Bammler TK, MacDonald JW, Lindtner S, i sur. The Epigenetic Factor Landscape of Developing Neocortex Is Regulated by Transcription Factors Pax6→ Tbr2→ Tbr1. *Front Neurosci*. 2018;12:1-22.

15. Amberg N, Laukoter S, Hippenmeyer S. Epigenetic cues modulating the generation of cell-type diversity in the cerebral cortex. *J Neurochem.* 2019;149(1):12–26.
16. Dixon-Salazar TJ, Gleeson JG. Genetic regulation of human brain development: lessons from Mendelian diseases. *Ann N Y Acad Sci.* 2010;1214(1):156–67.
17. Martynoga B, Drechsel D, Guillemot F. Molecular control of neurogenesis: a view from the mammalian cerebral cortex. *Cold Spring Harb Perspect Biol.* 2012;4(10):1-14.
18. Judaš M, Kostović I. *Temelji neuroznanosti.* Zagreb: MD; 1997.
19. Mrzljak L, Uylings HBM, Kostovic I, van Eden CG. Prenatal development of neurons in the human prefrontal cortex: I. A qualitative Golgi study. *J Comp Neurol.* 1988;271(3):355–86.
20. Fatterpekar GM, Naidich TP, Delman BN, Aguinaldo JG, Gultekin SH, Sherwood CC, i sur. Cytoarchitecture of the human cerebral cortex: MR microscopy of excised specimens at 9.4 Tesla. *Am J Neuroradiol.* 2002;23(8):1313–21.
21. Marín-Padilla M. Ontogenesis of the pyramidal cell of the mammalian neocortex and developmental cytoarchitectonics: a unifying theory. *J Comp Neurol.* 1992;321(2):223–40.

22. Jakovcevski I, Mayer N, Zecevic N. Multiple origins of human neocortical interneurons are supported by distinct expression of transcription factors. *Cereb Cortex*. 2011;21(8):1771–82.
23. Ben-Ari Y, Khalilov I, Represa A, Gozlan H. Interneurons set the tune of developing networks. *Trends Neurosci*. 2004;27(7):422–7.
24. Ma T, Wang C, Wang L, Zhou X, Tian M, Zhang Q, i sur. Subcortical origins of human and monkey neocortical interneurons. *Nat Neurosci*. 2013;16(11):1588–97.
25. Cajal SR. *Histologie du systeme nerveux de l'homme & des vertebres*. Paris: Maloine A; 1911.
26. Molnár Z, Rockland KS. Cortical columns. U: Rubenstein J, Rakic P, Chen B, Kwan KY, ur. *Neural Circuit and Cognitive Development*. 2. izd. Cambridge: Academic Press; 2020. Str. 103–26.
27. Rakic P. Mode of cell migration to the superficial layers of fetal monkey neocortex. *J Comp Neurol*. 1972;145(1):61–83.
28. Hevner RF, Shi L, Justice N, Hsueh YP, Sheng M, Smiga S, i sur. Tbr1 regulates differentiation of the preplate and layer 6. *Neuron*. 2001;29(2):353–66.
29. Aboitiz F, Montiel J, García RR. Ancestry of the mammalian preplate and its derivatives: evolutionary relicts or embryonic adaptations? *Rev Neurosci*. 2005;16(4):359–76.

30. Osheroff H, Hatten ME. Gene expression profiling of preplate neurons destined for the subplate: genes involved in transcription, axon extension, neurotransmitter regulation, steroid hormone signaling, and neuronal survival. *Cereb Cortex*. 2009;19(Suppl 1):S126-34.
31. Rakic P. Neuronal migration and contact guidance in the primate telencephalon. *Postgrad Med J*. 1978;54(Suppl 2):S25-40
32. Rakic P. Specification of cerebral cortical areas. *Science*. 1988;241(4862):170–6.
33. Rakic P. Radial unit hypothesis of neocortical expansion. *Novartis Found Symp*. 2000;228:30–45.
34. Bittman K, Owens DF, Kriegstein AR, LoTurco JJ. Cell coupling and uncoupling in the ventricular zone of developing neocortex. *J Neurosci*. 1997;17(18):7037–44.
35. Hevner RF. From radial glia to pyramidal-projection neuron: transcription factor cascades in cerebral cortex development. *Mol Neurobiol*. 2006;33(1):33–50.
36. Bedogni F, Hodge RD, Elsen GE, Nelson BR, Daza RAM, Beyer RP, et al. Tbr1 regulates regional and laminar identity of postmitotic neurons in developing neocortex. *Proc Natl Acad Sci U S A*. 2010;107(29):13129–34.
37. Leifer D. Transcription Factors in Development of the Cerebral Cortex. *Neuroscientist*. 1996;2(1):7–11.

38. His W. Die Entwicklung des Menschlichen Gehirns Während der Ersten Monate. Leipzig: Verlag von Hirzel; 1904.
39. Rose M. Über das histogenetische Prinzip der Einteilung der Grosshirnrinde. J Psychol Neurol. 1926;32:97–160.
40. Filimonoff IN. A rational subdivision of the cerebral cortex. Arch Neurol Psychiatry. 1947;58(3):296–311.
41. Kahle W. Die Entwicklung der menschlichen Großhirnhemisphäre. Berlin-Heidelberg: Springer Verlag; 1969.
42. Bayer SA, Altman J. The human brain during the late first trimester. Boca Raton: CRC Press; 2007.
43. Von Economo CB, Koskinas GN. Atlas of Cytoarchitectonics of the Adult Human Cerebral Cortex. Wien: Verlag von Julius Springer; 1925.
44. Zilles K. Architecture of the Human Cerebral Cortex. Regional and Laminar Organization. U: Paxinos G, Mai J, ur. The Human Nervous System. Cambridge: Academic Press; 2003. Str 997–1055.
45. Stephan H. Mikroskopische Anatomie. U: Stephan H, ur. Allocortex. Berlin/Heidelberg: Springer-Verlag; 1975. Str. 213–838.
46. Mallamaci A. Molecular bases of cortico-cerebral regionalization. U: Braddick O, Atkinson J, Innocenti GM, ur. Gene Expression to Neurobiology and Behaviour:

Human Brain Development and Developmental Disorders. London: Elsevier; 2011. Str. 37–64.

47. Hatten ME. Central Nervous System Neuronal Migration. *Annu Rev Neurosci.* 1999;22:511–39.
48. Kwan KY, Lam MMS, Krsnik Ž, Kawasawa YI, Lefebvre V, Šestan N. SOX5 postmitotically regulates migration, postmigratory differentiation, and projections of subplate and deep-layer neocortical neurons. *Proc Natl Acad Sci U S A.* 2008;105(41):16021–6.
49. Kostović I, Sedmak G, Judaš M. Neural histology and neurogenesis of the human fetal and infant brain. *Neuroimage.* 2019;188:743–73.
50. Bourgeois JP, Goldman-Rakic PS, Rakic P. Synaptogenesis in the prefrontal cortex of rhesus monkeys. *Cereb Cortex.* 1994;4(1):78–96.
51. Molliver ME, Kostović I, Van Der Loos H. The development of synapses in cerebral cortex of the human fetus. *Brain Res.* 1973;50(2):403–7.
52. Kostović I. The enigmatic fetal subplate compartment forms an early tangential cortical nexus and provides the framework for construction of cortical connectivity. *Prog Neurobiol.* 2020;194:1-30.
53. Greig LC, Woodworth MB, Galazo MJ, Padmanabhan H, Macklis JD. Molecular logic of neocortical projection neuron specification, development and diversity. *Nat Rev Neurosci.* 2013;14(11):755–69.

54. Molyneaux BJ, Arlotta P, Menezes JRL, Macklis JD. Neuronal subtype specification in the cerebral cortex. *Nat Rev Neurosci.* 2007;8(6):427–37.
55. Arlotta P, Molyneaux BJ, Chen J, Inoue J, Kominami R, MacKlis JD. Neuronal subtype-specific genes that control corticospinal motor neuron development in vivo. *Neuron.* 2005;45(2):207–21.
56. Clascá F, Angelucci A, Sur M. Layer-specific programs of development in neocortical projection neurons. *Proc Natl Acad Sci U S A.* 1995;92(24):11145-9.
57. Sidman RL, Rakic P. Neuronal migration, with special reference to developing human brain: a review. *Brain Res.* 1973;62(1):1–35.
58. Haubensak W, Attardo A, Denk W, Huttner WB. Neurons arise in the basal neuroepithelium of the early mammalian telencephalon: a major site of neurogenesis. *Proc Natl Acad Sci U S A.* 2004;101(9):3196–201.
59. Haydar TF, Wang F, Schwartz ML, Rakic P. Differential Modulation of Proliferation in the Neocortical Ventricular and Subventricular Zones. *J Neurosci.* 2000;20(15):5764–74.
60. Kalebic N, Huttner WB. Basal Progenitor Morphology and Neocortex Evolution. *Trends Neurosci.* 2020;43(11):843–53.
61. Kelava I, Reillo I, Murayama AY, Kalinka AT, Stenzel D, Tomancak P, i sur. Abundant occurrence of basal radial glia in the subventricular zone of embryonic

neocortex of a lissencephalic primate, the common marmoset *Callithrix jacchus*.
Cereb Cortex. 2012;22(2):469–81.

62. Martin RP, Dombrowski SC. Prenatal Central Nervous System Development. U: Martin RP, Dombrowski SC, ur. *Prenatal Exposures Psychological and Educational Consequences for Children*. New York: Springer; 2008. Str. 15–25.
63. Han W, Kwan KY, Shim S, Lam MMS, Shin Y, Xu M, i sur. TBR1 directly represses *Fezf2* to control the laminar origin and development of the corticospinal tract. *Proc Natl Acad Sci U S A*. 2011;108(7):3041–6.
64. Chen JG, Rašin MR, Kwan KY, Šestan N. *Zfp312* is required for subcortical axonal projections and dendritic morphology of deep-layer pyramidal neurons of the cerebral cortex. *Proc Natl Acad Sci U S A*. 2005;102(49):17792–7.
65. Silbereis JC, Pochareddy S, Zhu Y, Li M, Sestan N. The Cellular and Molecular Landscapes of the Developing Human Central Nervous System. *Neuron*. 2016;89(2):248-68.
66. Willsey AJ, Sanders SJ, Li M, Dong S, Tebbenkamp AT, Muhle RA, i sur. Coexpression networks implicate human midfetal deep cortical projection neurons in the pathogenesis of autism. *Cell*. 2013;155(5):997-1007.
67. Fazel Darbandi S, Robinson Schwartz SE, Qi Q, Catta-Preta R, Pai ELL, Mandell JD, i sur. Neonatal *Tbr1* Dosage Controls Cortical Layer 6 Connectivity. *Neuron*. 2018;100(4):831-845.

68. Simi A, Studer M. Developmental genetic programs and activity-dependent mechanisms instruct neocortical area mapping. *Curr Opin Neurobiol.* 2018;53:96–102.
69. Fukuchi-Shimogori T, Grove EA. Neocortex patterning by the secreted signaling molecule FGF8. *Science.* 2001;294(5544):1071–4.
70. Huttenlocher PR. Dendritic and Synaptic Development in Human Cerebral Cortex: Time Course and Critical Periods. *Dev Neuropsychol.* 1999;16(3):347–9.
71. Bourgeois JP, Goldman-Rakic PS, Rakic P. Synaptogenesis in the prefrontal cortex of rhesus monkeys. *Cereb Cortex.* 1994;4(1):78–96.
72. Ohtaka-Maruyama C, Okamoto M, Endo K, Oshima M, Kaneko N, Yura K, i sur. Synaptic transmission from subplate neurons controls radial migration of neocortical neurons. *Science.* 2018;360(6386):313–7.
73. Zecevic N. Synaptogenesis in layer I of the human cerebral cortex in the first half of gestation. *Cereb Cortex.* 1998;8(3):245–52.
74. Rakic P, Bourgeois JP, Eckenhoff MF, Zecevic N, Goldman-Rakic PS. Concurrent overproduction of synapses in diverse regions of the primate cerebral cortex. *Science.* 1986;232(4747):232–5.
75. Luhmann HJ, Sinning A, Yang JW, Reyes-Puerta V, Stüttgen MC, Kirischuk S, i sur. Spontaneous Neuronal Activity in Developing Neocortical Networks: From Single Cells to Large-Scale Interactions. *Front Neural Circuits.* 2016;(10):1–14.

76. Marin-Padilla M. Dual origin of the mammalian neocortex and evolution of the cortical plate. *Anat Embryol.* 1978;152(2):109–26.
77. Mrzljak L. Prenatal development of neurons in the human prefrontal cortex. II. A quantitative Golgi study. *J Comp Neurol.* 1992;316(4):485–96.
78. Meyer G, González-Gómez M. The Subpial Granular Layer and Transient Versus Persisting Cajal-Retzius Neurons of the Fetal Human Cortex. *Cereb Cortex.* 2018;28(6):2043–58.
79. Meyer G, González-Arnay E, Moll U, Nemaierova A, Tissir F, González-Gómez M. Cajal-Retzius neurons are required for the development of the human hippocampal fissure. *J Anat.* 2019;235(3):569–89.
80. Tissir F, Goffinet AM. Reelin and brain development. *Nat Rev Neurosci.* 2003;4(6):496–505.
81. Kostovic I, Molliver ME. A new interpretation of the laminar development of cerebral cortex: synaptogenesis in different layers of the neopallium in the human fetus. *Anat Rec.* 1974;178:395.
82. Kostovic I, Goldman-Rakic PS. Transient cholinesterase staining in the mediodorsal nucleus of the thalamus and its connections in the developing human and monkey brain. *J Comp Neurol.* 1983;219(4):431–47.
83. Hoerder-Suabedissen A, Molnár Z. Development, evolution and pathology of neocortical subplate neurons. *Nat Rev Neurosci.* 2015;16(3):133–46.

84. deAzevedo LC, Hedin-Pereira, C, Lent, R. Callosal neurons in the cingulate cortical plate and subplate of human fetuses. *J Comp Neurol.* 1997;386(1):60-70.
85. Ozair MZ, Kirst C, van den Berg BL, Ruzo A, Rito T, Brivanlou AH. hPSC Modeling Reveals that Fate Selection of Cortical Deep Projection Neurons Occurs in the Subplate. *Cell Stem Cell.* 2018;23(1):60-73.
86. Kostović I, Judaš M, Sedmak G. Developmental history of the subplate zone, subplate neurons and interstitial white matter neurons: relevance for schizophrenia. *Int J Dev Neurosci.* 2011;29(3):193–205.
87. Duque A, Krsnik Z, Kostović I, Rakic P. Secondary expansion of the transient subplate zone in the developing cerebrum of human and nonhuman primates. *Proc Natl Acad Sci U S A.* 2016;113(35):9892–7.
88. Kostović I, Judaš M. The development of the subplate and thalamocortical connections in the human foetal brain. *Acta Paediatr.* 2010;99(8):1119–27.
89. Kostovic I, Rakic P. Cytology and time of origin of interstitial neurons in the white matter in infant and adult human and monkey telencephalon. *J Neurocytol.* 1980;9(2):219–42.
90. Paolicelli RC, Bolasco G, Pagani F, Maggi L, Scianni M, Panzanelli P, i sur. Synaptic pruning by microglia is necessary for normal brain development. *Science.* 2011;333(6048):1456-1458.

91. Buss RR, Sun W, Oppenheim RW. Adaptive Roles of Programmed Cell Death During Nervous System Development. *Annu Rev Neurosci.* 2006;29(1):1–35.
92. Stiles J, Jernigan TL. The basics of brain development. *Neuropsychol Rev.* 2010;20(4):327–48.
93. Nauta WJH. Neural associations of the frontal cortex. *Acta Neurobiol Exp.* 1972;32:125–40.
94. Krsnik Ž, Sedmak G. Gene Expression in the Frontal Lobe. U: Goldberg E, ur. *Executive Functions in Health and Disease.* London: Academic Press; 2017. Str. 41–69.
95. Fuster JM. *The prefrontal cortex.* London: Academic Press; 2008.
96. Collins A, Koechlin E. Reasoning, Learning, and Creativity: Frontal Lobe Function and Human Decision-Making. *PLoS Biol.* 2012;10(3):e1001293.
97. Kolk SM, Rakic P. Development of prefrontal cortex. *Neuropsychopharmacology.* 2021;47(1):41–57.
98. Kostovic I. Structural and histochemical reorganization of the human prefrontal cortex during perinatal and postnatal life. *Prog Brain Res.* 1991;85:223–40.
99. Flinker A, Korzeniewska A, Shestyuk AY, Franaszczuk PJ, Dronkers NF, Knight RT, i sur. Redefining the role of Broca’s area in speech. *Proc Natl Acad Sci U S A.* 2015;112(9):2871–5.

100. Marin-Padilla M. Prenatal and early postnatal ontogenesis of the human motor cortex: a golgi study. I. The sequential development of the cortical layers. *Brain Res.* 1970;23(2):167–83.
101. Eyre JA, Clowry GJ. Development of the human spinal cord. *Brain.* 2002;125:2134–6.
102. Bailey R. Frontal Lobes: Motor Cortex, Cognition, and Speech. ThoughtCo [Internet]. 2018. [Pristupljeno 20.3.2023.] Dostupno na: <https://www.thoughtco.com/frontal-lobes-anatomy-373213>.
103. Rolls ET, Cheng W, Feng J. The orbitofrontal cortex: reward, emotion and depression. *Brain Commun.* 2020;2(2):1-25.
104. Fuster JM. Prefrontal Executive Functions Predict and Preadapt. U: Goldberg E, ur. *Executive Functions in Health and Disease.* London: Academic Press; 2017. Str. 3–19.
105. Kostović I, Judaš M. Early development of neuronal circuitry of the human prefrontal cortex. U: Gazzaniga MS, ur. *The Cognitive Neurosciences.* 4. izd. Cambridge: The MIT Press; 2009. Str. 29–48.
106. Kopic J, Junaković A, Salamon I, Rasin MR, Kostović I, Krsnik Ž. Early Regional Patterning in the Human Prefrontal Cortex Revealed by Laminar Dynamics of Deep Projection Neuron Markers. *Cells.* 2023;12(2):1-24.

107. Kostović I. Zentralnervensystem. U: Hinrichsen KV, ur. Humanembryologie - Lehrbuch und Atlas der vorgeburtlichen Entwicklung des Menschen. Berlin: Springer-Verlag; 1990. Str. 381-448.
108. Marin-Padilla M. Structural organization of the human cerebral cortex prior to the appearance of the cortical plate. *Anat Embryol.* 1983;168(1):21–40.
109. Kostović I, Judaš M. Prolonged coexistence of transient and permanent circuitry elements in the developing cerebral cortex of fetuses and preterm infants. *Dev Med Child Neurol.* 2006;48(5):388–93.
110. Goldman-Rakic PS. Development of Cortical Circuitry and Cognitive Function. *Child Dev.* 1987;58(3):601-22.
111. Kostović I. Prenatal development of nucleus basalis complex and related fiber systems in man: a histochemical study. *Neuroscience.* 1986;17(4):1047–63.
112. Nobin A, Björklund A. Topography of the monoamine neuron systems in the human brain as revealed in fetuses. *Acta Physiol Scand Suppl.* 1973;988:1-40.
113. Zecevic N, Verney C. Development of the catecholamine neurons in human embryos and fetuses, with special emphasis on the innervation of the cerebral cortex. *J Comp Neurol.* 1995;351(4):509–35.
114. Vukšić M, Radoš M, Kostović I. Structural Basis of Developmental Plasticity in the Corticostriatal System. *Coll Antropol.* 2008;32:155–9.

115. Eyre JA, Miller S, Clowry GJ, Conway EA, Watts C. Functional corticospinal projections are established prenatally in the human foetus permitting involvement in the development of spinal motor centres. *Brain*. 2000;123(1):51–64.
116. Flores LP. Occipital lobe morphological anatomy: anatomical and surgical aspects. *Arq Neuropsiquiatr*. 2002;60(3):566–71.
117. Alves R V., Ribas GEC, Párraga RG, De Oliveira EO. The occipital lobe convexity sulci and gyri. *J Neurosurg*. 2012;116(5):1014–23.
118. Brodmann K. *Vergleichende Lokalisationslehre der Grosshirnrinde in ihren Prinzipien dargestellt auf Grund des Zellenbaues*. Leipzig: Barth; 1909.
119. Chou SJ, Babot Z, Leingärtner A, Studer M, Nakagawa Y, O’Leary DDM. Geniculocortical input drives genetic distinctions between primary and higher-order visual areas. *Science*. 1979;340(6137):1239–42.
120. Rehman A, Al Khalili Y. Neuroanatomy, Occipital Lobe. StatPearls [Internet]. 2019. [Pristupljeno 20.3.2023]. Dostupno na: <https://www.ncbi.nlm.nih.gov/books/NBK544320/>
121. Cooper ERA. The development of the human lateral geniculate body. *Brain*. 1945;68(3):222–39.
122. Gilbert MS. The early development of the human diencephalon. *J Comp Neurol*. 1935;62(1):81–115.

123. Khan AA, Wadhwa S, Bijlani V. Development of human lateral geniculate nucleus: an electron microscopic study. *Int J Dev Neurosci.* 1994;12(7):661–72.
124. Hevner RF. Development of connections in the human visual system during fetal mid-gestation: a DiI-tracing study. *J Neuropathol Exp Neurol.* 2000;59(5):385–92.
125. Rakic P. Geniculo-cortical connections in primates: normal and experimentally altered development. *Prog Brain Res.* 1983;58:393–404.
126. Rakic P. Neurons in rhesus monkey visual cortex: systematic relation between time of origin and eventual disposition. *Science.* 1974;183(4123):425–7.
127. Rakic P. Differences in the time of origin and in eventual distribution of neurons in areas 17 and 18 of visual cortex in rhesus monkey. *Exp Brain Res.* 1976;1:244–8.
128. Žunić Išasegi I, Kopic J, Smilović D, Krsnik Z, Kostović I. Transient Subplate Sublayer Forms Unique Corridor for Differential Ingrowth of Associative Pulvinar and Primary Visual Projection in the Prospective Visual Cortical Areas of the Human Fetal Occipital Lobe. *Cereb Cortex.* 2022;32(1):110–22.
129. Kang HJ, Kawasawa YI, Cheng F, Zhu Y, Xu X, Li M, et al. Spatio-temporal transcriptome of the human brain. *Nature.* 2011;478(7370):483–9.

130. Bakken TE, Miller JA, Ding SL, Sunkin SM, Smith KA, Ng L, i sur. A comprehensive transcriptional map of primate brain development. *Nature*. 2016;535(7612):367–75.
131. Miller JA, Ding SL, Sunkin SM, Smith KA, Ng L, Szafer A, i sur. Transcriptional landscape of the prenatal human brain. *Nature*. 2014;508(7495):199–206.
132. Miller DJ, Bhaduri A, Sestan N, Kriegstein A. Shared and derived features of cellular diversity in the human cerebral cortex. *Curr Opin Neurobiol*. 2019;56:117–24.
133. Popovitchenko T, Rasin MR. Transcriptional and Post-Transcriptional Mechanisms of the Development of Neocortical Lamination. *Front Neuroanat*. 2017;11:1-19.
134. Popovitchenko T, Park Y, Page NF, Luo X, Krsnik Z, Liu Y, i sur. Translational derepression of Elavl4 isoforms at their alternative 5' UTRs determines neuronal development. *Nat Commun*. 2020;11(1):1-21.
135. Johnson MB, Kawasawa YI, Mason CE, Krsnik Ž, Coppola G, Bogdanović D, i sur. Functional and evolutionary insights into human brain development through global transcriptome analysis. *Neuron*. 2009;62(4):494–509.
136. Kiltschewskij D, Cairns MJ, Kiltschewskij D, Cairns MJ. Post-Transcriptional Mechanisms of Neuronal Translational Control in Synaptic Plasticity. U: Heinbockel T, ur. *Synaptic Plasticity*. Rijeka: InTech; 2017. Str 15-38.

137. Okado H. Regulation of brain development and brain function by the transcriptional repressor RP58. *Brain Res.* 2019;1705:15–23.
138. Loya CM, Van Vactor D, Fulga TA. Understanding neuronal connectivity through the post-transcriptional toolkit. *Genes Dev.* 2010;24(7):625-35.
139. Kwan KY, Šestan N, Anton ES. Transcriptional co-regulation of neuronal migration and laminar identity in the neocortex. *Development.* 2012;139(9):1535–46.
140. Lennox AL, Mao H, Silver DL. RNA on the brain: emerging layers of post-transcriptional regulation in cerebral cortex development. *Wiley Interdiscip Rev Dev Biol.* 2018;7(1):1-27.
141. Hentze MW, Castello A, Schwarzl T, Preiss T. A brave new world of RNA-binding proteins. *Nat Rev Mol Cell Biol.* 2018;19(5):327–41.
142. Gerstberger S, Hafner M, Tuschl T. A census of human RNA-binding proteins. *Nat Rev Genet.* 2014;15(12):829–45.
143. Ladd AN. CUG-BP, Elav-like family (CELF)-mediated alternative splicing regulation in the brain during health and disease. *Mol Cell Neurosci.* 2013;56:456–64.
144. Pilaz LJ, Silver DL. Post-transcriptional regulation in corticogenesis: how RNA-binding proteins help build the brain. *Wiley Interdiscip Rev RNA.* 2015;6(5):501–15.

145. Kanemitsu Y, Fujitani M, Fujita Y, Zhang S, Su YQ, Kawahara Y, et al. The RNA-binding protein MARF1 promotes cortical neurogenesis through its RNase activity domain. *Sci Rep.* 2017;7(1):1-11.
146. Krsnik Z, Popovitchenko T, Rasin MR. Transcriptional and posttranscriptional mechanisms of neuronal migration. U: Rubenstein J, Rakic P, ur. *Cellular Migration and Formation of Axons and Dendrites: Comprehensive Developmental Neuroscience*. Cambridge: Academic Press; 2020. Str. 479–514.
147. Okano HJ, Darnell RB. A hierarchy of Hu RNA binding proteins in developing and adult neurons. *J Neurosci.* 1997;17(9):3024–37.
148. McKee AE, Minet E, Stern C, Riahi S, Stiles CD, Silver PA. A genome-wide in situ hybridization map of RNA-binding proteins reveals anatomically restricted expression in the developing mouse brain. *BMC Dev Biol.* 2005;5(1):1-9.
149. DeBoer EM, Kraushar ML, Hart RP, Rasin MR. Post-transcriptional regulatory elements and spatiotemporal specification of neocortical stem cells and projection neurons. *Neuroscience.* 2013;248:499–528.
150. Park Y, Page N, Salamon I, Li D, Rasin MR. Making sense of mRNA landscapes: Translation control in neurodevelopment. *Wiley Interdiscip Rev RNA.* 2022;13(1):1-2.

151. Shibasaki T, Tokunaga A, Sakamoto R, Sagara H, Noguchi S, Sasaoka T, i sur. PTB deficiency causes the loss of adherens junctions in the dorsal telencephalon and leads to lethal hydrocephalus. *Cereb Cortex*. 2013;23(8):1824–35.
152. Keppetipola N, Sharma S, Li Q, Black DL. Neuronal regulation of pre-mRNA splicing by polypyrimidine tract binding proteins, PTBP1 and PTBP2. *Crit Rev Biochem Mol Biol*. 2012;47(4):360–78.
153. Licatalosi DD, Yano M, Fak JJ, Mele A, Grabinski SE, Zhang C, i sur. Ptbp2 represses adult-specific splicing to regulate the generation of neuronal precursors in the embryonic brain. *Genes Dev*. 2012;26(14):1626–42.
154. Li Q, Zheng S, Han A, Lin CH, Stoilov P, Fu XD, i sur. The splicing regulator PTBP2 controls a program of embryonic splicing required for neuronal maturation. *Elife*. 2014;3:1-24.
155. Zheng S, Gray EE, Chawla G, Porse BT, O’Dell TJ, Black DL. PSD-95 is post-transcriptionally repressed during early neural development by PTBP1 and PTBP2. *Nat Neurosci*. 2012;15(3):381–8.
156. McMahon JJ, Miller EE, Silver DL. The exon junction complex in neural development and neurodevelopmental disease. *Int J Dev Neurosci*. 2016;55:117–23.

157. Silver DL, Watkins-Chow DE, Schreck KC, Pierfelice TJ, Larson DM, Burnetti AJ, i sur. The exon junction complex component Magoh controls brain size by regulating neural stem cell division. *Nat Neurosci.* 2010;13(5):551–8.
158. Bartkowska K, Tepper B, Turlejski K, Djavadian RL. Roles of the exon junction complex components in the central nervous system: a mini review. *Rev Neurosci.* 2018;29(8):817–24.
159. Kusek G, Campbell M, Doyle F, Tenenbaum SA, Kiebler M, Temple S. Asymmetric segregation of the double-stranded RNA binding protein Stauf2 during mammalian neural stem cell divisions promotes lineage progression. *Cell Stem Cell.* 2012;11(4):505–16.
160. Vessey JP, Amadei G, Burns SE, Kiebler MA, Kaplan DR, Miller FD. An asymmetrically localized Stauf2-dependent RNA complex regulates maintenance of mammalian neural stem cells. *Cell Stem Cell.* 2012;11(4):517–28.
161. Kuwano Y, Kim HH, Abdelmohsen K, Pullmann R, Martindale JL, Yang X, i sur. MKP-1 mRNA stabilization and translational control by RNA-binding proteins HuR and NF90. *Mol Cell Biol.* 2008;28(14):4562–75.
162. Ratti A, Fallini C, Cova L, Fantozzi R, Calzarossa C, Zennaro E, i sur. A role for the ELAV RNA-binding proteins in neural stem cells: stabilization of Msi1 mRNA. *J Cell Sci.* 2006;119(7):1442–52.

163. Peng SSY, Chen CYA, Xu N, Shyu A Bin. RNA stabilization by the AU-rich element binding protein, HuR, an ELAV protein. *EMBO J.* 1998;17(12):3461–70.
164. Pan YX, Chen H, Kilberg MS. Interaction of RNA-binding proteins HuR and AUF1 with the human ATF3 mRNA 3'-untranslated region regulates its amino acid limitation-induced stabilization. *J Biol Chem.* 2005;280(41):34609–16.
165. Kraushar ML, Thompson K, Wijeratne HRS, Viljetic B, Sakers K, Marson JW, i sur. Temporally defined neocortical translation and polysome assembly are determined by the RNA-binding protein Hu antigen R. *Proc Natl Acad Sci U S A.* 2014;111(36):3815–24.
166. Mukherjee N, Corcoran DL, Nusbaum JD, Reid DW, Georgiev S, Hafner M, i sur. Integrative regulatory mapping indicates that the RNA-binding protein HuR couples pre-mRNA processing and mRNA stability. *Mol Cell.* 2011;43(3):327–39.
167. Simone LE, Keene JD. Mechanisms coordinating ELAV/Hu mRNA regulons. *Curr Opin Genet Dev.* 2013;23(1):35–43.
168. Kraushar ML, Viljetic B, Wijeratne HRS, Thompson K, Jiao X, Pike JW, i sur. Thalamic WNT3 Secretion Spatiotemporally Regulates the Neocortical Ribosome Signature and mRNA Translation to Specify Neocortical Cell Subtypes. *J Neurosci.* 2015;35(31):10911–26.

169. DeBoer EM, Azevedo R, Vega TA, Brodtkin J, Akamatsu W, Okano H, i sur. Prenatal deletion of the RNA-binding protein HuD disrupts postnatal cortical circuit maturation and behavior. *J Neurosci*. 2014;34(10):3674–86.
170. Akamatsu W, Fujihara H, Mitsuhashi T, Yano M, Shibata S, Hayakawa Y, i sur. The RNA-binding protein HuD regulates neuronal cell identity and maturation. *Proc Natl Acad Sci U S A*. 2005;102(12):4625–30.
171. Wang F, Tidei JJ, Polich ED, Gao Y, Zhao H, Perrone-Bizzozero NI, i sur. Positive feedback between RNA-binding protein HuD and transcription factor SATB1 promotes neurogenesis. *Proc Natl Acad Sci U S A*. 2015;112(36):4995–5004.
172. Zybura-Broda K, Wolder-Gontarek M, Ambrozek-Latecka M, Choros A, Bogusz A, Wilemska-Dziaduszycka J, i sur. HuR (Elavl1) and HuB (Elavl2) Stabilize Matrix Metalloproteinase-9 mRNA During Seizure-Induced Mmp-9 Expression in Neurons. *Front Neurosci*. 2018;12:1-15.
173. Yano M, Hayakawa-Yano Y, Okano H. RNA regulation went wrong in neurodevelopmental disorders: The example of Msi/Elavl RNA binding proteins. *Int J Dev Neurosci*. 2016;55:124–30.
174. Dasgupta T, Ladd AN. The importance of CELF control: molecular and biological roles of the CUG-BP, Elav-like family of RNA-binding proteins. *Wiley Interdiscip Rev RNA*. 2012;3(1):104–21.

175. Brinegar AE, Cooper TA. Roles for RNA-binding proteins in development and disease. *Brain Res.* 2016;1647:1–8.
176. Žunić Išasegi I, Radoš M, Krsnik Ž, Radoš M, Benjak V, Kostović I. Interactive histogenesis of axonal strata and proliferative zones in the human fetal cerebral wall. *Brain Struct Funct.* 2018;223(9):3919–43.
177. Rasmussen OF, Rudbeck L. Immunohistochemistry: A dako perspective. U: Lin F, Prichard J, ur. *Handbook of Practical Immunohistochemistry: Frequently Asked Questions.* New York: Springer; 2015. Str 57–67.
178. Proteintech Group. Want to upgrade your immunofluorescence workflow? Go Direct! 2022. [pristupljeno 5. travanj 2023.]. Dostupno na: <https://www.ptgcn.com/news/blog/want-to-upgrade-your-immunofluorescence-workflow-go-direct/>
179. Sigma Aldrich. Duolink® Proximity Ligation Assay. [Internet]. 2023. [pristupljeno 5.4.2023.]. Dostupno na: <https://www.sigmaaldrich.com/HR/en/products/protein-biology/duolink-proximity-ligation-assay>
180. ACDBio. In Situ Hybridization, RNA-ISH [Internet]. 2023. [pristupljeno 10.6. 2023.]. Dostupno na: <https://acdbio.com/>

181. Papadopoulos F, Spinelli M, Valente S, Foroni L, Orrico C, Alviano F, i sur. Common tasks in microscopic and ultrastructural image analysis using ImageJ. *Ultrastruct Pathol.* 2007;31(6):401–7.
182. Grishagin I V. Automatic cell counting with ImageJ. *Anal Biochem.* 2015;473:63–5.
183. STRING: functional protein association networks. [Internet]. 2023. [Pristupljeno 5.4.2023.] Dostupno na: <https://string-db.org/>
184. HBT - Human Brain Transcriptome : Home [Internet]. 2011. [Pristupljeno 5.4.2023.]. Dostupno na: <https://hbatlas.org/>
185. Cadwell CR, Bhaduri A, Mostajo-Radji MA, Keefe MG, Nowakowski TJ. Development and Arealization of the Cerebral Cortex. *Neuron.* 2019;103(6):980–1004.
186. Kolk SM, Whitman MC, Yun ME, Shete P, Donoghue MJ. A unique subpopulation of Tbr1-expressing deep layer neurons in the developing cerebral cortex. *Mol Cell Neurosci.* 2006;32(1):200–14.
187. O’Leary DDM, Chou SJ, Sahara S. Area patterning of the mammalian cortex. *Neuron.* 2007;56(2):252–69.
188. O’Leary DDM. Do cortical areas emerge from a protocortex? *Trends Neurosci.* 1989;12(10):400–6.

189. Lickiss T, Cheung AFP, Hutchinson CE, Taylor JSH, Molnár Z. Examining the relationship between early axon growth and transcription factor expression in the developing cerebral cortex. *J Anat.* 2012;220(3):201–11.
190. Rakic P, Ayoub AE, Breunig JJ, Dominguez MH. Decision by division: making cortical maps. *Trends Neurosci.* 2009;32(5):291–301.
191. Bystron I, Rakic P, Molnár Z, Blakemore C. The first neurons of the human cerebral cortex. *Nat Neurosci.* 2006;9(7):880–6.
192. Hevner RF. Layer-specific markers as probes for neuron type identity in human neocortex and malformations of cortical development. *J Neuropathol Exp Neurol.* 2007;66(2):101–9.
193. Mostajo-Radji MA, Pollen AA. Postmitotic Fate Refinement in the Subplate. *Cell Stem Cell.* 2018;23(1):7–9.
194. Hanashima C, Toma K. Switching modes in corticogenesis: mechanisms of neuronal subtype transitions and integration in the cerebral cortex. *Front Neurosci.* 2015;9:1-18.
195. Smart IHM, Dehay C, Giroud P, Berland M, Kennedy H. Unique morphological features of the proliferative zones and postmitotic compartments of the neural epithelium giving rise to striate and extrastriate cortex in the monkey. *Cereb Cortex.* 2002;12(1):37–53.

196. Kostović I, Sedmak G, Vukšić M, Judaš M. The relevance of human fetal subplate zone for developmental neuropathology of neuronal migration disorders and cortical dysplasia. *CNS Neurosci Ther.* 2015;21(2):74–82.
197. Kostović-Knežević L, Kostović I, Krmpotić-Nemanić J, Kelović Z, Vuković B. The cortical plate of the human neocortex during the early fetal period (at 31-65 mm CRL). *Verh Anat Ges.* 1978;72:721–3.
198. Nowakowski TJ, Bhaduri A, Pollen AA, Alvarado B, Mostajo-Radji MA, Di Lullo E, i sur. Spatiotemporal gene expression trajectories reveal developmental hierarchies of the human cortex. *Science.* 2017;358(6368):1318–23.
199. Sestan N, State MW. Lost in Translation: Traversing the Complex Path from Genomics to Therapeutics in Autism Spectrum Disorder. *Neuron.* 2018;100(2):406–23.
200. Molnár Z, Clowry G. Cerebral cortical development in rodents and primates. *Prog Brain Res.* 2012;195:45–70.
201. Bayatti N, Sarma S, Shaw C, Eyre JA, Vouyiouklis DA, Lindsay S, i sur. Progressive loss of PAX6, TBR2, NEUROD and TBR1 mRNA gradients correlates with translocation of EMX2 to the cortical plate during human cortical development. *Eur J Neurosci.* 2008;28(8):1449–56.

202. Dubois J, Kostović I, Judaš M. Development of Structural and Functional Connectivity. U: Toga AW, ur. Brain Mapping: An Encyclopedic Reference. Amsterdam: Elsevier; 2015. Str. 423–37.
203. Kostović I, Judaš M. Correlation between the sequential ingrowth of afferents and transient patterns of cortical lamination in preterm infants. *Anat Rec.* 2002;267(1):1–6.
204. Poliakov GI. Structural organization of the human cerebral cortex during ontogenetic development. U: Sarkisov AS, Filimonof IN, Preobrazenskaya NS, ur. Cytoarchitectonics of the Cerebral Cortex in Man. Moscow: Medgiz; 1949. Str. 33–92.
205. McKenna WL, Betancourt J, Larkin KA, Abrams B, Guo C, Rubenstein JLR, i sur. Tbr1 and Fezf2 regulate alternate corticofugal neuronal identities during neocortical development. *J Neurosci.* 2011;31(2):549–64.
206. Kostović I, Radoš M, Kostović-Srzić M, Krsnik Ž. Fundamentals of the Development of Connectivity in the Human Fetal Brain in Late Gestation: From 24 Weeks Gestational Age to Term. *J Neuropathol Exp Neurol.* 2021;80(5):393–414.
207. Polioudakis D, de la Torre-Ubieta L, Langerman J, Elkins AG, Shi X, Stein JL, i sur. A Single-Cell Transcriptomic Atlas of Human Neocortical Development during Mid-gestation. *Neuron.* 2019;103(5):785-801.

208. Molnár Z, Rutherford M. Brain maturation after preterm birth. *Sci Transl Med.* 2013;5(168):1-5.
209. Ip BK, Bayatti N, Howard NJ, Lindsay S, Clowry GJ. The corticofugal neuron-associated genes *ROBO1*, *SRGAP1*, and *CTIP2* exhibit an anterior to posterior gradient of expression in early fetal human neocortex development. *Cereb Cortex.* 2011;21(6):1395–407.
210. Kast RJ, Levitt P. Precision in the development of neocortical architecture: From progenitors to cortical networks. *Prog Neurobiol.* 2019;175:77–95.
211. McConnell SK, Ghosh A, Shatz CJ. Subplate neurons pioneer the first axon pathway from the cerebral cortex. *Science.* 1989;245(4921):978–82.
212. McConnell S, Kaznowski C. Cell cycle dependence of laminar determination in developing neocortex. *Science.* 1991;254(5029):282–5.
213. Frantz GD, McConnell SK. Restriction of late cerebral cortical progenitors to an upper-layer fate. *Neuron.* 1996;17(1):55–61.
214. Noctor SC, Flint AC, Weissman TA, Dammerman RS, Kriegstein AR. Neurons derived from radial glial cells establish radial units in neocortex. *Nature.* 2001;409(6821):714–20.
215. Miyata T, Kawaguchi A, Okano H, Ogawa M. Asymmetric Inheritance of Radial Glial Fibers by Cortical Neurons. *Neuron.* 2001;31(5):727–41.

216. Noctor SC, Martínez-Cerdeño V, Ivic L, Kriegstein AR. Cortical neurons arise in symmetric and asymmetric division zones and migrate through specific phases. *Nat Neurosci.* 2004;7(2):136–44.
217. Miyata T, Kawaguchi A, Saito K, Kawano M, Muto T, Ogawa M. Asymmetric production of surface-dividing and non-surface-dividing cortical progenitor cells. *Development.* 2004;131(13):3133–45.
218. Smart IH. Proliferative characteristics of the ependymal layer during the early development of the mouse diencephalon, as revealed by recording the number, location, and plane of cleavage of mitotic figures. *J Anat.* 1972;113(1):109–29.
219. Englund C, Fink A, Lau C, Pham D, Daza RAM, Bulfone A, et al. Pax6, Tbr2, and Tbr1 are expressed sequentially by radial glia, intermediate progenitor cells, and postmitotic neurons in developing neocortex. *J Neurosci.* 2005;25(1):247–51.
220. Kriegstein A, Noctor S, Martínez-Cerdeño V. Patterns of neural stem and progenitor cell division may underlie evolutionary cortical expansion. *Nat Rev Neurosci.* 2006;7(11):883–90.
221. Dehay C, Kennedy H, Kosik KS. The Outer Subventricular Zone and Primate-Specific Cortical Complexification. *Neuron.* 2015;85(4):683–94.
222. Zecevic N, Chen Y, Filipovic R. Contributions of cortical subventricular zone to the development of the human cerebral cortex. *J Comp Neurol.* 2005;491(2):109–22.

223. Vogt BA. Structural Organization of Cingulate Cortex: Areas, Neurons, and Somatodendritic Transmitter Receptors. U: Vogt BA, Gabriel M, ur. Neurobiology of Cingulate Cortex and Limbic Thalamus. Boston: Birkhäuser; 1993. Str. 19–70.
224. Junaković A, Kopic J, Duque A, Rakic P, Krsnik Ž, Kostović I. Laminar dynamics of deep projection neurons and mode of subplate formation are hallmarks of histogenetic subdivisions of the human cingulate cortex before onset of arealization. *Brain Struct Funct.* 2023;228(2):613–33.
225. Gallo JM, Spickett C. The role of CELF proteins in neurological disorders. *RNA Biol.* 2010;7(4):474–9.

11. ŽIVOTOPIS

Janja Kopic rođena je 23. ožujka 1995. godine u Bad Aiblingu (Njemačka). Diplomirala je 2019. godine na Prirodoslovno-matematičkom fakultetu Sveučilišta u Zagrebu i stekla naziv magistre molekularne biologije. Pohađala je diplomski studij Biotehnologije na sveučilištu Universidad Politécnica de Madrid (Španjolska) u sklopu studentske razmjene, te odradila stručnu praksu u laboratoriju za staničnu diferencijaciju i tumorigenezu na Max Delbrück Centru za molekularnu medicinu (Berlin, Njemačka). Poslijediplomski doktorski studij Neuroznanost upisuje 2019. godine na Medicinskom fakultetu Sveučilišta u Zagrebu, gdje se zapošljava kao asistentica na Hrvatskom institutu za istraživanje mozga 2020. godine temeljem UKF projekta "Uloga RNA vezujućeg proteina CELF1 u neuronalnom razvoju čovjeka", voditeljice i mentorice izv.prof.dr.sc. Željke Krsnik. Članica je vodećih društava iz područja neuroznanosti: HDN, FENS, MNS, SfN i ALBA Network. Do sada je autorica ili koautorica na osam znanstvenih radova indeksiranih u WOS i CC, te osamnaest kongresnih priopćenja na domaćim i međunarodnim skupovima. U veljači 2023.g posjetila je suradničku instituciju Yale MacBrain Resource Center i Zavod za Neuroznanost Medicinskog fakulteta na Sveučilištu Yale (SAD). Dobitnica je nagrade za najbolji poster na međunarodnom kongresu Mediteranskog društva za neuroznanost, MNS 2022.g. u Dubrovniku. Bila je voditeljica radionice na kongresu Brain–Gut Axis Conference 2022.g. u Zagrebu.