

DIJAGNOSTIČKO I PROGNOСТИČKO ZNAČENJE KLINIČKIH I LABORATORIJSKIH POKAZATELJA U IZLJEVIMA PASA

Benko, Valerija

Doctoral thesis / Disertacija

2022

Degree Grantor / Ustanova koja je dodijelila akademski / stručni stupanj: **University of Zagreb, Faculty of Veterinary Medicine / Sveučilište u Zagrebu, Veterinarski fakultet**

Permanent link / Trajna poveznica: <https://um.nsk.hr/um:nbn:hr:178:577520>

Rights / Prava: [In copyright](#) / [Zaštićeno autorskim pravom.](#)

Download date / Datum preuzimanja: **2024-09-21**



Repository / Repozitorij:

[Repository of Faculty of Veterinary Medicine -
Repository of PHD, master's thesis](#)





Sveučilište u Zagrebu
VETERINARSKI FAKULTET

Valerija Benko

**DIJAGNOSTIČKO I PROGNOŠTIČKO
ZNAČENJE KLINIČKIH I
LABORATORIJSKIH POKAZATELJA U
IZLJEVIMA PASA**

DOKTORSKI RAD

Zagreb, 2021.



University of Zagreb
FACULTY OF VETERINARY MEDICINE

Valerija Benko

**DIAGNOSTIC AND PROGNOSTIC
SIGNIFICANCE OF CLINICAL AND
LABORATORY PARAMETERS IN
EFFUSIONS IN DOGS**

DOCTORAL THESIS

Zagreb, 2021



Sveučilište u Zagrebu
VETERINARSKI FAKULTET

VALERIJA BENKO

**DIJAGNOSTIČKO I PROGNOСТИČKO
ZNAČENJE KLINIČKIH I
LABORATORIJSKIH POKAZATELJA U
IZLJEVIMA PASA**

DOKTORSKI RAD

Mentor:
Izv. prof. dr. sc. Marin Torti

Zagreb, 2021.



University of Zagreb
FACULTY OF VETERINARY MEDICINE

Valerija Benko

**DIAGNOSTIC AND PROGNOSTIC
SIGNIFICANCE OF CLINICAL AND
LABORATORY PARAMETERS IN
EFFUSIONS IN DOGS**

DOCTORAL THESIS

Supervisor:
Assoc. Prof. Marin Torti, PhD, DVM

Zagreb, 2021



Sveučilište u Zagrebu
VETERINARSKI FAKULTET

IZJAVA

Ja, Valerija Benko, potvrđujem da je moj doktorski rad izvorni rezultat mojega rada te da se u njegovoj izradi nisam koristila drugim izvorima od onih navedenih u radu.

(potpis studenta)

Zagreb, 2021.

Zahvaljujem mentoru izv. prof. dr. sc. Marinu Tortiju na znanstvenoj, stručnoj i financijskoj podršci i pomoći pri izradi ovog istraživanja.

Zahvaljujem se svim profesorima i nastavnicima Klinike za unutarnje bolesti koji su me bodrili, ohrabriali, pomagali u oblikovanju teme istraživanja (prof. dr. sc. Vesna Matijatko, prof. dr. sc. Nada Kučer), čitali doktorski rad u završnim fazama (prof. dr. sc. Ljiljana Bedrica) i davali korisne savjete (izv. prof. dr. sc. Ivana Kiš). Također, zahvaljujem svim kolegama i kolegicama koji su prikupljali uzorke u ambulanti te tako doprinjeli nastanku ovog doktorskog rada.

Posebno hvala, dragoj dr. sc. Mariji Špehar na velikoj potpori, ohrabriranju i statističkoj obradi svih podataka ovog doktorskog rada.

Također, veliko hvala kolegicama Laboratorija Klinike za unutarnje bolesti s kojima sam prolazila sve faze izrade doktorskog rada, od prvog uvođenja u rad s izljevima do zadnjih koraka koje sam prohodala u laboratoriju. Jadranka, Dora, Blanka, Aleksandra i Vlasta hvala vam puno!

Srcu drago i veliko hvala dragom kolegi dr. sc. Asieru Galan Cousillas na ideji za proširivanje istraživanja na egzosomne proteine i samoj izradi western blot analize istih.

Posebno hvala kolegama prof. dr. sc. Emilu Gjurčeviću i doc. dr. sc. Krešimiru Matanoviću koji su mi dali vjetar u leđa i motivirali me svojim znanstvenim i stručnim nesebičnim znanjem i savjetima te vedrim duhom da pisanje ovog doktorskog rada privedem samom kraju.

I na kraju, nimalo na posljednjem mjestu – ogromno hvala mojim dragim roditeljima, sestrama, bakama i cijeloj obitelji, i prijateljima koji su bili uvijek tu uz mene, koji su me uvijek podržavali i junački podnosili; hvala mojoj mami, tati, bakama Viki i Štefici, Petri, Doroteji, Marku, Maji, Bernardi, Marti, Ani S., Banani, Luciji, Jurici, Jeleni, Željki, Neneku... Hvala!

SAŽETAK

DIJAGNOSTIČKI I PROGNOСТИČKI ZNAČAJ KLINIČKIH I LABORATORIJSKIH POKAZATELJA U IZLJEVIMA PASA

Izljev je patološko nakupljanje tekućine u abdominalnoj, pleuralnoj ili perikardijalnoj šupljini, do kojeg dolazi zbog jedne ili više bolesti, poput trauma, neoplazija, kardiovaskularnih bolesti, metaboličkih poremećaja te infektivnih i upalnih bolesti. Izljevi se tradicionalno klasificiraju prema koncentraciji ukupnih proteina i broju stanica s jezgrom. Prema tom sustavu klasifikacije razlikujemo transudate, modificirane transudate i eksudate. Laboratorijske pretrage izljeva dijagnostički su postupak kojim se može posumnjati na proces koji je uzrokovao patološko nakupljanje tekućine u tjelesnoj šupljini. Modificirano klasificiramo izljeve prema mogućem uzroku na: (1) transudate siromašne proteinima, (2) transudate bogate proteinima, (3) septičke eksudate, (4) neseptičke eksudate, (5) izljeve podrijetlom od rupturiranih krvnih žila i visceralnih organa (hemoragijski, limforagijski ili hlozni izljevi, uoperitoneum i bilijarni peritonitis) i (6) izljeve nastale zbog ljuštenja stanica. Osim istraživanja laboratorijskih pokazatelja (najčešće obuhvaćaju citološke i biokemijske pretrage) provedenih istovremeno u izljevima u tjelesne šupljine i serumima istraživane populacije pasa, dio je rada usmjeren i na proširivanje spoznaja o drugim biomarkerima, kao što su egzosomi. Egzosomi bi postali pomoćni alat u dijagnostički najizazovnijih tumorskih i septičkih bolesti kod pasa, koje se očituju izljevom u njihove tjelesne šupljine. U dosadašnjim istraživanjima malo se pažnje posvećivalo ispitivanjima egzosoma u tjelesnim šupljinama pasa, tako se s ciljem proširivanja tih spoznaja istražilo egzosomalne proteine flotilin 1, vaskularnu staničnu adhezijsku molekulu 1, adiponektin i protein CD63 u serumu i izljevu u tjelesne šupljine te ustanovilo njihove međusobne korelacije kako bi se otkrile molekule pomoću kojih je moguće razlikovati uzroke procesa, posebice u razlikovanju tumorskih od septičkih procesa. Cilj je ovog istraživanja bio otkriti praktične dijagnostičke pokazatelje u pasa s izljevima u tjelesne šupljine, koji bi u svakodnevnom kliničkom radu omogućili lakšu etiološku klasifikaciju izljeva, pomogli u postavljanju prognoze primarnog procesa te utvrditi statističku značajnost omjera koncentracije odabranih biokemijskih pokazatelja u serumu i izljevu (tumorske i netumorske etiologije, septičke i neseptičke etiologije). Najboljim laboratorijskim pokazateljima u razlikovanju tumorskih od netumorskih te septičkih od neseptičkih pleuralnih i abdominalnih izljeva pokazao se omjer LDH. Ekspresija odabranih

egzosomnih proteina poput flotilina 1, adiponektina i CD63 pridonosi razlikovanju izljeva uzrokovanih tumorskim procesom od izljeva nastalih zbog septičkih procesa. Flotilin 1 i CD63 pojačano su eksprimirani i u tumorskim i septičkim procesima, dok je ekspresija flotilina 1 i adiponektina, znatno veća u serumima pasa koji boluju od tumora, te može poslužiti za razlikovanje tumorskih od septičkih procesa kod pasa.

Ključne riječi: izljev, pas, laboratorijski pokazatelji, egzosomi

EXTENDED ABSTRACT

DIAGNOSTIC AND PROGNOSTIC SIGNIFICANCE OF CLINICAL AND LABORATORY PARAMETERS IN EFFUSIONS IN DOGS

Effusion is a pathological accumulation of fluid in the abdominal, pleural, or pericardial cavity that results from one or more diseases, such as trauma, neoplasia, cardiovascular disease, metabolic disorders, and infectious and inflammatory diseases. Accumulation of fluid in body cavities results from an imbalance in fluid production and removal. Effusions are traditionally classified according to the concentration of total proteins and total nucleated cell count (TNCC). According to the above classification system, we distinguish between transudates (total proteins < 2,5 g/dl, TNCC < 1500 cells/ μ l), modified transudates (total proteins 2,5 – 7,5 g/dl, TNCC 1000 – 7000 cells/ μ l) and exudates (total proteins > 3,0 g/dl, TNCC > 7000 cells/ μ l).

Laboratory examinations of effusions represent a diagnostic procedure that can aid in revealing the pathological process responsible for the accumulation of fluid in the body cavity (abdominal, pleural and pericardial). Collection and evaluation of fluid from body cavities may be a therapeutic as well as a diagnostic procedure. A modified classification of effusions on the basis of the possible cause includes the following groups: (1) protein-poor transudates, (2) protein-rich transudates, (3) septic exudates, (4) non-septic exudates, (5) effusions originating from ruptured blood vessels and visceral organs (hemorrhagic, lymphoragic or chylous effusions, uroperitoneum, and biliary peritonitis) and (6) effusions resulting from cell exfoliation.

Very few proteomic studies of effusions have been conducted in veterinary medicine. Extracellular vesicles (EV), like exosomes are now recognized as important mediators of cell-cell communication. EV contain cell specific cargo, including specific sets of proteins, lipids, miRNA, mRNA and DNA and are also important regulators of cancer progression. Many studies indicate that exosomes such as flotillins play an important role in many biological processes like cell proliferation, apoptosis, adhesion and cell proliferation.

Flotillins are overexpressed in various tumor processes and are closely related to tumor development, grade and metastasis.

This study was performed in dogs with clinical signs of effusion in the pleural, pericardial and/or abdominal cavity. Dogs were admitted to the Clinic for Internal Medicine of the Faculty of Veterinary Medicine, University of Zagreb and referred for diagnostic and therapeutic procedures. The study included a total of 134 dogs, with clinical signs indicating the presence of effusions in body cavity or more cavities. Clinical examination, hematological and biochemical blood analysis, as well as electrocardiogram, x-ray and ultrasound findings served in the diagnosis of patients with effusions into body cavities.

Dogs with clinical signs were divided into subgroups that consisted of non-tumor transudate, tumor transudate, non-tumor modified transudate, tumor modified transudate, non-septic non-tumor exudate, non-septic tumor exudate, septic non-tumor exudate and septic tumor exudate. Tumor related effusions were identified by finding of malignant cells in the effusion using cytological or histopathological examination. Patients with septic effusions were diagnosed based on the presence of intracellular bacteria in the smear and a positive bacterial culture. Patients with effusions which did not show any systemic disease, but were also negative for tumor, inflammatory or septic processes, were classified as idiopathic effusions.

Abdominocentesis, thoracocentesis and pericardiocentesis were diagnostic as well therapeutic procedures for removal of large effusions. All body cavity centesis procedures were performed using aseptic technique, including proper hair removal and disinfection of the skin with chlorhexidine or povidone-iodine scrub before entering the body cavity. Blood for complete blood count was sampled in ethylenediaminetetraacetic acid (EDTA) tubes, and blood for biochemical tests in serum separating tubes containing gel. Additionally, the serum was separated by centrifugation at 1500 x g for 10 minutes, and was further used for biochemical tests. The effusion fluid was sampled in two tubes as well as blood samples (Vacutainer, Becton Dickinson, USA). Complete blood counts were performed on Animal Blood Counter (ABC, Horiba ABX, Diagnostics, Montpellier, France) using the manufacturer's original solutions with the dog's blood test device settings. Differential blood count was determined on May-Grünwald-Giemsa stained smears by counting 100 leukocytes under light microscope BX41 (Olympus, Japan). Biochemical parameters were determined in serum and in effusion on Architect c4000 biochemical analyzer (Abbott Laboratories, Illinois, USA) with original Abbott chemicals (Abbott Laboratories, Illinois, USA). Of the

biochemical parameters, total proteins, albumin, glucose, aspartate aminotransferase (AST), lactate dehydrogenase (LDH) and canine C-reactive protein (canCRP) were determined. For effusion samples, hematocrit and total nucleated cell count were also determined. Total nucleated cell count was determined from the effusion collected in a tube with anticoagulant EDTA, using an automated hematology analyzer (Horiba ABX, Montpellier, France). Within 30 minutes after effusion sampling, smears were made, directly and/or from resuspended sediment of centrifuged effusion (depending on appearance, cell number and effusion density). The smear was stained by May-Grünwald-Giemsa method.

In this study, a semiquantitative characterization of exosomal marker proteins flotillin 1, adiponectin, VCAM1 and CD63 was performed on selected serum and effusion samples of dogs with septic and tumor effusions. The exosomal proteins were detected by the Western blot method on the VMR Mini Vertical PAGE System (VWR International Ltd., Northern Ireland) and on the Electroblotting System (Mini Electroblotting System, Biovit, UK). Samples were loaded onto size exclusion chromatography columns (qEV, IZON, Oxford) to separate extracellular vesicles from soluble proteins.

In addition to testing hypothesis of the existence of differences in the obtained values between the types of effusions, an analysis of other factors on the subject properties was performed. The statistical program R (version R 3.6.1., R DEVELOPMENT CORE TEAM, 2017) was used to check the significance and to include other factors that influenced the variability of properties in the model by the least squares method and the *car* package for analysis of variance. A corrected mean value (Least Square Means, LSM) was calculated for each property due to the unequal number of observations per impact classes using the *emmeans* package. The same package also tested the existence of statistically significant differences between the individual factors included in the model. Statistical significance of differences between arithmetic means in the studied dogs was tested by Bonferoni test.

Of the study dogs 108 were males (81%) and 26 females (19%). As can be seen, a significant representation of males in relation to females is evident. Looking at the representation by body weight and size, dogs in the study group were divided into three breed groups according to the European Kennel Club and American Kennel Club classification, so that the population structure was: 20 dogs of small breeds (15%), 37 medium-sized (28%)) and 77 large dog breeds (57%). The study included dogs with effusions in the body cavity, of which 81 (60,5%) were effusions in the abdominal cavity, 42 (31,3%) effusions in the pleural and 11 (8,2%) effusions in the pericardial cavity. The most common clinical signs in dogs

with pleural effusions included dyspnea, respiratory distress, shrunken laying position with outstretched head and neck, open mouth breathing, rapid and pronounced abdominal breathing and in advanced cases, cyanosis was present. Dogs with abdominal effusion most often showed signs of lethargy, weakness, and abdominal tension, and in cases of peritonitis, abdominal pain was present. Clinical signs in dogs with pericardial effusion included weakness, lethargy, tachypnea, physical intolerance, collapse and cough.

Modified transudates were the most common effusion in the body cavities of examined dogs (57,5 %). Neoplasia was a common cause of effusions in studied dogs. Adenocarcinoma and carcinoma of lungs and other visceral organs, lymphoma, hemangiosarcoma, histiocytic sarcoma and mesotelioma were the most common causes of tumor-related transudates. Non-tumor modified transudates were preceded by heart diseases, such as idiopathic dilated cardiomyopathy and endoventricular valve endocardiosis, while the remaining cases involved idiopathic effusions and trauma.

The aim of this study was to discover practical diagnostic indicators in dogs with effusions in their body cavities, which would allow easier etiological classification of effusions in everyday clinical work. This could also help to predict the primary process outcome and determine the significance level of the ratio of selected biochemical parameters in serum and effusion (tumor and non-tumor etiologies, septic and non-septic etiologies). The application of an established algorithm for the classification of effusions based on the total nucleated cell count and total proteins in the effusion is a useful initial step in the diagnosis, which must be supplemented by additional biochemical and cytological parameters. The combined application of diagnostic procedures (biochemical analysis of effusion and serum, cytological analysis of effusion and advanced laboratory methods) was shown to be useful in determining the cause of effusion.

The investigated laboratory indicators are of greater diagnostic importance in effusions than in the serum. TNCC showed the highest values in non-septic tumor exudates, both in dogs with pleural and abdominal effusions. The lowest TNCC was found in transudates. Total proteins showed similar values in sera of dogs from all investigated groups of effusions. Differences found in the values of total proteins in effusion samples were significant only for abdominal effusions. Glucose concentration in dogs with abdominal effusions is a useful indicator for differentiation of septic tumor from septic non-tumor exudates, as well as non-tumor modified transudates from tumor modified transudates. Determination of lactate dehydrogenase (LDH) concentration in dogs with pleural and

abdominal effusions facilitates the etiological classification of effusions. LDH ratio (effusion/serum) showed to be the best laboratory indicator for distinguishing tumor from non-tumor and septic from non-septic causes both in pleural and abdominal effusions. Glucose ratio (effusion/serum) and CRP ratio (effusion/serum) in abdominal effusion have shown to be good indicators for distinguishing the causes of individual effusions (tumor and non-tumor etiology; septic and non-septic etiology).

Cytology was shown to be a valuable diagnostic procedure in the investigated population of dogs with effusions, especially for detection of malignant cells, inflammatory cells and microorganisms (mostly intracellular bacteria). In this work, sensitivity of cytology for identification of septic peritonitis was 95%. Most of the pericardial effusions were hemorrhagic and were linked to the presence of hemangiosarcoma, idiopathic pericardial effusion and mesotelioma. The most common cell types found in pericardial effusions were macrophages, neutrophils and reactive mesothelial cells. Cytological examination was hampered by the proliferation of mesothelial cells which can mimic malignant cells.

In addition to the research of laboratory indicators (most often including cytological and biochemical tests) in effusions and sera of the entire studied population of dogs, part of the work is focused on expanding knowledge about other biomarkers, such as exosomes. Their potential as an auxiliary tool in the diagnosis of the most common and diagnostically most challenging tumor and septic diseases in dogs with effusions into their body cavities was investigated. In previous studies, little attention has been paid to the study of exosomes in the body cavities of dogs, so in order to expand this knowledge, exosomal proteins such as flotillin 1, vascular cell adhesion molecule 1, adiponectin and CD63 protein were investigated in serum and effusions to discover the molecules by which it is possible to distinguish the causes of processes, especially in distinguishing tumor from septic processes. Expression of selected exosomal proteins such as flotillin 1, adiponectin and CD63 was found useful for distinguishing tumor-related effusions from septic effusions. Flotillin 1 and CD63 are overexpressed in both tumor and septic processes. The expression of flotillin 1 and adiponectin are significantly higher in the serum of dogs with tumors and may serve to distinguish tumor from septic processes in dogs. VCAM1 as a molecule which expression is closely related to tumor angiogenesis, metastases, severe inflammation and chronic conditions of some diseases, was not found as a marker of increased expression in septic and tumor conditions that cause effusions in the body cavities of dogs.

Exosomes play a significant role as mediators in sepsis and in the spread of cancer cells. Early diagnosis and access to treatment can prevent serious complications in dogs with

existing effusions in body cavities, regardless of various etiological factors. Therefore, it is crucial to identify biomarkers that can be applied in clinical practice. Using selected laboratory parameters and their ratios and increased expression of exosomal proteins in serum and effusions into the body cavities of dogs, effusions caused by the tumor process can be distinguished from effusions caused by septic causes.

Key words: effusion, dog, laboratory findings, exosomes

SADRŽAJ

1.	UVOD	1
2.	PREGLED DOSADAŠNJIH SPOZNAJA	3
2.1.	KAPILARNA DINAMIKA I IZMJENA TEKUĆINE IZMEĐU KRVI I MEĐUSTANIČNE TEKUĆINE	3
2.1.1.	KAPILARE	3
2.1.2.	DIFUZIJA KROZ KAPILARNU MEMBRANU	4
2.1.3.	RASPODJELA TEKUĆINE IZMEĐU PLAZME I MEĐUSTANIČNE TEKUĆINE	5
2.1.4.	KAPILARNI TLAK, TLAK MEĐUSTANIČNE TEKUĆINE, KOLOIDNO–OSMOTSKI TLAK PLAZME I KOLOIDNO–OSMOTSKI MEĐUSTANIČNI TLAK	6
2.1.5.	STARLINGOVA RAVNOTEŽA I IZMJENA TEKUĆINE KROZ KAPILARNU MEMBRANU	7
2.1.6.	SASTAV PLEURALNOG I ABDOMINALNOG IZLJEVA KOD ZDRAVIH ŽIVOTINJA	8
2.2.	LABORATORIJSKA PRETRAGA IZLJEVA	9
2.2.1.	STANICE U IZLJEVIMA	13
2.3.	ABDOMINALNI IZLJEVI	14
2.3.1.	UROABDOMEN	16
2.3.2.	BILOABDOMEN	17
2.3.3.	HEMOABDOMEN	18
2.3.4.	NEOPLASTIČNI ABDOMINALNI IZLJEVI	19
2.3.5.	HILLOABDOMEN	20
2.3.6.	PIOABDOMEN	20
2.3.7.	IZLJEVI UZROKOVANI SISTEMSKOM HISTOPLAZMOZOM	21
2.4.	PLEURALNI IZLJEVI	22
2.4.1.	HEMOTORAKS	23
2.4.2.	PIOTORAKS	24
2.4.3.	NOKARDIJSKI I AKTINOMIKOTIČNI IZLJEVI	27
2.4.4.	BILOTORAKS	27
2.4.5.	HILOTORAKS	28
2.4.6.	IDIOPATSKI HILOTORAKS	29
2.4.7.	MALIGNI PLEURALNI IZLJEVI	30
2.5.	PERIKARDIJALNI IZLJEVI	31
2.5.1.	UZROCI PERIKARDIJALNOG IZLJEVA	32
2.5.2.	NEOPLASTIČNI PERIKARDIJALNI IZLJEVI	33
2.5.3.	IZLJEVI UZROKOVANI BAKTERIJAMA RODA <i>BARTONELLA</i>	35
2.6.	NEOPLASTIČNI IZLJEVI OPĆENITO	35
2.6.1.	KARCINOMI I ADENOKARCINOMI	36
2.6.2.	LIMFOM	36
2.6.3.	MEZOTELIOM	37
2.7.	PROTEINI AKUTNE FAZE	38
2.7.1.	C-REAKTIVNI PROTEIN – CRP	40
2.8.	EKSTRACELULARNE VEZIKULE	42
2.8.1.	GRAĐA I SVOJSTVA EKSTRACELULARNIH VEZIKULA	42
2.8.2.	EGZOSOMI	43
2.8.2.1.	BIOGENEZA EGZOSOMA	45
2.8.3.	FLOTILINI	46
2.8.3.1.	ULOGA FLOTILINA U ENDOCITOZI	47
2.8.3.2.	AKTIVACIJA T LIMFOCITA	48
2.8.3.3.	DIJELJENJE STANICA	49
2.8.4.	ADIPONEKTIN	49
2.8.5.	VASKULARNA STANIČNA ADHEZIJSKA MOLEKULA 1 – VCAM1	50
2.8.5.1.	UPALA I VCAM1	51
2.8.5.2.	TUMOR I VCAM1 – ANGIOGENEZA I METASTAZE	52
2.8.6.	CD63	53
2.9.	DRUGE MOLEKULE KAO BIOMARKERI KOD IZLJEVA U TJELESNE ŠUPLJINE	54
2.10.	ULOGA EKSTRACELULARNIH VEZIKULA KOD TUMORA	55

3.	OBRAZLOŽENJE TEME	57
4.	MATERIJAL I METODE	59
4.1.	ŽIVOTINJE.....	59
4.2.	KLINIČKA OBRADA PASA	60
4.3.	UZIMANJE I PRIPREMA UZORAKA	60
4.3.1.	ABDOMINOCENTEZA.....	60
4.3.2.	TORAKOCENTEZA.....	61
4.3.3.	PERIKARDIOCENTEZA	61
4.4.	UZORCI KRVI I IZLJEVA	62
4.5.	OBRADA I LABORATORIJSKE PRETRAGE UZORAKA.....	63
4.5.1.	KOMPLETNA KRVNA SLIKA	63
4.5.2.	BIOKEMIJSKA PRETRAGA SERUMA I IZLJEVA	63
4.5.3.	ODREĐIVANJE UKUPNOG BROJA STANICA S JEZGROM U IZLJEVIMA	64
4.5.4.	CITOLOŠKA PRETRAGA RAZMAZAKA IZLJEVA.....	64
4.5.5.	WESTERN BLOT.....	65
4.6.	STATISTIČKA OBRADA	66
5.	REZULTATI	67
5.1.	PRIKAZ SVEOBUHVAATNE SKUPINE ISTRAŽIVANIH PASA.....	67
5.2.	ZASTUPLJENOST SPOLOVA I DOBNA STRUKTURA U ISTRAŽIVANOJ SKUPINI PASA	71
5.3.	KLINIČKI ZNAKOVI U ISTRAŽIVANOJ SKUPINI PASA S IZLJEVIMA U TJELESNE ŠUPLJINE	72
5.4.	LABORATORIJSKI POKAZATELJI U SERUMU I PLEURALNOM IZLJEVU	73
5.5.	LABORATORIJSKI POKAZATELJI U SERUMU I ABDOMINALNOM IZLJEVU	87
5.6.	WESTERN BLOT ANALIZA EGZOSOMA U ODABRANIM IZLJEVIMA TUMORSKOG I SEPTIČKOG UZROKA	101
6.	RASPRAVA	111
6.1.	SPODNA I PASMINSKA RASPODJELA I KATEGORIJE PASA.....	112
6.2.	UČESTALOST IZLJEVA U POJEDINE TJELESNE ŠUPLJINE U ISTRAŽIVANIH PASA	113
6.3.	LABORATORIJSKI POKAZATELJI U PLEURALNIM I ABDOMINALNIM IZLJEVIMA	115
6.3.1.	LABORATORIJSKI POKAZATELJI PLEURALNIH IZLJEVA.....	115
6.3.1.1.	Ukupan broj stanica s jezgrom (TNCC)	116
6.3.1.2.	Ukupni proteini.....	117
6.3.1.3.	Albumin	118
6.3.1.4.	Glukoza.....	118
6.3.1.5.	Aspartat aminotransferaza (AST).....	119
6.3.1.6.	C – reaktivni protein (CRP).....	119
6.3.1.7.	Laktat dehidrogenaza (LDH).....	120
6.3.2.	LABORATORIJSKI POKAZATELJI ABDOMINALNIH IZLJEVA	120
6.3.2.1.	Ukupni broj stanica s jezgrom (TNCC).....	120
6.3.2.2.	Ukupni proteini.....	121
6.3.2.3.	Albumin	122
6.3.2.4.	Glukoza.....	123
6.3.2.5.	Aspartat – aminotransferaza (AST).....	124
6.3.2.6.	C – reaktivni protein (CRP).....	124
6.3.2.7.	Laktat – dehidrogenaza (LDH).....	125
6.4.	USPOREDBA LABORATORIJSKIH POKAZATELJA I NJIHOVIH OMJERA U IZLJEVU I SERUMU	126
6.4.1.	Omjer koncentracije glukoze izljev/serum.....	127
6.4.2.	Omjer koncentracije CRP-a izljev/serum.....	128
6.4.3.	Omjer koncentracije LDH-a izljev/serum.....	129
6.5.	CITOLOŠKI POKAZATELJI U IZLJEVIMA.....	130
6.6.	EGZOSOMI	132
6.6.1.	Flotilin 1	133
6.6.2.	Adiponektin.....	135
6.6.3.	VCAM1	136
6.6.4.	CD63	136
7.	ZAKLJUČCI	138
8.	POPIS LITERATURE	139
9.	PRILOZI	180

10. ŽIVOTOPIS	186
---------------------	-----

POPIS OZNAKA I KRATICA

AAT – alfa-antitripsin

ADPN – adiponektin

ADSC – adipozna stromalna stanica (engl. *adipose stromal cell*)

$\alpha 4\beta 1$ – integrin (engl. *very late antigen-4*)

ALIX – ALG-2 interakcijski protein X (engl. *apoptosis-linked gene 2-interacting protein X*)

ALT – alanin-aminotransferaza

AP-2 – kompleks podjedinice molekule alfa-2

APP – proteini akutne faze (engl. *acute phase proteins*)

APS – amonij-persulfat

AST – aspartat-aminotransferaza

ATPaza – adenzin-trifosfataza

C2C12 – miotubuli

CAF – fibroblasti povezani s tumorom (engl. *cancer associated fibroblasts*)

CARD9 – engl. *caspase recruitment domain family member 9*

cb1 – kanaboidni receptor tipa 1 (engl. *cannabinoid receptor type 1*)

CD – molekule koje djeluju kao receptori i ligandi važni za stanicu

cfDNA – cirkulirajuće slobodna deoksiribonukleinska kiselina (engl. *circulating free deoxyribonucleic acid*)

CK – kreatin-kinaza

COS-7 – stanična linija bubrega afričkog zelenog majmuna

cPLI – imunoreaktivnost pseće pankreasne lipaze (engl. *canine pancreatic lipase immunoreactivity*)

CRP – C-reaktivni protein (engl. *C-reactive protein*)

DAT (SLC6A3) – dopaminski prijenosnik

DNA – deoksiribonukleinska kiselina (engl. *deoxyribonucleic acid*)

DTT – ditiotreitrol (engl. *dithiothreitol*)

EDTA – etilendiaminotetraoctena kiselina (engl. *ethylenediaminetetraacetic acid*)

EKG – elektorkardiogram

ESCRT I/II – endosomski razvrstavajući kompleks nužan za transport I/II (engl. *endosomal sorting complex required for transport I/II*)

EV – ekstracelularne vezikule

FLOT1 – flotilin 1

GGT – gama-glutamil transferaza

GLUT4 – prijenosnik glukoze tipa 4 (engl. *glucose transporter type 4*)

GP1 – usidreni proteini

GTPaza – guanozin-trifosfataza

HMW – visoka molekulska težina (engl. *high molecular weight*)

HPLC MS/MS – sustav tekućinske kromatografije visoke učinkovitosti i masene spektrometrije (engl. *high pressure liquid chromatography-tandem mass spectrometry*)

HSA – hemangiosarkom

ICAM1 – unutarstanična adhezijska molekula 1 (engl. *intercellular adhesion molecule 1*)

Ig – imunoglobulin

ILV – intraluminalne vezikule (engl. *intraluminal vesicles*)

LDH – laktat-dehidrogenaza

LMW – niska molekulska masa (engl. *low molecular weight*)

MCH – prosječna koncentracija hemoglobina u krvi (engl. *mean corpuscular hemoglobin*)

MCHC – prosječna koncentracija hemoglobina (engl. *mean corpuscular hemoglobin concentration*)

MCV – prosječni volumen eritrocita (eng. *mean corpuscular volume*)

MMW – srednja molekulska masa (engl. *middle molecular weight*)

MV – mikrovezikule

MVB – multivezikularna tjelešca (engl. *multivesicular bodies*)

NADPH – nikotinamid adenin dinukleotid fosfat (engl. *nicotinamide adenine dinucleotide phosphate*)

NF- κ B – nuklearni faktor kappa B

NO – dušikov monoksid (engl. *nitric oxide*)

NPC1L1 – Niemann-Pick protein *CI-Like 1* (engl. *Niemann-Pick CI-Like 1*)

NSNTE – neseptički netumorski eksudat

NSTE – neseptički tumorski eksudat

NTMT – netumorski modificirani tranudat

NTT – netumorski transudat

PAGE – elektroforeza u poliakrilamidnom gelu (engl. *polyacrylamide gel electrophoresis*)

PARR – lančana reakcija polimerazom za antigen receptorsko preuređivanje (engl. *PCR for antigen receptor rearrangements*)

PC-3 – ljudska stanična linija raka prostate

pH – snaga vodika (lat. *potentia hydrogenii*)

PrPc – stanični prionski protein (engl. *cellular prion protein*)

PSGL-1 – P-selektin glikoproteinski ligand 1 (engl. *P-selectin glycoprotein ligand-1*)

PTOV1 – engl. *novel protein overexpressed in prostate cancer*

RDS porodica – tetraspanin protein (engl. *retinal degeneration slow*)

RhoA – transformacijski protein, mali protein GTPaze

RDW – širina distribucije volumena eritrocita (engl. *red blood cell distribution width*)

RNA – ribonukleinska kiselina (engl. *ribonucleic acid*)

RNAi – RNA interferencija (engl. *ribonucleic acid interference*)

ROS – reaktivne kisikove vrste (engl. *reactive oxygen species*)

SAA – serumski amiloid A

SAAG – serum-ascites gradijent albumina (engl. *serum ascites albumin gradient*)

SDS-PAGE – denaturacijska diskontinuirana elektroforeza u poliakrilamidnom gelu

SNTE – septički netumorski eksudat

SPFH domena – proteinska domena koja sadržava stomatin, prohibitin, flotilin i HflK/C

STE – septički tumorski eksudat

sVCAM – topljiva vaskularna stanična adhezijska molekula 1 (engl. *soluble vascular cell adhesion molecule 1*)

TBST pufer – smjesa tris puferirane fiziološke otopine i polisorbata 20

TEM – engl. *transmission electron microscopy*

TEMED – tetrametiletilendiamin (engl. *tetramethylethylenediamine*)

TGN – trans-Golgijska mreža (engl. *trans-Golgi network*)

Thy-1 – glikofosfatidilinozitolni usidreni protein stanične površine s jednom V-sličnom domenom imunoglobulina, izvorno otkriven kao antigen timocita ili CD90

TMT – tumorski modificirani transudat

TNCC – ukupni broj stanica s jezgrom (engl. *total nucleated cell count*)

TNF – čimbenik tumorske nekroze (engl. *tumor necrosis factor*)

TP – ukupni proteini (engl. *total proteins*)

Tris-HCl – tris puferirana klorovodična kiselina

Tssc6 – engl. *tumor-suppressing STF cDNA 6*, član tetraspaninske superobitelji

TT – tumorski transudat

VCAM 1 – vaskularna stanična adhezijska molekula 1 (engl. *vascular cell adhesion molecule 1*)

WB – imunokemijska metoda Western blot

1. UVOD

Izljev je patološko nakupljanje tekućine u abdominalnoj, pleuralnoj ili perikardijalnoj šupljini do kojeg dolazi zbog jedne ili više bolesti, poput trauma, neoplazija, kardiovaskularnih bolesti, metaboličkih poremećaja te infektivnih i upalnih bolesti. Izljevi se tradicionalno klasificiraju prema koncentraciji ukupnih proteina i broju stanica s jezgrom (engl. *total nucleated cell count*, TNCC) (BEATTY i BARRS, 2010., DEMPSEY i EWING, 2011.). Prema navedenom sustavu klasifikacije razlikujemo: (1) transudate (ukupni proteini < 2,5 g/dl, TNCC < 1500 stanica/ μ l), (2) modificirane transudate (ukupni proteini 2,5 – 7,5 g/dl, TNCC – 1000 – 7000 stanica/ μ l) i (3) eksudate (ukupni proteini > 3,0 g/dl, TNCC > 7000 stanica/ μ l) (RIZZI i sur., 2008.). Laboratorijske pretrage izljeva dijagnostički su postupak kojim se može posumnjati na proces koji je doveo do patološkog nakupljanja tekućine u tjelesnoj šupljini (ALLEMAN, 2003.).

Uzroci pleuralnog izljeva su, patofiziološki gledano, porast hidrostatskog tlaka (npr. zbog zastoynog zatajivanja srca), pad onkotskog tlaka (npr. zbog hipoproteinemije), povećana propusnost stijenke krvnih žila (najčešće zbog upalne reakcije) i opstrukcija limfnih žila (najčešće zbog tumorskog rasta) (LÓPEZ i MARTINSON, 2017.).

Tako DEMPSEY i EWING (2011.) modificirano klasificiraju izljeve prema mogućem uzroku na: (1) transudate siromašne proteinima, (2) transudate bogate proteinima, (3) septičke eksudate, (4) neseptičke eksudate, (5) izljeve podrijetlom od rupturiranih krvnih žila i visceralnih organa (hemoragijski, limforagijski ili hiloni izljevi, uoperitoneum i bilijarni peritonitis) te (6) izljeve uzrokovane ljuštenjem stanica.

Najčešći klinički znakovi kod pasa s pleuralnim izjevima bili su otežano disanje (respiratorni distres, dispneja), skvrčen, ležeći položaj s ispruženom glavom i vratom, disanje otvorenim ustima, ubrzano i naglašeno abdominalno disanje, a u uznapredovalim slučajevima bila je prisutna i cijanoza. Psi s abdominalnim izjevom najčešće su pokazivali znakove letargije, slabosti i abdominalne napetosti, a u slučajevima peritonitisa bila je prisutna abdominalna bol. Klinički znakovi kod pasa s perikardijalnim izjevom uključivali su slabost, letargiju, tahipneju, netoleranciju tjelesnog napora, kolaps i kašalj.

Osim istraživanja laboratorijskih pokazatelja provedenih u uzorcima izljeva u tjelesne šupljine i serumima istraživane populacije pasa, dio rada je usmjeren i na proširivanje

spoznaja o drugim biomarkerima, poput egzosoma, koji bi postali pomoćni alat u dijagnostici najčešćih i dijagnostički najizazovnijih tumorskih i septičkih bolesti kod pasa.

U posljednje vrijeme znatno se proširilo znanje o biogenezi, molekularnom sastavu i horizontalnoj komunikaciji različitih vrsta ekstracelularnih vezikula. Kao posljedica tih spoznaja pojavile su se mnoge informacije o sastavu ekstracelularnih vezikula i njihovoj molekularnoj funkciji, zajedno s idejom da se stanice raka služe ovim česticama da bi upadale u tkiva i širile onkogene signale na daljinu (MINCIACCHI i sur., 2015.).

Dokazano je da ekstracelularne vezikule imaju snažnu ulogu kao posrednici u sepsi. Također je postalo očito da mogu djelovati i kao prijatelji i neprijatelji u sustavnim upalnim reakcijama. Njihov prijateljski ili neprijateljski karakter uvelike ovisi o podrijetlu ekstracelularnih vezikula i tereta koji oni prevoze (RAEVEN i sur., 2018.).

2. PREGLED DOSADAŠNJIH SPOZNAJA

2.1. KAPILARNA DINAMIKA I IZMJENA TEKUĆINE IZMEĐU KRVI I MEĐUSTANIČNE TEKUĆINE

2.1.1. KAPILARE

Optimalna stanična funkcija nije moguća ako stanice nisu primjereno opskrbljene hranjivim tvarima i otpadni produkti metabolizma ne budu učinkovito uklonjeni.

Kapilarna stijenka jest barijera između plazme i izvanstanične tekućine. U većini se žila sastoji od jednog sloja endotelnih stanica i njihovih bazalnih lamina te površinskog sloja stanica (CLOUGH, 1991.).

Krvne kapilare klasificirane su kao nesinusoidne ili sinusoidne na osnovi kontinuiteta ili nedostatka sloja temeljne membrane kapilarne stijenke. Nesinusoidne krvne kapilare nadalje su potkategorizirane kao nefenestrirane i fenestrirane na temelju odsutnosti ili prisutnosti endotelnih stanica s fenestracijama. Sinusoidne krvne kapilare jetre, mijeloidne (crvena) koštane srži i slezene potkategorizirane su kao retikuloendotelne ili neretikuloendotelne na temelju fago-endocitoznog kapaciteta endotelnih stanica (SARIN, 2010.).

Proces transporta kroz kapilarnu stijenku općenito je pasivan, a aktivni transportni procesi prisutni su u središnjem živčanom sustavu. Važno je istaknuti da 99,9 % površine kapilarne stijenke čini lipidna dvoslojna membrana endotela. Iako je izmjena lipofilnih otopljenih tvari ograničena, ona djeluje bez efektivne barijere na hidrofilne otopine i vodu, izmjenjujući ih. Propusnost kapilara regulira izmjenu tekućina, metabolita i plinova, a određena je karakteristikama endotela kao tkivne barijere i dinamičnijim aktivnostima pojedinih endotelnih stanica (CLOUGH, 1991.).

2.1.2. DIFUZIJA KROZ KAPILARNU MEMBRANU

Difuzija je najvažniji način prijenosa tvari između plazme i međustanične tekućine. Tijekom protjecanja krvi kroz kapilaru velik broj molekula vode i otopljenih čestica difundira u dva smjera kroz kapilarnu stijenku. Na taj se način intersticijska tekućina i plazma neprestano miješaju.

Tvari koje su topljive u lipidima mogu izravno difundirati kroz membrane kapilarnih stanica, a ne moraju proći kroz pore. Takve tvari, koje su topljive u lipidima, jesu kisik, ugljikov dioksid, različiti plinoviti anestetici i alkohol. Ioni natrija ili klora i glukoza netopljivi su u lipidima, ali su topljivi u vodi. Te tvari difundiraju između plazme i međustanične tekućine jedino kroz pore koje su ispunjene vodom. Širina kapilarnih pora oko 25 puta je veća od promjera molekule vode. Propusnost kapilarnih pora za razne tvari ovisi o promjeru njihovih molekula. Što je veća razlika u koncentraciji neke tvari između jedne i druge strane kapilarne membrane, veće je i njezino neto-kretanje kroz membranu. Neto-difuziju kroz kapilarnu membranu, osim razlike u koncentraciji, može uzrokovati i razlika u hidrostatskom tlaku. Na strani membrane gdje je viši tlak postoji i veća sklonost difuziji. Zajedničko je pronalaženje pojava koja podrazumijeva difuziju jednih molekula koje istodobno povlače i druge molekule kroz pore kapilarne membrane (GUYTON, 1980.).

Proučavajući kapilarni membranski transport, RIPPE i STELIN (1989.), STELIN i RIPPE (1990.) razvili su teoriju o tri vrste pora kojima su predvidjeli kako se zbiva transport vode, malih te velikih topljivih tvari, tj. otopina, a čine ih; (1) transcelularne pore (promjera $< 0,8$ nm), (2) male pore ($< 1,3$ nm) i (3) velike pore (> 20 nm). Transcelularne pore čine 1 – 2 % sveukupnog broja pora i kroz njih se zbiva transport molekula vode te mogu pridonijeti 40 % ukupnom kapilarnom ultrafiltratu bez ikakve otopine. Većina srednje velikih molekula prolazi kroz male pore putem difuzije i konvekcije, dok je većina osmotskih sila rezultat malih razlika u koncentraciji proteina, stoga hidrostatski i osmotski tlak djeluju i na prijenos neto-tekućine (RIPPE i STELIN, 1989., STELIN i RIPPE, 1990.). Proteini i makromolekule transportiraju se kroz velike pore kapilarne stijenke (RIPPE i HARALDSSON, 1987.). Zbog toga što postoje samo mala ograničenja pri prelasku takvih tvari u stvari nema osmotskih sila kod takvih pora.

2.1.3. RASPODJELA TEKUĆINE IZMEĐU PLAZME I MEĐUSTANIČNE TEKUĆINE

Veličina difuzije tvari iz kapilara u međustanični prostor u oba smjera gotovo je jednaka tako da je neto-kretanje tekućine kroz kapilarnu membranu neznatno. U nefiziološkim uvjetima tekućina može brže istjecati iz cirkulacije u međustanične prostore te katkad biti i uzrokom cirkulacijskog šoka ili tkivnog edem. Kapilarni tlak nastoji potisnuti tekućinu i njezine otopljene tvari kroz pore u međustanične prostore, dok osmotski tlak (koloidno-osmotski tlak) nastoji osmozom pokrenuti tekućinu iz međustaničnog prostora u krv. Limfni sustav pak vraća u cirkulaciju male količine tekućine koje odlaze u intersticijske prostore.

Fiziološka gornja granica veličine pora u stijenkama kapilara većine nesinusoidnih krvnih kapilara do transkapilarnog prolaska lipidnih netopljivih endogenih i neendogenih makromolekula kreće se između 5 i 12 nm. Stoga se makromolekule veće od fizioloških gornjih granica veličine pora kod nesinusoidnih tipova krvnih kapilara općenito ne akumuliraju u odgovarajućim međuprostorima tkiva i njihovim limfnim drenažama. U slučaju retikuloendotelnih sinusoidnih krvnih kapilara mijeloidne koštane srži, neendogene makromolekule promjera 60 nm mogu se distribuirati u međuprostor koštane srži fagoendocitoznim putem, a zatim se akumulirati u lokalnim regionalnim limfnim drenažama tkiva nakon apsorpcije u limfnu drenažu periostealnog vlaknastog tkiva, što je limfna drenaža mijeloidne koštane srži (SARIN, 2010.).

Četiri su glavna mehanizma koja određuju kretanje kroz kapilarnu membranu: (1) kapilarni tlak, koji kroz kapilarnu membranu potiskuje tekućinu prema van, (2) tlak međustanične tekućine, koji tjera tekućinu kroz kapilarnu membranu prema unutra (ako je taj tlak pozitivan), (3) koloidno-osmotski tlak plazme, koji nastoji osmozom pokretati tekućinu kroz membranu prema unutra i (4) koloidno-osmotski tlak međustanične tekućine, koji nastoji osmozom potisnuti tekućinu iz kapilare prema van (HALL i HALL, 2020.).

2.1.4. KAPILARNI TLAK, TLAK MEĐUSTANIČNE TEKUĆINE, KOLOIDNO–OSMOTSKI TLAK PLAZME I KOLOIDNO–OSMOTSKI MEĐUSTANIČNI TLAK

Tijekom vazomocije metaarteriole i prekapilarni sfinkteri dulje su vrijeme zatvoreni i tada je tlak u svim kapilarama iza mjesta zatvaranja gotovo jednak tlaku na genskim krajevima, što iznosi 10 mmHg. Srednji tlak na arterijskom kraju kapilara iznosi 35 mmHg. Bez obzira na viši tlak u arterijskom kraju kapilara naspram venskog, površina venskih krajeva kapilara nekoliko je puta veća od arterijskih krajeva, te su venski krajevi nekoliko puta propusniji od arterijskih. Normalni funkcionalni srednji kapilarni tlak iznosi oko 17 mmHg.

Tlak međustanične tekućine u normalnim tkivima iznosi prosječno oko 6,3 mmHg, tj. niži je od atmosferskog tlaka i postoji tendencija usisavanju. Negativni tlak intersticijske tekućine važan je jer uzrokuje usisavanje tekućine iz kapilara (GUYTON, 1980.).

Prema HALL i HALL (2020.) osmotski djeluju samo one molekule ili ioni koji ne uspiju proći kroz pore polupropusne membrane. Budući da su proteini jedini otopljeni sastojci u plazmi i intersticijskim tekućinama koji ne prolaze lako kroz kapilarne pore, upravo su proteini plazme i intersticijske tekućine odgovorni za osmotski tlak na obje strane kapilarnih membrana. Da bi se ovaj osmotski tlak razlikovao od onog koji se pojavljuje na staničnoj membrani, on se naziva ili koloidno-osmotski tlak ili onkotski tlak. U plazmi se nalazi mješavina proteina koja obuhvaća albumin, prosječne molekularne mase 69 000, globuline s molekularnom masom 140 000 i fibrinogen čija molekularna masa iznosi 400 000. Važno je naglasiti da osmotski tlak ovisi o broju čestica, a ne o njihovoj masi. Oko 70 % ukupnog koloidno-osmotskog tlaka plazme čini albuminska frakcija, a samo 30 % čine globulini i fibrinogen (GUYTON, 1980.).

Iako je veličina uobičajene kapilarne pore manja od molekularne veličine bjelančevina u plazmi, to ne vrijedi za sve pore. Stoga male količine bjelančevina plazme istječu u intersticijski prostor kroz pore i transcitozom u malim vezikulima.

Kvantitativno se utvrđuje da je prosječni osmotski tlak koloidne intersticijske tekućine za ovu koncentraciju proteina oko 8 mmHg, jer prosječna koncentracija proteina u intersticijskoj tekućini obično iznosi samo 40 % one u plazmi (HALL i HALL, 2020.).

2.1.5. STARLINGOVA RAVNOTEŽA I IZMJENA TEKUĆINE KROZ KAPILARNU MEMBRANU

Ernest H. Starling prije više od sto godina istaknuo je da u normalnim uvjetima u gotovo većini kapilara postoji stanje ravnoteže. Odnosno, količina tekućine koja izlazi iz arterijskih krajeva kapilara gotovo je jednaka tekućini koja je apsorpcijom vraćena u cirkulaciju. Blaga neravnoteža posljedica je eventualnog povrata putem limfnog pritoka (HALL i HALL, 2020.).

Starlingova hipoteza navodi da se protokom tekućine na razini kapilara kontrolira ravnoteža između hidrostatskog tlaka i gradijenta osmotskog tlaka između kapilara i intersticijskog prostora (slika 1.).

$J_v = K_{fc} ([P_c - P_i] - \sigma [\pi_p - \pi_i])$ jest jednažba koja prikazuje:

J_v – neto brzina kapilarne filtracije

K_{fc} – kapilarni koeficijent filtracije

P_c – kapilarni hidrostatski tlak

P_i – intersticijski hidrostatski tlak

σ – koeficijent osmotske refleksije

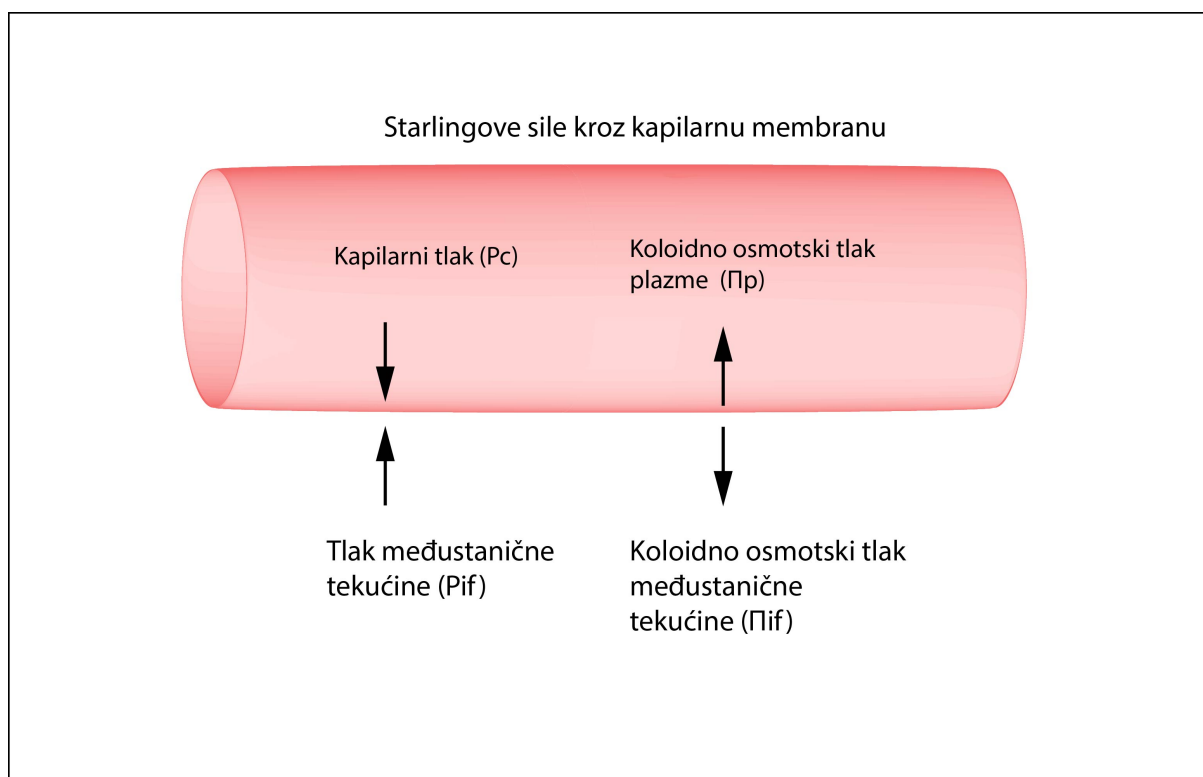
π_p – onkotski tlak u plazmi

π_i – intersticijski onkotski tlak.

Ova jednažba pokazuje važnost koloidno-osmotskog tlaka plazme u održavanju ravnoteže tekućine između intravaskularnog prostora i intersticijskog prostora. Ako se koloidno-osmotski tlak u kapilarama spusti niže od koloidno-osmotskog tlaka u intersticiju, tekućina će se pomaknuti iz žila i potaknut će stvaranje edema. Važno je napomenuti da su nedavni dokazi osporili klasičan Starling-Landisov princip i doveli do revidiranog Starlingova principa koji se koristi koloidno-osmotskim tlakom prostora subglikokaliksa, a ne koloidno-osmotskim tlakom intersticija, za opis kretanja tekućine kroz mikrovaskularnu stijenu. Koloidno-osmotski tlak tekućine u prostoru subglikokaliksa može biti znatno niži od tlaka slobodne intersticijske tekućine zbog kombiniranih učinaka prosijavanja proteina endotelnim glikokaliksom i konvektivnog protoka filtrirane tekućine kroz endotelne pukotine. Uz to, ovaj prostor ispod glikokaliksa ograničava reapsorpciju tekućine mikrovaskulaturom (WADDELL, 2015.). Endotelni glikokaliks jest zaštitni sloj koji prekriva endotelne stanice s unutarnje, luminalne strane kapilara. Endotelni glikokaliks mreža je membranski vezanih proteoglikana i glikoproteina koji prekrivaju endotel s luminalne strane te se topljive

molekule dobivene iz endotela i plazme integriraju u ovu mrežu. Osim što čini kontinuiranu mrežu koja priliže uz endotel, ispunjava i njihove međustanične pukotine te dolazi u izravan kontakt s međustaničnim prostorom. Endotelni glikokaliks sudjeluje u regulaciji i održavanju vaskularne permeabilnosti (REITSAMA i sur., 2007., CHAPPEL i sur., 2008.).

Od svih varijabli uključenih u gornju jednadžbu samo se koloidno-osmotskim tlakom i kapilarnim hidrostatskim tlakom može klinički manipulirati. Mjerenjem koloidno-osmotskog tlaka pacijenta i terapijom koloidnom tekućinom da ga se održi fiziološkim, može se smanjiti izljev intravaskularne tekućine i klinički problemi povezani s tim, uključujući intersticijski edem i izljev u tjelesnu šupljinu (WADDELL, 2015.).



Slika 1. Starlingova ravnoteža, prema GUYTON i HALL (2005.)

2.1.6. SASTAV PLEURALNOG I ABDOMINALNOG IZLJEVA KOD ZDRAVIH ŽIVOTINJA

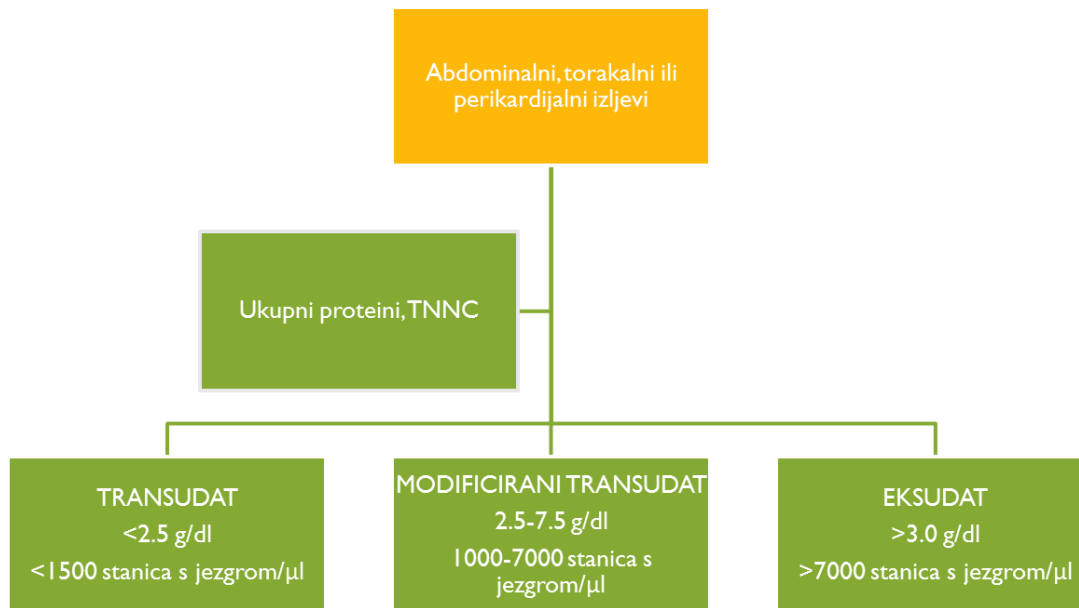
Kemijski sastav tekućine u tjelesnim šupljinama prije svega je određen propusnošću kapilara za vodu i otopine te u manjem dijelu propusnošću pleuralnog i abdominalnog mezotela.

Kapilare propuštaju vodu, elektrolite (npr. Na^+ , K^+ , Cl^- , Ca^{2+} , bikarbonate i fosfate) i male neproteinske otopine (npr. glukozu, ureju, kreatinin). Koncentracija proteina, elektrolita, ureje, glukoze i kreatinina u intersticijskoj tekućini u blizini kapilara gotovo je jednaka koncentraciji u plazmi.

Intersticijska tekućina izvor je većine proteina u pleuralnoj i abdominalnoj tekućini. Razlike u propusnosti kapilara za proteine plazme uzrokuju i razlike u intersticiju. Primjerice, u ljudi je koncentracija ukupnih proteina intersticijske tekućine u skeletnom mišićju oko 1,5 g/dl, oko 2,0 g/dl u supkutanom tkivu, oko 4 g/dl u crijevima, a oko 6 g/dL u jetri (GUYTON i HALL, 2005.). Ukupni proteini pleuralne tekućine u zdravih ljudi iznose 1 – 2 g/dl (WANG, 1985.).

2.2. LABORATORIJSKA PRETRAGA IZLJEVA

Izljevi se tradicionalno klasificiraju prema koncentraciji ukupnih proteina i broju stanica s jezgrom (TNCC) (BEATTY i BARRS, 2010., DEMPSEY i EWING, 2011.). Prema tom sustavu klasifikacije razlikujemo: (1) transudate (ukupni proteini < 2,5 g/dl, TNCC < 1,500 stanica/ μl), (2) modificirane transudate (ukupni proteini 2,5 – 7,5 g/dl, TNCC – 1,000 – 7,000 stanica/ μl) i (3) eksudate (ukupni proteini > 3,0 g/dl, TNCC > 7,000 stanica/ μl) (RIZZI i sur., 2008.) (slika 2.). Laboratorijske pretrage izljeva dijagnostički su postupak kojim se može posumnjati na proces koji je uzrokovao patološko nakupljanje tekućine u tjelesnoj šupljini (ALLEMAN, 2003.). Tako DEMPSEY i EWING (2011.) modificirano klasificiraju izljeve prema mogućem uzroku na: (1) transudate siromašne proteinima, (2) transudate bogate proteinima, (3) septičke eksudate, (4) neseptičke eksudate, (5) izljeve podrijetlom od rupturiranih krvnih žila i visceralnih organa (hemoragijski, limforagijski ili hlozni izljevi, uoperitoneum i bilijarni peritonitis) i (6) izljeve nastale zbog ljuštenja stanica (tablica 1.).



Slika 2. Algoritam razlikovanja izljeva, prema RIZZI i suradnicima (2008.)

Laboratorijska analiza izljeva preporučuje se kao pomoćni alat u određivanju uzroka izljeva. Tekućina izljeva može se skupljati u epruvete s EDTA antikoagulansom (ljubičasti čep), serumske epruvete (žuti ili crveni čep), sterilne epruvete za mikrobiološku pretragu te u druge epruvete za specifične testove poput PCR pretrage. Iz izljevske tekućine koja je prikupljena u epruvetu s EDTA antikoagulansom najčešće analiziramo ukupni broj stanica s jezgrom (TNCC) i hematokrit (kod hemoragijskih izljeva) na automatiziranim hematološkim brojačima.

TNCC mjerimo u tekućinama izljeva jer oni sadržavaju leukocite, mezotelne stanice i potencijalno druge stanice s jezgrom.

Biokemijske analize izljevske tekućine kod rutinske pretrage podrazumijevaju obvezno mjerenje koncentracije totalnih proteina (TP), dok se koncentracija ureje, kreatinina, elektrolita, triglicerida, kolesterola, bilirubina i drugih tvari analizira pri sumnji na specifične uzroke izljeva (npr. kod rupture mokraćnog mjehura, hloznih izljeva, rupture žučnog mjehura).

U slučaju ružičaste ili crvene boje izljeva uputno je izmjeriti hematokrit ili ukupni broj eritrocita. Te se vrijednosti zatim uspoređuju s vrijednostima hematokrita i eritrocita u perifernoj krvi te tako procjenjujemo radi li se o pravom hemoragijskom izljevu. Kada je krvarenje glavni uzrok izljeva, hematokrit i eritrociti u izljevu mogu biti slični vrijednostima u perifernoj krvi. Ubrzo nakon krvarenja u tjelesne šupljine broj eritrocita počinje opadati

zbog resorpcije putem limfnih žila ili promijenjenog gradijenta onkotskog tlaka koji potiče gibanje tekućine iz intersticija u tjelesnu šupljinu (STOCKHAM i SCOTT, 2008.).

Unutar 30 minuta od uzorkovanja izljeva izrađuju se razmazi, izravno i/ili iz resuspendiranog sedimenta centrifugiranog izljeva (ovisno o izgledu, broju stanica i gustoći izljeva). Metode pripreme razmaza ovise o staničnosti izljeva. Preporučuje se učiniti direktni razmaz i tzv. razmaz s koncentracijskom linijom, i to što je prije moguće kako bi se izbjegle *in vitro* promjene (proliferacija mikroorganizama, promjene na stanicama ili *in vitro* fagocitoza). U slučaju niskog TNCC-a potrebno je centrifugirati izljev te učiniti razmaze iz sedimenta tekućine. Preparat se najčešće boji May-Grünwald-Giemsinom metodom. Nakon bojenja i sušenja preparat pregledavamo pod mikroskopom na povećanjima x40, x100, x200, x400 i pod imerzijskim povećanjem x1000.

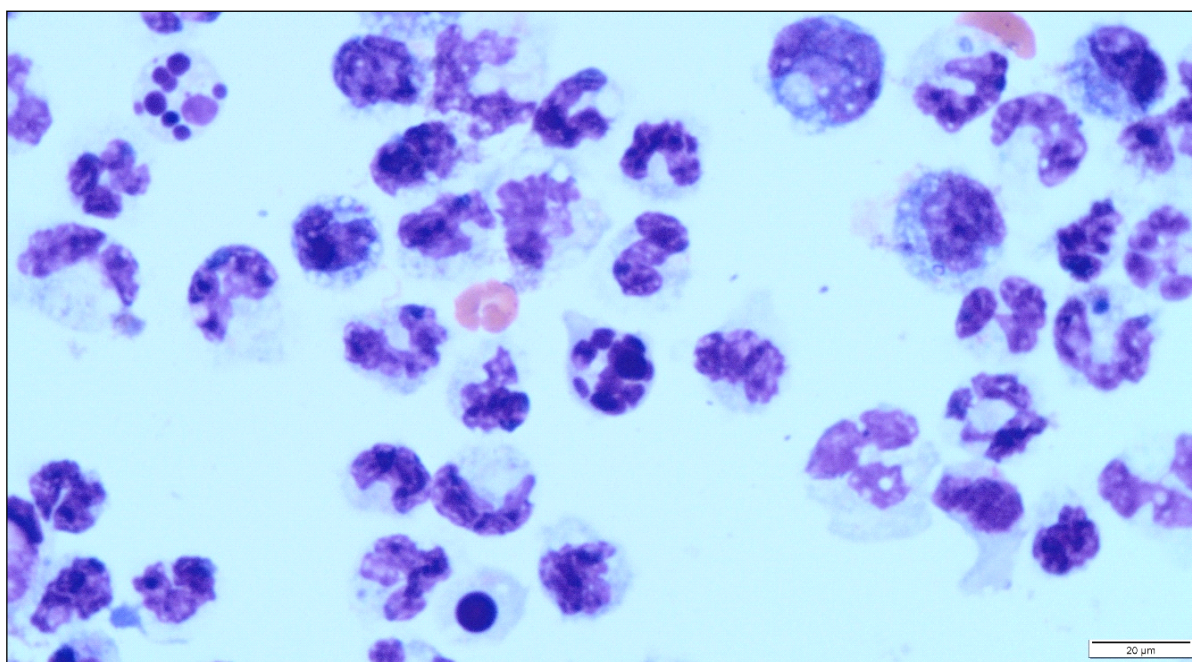
Tablica 1. Vrste i uzroci izljeva. Prema O'BRIEN i LUMSDEN (1988.) te STOCKAM i SCOTT (2008.).

VRSTE IZLJEVA	PODVRSTE IZLJEVA	UZROCI
TRANSUDATI	bogati proteinima	a) povećan intravaskularni hidrostatski tlak b) kongestivno zatajenje srca c) postsinusoidna portalna hipertenzija
	siromašni proteinima	a) hipoalbuminemija b) ciroza c) limfna opstrukcija d) necirotična portalna hipertenzija
EKSUDATI	septički	a) sekundarna upala zbog endogenih ili egzogenih stranih supstancija ili imunokompleksa b) penetracijske ozljede c) propuštanje gastrointestinalnog trakta d) migrirajuće strano tijelo e) transplacentalne infekcije sekundarno zbog maternalne bakterijemije f) bakterijske translokacije iz pluća
	neseptički	g) hipoperfuzija gastrointestinalnog tkiva h) hematogeno širenje infekcije iz udaljenih mjesta i) ruptura ili infekcija urogenitalnog trakta a) pankreatitis b) FIP
IZLJEVI UZROKOVANI RUPTUROM ŽILA ILI VISCERALNIH ORGANA		a) hemoragijski izljevi b) hilotni izljevi c) <i>Bartonella</i> spp. povezani izljevi d) uroabdomen e) bilijarni peritonitis
IZLJEVI UZROKOVANI LJUŠTENJEM STANICA		a) neoplazija b) proliferacija reaktivnog mezotela

2.2.1. STANICE U IZLJEVIMA

Stanice koje se rutinski nalaze u izljevima jesu neutrofil, limfociti, mezotelne stanice, makrofagi, eritrociti i trombociti, dok se eozinofili, mastociti i neoplastične stanice rjeđe nalaze.

Općenito, povećan broj neutrofila upućuje na eksudat koji može biti primarni uzrok izljeva ili se pojavljuje nakon drugog procesa koji je uzrokovao izljev. Nedegenerativni neutrofil, tj. neutrofil koji morfološki izgledaju kao u krvnim razmazima upućuju na izljev nebakterijskog uzroka. Degenerativno promijenjeni neutrofil koji sadržavaju nabubrenu i svijetlo obojenu jezgru te nedostatak jezgrina kromatinskog uzorka i varijabilan stupanj citoplazmatske vakuolizacije najčešće upućuju na bakterijsku upalu (slika 3.).



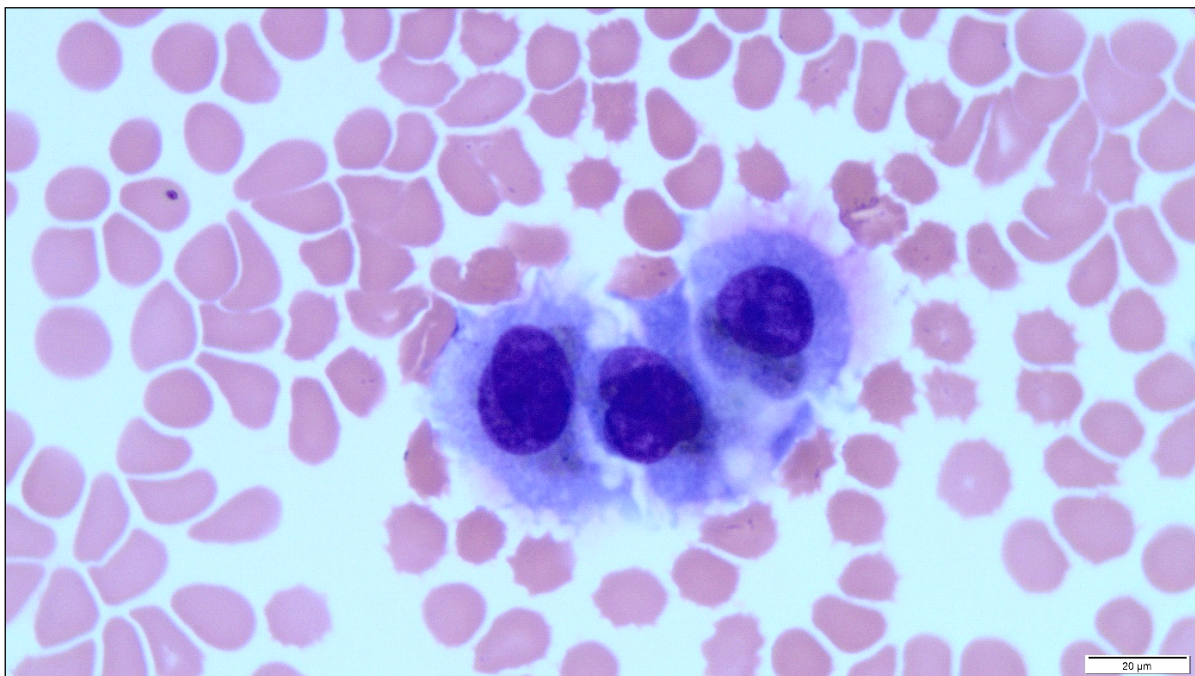
Slika 3. Eksudat – dominantan nalaz neutrofila (May-Grünwald-Giemsino bojenje, x1000 povećanje, izvor: arhiva Hematološkog laboratorija Klinike za unutarnje bolesti)

Limfociti se kod većine izljeva pojavljuju kao mali limfociti koji sadržavaju malu okruglu jezgru (promjera < 10 μm), čvrsti kromatin i malu količinu bazofilne citoplazme. Kada su limfociti stimulirani, mogu pokazivati svojstva reaktivnih limfocita, plazmacitoidnih limfocita ili plazma stanica. Neoplastični limfociti imaju promjer jezgre veći od 10 μm , fino

granulirani do homogeni kromatin s prominentnim ili velikim jezgricama te izraženom bazofilnom citoplazmom (STOCKHAM i SCOTT, 2008.).

Makrofagi su velike mononuklearne stanice s obilnom sivosvjetloplavom citoplazmom i okruglom do bubrežastom jezgrom. Često sadržavaju vakuole i fagocitiran sadržaj te ih po tome razlikujemo od drugih stanica.

Mezotelne stanice oblažu pleuralnu, abdominalnu i perikardijalnu membranu. Dolaze pojedinačno ili u nakupinama. Sadržavaju umjereno veliku, srednje bazofilno obojenu citoplazmu, a katkad imaju i mjehuriće u citoplazmi (slika 4.). Hiperplastične i reaktivno podražene mezotelne stanice imaju izraženu bazofilnu citoplazmu koja može imati ružičast i resast rub (THOMPSON i REBAR, 2016.).



Slika 4. Mezotelne stanice (May-Grünwald-Giemsino bojenje, x1000 povećanje, izvor: arhiva Hematološkog laboratorija Klinike za unutarnje bolesti)

2.3. ABDOMINALNI IZLJEVI

Izljev u abdominalnoj šupljini može nastati zbog promjena hidrostatskog tlaka unutar arteriolarnih ili venskih krajeva kapilara, neravnoteže onkotskih tlakova između kapilara i

intersticija, povećane vaskularne ili mezotelne propusnosti ili smanjene limfne reapsorpcije tekućine. Dodatno, tekućina može nastati u slučajevima istjecanja iz krvnih ili limfnih žila, mokraćnog i žučnog mjehura. Naravno, istodobno može biti prisutno više uzroka izljeva u abdominalnoj šupljini (VALENCIANO i sur., 2014., BOHN, 2017.).

Istraživanja provedena u životinja s abdominalnim izljevima pokazala su da je na temelju koncentracije glukoze i laktata moguće razlikovati netumorske od tumorskih izljeva. Zbog toga što tumorske stanice povećavaju tvorbu laktata, očekuje se niža vrijednosti pH u tumorskim u odnosu na netumorske izljeve (NESTOR i sur., 2004.). LEVIN i suradnici (2004.) u svom su istraživanju septičkih abdominalnih izljeva utvrdili da je koncentracija laktata u izljevu bila veća od 2,5 mmol/l te da je koncentracija laktata u izljevu gotovo uvijek bila veća od serumske koncentracije laktata. U istraživanju primarnih peritonitisa medijan ukupnog broja leukocita abdominalnih izljeva kod pasa bio je oko 7000 stanica/ μ l. Kod većeg broja životinja primarni peritonitis rezultirao je transudatom, dok je eksudat dominirao u slučajevima sekundarnog peritonitisa. Nadalje, kod primarnih peritonitisa dominirale su infekcije gram-pozitivnim bakterijama, dok su kod sekundarnih peritonitisa dominirale gram-negativne bakterije kao uzročnici (CULP i sur., 2009.). Dijagnoza septičkog izljeva postavlja se na temelju citološke pretrage izljeva, a opisani su i slučajevi lažno negativnih nalaza, najčešće kada životinja prima antibakterijski lijek, kada se radi o lokaliziranoj upali ili zbog tehničkih razloga (primjerice neprimjereno bojenje preparata). Psi s neseptičkim abdominalnim izljevima imali su TNCC niži od 13 000 stanica/ μ l; pH abdominalne tekućine bio je veći kod septičkih u odnosu na neseptičke izljeve. Koncentracija glukoze iz abdominalne tekućine bila je znatno manja kod septičkih izljeva pasa (manja od 2,78 mmol/l), no zbog niske osjetljivosti pretrage glukoza u abdominalnom izljevu ne bi trebala biti samostalan pokazatelj u razlikovanju septičkih od neseptičkih abdominalnih izljeva (BONCZYNSKI i sur., 2003.). PEMBLETON-CORBETT i suradnici (2000.) u svojem su istraživanju utvrdili da je omjer serumske koncentracije albumina i koncentracije albumina u izljevu (u slučajevima transudata) jednak ili veći od 1,1 u 73,5 % pasa što upućuje na portalnu hipertenziju. Navedeni omjer koncentracija ne razlikuje hepatičke od ekstrahepatičkih uzroka izljeva.

CARTIER i suradnici (2014.) utvrdili su dobru korelaciju između abdominalne koncentracije pankreasne lipaze određivane imunoreaktivnim testom (engl. *canine pancreatic lipase immunoreactivity*, cPLI) s kliničkom dijagnozom pankreatitisa, serumskom koncentracijom cPLI-ja te ultrazvučnim nalazom abdomena. Prema tome koncentracija pankreasne lipaze u abdominalnoj tekućini određivana cPLI pretragom može se smatrati

dopunskom dijagnostičkom pretragom u pasa s abdominalnim izljevom pri sumnji na akutni pankreatitis. Iako se u navedenom istraživanju aktivnost lipaze u peritonealnoj tekućini nije pokazala osjetljivom kao koncentracija pankreasne lipaze, ona ipak može biti od pomoći u dijagnostici akutnog pankreatitisa u pasa. U istraživanju GUIJA de ARESOACOCCHAGA i suradnika (2006.), u kojem je određivana aktivnost lipaze u abdominalnoj tekućini pasa oboljelih od različitih bolesti (poput akutnog pankreatitisa, abdominalne traume, abdominalne neoplazije te drugih bolesti jetre i srca), utvrđena je znatno veća aktivnost lipaze kod akutnog pankreatitisa u abdominalnoj tekućini u odnosu na ostale bolesti.

Neuspjeh tradicionalnog koncepta transudat/eksudat koji diferencira etiologiju abdominalne tekućine potaknuo je pitanje prihvaćanja više fiziološkog pristupa, koji se temelji na prisutnosti ili odsutnosti portalne hipertenzije. Za tu je procjenu predložen serum-ascites albuminski gradijent (SAAG). Serum-ascites albuminski gradijent definira se kao koncentracija albumina u serumu minus koncentracija albumina u ascitesu. Pretpostavlja se da ovi parametri upućuju na gradijent onkotskog tlaka između vaskularnog sloja i abdominalne tekućine. Povećan gradijent (više ili jednako od 11 g/l) obično je povezan s povišenim portalnim tlakom, dok je smanjen gradijent (manje od 11 g/l) vezan uz stanja gdje ascites nije povezan s portalnom hipertenzijom (PARE i sur., 1983., RECTOR i REYNOLDS, 1984.).

2.3.1. UROABDOMEN

Uroabdomen ili uoperitoenum jest stanje kod kojeg dolazi do nakupljanja urina u trbušnoj šupljini, najčešće posljedično rupturi mokraćnog mjehura, ali i bilo kojeg drugog dijela mokraćnog sustava. Ruptura mokraćnog mjehura u većini je slučajeva uzrokovana traumom (AUMANN i sur., 1998.). Do traumatiziranja dolazi zbog tupe abdominalne traume, agresivne kateterizacije ili agresivne palpacije. Prije nastanka upalnog odgovora na prisutstvo urina u trbušnoj šupljini, akutni uroabdomen može se morfološki klasificirati kao čisti transudat. Kreatinin i ureja koncentrirani su u urinu u usporedbi s perifernom krvi. Ureja je manja molekula od kreatinina i zbog toga se brže reapsorbira kroz mezotel trbušne šupljine. Koncentracija ureje u slučajevima uroabdomena brže dolazi u ravnotežu s koncentracijom ureje u krvi, dok je molekula kreatinina prevelika da bi prešla mezotel pa se zbog toga postiže

veća koncentracija kreatinina u usporedbi s koncentracijama u krvi (COWELL i sur., 1989., SCHMIEDT i sur., 2007.).

Od dodatnih pokazatelja u dijagnostici uroabdomena može se koristiti omjer koncentracije kalija u izljevu i koncentracije u serumu. Vrijednost veća od 1,4 : 1 pokazuje da se radi o uroabdomenu. Prema istraživanju SCHMIEDT i suradnika (2007.), da bi se dijagnosticirao uroabdomen kod pasa, moraju biti obuhvaćena barem dva od ukupno tri kriterija. To su: (1) koncentracija kreatinina u izljevu mora biti barem četiri puta veća od koncentracije kreatinina u krvi, (2) omjer koncentracije kalija u izljevu naspram one u krvi mora biti veći od 1,4 i (3) omjer koncentracije kreatinina u izljevu naspram one u krvi mora biti veći od 2,0.

Kod mačaka se ovi kriteriji približno slažu u odnosu s kriterijima pasa kod omjera koncentracije kreatinina, dok srednja vrijednost omjera koncentracije kalija izljeva naspram krvi iznosi 1,9 (AUMANN i sur., 1998.).

2.3.2. BILOABDOMEN

Biloabdomen ili bilijarni peritonitis definiran je kao upalni odgovor na prisutstvo žuči u abdominalnoj šupljini (MUTSAERS, 2004.). Propuštanje žuči u abdominalnu šupljinu može se pojaviti kao posljedica traume, kolangitisa (upalni ili infektivni), opstrukcije žučnog voda ili operacije, a može se pojaviti i spontano u obje šupljine, pleuralnoj i abdominalnoj. U akutnoj je fazi ovaj izljev neseptičan, no poslije može postati septičan, osobito uz istodobni infektivni kolecistitis (O'BRIEN i LUMSDEN, 1988., LUDWIG i sur., 1997.).

U slučaju kad je ruptura žučnog mjehura povezana s dijafragmatskom hernijom, do prodora žuči dolazi kada je jetra zarobljena unutar defekta dijafragme, tj. pri rupturi ili nekrozi žučnog mjehura ili žučnih vodova.

Izgledom je biloabdomen smeđe do žute ili zelene boje, iako pri jakom odgovoru i povećanom broju stanica ta boja može biti netipična. Ovi izljevi u pravilu pripadaju eksudatima (LUDWIG i sur., 1997., OWENS i sur., 2003.). Citološki, upečatljivo svojstvo biloabdomena jest nalaz žuči, koja se može vidjeti u obliku žutih, zelenkastih do plavocrnih granula raštrkanih u pozadini razmaza izljeva, kao i u citoplazmi neutrofila, makrofaga i mezotelnih stanica. Nakon duljeg trajanja procesa žučne granule mogu se pretvoriti u romboidne i amorfne zlatne kristale žučnog pigmenta. Osim toga kod tipičnog izgleda

biloznih izljeva općenito nestanični, amorfni fibrinski plavosivi mucinozni materijal može biti povezan s rupturom bilijarnih vodova. Smatra se da ovakav materijal proizvodi bilijarni ili epitel žučnog mjehura kao posljedicu ekstrahepatične žučne opstrukcije s regurgitacijom normalne žuči u jetrenu limfu i vensku krv (OWENS i sur., 2003.).

Upalni odgovor na žuč općenito se sastoji od nedegenerativnih neutrofila, 84 – 98 % cjelokupnog broja stanica s jezgrom. U biloznom izljevu može se pronaći različit broj makrofaga i mezotelnih stanica, što ovisi o trajanju kontakta s iritirajućom tvari, tj. žuči. Da bi se potvrdio bilozni izljev, koncentracija bilirubina mora biti nekoliko puta veća u izljevu negoli je to u serumu (LUDWIG i sur., 1997.).

2.3.3. HEMOABDOMEN

Hemoabdomen je stanje nakupljanja krvi u abdominalnom prostoru i može se klasificirati kao traumatski ili netraumatski. Traumatski hemoabdomen tipično se povezuje s traumama udarca automobila i krvarenja iz rupturiranih visceralnih organa poput jetre i slezene (MONGIL i sur., 1995.). Klinički znakovi kod stanja hemoabdomena povezani su s akutnim krvarenjem i uključuju tahikardiju, bljedilo sluznica, hipotenziju, slabost, kolaps i smrt. Spontani ili netraumatski hemoabdomen povezan je s benignim ili malignim intraabdominalnim neoplazijama, koagulopatijama, dilatacijom i volvulusom želuca, torzijom jetrenog reznja i torzijom slezene (BROCKMAN i sur., 2000.). Najčešće dijagnosticirani uzrok netraumatskog hemoabdomena jest hemangiosarkom (PINTAR i sur., 2003.). Pokazalo se da se rupturirane jetrene neoplazije događaju kod mačaka, dok je kod pasa češća ruptura slezene uzrokovana hemangiosarkomom (JOHNSON, 1989.).

Maligne neoplazije pokazale su se kao uzrok netraumatskih hemoabdomena u 68 – 80 % slučajeva kod pasa (PINTAR i sur., 2003., ARONSOHN i sur., 2009.). Od njih 63 – 88 % bili su hemangiosarkomi, a drugi su uzroci bili hematomi, torzije jetre ili slezene i koagulopatije u obliku trovanja rodenticidima (PINTAR i sur., 2003., BEAL i sur., 2008., ARONSOHN i sur., 2009.).

ARONSOHN i suradnici (2009.) istraživali su prognozu akutnih netraumatskih hemoabdomena kod 60 pasa i utvrdili su da su najčešći uzroci hemoabdomena hemangiosarkom (63 %), hematom slezene (23 %), torzija slezene (5 %), hepatocelularni karcinom (2 %) i karcinomatosa (2 %). Najlošija prognoza hemoabdomena utvrđena je kod

dijagnosticiranog hemangiosarkoma, dok je kod pasa s hematoma slezene, torzijom slezene i hepatocelularnim karcinomom utvrđena slaba do dobra prognoza.

2.3.4. NEOPLASTIČNI ABDOMINALNI IZLJEVI

Izljevi mogu nastati sekundarno, zbog ljuštenja tumorskih stanica, najčešće od epitelnih tumora ili tumora okruglih stanica, a rijetko od tumora mezenhimnog podrijetla. Budući da u neoplastičnim izljevima koncentracija proteina i broj ukupnih stanica s jezgrom mogu varirati, neoplastične izljeve nije lako klasificirati u transudate ili eksudate. Tumorske stanice mogu biti pomiješane s određenim brojem upalnih stanica, ovisno o stupnju popraćene upale, lokalizaciji tumora, količini zahvaćenog tkiva i ljuštenju stanica ili nekrozi. U slučaju da se ne može odrediti podrijetlo stanica, a primijećena je monomorfna populacija stanica koja ne pripada stanicama hematopoetskog podrijetla ili mezotelnim stanicama, najvjerojatnije je klinički značajna, bez obzira na to nalaze li se kriteriji malignosti ili ne. Kada se stanice dobro diferenciraju, u otkrivanju njihova podrijetla najbolje će pomoći morfološke karakteristike citoplazme, kao što je to slučaj kod sekretorne aktivnosti unutar citoplazme stanica koje pripadaju primjerice adenokarcinomima (BAKER i LUMSDEN, 2000.).

Maligni ascites kod ljudi znak je abdominalne karcinomatze, tj. prisutnosti malignih stanica u abdominalnoj šupljini. Tumori koji uzrokuju karcinomatizu češće su sekundarni maligni tumori površine peritoneuma, koji uključuju tumore jajnika, kolorektuma, gušterače i maternice; izvan abdominalne šupljine tumori podrijetlom pluća i dojki, limfomi te mali broj nepoznatih primarnih tumora (GARRISON i sur., 1986.). Izljevi uzrokovani malignim procesom kod pasa mogu biti transudati bogati ili siromašni proteinima te mogu biti eksudati, zbog različitih mehanizama nastanka izljeva, no većina malignih izljeva ipak sadržava visoku koncentraciju proteina. Takvi izljevi mogu biti ujedno i upalni, osobito ako je prisutna upala ili nekroza tumora (BOHN, 2017.).

Limfom je među najčešćim malignomima kućnih ljubimaca koji može dovesti do pojave izljeva obilježenih monomorfnom populacijom nezrelih i atipičnih limfocita (VAIL i YOUNG, 2007.). Specijalisti kliničke patologije nerijetko mogu dijagnosticirati limfom na osnovi morfologije stanica, no za konačnu su dijagnozu na raspolaganju dodatni testovi, uključujući PARR (engl. *PCR for analysis of antigen receptor rearrangements*) i protočna

citometrija. Osnova PARR testa leži u činjenici da populacija malignih stanica potječe od jedne stanice sa specifičnom DNA, tako je maligna populacija stanica populacija klonova s identičnom DNA (BURNETT i sur., 2003.). Protočna citometrija može koristiti u analizi izljeva kao bi se utvrdila veličina stanica, molekularna složenost i antigenski sastav te pripadnost navedenoj malignoj ili benignoj limfocitnoj populaciji stanica. Potrebno je samo 0,1 ml izljeva koji nije zgrušan da bi se razlikovao idiopatski hlozni izljev od limfoma malih limfocita ili drugih procesa sličnog citološkog nalaza (WEISS, 2002.).

2.3.5. HILOABDOMEN

Hiloabdomeni ili hlozni izljevi u trbušnoj šupljini nisu česti, a mogući uzroci njihova razvoja jesu abdominalne neoplazije, steatitis, bilijarna ciroza, ruptura ili propuštanje iz limfnih žila, poslijeoperacijsko nakupljanje tekućine nakon podvezivanja torakalnog limfnog voda, kao i kongenitalne abnormalnosti limfnog sustava. Stanični sastav izljeva mijenja se od najčešće viđenih malih limfocita u početku procesa bolesti sve do miješane populacije upalnih stanica, uključujući neutrofilne granulocite i vakuolizirane makrofage (SHELLY, 2001.).

Kod ljudi su ustanovljena tri osnovna mehanizma nastanka hloascitesa: (1) eksudacija limfe (ili propuštanje limfe nakon rupture limfne žile) iz proširenih limfnih žila na stijenci crijeva ili mezenterija uzrokovana opstrukcijom limfnih žila na bazi mezenterija ili hilusne cisterne (npr. infiltracija malignog tumora), (2) direktno propuštanje limfe kroz limfoperitonealnu fistulu (kao posljedica rupture limfnih žila zbog traume ili operacije) i (3) eksudacija limfe kroz stijenku retroperitonealnih limfnih žila s vidljivim fistulama ili bez njih (npr. kongenitalna limfangiektazija) i opstrukcija torakalnih limfnih žila (KINMONTH, 1976., BROWSE i sur., 1992.).

2.3.6. PIOABDOMEN

Pioabdomen ili septički peritonitis, definiran kao prisutnost bakterija u abdominalnoj šupljini, predstavlja hitno kirurško stanje. Septički peritonitis povezan je s lošom prognozom, posebno ako je abdominalna kontaminacija izražena karaktera i ako je prisutno strano tijelo.

Kirurško liječenje septičkog peritonitisa uključuje laparotomiju, otkrivanje i kontrolu izvora kontaminacije i odgovarajuću drenažu kontaminanta. Uz ispiranje u vrijeme inicijalne laparotomije primjenjuje se i nekoliko metoda poslijeoperacijske drenaže, uključujući Penroseovu drenažu, višestruke odvodne kanale, abdominalne dijalizatore i otvorenu peritonealnu drenažu (HOSGOOD i SALISBURY, 1988., KING, 1994.).

Primarni peritonitis definira se kao infekcija abdominalne šupljine bez prepoznatljiva intraabdominalnog izvora infekcije ili anamneze abdominalne penetracijske ozljede (LAROCHE i HARDING, 1998.). Sekundarni peritonitis najčešći je oblik peritonitisa, uzrokovan intraabdominalnim istjecanjem bakterija, najčešće iz gastrointestinalnog sustava. U veterinarskoj se praksi često pojavljuje (SWANN i HUGHES, 2000.). Tercijarni peritonitis trajan je ili ponavljajući peritonitis nakon što je učinjen adekvatan pokušaj suzbijanja ili primarnog ili sekundarnog peritonitisa (MALANGONI, 2000., EVANS i sur., 2001.).

CULP i suradnici (2009.) utvrdili su znatno učestaliji nalaz gram-pozitivnih bakterija u abdominalnom izljevu među životinjama s primarnim peritonitisom, a životinje sa sekundarnim peritonitisom imale su znatno više gram-negativnih infekcija. Nije otkrivena razlika u ishodu između životinja s primarnim i sekundarnim peritonitisom, međutim psi sa sekundarnim peritonitisom koji su bili podvrgnuti operaciji češće su otpušteni kući nego oni koji su bili podvrgnuti operaciji zbog primarnog peritonitisa.

2.3.7. IZLJEVI UZROKOVANI SISTEMSKOM HISTOPLAZMOZOM

Abdominalni izljevi kod histoplazmoze relativno su jedinstvena izgleda, bistri i bezbojni. Klasificiraju se u modificirane transudate upalnog karaktera s dominantnim brojem neutrofila, ujedno s mnogo većim brojem u usporedbi s tipičnim modificiranim transudatima kod pasa. U slučaju pronalaska kolonija histoplazme u izljevu, smatra se da je bolest diseminirana, te se može pronaći u jetri, slezeni, koštanoj srži, rektumu i u perifernoj cirkulaciji. *Histoplasma* spp. organizmi mogu se pronaći u makrofagima, promjera su 2 do 4 µm, okrugla do ovalna oblika, s jednom bazofilnom jezgrom koja je okružena debelom prozirnrom staničnom stijenkom. U izljevu je uobičajen nalaz pojedinačnih i slobodnih histoplazmi u pozadini razmaza. Diferencijalnodijagnostički postoje još dva mikroorganizma kojima se mogu zamijeniti histoplazme, a to su *Sporothrix* i *Leishmania*, iako se ovi organizmi razlikuju po obliku, veličini ili kinetoplastu, kako je to slučaj kod lišmanije.

Sistemska histoplazmoza uzrokovana uzročnikom gljivice *Histoplasma capsulatum* povremeni je uzrok abdominalnog izljeva, ali rijetki uzrok pleuralnog izljeva u pasa i mačaka iz endemijskih područja. Budući da je gljivica histoplazme sveprisutna, dijagnoza se ne može oslanjati na serološku pretragu. U mnogim je slučajevima osnova identifikacije histoplazme citološka pretraga (THOMPSON i REBAR, 2016.).

2.4. PLEURALNI IZLJEVI

Pleuralna šupljina jest prostor formiran od visceralne i parijetalne pleure, a podijeljen je na lijevu i desnu pleuralnu šupljinu odvojenu medijastinumom. Do danas se sa sigurnošću ne zna komuniciraju li lijeva i desna pleuralna šupljina kod pasa i mačaka ili su kompletne strukture koje predstavljaju prepreku kretanju tekućine s jedne strane šupljine na drugu (EVANS, 1993.). Mala količina tekućine u pleuralnoj šupljini uobičajena je kod zdravih životinja, naime na taj se način stvara minimalno trenje za vrijeme pokretanja pluća tijekom disanja. Normalna količina tekućine u pleuralnoj šupljini kod pasa i mačaka je oko 0,1 do 0,3 ml/kg tjelesne mase (MISEROCCHI i sur., 1984.).

Zbog povećana nakupljanja tekućine u pleuralnoj šupljini nastaju pleuralni izljevi. Pleuralna šupljina omeđena je parijetalnom stijenkom koja leži uz prsnu stijenku i visceralnom stijenkom koja priliježe uz plućne režnjeve. Fiziološki se u pleuralnoj šupljini nalazi 3 do 5 mililitara niskoproteinske tekućine koja ima funkciju lubrikanta, olakšavajući pritom disanje. Starlingove sile, kojima je određen protok tekućine kroz kapilarnu stijenku, važne su i za protjecanje tekućine unutar i izvan pleuralnog prostora (NELSON, 2004.).

Čimbenici koji dovode do nakupljanja tekućine u pleuralnoj šupljini trojaki su: (1) čimbenici koji mijenjaju ravnotežu transpleuralnog tlaka, (2) čimbenici koji otežavaju limfnu drenažu i (3) čimbenici koji povećavaju mezotelnu i kapilarnu endotelnu propusnost (ZOCCHI, 2002.).

Patofiziološki gledano uzroci pleuralnih izljeva su: (1) porast hidrostatskog tlaka (kao što je to slučaj kod zastojnog zatajivanja srca), (2) pad onkotskog tlaka (npr. kod hipoproteinemije), (3) povećana propusnost stijenke krvnih žila (najčešće zbog upalne reakcije) i (4) opstrukcija limfnih žila (najčešće zbog tumorskog rasta) (LÓPEZ i MARTINSON, 2017.). Od specifičnih uzroka pleuralnih izljeva potrebno je navesti sljedeće:

modificirani transudati u najvećem su broju slučajeva uzrokovani bolešću srca, transudati hipoproteinemijom (hipoalbuminemijom), hemotoraks traumom, poremećajima koagulacije (stečenom ili prirođenom), tumorima te torzijom plućnog režnja. Uzroci hilotoraksa složeni su te uključuju tumor, mikoze, kardiopulmonalnu dirofilariozu, trombozu kranijalne šuplje vene, te prirodene greške u građi glavnog mlječovoda (NELSON i COUTO, 2014.). U većini slučajeva hilotoraksa u pasa radi se o idiopatskim hilotoraksima (BIRCHARD i sur., 1995.). Pozitivna kontrastna limfangiografija u pasa i mačaka s hilotoraksom prikazuje izraženu limfangiektaziju medijastinalnih i pleuralnih limfnih žila. Citološki se hilotorni izljevi obično lako mogu razlikovati od pseudohilotnih izljeva, no uputno je odrediti koncentracije triglicerida i kolesterola u krvnom serumu i izljevu (TYLER i COWELL, 1989.).

Kod pasa i mačaka najčešći tumori koji uzrokuju pleuralni izljev jesu limfomi, karcinomi i adenokarcinomi, a rjeđe su to sarkomi i mezoteliomi (THOMPSON i REBAR, 2016.).

Uzorkovanje pleuralnog izljeva za dijagnostičke i terapijske svrhe indicirano je učiniti torakocentezom. Pleuralne izljeve klasificiramo kao transudate, modificirane transudate i eksudate. Eksudati se mogu dijeliti na hemoragijske, hilotne, bilijarne, septičke i aseptičke (neoplastične) izljeve (EPSTEIN, 2014.).

2.4.1. HEMOTORAKS

U veterinarskoj medicini definicija hemotoraksa nije standardizirana jer hematokrit izljeva ovisi o hematokritu periferne krvi. Hemotoraksom možemo nazvati pleuralni izljev s hematokritom koji iznosi barem 25 % hematokrita periferne krvi (PRITTIE i BARTON, 2004.).

Hemoragijski izljevi mogu biti rezultat ruptur krvnih žila ili promjene integriteta vaskularnog endotela koji je inače održan međudjelovanjem trombocita i faktora zgrušavanja (O'BRIEN i LUMSDEN, 1988.). Hemoragijske izljeve treba razlikovati od ijatrogene krvne kontaminacije koja se može dogoditi za vrijeme torakocenteze. Nekoliko čimbenika može pomoći pri razlikovanju ovih dvaju procesa, no perakutno krvarenje unutar 45 minuta nije moguće razlikovati od ijatrogene krvne kontaminacije. Jedan od razlikovnih čimbenika najčešće je nedostatak trombocita u hemoragijskom izljevu, također hemoragijski izljev se ne zgrušava (FORRESTER i sur., 1988.). Osim toga pravi hemoragijski izljev može sadržavati

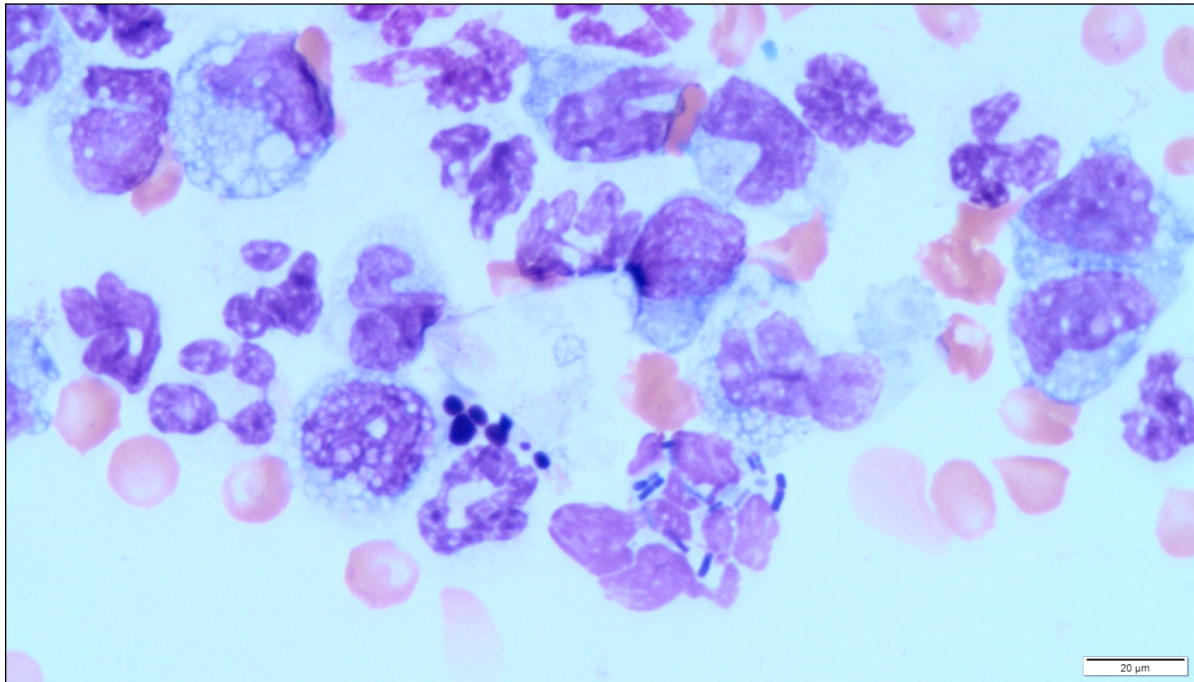
reaktivne makrofage s fagocitiranim eritrocitima, hemosiderin ili hematoidin (COWELL i sur., 1989.).

Mnogobrojni su uzroci hemotoraksa, a najčešćim se kod pasa i mačaka smatra tupa, oštra ili ijatrogena trauma. U anamnestičkim podacima najčešće se dozna da se radilo o udarcu automobila, nedavnoj operaciji prsnog koša, torakocentezi, intratorakalnoj punkciji tankom iglicom, venepunciji ili sličnim uzrocima. Kada ne postoje podaci da se radi o traumi, diferencijalnodijagnostički u obzir dolaze neoplazija, koagulopatije, torzija plućnog reznja ili infekcija. Poremećaji primarne ili sekundarne hemostaze mogu uzrokovati hemotoraks, a najčešći je uzrok u praksi trovanje rodenticidnim antikoagulansima (EPSTEIN, 2014.).

U veterinarskoj su literaturi zabilježeni drugi uzroci hemotoraksa koji ne obuhvaćaju traumu i sistemsku koagulopatiju, a obuhvaćaju hemangiosarkom (NAKAMURA i sur., 2008.b, RUTHERFORD, 2016.), mezoteliom, metastaski karcinom jajnika, osteosarkom, karcinom pluća (NAKAMURA i sur., 2008.b), infekciju sa *Spirocerca lupi*, *Dirofilaria immitis*, i pankreatitis (SLENSKY, 2009.).

2.4.2. PIOTORAKS

Piatoraks ili gnojni pleuralni izljev definiramo kao prisutnost septičkog izljeva u pleuralnoj šupljini. Uzrokovan je bakterijskim pleuritisom koji rezultira hemopurulentnom tekućinom u pleuralnoj šupljini. Citološkim pregledom takvog pleuralnog izljeva može se naći velik broj, često degenerativno promijenjenih neutrofilnih granulocita s unutarstaničnim i izvanstaničnim bakterijama (BAUER i WOODFIELD, 1995.) (slika 5.). Velik broj neutrofilnih granulocita pokazuje znakove kariolize jezgre (nabubren i blijed izgled jezgri) i kariorekse (fragmentirana jezgra). Kariolitični neutrofilni pobuđuju sumnju da se radi o septičkom procesu (BAKER i LUMSDEN, 2000.). Dijagnostički je važno potvrditi bakterije unutarstanično. Nalazimo li bakterije samo izvanstanično tada možemo smatrati da se radi o kontaminaciji bakterijama unutar samog uzorka ili kontaminaciji tijekom bojenja preparata. Kulture bakterija i antibiogram važni su za potvrdu dijagnoze i ispravan odabir antibiotika (BAUER i WOODFIELD, 1995.) (tablica 2.).



Slika 5. Septički eksudat – dominantan nalaz degenerativno promijenjenih neutrofila i intracelularnih bakterija (May-Grünwald-Giemsino bojenje, x1000 povećanje, izvor: arhiva Hematološkog laboratorija Klinike za unutarnje bolesti)

Mogući su uzroci piotoraksa migracija stranog tijela, penetracijske ozljede, migracija parazita, nedavna torakocenteza ili kirurški zahvat na prsnom košu, uznapredovali diskospondilitis i neoplazija s apscesom (DEMETRIOU i sur., 2002., BOOTHE i sur., 2010.). Prilikom ulaska bodljikavih dijelova trave kroz usta i migriranjem do respiratornog sustava mogu se prenijeti bakterije iz usne šupljine sve do donjeg respiratornog sustava. Često takvi bodljikavi dijelovi trave prodiru do pleuralnog prostora i tamo uzrokuju piotoraks ili mogu migrirati čak i do retroperitonealnog prostora ili sve do potkožja (SCHULTZ i ZWINGENBERGER, 2008.).

Dijagnoza piotoraksa kod pasa i mačaka obično je nekomplikirana i temelji se na kliničkim znakovima, rendgenskim snimkama, torakocentezi, citologiji i bakteriološkoj kulturi eksudata. Liječenju piotoraksa može se pristupiti tako da se postave torakostomski drenovi, uklanjanjem eksudata, torakalnom lavižom i aspiracijama sadržaja u kombinaciji s parenteralnim antibiotskom liječenjem (FOSSUM, 2000.).

Najzahvaćenije pasmine s dijagnozom piotoraksa jesu engleski koker španijel, graničarski koli te njihovi križanci i labrador retrieveri, gdje se češće pojavljuje u mužjaka nego u ženki, a oboljevaju mlađe životinje prosječne životne dobi od četiri godine. U pacijenata s piotoraksom najčešći klinički znakovi koji se pojavljuju su dispneja, zatim

slijede tahipneja, pireksija, depresija, letargija, stišani srčani tonovi i gubitak tjelesne mase. Kod pojedinih pacijenata mogu se pojaviti i submandibularni apscesi, halitoza, cijanoza, šepanje, pneumotoraks i strano tijelo u aksili (DEMETRIOU i sur., 2002.).

Prognoza piotoraksa kod pasa i mačaka može biti različita, ali dobra je s odgovarajućim izborom liječenja (ROONEY i MONNET, 2002., BARRS i sur., 2005., JOHNSON i MARTIN, 2007.).

Pacijenti s respiratornom dekompenzacijom, sindromom sistemskog upalnog odgovora ili sepsom općenito imaju lošiju prognozu od pacijenata s piotoraksom koji te simptome nemaju. Stopa preživljenja kod pasa s piotoraksom iznosi 83 % (EPSTEIN, 2014.). Ponovna pojava piotoraksa kod pasa i mačaka zabilježena je u 0 do 14 % slučajeva (ROONEY i MONNET, 2002., BARRS i sur., 2005., JOHNSON i MARTIN, 2007.), a kod 71 % slučajeva ponovne pojave psi su uginuli ili bili eutanazirani (BOOTHE i sur., 2010.). Infekcija s *Nocardia* spp. ili *Actinomyces* spp. i udahnuti i migrirajući dijelovi biljaka rizični su faktori za ponovno stvaranje piotoraksa (PIEK i ROBBEN, 2000.).

Tablica 2. Bakterijski uzročnici piotoraksa. Prema JANG i suradnici (1997.), WALKER i suradnici (2000.) i GREENE (2012.).

ANAEROBI	AEROBI
<i>Bacterioides</i> spp.	<i>Actinomyces</i> spp.
<i>Clostridium</i> spp.	<i>E.coli</i>
<i>Eubacterium</i> spp.	<i>Enterobacter</i> spp.
<i>Fusobacterium</i> spp.	<i>Klebsiella</i> spp.
<i>Peptostreptococcus</i> spp.	<i>Mycoplasma</i> spp.
<i>Porphyromonas</i> spp.	<i>Nocardia</i> spp.
<i>Prevotella</i> spp.	<i>Pasteurella</i> spp.
<i>Propionibacterium</i> spp.	<i>Pseudomonas</i> spp.
	<i>Staphylococcus</i> spp.
	<i>Streptococcus</i> spp.

2.4.3. NOKARDIJSKI I AKTINOMIKOTIČNI IZLJEVI

Kompleks bakterija poput *Nocardia asteroides* i *Actinomyces* sp. važan je uzrok abdominalnih i pleuralnih izljeva kod pasa i mačaka. Makroskopski su ovi izljevi mutni, žute do crvene boje poput juhe od rajčica. Tipično izljev sadržava vidljive partikule ili zrnca koje nazivamo sumporastim zrnima. S obzirom na vrstu izljeva oni pripadaju eksudatima, s visokom koncentracijom ukupnih proteina i izraženim velikim brojem stanica. Mikroskopski je vidljiva neutrofilna ili mješovita upala, tip upale ovisi o trajanju upalnog procesa. Budući da kod većine septičkih pleuritisa i peritonitisa nalazimo degenerativno promijenjene neutrofile, kod nokardijskih i aktinomikotičnih izljeva većina neutrofila nije degenerativno promijenjena te ne pokazuje znakove starenja (hipersegmentacija) i apoptoze (piknoza, karioreksa). Degenerativni neutrofili mogu se pronaći samo u blizini nokardijskih i aktinomikotičkih bakterija jer one, za razliku od mnogih drugih, proizvode slabe lokalne toksine. Morfologija ovih bakterija vrlo je specifična, pri citološkoj se pretrazi često mogu pronaći na rubu razmaza, u obliku niti koje se granaju. *Nocardia* se citološki ne može razlikovati od *Actinomyces* bakterija (THOMPSON i REBAR, 2016.). No *Nocardia* je gram-pozitivna bakterija i varijabilno raste u kiselom mediju, dok *Actinomyces*, gram-pozitivna bakterija, ne raste u kiselom mediju (SONGER i POST, 2005.). Prisutnost sumporastih zrnca češća je pri infekciji bakterijama *Actinomyces* nego bakterijama *Nocardia* (SYKES, 2012.). Citološka dijagnoza mora se potvrditi bakterijskom kulturom izljeva i/ili nalazom sumporastih zrnaca (THOMPSON i REBAR, 2016.).

2.4.4. BILOTORAKS

Većina bilotoraksa kod pasa i mačaka opisana je zajedno s biloabdomenom, a najčešćim uzrokom bilotoraksa smatra se trauma (BELLENGER i sur., 1975., MURGIA, 2013.). Kod zabilježenih slučajeva bilotoraksa najčešće se radi o prostrijelnoj rani koja uzrokuje rupturu žučnog mjehura i istjecanje žuči u pleuralnu šupljinu kroz oštećeni ošit (BELLENGER i sur., 1975.).

Kod ljudi se bilotoraks rijetko pojavljuje, i to kao komplikacija biloabdomena, teško ga je dijagnosticirati jer može oponašati druge poslijeoperacijske kardiorespiratorne komplikacije (BASU i sur., 2010.).

GUILLAUMIN i suradnici (2006.) opisuju kod deset godina stare pirenejske ovčarke pojavu bilotoraksa kao komplikaciju kolecistomije. Pleuralni izljev treba smatrati potencijalnom komplikacijom nakon operacije žučnog mjehura, posebno ako je došlo do izlivanja žuči u trbušnu šupljinu. Tako je razmatrano nekoliko hipoteza kako bi se objasnilo nakupljanje žuči u pleuralnom prostoru tog psa; dijafragmatične limfne žile mogu nositi tekućinu s trbuha preko dijafragme (NOONE 1985., BARNHART i RASMUSSEN 1996.), subdijafragmatični uzroci pleuralnog izljeva uključuju pleuralni izljev izazvan pankreatitisom kod humanih ili veterinarskih pacijenata (UCHIKOV i sur., 2000., NAMAZI i MOWLA, 2004.) ili druge bolesti jetre, uključujući cirozu (HOOFNAGLE i sur., 1997., KRISTAL i sur., 2004.).

Biliopleuralna fistula zabilježena je kao rijetko stanje, ali treba je razmatrati kao diferencijalnu dijagnozu kod pacijenata s traumom i pleuralnim izljevom, posebno onih s prodorom prsnih ozljeda. U pasa s biliopleuralnim fistulama, uzrokovanim prostrijelnim ozljedama, razvilo se povraćanje nekoliko dana nakon prijema, pri čemu se većina ekstrabilijarne žuči nalazila u pleuralnoj šupljini (BELLENGER i sur., 1975., DAVIS i SPAULDING, 2004.).

2.4.5. HILOTORAKS

Hilotoraks ili hilozni pleuralni izljev definiran je kao nakupljanje limfe u pleuralnoj šupljini što je rezultat smanjene ili opstruirane limfne drenaže. Najvažnija limfna žila u pleuralnoj šupljini jest torakalni limfni vod. Torakalni limfni vod nastavak je hilusne cisterne, čija je primarna uloga da vraća limfu iz crijeva, jetre i kaudalne strane tijela. Tipično pritječe venskom sustavu kod točke gdje se sastaju unutarnja i vanjska jugularna vena s kranijalnom šupljom venom (EPSTEIN, 2014.).

Hilozni izljevi općenito sadržavaju limfnu tekućinu bogatu hilomikronima koja se inače nalazi u limfnim žilama i propuštena je kroz intestinalni sustav te prolazi kroz torakalni limfni vod. Hilomikroni su lipoproteini bogati trigliceridima, a apsorbirani iz crijeva nakon probavljanja hrane koja sadržava masti. Limfne žile koje se nalaze kranijalno iznad ošita ne

sadržavaju limfu. Hilozni izljevi kod pasa i mačaka najčešće se pojavljuju kao bilateralni pleuralni izljevi (MEADOWS i MACWILLIAMS, 1994.). Limfa normalno prolazi iz torakalnog limfnog voda u venski sustav. Fizička opstrukcija torakalnog limfnog voda često je rezultat neoplazija, granuloma ili upalnih reakcija medijastinuma koji pritišću torakalni limfni vod ili žile (MEADOWS i MACWILLIAMS, 1994., MERTENS i FOSSUM, 2002.).

Abnormalnosti limfnih žila, povećan venski hidrostatski tlak na razini desne strane srca, nenormalna pozicija organa, neoplazija ili idiopatski uzorci konačno mogu rezultirati hilotoraksom (HODGES i sur., 1993.).

Hilotoraks u pasa može biti uzrokovan oštećenjem toraksa traumom ili upalom. Nakupljanjem hiloznog pleuralnog izljeva često dolazi do dispneje. Kao najbolji postupci liječenja hilotoraksa pokazali su se ligatura torakalnog limfnog voda i perikardiektomija (CAROBBI i sur., 2008., da SILVA i MONNET, 2011., MAYHEW i sur., 2012.).

Hilotoraks se može pojaviti kod bilo koje pasmine pasa ili mačaka, međutim vrlo zastupljena pasmina kod koje se pojavljuje jest afganistanski hrt, što je pak povezano s torzijom plućnog režnja (FOSSUM i sur., 1986., NEATH i sur., 2000.).

Klasičan opis hiloznog izljeva jest izljev bijele boje, makar njegov izgled može varirati od prozirnog do izljeva mliječnobijele, žućkaste ili ružičaste boje. Pseudohilozni izljevi mliječne su boje i ne sadržavaju limfu, a ta mliječnobijela boja potječe od staničnog debrisa, lecitinskog globulinskog kompleksa ili kolesterola (FOSSUM, 2005., MEADOWS i MACWILLIAMS, 1994.).

Budući da neki hilozni izljevi nisu mliječnobijele boje i ne sadržavaju pretežno male limfocite, najbolje ih je identificirati mjerenjem koncentracije triglicerida i kolesterola u izljevu i uspoređujući s koncentracijom u serumu. Za potvrdu hiloznog izljeva koncentracije triglicerida i kolesterola trebaju biti veće u izljevu nego u serumu (MEADOWS i MACWILLIAMS, 1994., MERTENS i FOSSUM, 2002., FOSSUM, 2005.).

2.4.6. IDIOPATSKI HILOTORAKS

Masne tvari iz hrane apsorbiraju se iz enterocita tankog crijeva u obliku hilomikrona, tj. velikih molekula – lipoproteina. Hilomikroni se sastoje najviše od triglicerida, zatim fosfolipida, kolesterola i drugih proteina. Nakon što se potisnu iz enterocita, hilomikroni se skupljaju s viloznim laktalama putem endocitoze i eventualno se prazne u hilusnoj cisterni.

Hilusna cisterna jest abdominalno limfno spremište smješteno u kraniodorzalnom području abdomena, a njezin kranijalni produžetak jest torakalni limfni vod (BEZUIDENHOUT, 1993.).

Idiopatski hilotoraks može voditi do respiratornih i metaboličkih promjena, kao i fibroznog pleuritisa. Uzrok idiopatskog hilotoraksa još uvijek nije u potpunosti razjašnjen (SINGH i sur., 2012.).

FOSSUM i suradnici (2004.) preporučuju ligaturu torakalnog limfnog voda i perikardektomiju kod svake životinje s idiopatskim hilotoraksom ili kad se nakon ligature torakalnog voda dogodi serosangvinozni izljev. Uspješnost kirurškog liječenja hilotoraksa (tj. smanjenje akumulacije pleuralne tekućine) u ovom je istraživanju bila 90 %, tj. 100 % kod pasa i 80 % u mačaka. Takvi podaci pokazuju da ligatura torakalnog voda u kombinaciji s perikardektomijom ima povoljan ishod kod životinja s idiopatskim hilotoraksom.

2.4.7. MALIGNI PLEURALNI IZLJEVI

Maligni pleuralni izljevi kod čovjeka drugi su po redu najučestalijih pleuralnih izljeva. Pleuralni izljevi povezani s neoplazijama pojavljuju se zbog pet različitih mehanizama: (1) pleuralne površine mogu biti zahvaćene tumorom, što dovodi do povećane permeabilnosti pleuralnih membrana, moguće zbog vaskularnog endotelnog faktora rasta (CHENG i sur., 1999.), (2) neoplazija može opstruirati limfne žile ili vene u pleuralnom prostoru, što dovodi do nakupljanja pleuralne tekućine, (3) endobronhijalni tumor može u potpunosti opstruirati bronh, a to vodi do atelektaze i pleuralnog izljeva zbog smanjena pleuralnog tlaka, (4) upala pluća distalno od djelomično opstruiranog bronha može uzrokovati parapneumotični izljev i (5) malignost koja može dovesti do puknuća torakalnog limfnog voda što uzrokuje hilotoraks. Oko 75 % pleuralnih malignih izljeva kod ljudi uzrokovano je rakom pluća, rakom dojke ili leukemijom (LIGHT, 2011.).

Kod pasa prevladavaju karcinomi i timomi kao glavni uzročnici pleuralnog izljeva, dok su mezoteliomi i druge vrste tumora rijetke vrste neoplazija (COHN, 2006.).

2.5. PERIKARDIJALNI IZLJEVI

Perikardijalni izljevi s tamponadom srca hitno su stanje, prije svega u pasa. Hemoragijski perikardijalni izljevi nastaju zbog tumora, traume, koagulopatija, traumatske ruptуре stijenke lijevog atrija, a često se pojavljuju i idiopatski izljevi. Hemangiosarkom je najvažniji tumorski uzrok perikardijalnog izljeva, zatim slijede kemodektom i ostali tumori baze srca (tireoidni karcinomi, timomi, metastatski adenokarcinomi itd.), kao i mezoteliom. LAFORCADE i suradnici (2005.) uspoređivali su koncentraciju različitih pokazatelja u krvnom serumu i perikardijalnom izljevu uzrokovanom netumorskim i tumorskim bolestima te su opisali da su pH, koncentracija bikarbonata i klorida znatno niži, a laktat, hematokrit i ureja znatno viši u perikardijalnim izljevimima uzrokovanim tumorima. Dijagnostička korist citološke pretrage perikardijalnih izljeva u pasa ponajprije ovisi o primarnoj bolesti koja je uzrokovala nakupljanje tekućine u perikardijalnoj šupljini te o vrijednosti hematokrita (slika 6.). Tako su u svom istraživanju CAGLE i suradnici (2013.) pokazali da je uspjeh u otkrivanju uzroka izljeva bio veći kad je vrijednost hematokrita pretraživanog uzorka bila niža od 10 %. Većina je perikardijalnih izljeva, osobito u pasa, hemoragijska. Citološku pretragu i otkrivanje uzroka perikardijalnog izljeva dodatno otežava proliferacija mezotelnih stanica, koje često mogu oponašati maligne stanice, što može dovesti do lažno pozitivnih, ali i lažno negativnih nalaza (ALLEMAN, 2003.).

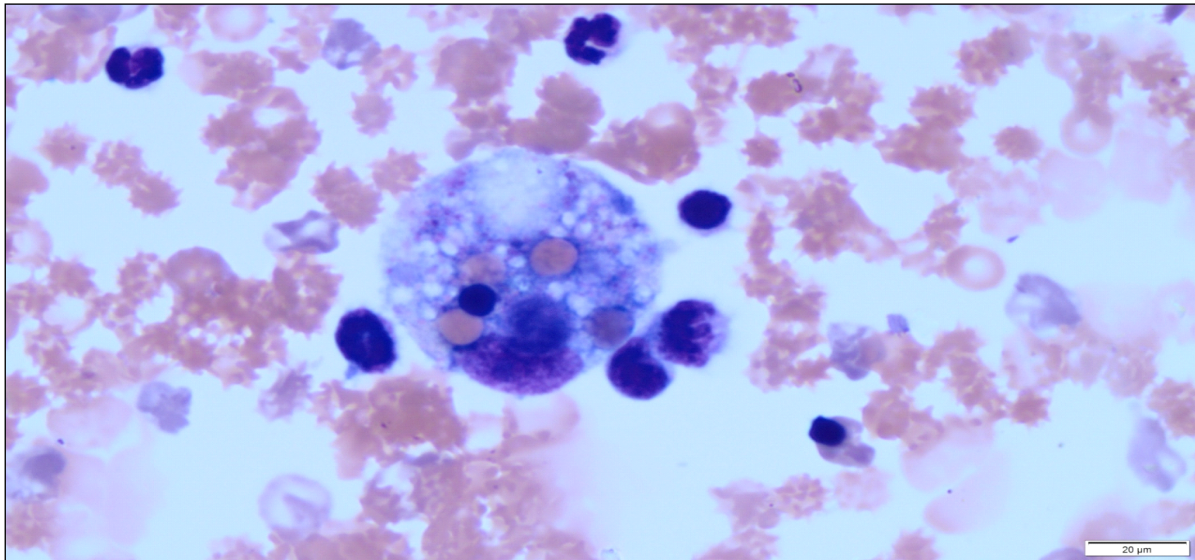
Kao što je već navedeno, većina je perikardijalnih izljeva u pasa hemoragijska, a makroskopski izgledaju kao crno vino. Stanice koje se viđaju mikroskopski su makrofagi, neutrofil i reaktivne mezotelne stanice (SISSON i sur., 1984.).

Koncentracija srčanog troponina I u serumu uspostavila se kao veća vrijednost kod pasa s perikardijalnim izljevom uzrokovanim hemangiosarkomom u usporedbi sa psima kojima je dijagnosticiran idiopatski perikardijalni izljev. Razina troponina I nije mjerena kod pasa s drugim uzrocima perikardijalnog izljeva (SHAW i sur., 2004.).

Najčešći uzroci perikardijalnog izljeva kod mačaka uključuju FIP (engl. *feline infectious peritonitis*), bolesti srca i limfosarkom (HALL i sur., 2007.).

Uzroci perikardijalnog izljeva brojni su jer svaki proces koji je upalni, koji oštećuje ili smanjuje limfnu drenažu perikarda može rezultirati izljevom. Idiopatski izljevi kod ljudi nastaju poslije virusne bolesti i smatraju se najčešćim uzrokom upale u Sjedinjenim Američkim Državama i zapadnoj Europi. Iako je za konačnu dijagnozu virusnog perikarditisa potrebna histološka, citološka i imunohistološka pretraga perikarda, uključujući otkrivanje

virusne DNA/RNA, ovaj je pristup rijetko potreban. No potrebno je razmotriti daljnje pretrage pri sumnji na virus humane imunodeficijencije ili virus hepatitisa C (IMAZIO i sur., 2015., VAKAMUDI i sur., 2017.). U zemljama u razvoju, posebno u supsaharskoj Africi, vodeći je uzrok perikardijalnog izljeva tuberkulozni perikarditis (STRANG i sur., 2004.).



Slika 6. Hemoragijski perikardijalni izljev – nalaz eritrofagocitoze (May-Grünwald-Giemsinovo bojenje, x1000 povećanje, izvor: arhiva Hematološkog laboratorija Klinike za unutarnje bolesti)

2.5.1. UZROCI PERIKARDIJALNOG IZLJEVA

JUTKOWITZ (2008.) uzroke nastanka perikardijalnog izljeva osnovno dijeli na one koji nastaju kongenitalno i na stečene. Kongenitalni uzroci perikardijalnog izljeva mogu uključivati peritoneoperikardijalnu dijafragmatsku herniju kod koje se transverzalna pregrada ne spaja s pleuroabdominalnim naborima stvarajući nepotpuno odvajanje abdominalne i pleuralne šupljine, te perikardijalne ciste koje su mnogo rjeđe i često bez simptoma. Stečeni uzrok perikardijalnog izljeva jest perikarditis, koji proizlazi iz neoplastičnih, imunoloških, upalnih bolesti i katkad infekcija. Neoplastični procesi najčešći su uzrok perikardijalnog izljeva i srčane tamponade. Hemangiosarkomi srca jesu vaskularni tumori koji su najčešće smješteni na području desne pretklijetke i uške desne pretklijetke, dok su kemodektomi drugi najčešći tumori srca i pojavljuju se na bazi srca.

Idiopatski perikardijalni izljevi često se vežu uz upalne i imunološke procese. U tim je slučajevima izljev sterilan i nerijetko hemoragičan. Histološki se nalaze zadebljali epikard i perikard, zajedno s pridruženom upalom.

Infektivni su procesi najrjeđi, a mogu uključivati gljivične bolesti poput kokcidiomikoze i bakterijski perikarditis.

2.5.2. NEOPLASTIČNI PERIKARDIJALNI IZLJEVI

Srčani tumori u populaciji pasa i mačaka nisu česti i obično su slučajan nalaz. Hemangiosarkomi (HSA), kemodektomi (tumori tijela aorte/paragangliomi) i limfomi najčešći su srčani tumori (TREGGIARI i sur., 2015.). WARE i HOOPER (1999.) uočili su najveću pojavnost srčanih neoplazija kod njemačkih ovčara, zlatnih retrievera, boksera, buldoga, bostonskih terijera, škotskih terijera, engleskih setera, afganistanskih hrtova, ravnodlakih retrievera, irskih vodenih španijela, francuskih buldoga i salukija.

Hemangiosarkomi su maligni tumori desne pretkljetke i desne srčane uške, koji pokazuju sklonost metastaziranju bez obzira na to pojavljuju li se s perikardijalnim izljevom ili ne. Za razliku od njih, tumori baze srca kao što su kemodektomi pokazuju benigno ponašanje, rijetko metastaziraju, s različitim stupnjem pojave perikardijalnog izljeva, dapače, katkad psi ne pokazuju nikakve kliničke simptome (OGBURN, 1993., OWEN i sur., 1996.).

Za razliku od primarnih tumora, većina metastatskih lezija utvrđena postmortalno viđena je u unutarnjoj trećini stijenke lijeve klijetke, kod septuma između klijetki ili kod oba mjesta (75 %), a u desnoj pretkljetki, stijenci desne klijetke ili kod oba u samo 25 % slučajeva (AUPPERLE i sur., 2007., AUPPERLE i sur., 2012.).

Hemangiosarkom je najčešći srčani tumor kod populacije pasa (WALTER i RUDOLPH, 1996., WARE i HOOPER, 1999.). Pojavljuje se kao solitarni tumor desne pretkljetke, a može se pojaviti istodobno i na slezeni (WATERS i sur., 1988., BOSTON i sur., 2011.), premda je nejasno jesu li pacijenti s hemangiosarkomom desne pretkljetke i slezene imali dva primarna tumora ili se radilo o metastazama hemangiosarkoma u slezenu. TREGGIARI i suradnici (2015.) zabilježili su rijetke slučajeve difuznog infiltrativnog hemangiosarkoma. Dijagnoza hemangiosarkoma rijetko se osniva na biopsiji i/ili citologiji zbog sagledivih rizika nedijagnostičkih uzoraka i znatnih komplikacija postupka. U liječenju

hemangiosarkoma desne pretkljetke opisani su kirurški zahvati i popratna kemoterapija koja daje najbolje rezultate.

Limfom koji zahvaća srce i okolne strukture rijetko se pojavljuje kod pasa. Prema kriterijima za stupnjevanje limfoma u pasa srčani oblik limfoma s perikardijalnim izljevom klasificira se kao stupanj V (ekstranodularni u nekom organu kao jetra i slezena) te podstupanj b (s kliničkim znakovima). Srednje vrijeme preživljenja pasa sa srčanim limfomom uz liječenje putem kemoterapije, perikardiocenteze i/ili parcijalne perikardiotomije bilo je kratko, tj. 157 dana (MACGREGOR i sur., 2005.).

Kemodektomi (tumori tijela aorte/paragangliomi) potencijalno mogu nastati iz bilo kojeg anatomskeg dijela, iako ih smatramo primarnim tumorima ulaznog dijela aortne stijenke u razini baze srca. Kemodektomi su nefunkcionalni tumori paraganglijskih stanica i benigna su karaktera s niskim stupnjem metastaziranja. Nastaju iz paraganglijskih stanica smještenih unutar pretkljetke uz korijen velikih žila i potječu iz visceralnih autonomnih ganglija (BURKE, 1996.). Ekstraadrenalni paragangliomi koji su funkcionalni i izlučuju katekolamine obično su pozitivni na kromafin te se zbog toga nazivaju kromafini paragangliomi ili neadrenalni feokromocitomi (WEY i MOORE, 2012.).

Točna histogeneza rabdomioma nije sasvim poznata (BENVENUTI i sur., 2001.), no zabilježen je slučaj srčanog rabdomioma kod devetomjesečnog bigla bez vidljivih srčanih kliničkih znakova (RADI i METZ, 2009.) te slučaj istog tipa tumora povezan s hilotoraksom kod starijeg psa (MANSFIELD i sur., 2000.).

Istraživanjima primarnih i sekundarnih tumora srca kod 83 pasa dokazana je učestalost četiri najčešća primarna tumora srca ($n = 11$), a to su hemangiosarkomi ($n = 7$), zatim kemodektomi, rabdomiosarkomi i neurofibrosarkomi. U istom istraživanju utvrđeno je puno više ekstrakardijalnih malignih tumora ($n = 66$), dok je ekstrakardijalnih benignih tumora bilo znatno manje ($n = 6$) (AUPPERLE i sur., 2007.).

STAFFORD JOHNSON i suradnici (2004.) proveli su retrospektivno istraživanje kod 143 psa s perikardijalnim izljevom, uključujući statističku analizu vremena preživljenja. Slučajevi su klasificirani u one kod kojih je masa viđena na ehokardiografiji, s medijanom vremena preživljavanja 26 dana u usporedbi s 1068 dana u pasa kod kojih se nije mogla utvrditi masa. Psi s anamnezom kolapsa vjerojatnije su imali masu na ehokardiografiji te medijan vremena preživljenja od 30 dana u usporedbi sa 605 dana za one bez kolapsa. Psi s negativnim ehokardiografskim nalazom imali su tendenciju ascitesa i uglavnom veći volumen perikardijalnog izljeva.

2.5.3. IZLJEVI UZROKOVANI BAKTERIJAMA RODA *BARTONELLA*

Bartonella spp. utječu na integritet krvnih žila i zato su posljedično nastali izljevi kategorizirani kao oni koji nastaju zbog rupture krvnih žila ili viskoznih organa. *Bartonella* spp. izravno invadira i zahvaća vaskularni endotel što dovodi do povećane propusnosti krvnih žila i nakupljanja tekućine. Ove bakterije mogu uzrokovati izljeve koji su čisti transudati i modificirani transudati, a često imaju imunološki modulirane utjecaje koji mogu spriječiti stvaranje upalnih eksudatnih izljeva (CHERRY i sur., 2009.).

Vrsta *Bartonella henselae* može se naći u abdominalnim i pleuralnim izljevimima, a infekcijom su najčešće zahvaćeni mladi psi i psi srednje dobi poput zlatnih retrievera i jorkširskih terijera (WEEDEN i sur., 2017.).

2.6. NEOPLASTIČNI IZLJEVI OPĆENITO

Neoplazije su čest uzrok izljeva u abdominalnu i pleuralnu šupljinu kod pasa i mačaka. Uobičajena klasifikacija izljeva, temeljena samo na koncentraciji ukupnih proteina i ukupnog broja stanica u izljevu, općenito nije od pomoći kod dijagnoze neoplastičnih izljeva. Najčešće neoplazije pasa i mačaka koje su uzrok neoplastičnih izljeva jesu limfomi (pleuralni), karcinomi i adenokarcinomi (pleuralni i abdominalni), a manje česti uzroci neoplastičnih izljeva su sarkomi i mezoteliomi (THOMPSON i REBAR, 2016.).

Pojam neoplastični izljev trebalo bi upotrebljavati samo kada se u izljevu pronađe populacija neoplastičnih stanica. Upotreba takve terminologije kod sarkoma i mezotelioma otežava identifikaciju malignih stanica zbog toga što se u mnogim izljevimima uzrokovanim neoplazijama takve stanice ne ljušte ili pak reaktivne mezotelne stanice pokazuju citološke kriterije koji oponašaju malignitet (SHELLY, 2001.).

2.6.1. KARCINOMI I ADENOKARCINOMI

Izljevi povezani s karcinomima i adenokarcinomima mogu rezultirati i od primarnih i od sekundarnih neoplazija. U pleuralnoj šupljini dominantna neoplazija je plućni adenokarcinom. Kako bi se citološki dokazale stanice u takvom izljevu, ta neoplazija mora biti invadirana u plućnim žilama i limfi ili izravno kroz pleuralnu površinu pluća i u pleuralnu šupljinu. Pleuralni karcinomi općenito se pojavljuju sekundarno kao metastaze. Češći su metastatski mamarni karcinomi kod ženki te karcinomi prostate i karcinomi prijelaznih stanica kod mužjaka.

U abdominalnoj šupljini pojavljuju se kolangiokarcinomi, adenokarcinomi gušterače, adenokarcinomi jajnika, mamarni karcinomi i karcinomi prostate (THOMPSON i REBAR, 2016.). Citološki gledano, ti su tumori morfološki slični i podrijetlo organa od kojeg potječu ne može se razlučiti (CLINKENBEARD, 1992.).

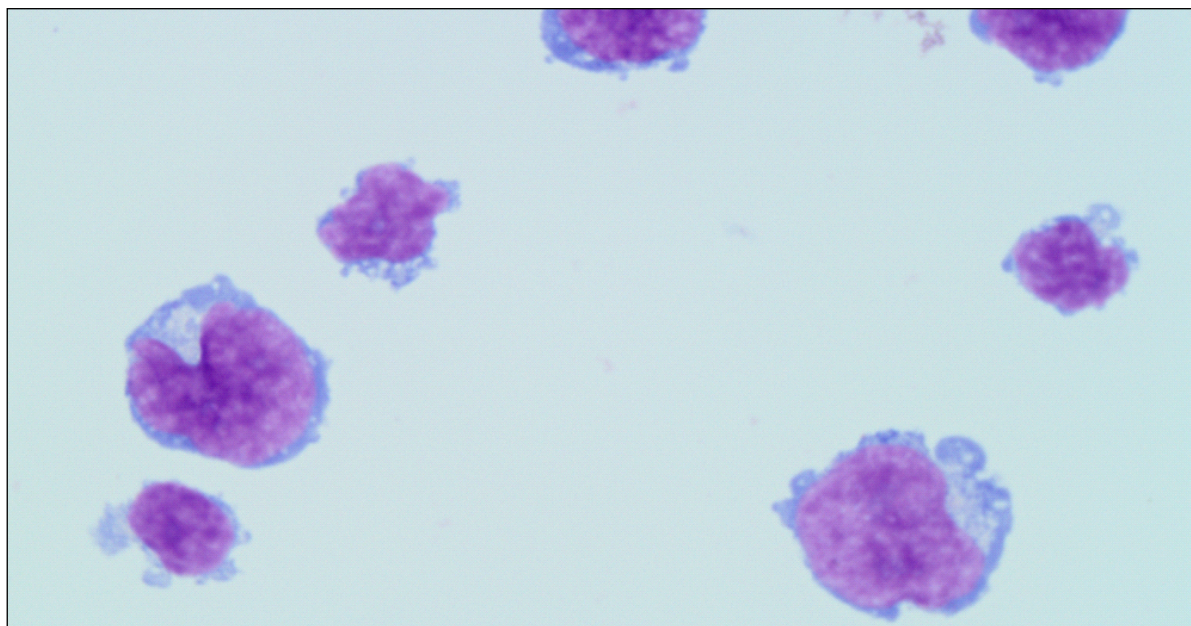
2.6.2. LIMFOM

Limfom se često pojavljuje u mačaka i pasa, a čini oko 33 % svih mačjih i 7 do 24 % svih psećih tumora. Limfom može utjecati na mnoge organe; najčešći limfom kod mačaka je limfom gastrointestinalnog sustava, dok je kod pasa najčešći limfom limforetikularnog sustava (VAIL, 2007., VAIL i YOUNG, 2007.).

Izljevi povezani s limfomom općenito su visokostanični i sadržavaju nezrelu populaciju okruglih stanica koje morfološki odgovaraju limfocitima. Neoplastične stanice imaju visok omjer jezgre naspram citoplazme, oskudnu do umjerenu citoplazmu i često se pojavljuju oskudne, male i bezbojne citoplazmatske vakuole (slika 7.). Katkad se kao dominantne neoplastične stanice mogu vidjeti granulirani limfociti. Citološki, također se može zapaziti umjeren broj mitozna, različit broj eritrocita, reaktivnih mezotelnih i upalnih stanica (THOMPSON i REBAR, 2016.).

Procjena limfoidnih stanica moguća je uz pomoć imunocitokemijskih metoda i protočne citometrije. Homogena populacija srednjih ili velikih limfocita ide u prilog više neoplastičnom nego reaktivnom procesu. Imunocitokemijske metode s antitijelima prema

molekuli CD3 (T-stanice) i CD79 ili CD20 (B-stanice) korisne su u slučajevima minimalne fenotipizacije (THOMPSON i REBAR, 2016.).



Slika 7. Neoplastični pleuralni izljev – limfom (May-Grünwald-Giemsino bojenje, x1000 povećanje, izvor: arhiva Hematološkog laboratorija Klinike za unutarnje bolesti)

2.6.3. MEZOTELIOM

Mezoteliom je agresivan i obično neizlječiv maligni tumor pleure čiji se nastanak u ljudi povezuje s izlaganjem organizma azbestu (VRHOVAC i sur., 2003.). To je rijedak tumor koji nastaje iz mezotelnih stanica koje inače oblažu serozu tjelesnih šupljina. Istraživanje MACHIDA i suradnika (2004.) na pet pasa pokazuje da mezoteliom može nastati sekundarno, nakon perikardijalnog kroničnog idiopatskog hemoragijskog izljeva.

Citološka dijagnoza mezotelioma iznimno je zahtjevna u procjeni radi li se ustvari o mezoteliomu, karcinomu ili izraženoj reaktivnoj mezotelnoj hiperplaziji.

Mezotelne stanice uglavnom su okrugla do blago poligonalna oblika i formiraju se u klustere. No moguć je nalaz i vretenastih oblika mezotelnih stanica. Razlike u citomorfologiji mezotelnih stanica potječu od višestrukih histoloških podtipova, uključujući: granulirane, listopadne (MORINI i sur., 2006.), epitelioidne (LEISEWITZ i NESBIT, 1992.), cistične,

sklerozne (GENINET i sur., 2003.) i čak lipidima bogate tipove mezotelnih stanica (AVAKIAN i sur., 2008.).

2.7. PROTEINI AKUTNE FAZE

Proteini akutne faze jesu proteini krvi koji se sintetiziraju u hepatocitima kao dio odgovora akutne faze. Odgovor akutne faze pripada ranom imunom odgovoru koji može biti potaknut traumom, infekcijom, stresom, neoplazijom i upalom. Kompleksnim sistemskim reakcijama nastoji se ponovno uspostaviti homeostaza i cijeljenje (MURATA i sur., 2004., PETERSEN i sur., 2004., CERON i sur., 2005.).

ECKERSALL i BELL (2010.) pokazuju da se koncentracije proteina akutne faze u serumu mijenjaju za 25 % kao odgovor na protuupalne citokine stimulirane tijekom bolesti. Kao kvantitativni biomarkeri bolesti, proteini akutne faze mogu se koristiti u dijagnostici, prognozi te praćenju odgovora na terapiju i općeg zdravstvenog stanja. Ti su biomarkeri vrlo osjetljivi pokazatelji upale, ali nisu specifični i postoje glavne razlike po vrstama u njihovu odgovoru.

Određeni proteini akutne faze pokazuju jake, umjerene ili slabe odgovore. Kod jakog odgovora proteina akutne faze koncentracija im se dramatično povećava, 100 – 1000 puta na stimulaciju, dostiže maksimum za 24 – 48 sati, a zatim brzo opada tijekom faze oporavka. Kod umjerenog odgovora povećavaju se oko 5 – 10 puta na aktivaciju, vrhunac im je nakon 2 – 3 dana i smanjuje se sporije od jakih odgovora proteina akutne faze. Kod slabog odgovora postupno se povećava (50 – 100 % od koncentracije u mirovanju). Negativni biomarkeri, čije koncentracije padaju tijekom upalnog odgovora, također su bili identificirani, iako osim albumina, njihova upotreba u veterinarskoj kliničkoj patologiji nije česta. CALIKOĞLU i suradnici (2004.) mjerili su koncentracije proteina akutne faze kao što su kiseli glikoprotein 1, C-reaktivni protein (CRP), haptoglobin, ceruloplazmin i transferin u pleuralnim izljevima pacijenata s različitim uzrocima nastanka izljeva. U ovom su istraživanju zaključili da vrijednosti nekih od proteina akutne faze mogu služiti za razlikovanje izljeva, bilo da se radi o transudatu bilo o eksudatu. Koncentracija ceruloplazmina u pleuralnom izljevu i omjer koncentracije transferina u izljevu naspram u serumu pokazali su najveću osjetljivost (95 %) i najveću specifičnost (84 %) za razlikovanje transudata od eksudata. Za razlikovanje nastanka

eksudata pleuralnih izljeva (tuberkuloze, malignih pleuralnih bolesti ili parapneumonijskih bolesti) mogu poslužiti koncentracija C-reaktivnog proteina u izljevu i omjer C-reaktivnog proteina iz izljeva naspram seruma (YILMAZ TURAY i sur., 2000.).

Istraživanja su pokazala da je koncentracija C-reaktivnog proteina u pleuralnom izljevu bila značajno viša u benignim eksudatima nego u malignima (CASTAÑO VIDRIALES i AMORES ANTEQUERA, 1992., YILMAZ TURAY i sur., 2000., GARCIA-PACHON i LLORCA, 2002.). PARRA i suradnici (2006.) utvrdili su znatnu razliku između koncentracija C-reaktivnog proteina u transudatu, gdje su one bile najniže (0,0094 – 7,87 µg/ml), srednje u modificiranom transudatu (0,045 – 10,78 µg/ml) i najviše u eksudatu (4,47 – 54,59 µg/ml) kod 50 ispitanih izljeva pasa. Granična vrijednost od 4 µg/ml pokazala se kao vrijednost razlikovanja transudata od eksudata s 100 %-tnom osjetljivošću i 94 %-tnom specifičnošću, granična vrijednost 11 µg/ml razlikuje se s 88 %-tnom osjetljivošću i 100 %-tnom specifičnošću modificirane transudate od eksudata. Ovim istraživanjem nije se dobila dobra osjetljivost ni specifičnost za razlikovanje transudata od modificiranih transudata.

Koncentracija ceruloplazmina u pleuralnom izljevu, kao i omjer koncentracije ceruloplazmina izljeva naspram seruma, pokazali su se kao dobri parametri za razlikovanje eksudata od transudata. Lightovi kriteriji pokazuju sličnu pozitivnu prediktivnu vrijednost (98,2 %) i bolju negativnu prediktivnu vrijednost (62,5 %) u usporedbi s vrijednošću ceruloplazmina u izljevu i omjera ceruloplazmina u izljevu naspram seruma, odnosno u razlikovanju eksudata od transudata (SHANTHAVEERANNA i sur., 2015.).

Kod zaraznih bolesti, cirkulacijski protein akutne faze ovisi o pogođenom organu kao i o mikroorganizmu (npr. u ljudi je CRP najviše povećan protein akutne faze (APP) kod bakterijske pneumonije, suprotno tome samo su niske razine CRP-a pronađene u jakom virusnom akutnom respiratornom sindromu, dok se najveći porasti mogu primijetiti u alfa-antitripsinu (AAT), serumskom amiloidu A (SAA) i haptoglobinu) (RAY i sur., 2014.).

Kod neinfektivnih bolesti poznato je da su proteini akutne faze također u različitoj mjeri izmijenjeni. SAA drastično raste kod pacijenata s različitim vrstama karcinoma, kad su ostali akutni upalni znakovi još uvijek klinički tihi (MOSHKOVSKII, 2012.).

Fokusna i ekstrahepatička ekspresija nekih proteina akutne faze uobičajena je karakteristika zdravog i ozlijeđenog tkiva. Osim toga neki proteini akutne faze prisutni su u različitim tjelesnim tekućinama, poput sline, suza, limfe, cerebrospinalne tekućine, gastrointestinalnih sokova, tekućina za epitelnu sluznicu u dišnim putovima, sinovijalne tekućine, ascitesa, mlijeka, urina, oviduktalnih sekreta i sjemenske tekućine. Čini se vrlo

vjerojatnim da može doći do sekrecije ili istjecanja tkivnih APP u krv (nakon što se barijere otvore) što rezultira cirkulacijom dijelova proteina akutne faze dobivenih iz tkiva. Ipak, do danas ne postoje eksperimentalni podaci o količini ili omjeru količina APP-a u krvi i drugim tjelesnim tekućinama, dobivenim iz ozlijeđenih ekstrahepatičkih izvora (CECILIANI i sur., 2012.).

Velika je vjerojatnost da je široko primijećena heterogenost cirkulacijskih APP-a (glikozilacija, izoelektrične točke i kromatografska distribucija) povezana s raznolikošću izvora. Kao rezultat, ne samo bogati sastojci koji su glavni predmet proteomskih studija, nego i specifični proteoformi proteina akutne faze, često prisutni u velikom broju, mogu postati vrijedni biomarkeri (SCHRÖDL i sur., 2016.).

2.7.1. C-REAKTIVNI PROTEIN

Pseći CRP ima molekularnu masu od 100 kD, a sastoji se od pet podjedinica, svaka od 20 kD. Ovaj je protein prvi opisani protein akutne faze. Izvorno je nazvan prema svojoj sposobnosti vezanja C-polisaharida *Pneumococcus pneumoniae*. CRP je kod ljudi definiran kao izvrsno osjetljiv sistemski marker upale i oštećenja tkiva (JAHANGIRI, 2010., DING i JIN, 2014.).

CRP se pojavljuje u funkcionalno različitim izoformama koje čine pentamerni, monomerni, membranski i proteinski fragmenti povezani i kao proteolitički peptidni fragmenti. Pentamerni oblik ostvaruje vezanje na patogene organizme i stanični debris, pomoću fosfatidilkolina ovisnog o Ca^{2+} koji povezuje te komplekse s komponentama komplementa i imunoglobulinskim receptorima. Disocijacija u monomerni oblik događa se uklanjanjem Ca^{2+} , promjenom temperature i membranskim vezanjem. Monomerni oblik, zajedno s drugim faktorima ograničava aktivaciju komplemenata, a s trombocitima i drugim stanicama potiče stvaranje ugruška i produljuje upalu (AGASSANDIAN i sur., 2014.).

Uz ciljanje, njegova signalna aktivnost objašnjava različite upalne i protuupalne učinke kod endotelnih stanica, monocita (makrofaga) i stanica vaskularnog glatkog mišića, poput povećanja razine molekule stanične adhezije, endotelina-1, protuupalnih citokina i inhibitora aktivatora plazminogena 1. CRP povećava proizvodnju dušikova (II) oksida i aktivnost NF κ B te mitogenom aktivirane protein-kinaze, te povećava regulaciju receptora angiotenzina tipa 1 (JIALAL i sur., 2004.).

Kod pasa jaki odgovor proteina akutne faze općenito u serumu imaju C-reaktivni protein i serumski amiloid A, dok umjereni odgovor imaju haptoglobin i α_1 kiseli glikoprotein (ECKERSALL i BELL, 2010.).

Provedena su istraživanja o koncentraciji CRP-a kod mnogih bolesti i stanja pasa, a osobit porast koncentracije CRP-a utvrđen je u različitim upalnim bolestima, što se najčešće opažalo u slučajevima s neoplastičnim i imunosnim bolestima. Prema NAKAMURA i suradnici (2008.a), svi slučajevi piometre, panikulitisa, akutnog pankreatitisa, poliartritisa i hemangiosarkoma pokazali su znatan porast koncentracije CRP-a, dok CERON i suradnici (2005.) pridružuju i kirurške traume, intestinalnu opstrukciju, upalnu bolest crijeva, pneumonije i limfom. S druge strane, koncentracija CRP-a bila je povećana samo u manjem broju slučajeva neuroloških bolesti poput epilepsije, meningoencefalitisa, hidrocefalusa i endokrinih bolesti poput hipotireoze, hiperadrenokorticisma i dijabetesa melitusa (NAKAMURA i sur., 2008.a).

CERON i suradnici (2005.) navode infekcije u pasa kod kojih je opisan porast koncentracije CRP-a, a obuhvaćaju enterotoksemije uzrokovane bakterijom *E. coli*, infekcije uzrokovane bakterijama *Bordetella bronchiseptica*, *Ehrlichia canis*, parvovirusne infekcije, bakterijske enteritise, tripanosomijazu, leptospirozu i lišmaniozu, dok MATIJATKO i suradnici (2007.) porast koncentracije CRP-a navode kod babezioze.

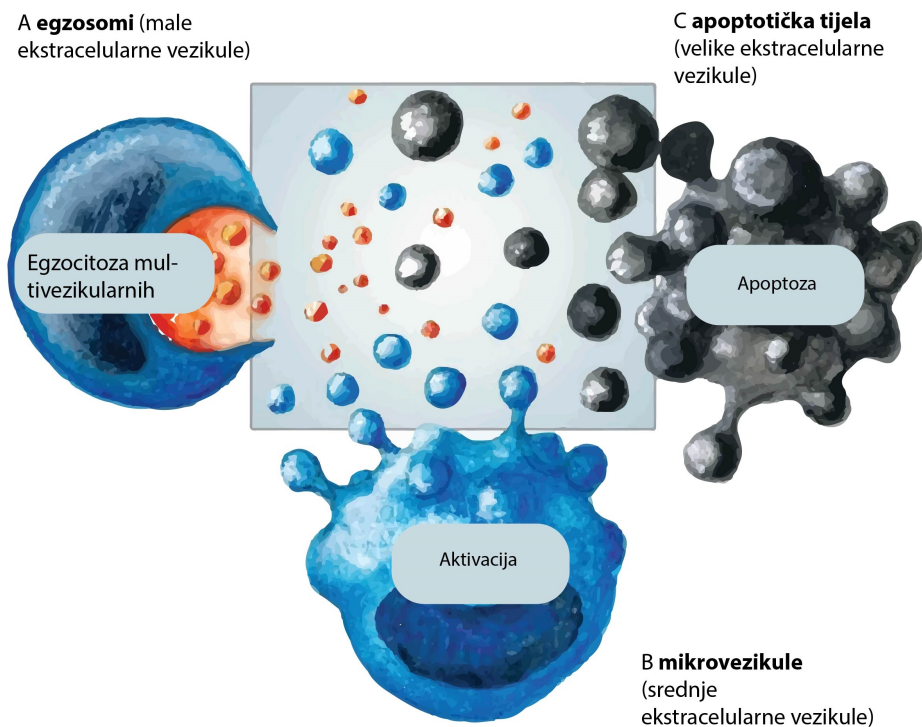
Određeni tumori potiču upalu zbog invazije tkiva i uništavanja ili otpuštanja proupalnih medijatora. Povećane koncentracije CRP-a uočene su kod neoplastičnih bolesti, uključujući nekoliko vrsta karcinoma koji utječu na sistemske organe, posebno leukemiju i limfom (MERLO i sur., 2007., MISCHKE i sur., 2007., NIELSEN i sur., 2007, MERLO i sur., 2008.). Psi s lokaliziranim tumorima, kao što su tumori mozga ili leiomiosarkom, nisu pokazali povećanu koncentraciju CRP-a. Kod pasa s neoplastičnim bolestima, koji su imunosno kompromitirani tijekom citostatske terapije, CRP je od posebno velike važnosti zbog ranog otkrivanja komplikacija uzrokovanih bakterijskim infekcijama, iako se supresijski odgovor može očekivati zbog imunosupresije (CASPI i sur., 1987., NAKAMURA i sur., 2008.a).

2.8. EKSTRACELULARNE VEZIKULE

Ekstracelularne vezikule jesu membranske vezikule, supstanične strukture omeđene fosfolipidnim dvoslojem (AKERS i sur., 2013.). Najšire prihvaćene skupine ekstracelularnih vezikula koje su opisane na temelju biogeneze su egzosomi, mikrovezikule i apoptotska tijela (THÉRY i sur., 2009.). Ekstracelularne vezikule jesu heterogena populacija membranskih vezikula koje otpuštaju normalne, aktivirane i tumorske stanice. Osim veće stope otpuštanja od normalnih stanica, tumorske ekstracelularne vezikule razlikuju se od ekstracelularnih vezikula normalnih stanica i po proteinskom i nukleinskom sastavu (AKERS i sur., 2013.). Tumorske ekstracelularne vezikule prenose različite bioaktivne molekule; od nukleinskih kiselina do metaloproteaza, metabolita i lipida (MAAS i sur., 2017., TRICARICO i sur., 2017.).

2.8.1. GRADA I SVOJSTVA EKSTRACELULARNIH VEZIKULA

Ekstracelularne vezikule mogu se klasificirati prema veličini, izvoru iz kojeg su izolirane i prema načinu biogeneze. Glavna klasifikacija ekstracelularnih vezikula temelji se na načinu biogeneze. Prema toj podjeli razlikujemo tri glavne skupine ekstracelularnih vezikula – egzosome, mikrovezikule i apoptotska tijela (slika 8.). Ekstracelularne vezikule dinamičan su bazen sa znatnim rasponom veličine. Klasični izraz mikročestice (100 – 1000 nm, intermedijarni raspon veličine) sadržava ekstracelularnu vezikularnu frakciju koja se katkad naziva mikrovezikule ili ektosomi te se oslobađa sa stanične površine kao odgovor na aktivaciju. Iako su veća, apoptotska tijela koja nastaju tijekom raspada umirućih stanica dobro se protežu u spektru apoptotskih mikročestica po veličini, što onemogućuje razlikovanje temeljne biogeneze isključivo na temelju dimenzija. Egzosomi izlaze iz endosomske mreže i smatraju se najmanjim udjelom ekstracelularnog vezikularnog bazena. Tijekom aktivnih procesa spremanja, egzosomi se na kraju oslobađaju fuzijom multivezikularnog tjelešca s površinskom membranom (RAEVEN i sur., 2018.).



Slika 8. Ekstracelularne vezikule. Slika prilagođena prema: RAEVEN (2018.)

2.8.2. EGZOSOMI

Naime, ekstracelularne vezikule mogu se klasificirati prema veličini, prema izvoru iz kojeg su izolirane i prema načinu biogeneze (slika 9.). Ovakvu klasifikaciju ekstracelularnih vezikula uspostavili su THÉRY i suradnici (2009.), a temelji se na načinu biogeneze. Tipovi ekstracelularnih vezikula najčešće se razlikuju po svojoj veličini, pa tako prosječna veličina egzosoma u promjeru iznosi 30 – 150 nm, dok je prosječan promjer prolijevajućih mikrovezikula 50 – 1300 nm (XU i sur., 2015., TKACH i sur., 2017.).

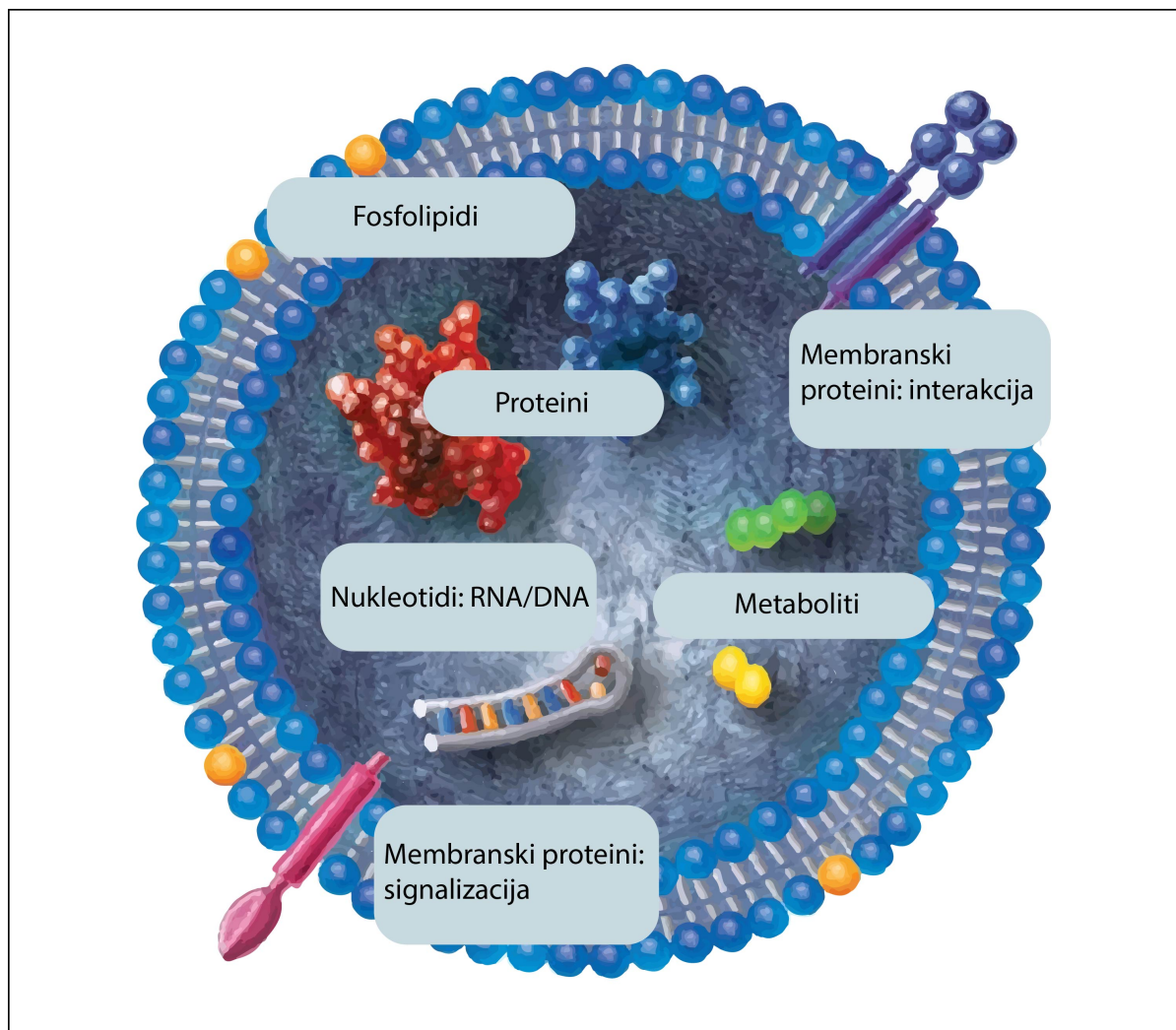
Iako se neke vezikule jasno razlikuju od egzosoma svojom većom veličinom, druge je teže odvojiti jer vezikule slične veličine također mogu pupati na plazmatskoj membrani (BOOTH i sur., 2006.).

Osim toga sami su egzosomi heterogena populacija s obzirom na to da multivezikularna tjelešca (MVB) u nekim tipovima stanica sadržavaju intraluminalne vezikule (ILV) heterogene veličine i sastava. Prema tome značajke kao što su veličina i

gustoća ne mogu biti strogi kriteriji za definiranje egzosoma. Mnoge postupke izolacije i komercijalno dostupne testove, uz druge biokemijske i slikovne tehnike kao što su imunobloting, masena spektrometrija, elektronska mikroskopija, protočna citometrija ili praćenje nanočestica, treba pažljivo razmotriti jer često nisu učinkoviti u razlikovanju ekstracelularnih vezikula različitih veličina i makromolekularnih agregata bez membrane (ANDREU i YÁÑEZ-MÓ, 2014.).

Istražujući ulogu ekstracelularnih vezikula u sepsi može se konstatirati da se ekstracelularne vezikule, veličine 30 nm do nekoliko mikrometara, oslobađaju iz stanica aktivacijom i apoptozom i eksprimiraju membranske epitope specifične za njihove roditeljske stanice, a ujedno imaju ulogu u staničnoj komunikaciji putem miRNA. Izgleda da ekstracelularne vezikule istodobno služe kao markeri i kao medijatori u sepsi (RAEVEN i sur., 2018.).

Od njihova otkrića prije dva desetljeća njihova se uloga kao biomarkera i posrednika u raznim bolestima intenzivno proučava.



Slika 9. Prototipska vezikula, prilagođeno prema RAEVEN (2018.). Bez obzira na dimenzije ekstracelularne vezikule jesu sferni, supstanični pretinci sastavljeni od fosfolipidnog sloja i raznih membranskih ili plazmatskih molekula tereta. S obzirom na to da se ekstracelularne vezikule oslobađaju iz svih poznatih tipova tkiva, održavane transmembranske molekule i fosfolipidi međusobno djeluju s bezbroj staničnih procesa. Općenito, sadržaj ekstracelularnih vezikula uključuje proteine/peptide, manje metabolite kao i nukleotidne sekvence.

2.8.2.1. BIOGENEZA EGZOSOMA

Prvi korak biogeneze egzosoma uključuje unutarnje pupanje plazmatske membrane gdje se na kraju formira membranski vezana vakuola ili tzv. rani endosom. Nakon određenog vremena rani endosom formira se u kasni endosom. Granična membrana kasnog endosoma zatim izlazi u unutrašnjost i istrgne se kako bi oblikovala vezikule zatvorene membranom

poznate kao intraluminalne vezikule unutar kasnog vezikula, a poslije se naziva multivezikularno tjelešće (PIPER i KATZMANN, 2007.).

Primarna uloga intraluminalnih vezikula bogatih multivezikularnim tjelešćima ta je da služe kao posrednici u lizosomnoj razgradnji, i to putem enzima poput nukleaza, proteaza, lipaza i drugih hidrolitičkih enzima unutar lumena lizosoma (APPELQVIST i sur., 2013.). Nastanak intraluminalnih vezikula, kasnije egzosoma, podrazumijeva dva bitna procesa. U prvi su proces uključeni tetraspanini CD9 i CD63 koji grade tetraspaninom obogaćene mikrodomene, a u drugom procesu formiraju se endosomni sortirajući kompleksi odgovorni za transport (engl. *endosomal sorting complex required for transport*, ESCRT). ESCRT I i ESCRT II odgovorni su za pupanje membrane, a ESCRT III odgovoran je za završno pupanje tako da se veže na ESCRT I i ESCRT II preko proteina ALIX (AKERS i sur., 2013.).

2.8.3. FLOTILINI

Flotilini (flotilin 1 i flotilin 2) jesu proteini široko rasprostranjeni u bakterija, gljivica, višestaničnih životinja, biljaka i sisavaca, ali se ne nalaze kod pipajućih plijesni ili *Caenorhabditis elegans* (EDGAR i POLAK, 2001., RIVERA-MILLA i sur., 2006.).

Flotilinski proteini imaju važnu ulogu u mnogim biološkim procesima, poput proliferacije stanica, apoptoze, adhezije i širenja stanica (LIU i sur., 2018.). Istraživanja pokazuju da su flotilini važni kao proteinski biomarkeri (ZHAO i sur., 2011.), a smješteni su na lipidnoj splavi mikrodomene koja inače djeluje kao signalna i sortirna platforma za mnoge molekule (PIKE, 2006.).

Međusobne interakcije flotilina s drugim proteinima i jak učinak na signalne molekule poput lipidnih proteina omogućuju njihove biološke funkcije kod različitih stanica. Mnoga istraživanja pokazuju da su flotilini prekomjerno izraženi kod različitih tumorskih procesa i usko vezani uz razvoj, stupnjevanje i metastaze tumora. Osnovni mehanizmi i uloga flotilina u razvoju malignih tumora, širenju i metastazama još uvijek nisu u potpunosti razjašnjeni (LIU i sur., 2018.).

Istraživanja su pokazala da je flotilin 1 koristan pokazatelj tumorske progresije karcinoma renalnih stanica (RAIMONDO i sur., 2008.), neuroblastoma (TOMIYAMA i sur., 2014.), jednjačkog karcinoma pločastih stanica (LIN i sur., 2014.) i karcinoma prijelaznih stanica mokraćnog mjehura (GUAN i sur., 2014.). LI i suradnici (2014.) kod 106 pacijenata s

dijagnozom raka pluća nemalih stanica utvrdili su korelaciju ekspresije flotilina 1 s veličinom tumora, stupnjem i metastazama u limfne čvorove. Pacijenti s jakom ekspresijom flotilina 1 prognostički su živjeli kraće, dok su pacijenti sa slabijom ekspresijom flotilina 1 imali dulji životni vijek.

Sveukupno gledajući, flotilin 1 ima važnu ulogu u tumorogenezi raka pluća nemalih stanica. Ekspresija flotilina 1 varira kod različitih vrsta tkiva, tako je visoko izražena u mozgu, srcu i tkivu placente, a slabo je izražena u jetri i gušterači (EDGAR i POLAK, 2001.).

Distribucija flotilina jako je dinamična u subcelularnim frakcijama. Flotilini se pojavljuju na plazmatskoj membrani mnogih stanica, a njihova ekspresija i lokacija djelomično ovise o tipu i stupnju diferencijacije stanica te se mogu pronaći i u endosomima i lizosomima (DE GASSART i sur., 2003., BROWMAN i sur., 2007.).

Istraživanja pokazuju da flotilin 1 ne samo da omogućuje platformu za protein – protein međudjelovanje kao tripodni protein, nego ima i vodeću ulogu u reguliranju regeneracije aksona, dijeljenju stanica, endocitozi, aktivaciji T-limfocita i signalizaciji prijenosa inzulina (MORROW i PARTON, 2005., FECCHI i sur., 2006., GÓMEZ i sur., 2010.). Flotilin 2 izravno komunicira sa signalnim molekulama poput receptora, kinaza, adhezijskih molekula i G-proteina te služi i kao tumorski regulator tako da upravlja proliferacijom stanica, dijeljenjem, apoptozom, adhezijom i invazijom (DOHERTY i sur., 2006.).

2.8.3.1. ULOGA FLOTILINA U ENDOCITOZI

Lipidne mikrodomene specifične su skupine nanočestica obogaćene kolesterolom i sfingolipidima koji čine tekuću fazu u staničnim membranama. One su dinamične i mogu se udruživati da bi služile kao signalne platforme ili u funkciji komuniciranja membrane (SIMONS i SAMPAIO, 2011.).

Istraživana je uloga flotilina kao signalnih platformi, a tu funkciju obavljaju putem endocitoze i njihove interakcije s citoskeletom. Mehanizam djelovanja flotilina još uvijek nije dovoljno jasan (OTTO i NICHOLS, 2011.).

Ovisno o lipidnoj splavi, endocitni putevi su modificirano klasificirali EL-SAYED i HARASHIMA (2013.) na: (1) puteve koji ne uključuju lipidne splavi u endocitnoj vezikuli, tj. endocitozu posredovanu klatrinom, (2) endocitne puteve kod kojih endocitna vezikula

može sadržavati lipidne splavi zajedno s nesplavnim membranskim domenama, a uključuje fagocitozu i makropinocitozu, (3) endocitne puteve u lipidnim splavima, a da uključuju većinu endocitnih puteva neovisnih o klatrinu, poput endocitoze posredovane kaveolama, endocitoze ovisne o flotilinu, endocitoze ovisne o regulatoru GTP-aze povezanog s fokalnom adhezijskom kinazom 1, endocitoze povezane s adenzin-difosfat-ribozilacijskim faktorom 6 i endocitoze ovisne o RhoA.

Neka istraživanja upućuju na to da endocitoza membranskih proteina NPC1L1, APP i DAT (SLC6A3), za koju se sve ranije smatralo da se internalizira kroz pukotine obložene klatrinom, ovisi o flotilinu (GE i sur., 2011.). To se objašnjava tako da se proteini (teret) mogu internalizirati zasebnim putevima, od kojih je jedan ovisan o flotilinu, a jedan o klatrinu, ili tako da flotilini mogu nekako djelovati kao adapteri za endocitozu nekih tereta posredovanu klatrinom. Flotilini mogu djelovati na endocitotske načine prenošenja tereta nakon internalizacije plazmatske membrane (PUST i sur., 2010.).

2.8.3.2. AKTIVACIJA T-LIMFOCITA

U T-limfocitima, flotilinske mikrodomene nalaze se na jednom polu stanice da bi se formirao poklopac flotilina, što je važno za njihovu aktivaciju (RAJENDRAN i sur., 2003.). Za aktivaciju T-limfocita potrebno je ciljano endocitno recikliranje T-limfocitnih receptora u imunološku sinapsu. Nadalje, flotilini definiraju endocitni brzi put za uvođenje T-limfocitnih receptora u Rab11 pozitivne endosome i pridonose prostornoj organizaciji Rab5 i Rab11 pozitivnih odjeljaka radi učinkovite reciklaže. Nakon sortiranja u Rab11a pozitivnim vezikulama T-limfocitni receptor reciklira se u plazmatsku membranu neovisno o ekspresiji flotilina (REDPATH i sur., 2019.). Umrežavanje antitijela GPI-usidrenih proteina Thy-1 ili PrPc (stanični prionski protein) dovodi do selektivne povezanosti s flotilinskom kapom (STUERMER i sur., 2004.).

Flotilini djeluju kao proteini skele koji organiziraju uropod i reguliraju signalne molecule, a flotillin 2 sudjeluje u stvaranju uropoda i regrutiranju P-selektin glikoproteinskog liganda PSGL-1 (AFFENTRANGER i sur., 2011.).

2.8.3.3. DIJELJENJE STANICA

Dokazano je da je flotillin 1 presudan za održavanje razine mitotičkog regulatora Aurora B, a komunicira s Aurorom B izravno kroz svoju SPFH domenu. Flotillin 1 povećava razinu i aktivnost Aurore B kada je translociran u jezgru, dok iscrpljivanje flotillina 1 smanjuje razinu i aktivnost Aurore B (GÓMEZ i sur., 2010.).

2.8.4. ADIPONEKTIN

Adiponektin je protein od 30 kDa koji sadržava vlaknastu domenu kolagena na N-terminalu i C1q-ovu globularnu domenu. Najjednostavniji oblik adiponektina jest trimer povezan preko disulfidne veze s kolagenim domenama svakog monomera da bi tvorile višu strukturu nalik na buket (TRUJILLO i SCHERER, 2005.). Viši složeni kompleksi uključuju trimere niske molekularne mase (LMW), heksamere srednje molekularne mase (MMW) i visoke molekularne mase (HMW) 12 do 18-mer (YAMAUCHI i KADOWAKI, 2013.).

U cijelom masnom tkivu pokazalo se da egzozomi postoje u supernatantima adipocita i adipoznih stromalnih stanica (ADSC, engl. *adipose stromal cells*). Egzozomi adipocita povezani su s metabolizmom lipida i inzulinskom rezistencijom povezanom s pretilošću, a egzozomi koje luče ADSC uključeni su u angiogenezu, imunomodulaciju i razvoj tumora (ZHANG i sur., 2016.). S obzirom na to da adiponektin proizvode isključivo adipociti, moguće je da se egzozomi povezani s adiponektinom u serumu dobivaju iz adipocita (AILHAUD, 2006., PHOONSAWAT i sur., 2014.).

Adiponektin je otkriven 1995. godine (SCHERER i sur., 1995.), a mnogobrojna istraživanja potvrđuju njegovu fiziološku ulogu u gojaznosti, dijabetesu, upali, aterosklerozi i kardiovaskularnim bolestima. Adiponektin ima različite molekularne utjecaje u metabolizmu, a ciljane su stanice djelovanja adiponektina jetra, srce, B-stanice gušterače, bubrezi, potencijalno mišići te mnogi drugi tipovi stanica u različitim tkivima. Kroz lokalne učinke potiče preosjetljivost na inzulin i povećava oksidaciju masnih kiselina u skeletnom mišićju što sve zajedno pridonosi blagotvornom metaboličkom djelovanju u homeostazi energije cijelog tijela. Osim važne uloge koje ima u metabolizmu, adiponektin štiti stanice od apoptoze i smanjuje upalu u različitim vrstama stanica putem receptorski ovisnih

mehanizama. Adiponektin, hormon vezan uz masti, ispunjava ključnu ulogu kao važan posrednik komunikacije između masnog tkiva i drugih organa (SCHERER, 2006., DENG i SCHERER, 2010., WANG i SCHERER, 2016.).

Dokazana je razlika ukupne koncentracije adiponektina kod muških i ženskih jedinki, što se može objasniti prisutnošću niskih koncentracija visokih molekularnih formi, tj. HMW-a kod muških jedinki. Utvrđeno je da su omjeri između visokih molekularnih formi i ukupnih formi pouzdaniji indeks za korelaciju preosjetljivosti inzulinom, i to kod istraživanih glodavaca i čovjeka (PAJVANI i sur., 2004.).

Egzosomi izvedeni iz adipocita mogu postojati u cirkulaciji i mogu biti povezani s proteinima specifičnim za adipocite, kao što su adipocitokini. U istraživanju egzosoma u serumu miševa Western blot detektira adiponektin, ali ne leptin, i samo tragove rezistina u frakciji egzosoma. Kvantitativni ELISA test pokazao je da frakcija egzosoma sadržava znatne količine adiponektina, ali ne i leptina ili rezistina. Koncentracija adiponektina u serumu i omjer adiponektina prema ukupnom proteinu u frakciji egzosoma bili su niži kod gojaznih nego u mršavih miševa. Ovi rezultati pokazuju da dio adiponektina postoji kao transmembranski protein u egzosomima u mišjem serumu (PHOONSAWAT i sur., 2014.).

2.8.5. VASKULARNA STANIČNA ADHEZIJSKA MOLEKULA 1 – VCAM1

VCAM1 (engl. *vascular cell adhesion molecule 1*) (CD106) jest 90-kDa glikoprotein koji je inducibilan i pretežno izražen u endotelnim stanicama (OSBORN i sur., 1989., RICE i BEVILACQUA, 1989.). Ekspresija VCAM1 aktivirana je proupalnim citokinima, uključujući TNF (engl. *tumor necrosis factor*), a također i ROS (engl. *reactive oxygen species*), oksidiranim lipoproteinom niske gustoće, visokom koncentracijom glukoze, *toll-like* receptorskim agonistima i stresom (COOK-MILLS i sur., 2011.).

Kod jako izraženih upala i kroničnih stanja nekih bolesti VCAM1 također se eksprimira na površini drugih stanica, uključujući tkivne makrofage, dendritične stanice, fibroblaste koštane srži, mioblaste, oocite, Kupfferove stanice, Sertolijeve stanice i stanice raka (SHARMA i sur., 2017.).

2.8.5.1. UPALA I VCAM1

Ekspresija VCAM1 inducirana je na endotelnim stanicama tijekom upalnih bolesti od strane nekoliko medijatora, uključujući i ROS. Tada VCAM1 na endotelu djeluje i kao skela za migraciju leukocita i kao pokretač endotelne signalizacije preko ROS-a generiranog NADPH oksidazom. Ovaj ROS inducira signale za otvaranje međustaničnih prolaza kroz koje migriraju leukociti. U nekoliko upalnih bolesti upala je blokirana inhibicijom vezanja leukocita na VCAM1 ili inhibicijom transdukcije VCAM1 signala. Transdukcija signala VCAM1 i upala ovisna o VCAM1 blokirane su antioksidansima (COOK-MILLS i sur., 2011.).

VCAM1 je glavni regulator adhezije leukocita i transendotelne migracije kroz interakciju s $\alpha 4\beta 1$ integrinom. $\alpha 4\beta 1$ integrin na leukocitima prijanja na VCAM1, i to na površini endotelnih stanica te aktivira signalne puteve unutar već aktiviranih endotelnih stanica koje omogućavaju transendotelnu migraciju leukocita (CERUTTI i RIDLEY, 2017.).

Da bi se razumjela uloga VCAM1 u upali, važno je razumjeti specifične uloge svake VCAM1 domene. Izvanstanična domena VCAM1 sadržava sedam Ig-sličnih domena. Ig-slični parovi domena od 1 i 4, 2 i 5, te 3 i 6 visoko su homologni jedan s drugim. Domena 1 (i/ili 4) VCAM1 uključena je u izravno vezanje $\alpha 4\beta 1$ integrina, što rezultira adhezijom leukocita (COOK - MILLS, 2011.).

Istraživanja pokazuju da Ig-slične domene 1 i 4 VCAM1 imaju ključnu ulogu u vezivanju $\alpha 4\beta 1$ liganda za adheziju leukocita na endotel, dok Ig-slična domena 6 omogućuje transmisiju leukocita u upali (OSBORN i sur., 1992., VONDERHEIDE i sur., 1994., LEE i sur. 2012.). Još su HAMZAOUI i suradnici (1996.) istraživali razinu solubilne VCAM1 kod tuberkuloze te je tako utvrđena povećana regulacija solubilne VCAM1 i solubilne ICAM1 (engl. *intercellular adhesion molecule 1*) u serumu, zajedno s povećanom razinom solubilnog E-selektina u pleuralnom izljevu tuberkuloznih pacijenata, što može rezultirati transmigracijom aktiviranih upalnih stanica i tako uzrokovati oštećenje pleure. Pacijenti s tuberkuloznim pleuralnim izljevom pokazali su visoku razinu solubilne ICAM1 u usporedbi s pacijentima koji boluju od neoplastičnih pleuralnih bolesti. Ekspresija i regulacija adhezijskih molekula osnova su adhezije stanica pri stvaranju granuloma i migraciji leukocita na mjestu upale.

2.8.5.2. TUMOR I VCAM1 – ANGIOGENEZA I METASTAZE

Pronađeni su mnogi dokazi koji pokazuju da je VCAM1 blisko povezan s tumorskom angiogenezom i metastazama (KONG i sur., 2018.).

Nove krvne i limfne žile stvaraju se procesima nazvanim angiogeneza i limfangiogeneza. Novi rast vaskularne mreže važan je jer proliferacija malignih stanica kao i širenje metastaza ovise o adekvatnoj opskrbi kisikom i hranjivim tvarima te o uklanjanju otpadnih proizvoda. Angiogenezu reguliraju i aktivacijske i inhibicijske molekule (NISHIDA i sur., 2006.).

Maligni tumor ima sposobnost širenja na susjedne ili udaljene organe, što ga čini opasnim za život. Stanice tumora mogu prodrijeti u krvne ili limfne žile, cirkulirati intravaskularnim tokom i potom se razmnožavati na drugom mjestu, tj. metastazi. Za metastatsko širenje tkiva raka važan je rast vaskularne mreže (FOLKMAN, 1971.).

Kako je ekspresija VCAM1 usko povezana s metastazama i angiogenezom različitih stanica raka (KONG i sur., 2018.), tako je utvrđena ekspresija VCAM1 koja je u korelaciji s kliničko-patološkom ocjenom glioma (LIU i sur., 2017.). Ekspresija VCAM1 mezotela negativno je bila povezana s neprogresivnošću i općim preživljenjem u bolesnika s karcinomom jajnika epitela (SCALICI i sur., 2017.) te je VCAM1 bio prekomjerno izražen u kolorektalnom karcinomu, a povezan s metastazama na limfnim čvorovima, kliničkom stadiju i napredovanjem tumora u bolesnika s kolorektalnim karcinomom (SIYASI i sur., 2017.). Nasuprot tomu, istraživanja OKUGAWA i suradnika (2010.) potvrđuju da membranski oblici VCAM1 podržavaju metastaze, dok njezini topljivi oblici (sVCAM1) mogu suzbiti rast malignog tumora konkurentnom inhibicijom vezanja liganda na VCAM1 ili induciranjem kemotaksije limfocita. Smanjena ekspresija sVCAM1 u tkivima karcinoma bila je značajno povezana s napredovanjem bolesti i klasifikacijom T-limfocita, zahvaćenošću limfnih žila, udaljenih metastaza i metastaza u limfnim čvorovima. OKUGAWA i suradnici (2010.) zaključuju da bi ograničeno ispuštanje membranskog VCAM1 u njegovu topljivom obliku u stromu karcinoma moglo imati ulogu u napredovanju kolorektalnog karcinoma.

2.8.6. CD63

Ekstracelularne vezikule visoko su obogaćene tetraspaninima, proteinskom natporodicom koja organizira mikrodomene membrana koje nazivamo tetraspaninom obogaćene mikrodomene (engl. *tetraspanin-enriched microdomains*, TEM), formiranjem klastera i interakcijom s velikim brojem transmembranskih i citosolnih signalnih proteina (HEMLER, 2005.).

Među tetraspaninima, CD9, CD63, CD81, CD82 i CD151 imaju široku raspodjelu po tkivima, dok su drugi tetraspanini ograničeni na određena tkiva, primjerice Tssc6, CD37 i CD53 u hematopoetskim stanicama. Istraživanja imunoelektronske mikroskopije pokazuju da su tetraspanini obilni na raznim tipovima endocitnih membrana (BERDITCHEVSKI i ODINTOSOVA, 2007.) i da su široko korišteni kao egzosomski markeri (ANDREU i YÁÑEZ-MÓ, 2014.).

Tipični tetraspanin sastoji se od 200 do 300 aminokiselina i sadržava 4 – 8 očuvanih ekstracelularnih cisteina, od kojih su dva prisutna u CCG smještaju 28 – 47 rezidua nakon treće transmembranske domene (HEMLER, 2003.). Natporodica tetraspanina sastoji se od četiriju potporodica: CD, CD63, uroplakin i RDS porodice. CD porodica najveća je tetraspaninska porodica i sadržava sve CD tetraspanine osim CD63. CD63 tvori svoju vlastitu potporodicu tetraspanina i starijeg je podrijetla od svih drugih CD tetraspanina (GARCIA-ESPANA i sur., 2008.).

CD63 je sveprisutno izražen protein koji je lokaliziran unutar endosomnog sustava i na staničnoj površini. Kod većine stanica najveći bazen CD63 prebiva u kasnim endosomima/MVB i lizosomima zbog čega se također spominje kao lizosomni membranski protein. Lizosomski membranski proteini koji izlaze iz TGN-a (engl. *trans-Golgi network*) mogu putovati u lizosome bilo izravnim putem na TGN endosomski put bilo neizravnim putem, uključujući prolazak preko plazmatske membrane i nakon toga endocitozu (BONIFACINO i TRAUB, 2003.).

Unutar multivezikularnih tjelešaca CD63 je oko sedam puta veći u ILV-u u usporedbi s endosomnom limitirajućom membranom. Ujedno, CD63 je obogaćeniji u frakciji egzosoma nego što je to s cijelom stanicom (ESCOLA i sur., 1998.).

Uz veliku endosomnu/lizosomnu frakciju CD63, na površini stanice prisutan je i mali bazen s CD63. Taj bazen može odražavati CD63 koji prolazi preko površine stanice na putu do kasnih endosoma i lizosoma, a može imati i specifičnu funkciju. Dio CD63 koji je

povezan s površinom stanice biva endocitiziran u interakciji s μ 2 podjedinicom AP-2, i naknadnom ugradnjom u vezikule obložene klatrinom (HUNZIKER i GEUZE, 1996.). CD63 na staničnoj površini endocitiziran je putem klatrin-ovisnog puta, iako postoje istraživanja koja upućuju na uključenost i drugih puteva (POLŠ i KLUMPERMAN, 2008.). CD63 prvo je bio otkriven kao obilato izražen površinski antigen u ranoj fazi melanoma (HOTTA i sur., 1988.).

Kod brojnih tumora promatrana je korelacija između smanjene ekspresije CD63 i povećane malignosti te tako kod adenokarcinoma pluća (KWON i sur., 2007.) smanjena ekspresija CD63 korelira s metastaziranjem tumora ili tumorskim rastom, a jednako se zaključuje i kod karcinoma kolona (SORDAT i sur., 2002.).

2.9. DRUGE MOLEKULE KAO BIOMARKERI KOD IZLJEVA U TJELESNE ŠUPLJINE

Visoka ekspresija proteina u humanim malignim pleuralnim izljevima povezana je s karcinogenezom i rastom tumorskih stanica, dok su proteini u tuberkuloznim pleuralnim izljevima povezani s upalom i fibrozom. Tako su transtiretin, haptoglobin, metastaza povezan protein 1, t-kompleks protein 1 i fibroblast faktor rasta-vezujući protein 1 bili povezani s malignim pleuralnim izljevima, dok su humani ceruloplazmin, lizozim prekursor, gelsolin, klasterin C komplement liza inhibitor i peroksiredoksin 3 bili povećani kod tuberkuloznih pleuralnih izljeva (LEE i sur., 2017.).

LI i suradnici (2016.) utvrdili su da je najvažniji peptidni biomarker malignih pleuralnih izljeva kod ljudi CARD9 te zaključili da je koncentracija tog peptida (engl. *caspase recruitment domain-containing protein 9*) znatno smanjena kod malignih pleuralnih izljeva i kao takva može poslužiti za razlikovanje malignih od benignih pleuralnih izljeva.

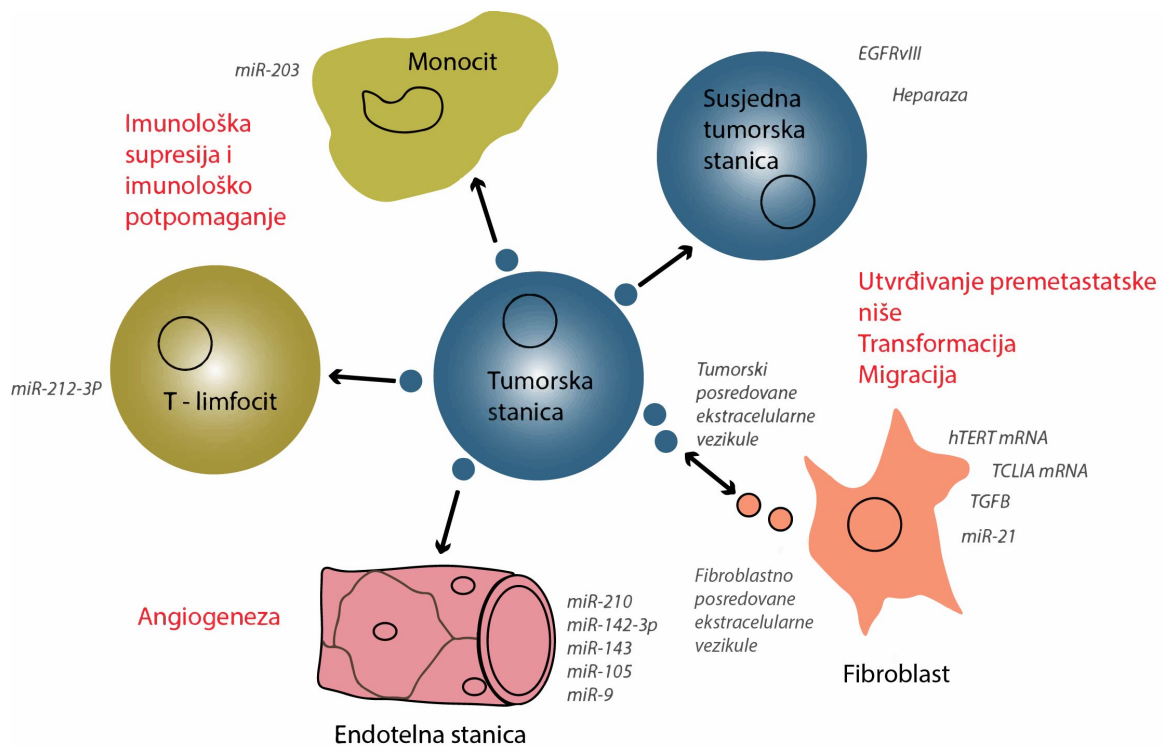
PENG i suradnici (2017.) dokazali su da cirkulacijski nekrvni tumorski DNA daje mogućnost praćenja bolesti na jednostavan i manje invazivan način, omogućujući serijsko uzorkovanje i informiranje o heterogenosti tumora i odgovoru na liječenje. Cirkulacijski nekrvni tumorski DNA ustvari su fragmenti DNA tumora koji se nalaze u tjelesnim tekućinama koje ne uključuju krv, a uključuju urin, slinu, ispljuvak, feces, pleuralnu tekućinu i cerebrospinalnu tekućinu. Istraživanja su pokazala prisutnost tumorske DNA u nekrvnim

tjelesnim tekućinama i njihovu primjenu u dijagnozi, pregledu i praćenju karcinoma. Postoje dvije vrste nekrvnih tumorskih DNA: genomska DNA iz lokalnih tumorskih stanica koja se ubacuje u tjelesnu tekućinu (stanična tumorska DNA) i tumorska DNA bez stanica (cfDNA) iz DNA bez plazme ili iz susjednih tumorskih stanica nastala zbog nekroza ili apoptoza.

2.10. ULOGA EKSTRACELULARNIH VEZIKULA KOD TUMORA

Smatra se da je oslobađanje ekstracelularnih vezikula iz tumorskih stanica važno u međustaničnoj komunikaciji, olakšavajući signaliziranje okolnim tumorskim stanicama i udaljenim mjestima putem krvi ili putem bioloških tekućina (slika 10.). Istraživan je utjecaj ekstracelularnih vezikula na stromu tumora, uključujući fibroblaste, endotelne stanice i imunosne stanice. Fibroblasti su glavna komponenta tumorske strome. Pod tumorogenim uvjetima fibroblasti mogu proći morfološke promjene koje daju fenotip sličan miofibroblastima, koji su aktivirani i pokretni fibroblasti. Ekstracelularne vezikule izvedene iz tumora mogu inducirati transformaciju normalnih stromalnih fibroblasta u aktivirane fibroblaste povezane s rakom (engl. *cancer-associated fibroblasts*, CAF) (PAGETTI i sur., 2015., SONG i sur., 2017.).

Ekstracelularne vezikule važan su način komunikacije između stanica imunosnog sustava i ključan su regulator imunosnog odgovora protiv karcinoma. Istraživanja su pokazala da ekstracelularne vezikule koje luče dendritične stanice induciraju antitumorski imunosni odgovor, što sugerira korištenje ekstracelularnih vezikula dobivenih iz imunosnih stanica za cjepiva protiv raka (ZHOU i sur., 2014.).



Slika 10. Uloga ekstracelularnih vezikula kod tumorskih stanica. Slika prerađena prema JABALEE i suradnicima (2018.)

3. OBRAZLOŽENJE TEME

Izljev definiramo kao patološko nakupljanje tekućine u abdominalnoj, pleuralnoj ili perikardijalnoj šupljini, koji nastaje zbog nekog primarnog procesa, poput traume, neoplazija, kardiovaskularnih bolesti, metaboličkih poremećaja te infekcija i upalnih stanja. Laboratorijske pretrage izljeva dodatan su dijagnostički pokazatelj koji veterinare kliničare često usmjeruje u daljnoj obradi pacijenta, u smislu specifičnih pretraga, poput ultrazvučne pretrage tjelesnih šupljina, kompjutorizirane tomografije i magnetske rezonancije.

Cilj je ovog doktorskog rada istražiti odabrane laboratorijske pokazatelje u serumima i izljevima u tjelesne šupljine pasa različite etiologije kao i njihovu međusobnu korelaciju, utvrditi pokazatelje ili kombinacije pokazatelja specifičnih za određenu skupinu poremećaja: za izljeve uzrokovane tumorskim procesom, izljeve uzrokovane netumorskim procesom – septički i neseptički izljevi, te postaviti brze i praktične metode laboratorijske pretrage izljeva. Dodatan je cilj istražiti egzosomalne proteine poput vaskularne stanične adhezijske molekule 1, flotilina 1, adiponektina i proteina CD63 u serumima i izljevima u tjelesne šupljine te utvrditi njihove međusobne korelacije kako bi se otkrile molekule pomoću kojih je moguće razlikovati uzroke procesa, posebice u razlikovanju tumorskih od septičkih procesa.

Istraživanje je provedeno zbog potrebe za relativno brzom reakcijom kliničara vezanom uz početak liječenja (u smislu hitnog kirurškog zahvata) ili procjenu prognoze. Dijagnostički postupci poput ultrazvučne ili rendgenske pretrage ostaju nedorečeni u nalazu, pa oslonac u daljnjem postupanju s pacijentom čine laboratorijske pretrage krvi i izljeva. Očekivan znanstveni doprinos ovog istraživanja je: (1) otkrivanje novih, dosad neistraženih biomarkera u serumu pasa te izljevima u tjelesne šupljine, koji bi dijagnostički pridonijeli razjašnjavanju uzroka nastanka izljeva, ponajprije razlikovanjem septičkih izljeva od izljeva uzrokovanih neseptičkim, tumorskim procesom; (2) otkrivanje praktičnih dijagnostičkih pokazatelja u pasa s izljevima u tjelesne šupljine, koji bi u svakodnevnom kliničkom radu omogućili lakšu etiološku klasifikaciju izljeva te eventualno pomogli u prognozi primarnog procesa; (3) utvrđivanje statističke značajnosti omjera koncentracije odabranih biokemijskih pokazatelja u serumima i izljevima (tumorske i netumorske etiologije; septičke i neseptičke etiologije) i (4) da ekspresija odabranih egzosomalnih proteina pridonosi razlikovanju izljeva uzrokovanih tumorskim procesom od izljeva nastalih zbog drugih uzroka.

Hipoteza istraživanja je da će se primjenom laboratorijskih metoda i istraživanjem ekspresije egzosomalnih proteina u serumima i izljevima u tjelesne šupljine pasa razlikovati izljevi uzrokovani tumorskim procesom od izljeva nastalih zbog drugih uzroka.

4. MATERIJAL I METODE

4.1. ŽIVOTINJE

Istraživanje je provedeno na psima s kliničkim znakovima izljeva u pleuralnu šupljinu, perikardijalnu i/ili abdominalnu šupljinu. Psi su zaprimljeni na Kliniku za unutarnje bolesti Veterinarskog fakulteta Sveučilišta u Zagrebu i uvedeni u ambulantni protokol radi provođenja dijagnostičkog i terapijskog postupka.

Istraživanjem su obuhvaćena ukupno 134 psa, kod kojih je klinička slika upućivala na prisutnost izljeva u tjelesnu šupljinu ili tjelesne šupljine.

Psi s kliničkim znakovima izljeva u tjelesne šupljine podijeljeni su u podskupine koje su činile: netumorski transudat (NTT), tumorski transudat (TT), netumorski modificirani transudat (NTMT), tumorski modificirani transudat (TMT), neseptički netumorski eksudat (NSNTE), neseptički tumorski eksudat (NSTE), septički netumorski eksudat (SNTE) i septički tumorski eksudat (STE).

Klasifikacija izljeva temeljila se na prihvaćenim kriterijima za klasifikaciju veterinarskih izljeva. Klinički pregled, hematološki i biokemijski nalazi krvi, kao i elektrokardiogram, rendgenski i ultrazvučni nalazi poslužili su u dijagnostici pacijenata s izljevima u tjelesne šupljine. Tumorski izljevi dijagnosticirani su identifikacijom malignih stanica u izljevima nakon citoloških ili patohistoloških pretraga. Pacijenti sa septičkim uzrocima dijagnosticirani su nakon što je potvrđena prisutnost intracelularnih bakterija u razmazu i pozitivne bakteriološke kulture u izljevu u tjelesnu šupljinu. Pacijenti s izljevima koji nisu pokazivali nikakve sistemske bolesti, a koji su ujedno bili negativni na tumorske, upalne ili septičke procese, klasificirani su kao idiopatski izljevi.

4.2. KLINIČKA OBRADA PASA

Psi uključeni u istraživanje bili su klinički pregledani, a od vlasnika/držatelja životinje uzeti su detaljni anamnestički podaci kako bi se ustanovio intenzitet kliničkih simptoma.

Klinički pregled sastojao se od:

- a) mjerenja tjelesne temperature, određivanja frekvencije bila i disanja
- b) pregleda vidljivih sluznica i palpacije potkožnih limfnih čvorova
- c) određivanja vremena ponovnog punjenja kapilara
- d) auskultacije srca i pluća
- e) palpacije abdomena
- f) rendgenske pretrage prsne i trbušne šupljine
- g) punkcije izljeva u tjelesnu šupljinu ili tjelesne šupljine

4.3. UZIMANJE I PRIPREMA UZORAKA

4.3.1. ABDOMINOCENTEZA

Prilikom abdominocenteze pacijent je postavljen da stoji ili da legne na bok te nakon pripreme područja, što uključuje šišanje, brijanje i višekratna primjena naizmjenično 70 %-tnog etilnog alkohola i povidon-jodida, trbušna je stijenka probodena kratkom leptir-iglom, običnom iglom, ili kanihom na koju je pričvršćen odgovarajući nastavak i aspirirana tekućina u sterilnu brizgalicu. Ispuštanje sadržaja iz abdomena nije smijelo biti naglo kako se ne bi razvio cirkulacijski šok. Kod veće količine sadržaja upotrijebljena je električna vakuumska pumpa s posudom određene zapremnine za prikupljanje sadržaja. Mjesto određeno za abdominocentezu jest paramedijalno područje, malo udesno od *linea alba* te 1 do 2 cm kaudalno od pupka. Koža na mjestu punkcije malo je pomaknuta kako nakon izvlačenja igle

otvori na koži i trbušnoj stijenci ne bi bili točno jedan iznad drugoga. Lokalna anestezija i sedacija nisu primjenjivane.

4.3.2. TORAKOCENTEZA

Rendgenskim ili ultrazvučnim nalazom tekućina u prsnoj šupljini može se lako uočiti. Ako je bilo moguće, torakocenteza je učinjena uz kontrolu ultrazvuka. Pacijent je postavljen u sternalni ili lateralni položaj vodeći računa da se ne oteža disanje. Nakon pripreme područja šišanjem i brijanjem mjesto uboda višekratno i naizmjenično su upotrebljavani 70 %-tni etilni alkohol i povidon-jodid. Lokalni anestetik (2 %-tna otopina lidokaina lokalno u dozi od 0,5 ml na mjestu punkcije) apliciran je kada zahvat nije osobito bolan. Pogodno je mjesto punkcije sedmi međurebreni prostor na granici 2. i 3. trećine prsnog koša. Kako se punkcijom prsne šupljine može izazvati pneumotoraks, rađeno je s tzv. zatvorenim sustavom, odnosno spriječen je ulazak zraka iz okoline u pluća kroz pribor. Korištena je leptir-igla čiji je plastični nastavak jednostavno stisnut pri izmjeni brizgalice ili s kateterom i posebnim nastavkom s ventilom. Stijenka je probodena uz kranijalni rub rebara da se ne oštete krvne žile i živci koji leže kaudalno. Nakon uzimanja uzoraka torakocenteza je nastavljena sve dok nije evakuirano što više moguće tekućine (osim ako se radilo o hemotoraksu). Nakon izvlačenja igle mjesto je višekratno dezinficirano.

4.3.3. PERIKARDIOCENTEZA

Perikardijalni izljev manjeg opsega nije bio klinički vidljiv jer klinički znakovi nastaju tek u slučaju obilnog izljeva odnosno tamponade. Auskultacijski, srčani su tonovi bili tihi i mukli, a šuma najčešće nije bilo. Perikardiocenteza je provedena u pacijenata sa znakovima srčane tamponade, pod kontrolom ultrazvuka i elektrokardiograma (EKG). Pacijent je postavljen u prsnu poziciju ili na lijevi bok. Pripremljeno je veliko područje, od 3. do 7. međurebrenog prostora i od polovice prsnog koša do sternuma. Zahvat je rađen sa sterilnim rukavicama, strogo aseptički. Pristup perikardijalnoj vrećici bio je s desne strane

prsnog koša, što je smanjilo mogućnost oštećenja velikih krvnih žila i plućnog tkiva. Mjesto punkcije određeno je na temelju nalaza ultrazvučne pretrage, a najčešće se nalazilo između 4. i 6. međurebrenog prostora, odmah iznad sternuma. Područje kože, potkožja, međurebrenih mišića i pleure anestetizirano je 2 %-tnim lidokainom. Iglom ili kateterom dovoljne dužine (10 – 15 cm za velike pse, 5 cm za male pse) te promjera (1,2 – 1,6 mm) napravljena je punkcija. Na iglu ili kateter pričvršćena je cijev, zatim spojnica s tri izvoda i ventilom te brizgalica (zatvoreni sustav). Prvi dio aspirirane tekućine uzet je za pretrage, a zatim je punkcija nastavljena sve dok nije uklonjena najveća moguća količina tekućine.

4.4. UZORCI KRV I IZLJEVA

Istraživanje je provedeno pretraživanjem uzoraka krvi (kompletna krvna slika i biokemijske pretrage) i izljeva (biokemijske i citološke pretrage) u abdominalnu, pleuralnu i perikardijalnu šupljinu, pohranjenih u arhivi uzoraka laboratorija Klinike za unutarnje bolesti Sveučilišta u Zagrebu. Krv za laboratorijske pretrage uzorkovana je punkcijom cefalične vene, a uzorci izljeva punkcijom tjelesnih šupljina (abdominalne, pleuralne i perikardijalne) na aseptičan način. Krv za pretragu kompletne krvne slike uzorkovana je u epruvetama s dodatkom etilendiaminotetraoctene kiseline (engl. *ethylenediaminetetraacetic acid*, EDTA), a krv za biokemijske pretrage u epruvete bez antikoagulansa s gelom. Dodatno se postupkom centrifugiranja na 1500 g tijekom 10 minuta odvojio serum, koji se dalje koristio za biokemijske pretrage. Tekućina izljeva uzorkovana je u dvije epruvete kao i uzorci krvi (Vacutainer, Becton Dickinson, SAD). Prva je sadržavala antikoagulans (EDTA), dok je druga epruveta bez antikoagulansa služila za biokemijske pretrage izljeva. U sklopu istraživanja pretražena su 134 uzorka izljeva, pune krvi i seruma pasa.

4.5. OBRADA I LABORATORIJSKE PRETRAGE UZORAKA

4.5.1. KOMPLETNA KRVNA SLIKA

Pokazatelji kompletne krvne slike dobiveni su primjenom uređaja Animal Blood Counter (ABC, Horiba ABX Diagnostics, Montpellier, Francuska), uz uporabu originalnih otopina proizvođača s postavkama uređaja za pretragu krvi psa. Istraživani pokazatelji uključuju ukupan broj eritrocita, hemoglobin, hematokrit, prosječni volumen eritrocita (engl. *mean corpuscular volume*, MCV), prosječni hemoglobin u eritrocitu (engl. *mean corpuscular hemoglobin*, MCH), prosječnu koncentraciju hemoglobina u eritrocitu (engl. *mean corpuscular hemoglobin concentration*, MCHC), širinu distribucije volumena eritrocita (engl. *red cell distribution width*, RDW), broj trombocita, prosječni volumen trombocita (engl. *mean platelet volume*, MPV) i ukupni broj leukocita. Diferencijalna krvna slika (relativni i apsolutni broj segmentiranih neutrofila, limfocita, monocita, eozinofila, nesegmentiranih neutrofila i bazofila) određivala se brojenjem na 100 leukocita u razmazima koji su fiksirani i prethodno obojeni May-Grünwald-Giemsinim otopinama prema uputi proizvođača i kao takvi pregledani pod svjetlosnim mikroskopom proizvođača Olympus BX41, Japan pod imerzijskim povećanjem.

4.5.2. BIOKEMIJSKA PRETRAGA SERUMA I IZLJEVA

Biokemijski pokazatelji određivali su se u serumima i u izljevima na biokemijskom analizatoru Architect c4000 (Abbott Laboratories, Illinois, SAD) s originalnim kemikalijama tvrtke Abbott (Abbott Laboratories, Illinois, SAD). Od biokemijskih pokazatelja određeni su: ukupni proteini, albumin, glukoza, aspartat-aminotransferaza (AST), laktat-dehidrogenaza (LDH) i pseći C-reaktivni protein (canCRP). Korelacije između koncentracije ukupnih proteina, albumina, glukoze, AST, LDH i canCRP-a u serumu i u izljevima, te međusobni omjeri glukoze, LDH i canCRP također su bili istraživani. U svrhu razlikovanja upalnih od

neupalnih (ponajprije izljeva tumorske etiologije) dodatno su se određivali proteini egzosomi: vaskularna stanična adhezijska molekula 1 (VCAM1), flotilin 1 (FLOT1), adiponektin (ADPN) i protein CD63 u serumu i izljevima u tjelesne šupljine. Egzosomi su se određivali u uzorcima seruma i izljeva odabranih pasa sa septičkim i tumorskim uzrocima izljeva te u pet seruma kontrolnih skupina pasa. Navedeni proteini egzosomi ispitivali su se western blot metodom, i to na sustavu za elektroforezu (VWR Mini Vertical PAGE System, Austrija) i na sustavu za elektroblotting (Mini Electroblothing System, Biovit, Velika Britanija).

4.5.3. ODREĐIVANJE UKUPNOG BROJA STANICA S JEZGROM U IZLJEVIMA

Materijal dobiven punkcijom izljeva analiziran je u smislu određivanja hematokrita i ukupnog broja stanica s jezgrom. Ukupni broj stanica s jezgrom određivao se iz izljeva sakupljenog u epruvetu s antikoagulansom EDTA, pomoću automatiziranog hematološkog analizatora (Horiba ABX, Montpellier, Francuska).

4.5.4. CITOLOŠKA PRETRAGA RAZMAZAKA IZLJEVA

Unutar 30 minuta od uzorkovanja izljeva izrađeni su razmazi, izravno i/ili iz resuspendiranog sedimenta centrifugiranog izljeva (ovisno o izgledu, broju stanica i gustoći izljeva). Preparat se obojio May-Grünwald-Giemsinom metodom. Razmazi su posušeni, a zatim obojeni May-Grünwaldovom otopinom (boja kiseli eozin – metilensko modriilo u količini od 0,25 g otopljeno u 100 ml metilnog alkohola zagrijanog na 50 °C). Nakon tri minute na preparate razmaza dolivena je dvostruka količina puferirane vode (fosfatni pufer, pH – 6,8), preparat je ostavljen ispran jednu minutu, a potom je na razmaz nalivena Giemsina otopina (otopina eozina i proizvoda metilenskog modrila, azura I i azura II metilena), svježe razrijeđena u omjeru 1 : 20 te ostavljena na razmazu tijekom 25 minuta. Nakon bojenja i sušenja preparat je pregledan pod mikroskopom proizvođača Olympus BX41, Japan pod povećanjima x40, x100, x200, x400 i imerzijskim povećanjem x1000 .

4.5.5. WESTERN BLOT

Western blot metoda identifikacija je određenih proteina ili određivanje važnih obilježja proteinskih antigena iz otopine proteina koji se ekstrahiraju iz stanica (DODIG, 2015.).

Western blot često se primjenjuje za odvajanje i identifikaciju proteina. Ovom se metodom smjesa proteina odvoji na temelju molekulske mase, a time i vrste, elektroforezom u gelu. Ti se rezultati prenose na membranu koja stvara traku za svaki protein. Membrana se zatim inkubira s obilježenim protutijelima koja su specifična za protein koji se ispituje.

Nevezano se antitijelo ispire, ostavljajući samo vezano antitijelo za protein od interesa. Vezana se antitijela tada otkrivaju razvojem filma. Kako se antitijela vežu samo na protein od interesa, vidljiva je samo jedna traka. Debljina trake odgovara količini prisutnih proteina (MAHMOOD i YANG, 2012.).

Nakon centrifugiranja seruma i izljeva tijekom 10 minuta na $15\ 000 \times g$ na $4\ ^\circ C$ supernatant je sakupljen u prozirne epruvete. Koncentracija proteina određena je BCA testom (Sigma Aldrich, Taufkirchen, Njemačka). $40\ \mu g$ ukupnih proteina lizata denaturirano je vrenjem u Laemmli SDS puferu za punjenje (5 min) i pušteno na elektroforezi u 10 %-tnom SDS poliakrilamidnom gelu. Proteini su elektrotransferirani iz gelova na nitroceluloznu membranu. Da bi se izbjeglo nespecifično vezanje na proteine, membrane su blokirane 1 sat na sobnoj temperaturi u puferu za blokiranje (1 % nemasnog mlijeka i 0,5 % blokirajućeg reagensa na bazi I-bloka [Applied Biosystems] otopljenog u Tris-puferiranoj fiziološkoj otopini s 0,5 % v/v Tween [TBST]). Nakon toga nitrocelulozna membrana inkubirana je na $4^\circ C$ s primarnim antitijelima na adiponektin (1 : 500 u puferu za blokiranje; Santa Cruz Biotechnology, Heildeberg, Njemačka), CD63 (1 : 500 u puferu za blokiranje; Antibodies-online GmbH, Achen , Njemačka), VCAM1 (1 : 500 u puferu za blokiranje; Export Processing Zone, Wuhan, Kina) i FLOT1 (1 : 500 u puferu za blokiranje; Antibodies-online GmbH, Achen, Njemačka). Membrane su zatim tri puta isprane TBST puferom i inkubirane sekundarnim antitijelima (zečji, mišji protiv Santa Cruz Biotechnology, 1 : 2000). Proteini su vidljivi kemiluminiscencijom upotrebom HRP kemiluminiscencijskih supstrata (Radiance Plus, Azure Biosystems, SAD) na Odyssey Fc (LI-COR, Bad Homburg, Njemačka). Obilje proteina od interesa normaliziralo se na ukupnu količinu proteina u svakoj traci nakon bojenja Ponceau S. Western blotovi su kvantificirani pomoću softvera ImageJ (National

Institutes of Health). Statistička validacija podataka postignuta je Mann-Whitneyjevim testom, pri čemu je vrijednost $P < 0,05$ smatrana statistički značajnom.

4.6. STATISTIČKA OBRADA

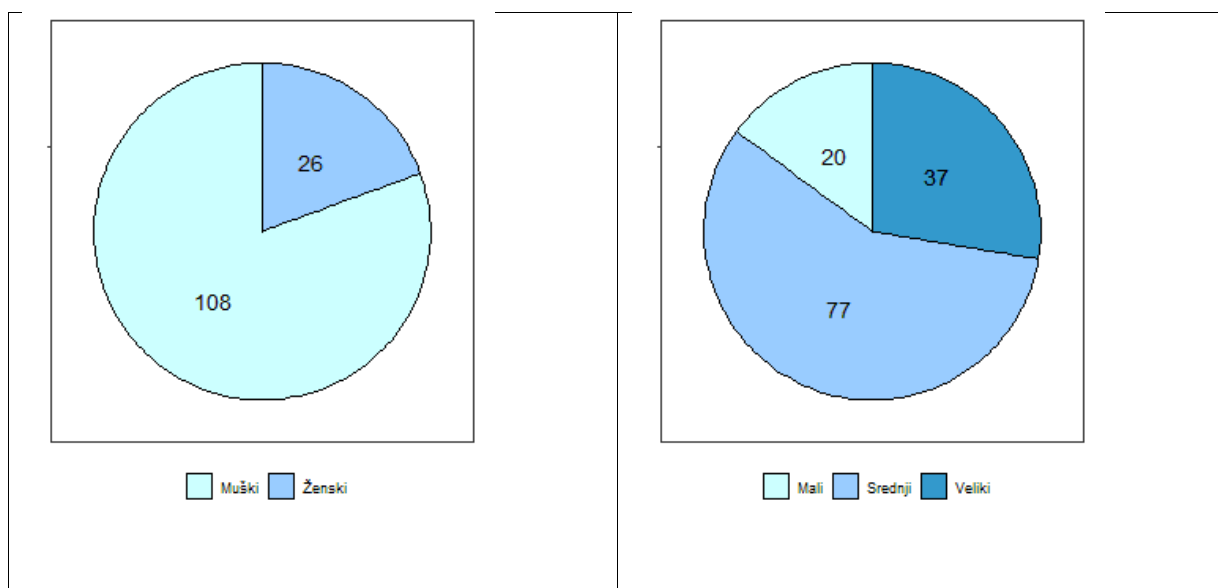
U istraživanju je uz provjeru hipoteze o postojanju razlika u dobivenim vrijednostima svojstava među vrstama izljeva provedena analiza i drugih čimbenika na predmetna svojstva. Statistički program R (verzija R 3.6.1, R DEVELOPMENT CORE TEAM, 2017) upotrijebljen je za provjeru značajnosti i uključenje drugih čimbenika koji su utjecali na varijabilnost svojstava u modelu metodom najmanjih kvadrata i paketom *car* za analizu varijance. Za svako je svojstvo izračunata korigirana srednja vrijednost (Least Square Means, LSM) zbog nejednaka broja opažanja po razredima utjecaja koristeći se paketom *emmeans*. Istim je paketom testirano i postojanje statistički značajnih razlika među pojedinim čimbenicima uključenima u model.

Statističke značajnosti razlika između aritmetičke sredine u istraživanih pasa testirane su Bonferonijevim testom.

5. REZULTATI

5.1. PRIKAZ SVEOBUHVAATNE SKUPINE ISTRAŽIVANIH PASA

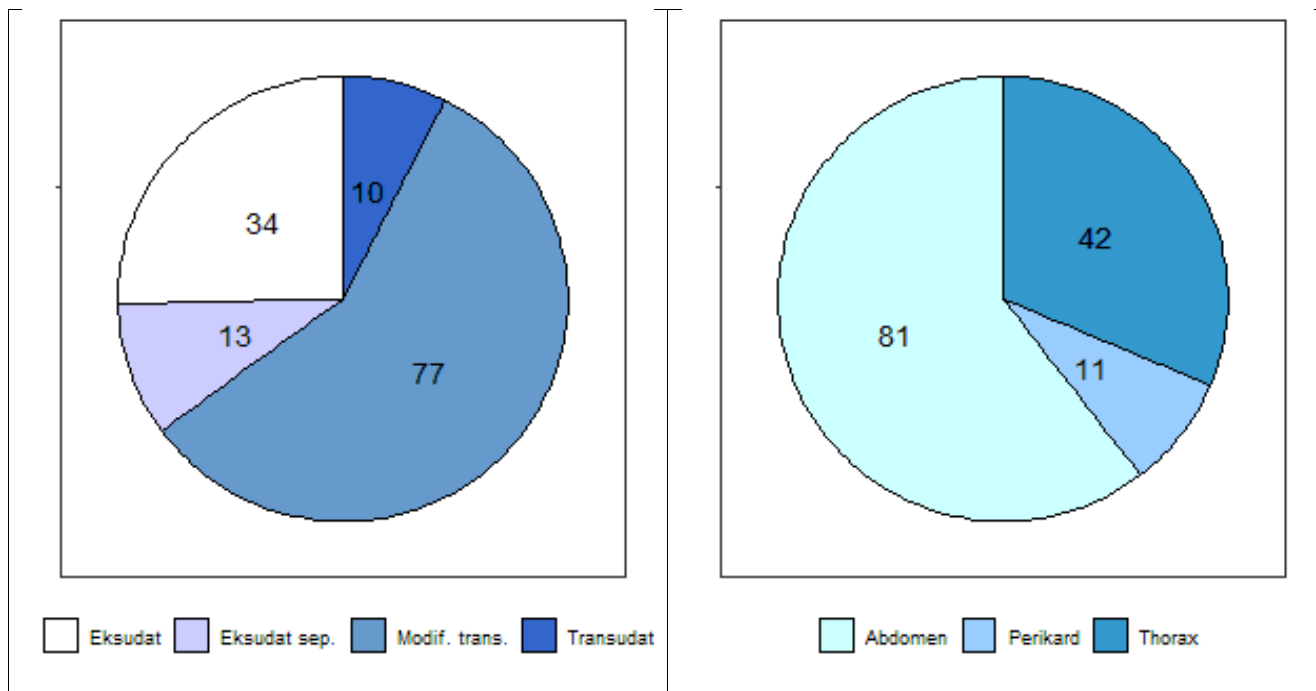
Kriterije istraživanja zadovoljilo je sveukupno 134 psa s kliničkim znakovima izljeva u abdominalnu, pleuralnu i/ili perikardijalnu šupljinu. Istraživani psi zaprimljeni su na Kliniku za unutarnje bolesti Veterinarskog fakulteta Sveučilišta u Zagrebu u razdoblju od 15. ožujka 2015. do 15. ožujka 2019. Spolna i pasminska struktura istraživanih pasa, učestalost pojavljivanja određenih vrsta i lokalizacija izljeva, zastupljenost pasminske i spolne strukture po lokalizaciji izljeva prikazani su na slikama od 11. do 14. i tablicama 3. i 4.



Slika 11. Spolna i pasminska struktura istraživane populacije (2D tortni grafikon)

Tablica 3. Zastupljenost pasminske populacije zahvaćene u cijelom istraživanju (apsolutni i relativni broj zapisa)

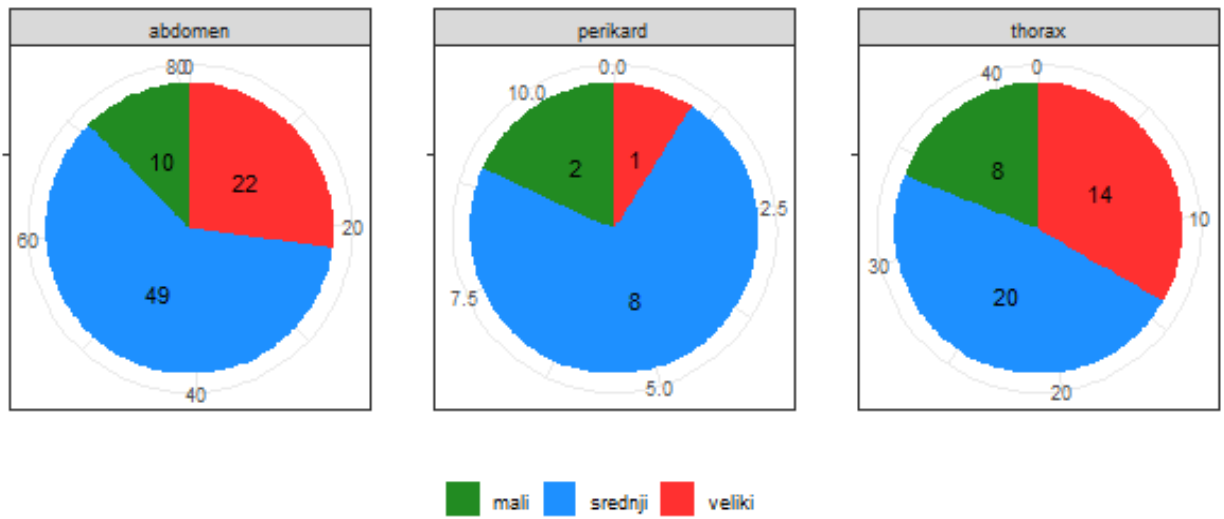
Pasmina	Apsolutni broj	Relativni broj (%)
Mješanac	39	29,1
Labrador retriever	9	6,7
Njemački ovčar	7	5,2
Rotvajler	7	5,2
Zlatni retriever	7	5,2
Američki stafordski terijer	4	3
Bernski planinski pas	4	3
Pekinški pas	4	3
Zapadno škotski terijer	4	3
Boseron	3	2,2
Irski crveni seter	3	2,2
Njemačka doga	3	2,2
Njemački kratkodlaki ptičar	3	2,2
Malteški psić	3	2,2
Sibirski haski	3	2,2
Akita inu	2	1,5
Aljaški malamut	2	1,5
Cane corso	2	1,5
Graničarski koli	2	1,5
Jazavčar	2	1,5
King Charles kavalir	2	1,5
Šarpej	2	1,5
Tornjak	2	1,5
Američki koker španijel	1	0,75
Bigl	1	0,75
Bijeli švicarski pas	1	0,75
Bulmastif	1	0,75
Doberman	1	0,75
Engleski buldog	1	0,75
Hrvatski ovčar	1	0,75
Kavkaski ovčar	1	0,75
lhasa apso	1	0,75
Mađarska vižla	1	0,75
Mops	1	0,75
Njufaundler	1	0,75
Patuljasti pinč	1	0,75
Pudla toy	1	0,75
Shi-tzu	1	0,75
UKUPNO	134	100



Slika 12. Zastupljenost vrsta izljeva i lokalizacija izljeva (2D tortni grafikon)

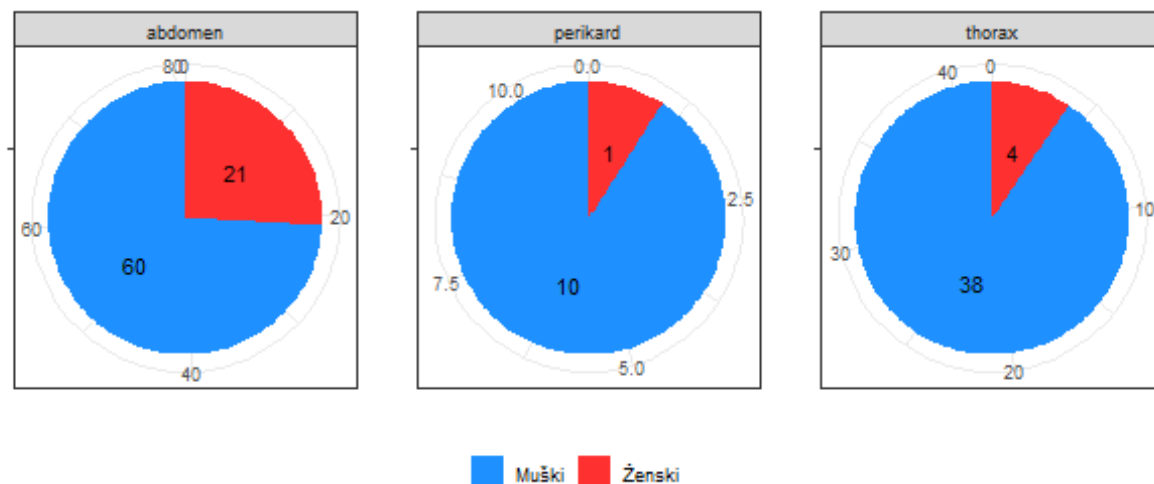
Tablica 4. Prikaz broja uzoraka izljeva u tjelesne šupljine

Podjela izljeva	Lokalizacija izljeva	Broj uzoraka
neseptički netumorski eksudat (NSNTE)	abdominalni izljev	7
neseptički tumorski eksudat (NSTE)	abdominalni izljev	16
neseptički tumorski eksudat (NSTE)	perikardijalni izljev	4
neseptički tumorski eksudat (NSTE)	pleuralni izljev	7
netumorski modificirani transudat (NTMT)	pleuralni izljev	8
netumorski modificirani transudat (NTMT)	abdominalni izljev	16
netumorski modificirani transudat (NTMT)	perikardijalni izljev	3
netumorski transudat (NTT)	abdominalni izljev	6
netumorski transudat (NTT)	pleuralni izljev	1
septički netumorski eksudat (SNTE)	abdominalni izljev	11
septički tumorski eksudat (STE)	abdominalni izljev	2
tumorski modificirani transudat (TMT)	abdominalni izljev	18
tumorski modificirani transudat (TMT)	perikardijalni izljev	4
tumorski modificirani transudat (TMT)	pleuralni izljev	26
tumorski modificirani transudat (TMT)	abdominalni izljev	2
tumorski transudat (TT)	abdominalni izljev	3
UKUPNO		134



Slika 13. Zastupljenost pasmina prema lokalizaciji izljeva (2D tortni grafikon)

5.2. ZASTUPLJENOST SPOLOVA I DOBNA STRUKTURA U ISTRAŽIVANOJ SKUPINI PASA



Slika 14. Spolna struktura prema lokalizaciji izljeva (2D tortni grafikon)

Raspon dobi kod pasa koji su očitovali pleuralni izljev kretao se od 1 do 14 godina, srednja vrijednost dobi iznosila je 8,5 godina.

Raspon dobi kod pasa koji su očitovali abdominalni izljev kretao se od 0,5 do 14 godina, srednja vrijednost iznosila je 7,9 godina.

U ovom je istraživanju obrađeno 11 slučajeva pasa s perikardijalnim izljevom. Zbog relativno malog broja istraživane populacije učinila se deskriptivna statistika, dok se ostatak statističke obrade nije mogao provesti.

Starost pasa s perikardijalnim izljevom kretala se od 5 do 12 godina, srednja vrijednost starosne dobi iznosila je 9 godina. U istraživanoj skupini pasa prevladavali su mušjaci (90 %).

5.3. KLINIČKI ZNAKOVI U ISTRAŽIVANOJ SKUPINI PASA S IZLJEVIMA U TJELESNE ŠUPLJINE

Najčešći klinički znak kod istraživanih pasa s patološkim pleuralnim izljevima bilo je otežano disanje (respiratorni distres, dispneja). Ostali klinički znakovi uključuju skvrčen, ležeći položaj s ispruženom glavom i vratom, disanje otvorenim ustima, ubrzano i naglašeno abdominalno disanje, a u uznapredovalim slučajeva bila je prisutna i cijanoza.

Psi s abdominalnim izljevom najčešće su pokazivali znakove letargije, slabosti i abdominalne napetosti. U slučajevima peritonitisa kod pacijenata je bila prisutna bol.

Klinički znakovi kod pasa s perikardijalnim izljevom uključivali su slabost, letargiju, tahipneju, netoleranciju na kretanje, kolaps i kašalj. Kod akutnih perikardijalnih izljeva bile su prisutne akutne epizode kolapsa i slabosti. Kliničkim pregledom najčešće su bili utvrđeni šumovi na srcu, pojačan srčani ritam, distenzija jugularne vene, blijede sluznice, slaba kvaliteta bila, sporije punjenje kapilara te paradokсни puls (tablica 5.).

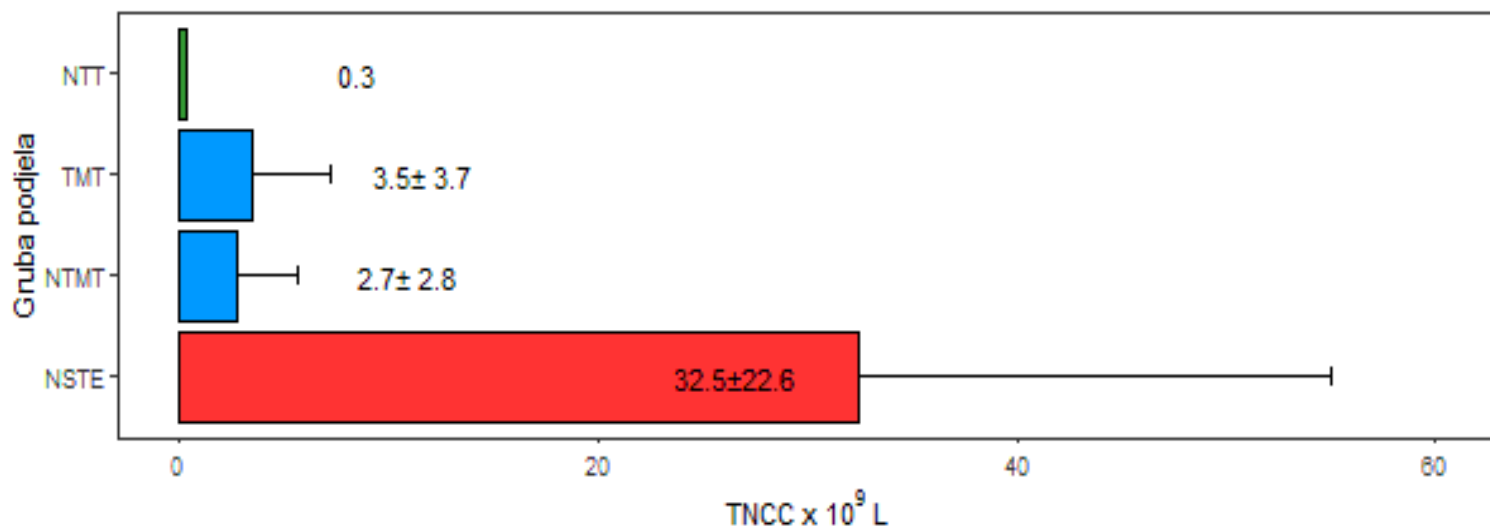
Tablica 5. Prikaz kliničkih simptoma kod istraživane skupine pasa s izljevima u tjelesne šupljine

TIP IZLJEVA U TJELESNU ŠUPLJINU	KLINIČKA SLIKA PACIJENTA S IZLJEVOM
PLEURALNI IZLJEV	<ul style="list-style-type: none"> - otežano disanje, respiratorni distres, dispneja - skvrčen, ležeći položaj s ispruženom glavom i vratom, disanje otvorenim ustima, ubrzano i naglašeno abdominalno disanje - u uznapredovalim slučajeva prisutna i cijanoza
ABDOMINALNI IZLJEV	<ul style="list-style-type: none"> - letargija, slabost i abdominalna napetost - u slučajevima peritonitisa, prisutna je bol
PERIKARDIJALNI IZLJEV	<ul style="list-style-type: none"> - slabost, letargija, tahipneja, netolerancija na kretanje, kolaps i kašalj - kod akutnih perikardijalnih izljeva prisutne akutne episode kolapsa i slabosti - kliničkim pregledom najčešće su bili utvrđeni šumovi na srcu, pojačan srčani ritam, distenzija jugularne vene, blijede sluznice, slaba kvaliteta bila, sporije punjenje kapilara te paradokсни puls

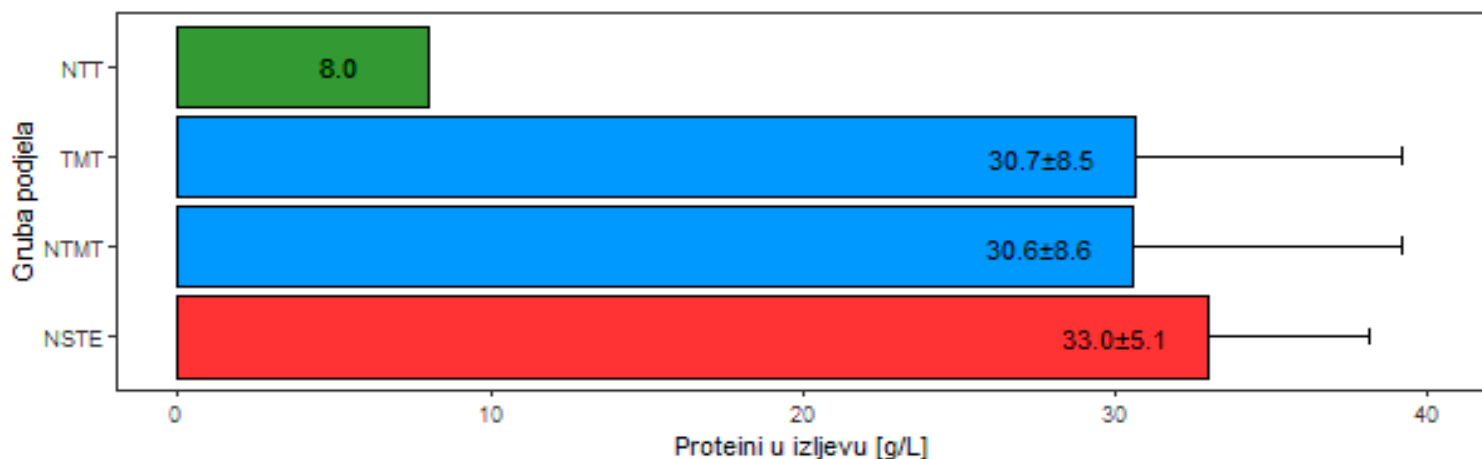
5.4. LABORATORIJSKI POKAZATELJI U SERUMU I PLEURALNOM IZLJEVU

Statistička obrada laboratorijskih pokazatelja (TNCC, ukupni proteini, albumin, glukoza, AST, LDH, CRP, omjer CRP izljev/serum, omjer glukoza izljev/serum i omjer LDH izljev/serum) provedena je na uzorcima seruma i pleuralnih izljeva istraživanih skupina pasa (netumorski transudati, tumorski modificirani transudati, netumorski modificirani transudati i neseptički tumorski eksudati).

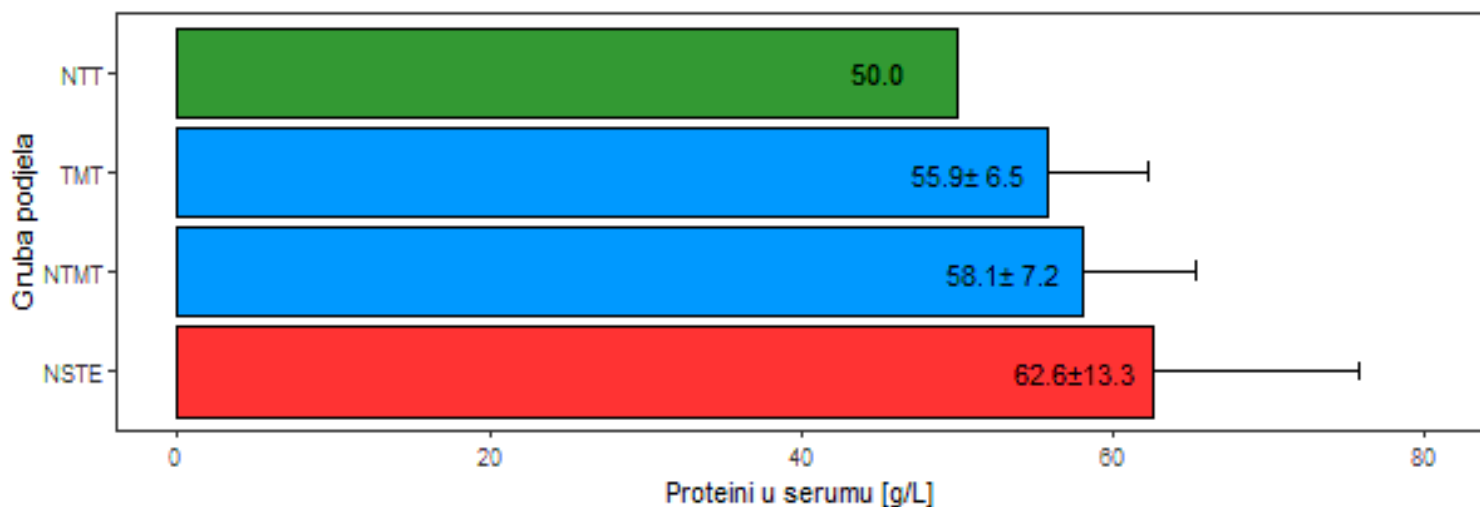
Opisna statistika (srednja vrijednost \pm standardna devijacija) laboratorijskih pokazatelja prikazana je na slikama od 15. do 30. U primjeru jednog zapisa (kao što je slučaj s netumorskim transudatima u pleuralnom izljevu; tablica 4.) prikazana je samo srednja vrijednost.



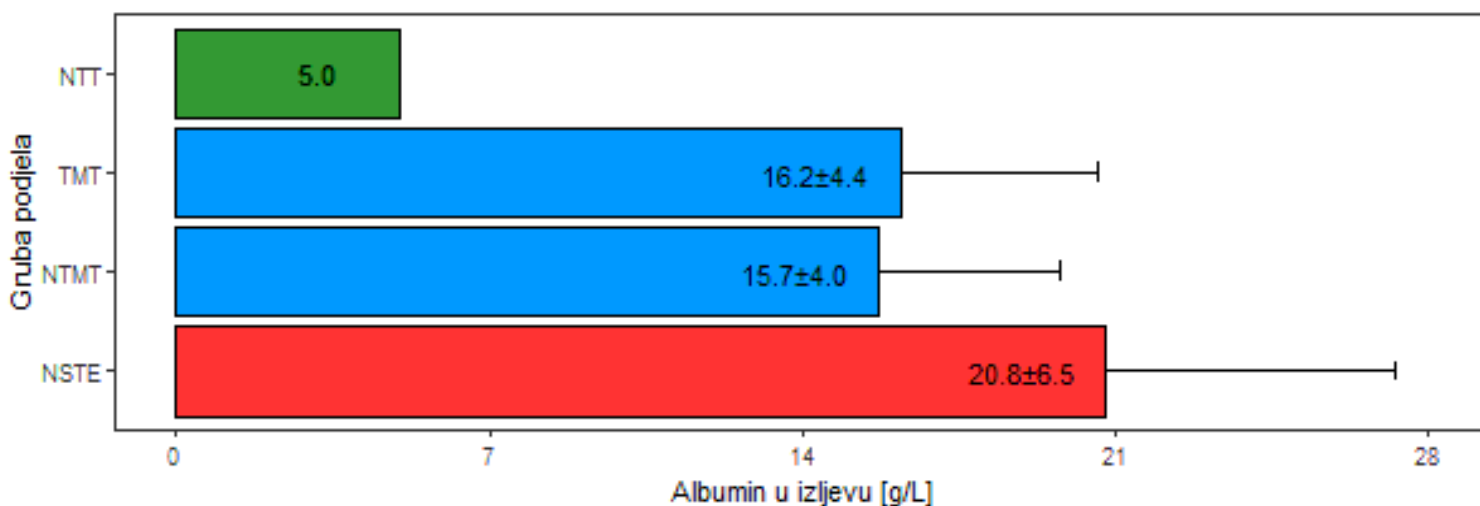
Slika 15. Opisna statistika za svojstvo ukupnog broja stanica s jezgrom (TNCC) (srednja vrijednost \pm standardna devijacija, za jedan uzorak pleuralnog izljeva netumorski transudat prikazana je samo srednja vrijednost) kod pasa s pleuralnim izljevom (2D stupičasti grafikon)



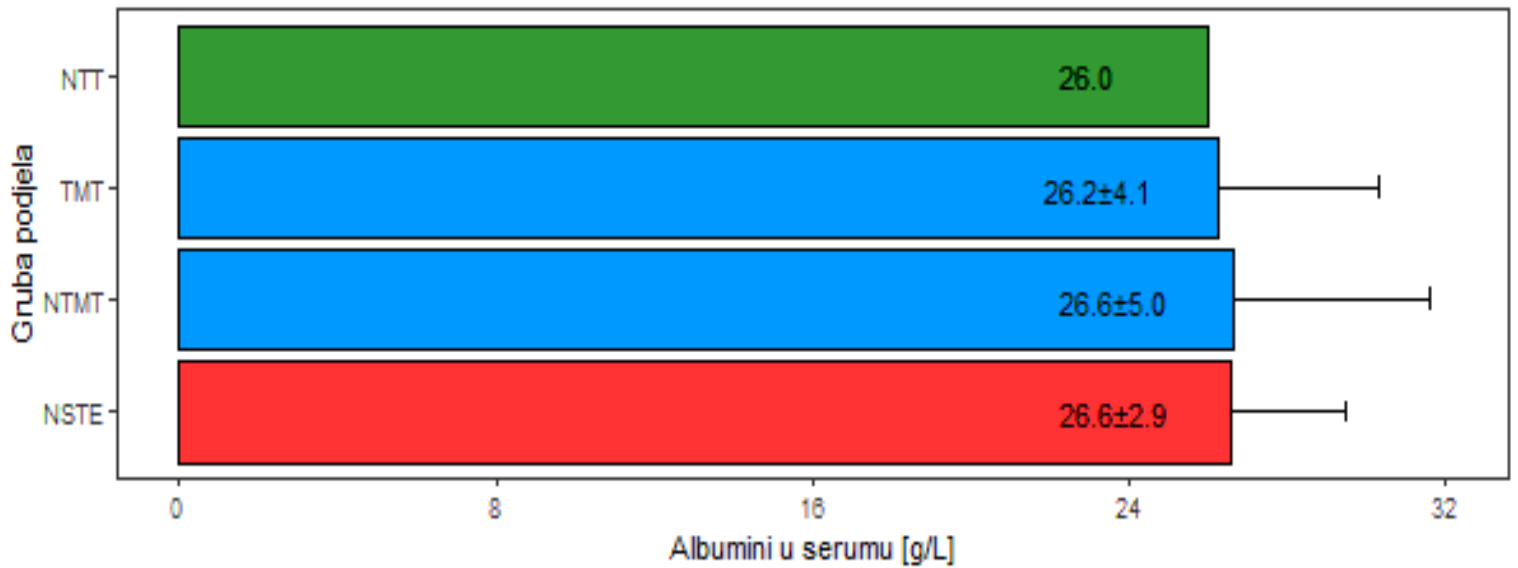
Slika 16. Opisna statistika za svojstvo proteina (g/L) u izljevu (srednja vrijednost \pm standardna devijacija, za jedan uzorak pleuralnog izljeva netumorski transudat prikazana je samo srednja vrijednost) kod pasa s pleuralnim izljevom (2D stupičasti grafikon)



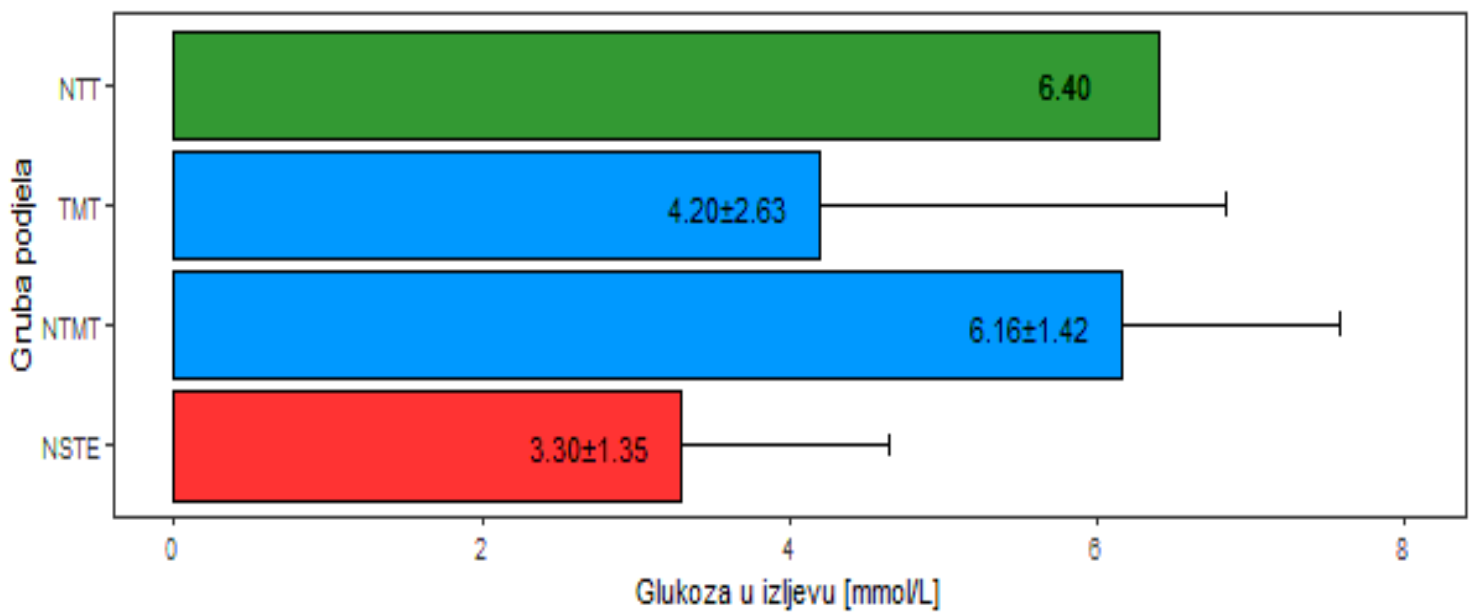
Slika 17. Opisna statistika za svojstvo proteina u serumu (srednja vrijednost ± standardna devijacija, za jedan uzorak pleuralnog izljeva netumorski transudat prikazana je samo srednja vrijednost) kod pasa s pleuralnim izljevom (2D stupičasti grafikon)



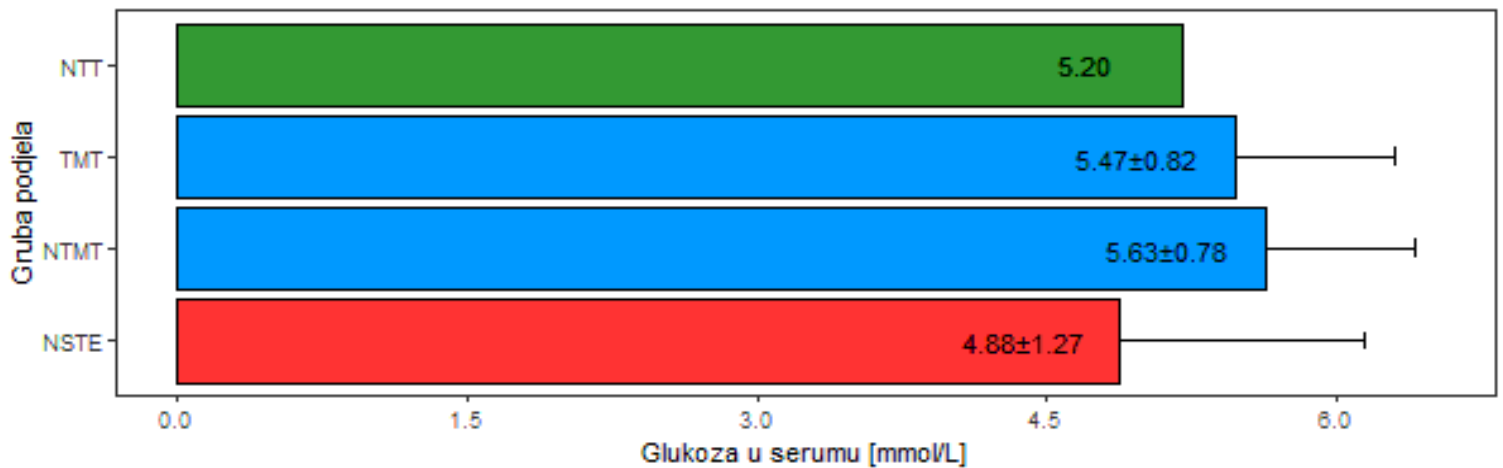
Slika 18. Opisna statistika za svojstvo albumina (g/L) u izljevu (srednja vrijednost ± standardna devijacija, za jedan uzorak pleuralnog izljeva netumorski transudat prikazana je samo srednja vrijednost) kod pasa s pleuralnim izljevom (2D stupičasti grafikon)




Slika 19. Opisna statistika za svojstvo albumina (g/L) u serumu (srednja vrijednost ± standardna devijacija, za jedan uzorak pleuralnog izljeva netumorski transudat prikazana je samo srednja vrijednost) kod pasa s pleuralnim izljevom (2D stupičasti grafikon)



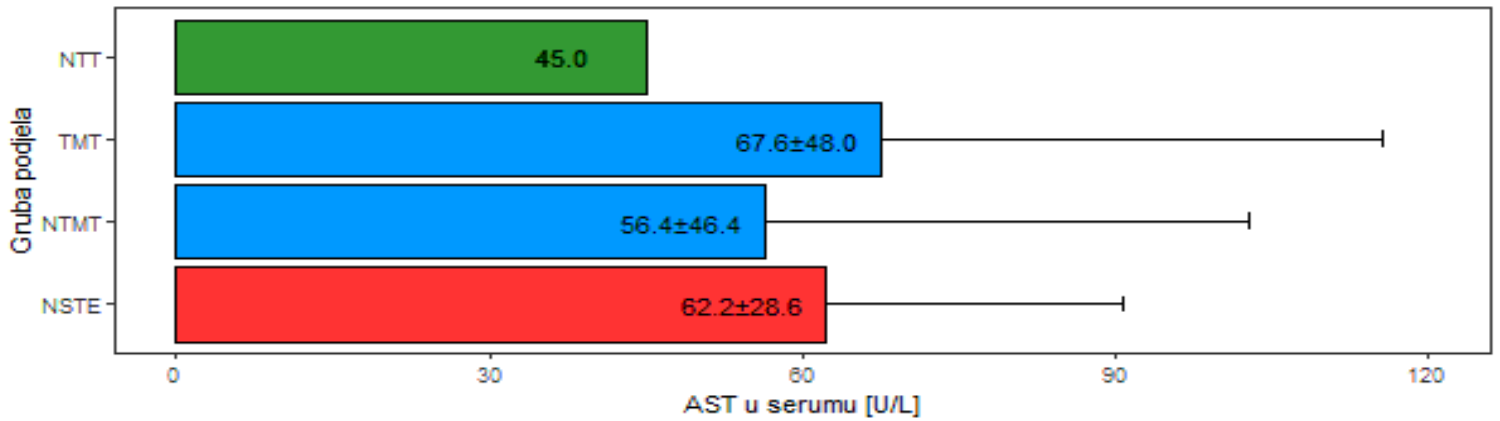
Slika 20. Opisna statistika za svojstvo glukoze (mmol/L) u izljevu (srednja vrijednost ± standardna devijacija, za jedan uzorak pleuralnog izljeva netumorski transudat prikazana je samo srednja vrijednost) kod pasa s pleuralnim izljevom (2D stupičasti grafikon)



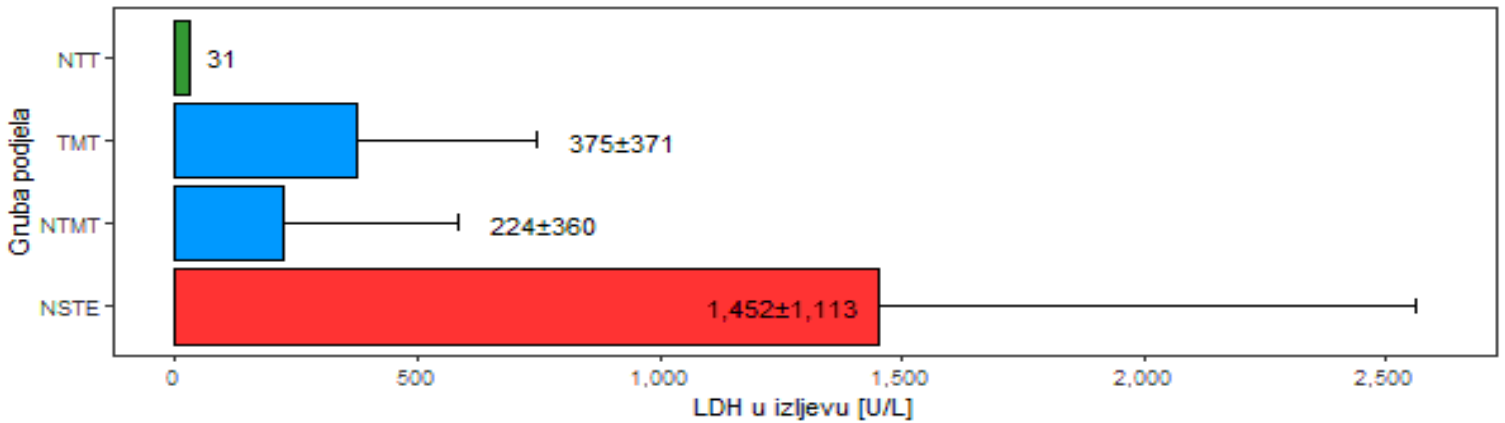
Slika 21. Opisna statistika za svojstvo glukoze (mmol/L) u serumu (srednja vrijednost ± standardna devijacija, za jedan uzorak pleuralnog izljeva netumorski transudat prikazana je samo srednja vrijednost) kod pasa s pleuralnim izljevom (2D stupičasti grafikon)



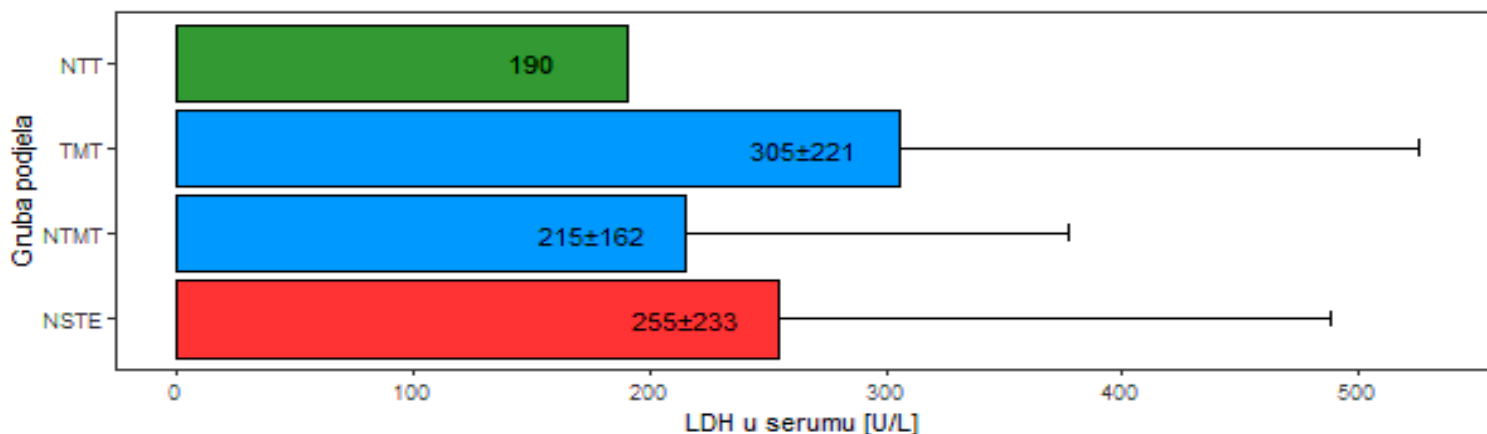
Slika 22. Opisna statistika za svojstvo AST (U/L) u izljevu (srednja vrijednost ± standardna devijacija, za jedan uzorak pleuralnog izljeva netumorski transudat prikazana je samo srednja vrijednost) kod pasa s pleuralnim izljevom (2D stupičasti grafikon)



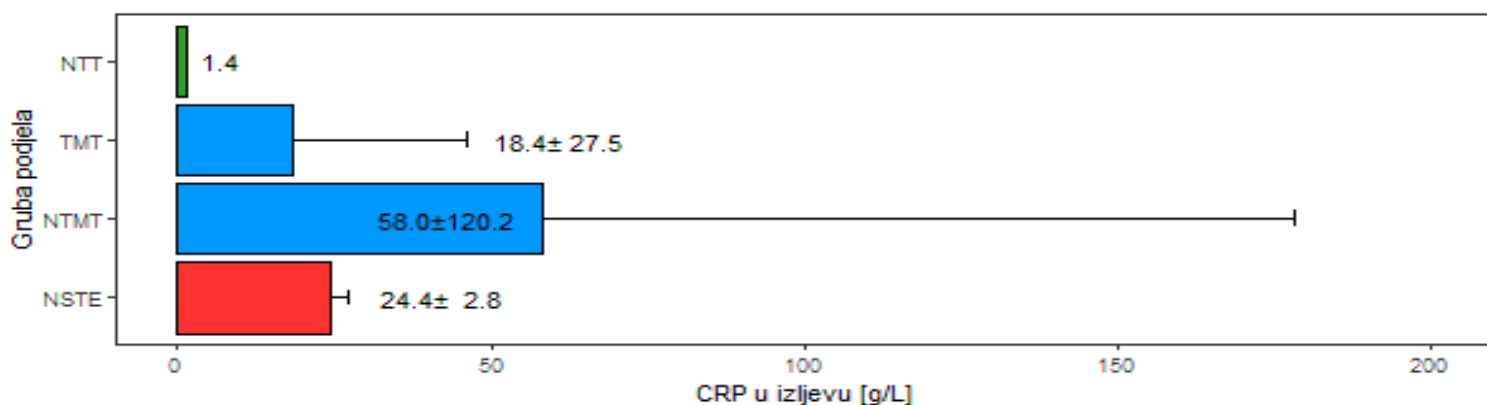
Slika 23. Opisna statistika za svojstvo AST (U/L) u serumu (srednja vrijednost ± standardna devijacija, za jedan uzorak pleuralnog izljeva netumorski transudat prikazana je samo srednja vrijednost) kod pasa s pleuralnim izljevom (2D stupičasti grafikon)



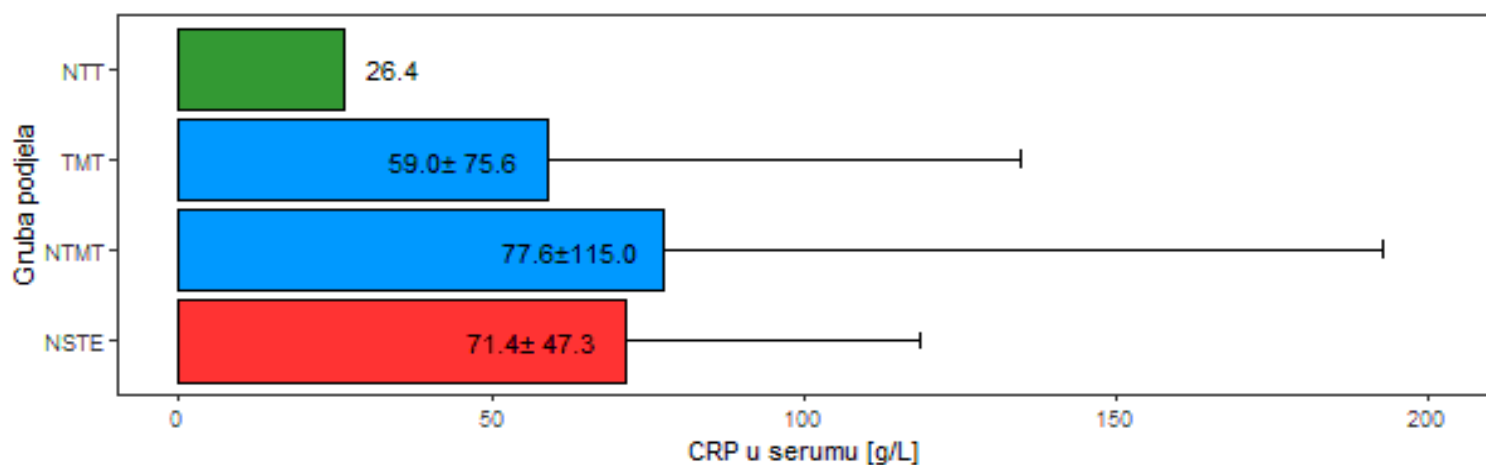
Slika 24. Opisna statistika za svojstvo LDH (U/L) u izljevu (srednja vrijednost ± standardna devijacija, za jedan uzorak pleuralnog izljeva netumorski transudat prikazana je samo srednja vrijednost) kod pasa s pleuralnim izljevom (2D stupičasti grafikon)



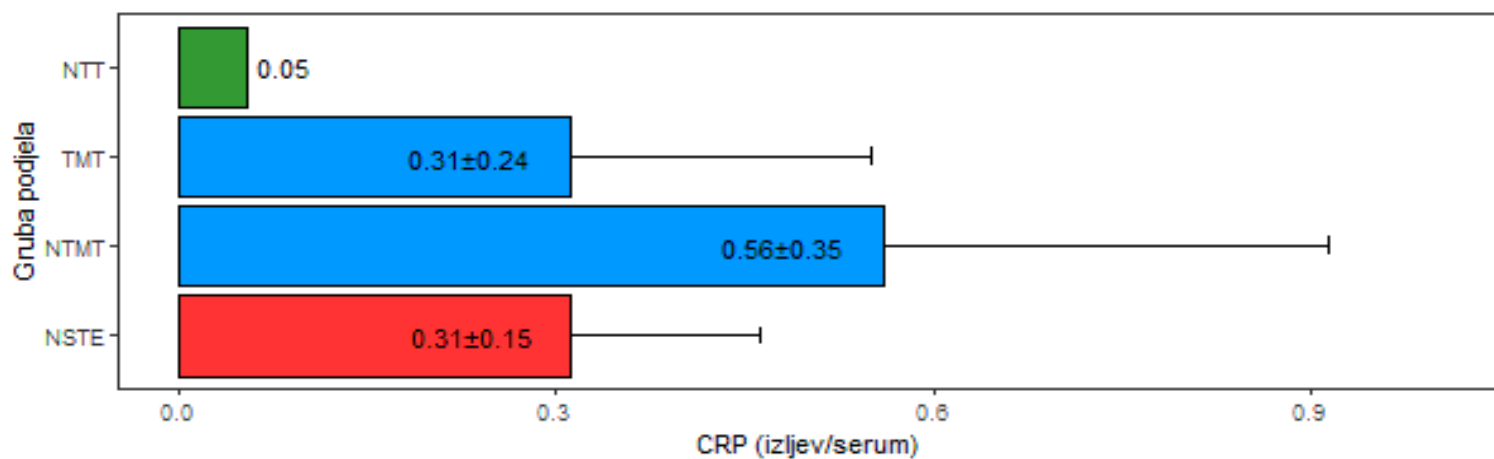
Slika 25. Opisna statistika za svojstvo LDH (U/L) u serumu (srednja vrijednost ± standardna devijacija, za jedan uzorak pleuralnog izljeva netumorski transudat prikazana je samo srednja vrijednost) kod pasa s pleuralnim izljevom (2D stupičasti grafikon)



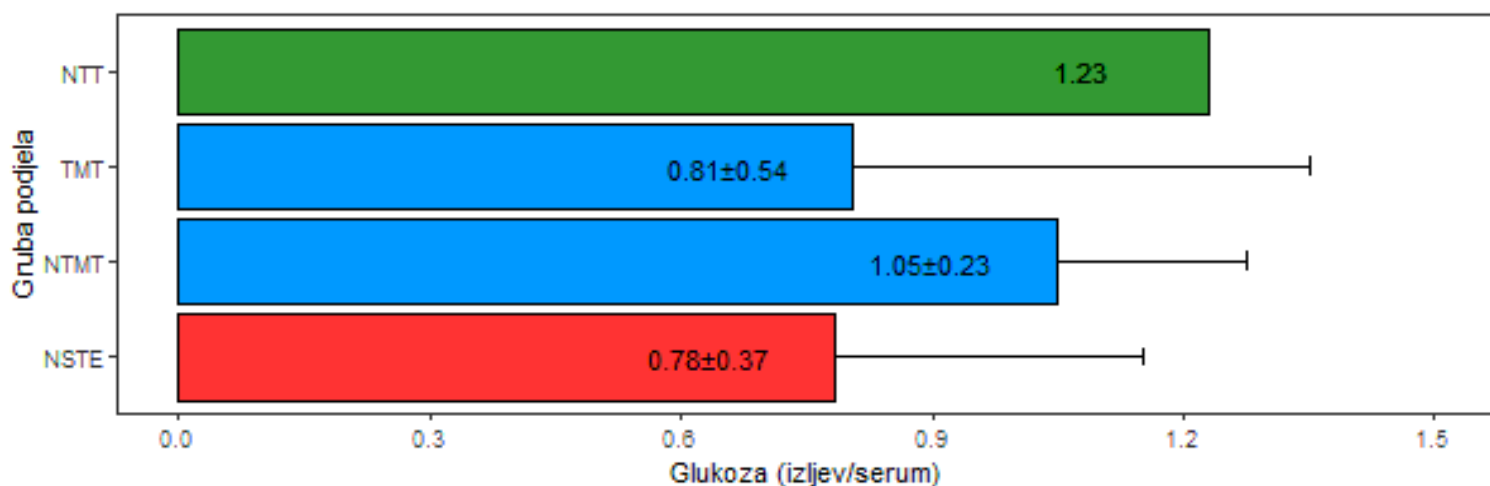
Slika 26. Opisna statistika za svojstvo CRP (mg/L) u izljevu (srednja vrijednost ± standardna devijacija, za jedan uzorak pleuralnog izljeva netumorski transudat prikazana je samo srednja vrijednost) kod pasa s pleuralnim izljevom (2D stupičasti grafikon)



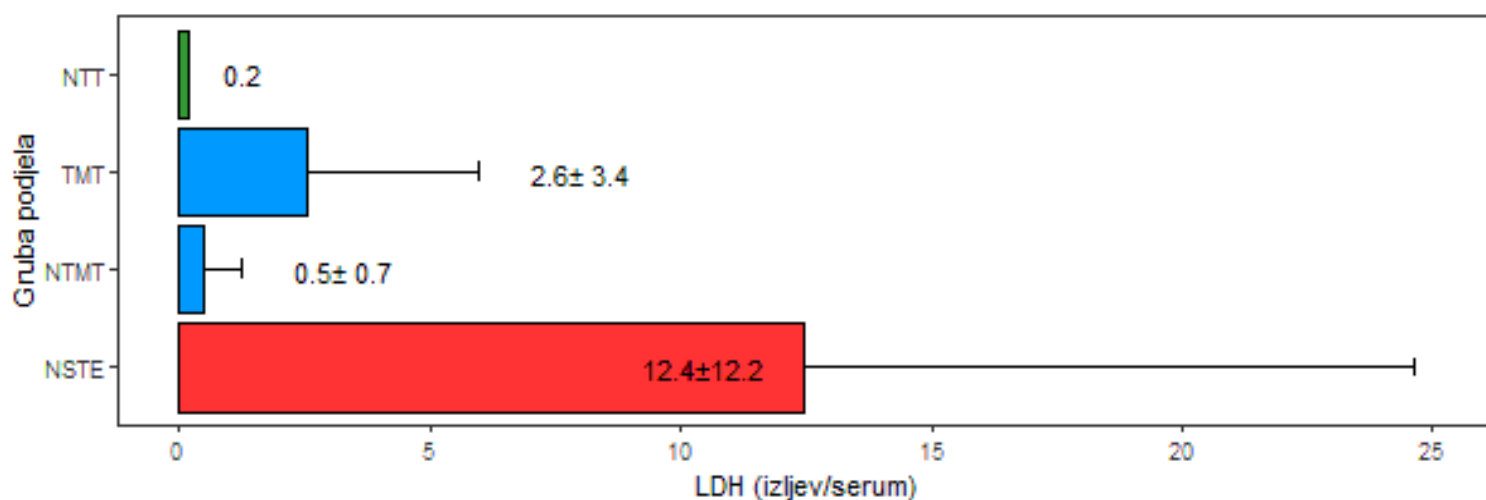
Slika 27. Opisna statistika za svojstvo CRP (mg/L) u serumu (srednja vrijednost ± standardna devijacija, za jedan uzorak pleuralnog izljeva netumorski transudat prikazana je samo srednja vrijednost) kod pasa s pleuralnim izljevom (2D stupičasti grafikon)



Slika 28. Opisna statistika za svojstvo omjera CRP izljev/serum (srednja vrijednost ± standardna devijacija, za jedan uzorak pleuralnog izljeva netumorski transudat prikazana je samo srednja vrijednost) kod pasa s pleuralnim izljevom (2D stupičasti grafikon)



Slika 29. Opisna statistika za svojstvo omjera glukoze izljev/serum (srednja vrijednost ± standardna devijacija, za jedan uzorak pleuralnog izljeva netumorski transudat prikazana je samo srednja vrijednost) kod pasa s pleuralnim izljevom (2D stupičasti grafikon)



Slika 30. Opisna statistika za svojstvo omjera LDH izljev/serum (srednja vrijednost ± standardna devijacija, za jedan uzorak pleuralnog izljeva netumorski transudat prikazana je samo srednja vrijednost) kod pasa s pleuralnim izljevom (2D stupičasti grafikon)

Analiza varijance za svojstva u analizi pleuralnih izljeva

Analiza varijance za laboratorijske pokazatelje (TNCC, ukupni proteini, albumin, glukoza, AST, LDH, CRP, omjer CRP izljev/serum, omjer glukoza izljev/serum i omjer LDH izljev/serum) i njihova statistička značajnost utjecaja u modelu prikazane su u tablicama od 6. do 8., a korigirane srednje vrijednosti i standardna devijacija navedenih laboratorijskih pokazatelja pleuralnih izljeva u tablici 9.

Tablica 6. Analiza varijance za svojstva pleuralnih izljeva i statistička značajnost utjecaja u modelu (prvi dio)

Svojstvo		*SS	Suma kvadrata	F- vrijednost	p- vrijednost
TNCC (x10 ⁹ /L)	izljev	3	5035,0927	19,8550	0,0001
		2	569,8586	3,3707	0,0462
		1	4,9168	0,0582	0,8109
		34	2874,0620		
Proteini (g/L)	izljev	3	359,6001	2,4765	0,0805
		2	754,9925	7,7991	0,0019
		1	68,7638	1,4207	0,2426
		30	1452,0703		
Proteini (g/L)	serum	3	270,0849	1,4737	0,2402
		2	101,2708	0,8289	0,4457
		1	1,0990	0,0180	0,8941
		32	1954,9020		
Albumin (g/L)	izljev	3	174,9379	3,7506	0,0212
		2	223,0794	7,1741	0,0028
		1	74,1318	4,7681	0,0369
		30	466,4266		
Albumin (g/L)	serum	3	1,7140	0,0319	0,9922
		2	25,8497	0,7212	0,4939
		1	12,6624	0,7065	0,4068
		32	573,5067		

*podjela izljeva; veličina; starost; ostatak (neprotumačeni dio); SS – stupanj slobode

Statistički značajne razlike utvrđene su između podjele dijagnoza za svojstva TNCC u izljevu i albumin u izljevu. Ujedno je za svojstvo TNCC u izljevu, proteini i albumin u izljev utvrđena statistički značajna razlika između veličine pasa. Za svojstvo albumin u izljevu utvrđen je i statistički signifikantan utjecaj starosti pasa.

Tablica 7. Analiza varijance za svojstva pleuralnih izljeva i statistička značajnost utjecaja u modelu (drugi dio)

Svojstvo		*SS	Suma kvadrata	F- vrijednost	p- vrijednost
		3	41,3259	2,6074	0,0706
Glukoza (mmol/L)	izljev	2	18,9612	1,7945	0,1842
		1	0,7356	0,1392	0,7118
		29	153,2090		
		3	3,3414	1,5814	0,2160
Glukoza (mmol/L)	serum	2	4,1690	2,9595	0,0682
		1	2,2974	3,2618	0,0817
		28	19,7213		
Omjer izljev / (mmol/L)	glukoza / serum	3	0,6640	0,9357	0,4381
		2	0,3874	0,8188	0,4524
		1	0,0000	0,0001	0,9909
		25	5,9139		
AST izljev (U/L)		3	162004,5016	1,1678	0,3378
		2	10987,5764	0,1188	0,8884
		1	61969,9765	1,3402	0,2558
		31	1433450,3693		
AST serum(U/L)		3	329,2696	0,0545	0,9829
		2	759,9171	0,1885	0,8292
		1	7258,1569	3,6012	0,0674
		30	60463,9520		

*gruba podjela izljeva; veličina; starost; ostatak (neprotumačeni dio); SS – stupanj slobode
 Statistički značajne razlike između razreda utjecaja nisu utvrđene ni za jedno promatrano svojstvo u analizi.

Tablica 8. Analiza varijance za svojstva pleuralnih izljeva i statistička značajnost utjecaja u modelu (treći dio)

Svojstvo	*SS	Suma kvadrata	F-vrijednost	p-vrijednost
LDH izljev(U/L)	3	4825548,5809	6,6065	0,0014
	2	324726,8347	0,6669	0,5205
	1	48781,3102	0,2004	0,6575
	31	7547771,4637		
LDH serum(U/L)	3	67473,3716	0,5947	0,6243
	2	267141,7356	3,5320	0,0446
	1	159668,8678	4,2222	0,0505
	25	945422,0380		
Omjer LDH izljev / serum (U/L)	3	390,1004	5,4642	0,0050
	2	68,6122	1,4416	0,2555
	1	18,9046	0,7944	0,3813
	25	594,9368		
CRP izljev(mg/L)	3	9129,5290	0,9122	0,4492
	2	4853,7009	0,7275	0,4931
	1	9,1107	0,0027	0,9587
	25	83399,2604		
CRP serum(mg/L)	3	4651,2272	0,2245	0,8786
	2	1897,4439	0,1374	0,8722
	1	8052,0117	1,1657	0,2889
	30	207216,3617		
Omjer CRP izljev / serum (mg/L)	3	0,4598	2,2839	0,1058
	2	0,1133	0,8440	0,4429
	1	0,0830	1,2369	0,2776
	23	1,5436		

*podjela izljeva; veličina; starost; ostatak (neprotumačeni dio); SS – stupanj slobode

Statistički značajne razlike utvrđene su između podjele dijagnoza za svojstva LDH u izljevu i omjer LDH izljev/serum.

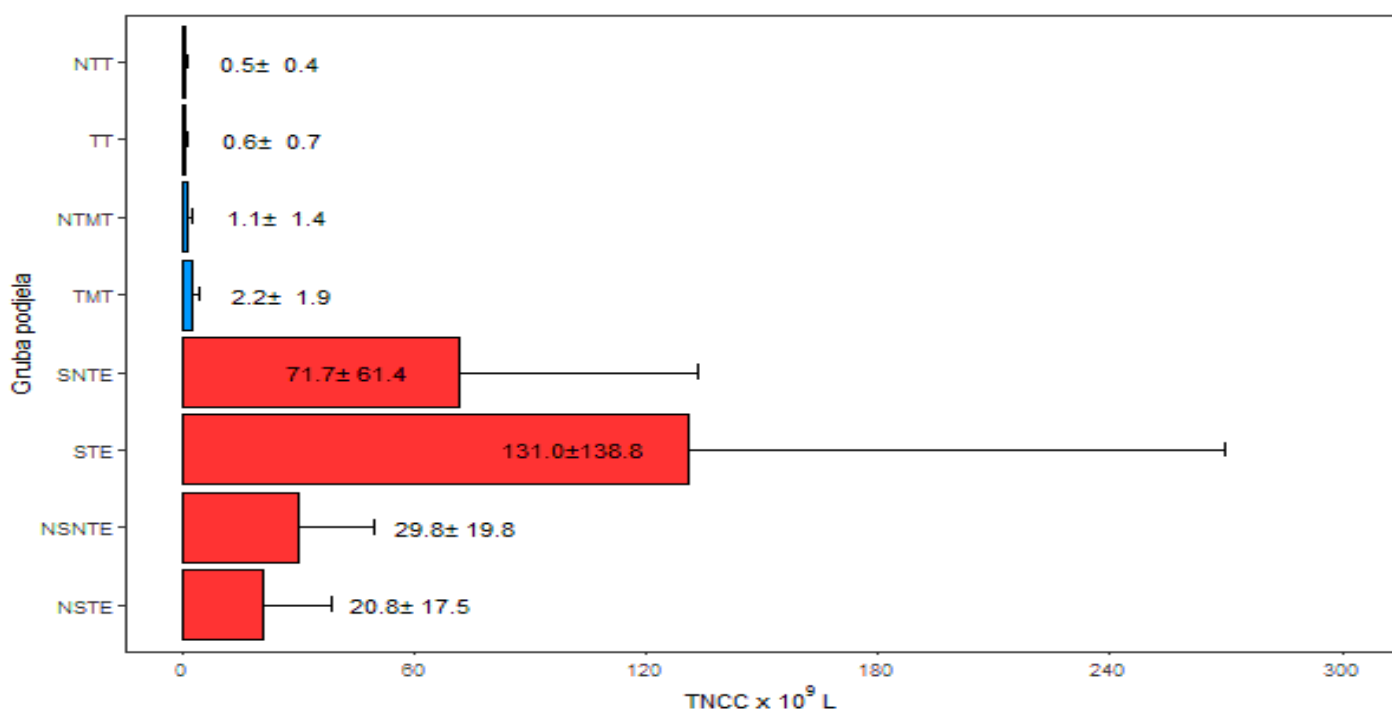
Tablica 9. Korigirane srednje vrijednosti \pm standardna devijacija (std) svojstava pleuralnih izljeva

Svojstvo	*Podjela izljeva			
	NSTE	NTMT	NTT	TMT
TNCC izljev ($\times 10^9/L$)	31,47 \pm 3,55	1,98 \pm 3,27	1,16 \pm 9,62	1,24 \pm 2,03
Proteini izljev (g/L)	33,36 \pm 3,18	31,06 \pm 2,66	12,08 \pm 7,32	32,01 \pm 1,52
Proteini serum (g/L)	64,27 \pm 3,84	58,49 \pm 2,78	50,87 \pm 8,22	56,72 \pm 1,69
Albumin izljev (g/L)	20,68 \pm 1,80	15,80 \pm 1,51	6,26 \pm 4,15	16,70 \pm 0,86
Albumin serum (g/L)	25,87 \pm 2,08	26,59 \pm 1,51	25,96 \pm 4,45	26,18 \pm 0,91
Glukoza izljev (mmol/L)	2,50 \pm 1,22	6,03 \pm 0,82	6,07 \pm 2,42	3,92 \pm 0,51
Glukoza serum (mmol/L)	4,56 \pm 0,42	5,63 \pm 0,32	5,13 \pm 0,89	5,40 \pm 0,20
AST izljev (U/L)	177,65 \pm 114,83	195,47 \pm 76,51	77,70 \pm 226,21	48,08 \pm 46,40
AST serum (U/L)	60,07 \pm 24,01	56,68 \pm 15,98	66,81 \pm 47,41	63,68 \pm 9,85
LDH izljev (U/L)	1542,15 \pm 263,50	247,71 \pm 175,56	182,71 \pm 519,06	415,79 \pm 106,46
LDH serum (U/L)	280,59 \pm 106,12	192,10 \pm 81,85	177,92 \pm 208,01	307,85 \pm 48,10
CRP izljev (mg/L)	19,86 \pm 42,04	57,92 \pm 23,67	9,41 \pm 61,19	13,24 \pm 13,52
CRP serum (mg/L)	65,89 \pm 40,84	81,27 \pm 31,70	49,40 \pm 87,77	52,58 \pm 18,32
Omjer LDH izljev/serum (U/L)	13,22 \pm 2,66	1,16 \pm 2,05	1,01 \pm 5,22	3,13 \pm 1,21
Omjer glukoza izljev/serum (mmol/L)	0,66 \pm 0,26	1,05 \pm 0,18	1,21 \pm 0,52	0,74 \pm 0,12
Omjer CRP izljev/serum (mg/L)	0,24 \pm 0,19	0,60 \pm 0,12	0,08 \pm 0,28	0,27 \pm 0,06

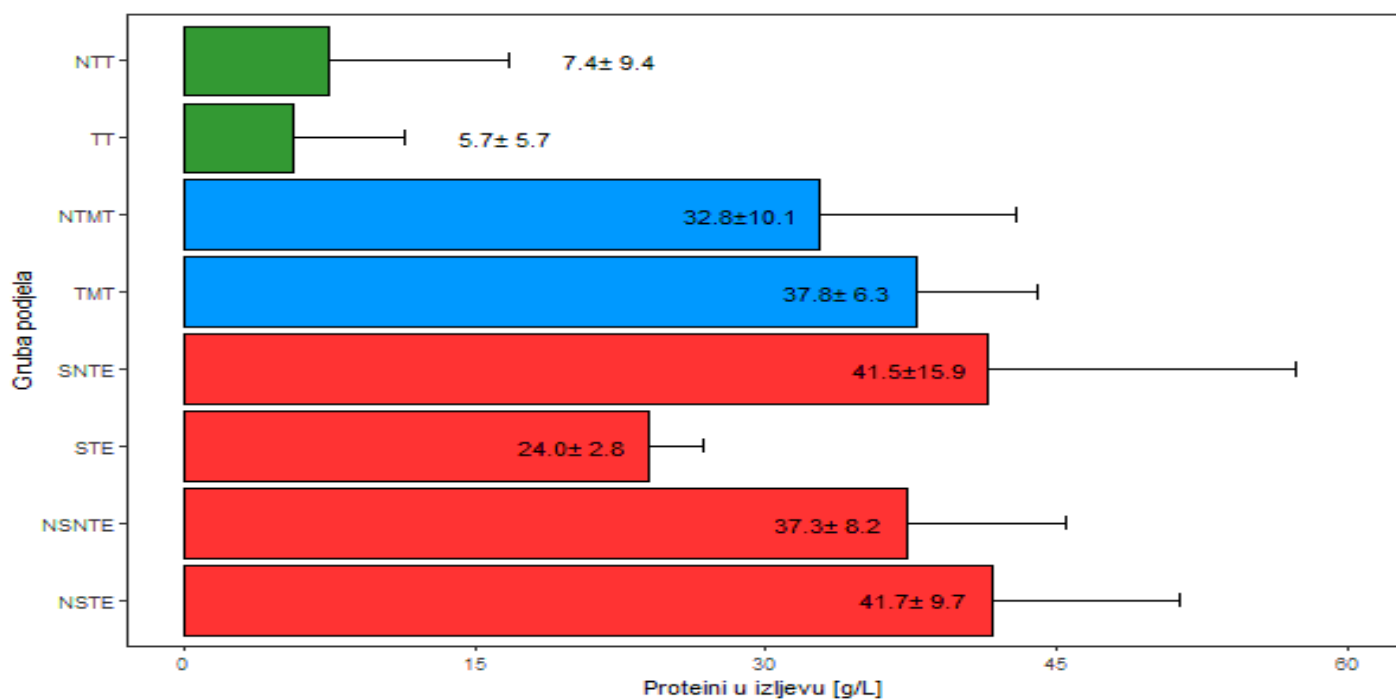
*NSTE – neseptički tumorski eksudat; NTMT – netumorski modificirani transudat; NTT – netumorski transudat; TM – tumorski modificirani transudati

5.5. LABORATORIJSKI POKAZATELJI U SERUMU I ABDOMINALNOM IZLJEVU

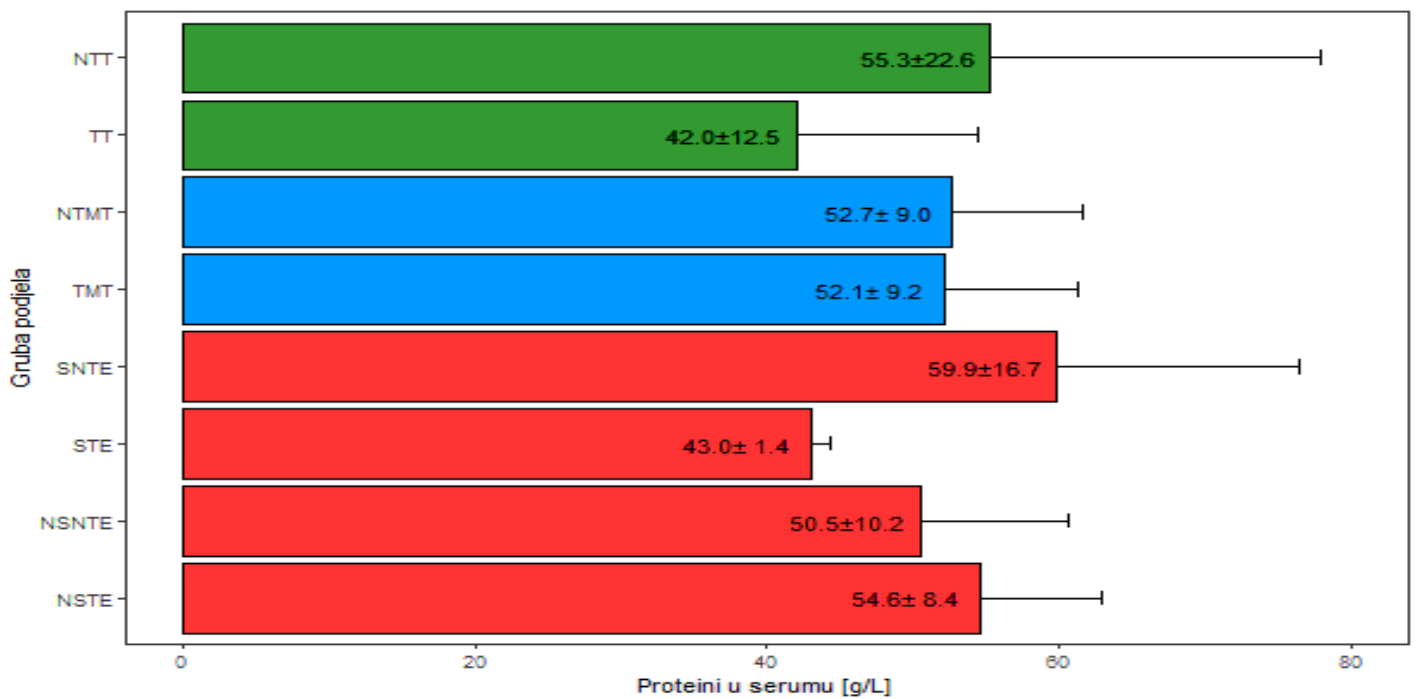
Statistička obrada laboratorijskih pokazatelja (TNCC, ukupni proteini, albumin, glukoza, AST, LDH, CRP, omjer CRP izljev/serum, omjer glukoza izljev/serum i omjer LDH izljev/serum) provedena je na uzorcima seruma i abdominalnih izljeva istraživanih skupina pasa (netumorski transudati, tumorski transudati, netumorski modificirani transudati, tumorski modificirani transudati, septički netumorski eksudati, septički tumorski eksudati, neseptički netumorski eksudati i neseptički tumorski eksudati) i prikazana na slikama od 31. do 46.



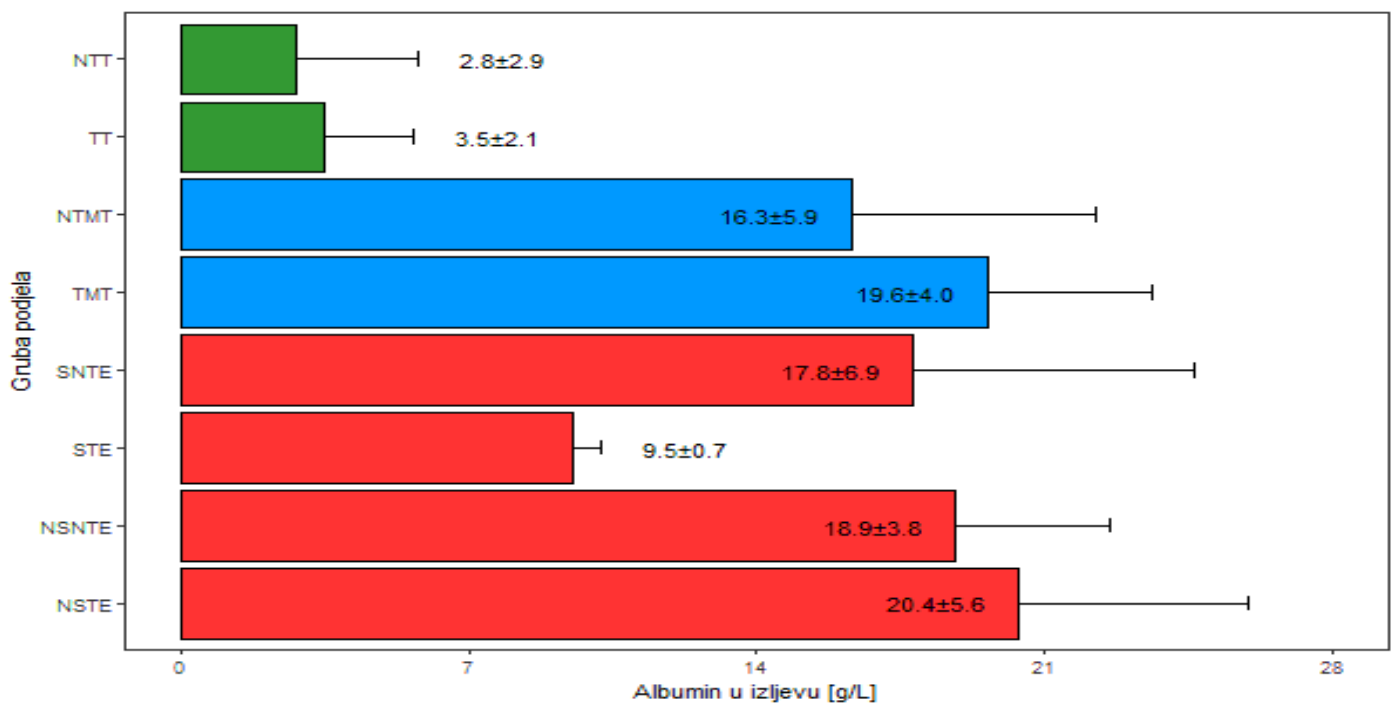
Slika 31. Opisna statistika za svojstvo ukupnog broja stanica s jezgrom (TNCC) (srednja vrijednost \pm standardna devijacija) kod pasa s abdominalnim izljevom (2D stupičasti grafikon)



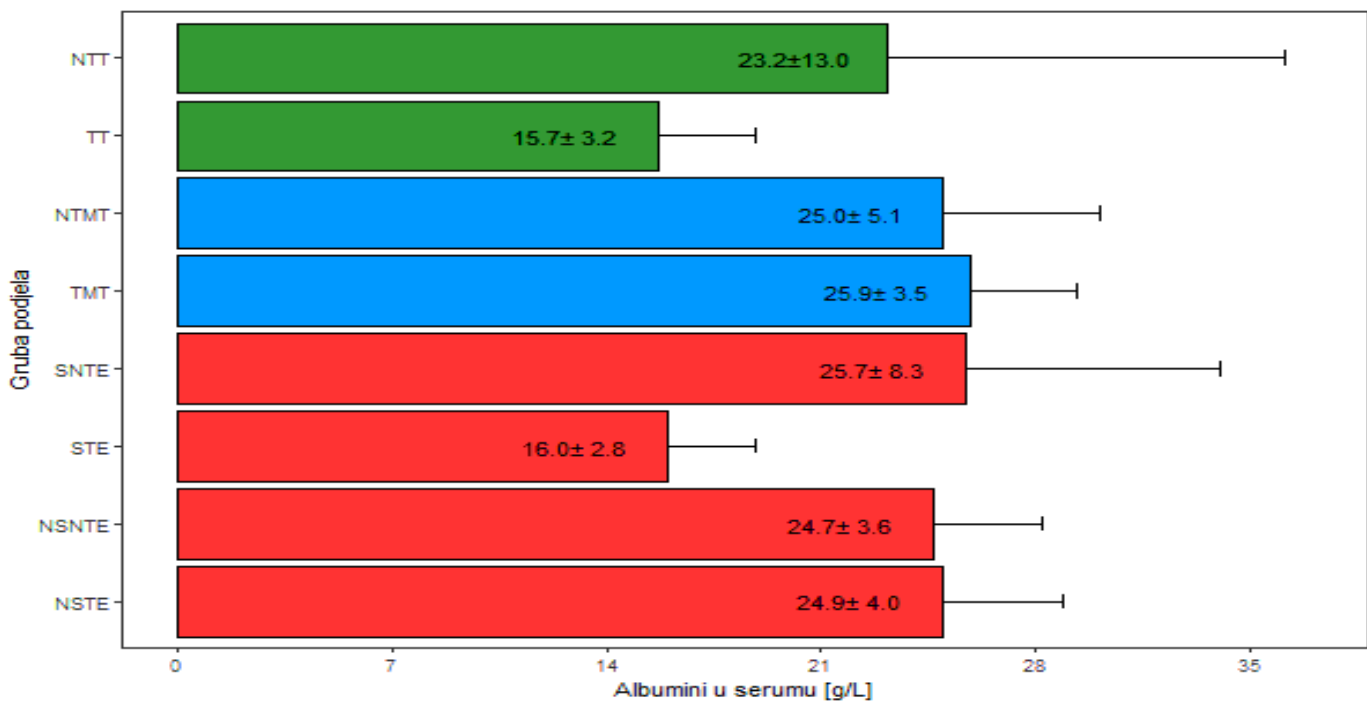
Slika 32. Opisna statistika za svojstvo proteina u izljevu (srednja vrijednost \pm standardna devijacija) kod pasa s abdominalnim izljevom (2D stupičasti grafikon)



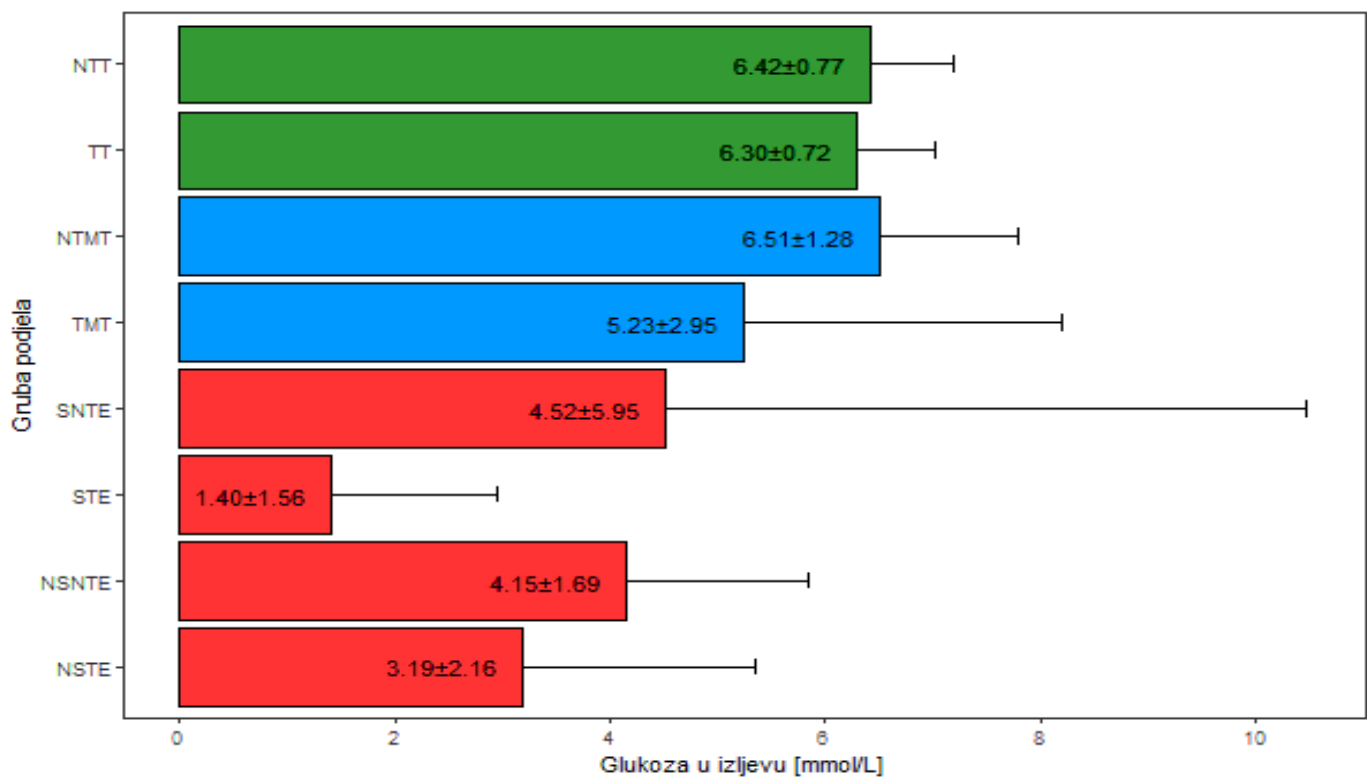
Slika 33. Opisna statistika za svojstvo proteina (g/L) u serumu (srednja vrijednost ± standardna devijacija) kod pasa s abdominalnim izljevom (2D stupičasti grafikon)



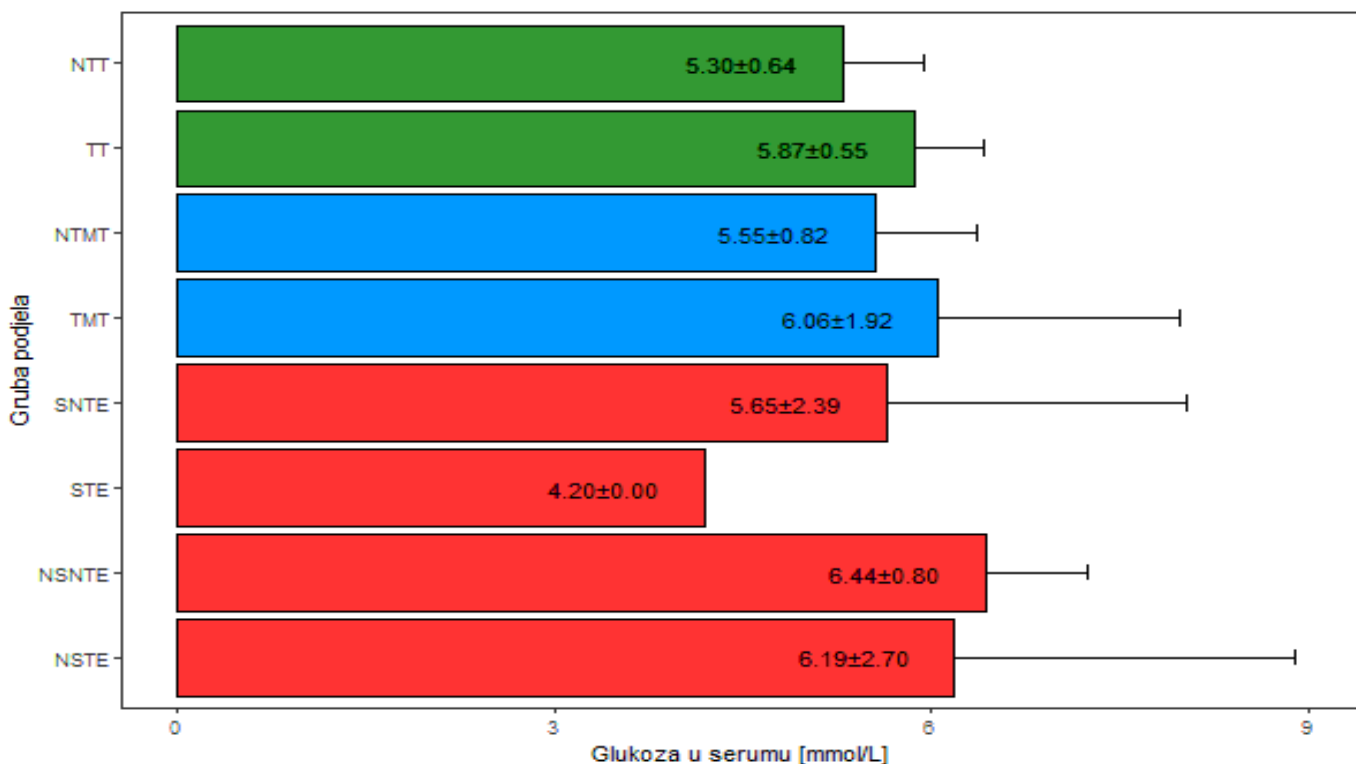
Slika 34. Opisna statistika za svojstvo albumina (g/L) u izljevu (srednja vrijednost ± standardna devijacija) kod pasa s abdominalnim izljevom (2D stupičasti grafikon)



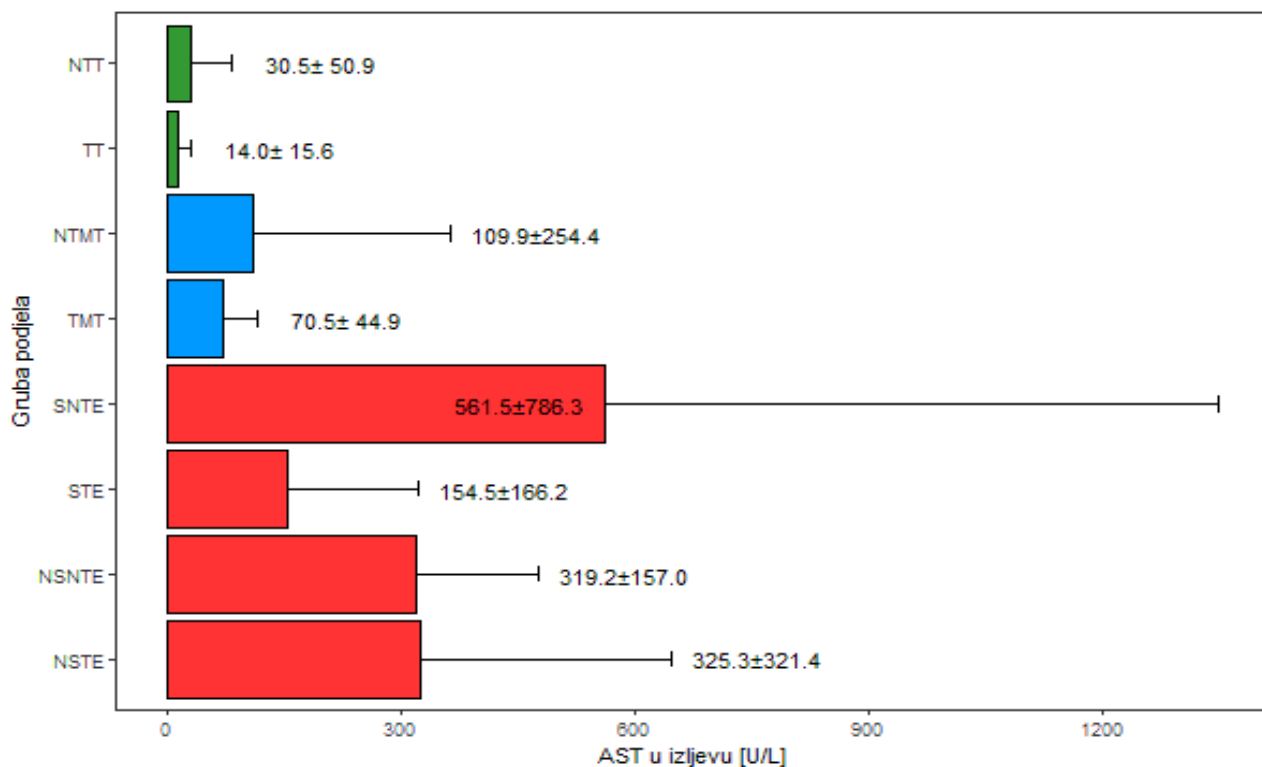
Slika 35. Opisna statistika za svojstvo albumina (g/L) u serumu (srednja vrijednost ± standardna devijacija) kod pasa s abdominalnim izljevom (2D stupičasti grafikon)



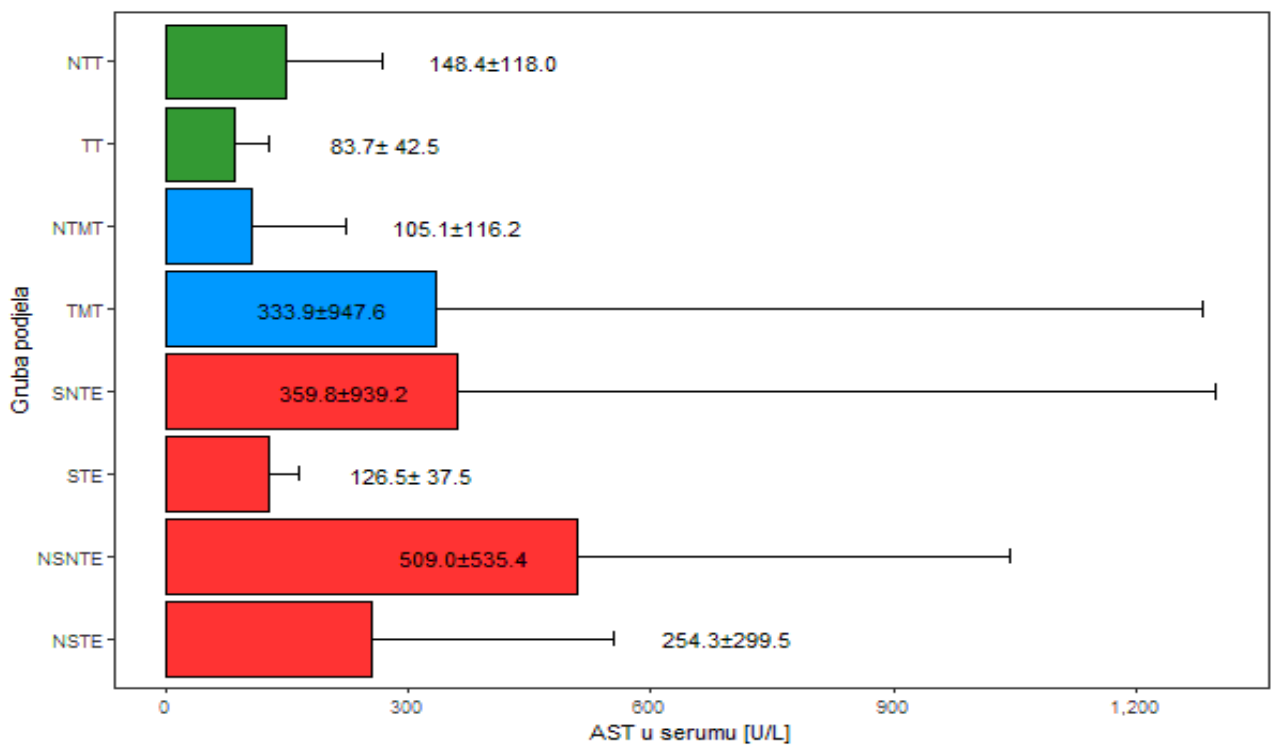
Slika 36. Opisna statistika za svojstvo glukoze (mmol/L) u izljevu (srednja vrijednost ± standardna devijacija) kod pasa s abdominalnim izljevom (2D stupičasti grafikon)



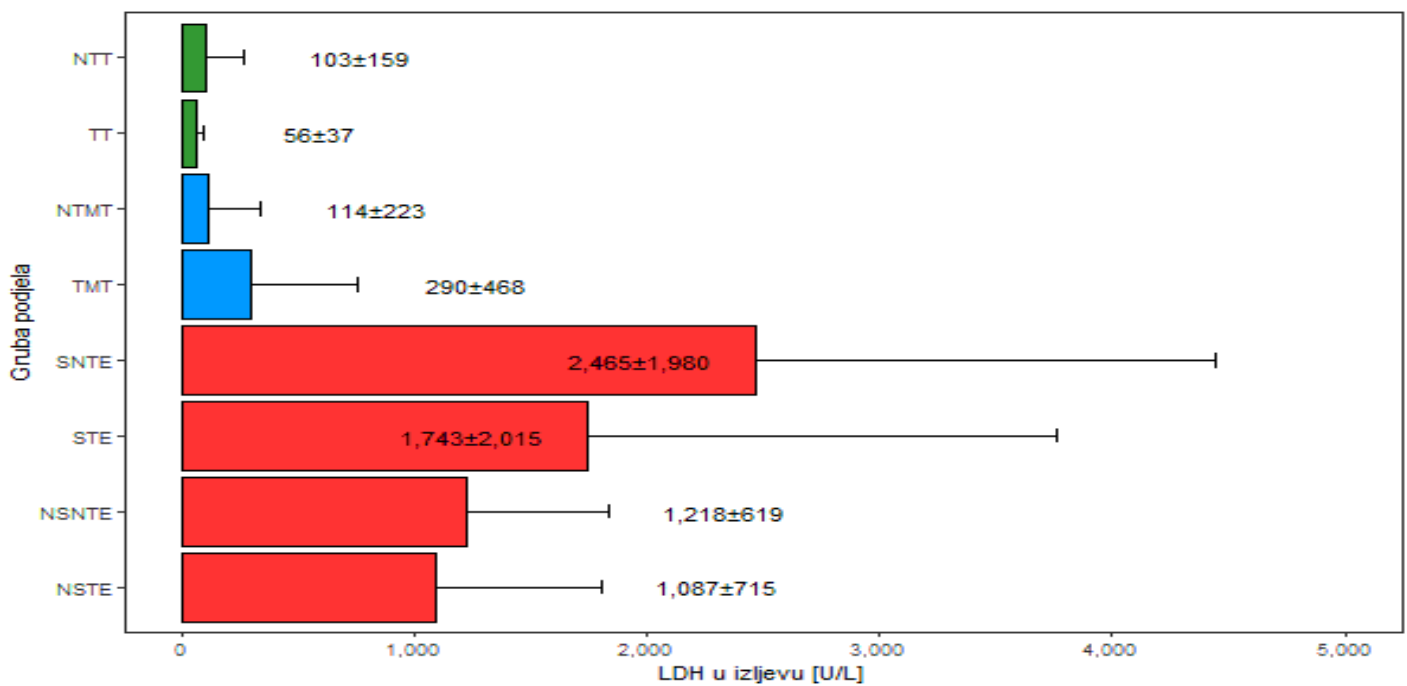
Slika 37. Opisna statistika za svojstvo glukoze (mmol/L) u serumu (srednja vrijednost ± standardna devijacija) kod pasa s abdominalnim izljevom (2D stupičasti grafikon)



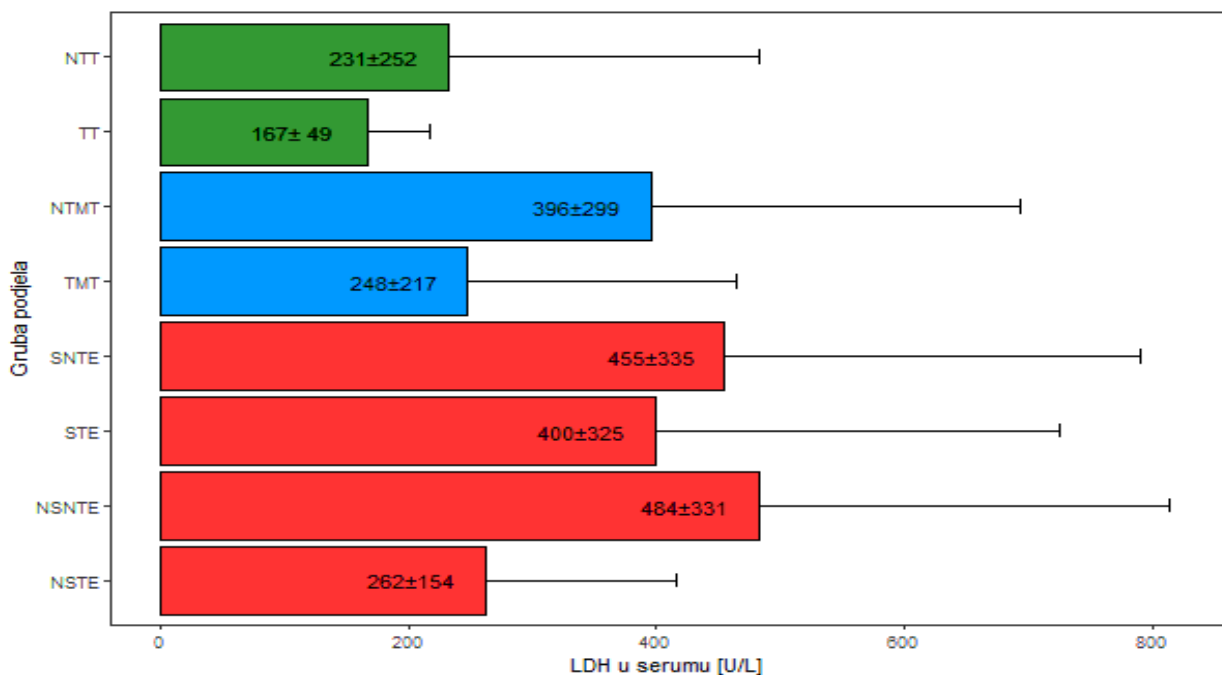
Slika 38. Opisna statistika za svojstvo AST (U/L) u izljevu (srednja vrijednost ± standardna devijacija) kod pasa s abdominalnim izljevom (2D stupičasti grafikon)



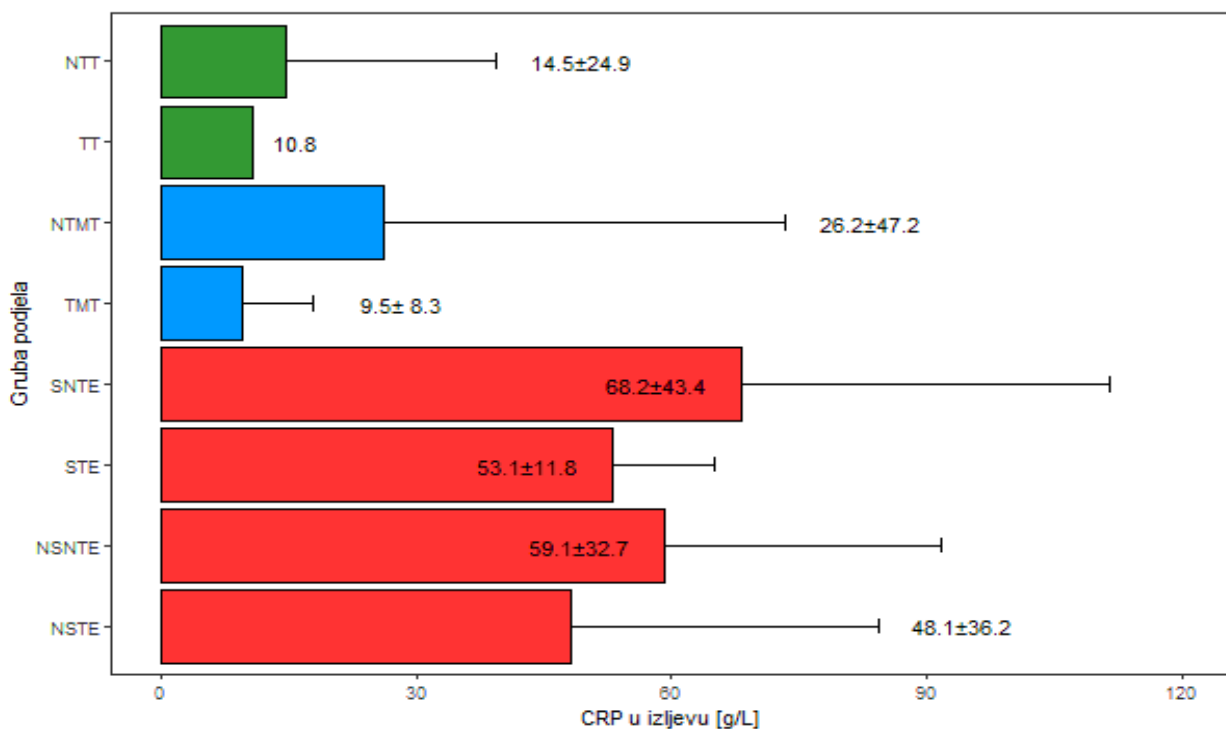
Slika 39. Opisna statistika za svojstvo AST (U/L) u serumu (srednja vrijednost ± standardna devijacija) kod pasa s abdominalnim izljevom (2D stupičasti grafikon)



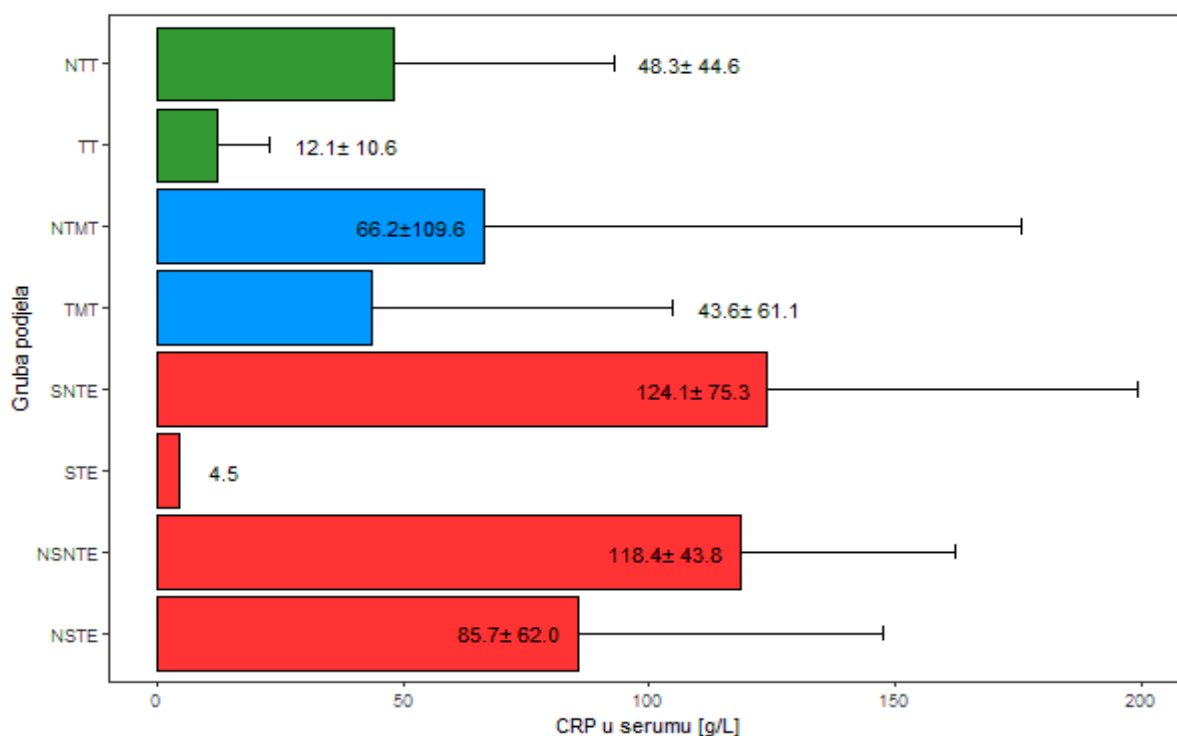
Slika 40. Opisna statistika za svojstvo LDH (U/L) u izljevu (srednja vrijednost ± standardna devijacija) kod pasa s abdominalnim izljevom (2D stupičasti grafikon)



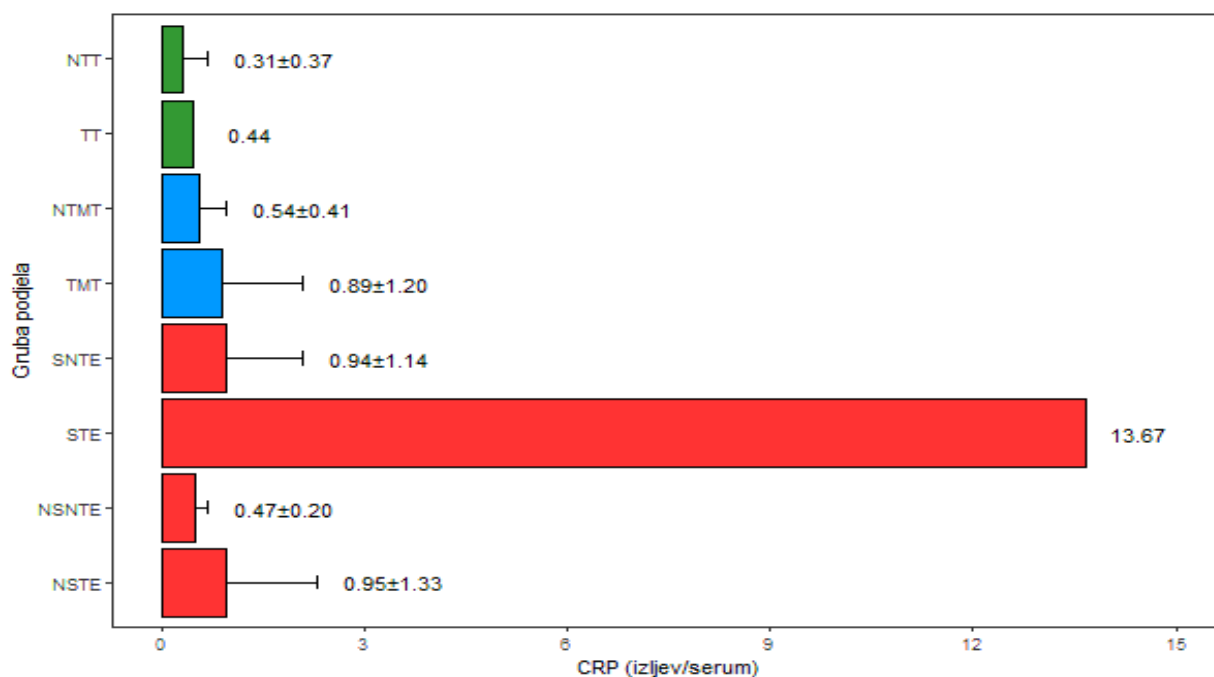
Slika 41. Opisna statistika za svojstvo LDH (U/L) u serumu (srednja vrijednost ± standardna devijacija) kod pasa s abdominalnim izljevom (2D stupičasti grafikon)



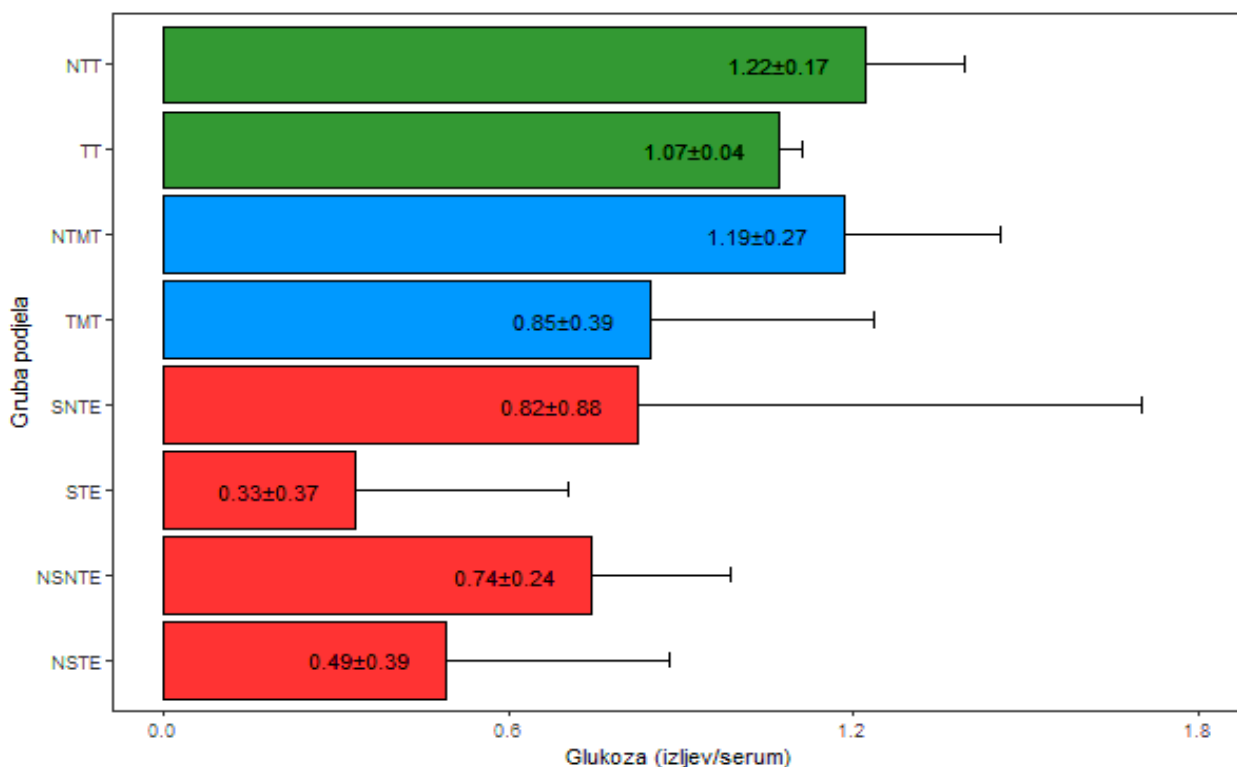
Slika 42. Opisna statistika za svojstvo CRP (mg/L) u izljevu (srednja vrijednost ± standardna devijacija, za skupinu tumorskog transudata vrijednost za CRP određena je u jednom uzorku, dok u preostala dva uzorka zbog lipemije nije određena, tako da se uzima prosjek) kod pasa s abdominalnim izljevom (2D stupičasti grafikon)



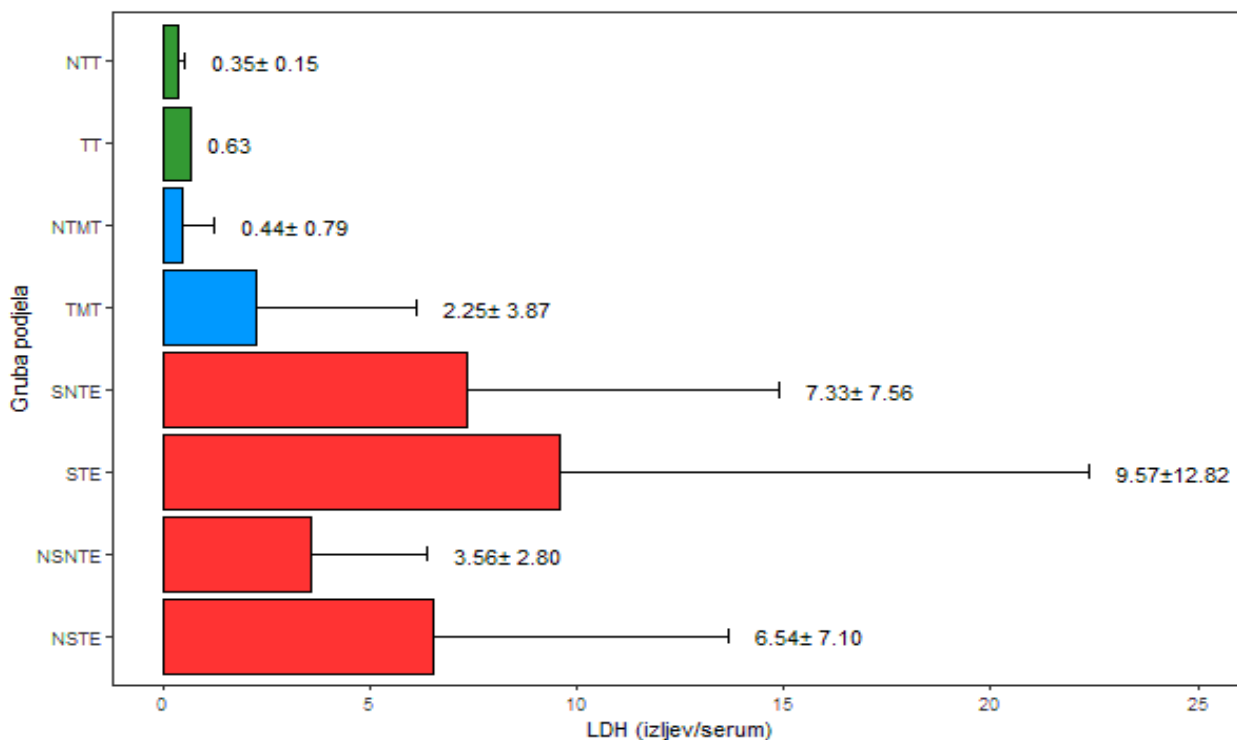
Slika 43. Opisna statistika za svojstvo CRP (mg/L) u serumu (srednja vrijednost \pm standardna devijacija, za jedan uzorak septičkog tumorskog eksudata prikazana je samo srednja vrijednost) kod pasa s abdominalnim izljevom (2D stupičasti grafikon)



Slika 44. Opisna statistika za svojstvo omjera CRP izljev/serum (srednja vrijednost \pm standardna devijacija, za skupinu tumorskog transudata vrijednost za omjer CRP izljev/serum određena je u jednom uzorku, dok u preostala dva uzorka zbog lipemije nije određena, tako da se uzima prosjek) kod pasa s abdominalnim izljevom (2D stupičasti grafikon)



Slika 45. Opisna statistika za svojstvo omjera glukoze izljev/serum (srednja vrijednost ± standardna devijacija) kod pasa s abdominalnim izljevom (2D stupičasti grafikon)



Slika 46. Opisna statistika za svojstvo omjera LDH izljev/serum (srednja vrijednost ± standardna devijacija, za skupinu tumorskog transudata vrijednost za omjer CRP izljev/serum određena je u jednom uzorku, dok u preostala dva uzorka zbog lipemije nije određena, tako da se uzima prosjek) kod pasa s abdominalnim izljevom (2D stupičasti grafikon)

Analiza varijance za svojstva abdominalnih izljeva

Analiza varijance za laboratorijske pokazatelje (TNCC, ukupni proteini, albumin, glukoza, AST, LDH, CRP, omjer CRP izljev/serum, omjer glukoza izljev/serum i omjer LDH izljev/serum) i njihova statistička značajnost utjecaja u modelu prikazane su u tablicama od 10. do 12., a korigirane srednje vrijednosti i standardna devijacija navedenih laboratorijskih pokazatelja abdominalnih izljeva u tablici 13.

Tablica 10. Analiza varijance za svojstva abdominalnih izljeva i statistička značajnost utjecaja u modelu (prvi dio)

Svojstvo	*SS	Suma kvadrata	F-vrijednost	p-vrijednost
TNCC izljev (x10 ⁹ /L)	7	66201,6492	10,2744	0,0001
	2	1082,7449	0,5881	0,5582
	1	247,0870	0,2684	0,6061
	67	61672,3868		
Proteini izljev (g/L)	7	7273,3860	11,0399	0,0001
	2	13,6990	0,0728	0,9299
	1	117,7214	1,2508	0,2673
	68	6400,0586		
Proteini serum (g/L)	7	782,6980	0,9169	0,4995
	2	170,2508	0,6980	0,5013
	1	189,7864	1,5562	0,2168
	64	7805,0768		
Albumin izljev (g/L)	7	1706,4234	9,4970	0,0001
	2	24,3446	0,4742	0,6245
	1	29,9905	1,1684	0,2836
	67	1719,8045		
Albumin serum (g/L)	7	380,7282	1,6915	0,1270
	2	70,3545	1,0940	0,3411
	1	3,9948	0,1242	0,7256
	64	2057,9236		

*podjela izljeva; veličina; starost; ostatak (neprotumačeni dio); SS – stupanj slobode

Statistički značajne razlike utvrđene su između podjele dijagnoza na svojstva TNCC izljev, proteini i albumini izljev. Ujedno je za svojstvo TNCC izljev utvrđena statistički značajna razlika između spolova, te između lokacija za svojstvo proteini serum.

Tablica 11. Analiza varijance za svojstva abdominalnih izljeva i statistička značajnost utjecaja u modelu (drugi dio)

Svojstvo		*SS	Suma kvadrata	F- vrijednost	p- vrijednost
Glukoza (mmol/L)	izljev	6	155,9651	4,8594	0,0002
		2	9,6826	1,0559	0,3541
		1	0,2943	0,0642	0,8008
		104	284,2765		
Glukoza (mmol/L)	serum	7	15,0454	0,6597	0,7049
		2	11,1329	1,7085	0,1901
		1	1,0076	0,3092	0,5803
		58	188,9694		
Omjer izljev / (mmol/L)	glukoza / serum	7	4,9739	5,6184	0,0001
		2	0,2049	0,8099	0,4501
		1	0,3655	2,8897	0,0948
		55	6,9558		
AST izljev (U/L)		7	2255504,5517	2,5845	0,0208
		2	208645,9263	0,8368	0,4379
		1	19991,6279	0,1604	0,6902
		63	7854202,1623		
AST serum(U/L)		7	1023721,1954	0,3360	0,9342
		2	978906,9973	1,1244	0,3318
		1	300814,9856	0,6911	0,4092
		58	25246646,9050		

*podjela izljeva; veličina; starost; ostatak (neprotumačeni dio); SS – stupanj slobode

Statistički značajne razlike utvrđene su između podjele dijagnoza na svojstva glukoza i AST izljev, omjer glukoza izljev/serum, te između lokacija za svojstvo glukoza serum.

Tablica 12. Analiza varijance za svojstva abdominalnih izljeva i statistička značajnost utjecaja u modelu (treći dio)

Svojstvo	*SS	Suma kvadrata	F-vrijednost	p-vrijednost
LDH izljev(U/L)	7	38270606,3139	6,5285	0,0001
	2	1171742,7263	0,6996	0,5008
	1	138160,0813	0,1650	0,6861
	60	50246317,7166		
LDH serum(U/L)	7	700243,1534	1,5408	0,1759
	2	263828,3637	2,0319	0,1420
	1	106353,2505	1,6382	0,2066
	49	3181192,4163		
Omjer LDH izljev / serum (U/L)	7	419,4392	2,1994	0,0517
	2	80,4488	1,4765	0,2391
	1	9,8353	0,3610	0,5509
	46	1253,1918		
CRP izljev(mg/L)	7	27322,5013	3,2897	0,0053
	2	1448,7014	0,6105	0,5467
	1	1,2794	0,0011	0,9739
	56	66443,1989		
CRP serum(mg/L)	7	64580,1374	1,7326	0,1200
	2	19861,0247	1,8649	0,1644
	1	359,3687	0,0675	0,7960
	56	298190,6122		
Omjer CRP izljev / serum (mg/L)	7	158,2038	20,8843	0,0001
	2	1,7035	0,7871	0,4609
	1	0,4725	0,4366	0,5118
	49	53,0268		

*podjela izljeva; veličina; starost; ostatak (neprotumačeni dio); SS – stupanj slobode

Statistički značajne razlike utvrđene su između podjele dijagnoza na svojstva LDH i CRP izljev, te omjer LDH i CRP izljev/serum.

Tablica 13. Korigirane srednje vrijednosti \pm standardna devijacija (std) svojstava abdominalnih izljeva

Svojstvo	*Podjela izljeva							
	NSNTE	NSTE	NTMT	NTT	STE	SNTE	TMT	TT
TNCC izljev (x10 ⁹ /L)	25,93 \pm 13,19	19,90 \pm 7,94	1,74 \pm 7,91	0,14 \pm 12,96	129,43 \pm 21,84	73,42 \pm 10,16	2,99 \pm 7,94	0,49 \pm 17,52
Proteini izljev (g/L)	38,19 \pm 3,85	41,33 \pm 2,53	32,46 \pm 2,52	8,05 \pm 4,47	23,12 \pm 6,97	39,35 \pm 3,24	36,80 \pm 2,46	5,77 \pm 5,60
Proteini serum (g/L)	51,87 \pm 4,80	53,85 \pm 3,06	51,51 \pm 3,10	55,56 \pm 4,74	41,84 \pm 7,95	55,67 \pm 3,71	50,27 \pm 2,82	42,16 \pm 6,38
Albumin izljev (g/L)	19,59 \pm 2,01	20,44 \pm 1,32	16,19 \pm 1,32	3,15 \pm 2,34	9,53 \pm 3,64	16,95 \pm 1,70	19,36 \pm 1,29	4,12 \pm 3,65
Albumin serum (g/L)	24,62 \pm 2,47	24,58 \pm 1,57	24,35 \pm 1,59	22,68 \pm 2,43	15,61 \pm 4,08	23,56 \pm 1,90	25,02 \pm 1,45	15,69 \pm 3,27
Glukoza izljev (mmol/L)	4,13 \pm 0,92	3,15 \pm 0,61	6,30 \pm 0,59	6,25 \pm 0,92	1,36 \pm 1,54	2,60 \pm 0,75	5,03 \pm 0,57	6,30 \pm 1,24
Glukoza serum (mmol/L)	6,34 \pm 0,87	6,48 \pm 0,57	5,70 \pm 0,51	5,28 \pm 0,77	4,66 \pm 1,30	5,54 \pm 0,64	6,35 \pm 0,47	5,86 \pm 1,04
AST izljev (U/L)	306,61 \pm 151,23	339,21 \pm 98,08	99,54 \pm 96,91	1,80 \pm 150,93	188,34 \pm 254,64	566,44 \pm 124,45	77,59 \pm 94,40	13,22 \pm 203,86
AST serum (U/L)	398,79 \pm 319,63	240,30 \pm 202,40	51,52 \pm 186,88	27,19 \pm 316,20	146,55 \pm 477,33	286,87 \pm 234,12	294,54 \pm 174,70	79,56 \pm 380,95
LDH izljev (U/L)	1217,03 \pm 393,48	1137,29 \pm 256,05	204,46 \pm 252,25	142,28 \pm 422,60	1800,16 \pm 660,77	2422,26 \pm 324,26	409,60 \pm 253,53	72,66 \pm 660,98
LDH serum (U/L)	611,08 \pm 140,91	321,38 \pm 83,02	449,13 \pm 78,83	289,12 \pm 123,03	462,48 \pm 186,22	524,22 \pm 97,63	308,46 \pm 79,76	111,33 \pm 182,96
CRP izljev (mg/L)	57,75 \pm 16,59	47,91 \pm 10,31	23,87 \pm 9,79	12,26 \pm 15,88	53,02 \pm 24,96	61,19 \pm 12,26	7,39 \pm 9,43	15,84 \pm 35,24
CRP serum (mg/L)	114,06 \pm 35,11	88,37 \pm 20,92	58,72 \pm 21,31	42,35 \pm 33,60	18,04 \pm 75,73	112,98 \pm 25,77	35,03 \pm 20,65	12,23 \pm 42,13
Omjer LDH izljev / serum (U/L)	2,69 \pm 2,93	5,83 \pm 1,72	0,29 \pm 1,64	0,69 \pm 2,77	8,78 \pm 3,83	7,15 \pm 2,02	1,98 \pm 1,71	0,63 \pm 5,37
Omjer Glukoza izljev / serum (mmol/L)	0,80 \pm 0,17	0,45 \pm 0,11	1,13 \pm 0,10	1,23 \pm 0,15	0,24 \pm 0,26	0,59 \pm 0,13	0,76 \pm 0,10	1,07 \pm 0,21
Omjer CRP izljev / serum (mg/L)	0,68 \pm 0,57	0,95 \pm 0,33	0,58 \pm 0,32	0,44 \pm 0,48	13,71 \pm 1,08	1,10 \pm 0,37	0,91 \pm 0,32	0,27 \pm 1,07

*NSNTE – neseptički netumorski eksudat; NSTE – neseptički tumorski eksudat; NTMT – netumorski modificirani transudat; NTT – netumorski transudat; STE – septički tumorski eksudat; SNTE – septički netumorski eksudat; TMT – tumorski modificirani transudat; TT – tumorski transudat

5.6. WESTERN BLOT ANALIZA EGZOSOMA U ODABRANIM IZLJEVIMA TUMORSKOG I SEPTIČKOG UZROKA

Radi boljeg razumijevanja patogeneze tumorskih i septičkih izljeva kod pasa u ovom je istraživanju primijenjena proteomska analiza temeljena na Western blot analitičkoj metodi.

U svrhu razlikovanja upalnih od neupalnih (ponajprije izljeva maligne tumorske etiologije) uzroka izljeva, određivali su se sljedeći proteini egzosomi: vaskularna stanična adhezijska molekula 1 (VCAM1), flotilin 1 (FLOT1), adiponektin (ADPN) i protein CD63 u serumu i izljevima u tjelesne šupljine.

Opisna statistika i analiza varijance za svojstva (VCAM1, FLOT1, ADPN i CD63) prikazane su s obzirom na vrstu uzorka (izljev i serum), frakciju (F2 i F3), dijagnozu (septički i tumorski izljevi) i fenotipske korelacije u tablicama od 14. do 21.

Tablica 14. Opisna statistika za svojstva u Western blot analizi (srednja vrijednost \pm standardna devijacija) s obzirom na vrstu uzorka

Vrsta uzorka	FLOT1	ADPN	VCAM1	CD63
SERUM	6.839,11 \pm 5.034,52	2.056,59 \pm 3.529,56	3.089,03 \pm 3.265,02	4.688,75 \pm 4.765,63
IZLJEV	3.056,89 \pm 3.654,20	4.929,05 \pm 5.252,31	3.861,75 \pm 3.472,65	4.213,77 \pm 4.172,78

Srednja vrijednost svojstva FLOT1 je bila veća za serum (6.839,11) u odnosu na izljev (3.056,89).

Tablica 15. Opisna statistika za svojstva u Western blot analizi (srednja vrijednost \pm standardna devijacija) s obzirom na frakciju

Frakcije	FLOT1	ADPN	VCAM1	CD63
F2	4.327,33 \pm 4.049,29	1.498,77 \pm 3.131,68	3.470,40 \pm 3.628,16	3.662,36 \pm 3.714,12
F3	5.568,67 \pm 5.387,10	5.486,87 \pm 5.119,44	3.480,38 \pm 3.141,71	5.240,16 \pm 5.013,70

Tablica 16. Opisna statistika za svojstva u Western blot analizi (srednja vrijednost \pm standardna devijacija) s obzirom na dijagnozu

UZORAK	FLOT1	ADPN	VCAM1	CD63
SKUPINA SEPTIČKIH DIJAGNOZA				
5.	5.490,31 \pm 6.263,70	362,70 \pm 368,43	5.753,21 \pm 4.373,66	3.158,07 \pm 2.589,77
6.	6.925,10 \pm 8.046,40	744,30 \pm 1.288,76	5.657,49 \pm 4.345,71	7.221,05 \pm 5.661,88
7.	5.945,72 \pm 5.601,78	927,64 \pm 1.001,98	4.308,16 \pm 1.394,57	6.743,60 \pm 5.637,09
8.	3.785,78 \pm 2.736,16	6.464,84 \pm 3.963,91	1.446,11 \pm 1.293,68	1.561,07 \pm 726,34
10.	6.564,27 \pm 7.012,45	265,02 \pm 270,98	1.488,16 \pm 302,79	5.763,22 \pm 5.818,11
SKUPINA TUMORSKIH DIJAGNOZA				
1.	3.819,90 \pm 2.618,04	4.175,78 \pm 4.744,59	4.765,85 \pm 3.056,10	753,63 \pm 525,23
2.	5.666,83 \pm 4.062,49	8.273,33 \pm 5.956,96	3.074,49 \pm 2.085,34	5.320,57 \pm 5.692,19
3.	6.831,58 \pm 1.039,68	3.598,45 \pm 3.670,21	5.802,52 \pm 6.113,62	4.043,32 \pm 809,08
4.	4.033,30 \pm 5.315,34	4.552,58 \pm 7.827,43	616,44 \pm 810,52	6.168,29 \pm 7.095,66
9.	417,22 \pm 502,18	5.563,54 \pm 5.821,99	1.841,46 \pm 1.837,14	3.779,76 \pm 3.062,47

Tablica 17. Fenotipske korelacije između svojstva u Western blot analizi

Svojstvo	ADPN	VCAM1	CD63
FLOT1	0,0506	0,2918	0,7445
ADPN		-0,0225	0,1223
VCAM1			0,0704

Tablica 18. Analiza varijance za svojstva izljeva i statistička značajnost utjecaja u modelu (prvi dio)

Svojstvo	**SS	Suma kvadrata	F-vrijednost	p-vrijednost
FLOT1 (AU)	1	143052,199	6,949	0,0135
	9	143453,621	0,774	0,6409
	1	15409,215	0,749	0,3943
	28	576428,747		
ADPN (AU)	1	82.510,428	7,355	0,0113
	9	287.702,474	2,850	0,0162
	1	159.049,739	14,179	0,0008
	28	314.093,178		
VCAM1 (AU)	1	5.971,023	0,588	0,4497
	9	147.182,112	1,610	0,1607
	1	997	0,001	0,9922
	28	284.490,711		
CD63 (AU)	1	2.256,011	0,111	0,7411
	9	170.667,936	0,937	0,5097
	1	24.894,443	1,230	0,2769
	28	566.781,163		

*vrsta uzorka; vlasnik; frakcija; ostatak (neprotumačeni dio); **SS – stupanj slobode

Statistički značajne razlike utvrđene su među vrstama uzorka za svojstva FLOT1 i ADPN. Ujedno je za svojstvo ADPN utvrđena statistički značajna razlika između tumorskih i septičkih dijagnoza kod pasa te između frakcija. Za svojstva VCAM1 i CD63 nije utvrđen utjecaj ni jednog od analiziranih čimbenika varijabilnosti.

Tablica 19. Analiza varijance za svojstva izljeva i statistička značajnost utjecaja u modelu (drugi dio)

Svojstvo	Vrsta uzorka/Fracija	Srednja vrijednost	Standardna devijacija	Minimum	Maksimum
FLOT1 (AU)	E	6839,112	5034,520	6,121	15641,20
	S	3056,888	3654,199	45,000	11336,84
	F2	4327,331	4049,286	38,950	11891,18
	F3	5568,669	5387,105	6,121	15641,20
ADPN (AU)	E	1752,898	2973,111	24,314	10381,89
	S	5232,736	5401,339	6,121	16236,20
	F2	1498,765	3131,683	6,121	10381,89
	F3	5486,869	5119,440	120,350	16236,20
VCAM1 (AU)	E	3089,028	3265,023	28,000	10560,25
	S	3861,752	3472,650	82,192	11960,96
	F2	3470,397	3628,159	32	10560,25
	F3	3480,383	3141,711	28	11960,96
CD63 (AU)	E	4688,745	4765,631	121,000	13644,82
	S	4213,770	4172,781	182,678	13838,50
	F2	3662,359	3714,120	121	10568,67
	F3	5240,156	5013,697	145	13838,50

*vrsta uzorka; frakcija; ostatak (neprotumačeni dio); **SS – stupanj slobode

Tablica 20. Analiza varijance za svojstva izljeva i statistička značajnost utjecaja u modelu (treći dio)

Svojstvo	**SS	Suma kvadrata	F-vrijednost	p-vrijednost
	1	143052199	7,4136	0,0099
FLOT1 (AU)	1	15409215	0,7986	0,3774
	36	694649974		
		82510428	6,1792	0,0177
ADPN (AU)		159049739	11,9113	0,0014
		480702971		
		5971023	0,5010	0,4836
VCAM1 (AU)		997	0,0001	0,9928
		429066981		
		2256011	0,1113	0,7406
CD63 (AU)		24894443	1,2281	0,2751
		729770289		

*vrsta uzorka; frakcija; ostatak (neprotumačeni dio); **SS – stupanj slobode

Statistički značajne razlike utvrđene su među vrstama uzorka za svojstva FLOT1 i ADPN. Ujedno je za svojstvo ADPN utvrđena statistički značajna razlika između frakcija. Za svojstva VCAM1 i CD63 nije utvrđen utjecaj ni jednog od analiziranih čimbenika varijabilnosti.

Tablica 21. Usporedbe statističkih značajnosti molekula FLOT1, VCAM1, ADPN i CD63 uspoređujući kontrolnu serumsku skupinu, tumorsku (serum i izljev) te septičku skupinu (serum i izljev)

	Ekstarcelularne vezikule i frakcije F2/F3	Grupa1	Grupa2	W	p-vrijednost
1	FLOT1F2	kontrola	serum tumori	2	0,036714
2	FLOT1F2	kontrola	serum septički	7	0,296270
3	FLOT1F2	kontrola	izljevi tumori	20	0,143672
4	FLOT1F2	kontrola	izljevi septički	25	0,012186
5	FLOT1F2	serum tumori	serum septički	5	0,143672
6	FLOT1F2	serum tumori	izljevi tumori	10	0,676103
7	FLOT1F2	serum tumori	izljevi septički	24	0,021572
8	FLOT1F2	serum septički	izljevi tumori	16	0,530869
9	FLOT1F2	serum septički	izljevi septički	25	0,012186
10	FLOT1F2	izljevi tumori	izljevi septički	23	0,036714
11	FLOT1F3	kontrola	serum tumori	2	0,036714
12	FLOT1F3	kontrola	serum septički	14	0,834532
13	FLOT1F3	kontrola	izljevi tumori	15	0,676103
14	FLOT1F3	kontrola	izljevi septički	25	0,012186
15	FLOT1F3	serum tumori	serum septički	2	0,036714
16	FLOT1F3	serum tumori	izljevi tumori	5	0,143672
17	FLOT1F3	serum tumori	izljevi septički	20	0,143672
18	FLOT1F3	serum septički	izljevi tumori	16	0,530869
19	FLOT1F3	serum septički	izljevi septički	25	0,012186
20	FLOT1F3	izljevi tumori	izljevi septički	24	0,021572
21	FLOT1F2_3	kontrola	serum tumori	1	0,021572
22	FLOT1F2_3	kontrola	serum septički	11	0,834532
23	FLOT1F2_3	kontrola	izljevi tumori	16	0,530869
24	FLOT1F2_3	kontrola	izljevi septički	25	0,012186
25	FLOT1F2_3	serum tumori	serum septički	2	0,036714
26	FLOT1F2_3	serum tumori	izljevi tumori	6	0,210075
27	FLOT1F2_3	serum tumori	izljevi septički	21	0,094693
28	FLOT1F2_3	serum septički	izljevi tumori	17	0,403395
29	FLOT1F2_3	serum septički	izljevi septički	25	0,012186
30	FLOT1F2_3	izljevi tumori	izljevi septički	24	0,021572

31	ADPNF2	kontrola	serum tumori	1	0,021572
32	ADPNF2	kontrola	serum septički	6	0,210075
33	ADPNF2	kontrola	izljevi tumori	16	0,530869
34	ADPNF2	kontrola	izljevi septički	19	0,210075
35	ADPNF2	serum tumori	serum septički	6	0,210075
36	ADPNF2	serum tumori	izljevi tumori	3	0,060103
37	ADPNF2	serum tumori	izljevi septički	2	0,036714
38	ADPNF2	serum septički	izljevi tumori	12	1,000000
39	ADPNF2	serum septički	izljevi septički	11	0,834532
40	ADPNF2	izljevi tumori	izljevi septički	13	1,000000
41	ADPNF3	kontrola	serum tumori	3	0,060103
42	ADPNF3	kontrola	serum septički	15	0,676103
43	ADPNF3	kontrola	izljevi tumori	15	0,676103
44	ADPNF3	kontrola	izljevi septički	4	0,094693
45	ADPNF3	serum tumori	serum septički	1	0,021572
46	ADPNF3	serum tumori	izljevi tumori	6	0,210075
47	ADPNF3	serum tumori	izljevi septički	0	0,012186
48	ADPNF3	serum septički	izljevi tumori	17	0,403395
49	ADPNF3	serum septički	izljevi septički	6	0,210075
50	ADPNF3	izljevi tumori	izljevi septički	6	0,210075
51	ADPNF2_3	kontrola	serum tumori	3	0,060103
52	ADPNF2_3	kontrola	serum septički	14	0,834532
53	ADPNF2_3	kontrola	izljevi tumori	22	0,060103
54	ADPNF2_3	kontrola	izljevi septički	5	0,143672
55	ADPNF2_3	serum tumori	serum septički	4	0,094693
56	ADPNF2_3	serum tumori	izljevi tumori	12	1,000000
57	ADPNF2_3	serum tumori	izljevi septički	0	0,012186
58	ADPNF2_3	serum septički	izljevi tumori	21	0,094693
59	ADPNF2_3	serum septički	izljevi septički	8	0,403395
60	ADPNF2_3	izljevi tumori	izljevi septički	0	0,012186
61	VCAMF2	kontrola	serum tumori	6	0,210075
62	VCAMF2	kontrola	serum septički	7	0,296270
63	VCAMF2	kontrola	izljevi tumori	18	0,296270
64	VCAMF2	kontrola	izljevi septički	20	0,143672
65	VCAMF2	serum tumori	serum septički	7	0,296270
66	VCAMF2	serum tumori	izljevi tumori	8	0,403395

67	VCAMF2	serum tumori	izljevi septički	14	0,834532
68	VCAMF2	serum septički	izljevi tumori	13	1,000000
69	VCAMF2	serum septički	izljevi septički	17	0,403395
70	VCAMF2	izljevi tumori	izljevi septički	17	0,403395
71	VCAMF3	kontrola	serum tumori	9	0,530869
72	VCAMF3	kontrola	serum septički	6	0,210075
73	VCAMF3	kontrola	izljevi tumori	12	1,000000
74	VCAMF3	kontrola	izljevi septički	16	0,530869
75	VCAMF3	serum tumori	serum septički	15	0,676103
76	VCAMF3	serum tumori	izljevi tumori	8	0,403395
77	VCAMF3	serum tumori	izljevi septički	11	0,834532
78	VCAMF3	serum septički	izljevi tumori	4	0,094693
79	VCAMF3	serum septički	izljevi septički	10	0,676103
80	VCAMF3	izljevi tumori	izljevi septički	18	0,296270
81	VCAMF2_3	kontrola	serum tumori	8	0,403395
82	VCAMF2_3	kontrola	serum septički	4	0,094693
83	VCAMF2_3	kontrola	izljevi tumori	14	0,834532
84	VCAMF2_3	kontrola	izljevi septički	19	0,210075
85	VCAMF2_3	serum tumori	serum septički	11	0,834532
86	VCAMF2_3	serum tumori	izljevi tumori	7	0,296270
87	VCAMF2_3	serum tumori	izljevi septički	13	1,000000
88	VCAMF2_3	serum septički	izljevi tumori	8	0,403395
89	VCAMF2_3	serum septički	izljevi septički	13	1,000000
90	VCAMF2_3	izljevi tumori	izljevi septički	17	0,403395
91	CD63F2	kontrola	serum tumori	1	0,021572
92	CD63F2	kontrola	serum septički	9	0,530869
93	CD63F2	kontrola	izljevi tumori	19	0,210075
94	CD63F2	kontrola	izljevi septički	25	0,012186
95	CD63F2	serum tumori	serum septički	2	0,036714
96	CD63F2	serum tumori	izljevi tumori	4	0,094693
97	CD63F2	serum tumori	izljevi septički	14	0,834532
98	CD63F2	serum septički	izljevi tumori	17	0,403395
99	CD63F2	serum septički	izljevi septički	25	0,012186
100	CD63F2	izljevi tumori	izljevi septički	22	0,060103
101	CD63F3	kontrola	serum tumori	4	0,094693
102	CD63F3	kontrola	serum septički	7	0,296270

103	CD63F3	kontrola	izljevi tumori	10	0,676103
104	CD63F3	kontrola	izljevi septički	22	0,060103
105	CD63F3	serum tumori	serum septički	6	0,210075
106	CD63F3	serum tumori	izljevi tumori	2	0,036714
107	CD63F3	serum tumori	izljevi septički	14	0,834532
108	CD63F3	serum septički	izljevi tumori	4	0,094693
109	CD63F3	serum septički	izljevi septički	20	0,143672
110	CD63F3	izljevi tumori	izljevi septički	24	0,021572
111	CD63F2_3	kontrola	serum tumori	2	0,036714
112	CD63F2_3	kontrola	serum septički	7	0,296270
113	CD63F2_3	kontrola	izljevi tumori	14	0,834532
114	CD63F2_3	kontrola	izljevi septički	23	0,036714
115	CD63F2_3	serum tumori	serum septički	4	0,094693
116	CD63F2_3	serum tumori	izljevi tumori	3	0,060103
117	CD63F2_3	serum tumori	izljevi septički	15	0,676103
118	CD63F2_3	serum septički	izljevi tumori	7	0,296270
119	CD63F2_3	serum septički	izljevi septički	21	0,094693
120	CD63F2_3	izljevi tumori	izljevi septički	23	0,036714

6. RASPRAVA

Izljevi u abdominalnu, pleuralnu i perikardijalnu šupljinu u pasa vrlo su česta patološka stanja u veterinarskoj maloj praksi i često dijagnostički i terapijski izazov kliničarima. Uzroci izljeva u tjelesne šupljine pasa raznoliki su i mnogobrojni, a mogu nastati zbog različitih sistemskih, upalnih, metaboličkih, kardiovaskularnih, infektivnih i neoplastičnih bolesti te trauma. Patofiziološki gledano, uzroci su izljeva porast hidrostatskog tlaka (zbog zastojnog zatajivanja srca), pad onkotskog tlaka (zbog hipoproteinemije), povećana propusnost stijenke krvnih žila (najčešće posljedica upalnih reakcija) i opstrukcija limfnih žila (najčešće zbog rasta tumora). Tako se tradicionalno izljevi najčešće dijele u tri skupine: (1) transudate, (2) modificirane transudate i (3) eksudate (RIZZI i sur., 2008.). Ovisno o uzroku izljeva, terapija mora biti promptna, stoga je iznimno važno identificirati uzrok izljeva što je moguće brže.

Općenito gledajući, svi izljevi u tjelesne šupljine čest su klinički problem sa širokim spektrom uzroka. Točna etiološka dijagnoza ključna je za daljnju obradu pacijenta, daljnje dijagnostičke postupke, potom terapiju te naposljetku i prognozu.

U provedenom su istraživanju prema etiološkim čimbenicima koji su rezultirali određenom vrstom izljeva u tjelesnu šupljinu, izljevi podijeljeni u osam skupina: netumorske transudate, tumorske transudate, netumorske modificirane transudate, tumorske modificirane transudate, septičke netumorske eksudate, septičke tumorske eksudate, neseptičke netumorske eksudate i neseptičke tumorske eksudate. Statistička obrada laboratorijskih pokazatelja svih osam skupina provedena je na uzorcima seruma i abdominalnim izljevima, dok su u serumima i pleuralnim izljevima obrađeni laboratorijski pokazatelji iz netumorskih transudata, tumorskih modificiranih transudata, netumorskih modificiranih transudata i neseptičkih tumorskih eksudata. Ostale skupine nisu mogle biti statistički obrađene zbog manjeg broja uzoraka s drugom etiologijom procesa. Zbog relativno malog broja istraživane populacije s perikardijalnim izljevom napravljena je deskriptivna statistika, dok se ostatak statističke obrade nije mogao provesti.

6.1. SPOLNA I PASMINSKA RASPODJELA I KATEGORIJE PASA

U istraživanje su uključena 134 psa, od kojih je bilo 108 mužjaka (81 %) i 26 ženki (19 %). Iz navedenog je vidljiva znatna zastupljenost mužjaka u odnosu na ženke.

Ovakva spolna struktura istraživane populacije slična je ukupnoj populaciji pasa zaprimljenoj na Klinici za unutarnje bolesti u istraživanom razdoblju. Dominantan broj u sveukupnoj populaciji čine mužjaci što se može objasniti činjenicom da su potencijalni vlasnici skloniji nabavi mužjaka u odnosu na ženke.

Kao i kod spolne strukture istraživanih pasa, utvrđena je statistički značajna razlika u dobi pasa. U istraživanoj populaciji pasa prevladavali su stariji psi, a srednja vrijednost dobi kod pasa s pleuralnim izljevom iznosila je osam i pol godina, kod pasa s abdominalnim izljevom osam godina, dok su psi s perikardijalnim izljevom prosječno bili stari devet godina. Slično tomu, u istraživanju septičkog peritonitisa u pasa autora MARTINY i GOGGS (2019.) prosječna dob pasa iznosila je osam godina (s rasponom od 4,8 do 10,3 godina), dok je pak u skupini pasa s neseptičkim peritonitisom (ascitesom) prosječna dob iznosila devet godina (raspon od 6 do 10 godina).

Gledajući zastupljenost prema tjelesnoj masi i veličini, psi u istraživanoj skupini podijeljeni su u tri pasminske skupine prilagođeno prema *European Kennel Club* i *American Kennel Club*, tako da je struktura populacije bila: 20 pasa malih pasmina (15 %), 37 velikih (28 %) i 77 srednje velikih pasmina pasa (57 %). Jednako su tako i MELLANBY i suradnici (2002.) svoje istraživanje na pleuralnim i/ili medijastinalnim izljevima proveli na različitim paminama i rasponu tjelesne mase.

S obzirom na pasminsku zastupljenost u istraživanoj skupini, najveći dio pasa pripadao je čistokrvnim pasminama (80 %), dok su miješani psi činili 20 % istraživane skupine. Od čistokrvnih pasmina pasa najzastupljenije su bile sljedeće pasmine: zlatni retriever, rotvajler, njemački ovčar, labrador retriever, zapadnoškotski bijeli terijer, američki stafordski terijer, pekinški psić i njemačka doga. Navedena pasminska struktura rezultat je popularnosti pojedinih pasmina, dok najzastupljenije čistokrvne pasmine čine deset pasmina najčešće zaprimljenih na Klinici za unutarnje bolesti u istraživanom razdoblju.

U istraživanju septičkog peritonitisa u pasa autora MARTINY i GOGGS (2019.) istraživanu populaciju činili su miješani psi (kao najzastupljeniji), a od čistokrvnih pasa labrador retrieveri, bigli i sibirski haskiji. Prema DEMETRIOU i suradnicima (2002.) najzastupljenije pasmine pasa s nalazom piotoraksa bile su engleski koker španijel,

graničarski koli kao i njihovi križanci te labrador retrieveri. Također su mužjaci bili zahvaćeniji nego ženke, a piotoraks je bio češći u mlađih pasa, prosječne životne dobi četiri godine.

Istraživana populacija pasa s perikardijalnim izljevom sastojala se od 11 pasa. Što se pasminske strukture tiče, većinu populacije činili su srednje veliki i veliki psi (82 % populacije). Najviše je bilo zlatnih retrievera, njemačkih ptičara, labrador retrievera i kratkodlakih njemačkih ptičara. Starost pasa s perikardijalnim izljevom kretala se od pet do dvanaest godina, dok je prosječna dob iznosila devet godina. U istraživanoj skupini pasa prevladavali su mužjaci (90 % populacije). WARE i HOOPER (1999.) istražili su pojavnost srčanih neoplazija kod njemačkih ovčara, zlatnih retrievera, boksera, buldoga, bostonskih terijera, škotskih terijera, engleskih setera, afganistanskih hrtova, ravnodlakih retrievera, irskih vodenih španijela, francuskih buldoga i salukija, te uočili nižu pojavnost svih srčanih neoplazija zajedno kod minijaturnih i toy pudla. Perikardijalni izljevi obično su zabilježeni kod zlatnih retrievera i drugih pasa srednje do velike pasmine. Zahvaćeni mogu biti psi bilo koje starosne dobi, premda je uočeno da je srednja dob pasa s idiopatskim perikardijalnim izljevom bila sedam godina, dok je kod pasa s neidiopatskim perikardijalnim izljevom prosječna dob iznosila devet godina. Također, neka su istraživanja otkrila veću prevalenciju perikardijalnih izljeva kod mužjaka nego kod ženki (MELLANBY i HERRTAGE, 2005.).

6.2. UČESTALOST IZLJEVA U POJEDINE TJELESNE ŠUPLJINE U ISTRAŽIVANIH PASA

Istraživanjem su obuhvaćeni izljevi u tjelesne šupljine pasa, od kojih je u 81 (60,5 %) zabilježen izljev u abdominalnu šupljinu, u 42 (31,3 %) izljev u pleuralnu i u 11 (8,2 %) pasa izljev u perikardijalnu šupljinu.

Prema tradicionalnoj podjeli izljevi se najčešće dijele u tri skupine: (1) transudate (ukupni proteini < 2,5 g/dl, TNCC < 1,500 stanica/ μ l), (2) modificirane transudate (ukupni proteini 2,5 – 7,5 g/dl, TNCC – 1,000 – 7,000 stanica/ μ l) i (3) eksudate (ukupni proteini > 3,0 g/dl, TNCC > 7,000 stanica/ μ l) (RIZZI i sur., 2008.). Prema podjeli izljeva podijeljena je i istraživana populacija pasa.

Tako je, neovisno o zahvaćenoj tjelesnoj šupljini, u istraživanoj skupini zabilježeno ukupno 77 (57,4 %) modificiranih transudata, 47 (35,1 %) eksudata i 10 (7,5 %) transudata.

Skupina modificiranih transudata (n = 77), najčešća skupina izljeva u provedenom istraživanju, dodatno je podijeljena na dvije podskupine: (1) tumorske modificirane transudate (n = 49) i netumorske modificirane transudate (n = 27). Tumorskim rastom uzrokovani modificirani transudati ujedno su najveći dijagnostički izazov, s obzirom na to da i brojni drugi, netumorski, patološki procesi uzrokuju nastanak modificiranog transudata. Najčešći tumori praćeni pojavom modificiranog transudata bili su adenokarcinomi i karcinomi pluća (ali i drugih visceralnih organa), zatim limfomi, hemangiosarkomi, histiocitni sarkomi i mezoteliomi. Uzroci netumorskih modificiranih transudata u istraživanoj skupini pasa bili su stečene bolesti srca (idiopatska dilatacijska kardiomiopatija, degenerativna bolest atrioventrikulskih zalistaka) te idiopatski izljevi (50 % idiopatskih izljeva činili su idiopatski hiloraks). Najrjeđi je netumorski uzrok pojave modificiranog transudata bila trauma.

Unutar skupine pasa s nalazom eksudata dodatno su formirane četiri podskupine: (1) septički netumorski eksudati, (2) septički tumorski eksudati, (3) neseptički tumorski eksudati i (4) neseptički netumorski eksudati. U promatranim podskupinama najveća je pojavnost zabilježena u skupini neseptičkih tumorskih eksudata (27 pasa, 20,1 %) i septičkih netumorskih eksudata (11 pasa, 8,2 %). Uzroci tumorskih eksudata u tjelesne šupljine bili su adenokarcinomi, karcinomi (pluća, gušterača, jetra), hemangiosarkomi i, nešto rjeđe, tumori okruglih stanica podrijetlom od hematopoetskog sustava (limfom, mastocitom). U 90 % septičkih netumorskih eksudata u trbušnu šupljinu najčešći uzrok bio je septički peritonitis, dok su septički eksudati bili rijetka pojava u slučaju izljeva u perikardijalnu i pleuralnu šupljinu. U retrospektivnom istraživanju MELLANBY i suradnici (2002.) provedenom na uzorku od 81 psa, pitoraks je bio najčešće zabilježen uzrok pleuralnog izljeva, dok se kao ostali uzroci spominju idiopatski perikardijalni izljev, idiopatski hiloraks, pleuralni izljev uzrokovan kranijalnom medijastinalnom masom, sekundarne metastaze tumorskog procesa u plućima te idiopatska dilatacijska kardiomiopatija.

LIGHT (2011.) navodi da je oko 75 % pleuralnih malignih izljeva kod ljudi uzrokovano rakom pluća, rakom dojke ili leukemijom, dok su istraživanja u pasa pokazala da kao uzrok pleuralnog izljeva prevladavaju karcinomi i timomi te u rijetkim slučajevima i mezoteliomi (COHN, 2006).

Skupina „čistih“ transudata bila je najrjeđi tip izljeva u istraživanoj skupini, pojavljujući se u deset pasa. Kao i prethodni tipovi izljeva, i transudati su dodatno podijeljeni

u dvije podskupine: (1) tumorsku i (2) netumorsku skupinu. Što se netumorskih uzorka pojave transudata tiče zabilježeni su kronični hepatitis, kronične enteropatije te idiopatska dilatacijska kardiomiopatija, što je u skladu s istraživanjima drugih autora (JAMES i sur. 2008., RIZZI i sur., 2008.).

U skupini pasa s perikardijalnim izljevom, najrjeđim tipom izljeva u istraživanju, uzroci su bili: najčešće hemangiosarkom, zatim idiopatski izljevi te, kao najrjeđi uzrok, mezoteliom. Tumori srca u pasa i mačaka nisu česti, a istraživanje TREGGIARI i suradnika (2015.) pokazuje da su hemangiosarkomi, kemodektomi (tumori tijela aorte/paragangliomi) i limfom najučestaliji tumori koji se pojavljuju na srcu.

6.3. LABORATORIJSKI POKAZATELJI U PLEURALNIM I ABDOMINALNIM IZLJEVIMA

S obzirom na potrebu relativno brze reakcije kliničara vezane uz početak liječenja (u smislu hitnog kirurškog zahvata) ili procjene prognoze, dijagnostički postupci poput ultrazvučne ili rendgenske pretrage često ostaju nedorečeni u nalazu, pa oslonac u daljnjem postupanju s pacijentom čine laboratorijske pretrage krvi i izljeva.

Kako bismo ispravno tumačili rezultate pretrage pleuralnog izljeva, potrebno je imati na umu i etiologiju te poznavati stupanj pouzdanosti nalaza u svakodnevnom kliničkom radu. Svi nalazi moraju se tumačiti u kliničkom kontekstu, a u slučaju dijagnostičke nejasnoće važno je poznavati nedostatke pojedinih pretraga i ispravno interpretirati provedenu pretragu (MERCER i sur., 2019.).

6.3.1. LABORATORIJSKI POKAZATELJI PLEURALNIH IZLJEVA

Jedan od ciljeva istraživanja bio je istražiti odabrane laboratorijske pokazatelje u serumima i izljevima u tjelesne šupljine pasa različite etiologije, kao i njihovu međusobnu korelaciju, utvrditi pokazatelje ili kombinacije pokazatelja specifičnih za određenu skupinu poremećaja (izljevi uzrokovani tumorskim procesom, izljevi uzrokovani netumorskim

procesom – septički i neseptički) kao i uspostaviti brze i praktične metode laboratorijske pretrage izljeva.

U humanoj medicini prvi je korak pri pretrazi pleuralnih izljeva razlikovanje transudata i eksudata primjenjujući Lightove kriterije. Ova kategorizacija pomaže kod budućih dijagnostičkih postupaka i odabira pretraga (LIGHT i sur., 1972.). Za razliku od humane medicine, u veterinarskoj je medicini važnije razlikovanje etiologije izljeva unutar pojedine skupine (transudata/modificiranih transudata/eksudata), posebice razlikovanje tumorskog, septičkog ili upalnog uzroka.

Poseban su dijagnostički izazov modificirani transudati, prije svega jer se taj tip izljeva često sadržajem ukupnih proteina i staničnošću preklapa s transudatima, ali i eksudatima. Modificirani transudati kategorija su koja svojim preklapanjem ograničava tradicionalan način klasifikacije izljeva prema sadržaju ukupnih proteina i stanica s jezgrom (ZOIA i sur., 2009.).

6.3.1.1. Ukupan broj stanica s jezgrom (TNCC)

U ovom su istraživanju statistički značajne razlike utvrđene kod ukupnog broja stanica s jezgrom (TNCC) kod pleuralnih, abdominalnih i perikardijalnih izljeva, a rezultati pokazuju da su eksudati brojčano najbogatiji stanicama, što je u skladu s rezultatima istraživanja drugih autora (RIZZI i sur., 2008., ATHANASIOU i sur., 2019.). Eksudati su povezani s različitim upalnim stanjima, poput zaraznih bolesti i neinfektivnih stanja, te se pojavljuju i kao reakcija na strani materijal unutar tjelesne šupljine (bio taj materijal endogen, npr. urin, žuč, enzimi gušterače, bio egzogen, npr. gljivice, paraziti, bakterije) (ATHANASIOU i sur., 2019.).

U skupini pasa s pleuralnim izljevima najveće vrijednosti pokazivao je TNCC kod neseptičkih tumorskih eksudata, znatno manje vrijednosti bile su kod tumorskih i netumorskih modificiranih transudata, dok je najmanji TNCC zabilježen kod netumorskih transudata.

Modificirani transudati nastaju zbog istjecanja iz krvnih žila ili limfnog sustava koji nose tekućinu bogatu proteinima. Uzroci koji rezultiraju modificiranim transudativnim izljevima brojni su i uključuju kardiovaskularne bolesti, neoplazije, rane faze uroabdomena, bolesti jetre i, rjeđe, glomerulonefritis, torziju plućnog režnja i dijafragmalne hernije. Izljevi

koji sadržavaju krvne elemente također se obično klasificiraju kao modificirani transudati. Većina nekoagulopatskih, netraumatskih, spontanih hemotoraksa/hemoabdomena podrazumijeva tumor kao glavni uzrok (najčešće limfom, hemangiosarkom, plućni karcinom, mezoteliom, osteosarkom) (ATHANASIOU i sur., 2019.).

Transudate obilježava najniži ukupan broj stanica s jezgrom. O'BRIEN i LUMSDEN (1988.) objašnjavaju kako u patofiziološkim procesima stvaranja transudata nema promjene u propusnosti endotela ili mezotela, stoga kako se akumulira tekućina, istodobno ne dolazi do istjecanja stanica. Prema tome, kod transudata broj stanica smanjuje zbog efekta razrjeđivanja.

6.3.1.2. Ukupni proteini

U ovom istraživanju nisu utvrđene statistički značajne razlike kod izmjerene koncentracije ukupnih proteina ni u serumu ni u pleuralnom izljevu. Koncentracija proteina u izljevu nije se razlikovala ni kod neseptičkih tumorskih eksudata ni kod tumorskih i netumorskih modificiranih transudata, što donekle i potvrđuje preklapanje u koncentraciji proteina kod eksudata i modificiranih transudata (RIZZI i sur., 2008.). Prema klasifikaciji STOCKHAM i SCOTT (2008.), transudati mogu biti siromašni ili bogati proteinima, ovisno o tome je li izljev sekundaran u odnosu na posthepatični (postsinusoidni) porast hidrostatskog tlaka. U veterinarskoj je medicini hipoalbuminemija primaran uzrok transudata siromašnih proteinima (RIZZI i sur., 2008.). Ostali uzroci uključuju cirozu, limfnu opstrukciju i necirotičnu portalnu hipertenziju (presinusoidnu i sinusoidnu), dok, nasuprot tomu, kongestivno zatajenje srca i postsinusoidna portalna hipertenzija češće dovode do proteinima bogatih transudata. Naime, transudati bogati proteinima rezultat su povećana hidrostatskog tlaka unutar postsinusoidnih žila jetre sekundarno zbog kongestivnog zatajenja srca ili potencijalno zbog masovnih lezija koje ometaju protok krvi iz jetrene vene ili kaudalne šuplje vene u desnu stranu srca. Povećanje hidrostatskog tlaka unutar jetrenih žila uzrokuje da tekućina bogata proteinima izlazi iz jetre u trbušnu šupljinu. Budući da se propusnost stanične membrane mijenja, stanice se ne nakupljaju u izljevu i tako nastaje transudat bogat proteinima (STOCKHAM i SCOTT, 2008.).

6.3.1.3. Albumin

Kod mačaka s pleuralnim izljevom za koje se smatra da su transudati prema kliničkim kriterijima, ali su identificirani kao eksudati prema Lightovim kriterijima, gradijent albumina može pomoći u pravilnom razlikovanju eksudata od transudata (ZOIA i DRIGO, 2016.). Budući da su u ovom istraživanju utvrđene statistički značajne razlike između ispitanih uzroka izljeva i koncentracije albumina u pleuralnom izljevu, može se zaključiti da je koncentracija albumina koristan pokazatelj za razlikovanje neseptičkih tumorskih eksudata, tumorskih i netumorskih modificiranih transudata i netumorskih transudata pleuralnih izljeva pasa.

6.3.1.4. Glukoza

Uspoređujući rezultate koncentracije glukoze u serumima i u pleuralnim izljevima u ovom istraživanju populacije pasa nisu utvrđene statistički značajne razlike između etioloških skupina. Koncentracije glukoze u serumu gotovo se nisu međusobno razlikovale, dok su koncentracije u izljevu bile neznatno niže kod tumorskih (tumorski modificirani transudat i neseptički tumorski eksudat) nego što su bile u usporedbi s netumorskim procesima (netumorski modificirani transudat i netumorski transudat).

Primjerice, kod ljudi u nekomplikiranim pleuralnim i abdominalnim izljevima koncentracija glukoze u izljevu odražava koncentraciju glukoze u plazmi. U eksudatima glukoza u pleuralnoj tekućini slijedi pH-vrijednost pleuralne tekućine, s koncentracijama < 3,3 mmol/L, koje su zabilježene kod empijema, malignog, reumatoidnog i često tuberkuloznog izljeva. No glukoza je u ovom okruženju manje osjetljiva od pH tekućine (LIGHT, 2006.). Ove niske koncentracije glukoze posljedica su ili potrošnje ili, u slučaju reumatoidnog izljeva, njezina poremećenog transporta kroz pleuralne membrane zadebljane patološkim procesom. U reumatoidnim izljevima glukoza može biti posebno niska s vrijednostima < 2,2 mmol/l što je karakteristično za dugotrajne izljeve (BALBIR-GURMAN i sur., 2006.). Treba napomenuti da odgođena analiza uzoraka tekućine bez konzervansa može dovesti do umjetno izazvane smanjene koncentracije glukoze, pa neki stručnjaci

preporučuju skupljanje uzoraka u epruvete s inhibitorima glikolize (TARN i LAPWORTH, 2010.).

6.3.1.5. Aspartat aminotransferaza (AST)

Aspartat-aminotransferaza (AST) i alanin-aminotransferaza (ALT) enzimi su jetrenih stanica uključeni u prijenos aminoskupina, iz aspartata i alanina u α -ketoglutarat, pri čemu stvaraju oksaloctenu odnosno pirogrožđanu kiselinu. AST je manje specifičan pokazatelj oštećenja jetre jer je znatnije prisutan i u srcu, skeletnim mišićima, gušterači, mozgu, bubrezima, plućima, leukocitima i eritrocitima (STURGILL i LAMBERT, 1997.). Kod etioloških skupina pasa s pleuralnim izljevima u ovom istraživanju nije utvrđena statistički značajna razlika u koncentraciji enzima AST, i između seruma i između izljeva. Zbog toga se laboratorijska analiza AST-a ne može smatrati korisnom u razlikovanju mogućih uzroka pleuralnih izljeva. Nasuprot tomu, kod abdominalnih izljeva, laboratorijska analiza AST-a pokazala se korisnom. Ovaj je nalaz u skladu s podacima istraživanja CREWS i suradnika (2009.), gdje je kod bolesti i rupture žučnog mjehura koncentracija AST-a bila povećana.

6.3.1.6. C – reaktivni protein (CRP)

Sinteza CRP-a u jetri pokreće se upalnim procesima i ozljedama tkiva zbog oslobađanja citokina kao što je interleukin-6 (HEIKKILA i sur., 2007.). Vrijednosti CRP-a mogu se pokazati korisnima u određivanju progresije bolesti, ali i terapijskog uspjeha (WANG i SUN, 2009.). Koncentraciju CRP-a u izljevima u tjelesne šupljine pasa istraživali su PARRA i suradnici (2006.) te utvrdili statistički značajnu razliku između transudata, modificiranih transudata i eksudata. Iako su u modificiranim transudatima autori utvrdili značajno veću koncentraciju CRP-a nego u transudatima, s kliničke točke gledišta modificirani transudati nisu se razlikovali od transudata, i to zbog znatnog preklapanja koncentracije CRP-a između ovih dviju skupina. Kod etioloških skupina pasa s pleuralnim izljevima u ovom istraživanju nije utvrđena statistički značajna razlika u koncentraciji CRP-a, ni između seruma ni između izljeva. To se može objasniti malim brojem očitovanih septičkih i neseptičkih eksudatnih izljeva u pleuralnu šupljinu istraživane skupine pasa. U humanim

istraživanjima parapneumoničnih, tuberkuloznih i malignih pleuralnih izljeva (KIROPOULOS i sur., 2007.), koncentracija CRP-a bila je niža u izljevima nego u serumima, što je objašnjeno činjenicom da se CRP ne stvara u pleuralnoj šupljini, nego je njegova prisutnost u pleuralnoj šupljini rezultat difuzije iz krvi (GABAY i KUSHNER, 1999.). U istraživanju KIROPOULOS i suradnici (2007.), kod parapneumoničnih izljeva koncentracija CRP-a pokazala se većom nego kod tuberkuloznih i malignih pleuralnih izljeva.

6.3.1.7. Laktat dehidrogenaza (LDH)

LDH je citoplazmatski enzim molekularne mase 140 kDa, u osnovi prisutan u svim organskim sustavima, a iz stanica se oslobađa tek nakon oštećenja ili smrti stanica (GLICK, 1969., LOTT i NEMENSANSZKY, 1986., DRENT i sur., 1996.). LDH može poslužiti kao pokazatelj patološkog poremećaja staničnog integriteta (DRENT i sur., 1996.). Da je tomu tako, u ovom istraživanju pokazuje statistički značajna razlika u koncentraciji LDH-a u izljevu kod različitih etioloških čimbenika. Koncentracija LDH-a u pleuralnom izljevu pokazala se četiri do šest puta veća kod neseptičkih tumorskih eksudata nego što je kod tumorskih i netumorskih modificiranih transudata, dok je od netumorskih transudata veća 46 puta. Utvrđene povišene koncentracije LDH-a u pleuralnoj tekućini mogu nastati iz aktiviranih, ozlijeđenih ili mrtvih leukocita, neoplastičnih stanica ili pleuralnih mezotelnih stanica, što pokazuje da je LDH osjetljiv marker temeljnog eksudativnog procesa (LIGHT i sur., 1972.). Isti su autori utvrdili da je LDH značajno niži u ljudi s transudatima, a granična vrijednost > 200 IU/l izvedena je za odvajanje transudata od eksudata.

6.3.2. LABORATORIJSKI POKAZATELJI ABDOMINALNIH IZLJEVA

6.3.2.1. Ukupni broj stanica s jezgrom (TNCC)

U ovom su istraživanju utvrđene statistički značajne razlike laboratorijskih pokazatelja abdominalnih izljeva kod ukupnog broja stanica s jezgrom i vrste izljeva, tj.

odgovarajućih dijagnoza, što se u velikoj mjeri slaže s podacima iz literature (BONCZYNSKI i sur., 2003., RIZZI i sur., 2008.). Najveći TNCC imali su psi s eksudatima, gdje su najviše zastupljene bile skupine pasa sa septičkim tumorskim eksudatima, zatim septičkim netumorskim, neseptičkim netumorskim i na kraju neseptičkim tumorskim eksudatima. U usporedbi s eksudatima, modificirani transudati u ispitivanoj populaciji pasa pokazali su značajno niži TNCC. Neovisno o tomu radi li se o tumorskom ili netumorskom modificiranom transudatu, najniži TNCC imali su čisti transudati.

6.3.2.2. Ukupni proteini

U ispitivanoj populaciji pasa utvrđena je statistički značajna razlika u koncentraciji proteina u abdominalnom izljevu. Nadalje, istraživanje pokazuje da se pomoću koncentracije proteina u abdominalnom izljevu mogu razlikovati i odvojiti dijagnoze tumorskih modificiranih transudata koji se statistički značajno razlikuju od dijagnoza septičkih tumorskih eksudata ili od neseptičkih tumorskih eksudata. Ta se razlika pokazala korisnom u dijagnostici i kliničkom radu s pacijentima koji pokazuju znakove abdominalnih izljeva, što je u skladu s rezultatima istraživanja RIZZI i suradnika (2008.).

Statistički značajna razlika u ispitivanoj populaciji pasa utvrđena je pri koncentraciji proteina u abdominalnom izljevu, a pomaže u razlikovanju uzroka izljeva s obzirom na krajnju dijagnozu (RIZZI i sur., 2008.). Ovo istraživanje pokazuje da se pomoću koncentracije proteina u abdominalnom izljevu mogu razlikovati i odvojiti dijagnoze tumorskih modificiranih transudata koji se statistički značajno razlikuju od dijagnoza septičkih tumorskih eksudata ili od neseptičkih tumorskih eksudata. Ove značajnosti pokazuju veliku korist u dijagnostici i kliničkom radu s pacijentima koji pokazuju znakove abdominalnih izljeva.

Nasuprot značajnim razlikama u koncentraciji proteina kod izljeva, u istraživanoj populaciji pasa nije bilo statistički značajne razlike uspoređujući koncentracije proteina u serumu i konačne dijagnoze kod pasa s abdominalnim izljevom. Prema modificiranim Lightovim kriterijima, u ljudi u kojih se pojavljuje ascites upotrebljava se omjer proteina izljev/serum (omjer $< 0,5$ kod abdominalnog izljeva svrstava se u transudat, a ako je $\geq 0,5$ svrstava se u eksudat), koncentracija LDH u izljevu (< 400 ili ≥ 400 U/L) i omjer LDH

izljev/serum ($< 0,6$ ili $\geq 0,6$) za klasifikaciju abdominalnog izljeva u transudat ili eksudat. Izljev se klasificira kao eksudat ako zadovoljava najmanje dva navedena parametra (MILEVOJ KOPČINOVIĆ i CULEJ, 2014.). U istraživanoj populaciji pasa s očitovanim abdominalnim izljevima, prema modificiranim Lightovim kriterijima omjer proteina izljev/serum $> 0,6$ svrstava se u modificirani transudat i eksudat, dok se omjer $< 0,15$ svrstava u čisti transudat. Također, koncentracija LDH-a u abdominalnom izljevu > 1100 U/L i omjer LDH izljev/serum $> 2,3$ svrstava izljev u eksudat, dok su pritom vrijednosti < 300 U/L i omjer $< 2,3$ išli u prilog čistom i modificiranom transudatu.

6.3.2.3. Albumin

Koncentracija albumina u abdominalnom izljevu pokazuje statistički značajnu razliku kod pojedinačnih dijagnoza u istraživanoj populaciji, pa se zaključuje da mogu poslužiti u međusobnom razlikovanju eksudata, posebice između septičkog netumorskog i septičkog tumorskog eksudata. Koncentracije albumina međusobno su slične između ostalih eksudata (neseptičkih netumorskih i neseptičkih tumorskih) i između čistih transudata (netumorskih i tumorskih), dok je razlika nešto veća kada se uspoređuju netumorski modificirani transudati i tumorski modificirani transudati. PEMBLETON-CORBETT i suradnici (2000.) u prospektivnom kliničkom istraživanju provedenom na 49 pasa procjenjivali su kliničku korisnost serum-ascites albuminskog gradijenta. Srednji albuminski gradijent bio je veći u skupini pasa s bolestima jetre nego kod pasa s drugim bolestima s vrijednostima od 1,4 (raspon 0,7 – 3,1) i 1,1 (raspon 0,3 – 2,6). Iako pomoću vrijednosti gradijenta nije bilo moguće razlikovati pse s hepatobilijarnim bolestima od pasa s drugim bolestima, smatra se boljim pokazateljem za predviđanje postojanja portalne hipertenzije nego što je to sama po sebi vrijednost albumina u serumu (hipoalbuminemija). Zbog manjeg broja slučajeva pasa s portalnom hipertenzijom nije se izračunavao serum-ascites albuminski gradijent, no kod netumorskih transudata srednji albuminski gradijent bio je veći i iznosio 2,0, nego što je to bio kod pasa s tumorskim transudatima, s vrijednošću 1,2.

6.3.2.4. Glukoza

Osim u septičkim procesima i kod neoplastičnih procesa, stanice se prije svega koriste glukozom, a pojačan metabolizam u takvih stanica može rezultirati smanjenom koncentracijom glukoze u izljevu (OGILVIE, 2000.).

U ovom su istraživanju statistički značajne razlike utvrđene između koncentracije glukoze u abdominalnom izljevu i etioloških čimbenika, gdje su kod modificiranih transudata s netumorskim dijagnozama koncentracije glukoze značajno veće, te bi se koncentracija glukoze u abdominalnom izljevu mogla koristiti za razlikovanje septičkih tumorskih i septičkih netumorskih eksudata, kao i modificiranih transudata netumorske etiologije od ostalih modificiranih transudata.

NESTOR i suradnici (2004.) navode koncentraciju glukoze i laktata kao glavne biomarkere u razlikovanju tumorskih i netumorskih abdominalnih izljeva. U njihovu su istraživanju niska koncentracija glukoze i visoka koncentracija laktata u abdominalnoj tekućini glavni pokazatelji kojima se potvrđuje ili razlučuje neoplastični proces od neneoplastičnog procesa u abdominalnoj šupljini. KOENIG i VERANDLER (2015.), istražujući razlike u koncentraciji glukoze u punoj krvi i abdominalnom izljevu, mjerene glukometrom namijenjenim za upotrebu u veterinarskoj medicini, dokazali su da uspoređivanje tih koncentracija nije od koristi u otkrivanju septičkog peritonitisa u svih pasa uključenih u istraživanje. Ipak, razlika u koncentraciji glukoze jednaka ili veća od 2,11 mmol/l u plazmi naspram vrijednosti u abdominalnom izljevu ili za vrijednosti u plazmi naspram vrijednosti glukoze u supernatantu abdominalnog izljeva, podržala je točnu dijagnozu septičkog peritonitisa kod pasa s abdominalnim izljevom.

U istraživanjima BONCZYNSKI i suradnika (2003.) psi s neseptičkim abdominalnim izljevimima imali su TNCC manji od 13,000 stanica/ μ l, dok je pH abdominalnog izljeva bio veći kod septičkih u odnosu na neseptičke izljeve. Koncentracija glukoze iz abdominalne tekućine bila je značajno niža kod septičkih izljeva pasa (niža od 2,78 mmol/l), no zbog niske osjetljivosti pretrage glukoza u abdominalnom izljevu ne bi se trebala koristiti kao samostalan pokazatelj u razlikovanju septičkih od neseptičkih abdominalnih izljeva.

Septički peritonitis često je stanje kod pasa i ishod ove bolesti povezan je s visokim mortalitetom. Rano je prepoznavanje nužno, a s ciljem povećanja stope preživljenja, čemu može pridonijeti određivanje odgovarajućih biomarkera u serumu i abdominalnom izljevu (MARTINY i GOGGS, 2019.).

6.3.2.5. Aspartat-aminotransferaza (AST)

Potvrđena je statistički značajna razlika kod koncentracije AST-a u abdominalnom izljevu istraživane populacije pasa, prema kojoj se mogu razlikovati septički tumorski od septičkih netumorskih eksudata, usporedno s dijagnozama transudata (netumorski i tumorski) koji pokazuju nisku koncentraciju AST-a. Također, ispitivana koncentracija AST-a može poslužiti u diferencijalno-dijagnostičkom razlikovanju neseptičkih netumorskih i neseptičkih tumorskih eksudata s modificiranim transudatima bilo tumorskih bilo netumorskih uzroka.

Enzimi i njihovi međusobni omjeri poput aspartat-aminotransferaze, alanin-aminotransferaze, alkalne fosfataze i gama-glutamilttransferaze najviše su istraživani kod pasa u slučajevima tumora na jetri. U istraživanju KINSEY i suradnika (2015.), 8 od 116 pasa (7 %) očitovale su znakove hemoabdomena. Hemoabdomen se pojavljivao zajedno s tumorskom masom koja je poslije bila dijagnosticirana najčešće kao hepatocelularni karcinom, hemangiosarkom i rjeđe kao kolangiokarcinom ili hepatocelularni adenom.

6.3.2.6. C-reaktivni protein (CRP)

Mehanizam na čijem se principu povezuje razina CRP-a i malignost pripisuje se intenzivnim upalnim procesima. Kao što je prije spomenuto sinteza CRP-a pokreće se upalnim procesima i ozljedama tkiva (HEIKKILA i sur., 2007.), a vrijednosti CRP-a mogu se pokazati korisnima u određivanju progresije bolesti, ali i terapijskog uspjeha. Nadalje, utvrđena je povećana razina CRP-a kao pretkazatelj niže stope preživljenja u bolesnika oboljelih od različitih tipova karcinoma, uključujući ezofagealni, kolorektalni, hepatocelularni, pankreasni, ovarijski i cervikalni karcinom te karcinom mokraćnog mjehura i bubrega (WANG i SUN, 2009.).

U skladu s navedenom literaturom, i ovim je istraživanjem utvrđena veća koncentracija CRP-a u eksudativnim abdominalnim izljevim uzrokovanim tumorskim procesima u odnosu na tumorske modificirane transudate i čiste transudate sa statistički značajnim razlikama. Zaključno se može reći da je CRP lako dostupan i financijski isplativ laboratorijski upalni marker koji bi mogao poslužiti i za rano prepoznavanje neoplastičnih

procesa koji su uzrokovali izljev u abdominalnu šupljinu (YUKSEL i sur., 2014.). Istraživanja u čovjeka pokazala su i povećanu aktivnost CRP-a u serumu i abdominalnom izljevu, koji nije uzrokovan portalnom hipertenzijom, odnosno pokazala su manju aktivnost u abdominalnim izjevima nastalim zbog portalne hipertenzije (YUKSEL i sur., 2014.).

PARRA i suradnici (2006.) u svojem su istraživanju uočili značajne razlike između koncentracija CRP-a i tipa izljeva u tjelesne šupljine (abdominalnih, pleuralnih i perikardijalnih). Najveće koncentracije zabilježene su u eksudatima (4,47 – 54,59 mg/ml), najniže u transudatima (0,0094 – 7,87 mg/ml), dok su u modificiranih transudata koncentracije bile intermedijarne (0,045 – 10,78 mg/ml). Koncentracija od 4 mg/ml imala je osjetljivost od 100 % i specifičnost od 94,4 % u razlikovanju transudata od eksudata, a koncentracija od 11 mg/ml imala je osjetljivost 88,2 % i specifičnost 100 % za razlikovanje modificiranih transudata od eksudata. Nadalje, koncentracija od 1 mg/ml imala je nižu osjetljivost (80 %) i nisku specifičnost (66,7 %) za razlikovanje transudata od modificiranih transudata.

6.3.2.7. Laktat-dehidrogenaza (LDH)

Promatrajući LDH, utvrđene su statistički značajne razlike kod pasa s eksudatima i modificiranim i čistim transudatima te aktivnosti enzima LDH u abdominalnom izljevu. Nasuprot tomu, nisu utvrđene statistički značajne razlike aktivnosti LDH-a u serumu, što potvrđuje i istraživanje aktivnosti LDH-a koje je SMUTS (2014.) proveo na psima i mačkama, a kojim nije dokazana statistička značajna razlika u aktivnosti LDH-a između izljeva uzrokovanih neoplazijom, upalom i septičkim procesom. Dakle aktivnost LDH-a nije mogla služiti za razlikovanje navedenih bolesnih stanja, što je slično istraživanju LIGHT (1997.) u čovjeka.

U istraživanoj populaciji pasa srednje korigirane vrijednosti koncentracije LDH-a sa standardnom devijacijom neznatno su se razlikovale kod neseptičkog netumorskog eksudata i neseptičkog tumorskog eksudata, a razlike između septičkih tumorskih eksudata i septičkih netumorskih eksudata statistički su značajne. Zanimljiva je činjenica da su srednje korigirane vrijednosti sa standardnom devijacijom upućivale na značajnu razliku između netumorskih modificiranih transudata i tumorskih modificiranih transudata čije su vrijednosti bile veće i do dva puta.

Aktivnost LDH-a često se mjeri u izljevima ljudi kako bi određivanje koncentracije ovog enzima pomoglo u razlikovanju transudata i eksudata (LIGHT, 2002.). Prema SMUTS i suradnicima (2016.) aktivnost LDH-a bila je značajno veća u eksudatima nego u transudatima pleuralnih i abdominalnih izljeva pasa i mačaka, no i kod njih su postojala određena preklapanja u skupinama. U ovom istraživanju koncentracija LDH-a pokazala se korisnim pokazateljem u razlikovanju abdominalnih transudata i modificiranih transudata od eksudata. Također, LDH se pokazao dobrim biomarkerom kojim se mogu razlikovati septički netumorski eksudat od drugih tipova eksudata (septičkih tumorskih, neseptičkih netumorskih i neseptičkih tumorskih). Ujedno se pomoću ovog enzima mogu razlikovati septičke od neseptičkih eksudata gdje je koncentracija LDH veća kod septičkih skupina abdominalnih izljeva.

MARCONATO i suradnici (2009.) također su istraživali aktivnost LDH-a, ali samo u serumu. Dokazali su veće koncentracije LDH-a kod pasa s tumorima u odnosu na zdrave pse i pse oboljele od drugih, netumorskih bolesti, no i u ovom istraživanju postojala su preklapanja među skupinama. Značajan porast aktivnost LDH-a utvrđen je u pasa oboljelih od limfoma, no u cjelovitoj skupini pasa oboljelih od tumorskih bolesti povećana aktivnosti LDH-a zabilježena je u 44 % pasa. Istraživanjem ZANATTA i suradnika (2003.) u pasa s dijagnozom limfoma utvrđena je niža serumska aktivnost LDH-a u pasa s duljim preživljenjem, neovisno o kliničkoj fazi ili citološkoj procjeni.

6.4. USPOREDBA LABORATORIJSKIH POKAZATELJA I NJIHOVIH OMJERA U IZLJEVU I SERUMU

Prema istraživanjima provedenim na mačkama ZOIA i suradnici (2009.) pokazali su da je ukupna točnost tradicionalne veterinarske klasifikacije izljeva, tj. samo na osnovi ukupnih stanica s jezgrom i ukupnih proteina, iznosila tek 40 %. Zbog toga su u ovom istraživanju istraživani dodatni pokazatelji kojima bi se moglo točnije razlikovati moguće uzroke izljeva u pasa.

Prema tome, radi poboljšanja tradicionalne veterinarske klasifikacije izljeva, u istraživanju su korišteni omjeri koncentracija glukoze, proteina akutne faze CRP-a i enzima LDH-a u izljevu i serumu.

6.4.1. Omjer koncentracije glukoze izljev/serum

Kod istraživane populacije pasa s abdominalnim izljevima utvrđena je statistički značajna razlika za svojstvo omjera koncentracije glukoze izljev/serum. Najmanji omjer glukoze izljev/serum imaju septički tumorski eksudati, zatim slijede neseptički tumorski eksudati, neseptički tumorski eksudati te septički netumorski eksudati, dok su se s najvećim omjerima pokazali netumorski modificirani transudati i netumorski transudati, što je u velikoj mjeri u skladu s istraživanjima BONCZYNSKI i suradnika (2003.) te MARTINY i GOGGS (2019.), koja su pokazala da je gradijent glukoze (serum/izljev) bio značajno veći u pasa sa septičkim peritonitisima nego u pasa s neseptičkim ascitesima. Treba naglasiti da je u ovom istraživanju korišten omjer glukoze izljev/serum, dok je u njihovu korišten omjer serum/izljev. Promjene u koncentraciji glukoze mogu se protumačiti na temelju potrošnje glukoze izazvane metabolizmom bakterija i leukocita (MARTINY i GOGGS, 2019.). Također, bitno je istaknuti da je u ovom istraživanju podjela dijagnoza uključivala različite kombinacije uzroka izljeva, gdje su kod abdominalnih eksudata vidljiva preklapanja tumorske i septičke etiologije.

Pretpostavlja se da se koncentracija glukoze smanjuje u abdominalnoj tekućini kako se povećava bakterijska infekcija. Moguće da se taj proces događa zbog korištenja glukoze od strane stanica koje fagocitiraju bakterije, glikolize u abdominalnoj tekućini ili nižeg transporta gradijenta glukoze između krvi i izljeva (BRUMBAUGH i BENSON, 1990.). S obzirom na tumorske uzroke abdominalnih izljeva, omjer glukoze izljev/serum pokazao se manjim kod eksudata nego što je to bio kod tumorskih dijagnoza modificiranih transudata ili čistih transudata. Uspoređujući omjer glukoze izljev/serum kod modificiranih transudata i čistih transudata, tumorske dijagnoze imale su značajno manji omjer glukoze nego netumorske.

Prema istraživanju NESTOR i suradnika (2004.) psi s tumorskim dijagnozama imali su statistički značajno niže koncentracije glukoze (prosječno, 4,03 mmol/l naspram 6,11 mmol/l) i više razine laktata u abdominalnoj tekućini nego psi s netumorskim dijagnozama, što pokazuje da niska razina glukoze i visok laktat u abdominalnim izljevima mogu biti markeri za tumorske uzroke izljeva.

Zabilježeno je da gradijenti iz krvi i izljeva za laktat i glukozu imaju visoku osjetljivost i specifičnost za dijagnozu septičkog peritonitisa kod pasa (BONCYNSKI i sur., 2003., LEVIN i sur., 2004.). No rezultati navedenih istraživanja postali su upitni na temelju novih spoznaja, ponajprije objavljenih u istraživanjima LEVIN i suradnika (2004.) te MOUAT i suradnika (2014.). Ona su pokazala da su gradijenti u izljevim povezanima s neseptičkim abdominalnim izljevim zbog malignih neoplazija, pankreatitisa, uroabdomena i istjecanja žuči slični, što je i dodatno potvrđeno u istraživanju KOENIG i VERLANDER (2015.).

U istraživanim pleuralnim izljevim nije utvrđena statistički značajna razlika omjera glukoze izljev/serum, što se pobliže može objasniti manjim brojem pasa sa septičkim uzrokom pleuralnog izljeva koji nisu ušli u statističku obradu u usporedbi s većim brojem pasa u istraživanoj populaciji koji su imali septički abdominalni izljev. Pokazalo se da manji omjer glukoze izljev/serum u pleuralnim izljevim imaju neseptički tumorski eksudati, kao i tumorski modificirani transudati, dok najveći omjer imaju netumorski transudati i netumorski modificirani transudati.

6.4.2. Omjer koncentracije CRP-a izljev/serum

CRP se proizvodi rano u upalnom procesu i pruža pojačanu zaštitu od mikroorganizama, ograničava oštećenja tkiva i potiče brz povratak u homeostatsko stanje tijekom infekcije (SIMON i sur., 2004.). Mnoga dosadašnja istraživanja u ljudi potvrdila su da cirkulacijski CRP može iz krvotoka dospjeti u pleuralnu šupljinu, a povećana koncentracija pleuralnog CRP-a može biti potencijalan biomarker pleuralne infekcije (JI i sur., 2014.).

U ovom se istraživanju osobito korisnim parametrom kod abdominalnih izljeva pasa pokazao omjer koncentracije CRP-a izljev/serum. Utvrđena je statistički značajna razlika kod omjera CRP-a u pasa, najveća razlika vidljiva je kod septičkog tumorskog eksudata koji se po ovom omjeru može razlikovati od drugih eksudata (septičkih netumorskih, neseptičkih tumorskih i neseptičkih netumorskih) te svih tumorskih i netumorskih modificiranih transudata i čistih transudata.

Naime, u istraživanju YILMAZ TURAY i suradnika (2000.) provedenom u ljudi s pleuralnim izljevim uspoređivane su koncentracije CRP-a među različitim tipovima izljeva,

točnije transudatima i eksudatima, upalnim i drugim uzrocima od kojih su nastali. Koncentracija CRP-a kod pleuralnih transudata bile su značajno niže u odnosu na ostale tipove izljeva, što je potvrđeno i ovim istraživanjem. Također je omjer CRP-a u izljevu naspram seruma bio značajno niži u skupini transudata. Nadalje, u istom istraživanju u skupini ljudi s eksudatom 35 pacijenata imalo je izljeve neoplastičnog uzroka, 10 kronične nespecifične pleuritise, 19 tuberkulozne pleuritise, 16 parapneumonične izljeve i u jednog je pacijenta dijagnosticiran Dresslerov sindrom. Prilikom usporedbe navedenih podskupina pleuralnih eksudata koncentracija CRP-a u skupini parapneumoničnih izljeva bila je značajno viša od koncentracije u ostalim podskupinama. Omjer između pleuralne tekućine i CRP-a u serumu bio je značajno viši u podskupini parapneumoničnih izljeva nego u neoplastičnoj podskupini. Uzimajući u obzir moguće diferencijalne dijagnoze koje uzrokuju pleuralni izljev, veća koncentracija CRP-a može se pokazati brzom, praktičnom i preciznom metodom razlikovanja parapneumoničnih izljeva od drugih vrsta eksudata. Iako visoka razina CRP-a dobivena u skupini eksudata može biti posljedica broja pacijenata s parapneumoničnim izljevom koji su bili uključeni, razina CRP-a u izljevu također može biti korisna u razlikovanju eksudativnih i transudativnih pleuralnih izljeva. Slična istraživanja u veterinarskoj medicini prilikom pretrage dostupne literature nisu pronađena.

6.4.3. Omjer koncentracije LDH-a izljev/serum

Statistički značajne razlike utvrđene su između dijagnoza neseptičkih tumorskih eksudata, tumorskih i netumorskih modificiranih transudata i netumorskih transudata te omjera LDH-a (izljev/serum) u pleuralnim izljevima. Pomoću omjera LDH-a izljev/serum mogu se razlikovati pleuralni izljevi u tipu modificiranog transudata uzrokovani tumorskim procesom od onih uzrokovanih netumorskim procesom.

Ujedno, omjer LDH-a izljev/serum kod skupine dijagnoza neseptičkih tumorskih eksudata, koji je bio jednak ili veći od 12,4, uvelike se razlikovao od poređujućih skupina: tumorskih modificiranih transudata (omjer < 2,6), netumorskih modificiranih transudata (omjer < 0,5) i netumorskih transudata (omjer < 0,2).

Također, u abdominalnih izljeva utvrđene su statistički značajne razlike između etioloških čimbenika i omjera LDH-a (izljev/serum). Najveći omjer LDH-a imaju septički tumorski eksudati, a on iznosi 9,6, dok omjer od 3,6 pomaže u razlikovanju septičkih od

neseptičkih eksudata. Za razlikovanje modificiranog transudata od eksudata služi omjer od 2,3.

Prema LDH omjeru netumorski modificirani transudat teže je razlikovati od tumorskog i netumorskog transudata.

Prema SMUTS i suradnicima (2016.) omjer LDH izljev/serum $< 0,5$ bio je osjetljiv i specifičan test za razlikovanje transudata od eksudata u pasa, dok omjer jednak ili veći od 4 može pomoći u razlikovanju septičkih od neseptičkih pleuralnih i abdominalnih izljeva.

Također je utvrđeno da aktivnost LDH-a, omjer aktivnosti LDH-a izljev/serum, koncentracija laktata kao i omjer koncentracije laktata izljev/serum vrlo dobro koreliraju kada se radi o eksudatu, kao tipu izljeva. S druge strane, omjer aktivnosti LDH-a izljev/serum manji od 0,5 povezan je izljevima u tipu transudata. Čini se da se aktivnost LDH-a značajno razlikuje ovisno o metodi mjerenja, stoga je nužno da metoda bude poznata i da ostane jednaka, a ako se uspoređuju rezultati ili se koriste u prosudbi tipa izljeva (SMUTS i sur., 2015., SMUTS i sur., 2016.).

Istraživanja na konjima s kolikama pokazala su da viša razina aktivnosti LDH-a može biti prisutna u abdominalnom izljevu kada je stanje uzrokovano sepsom ili tumorom, umjesto onih uzrokovanih mehaničkim opstrukcijama ili neseptičkim upalnim stanjima, pri čemu će potonji vjerojatnije reagirati na liječenje. Ponovno se čini da je konzistentna metoda određivanja presudna jer postoje velike razlike u rezultatima. U tim se istraživanjima prikazuje umjerena do dobra korelacija između aktivnosti LDH-a i koncentracije laktata (SMUTS i sur., 2015.).

Zaključeno je da s obzirom na potrebu relativno brze reakcije kliničara vezane uz početak liječenja (u smislu hitnog kirurškog zahvata) ili procjene prognoze, dijagnostički postupci poput ultrazvučne ili rendgenske pretrage ostaju nedorečeni u nalazu. Tako oslonac u daljnjem postupanju s pacijentom čine laboratorijske pretrage krvi te izljeva, njihove međusobne koncentracije i međusobni omjeri.

6.5. CITOLOŠKI POKAZATELJI U IZLJEVIMA

Citološka pretraga pokazala se važnim dijagnostičkim alatom u istraživanoj populaciji pasa, koji se pokazao iznimno vrijednim u procjeni izljeva s obzirom na prisutnost zloćudnih

stanica, upalnih stanica i mikroorganizama (najviše unutarstaničnih bakterija), unatoč ponekim ograničenjima.

Tip tumora važna je stavka u doprinosu citološke dijagnoze pleuralne tekućine što je dokazano i u humanoj i u veterinarskoj medicini. Citologija ima dobru osjetljivost i specifičnost za dijagnozu adenokarcinoma, ali ako se sumnja na neku drugu vrstu tumora, posebno na mezoteliom (LOVELAND i sur., 2018.), nužno je biti svjestan ograničenja koja ta pretraga stavlja pred citologa, ali i pred kliničara. Citološka pretraga pleuralne tekućine bila je dijagnostički test prve linije već desetljećima, s osjetljivošću od 40 do 90 % (LOVELAND i sur., 2018.).

Naime dijagnoza septičkog izljeva postavlja se na temelju citološke pretrage izljeva, a opisani su i slučajevi lažno negativnih nalaza, najčešće kad životinja prima antibakterijski lijek, kad se radi o lokaliziranoj upali ili iz tehničkih razloga (primjerice neprimjereno bojenje preparata). BONZCYNSKI i suradnici (2003.) usporedili su citološke dijagnoze kod 18 pasa sa septičkim peritonitisom te dobili osjetljivost pretrage od 71 % i specifičnost od 100 %, dok je dijagnostička točnost iznosila 89 %. U ovom istraživanju dijagnostička točnost septičkih peritonitisa bila je veća nego što je zabilježeno kod BONZCYNSKI i suradnika (2003.), iznosila je 95 %.

Većina perikardijalnih izljeva u pasa bili su hemoragijski izljevi kod kojih su na temelju dijagnoze prevladavala tri stanja: hemangiosarkom, idiopatski perikardijalni izljev i mezoteliom. Stanice koje se mikroskopski najčešće viđaju kod hemoragijskih izljeva su makrofagi, neutrofil i reaktivne mezotelne stanice (SISSON i sur., 1984.). Citološku pretragu i otkrivanje uzroka perikardijalnog izljeva dodatno je otežavala proliferacija mezotelnih stanica, koje često mogu oponašati maligne stanice. Prema istraživanju autora ALLEMAN (2003.) to može dovesti do lažno pozitivnih, ali i lažno negativnih nalaza. Najizazovniji slučajevi za citološko dijagnosticiranje bili su tumorski izljevi kod kojih se nije mogao naći primarni tumor, kao što je to slučaj kod mezotelioma, kad se pribjegavalo dodatnoj dijagnostici, prije svega patohistološkoj pretrazi i imunohistokemijskih bojenjima. Kod tumora mezenhimnog podrijetla, kao što je to slučaj kod hemangiosarkoma, ljuštenje tumorskih stanica u perikardijalni izljev, ali i izljeve u ostale tjelesne šupljine, nije često.

Za poboljšanje točnosti citološke pretrage mogli bi poslužiti blokovi stanica koji se mogu koristiti za sve uzorke izljeva, ali korisniji su za uzorke izljeva niske staničnosti. Prednosti blokova stanica uključuju odvajanje eritrocita od stanica s jezgrom, što je posebno važno u hemodiluiranim uzorcima (tj. kad je samo nekoliko neoplastičnih stanica prisutno među velikim koncentracijama eritrocita), održavanje stanične arhitekture čak i kad su

prisutne nakupine stanica, primjena histokemije i imunohistokemije, skladištenje materijala i mogućnost kasnijeg analiziranja, isplativost i jednostavnost (MARCOS i sur., 2017.).

Prema mnogim drugim istraživanjima (NESTOR i sur., 2004., BERTAZZOLO i sur., 2012.), otkrivanje abdominalnih izljeva uzrokovanih neoplastičnim procesom izazov je u kliničkoj praksi, pa je potrebno razviti neinvazivne dijagnostičke tehnike s ciljem postavljanja točne dijagnoze. Pritom je cilj dobiti visoku dijagnostičku točnost, a kombinirana primjena tumorskih markera i citološke pretrage pridonosi primjerice i do 37 % većoj točnosti, što je bio slučaj u istraživanju provedenom u ljudi s malignim i benignim abdominalnim izljevimima (LIU i sur., 2014.).

6.6. EGZOSOMI

U dosadašnjim istraživanjima malo se pažnje posvećivalo istraživanju egzosoma u tjelesnim šupljinama pasa. U dostupnoj literaturi nisu pronađeni zapisi o istraživanjima određenih vrsta egzosoma u izljevimima u tjelesne šupljine pasa. Nasuprot tomu, interes za istraživanjem proteinskih biomarkera i egzosoma općenito je vidljiv u humanoj medicini, u ljudi s tumorima (npr. kod adenokarcinoma pluća) i upalnim procesima s pleuralnim izljevimima (LI i sur., 2016., HYDBRING i sur., 2018.). Primjerice proteomska analiza pleuralnih izljeva u goveda istraživana je kod zarazne pleuropneumonije goveda, gdje je otkriven velik broj različitih proteina goveda i proteina uzročnika *Mycoplasma mycoides* subsp. *mycoides* te je opisan njihov sastav (WELDEAREGAY i sur., 2016.). ALMUGHLLIQ i suradnici (2018.) u svom su istraživanju usporedili proteomski sadržaj cirkulacijskih egzozoma iz plazme mliječnih krava na deset uzoraka s induciranom infekcijom maternice i na deset uzoraka bez infekcije, koristeći se sustavom tekućinske kromatografije visoke učinkovitosti i masene spektrometrije (HPLC MS/MS).

Jedan od ciljeva ovog istraživanja bio je utvrditi ulogu odabranih egzosomnih proteina u serumima i izljevimima u tjelesne šupljine pasa te utvrditi njihove međusobne korelacije kako bi se otkrile molekule pomoću kojih je moguće razlikovati uzroke procesa, posebice u razlikovanju tumorskih od septičkih.

Radi boljeg razumijevanja patogeneze tumorskih i septičkih izljeva kod pasa u ovom je istraživanju korištena proteomska analiza temeljena na analitičkoj metodi Western blot. U

svrhu razlikovanja upalnih od neupalnih uzroka izljeva (ponajprije izljeva maligne tumorske etiologije), određivali su se sljedeći proteini egzosomi: vaskularna stanična adhezijska molekula 1 (VCAM1), flotilin 1 (FLOT1), adiponektin (ADPN) i protein CD63 u serumu i izljevima u tjelesne šupljine. Utvrđene su statistički značajne razlike kod ekspresije flotilina 1 i CD63 u serumima tumorske i izljevima septičke skupine te kod ekspresije adiponektina u serumima i izljevima tumorske skupine istraživanih populacije pasa.

Klasifikaciju ekstracelularnih vezikula prema veličini, izvoru iz kojeg su izolirane i načinu biogeneze uspostavili su THERY i suradnici (2009.). Prema toj podjeli razlikujemo tri glavne skupine ekstracelularnih vezikula: egzosome, mikrovezikule i apoptotska tijela, a najčešće ih razlikujemo po veličini (XU i sur., 2015., TKACH i sur., 2017.). Kao posljedica spoznaja o biogenezi, molekularnom sadržaju i horizontalnoj komunikaciji različitih vrsta ekstracelularnih vezikula pojavile su se informacije o sastavu ekstracelularnih vezikula i njihovoj molekularnoj funkciji, zajedno s idejom da se stanice raka služe ovim česticama da bi upadale u tkiva i širile onkogene signale na daljinu (MINCIACCHI i sur., 2015.). Egzosomi i njihovi tereti mogu poslužiti kao prognostički marker raka, terapijske mete ili čak kao nositelj lijeka protiv raka (TAI i sur., 2018.). Izgleda da ekstracelularne vezikule istodobno služe kao markeri i kao medijatori u sepsi. Oslobađaju se iz stanica aktivacijom i apoptozom i eksprimiraju membranske epitope specifične za njihove roditeljske stanice, a ujedno imaju ulogu u staničnoj komunikaciji putem miRNA i važnosti ekstracelularnih vezikula izvedenih iz mikroorganizama (RAEVEN i sur., 2018.). U preliminarnom istraživanju pronašli smo dokaze da serum i izljev pasa s malignim bolestima, primjerice s plućnim adenokarcinomima, sadržavaju različite sastave proteina, tj. egzosoma, sa značajno povišenom serumskom koncentracijom flotilina 1, adiponektina i proteina CD63 (BENKO i sur., 2019.). Uloga egzosoma kao biomarkera i posrednika u raznim bolestima intenzivno se proučava.

6.6.1. Flotilin 1

Istraživanja pokazuju da flotilini imaju važnu ulogu proteinskih biomarkera (ZHAO i sur., 2011.), a smješteni su na lipidnoj splavi mikrodomene koja inače djeluje kao signalna i sortirajuća platforma za mnoge molekule (PIKE, 2006.). Njihova je uloga da služe kao signalne platforme, a tu funkciju obavljaju putem endocitoze i njihove interakcije s

citoskeletom, dok mehanizmi njihova djelovanja još uvijek nisu potpuno jasni (OTTO i NICHOLS, 2011.).

Flotilin 1 povećano je eksprimiran kod različitih tumora (EDGAR i POLAK, 2001., RAIMONDO i sur., 2008.) i infekcija (XIONG i sur., 2019.), što je u skladu i s rezultatima dobivenima u ovom istraživanju. Tako je primjerice flotilin 1 povećano eksprimiran u serumima tumorske i izljevima septičke skupine istraživane populacije pasa. Statistički značajne razlike u ekspresiji flotilina 1 izražene su u serumima tumorskih naspram seruma septičkih skupina. Ovaj rezultat u serumskoj ekspresiji flotilina 1 mogao bi nam pomoći u dijagnostici i razlikovanju tumorskih od septičkih procesa. Mnoga istraživanja pokazuju da su flotilini prekomjerno izraženi kod različitih tumorskih procesa i usko vezani uz razvoj, stupnjevanje i metastaziranje tumora. Osnovni mehanizmi i uloga flotilina u razvoju malignih tumora i njihovom širenju još uvijek nisu u potpunosti razjašnjeni. Naime, flotilini sudjeluju u mnogim biološkim procesima poput proliferacije stanica, apoptoze, adhezije i širenja stanica (LIU i sur., 2018.).

Flotilin 1 pokazao se korisnim pokazateljem tumorske progresije kod karcinoma renalnih stanica, karcinoma dojke, neuroblastoma, jezičnog i jednjačkog karcinoma pločastih stanica, karcinoma prijelaznih stanica mokraćnog mjehura i adenokarcinoma pluća u ljudi (RAIMONDO i sur., 2008., GUAN i sur., 2014., LIN i sur., 2014., TOMIYAMA i sur., 2014.).

Distribucija flotilina izrazito je dinamična u subcelularnim frakcijama. Flotilini se pojavljuju na plazmatskoj membrani mnogih stanica, a njihova ekspresija i lokacija djelomično ovise o tipu i stupnju diferencijacije stanica. Tako se, primjerice, flotilini mogu pronaći u endosomima i lizosomima (DE GASSART i sur., 2003., BROWMAN i sur., 2007.). Istraživano je omogućuje li flotilin platformu za međudjelovanje između proteina kao tripodni protein, ali i ima li vodeću ulogu u reguliranju regeneracije aksona, dijeljenju stanica, endocitozi, aktivaciji T-limfocita i signalizaciji prijenosa inzulina (MORROW i PARTON, 2005., FECCHI i sur., 2006., GÓMEZ i sur., 2010.).

Prema autoričnim spoznajama nedostaje literaturnih podataka o istraživanjima flotilina u uzorcima izljeva u tjelesne šupljine istraživanih u veterinarskoj i humanoj medicini, koji bi bili vezani uz septička stanja ili infekcije. U ovom istraživanju nalaz najveće ekspresije flotilina 1 bio je kod septičkih izljeva. Takav nalaz pokazao je statistički značajnu razliku između ekspresije flotilina 1 kod septičkih izljeva gdje je bio veći nego je to bio kod tumorskih izljeva, septičkih seruma i tumorskih seruma. Nasuprot nedostatnim literaturnim podacima o ekspresiji flotilina u izljevima zabilježena je njegova povećana ekspresija u krvi

ljudi inficiranih s *Anaplasma phagocytophilum* (XIONG i sur., 2019.). To je istraživanje pokazalo da infekcija anaplazmom povećava količinu mRNA i flotilina 1 u ljudskim leukocitima, a flotilin učinkovito blokira unutarstaničnu infekciju s *A. phagocytophilum*.

6.6.2. Adiponektin

Adiponektin ima važnu ulogu u metabolizmu, a dodatnu da štiti stanice od apoptoze te smanjuje upalu kod različitih vrsta stanica putem mehanizama ovisnih o receptorima. Adiponektin, hormon vezan uz masti, ključan je kao posrednik komunikacije između masnog tkiva i drugih organa (SCHERER, 2006., DENG i SCHERER, 2010., WANG i SCHERER, 2016.). Moguće je da se egzosomi povezani s adiponektinom u serumu dobivaju iz adipocita, jer ga isključivo proizvode adipociti (AILHAUD, 2006., PHOONSAWAT, 2014.).

U ovom je istraživanju kod ekspresije molekule adiponektina utvrđena statistički značajna razlika između istraživane tumorske i septičke skupine, što se poklapa s dosadašnjim istraživanjima (VACHHARAJANI i sur. 2012., ZHANG i sur., 2016.). Ekspresija adiponektina pokazala se značajno većom kod pasa s tumorskim uzrokom, što je u skladu s dosadašnjim istraživanjem u čovjeka, koje potvrđuje da su egzosomi koje luče adipozne stromalne stanice uključeni u angiogenezu, imunomodulaciju i razvoj tumora, dok su egzosomi adipocita povezani s metabolizmom lipida i inzulinskom rezistencijom povezanom s pretilošću. U cijelom masnom tkivu egzosomi postoje u supernatantima adipocita i adipoznih stromalnih stanica (ZHANG i sur., 2016.).

U istraživanoj populaciji pasa adiponektin je pokazao veću ekspresiju i u serumima i u izljevima tumorskog uzroka u usporedbi sa serumima i izljevima septičkog uzroka, štoviše ekspresija adiponektina u septičkim izljevima bila je niža nego što je bila kod kontrolne skupine zdravih pasa. Takav rezultat može se pokušati objasniti činjenicom da je nedostatak adiponektina povezan s pretjeranim upalnim odgovorom kod kritično bolesnih pacijenata, uključujući i septičkih pacijenata (VENKATESH i sur., 2009., HILLENBRAND i sur., 2010.). U istraživanju VACHHARAJANI i suradnika (2012.) nedostatak adiponektina bio je povezan povećanim brojem leukocita i pojačanom adhezijom trombocita u cerebralnoj mikrocirkulaciji miševa s induciranom sepsom.

6.6.3. VCAM1

VCAM1 glavni je regulator adhezije leukocita i transendotelne migracije kroz interakciju s $\alpha 4\beta 1$ integrinom. $\alpha 4\beta 1$ integrin na leukocitima prianja na VCAM1 na površini endotelne stanice i aktivira signalne puteve unutar aktiviranih endotelne stanice koji omogućuju transendotelnu migraciju leukocita (CERUTTI i RIDLEY, 2017.). Kod jako izraženih upala i kroničnih stanja nekih bolesti VCAM1 također se eksprimira na površini drugih stanica, uključujući tkivne makrofage, dendritične stanice, fibroblaste koštane srži, mioblaste, oocite, Kupfferove stanice, Sertolijeve stanice i stanice raka (SHARMA i sur., 2017.)

S obzirom na to da u ovom istraživanju nisu utvrđene statistički značajne razlike u ekspresiji VCAM1 ni u tumorskoj ni u septičkoj skupini, ni u serumima ni u izljevima, ovaj nalaz nije u skladu s dosadašnjim istraživanjima (COOK-MILLS i sur., 2011., SHARMA i sur., 2017., KONG i sur., 2018.). Kod svih seruma i izljeva, septičkih i tumorskih uzroka (limfomi i adenokarcinomi pluća), ekspresija VCAM1 bila je niža nego u kontrolnoj skupini zdravih pasa. Iako se ekspresija VCAM1 može povezati s tumorskom angiogenezom i metastazama (KONG i sur., 2018.), kao i s jako izraženim upalama i kroničnim stanjima (SHARMA i sur., 2017.), uloga ovog markera kod tumorskih procesa još nije dovoljno razjašnjena. Smanjena ekspresija sVCAM1 utvrđena je u tkivima kolorektalnog karcinoma, a bila je značajno povezana s čimbenicima koji odražavaju napredovanje bolesti kao što su klasifikacija T, zahvaćenost limfnog kanala i žila, metastaze u limfnim čvorovima i udaljene metastaze (OKUGAWA i sur., 2010.). Daljnja detaljna usporedna istraživanja ekspresije VCAM1 u tkivu i tjelesnim tekućinama mogla bi objasniti nalaze dobivene u ovom istraživanju.

6.6.4. CD63

Kao što je već prije navedeno, CD63 je egzosomalni marker (ANDREU i YÁÑEZ-MÓ, 2014.), član natporodice tetraspanina (GARCIA-ESPANA i sur., 2008.). Povećano je ekspimiran kod različitih tumorskih i septičkih procesa (HOTTA i sur., 1988., BEINERT i sur., 2000.), što je u skladu s rezultatima dobivenim ovim istraživanjem. Tako je primjerice

CD63 povećano eksprimiran i u serumima tumorske skupine te izljevima septičke skupine, bez statistički značajne razlike među skupinama. S obzirom na to da se ekspresija CD63 može razlikovati tijekom rasta tumora, posebnu pozornost treba posvetiti tumačenju nalaza. Naime ekspresija CD63 povećana je u ranoj fazi melanoma (HOTTA i sur., 1988.). Tijekom daljnjeg razvoja tumora, kad stanice postaju invazivnije, ekspresija CD63 smanjena je. To sugerira negativnu korelaciju ekspresije površinskog CD63 i invazije tumora. Ovakva smanjena ekspresija CD63 utvrđena je i kod karcinoma kolona (SORDAT i sur., 2002.) i adenokarcinoma pluća (KWON i sur., 2007.), gdje smanjenje ekspresije korelira s metastaziranjem ili rastom tumora.

Od svih istraživanih uzoraka pasa CD63 pokazao je najveću ekspresiju kod septičkih izljeva. Takav nalaz može se pokušati objasniti činjenicom da se u izljevu nalazio najveći broj upalnih stanica poput neutrofila i makrofaga. Naime smatra se da apoptoza ili starenje neutrofila rezultira povećanom ekspresijom CD63 (BEINERT i sur., 2000.), koji je gotovo sveprisutan tetraspanin raspodjeljen u tkivima (MAECKER i sur., 1997.).

7. ZAKLJUČCI

1. Kombinirana primjena dijagnostičkih postupaka (biokemijske pretrage seruma i izljeva, citološke pretrage izljeva i napredne laboratorijske metode) pokazala se korisnom za utvrđivanje tumorskih i septičkih uzroka izljeva.
2. Istraživani laboratorijski pokazatelji od većeg su dijagnostičkog značaja u izljevima nego u serumu.
3. Određivanje koncentracije laktat-dehidrogenaze (LDH) kao i omjer koncentracije LDH-a izljev/serum u pasa s pleuralnim i abdominalnim izljevom pokazali su se dobrim pokazateljima u razlikovanju uzroka pojedinih izljeva (tumorske i netumorske etiologije; septičke i neseptičke etiologije).
4. Omjeri koncentracije glukoze izljev/serum i CRP-a izljev/serum kod abdominalnih izljeva pokazali su se dobrim pokazateljima u razlikovanju uzroka pojedinih izljeva (tumorske i netumorske etiologije; septičke i neseptičke etiologije).
5. Serum i izjev pasa s malignim bolestima, primjerice s plućnim adenokarcinomima i limfomima, sadržavaju različite sastave proteina, tj. egzosoma, sa značajno povišenom serumskom koncentracijom flotilina 1, adiponektina i CD63.
6. Serumsko ekspresija flotilina 1 omogućuje razlikovanje tumorskih od septičkih procesa.
7. Vaskularna stanična adhezijska molekula 1 (VCAM1) nije se pokazala kao marker pojačane ekspresije kod septičkih i malignih tumorskih stanja pasa s izjevima u tjelesne šupljine.

8. LITERATURA

AFFENTRANGER, S., S. MARTINELLI, J. HAHN, J. ROSSY, V. NIGGLI (2011): Dynamic reorganization of flotillins in chemokine-stimulated human T-lymphocytes. *BMC Cell. Biol.* 12, 28.

DOI: 10.1186/1471-2121-12-28

AGASSANDIAN, M., G. V. SHURIN, Y. MA, M. R. SHURIN (2014): C-reactive protein and lung diseases. *Int. J. Biochem. Cell. Biol.* 53, 77-88.

DOI: 10.1016/j.biocel.2014.05.016

AILHAUD, G. (2006): Adipose tissue as a secretory organ: from adipogenesis to the metabolic syndrome. *C. R. Biol.* 329, 570-577; discussion 653-575.

DOI: 10.1016/j.crv.2005.12.012

AKERS, J. C., D. GONDA, R. KIM, B. S. CARTER, C. C. CHEN (2013): Biogenesis of extracellular vesicles (EV): exosomes, microvesicles, retrovirus-like vesicles, and apoptotic bodies. *J. Neurooncol.* 113, 1-11.

DOI: 10.1007/s11060-013-1084-8

ALLEMAN A. R. (2003): Abdominal, thoracic, and pericardial effusions. *Vet. Clin. North Am. Small Anim. Pract.* 33, 89-118.

DOI: 10.1016/s0195-5616(02)00057-8

ALMUGHLLIQ, F.B., Y. Q. KOH, H. N. PEIRIS, K. VASWANI, S. MCDUGALL, E. M. GRAHAM, C. R. BURKE, B. J. ARACHCHIGE, S. REED, M. D. MITCHELL (2018): Proteomic content of circulating exosomes in dairy cows with or without uterine infection. *Theriogenology.* 114, 173-179.

DOI: 10.1016/j.theriogenology.2018.03.024

ANDREU, Z., M. YÁÑEZ-MÓ (2014): Tetraspanins in extracellular vesicle formation and function. *Front. Immunol.* 5, 442.

DOI: 10.3389/fimmu.2014.00442

APPELQVIST, H., P. WASTER, K. KAGEDAL, K. OLLINGER (2013): The lysosome: from waste bag to potential therapeutic target. *J. Mol. Cell. Biol.* 5, 214-226.

DOI: 10.1093/jmcb/mjt022

ARONSOHN, M. G., B. DUBIEL, B. ROBERTS, B. E. POWERS (2009): Prognosis for acute nontraumatic hemoperitoneum in the dog: a retrospective analysis of 60 cases (2003-2006). *J. Am. Anim. Hosp. Assoc.* 45, 72-77.

DOI: 10.5326/0450072

ATHANASIOU, L., M. SPYROPOULOU, K. MEICHNER (2019): The laboratory diagnostic approach to thoracic and abdominal effusions in the dog, cat, and horse. *J. Hellenic. Vet. Med. Soc.* 70, 1589-1602.

DOI: 10.12681/jhvms.21781

AUMANN, M., L. T. WORTH, K. J. DROBATZ (1998): Uroperitoneum in cats: 26 cases (1986-1995). *J. Am. Anim. Hosp. Assoc.* 34, 315-324.

DOI: 10.5326/15473317-34-4-315

AUPPERLE, H., I. MARZ, C. ELLENBEGER, S. BUSCHATZ, A. REISCHAUER, H. A. SCHOON (2007): Primary and secondary heart tumours in dogs and cats. *J. Comp. Pathol.* 136, 18-26. DOI: 10.1016/j.jcpa.2006.10.002

AUPPERLE, H., C. ELLENBERGER, I. MARZ (2012): Metastasen im Herzen bei Hund und Katze. *Kleintierpraxis.* 57, 357-364.

AVAKIAN, A., J. ALROY, E. ROZANSKI, J. KEATING, A. ROSENBERG (2008): Lipid-rich pleural mesothelioma in a dog. *J. Vet. Diagn. Invest.* 20, 665-667.

DOI: 10.1177/104063870802000525

BAKER, R., J. H. LUMSDEN (2000): Pleural and peritoneal fluids. U: Color atlas of cytology of the dog and cat (Baker R., J. H. Lumsden, ur.). Mosby, St Louis. str. 159-176.

BALBIR-GURMAN A., M. YIGLA, A. M. NAHIR, Y. BRAUN-MOSCOVICI (2006): Rheumatoid pleural effusion. *Semin. Arthritis. Rheum.* 35, 368-378.

DOI: 10.1016/j.semarthrit.2006.03.002

BARNHART, M. D., L. M. RASMUSSEN (1996): Pleural effusion as a complication of extrahepatic biliary tract rupture in a dog. *J. Am. Anim. Hosp. Assoc.* 32, 409-412.

DOI: 10.5326/15473317-32-5-409

BARRS, V. R., G. S. ALLAN, P. MARTIN, J. A. BEATTY, R. MALIK (2005): Feline pyothorax: a retrospective study of 27 cases in Australia. *J. Feline. Med. Surg.* 7, 211-222.

DOI: 10.1016/j.jfms.2004.12.004

BASU, S., S. BHADANI, V. K. SHUKLA (2010): A dangerous pleural effusion. *Ann. R. Coll. Surg. Engl.* 92, W53-54.

DOI: 10.1308/147870810X12699662980637

BAUER, T., J. A. WOODFIELD (1995): Mediastinal, pleural and extrapleural diseases. U: *Textbook of veterinary internal medicine (Ettinger, S. J., E. C. Feldman, ur.)*, 4. izdanje, W. B. Saunders Company, Philladelphia. str. 812-842.

BEAL, M. W., A. M. DOHERTY, K. CURCIO (2008): Peliosis hepatis and hemoperitoneum in a dog with diphacinone intoxication. *J. Vet. Emerg. Crit. Care.* 18, 388-392.

DOI: 10.1111/j.1476-4431.2008.00322.x

BEATTY J., V. BARRS (2010): Pleural effusion in the cat: a practical approach to determining aetiology. *J. Feline Med. Surg.* 12, 693-707.

DOI: 10.1016/j.jfms.2010.07.013

BEINERT, T., S. MÜNZING, K. POSSINGER, F. KROMBACH (2000): Increased expression of the tetraspanins CD53 and CD63 on apoptotic human neutrophils. *J. Leukoc. Biol.* 67, 369-373. DOI: 10.1002/jlb.67.3.369

BELLENGER, C. R., C. TRIM, G. SUMMER-SMITH (1975): Bile pleuritis in a dog. J. Small. Anim. Pract. 16, 575-577.

DOI: 10.1111/j.1748-5827.1975.tb05786.x

BENKO, V., A. GALAN COUSILLAS, J. TRŠAN, V. MRLJAK, M. TORTI (2019): Proteomic analysis of pleural effusion and its potential in clinical diagnostic of canine pulmonary adenocarcinoma. 8 th international congress "*Veterinary science and profession*", 10-12.listopada, Zagreb, Hrvatska, str. 83-83.

BENVENUTI, L. A., V. D. ALELLO, S. FUKASAWA, M. L. HIGUCHI (2001): Cardiac rhabdomyomas exhibit a fetal pattern of atrial natriuretic peptide immunoreactivity. Exp. Mol. Pathol. 70, 65-69.

DOI: 10.1006/exmp.2000.2331

BERDITCHEVSKI, F., E. ODINTSOVA (2007): Tetraspanins as regulators of protein trafficking. Traffic. 8, 89-96.

DOI: 10.1111/j.1600-0854.2006.00515.x

BERTAZZOLO, W., U. BONFANTI, S. MAZZOTTI, M. E. GELAIN (2012): Cytologic features and diagnostic accuracy of analysis of effusions for detection of ovarian carcinoma in dogs. Vet. Clin. Pathol. 41, 127-132.

DOI: 10.1111/j.1939-165X.2011.00385.x

BEZUIDENHOUT, A. J. (1993): The lymphatic system. U: Miller s Anatomy of the dog (Evans, H. E., ur.) 3. izdanje, WB Saunders, Philadelphia. str. 722-732.

BIRCHARD S. J., M. A. McLOUGHLIN, D. D. SMEAK (1995): Chylothorax in the dog and cat: a review. Lymphology. 28, 64-72.

BOHN, A. A. (2017): Analysis of canine peritoneal fluid analysis. Vet. Clin. North Am. Small. Anim. Pract., 47, 123-133.

DOI: 10.1016/j.cvsm.2016.07.008

BONCZYNSKI J. J., L. L. LUDWIG, L. J. BARTON, A. LOAR, M. E. PETERSON (2003): Comparison of peritoneal fluid and peripheral blood pH, bicarbonate, glucose, and lactate concentration as a diagnostic tool for septic peritonitis in dogs and cats. *Vet. Surg.* 32, 161-166.

DOI: 10.1053/jvet.2003.50005

BONIFACINO, J. S., L. M. TRAUB (2003): Signals for sorting of transmembrane proteins to endosomes and lysosomes. *Annu. Rev. Biochem.* 72, 395-447.

DOI: 10.1146/annurev.biochem.72.121801.161800

BOOTH, A. M., Y. FANG, J. K. FALLON, J. M. YANG, J. E. HILDRETH, S. J. GOULD (2006): Exosomes and HIV Gag bud from endosome-like domains of the T cell plasma membrane. *J. Cell. Biol.* 172, 923-935.

DOI: 10.1083/jcb.200508014

BOOTHE, H. W., L. M. HOWE, D. M. BOOTHE, L. A. REYNOLDS, M. CARPENTER (2010): Evaluation of outcomes in dogs treated for pyothorax: 46 cases (1983-2001). *J. Am. Vet. Med. Assoc.* 236, 657-663.

DOI: 10.2460/javma.236.6.657

BOSTON, S. E., G. HIGGINSON, G. MONTEITH (2011): Concurrent splenic and right atrial mass at presentation in dogs with HSA: a retrospective study. *J. Am. Anim. Hosp. Assoc.* 47, 336-341.

DOI: 10.5326/JAAHA-MS-5603

BROCKMAN, D. J., C. M. MONGIL, L. R. ARONSON, D. C. BROWN (2000): A practical approach to hemoperitoneum in the dog and cat. *Vet. Clin. North. Am. Small Anim. Pract.* 30, 657-668.

DOI: 10.1016/s0195-5616(00)50044-8

BROWMAN, D. T., M. B., HOEGG, S. M. ROBBINS (2007): The SPFH domain-containing proteins: more than lipid raft markers. *Trends. Cell. Biol.* 17, 394-402.

DOI:10.1016/j.tcb.2007.06.00

BROWSE, N. L., N. M. WILSON, F. RUSSO, H. AL-HASSAN, D.R. ALLEN (1992): Aetiology and treatment of chylous ascites. *Br. J. Surg.* 79, 1145-1150.

DOI: 10.1002/bjs.1800791110

BRUMBAUGH, G. W., P. A. BENSON (1990): Partial pressures of oxygen and carbon dioxide, pH, and concentrations of bicarbonate, lactate, and glucose in pleural fluid from horses. *Am. J. Vet. Res.* 51, 1031-1037.

BURKE, A. (1996): Benign tumors of neural or smooth muscle origin. U: Atlas of tumor pathology. 3. izdanje, Armed Forces Institute of Pathology, Washington DC. str. 105-110.

BURNETT, R. C., W. VERNAU, J. F. MODIANO, C. S. OLVER, P. F. MOORE, A. C. AVERY (2003): Diagnosis of canine lymphoid neoplasia using clonal rearrangements of antigen receptor genes. *Vet. Pathol.* 40, 32-41.

DOI: 10.1354/vp.40-1-32

CAGLE, L. A., S. E. EPSTEIN, S. D. OWENS, M. S. MELLEMA, K. HOPPER, A. G. BURTON (2013): Diagnostic Yield of Cytologic Analysis of Pericardial Effusion in Dogs. *J. Vet. Intern. Med.* 28, 66-71.

DOI: 10.1111/jvim.12253

CALIKOĞLU, M., C. SEZER, A. UNLŪ, A. KANIK, L. TAMER, I. CALIKOĞLU (2004): Use of acute phase proteins in pleural effusion discrimination. *Tuberk. Toraks.* 52, 122-129.

CAROBBI, B., R. A. WHITE, G. ROMANELLI (2008): Treatment of idiopathic chylothorax in 14 dogs by ligation of the thoracic duct and partial pericardiectomy. *Vet. Rec.* 163, 743-745.

CARTIER M. A., S. L. HILL, S. SUNICO, J. S. SUCHODOLSKI, J. E. ROBERTSON, J. M. STEINER (2014): Pancreas-specific lipase concentrations and amylase and lipase activities in the peritoneal fluid of dogs with suspected pancreatitis. *Vet. J.* 201, 385-389.

DOI: 10.1016/j.tvjl.2014.07.014

CASPI, D., F. W. J. J. SNEL, R. M. BATT, D. BENNETT, G. R. RUTTEMAN, E. G. HARTMAN, M. L. BALTZ, E. GRUYS, M. B. PEPYS (1987): C-reactive protein in dogs. *Am. J. Vet. Res.* 48, 919-921.

CASTAÑO VIDRIALES, J. L., C. AMORES ANTEQUERA (1992): Use of pleural fluid C-reactive protein in laboratory diagnosis of pleural effusions. *Eur. J. Med.* 1, 201-207.

CECILIANI, F., J. J. CERON, P. D. ECKERSAL, H. SAUERWEIN (2012): Acute phase proteins in ruminants. *J. Proteomics.* 75, 4207-4231.
DOI: 10.1016/j.jprot.2012.04.004

CERON J. J., P. D. ECKERSALL, S. MARTYNEZ – SUBIELA (2005): Acute phase proteins in dogs and cats: current knowledge and future perspectives. *Vet. Clin. Pathol.* 34, 85-99.
DOI: 10.1111/j.1939-165x.2005.tb00019.x

CERUTTI, C., A. J. RIDLEY (2017): Endothelial cell-cell adhesion and signaling. *Exp. Cell Res.* 358, 31-38.
DOI: 10.1016/j.yexcr.2017.06.003

CHAPPELL, D., M. JACOB, K. HOFMANN-KIEFER, P. CONZEN, M. REHM (2008): A rational approach to perioperative fluid management. *Anesthesiology.* 109, 723-740.
DOI: 10.1097/ALN.0b013e3181863117

CHENG, D., R. M. RODRIGUEZ, E. A. PERKETT, J. ROGERS, G. BIENVENU, U. LAPPALAINEN, R. W. LIGHT (1999): Vascular endothelial growth factor in pleural fluid. *Chest.* 116, 760-765. DOI: 10.1378/chest.116.3.760

CHERRY, N. A., P. P. DINIZ, R. G. MAGGI, J. B. HUMMEL, E. M. HARDIE, E. N. BEHREND, E. ROZANSKI, T. C. DEFRANSCESCO, M. B. CADENAS, E. B. BREITSCHWERDT (2009): Isolation or molecular detection of *Bartonella henselae* and *Bartonella vinsonii* subsp. *berkhoffii* from dogs with idiopathic cavitory effusions. *J. Vet. Intern. Med.* 23, 186-189.
DOI: 10.1111/j.1939-1676.2008.0246.x

CLINKENBEARD, K. D. (1992): Diagnostic cytology: carcinomas in pleural effusions. *CompendContin. Educ. Pract. Vet.* 14, 187-194.

CLOUGH, G. (1991): Relationship between microvascular permeability and ultrastructure. *Prog Biophys Mol Biol.* 55, 47-69.

DOI: 10.1016/0079-6107(91)90011-g

COHN, L. A. (2006): Pleural effusion in the dog and cat. International Congress of the Italian Association of Companion Animal Veterinarians, SCIVAC. *Compendium on Continuing Education for the practising veterinarian*, 18, 253-265.

COOK-MILLS, J. M., M. E. MARCHESE, H. ABDALA-VALENCIA (2011): Vascular cell adhesion molecule – 1 expression and signaling during disease: regulation by reactive oxygen species and antioxidants. *Antioxid. Redox. Signal.* 15, 1607-1638.

DOI: 10.1089/ars.2010.3522

COWELL, R. L., R. D. TYLER, J. H. MEINKOTH (1989): Abdoiminal and thoracic fluid. U: Diagnostic cytology of the dog and cat (Cowell, R. L., R. D. Tyler, ur.). *American Veterinary Publications, Goleta.* str. 151-166.

CREWS, L. J., D. A. FEENEY, C. R. JESSEN, N. D. ROSE, I. MATISE (2009): Clinical, ultrasonographic, and laboratory findings associated with gallbladder disease and rupture in dogs: 45 cases (1997-2007). *J. Am. Vet. Med. Assoc.* 234, 359-366.

DOI: 10.246/javma.234.3.359

CULP W. T. N., T. E. ZELDIS, M. S. REESE, K. J. DROBATZ (2009): Primary bacterial peritonitis in dogs and cats: 24 cases (1990-2006). *J. Am. Vet. Med. Assoc.* 234, 906-913.

DOI: 10.2460/javma.234.7.906

DA SILVA, C. A., E. MONNET (2011): Long-term outcome of dogs treated surgically for idiopathic chylothorax: 11 cases (1995-2009). *J. Am. Vet. Med. Assoc.* 239, 107-113.

DOI: 10.2460/javma.239.1.107

DAVIS, K. M., K. A. SPAULDING (2004): Imaging diagnosis: biliopleural fistula in a dog. *Vet. Radiol. Ultrasound.* 45, 70-72.

DOI:10.1111/j.1740-8261.2004.04011.x

DE GASSART, A., C. GERMINARD, B. FEVRIER, G. RAPOSO, M. VIDAL (2003): Lipid raft-associated protein sorting in exosomes. *Blood.* 102, 4336-4344.

DOI: 10.1182/blood-2003-03-0871

DEMETRIOU, J. L., R. D. FOALE, J. LADLOW, Y. MCGROTTY, J. FAULKNER, B. M. KIRBY (2002): Canine and feline pyothorax: a retrospective study of 50 cases in the UK and Ireland. *J. Small. Anim. Pract.* 43, 388-394.

DOI: 10.1111/j.1748-5827.2002.tb00089.x

DEMPSEY S. M., P. J. EWING (2011): A review of the pathophysiology, classification, and analysis of canine and feline cavitory effusions. *J. Am. Anim. Hosp. Assoc.* 47, 1-11.

DOI: 10.5326/JAAHA-MS-5558

DENG, Y., P. E. SCHERER (2010): Adipokines as novel biomarkers and regulators of the metabolic syndrome. *Ann. N. Y. Acad. Sci.* 1212, E1-E19.

DOI: 10.1111/j.1749-6632.2010.05875.x

DING, P. H., L. J. JIN (2014): The role of lipopolysaccharide - binding protein in innate immunity: a revisit and its relevance to oral/periodontal health. *J. Periodontal Res.* 49, 1-9.

DOI: 10.1111/jre.12081

DODIG, S. (2015): Imunokemija. Medicinska naklada, Zagreb, str.121-122.

DOHERTY, S. D., V. G. PRIETO, S. GEORGE, P. HAZARIKA, M. DUVIC (2006): High flotillin-2 expression is associated with lymph node metastasis and Breslow depth in melanoma. *Melanoma. Res.* 16, 461-463.

DOI: 10.1097/01.cmr.0000222592.75858.20

DRENT, M., N. A. COBBEN, R. F. HENDERSON, E. F. M. WOUTERS, M. P. van DIEIJEN-VISSER (1996): Usefulness of lactate dehydrogenase and its isoenzymes as indicator of lung damage or inflammation. *Eur. Respir. J.* 9, 1736-1742.

DOI: 10.1183/09031936.96.09081736

ECKERSALL, P. D., R. BELL (2010). Acute phase proteins: Biomarkers of infection and inflammation in veterinary medicine. *Vet. J.* 185, 23-27.

DOI:10.1016/j.tvjl.2010.04.009

EDGAR, A. J., J. M. POLAK (2001): Flotillin - 1 gene structure: cDNA cloning from human lung and the identification of alternative polyadenylation signals. *Int. J. Biochem. Cell. Biol.* 33, 53-64.

DOI: 10.1016/s1357-2725(00)00069-8

EL-SAYED, A., H. HARASHIMA (2013): Endocytosis of gene delivery vectors: from clathrin-dependent to lipid raft-mediated endocytosis. *Mol. Ther.* 21, 1118–1130.

DOI: 10.1038/mt.2013.54

EPSTEIN, S. E. (2014): Exudative pleural diseases in small animals. *Vet. Clin. Small. Anim.* 44, 161–180.

DOI: 10.1016/j.cvsm.2013.08.005

ESCOLA, J. M., M. J. KLEIJMEER, W. STOORVOGEL, J. M. GRIFFITH, O. YOSHLE, H. J. GEUZE (1998): Selective enrichment of tetraspan proteins on the internal vesicles of multivesicular endosomes and on exosomes secreted by human B-lymphocytes. *J. Biol. Chem.* 273, 20121–20127.

DOI: 10.1074/jbc.273.32.20121

EVANS, H. E. (1993): The respiratory system. U: *Miller's anatomy of the dog* (Evans, H.E.). Philadelphia, Saunders. str. 463 – .

EVANS, H. L., D. P. RAYMOND, S. J. PELLETIER, T. D. CRABTREE, T. L. PRUETT, R. G. SAWYER (2001): Diagnosis of intra-abdominal infection in the critically ill patient. *Curr. Opin. Crit. Care.* 7, 117–121.

DOI: 10.1097/00075198-200104000-00010

FECCHI, K., D. VOLONTE, M. P. HEZEL, K. SCHMECK, F. GALBIATI (2006): Spatial and temporal regulation of GLUT4 translocation by flotillin-1 and caveolin-3 in skeletal muscle cells. *FASEB. J.* 20, 705-707.

DOI: 10.1096/fj.05-4661fje

FOLKMAN, J. (1971): Tumor angiogenesis therapeutical implications. *N. Engl. J. Med.* 285, 1182-1186.

DOI: 10.1056/NEJM197111182852108

FORRESTER, S. D., G. C. TROY, T. W. FOSSUM (1988). Pleural effusions: pathophysiology and diagnostic considerations. *Compend. Contin. Educ. Pract. Vet.*, 121-137.

FOSSUM, T. W. (2005): Surgery of the lower respiratory system: pleural cavity and diaphragm. *U: Small animal surgery (Fossum, T. W., ur).* St.Louis, Mosby, str. 788-820.

FOSSUM, T. W., M. M. MERTENS, M. W. MILLER, J. T. PEACOCK, A. SAUNDERS, S. GORDON, G. PAHL, L. A. MAKARSKI, A. BAHR, P. H. HOBSON (2004): Thoracic duct ligation and pericardectomy for treatment of idiopathic chylothorax. *J. Vet. Intern. Med.* 18, 307-310. DOI: 10.1892/0891-6640(2004)18<307:tdlapf>2.0.co;2

FOSSUM, T. W., S. J. BRICHARD, R. M. JACOBS (1986): Chylothorax in 34 dogs. *J. Am. Vet. Med. Assoc.* 188, 1315-1318.

FOSSUM, T.W.(2000.): Pleural and extrapleural disease. *U: Textbook of veterinary internal medicine (Ettinger, S. J., E. C. Feldman, ur).* 5. izdanje, W.B. Saunders, Philadelphia. str. 1098–1111.

GABAY, C., I. KUSHNER (1999): Acute-phase proteins and other systemic response to inflammation. *N. Engl. J. Med.* 340, 448–454.

DOI: 10.1056/NEJM199902113400607

GARCIA-ESPANA, A., P. J. CHUNG, I. N. SARKAR, E. STINER, T. T. SUN, R. DeSALLE (2008): Appearance of new tetraspanin genes during vertebrate evolution. *Genomics*. 91, 326-334. DOI: 10.1016/j.ygeno.2007.12.005

GARCIA-PACHON, E., I. LLORCA (2002): Diagnostic value of C-reactive protein in exudative pleural effusions. *Eur. J. Intern. Med.* 13, 246-249.
DOI: 10.1016/s0953-6205(02)00036-5

GARRISON, R. N., L. D. KAELIN, R. H. GALLOWAY, L. S. HEUSER (1986): Malignant ascites. Clinical and experimental observations. *Ann. Surg.* 203, 644-651.
DOI: 10.1097/00000658-198606000-00009

GE, L., W. QI, L.-J. WANG, H.-H. MIAO, Y.-X. QU, B.-L. LI, B.-L. SONG (2011): Flotillins play an essential role in Niemann-Pick C1-like 1-mediated cholesterol uptake. *Proc. Natl. Acad. Sci.* 108, 551-556.
DOI: 10.1073/pnas.1014434108

GENINET, C., F. BERNEX, F. RAKOTOVATO, F. L. CRESPEAU, A. L. PARODI, J. – J. FONTAINE (2003): Sclerosing peritoneal mesothelioma in a dog – a case report. *J. Vet. Med. A. Physiol. Pathol. Clin. Med.* 50, 402-405.
DOI: 10.1046/j.0931-184x.2003.00566.x

GLICK, J. H. (1969): Serum lactate dehydrogenase isoenzyme and total lactate dehydrogenase values in health and disease, and clinical evaluation of these tests by means of discriminant analysis. *Am. J. Clin. Pathol.* 52, 320-328.

GÓMEZ, V., M. SESÉ, A. SANTAMARÍA, J. D. MARTÍNEZ , E. CASTELLANOS, M. SOLER, T. M. THOMSON, R. PACIUCCI (2010): Regulation of Aurora B Kinase by the Lipid Raft Protein Flotillin-1. *J. Biol. Chem.* 285, 20683-20690.
DOI:10.1074/jbc.M110.130591

GREENE, C. E. (2012): Pleural infections. U: *Infectious diseases of the dog and cat* (Greene, C. E., ur.), 4. izdanje, Elsevier Saunders, St.Louis. str. 592-594.

GUAN, Y., H. SONG, G. ZHANG, X. AI (2014): Overexpression of flotillin-1 is involved in proliferation and recurrence of bladder transitional cell carcinoma. *Oncol. Rep.* 32, 748-754.

DOI: 10.3892/or.2014.3221

GUIJA de ARESPACOHAGA, A., K. M. HITTMAIR, I. SCHWENDENWEIN (2006): Comparison of lipase activity in peritoneal fluid of dogs with different pathologies-a complementary diagnostic tool in acute pancreatitis? *J. Vet. Med. A. Physiol. Pathol. Clin. Med.* 53, 119-122. DOI: 10.1111/j.1439-0442.2006.00807.x

DOI: 10.1111/j.1439-0442.2006.00807.x

GUILLAUMIN, J., G. CHANOIT, C. DECOSNE-JUNOT, I. GOY-THOLLOT (2006): Bilothorax following cholecystectomy in a dog. *J. Small. Anim. Pract.* 47, 733-736.

DOI: 10.1111/j.1748-5827.2006.00163.x

GUYTON, A. C. (1980): *Medicinska fiziologija*. Jugoslavenska naklada, Zagreb. str. 281-290.

GUYTON, A. C., J. HALL (2005): *The microcirculation and the lymphatic system: Capillary fluid exchange, interstitial fluid, and lymph flow*. U: *Textbook of Medical Physiology* (Guyton, A. C., J. Hall, ur.) 11. izdanje, Philadelphia, Elsevier Saunders. str. 181–193.

HALL, D. J., F. SHOFER, C. K. MELER, N. M. SLEEPER (2007): Pericardial effusion in cats: a retrospective study of clinical findings and outcome in 146 cats. *J. Vet. Intern. Med.* 21, 1002-1007.

DOI: 10.1892/0891-6640(2007)21[1002:peicar]2.0.co;2

HALL, J. E., M. E. HALL (2020): *The microcirculation and the lymphatic system: Capillary fluid exchange, interstitial fluid, and lymph flow*. U: *Guyton and Hall Textbook of Medical Physiology* (Hall, J. E., M. E. Hall, ur.) 14. izdanje, Saunders, Philadelphia. str. 193–201.

HAMZAOU, A., K. HAMZAOU, A. KAHAN A. CHABBOU (1996): Levels of soluble VCAM - 1, soluble ICAM - 1, and soluble E - selectin in patients with tuberculous pleuritis. *J. Vet. Med. Small Anim. Clin.* 5, 276–279. DOI: 10.1155/S0962935196000403

HEIKKILA, K., S. EBRAHIM, D. A. LAWLOR (2007): A systematic review of the association between circulating concentrations of C reactive protein and cancer. *J. Epidemiol. Community. Health.* 61, 824–833.

DOI: 10.1136/jech.2006.051292

HEMLER, M. E. (2003): Tetraspanin proteins mediate cellular penetration, invasion, and fusion events and define a novel type of membrane microdomain. *Annu. Rev. Cell. Dev. Biol.* 19, 397–422.

DOI: 10.1146/annurev.cellbio.19.111301.153609

HEMLER, M. E. (2005): Tetraspanin functions and associated microdomains. *Nat. Rev. Mol. Cell. Biol.* 6, 801-811.

DOI: 10.1038/nrm1736

HILLENBRAND, A., U. KNIPPSCHILD, M. WEISS, H. SCHREZENMEIER, D. HENNEBRUNS, M. HUBER-LANG, A. M. WOLF (2010): Sepsis induced changes of adipokines and cytokines - septic patients compared to morbidly obese patients. *BMC. Surg.* 10, 26.

DOI: 10.1186/1471-2482-10-26

HYDBRING, P., L. DE PETRIS, Y. ZHANG, E. BRANDÉN, H. KOYI, M. NOVAK, L. KANTER, P. HÅÅG, J. HURLEY, V. TADIGOTLA, B. ZHU, J. SKOG, K. VIKTORSSON, S. EKMAN, R. LEWENSOHN (2018): Exosomal RNA-profiling of pleural effusions identifies adenocarcinoma patients through elevated miR-200 and LCN2 expression. *Lung. Cancer.* 124, 45–52.

DOI: 10.1016/j.lungcan.2018.07.018

HODGES, C. C, T. W. FOSSUM, W. EVERING (1993): Evaluation of thoracic duct healing after experimental laceration and transection. *Vet. Surg.* 22, 431-435.

DOI: 10.1111/j.1532-950x.1993.tb00418.x

HOOFNAGLE, J. H., T. KRESINA, R. K. FULLER, J. R. LAKE, M. R. LUCEY, M. F. SORRELL, T. B. BERESFORD (1997): Liver transplantation for alcoholic liver disease:

executive statement and recommendations. Summary of a National Institutes of Health workshop held December 6-7, 1996, Bethesda, Maryland. *Liver Transpl. Surg.* 3, 347-350.

DOI: 10.1002/lt.500030324

HOSGOOD, G., S. K. SALISBURY (1988): Generalized peritonitis in dogs: 50 cases (1975 – 1986). *J. Am. Vet. Med. Assoc.* 193, 1448–1450.

HOTTA, H., A. H. ROSS, K. HUEBNER, M. ISOBE, S. WENDEBORN, M. V. CHAO, R. P. RICCIARDI, Y. TSUJIMOTO, C. M. CROCE, H. KOPROWSKI (1988): Molecular cloning and characterization of an antigen associated with early stages of melanoma tumor progression. *Cancer. Res.* 48, 2955-2962.

HUNZIKER, W., H. J. GEUZE (1996): Intracellular trafficking of lysosomal membrane proteins. *Bioessays.* 18, 379-389.

DOI: 10.1002/bies.950180508

IMAZIO, M., F. GAITA, M. LeWINTER (2015): Evaluation and treatment of pericarditis: a systematic review. *JAMA.* 314, 1498-1506.

DOI: 10.1001/jama.2015.12763

JABALEE, J., R. TOWLE, C. GARNIS (2018): The role of extracellular vesicles in cancer: cargo, function, and therapeutic implications. *Cells.* 7, E93.

DOI: 10.3390/cells7080093

JAHANGIRI, A. (2010): High-density lipoprotein and the acute phase response. *Curr. Opin. Endocrinol. Diabetes. Obes.* 17, 156–160.

DOI: 10.1097/MED.0b013e328337278b

JAMES, F. E., G. W. KNOWLES, C. S. MANSFIELD, I. D. ROBERTSON (2008): Ascites due to pre-sinusoidal portal hypertension in dogs: a retrospective analysis of 17 cases. *Aust. Vet. J.* 86, 180–186.

DOI: 10.1111/j.1751-0813.2008.00284.x

JANG, S. S., J. E. BREHER, L. A. DABACO, D. C. HIRSH (1997): Organisms isolated from dogs and cats with anaerobic infections and susceptibility to selected antimicrobial agents. *J. Am. Vet. Med. Assoc.* 210, 1610-1614.

JL., Q., B. HUANG, M. WANG, Z. REN, S. ZHANG, Y. ZHANG, L. SHENG, Y. YU, J. JIANG, D. CHEN, J. YING, J. YU, L. QIU, R. WAN, W. LI (2014): Pleural fluid prealbumin and C-reactive protein in the differential diagnosis of infectious and malignant pleural effusions. *Exp. Ther. Med.* 7, 778-784.

DOI:10.3892/etm.2014.1503

JIALAL, I., S. DEVARAJ, S. K. VENUGOPAL (2004): C-reactive protein: risk marker or mediator in atherothrombosis? *Hypertension.* 44, 6-11.

DOI:10.1161/01.HYP.0000130484.20501.df

JOHNSON, M. S., M. W. MARTIN (2007): Successful medical treatment of 15 dogs with pyothorax. *J. Small. Anim. Pract.* 48, 12-16.

DOI: 10.1111/j.1748-5827.2006.00235.x

JOHNSON, K. A., B. E. POWERS, S. J. WITHROW, M. J. SHEETZ, C. R. CURTIS, R. H. WRIGLEY (1989): Splenomegaly in dogs. Predictors of neoplasia and survival after splenectomy. *J. Vet. Inter. Med.* 3, 160-166.

DOI: 10.1111/j.1939-1676.1989.tb03092.x

JUTKOWITZ, L. A. (2008): Managing pericardial effusion in the dog. Kansas City, MO: CVC proceedings.

KING, L. G. (1994): Postoperative complications and prognostics and prognostics indicators in dogs and cats with septic peritonitis: 23 cases (1989 - 1992). *J. Am. Vet. Med. Assoc.* 204, 407-414.

KINMONTH, J. B. (1976): Disorders of the circulation of chyle. *J. Cardiovasc. Surg.* 17, 329-339.

KINSEY, J. R., S. D. GILSON, J. HAUPTMAN, S. J. MEHLER, L. R. MAY (2015): Factors associated with long – term survival in dogs undergoing liver lobectomy as treatment for liver tumors. *Can. Vet. J.* 56, 598-604.

KIROPOULOS, T. S., K. KOSTIKAS, S. OIKONOMIDI, I. TSILIONI, D. NIKOULIS, A. GERMENIS, K. I. GOURGOULIANIS (2007): Acute phase markers for the differentiation of infectious and malignant pleural effusions. *Respir. Med.* 101, 910-918.

DOI: 10.1016/j.rmed.2006.09.019

KOENIG, A., L. L. VERLANDER (2015): Usefulness of whole blood, plasma, peritoneal fluid, and peritoneal fluid supernatant glucose concentrations obtained by a veterinary point-of-care glucometer to identify septic peritonitis in dogs with peritoneal effusion. *J. Am. Vet. Med. Assoc.* 247, 1027-1032.

DOI: 10.2460/javma.247.9.1027

KONG, D. H., Y. K. KIM, M. R. KIM, J. H. JANG, S. LEE (2018): Emerging roles of vascular cell adhesion molecule-1 (VCAM-1) in immunological disorders and cancer. *Int. J. Mol. Sci.* 19, 1057.

DOI: 10.3390/ijms19041057

KRISTAL, O., K. M. RASSNICK, J. M. GLIATTO, N. C. NORTHRUP, J. D. CHRETIN, K. MORRISON-COLLISTER, S. M. COTTER, A. S. MOORE (2004): Hepatotoxicity associated with CCNU (lomustine) chemotherapy in dogs. *J. Vet. Intern. Med.* 18, 75 - 80.

DOI: 10.1892/0891-6640(2004)18<75:hawcl>2.0.co;2

KWON, M. S., S. H. SHIN, S. H. YIM, K. Y. LEE, H. M. KANG, T. M. KIM, Y. J. CHUNG (2007): CD63 as a biomarker for predicting the clinical outcomes in adenocarcinoma of lung. *Lung. Cancer.* 57, 46-53.

DOI: 10.1016/j.lungcan.2007.01.032

LAFORCADE, A. M., L. M. FREEMAN, E. A. ROZANSKI, J. E. RUSH (2005): Biochemical analysis of pericardial fluid and whole blood in dogs with pericardial effusion. *J. Vet. Intern. Med.* 19, 833-836.

DOI: 10.1892/0891-6640(2005)19[833:baopfa]2.0.co;2

LAROCHE, M., G. HARDING (1998): Primary and secondary peritonitis: an update. *Eur. J. Clin. Microbiol. Infect. Dis.* 17, 542-550.

DOI: 10.1007/BF01708616

LEE, S., I. H. YOON, A. YOON, J. M. COOK-MILLS, C. G. PARK, J. CHUNG (2012): An antibody to the sixth Ig-like domain of VCAM-1 inhibits leukocyte transendothelial migration without affecting adhesion. *J. Immunol.* 189, 4592-4601.

DOI: 10.4049/jimmunol.1103803

LEE, C. Y., J. Y. HONG, M. G. LEE, I. B. SUH (2017): Identification of 10 candidate biomarkers distinguishing tuberculous and malignant pleural fluid by proteomic methods. *Yonsei. Med. J.* 58, 1144-1151.

DOI: 10.3349/ymj.2017.58.6.1144

LEISEWITZ, A. L., J. W. NESBIT (1992): Malignant mesothelioma in a seven – week – old puppy. *J. S. Afr. Vet. Assoc.* 63, 70-73.

LEVIN, G. M., J. J. BONCZYNSKI, L. L. LUDWIG, L. J. BARTON, A. S. LOAR (2004): Lactate as a diagnostic test for septic peritoneal effusions in dogs and cats. *J. Am. Anim. Hosp. Assoc.* 40, 364-371.

DOI: 10.5326/0400364

LI, H., R. M. WANG, S. G. LIU, J. P. ZHANG, J. Y. LUO, B. J. ZHANG, X. G. ZHANG (2014): Abnormal expression of FLOT1 correlates with tumor progression and poor survival in patients with non-small cell lung cancer. *Tumor. Biol.* 35, 3311-3315.

DOI: 10.1007/s13277-013-1434-3

LI, H., Z. TANG, H. ZHU, H. GE, S. CUI, W. JIANG (2016): Proteomic study of benign and malignant pleural effusion. *J. Cancer. Res. Clin. Oncol.* 142, 1191-1200.

DOI: 10.1007/s00432-016-2130-7

LIGHT, R. W., M. I. MACGREGOR, P. C. LUCHSINGER, W. C. BALL Jr. (1972): Pleural effusions: the diagnostic separation of transudates and exudates. *Ann. Intern. Med.* 77, 507-513.

DOI: 10.7326/0003-4819-77-4-507

LIGHT, R. W. (1997): Diagnostic principles in pleural disease. *Eur. Respir. J.* 10, 476-481.

DOI: 10.1183/09031936.97.10020476

LIGHT, R. W. (2002): Pleural effusion. *N. Engl. J. Med.* 346, 1971-1977.

DOI:10.1056/nejmcp010731

LIGHT, R. W. (2006): Parapneumonic effusions and empyema. *Proc. Am. Thorac. Soc.* 3, 75-80.

DOI: 10.1513/pats.200510-113JH

LIGHT, R. W. (2011): Pleural effusions. *Med. Clin.N.Am.* 95, 1055-1070.

DOI: 10.1016/j.mcna.2011.08.005

LIN, C., A. LIU, J. ZHU, X. ZHANG, G. WU, P. REN, J. WU, M. LI, J. LI, L. SONG (2014): miR-508 sustains phosphoinositide signalling and promotes aggressive phenotype of oesophageal squamous cell carcinoma. *Nat. Commun.* 6, e4620.

DOI: 10.1038/ncomms5620

LIU,F., X. KONG, Q. DOU, J. YE , D. XU, H. SHANG, K. XU, Y. SONG (2014): Evaluation of tumor markers for the differential diagnosis of benign and malignant ascites. *Ann. Hepatol.* 13, 357-363.

LIU, X., W. LIU, L. WANG, B. ZHU, X. SHI, Z. PENG, H. ZHU, X. LIU, M. ZHONG, D. XIE, M. ZENG, C. REN (2018): Roles of flotillins in tumors. *J. Zhejiang. Univ. Sci. B.* 19, 171-182.

DOI: 10.1631/jzus.B1700102

LIU, Y.S., H. Y. LIN, S. W. LAI, C. Y. HUANG, B.R. HUANG, P. Y. CHEN, K.C. WEI, D. Y. LU (2017): MiR-181b modulates EGFR-dependent VCAM-1 expression and monocyte adhesion in glioblastoma. *Oncogene*. 36, 5006-5022.

DOI: 10.1038/onc.2017.129

LÓPEZ, A., S. A. MARTINSON (2017): Respiratory system, mediastinum, and pleurae. U: *Pathologic basis of veterinary diseases* (Zachary J. F., ur.). Elsevier, St. Louis. str. 556.

LOTT, J. A., E. NEMENSANSZKY (1986): Lactate dehydrogenase. U: *Clinical enzymology, a case oriented approach* (Lott, J.A., P. L. Wolf, ur.), Year Book Medical Publishers, Chicago, PA. str. 213-244.

LOVELAND, P., M. CHRISTIE, G. HAMMERSCHLAG, L. IRVING, D. STEINFORT (2018): Diagnostic yield of pleural fluid cytology in malignant effusions: an Australian Tertiary Centre experience. *Intern. Med.* 48, 1318-1324.

DOI: 10.1111/imj.13991

LUDWIG, L. L., M. A. McLOUGHIN, T. K. GRAVES, M. S. CRISP (1997): Surgical treatment of bile peritonitis in 24 dogs and 2 cats: a retrospective study (1987-1994). *Vet. Surg.* 26, 90-98.

DOI: 10.1111/j.1532-950x.1997.tb01470.x

MAAS, S. L. N., X.O. BREAKFIELD, A. M. WEAWER (2017): Extracellular vesicles: unique intercellular delivery vehicles. *Trends. Cell. Biol.* 27, 172-188.

DOI: 10.1016/j.tcb.2016.11.003

MacGREGOR, J. M., M. L. FARIA, A. S. MOORE, A. H. TOBIAS, D. J. BROWN, H. S. de MORAIS (2005): Cardiac lymphoma and pericardial effusion in dogs: 12 cases (1994 – 2004). *J. Am. Vet. Assoc.* 227, 1449-1453.

DOI: 10.2460/javma.2005.227.1449

MACHIDA, N., R. TANAKA, N. TAKEMURA, Y. FUJII, A. UENO, K. MITSUMORI (2004): Development of pericardial mesothelioma in golden retrievers with a long – term history of idiopathic haemorrhagic pericardial effusion. *J. Comp. Pathol.* 131, 166-175.

DOI: 10.1016/j.jcpa.2004.03.002

MAECKER, H. T., S. C. TODD, S. LEVY (1997): The tetraspan superfamily: molecular facilitators. *FASEB. J.* 11, 428-442.

MAHMOOD, T., P. C. YANG (2012): Western blot: technique, theory, and trouble shooting. *N. Am. J. Med. Sci.* 4, 429-434.

DOI: 10.4103/1947-2714.100998

MALANGONI, M. A. (2000): Evaluation and management of tertiary peritonitis. *Am. Surg.* 66, 157-161.

MANSFIELD, C. S., J. J. CALLANAN, H. McALLISTER (2000): Intra-atrial rhabdomyioma causing chylopericardium and right-sided congestive heart failure in a dog. *Vet. Rec.* 147, 264-267.

DOI: 10.1136/vr.147.10.264

MARCANTO, L., G. CRISPINO, R. FINOTELLO, S. MAZZOTI, F. SALERNI, E. ZINI (2009): Serum lactate dehydrogenase activity in canine malignancies. *Vet. Comp. Oncol.* 7, 236-243.

DOI: 10.1111/j.1476-5829.2009.00196.x

MARCOS, R., M. SANTOS, C. MARRINHAS, M. CANIATTI (2017): Cell tube block: a new technique to produce cell blocks from fluid cytology samples. *Vet. Clin. Pathol.* 46, 195-201. DOI: 10.1111/vcp.12446

MARTINY, P., R. GOGGS (2019): Biomarker guided diagnosis of septic peritonitis in dogs. *Front. Vet. Sci.* 27, 208.

DOI: 10.3389/fvets.2019.00208

MATIJAČKO, V., V. MRLJAK, I. KIŠ, N. KUČER, J. FORŠEK, T. ŽIVIČNJAK, Ž. ROMIĆ, Z. ŠIMEC, J. J. CERON (2007): Evidence of an acute phase response in dogs naturally infected with *Babesia canis*. *Vet. Parasitol.* 144, 242-250.

DOI: 10.1016/j.vetpar.2006.10.004

MAYHEW, P. D., W. T. CULP, K. N. MAYHEW, O. D. MORGAN (2012): Minimally invasive treatment of idiopathic chylothorax in dogs by thoracoscopic thoracic duct ligation and subphrenic pericardiectomy: 6 cases (2007-2010). *J. Am. Vet. Med. Assoc.* 241, 904-909.

DOI: 10.2460/javma.241.7.904

MEADOWS, R. L., P. S. MACWILLIAMS (1994): Chylous effusions revisited. *Vet. Clin. Pathol.* 23, 54-62.

DOI: 10.1111/j.1939-165x.1994.tb00676.x

MELLANBY, R. J., E. VILLIERS, M. E. HERRTAGE (2002): Canine pleural and mediastinal effusions: a retrospective study of 81 cases. *J. Small. Anim. Pract.* 43, 447-451.

DOI: 10.1111/j.1748-5827.2002.tb00011.x

MELLANBY, R. J., M. E. HERRTAGE (2005): Long-term survival of 23 dogs with pericardial effusions. *Vet. Rec.* 156, 568-571.

DOI: 10.1136/vr.156.18.568

MERCER, R. M., J. P. CORCORAN, J. M. PORCEL, N. M. RAHMAN, I. PSALLIDAS (2019): Interpreting pleural fluid results. *Clin. Med.* 19, 213-217.

DOI: 10.7861/clinmedicine.19-3-213

MERLO, A., B. C. G. REZENDE, M. L. FRANCHINI, D. M.N. SOMOES, S. R. R. LUCAS (2007): Serum C-reactive protein concentrations in dogs with multicentric lymphoma undergoing chemotherapy. *J. Am. Vet. Med. Assoc.* 230, 522-526.

DOI: 10.2460/javma.230.4.522

MERLO, A., B. C. G. REZENDE, M. L. FRANCHINI, P. R. G. MONTEIRO, S. R. R. LUCAS (2008): Serum amyloid A is not a marker for relapse of multicentric lymphoma in dogs. *Vet. Clin. Pathol.* 37, 79-85.

DOI: 10.1111/j.1939-165X.2008.00016.x

MERTENS, M. M., FOSSUM T. W.(2002): Pleural and extrapleural diseases. U: Small animal surgery (Fossum, T. W.,ur.). Mosby, St. Louis. str. 1281-1282.

MILEVOJ KOPČINOVIĆ, L., J. CULEJ (2014): Pleural, peritoneal and pericardial effusion- a biochemical approach. *Biochem. Med. (Zagreb)*. 24, 123-137.

DOI: 10.11613/BM.2014.014

MINCIACCHI, V. R., M. R. FREEMAN, D. Di VIZIO (2015): Extracellular vesicles in cancer: exosomes, microvesicles and the emerging role of large oncosomes. *Semin. Cell. Dev. Biol.* 40, 41-51.

DOI: 10.1016/j.semcdb.2015.02.010

MISCHKE, R., M. WATERSTON, P. D. ECKERSALL (2007): Changes in C-Reactive protein and haptoglobin in dogs with lymphatic neoplasia. *Vet. J.* 174, 188-192.

DOI: 10.1016/j.tvjl.2006.05.018

MISEROCCHI G., D. NEGRINI, J. P. MORTOLA (1984): Comparative features of Starling – lymphatic interaction at the pleural level in mammals. *J. Appl. Physiol. Respir. Environ. Exerc. Physiol.* 56, 1151-1156.

DOI: 10.1152/jappl.1984.56.5.1151

MONGIL, C. M., K. J. DROBATZ, J. C. HENDRICKS (1995): Traumatic hemoperitoneum in 28 cases: a retrospective review. *J. Am. Anim. Hosp. Assoc.* 31, 217-222.

DOI: 10.5326/15473317-31-3-217

MORINI, M., G. BETTINI, F. MORANDI, R. BURDISSO, P. S. MARCATO (2006): Deciduoid peritoneal mesothelioma in a dog. *Vet. Pathol.* 43, 198-201.

DOI: 10.1354/vp.43-2-198

MORROW, I. C., R. G. PARTON (2005): Flotillins and the PHB domain protein family: rafts, worms and anaesthetics. *Traffic.* 6, 725-740.

DOI: 10.1111/j.1600-0854.2005.00318.x

MOSHKOVSKII, S. A. (2012): Why do cancer cells produce serum amyloid A acute-phase protein? *Biochemistry. (Mosc)*. 77, 339-341.

DOI: 10.1134/S0006297912040037

MOUAT, E. E., G. J. DAVIS, K. J. DROBATZ, K. A. WALLACE (2014): Evaluation of data from 35 dogs pertaining to dehiscence following intestinal resection and anastomosis. *J. Am. Anim. Hosp. Assoc.* 50, 254-263.

DOI: 10.5326/JAAHA-MS-6111

MURATA H., N. SHIMADA, M. YOSHIOKA (2004): Current research on acute phase proteins in veterinary diagnosis: an overview. *Vet. J.* 168, 28-40.

DOI: 10.1016/S1090-0233(03)00119-9

MURGIA, D. (2013): A case of combined bilothorax and bile peritonitis secondary to gunshot wounds in a cat. *J. Feline. Med. Surg.* 15, 513-516.

DOI: 10.1177/1098612X12469369

MUTSAERS, S. E. (2004): The mesotelial cell. *Int. J. Biochem. Cell. Biol.* 36, 9-16.

DOI: 10.1016/s1357-2725(03)00242-5

NAKAMURA, M., M. TAKAHASHI, K. OHNO, A. KOSHINO, K. NAKASHIMA, A. SETOGUCHI, Y. FUJINO, H. TSUJIMOTO (2008a): C-reactive protein concentration in dogs with various diseases. *J. Vet. Med. Sci.* 70, 127-131.

DOI: 10.1292/jvms.70.127

NAKAMURA, R. K., E. A. ROZANSKI, J. E. RUSH (2008b): Non-coagulopathic spontaneous hemothorax in dogs. *J. Vet. Emerg. Crit. Care.* 18, 292-297.

DOI: 10.1111/j.1476-4431.2008.00306.x

NAMAZI, M. R., A. MOWLA (2004:) Massive right-sided hemorrhagic pleural effusion due to pancreatitis; a casereport. *BMC. Pulm. Med.* 4, 1-4.

DOI: 10.1186/1471-2466-4-1

NEATH, P. J., D. J. BROCKMAN, L. G. KING (2000): Lung lobe torsion in dogs: 22 cases (1981-1999). *J. Am. Vet. Med. Assoc.* 217, 1041-1044.

DOI: 10.2460/javma.2000.217.1041

NELSON O. L. (2004): Pleural effusion. U: *Textbook of veterinary internal medicine* (Ettinger S. J., E. C. Feldman, ur.). Elsevier, St. Louis. str. 204-207.

NELSON R. W., C. G. COUTO (2014): Clinical manifestation of the pleural cavity and mediastinal diseases. In: *Small animal internal medicine* (Nelson R.W., C. G. Couto, ur.). Elsevier, St. Louis. str. 340-341.

NESTOR D. D., S. M. McCULLOUGH, D. J. SCHAEFFER (2004): Biochemical analysis of neoplastic versus nonneoplastic abdominal effusions in dogs. *J. Am. Anim. Hosp. Assoc.* 40, 372-375.

DOI: 10.5326/0400372

NIELSEN, L., N. TOFT, P. D. ECKERSALL, D. J. MELLOR, J. S. MORRIS (2007): Serum C-reactive protein concentration as an indicator of remission status in dogs with multicentric lymphoma. *J. Vet. Intern. Med.* 21, 1231-1236.

DOI: 10.1892/07-058.1

NISHIDA, N., H. YANO, T. NISHIDA, T. KAMURA, M. KOJIRO (2006): Angiogenesis in cancer. *Vasc. Health. Risk. Manag.* 2, 213-219.

DOI: 10.2147/vhrm.2006.2.3.213

NOONE, K. E. (1985): Pleural effusions and diseases of the pleura. *Vet. Clin. North. Am. Small. Anim. Pract.* 15, 1069-1084.

DOI: 10.1016/s0195-5616(85)50111-4

O'BRIEN, P. J., L. H. LUMSDEN (1988): The cytologic examination of body cavity fluids. *Semin. Vet. Med. Surg. (Small. Anim.)* 3, 140-156.

OGBURN, P. (1993): Cardiovascular system. U: *Textbook of Small Animal Surgery* (Slatter, D., ur.). Saunders, Philadelphia. str. 2106-2111.

OGILVIE, G. K. (2000): Paraneoplastic syndromes. U: Textbook of veterinary internal medicine (Ettinger, S. J., E. C. Feldman, ur.). WB Saunders, Philadelphia. str. 498-506.

OKUGAWA, Y., C. MIKI, Y. TOIYAMA, Y. KOIKE, T. YOKOE, S. SAIGUSA, K. TANAKA, Y. INOUE, M. KUSUNOKI (2010): Soluble VCAM-1 and its relation to disease progression in colorectal carcinoma. *Exp. Ther. Med.* 1, 463-469.

DOI: 10.3892/etm_00000072

OSBORN, L., C. HESSION, R. TIZARD, C. VASSALLO, S. LUHOWSKYJ, G. CHIROSSO, R. LOBB (1989): Direct expression cloning of vascular cell adhesion molecule 1, a cytokine-induced endothelial protein that binds to lymphocytes. *Cell.* 59, 1203-1211.

DOI: 10.1016/0092-8674(89)90775-7

OSBORN, L., C. VASSALLO, C. D. BENJAMIN (1992): Activated endothelium binds lymphocytes through a novel binding site in the alternately spliced domain of vascular cell adhesion molecule-1. *J. Exp. Med.* 176, 99–107.

DOI: 10.1084/jem.176.1.99

OTTO, G. P., B. J. NICHOLS (2011): The roles of flotillin microdomains – endocytosis and beyond. *J. Cell. Sci.* 124, 3933-3940.

DOI: 10.1242/jcs.092015

OWEN, T. J., D. BRUVETTE, C. E. LAYTON (1996): Chemodectoma in dogs. *Compendium on Continuing Education for the Practising Veterinarian.* 18, 253-265.

OWENS, D., R. GOSSET, M. R. McELHANEY, M. M. CHRISTOPHER, S. M. SHELLY (2003): Three cases of canine bile peritonitis with mucinous material in abdominal fluid as the prominent cytologic finding. *Vet. Clin. Pathol.* 32, 114-120.

DOI: 10.1111/j.1939-165x.2003.tb00324.x

PAGETTI, J., F. HADERK, M. SEIFFERT, B. JANJI, U. DISTLER, W. AMMERLAAN, Y. J. KIM, J. ADAM, P. LICHTER, E. SOLARY, G. BERCHEM, E. MOUSSAY (2015):

Exosomes realised by chronic lymphocytic leukemia cells induce the transition of stromal cells into cancer - associated fibroblasts. *Blood*. 126, 1106-1117.

DOI: 10.1182/blood-2014-12-618025

PAJVANI, U. B., M. HAWKINS, T. P. COMBS, M. W. RAJALA, T. DOEBBER, J. P. BERGER, J. A. WAGNER, M. WU, A. KNOPPS, A. H. XIANG, K. M. UTZSCHNEIDER, S. E. KAHN, J. M. OLEFSKY, T. A. BUCHANAN, P. E. SCHERER (2004): Complex distribution, not absolute amount of adiponectin, correlates with thiazolidinedione-mediated improvement in insulin sensitivity. *J. Biol. Chem.* 279, 12152-12162.

DOI: 10.1074/jbc.M311113200

PARE, P., J. TALBOT, J. C. HOEFS (1983): Serum-ascites albumin concentration gradient: a physiologic approach to the differential diagnosis of ascites. *Gastroenterology*. 85, 240 – 244.

PARRA M. D., K. PAPASOULIOTIS, J. J. CERON (2006): Concentrations of C-reactive protein in effusion in dogs. *Vet. Rec.* 158, 753-757.

DOI: 10.1136/vr.158.22.753

PEMBLETON-CORBETT, J. R., S. A. CENTER, T. SCHERMERHORN, A. E. YEAGER, H. N. ERB (2000): Serum-effusion albumin gradient in dogs with transudative abdominal effusion. *J. Vet. Intern. Med.* 14, 613-618.

DOI:10.1892/08916640(2000)014<0613:sagidw>2.3.co;2

PENG, M., C. CHEN, A. HULBERT, M. V. BROCK, F. YU (2017): Non-blood circulating tumor DNA detection in cancer. *Oncotarget*. 8, 69162-69173.

DOI: 10.18632/oncotarget.19942

PETERSEN H. H., J. P. NIELSEN, P. M. HEEGAARD (2004): Application of acute phase protein measurements in veterinary clinical chemistry. *Vet. Res.* 35, 163-187.

DOI: 10.1051/vetres:2004002

PHOONSAWAT, W., A. AOKI-YOSHIDA, T. TSURUTA, K. SONOYAMA (2014): Adiponectin is partially associated with exosomes in mouse serum. *Biochem. Biophys. Res. Commun.* 448, 261-266.

DOI: 10.1016/j.bbrc.2014.04.114

PIEK, C. J., J. H. ROBBEN (2000): Pyothorax in nine dogs. *Vet. Q.* 22, 107-111.

PIKE, L. J.(2006): Rafts defined: a report on the Keystone symposium on lipid rafts and cell function. *J Lipid. Res.* 47, 1597-1598.

DOI: 10.1194/jlr.E600002-JLR200

PINTAR, J., E. B. BREITSCHWERDT, E. M. HARDIE, K. A. SPAULDING (2003): Acute nontraumatic hemoabdomen in the dog: a retrospective analysis of 39 cases (1987-2001). *J. Am. Anim. Hosp. Assoc.* 39, 518-522.

DOI: 10.5326/0390518

PIPER, R. C., D. J. KATZMANN (2007): Biogenesis and function of multivesicular bodies. *Annu. Rev. Cell. Dev. Biol.* 23, 519-547.

DOI: 10.1146/annurev.cellbio.23.090506.123319

POLS, M. S., J. KLUMPERMAN (2009): Trafficking and function of the tetraspanin CD63. *Exp. Cell. Res.* 31, 1584-1592.

DOI: 10.1016/j.yexcr.2008.09.020

PRITTIE, J., L. BARTON (2004): Hemothorax and sanguinous effusions. U: *Textbook of respiratory diseases in dogs and cats* (King, L. G., ur.). Elsevier,. Philadelphia. str. 610-616.

PUST, S., A. B. DYVE, M. L. TORGERSEN, B. VAN DEURS, K. SANDVIG (2010): Interplay between toxin transport and flotillin localization. *PLoS ONE* 5, E8844.

DOI: 10.1371/journal.pone.0008844

RADI, Z. A., A. METZ (2009): Canine cardiac rhabdomyoma. *Toxicol. Pathol.* 37, 348-350.

DOI: 10.1177/019262330933299

RAEVEN, P., J. ZIPPERLE, S. DRECHSLER (2018): Extracellular vesicles as markers and mediators in sepsis. *Theranostics*. 8, 3348-3365.

DOI: 10.7150/thno.23453

RAIMONDO, F., D. TIZOZZI VALERIO, F. MAGNI, R. PEREGO, C. BIANCHI, C. SARTO, S. CASELLATO, E. FASOLI, S. FERRERO, I. CIFOLA, F. ROCCO, M. GALLI, KIENLE, P. MOCARELLI, P. BRAMBILLA, M. PITTO (2008): Caveolin- 1 and flotillin – 1 differential expression in clinical samples of renal cell carcinoma. *Open. Proteom. J.* 1, 87-98.

DOI: 10.2174/1875039700801010087

RAJENDRAN, L., M. MASILAMANI, S. SOLOMON, R. TIKKANEN, C. A. O. STUERMER, H. PLATTNER, H. ILLGES (2003): Asymmetric localization of flotillins/reggies in preassembled platforms confers inherent polarity to hematopoietic cells. *Proc. Natl. Acad. Sci. USA.* 100, 8241-8246.

DOI:10.1073/pnas.1331629100

RAY, S., S. K. PATEL, V. KUMAR, J. DAMAHE, S. SRIVASTAVA (2014): Differential expression of serum/plasma proteins in various infectious diseases: specific or nonspecific signatures. *Proteomics. Clin. Appl.* 8, 53-72.

DOI: 10.1002/prca.201300074

R DEVELOPMENT CORE TEAM (2017): A language and environment for statistical computing. Vienna, R Foundation for Statistical Computing. <http://www.R-project.org>.

RECTOR, W. G., T. B. REYNOLDS (1984): Superiority of the serum-ascites albumin difference over the ascites total protein concentration in separation of «transudative» and «exudative» ascites. *Am. J. Med.* 77, 83-85.

DOI: 10.1016/0002-9343(84)90440-6

REDPATH, G. M. I., M. ECKER, N. KAPOOR-KAUSHIK, H. VARTOUKIAN, M. CARNELL, D. KEMPE, M. BIRO, N. ARIOTTI, J. ROSSY (2019): Flotillins promote T cell

receptor sorting through a fast Rab5 - Rab11 endocytic recycling axis. *Nat. Commun.* 26, e4392.

DOI: 10.1038/s41467-019-12352-w

REITSAMA, S., D. W. SLAAF, H. VINK, M. A. M. J. ZANDVOORT, M. G. A. EGBRINK (2007): The endothelial glycocalyx: composition, functions, and visualization. *Pflugers. Arch.* 454, 345-359.

DOI: 10.1007/s00424-007-0212-8

RICE, G. E., M. P. BECILACQUA (1989): An inducible endothelial cell surface glycoprotein mediates melanoma adhesion. *Science.* 246, 1303-1306.

DOI: 10.1126/science.2588007

RIPPE, B., B. HARALDSSON (1987): Fluid and protein fluxes across small and large pores in the microvasculature. Application of two – pore equations. *Acta. Physiol. Scand.* 131, 411-428i.

RIPPE, B., G. STELIN (1989): Stimulation of peritoneal solute transport during CAPD. Application of two – pore formalism. *Kidney. Int.* 35, 1234-1244.

RIVERA-MILLA, E., C. A. STUERMER, E. MALAGA-TRILLO (2006): Ancient origin of reggie (flotillin), reggie - like, and other lipid - raft proteins: convergent evolution of the SPFH domain. *Cell. Mol. Life. Sci.* 63, 343-357.

DOI: 10.1007/s00018-005-5434-3

RIZZI, T. E., R. L. COWELL, R. D. TYLER, J. M. MEINKOTH (2008): Effusions: abdominal, thoracic, and pericardial. U: *Diagnostic cytology and hematology of the dog and cat.* (Cowell R. L., R. D. Tyler, J. M. Meinkoth, D. B. DeNicola, ur.). MO: Mosby, St. Louis. str. 235-255.

ROONEY, M. B., E. MONNET (2002): Medical and surgical treatment of pyothorax in dogs: 26 cases (1991-2001). *J. Am. Vet. Med. Assoc.* 221, 86-92.

DOI: 10.2460/javma.2002.221.86

RUTHERFORD, L., A. STELL, K. SMITH, N. KULENDRA (2016): Hemothorax in three dogs with intrathoracic extracardiac hemangiosarcoma. *J. Am. Anim. Hosp. Assoc.* 52, 325-329.

DOI: 10.5326/JAAHA-MS-6362

SARIN, H. (2010): Physiologic upper limits of pore size of different blood capillary types and another perspective on the dual pore theory of microvascular permeability. *J. Angiogenesis. Res.* 11, 2, e14.

DOI: 10.1186/2040-2384-2-14

SCALICI, J. M., S. ARAPOVIĆ, E. J. SAKS, K. A. ATKINS, G. PETRONI, L. R. DUSKA, J. K. SLACK-DAVIS (2017): Mesothelium expression of vascular cell adhesion molecule-1 (VCAM-1) is associated with an unfavorable prognosis in epithelial ovarian cancer (EOC). *Cancer.* 123, 977-984.

DOI: 10.1002/cncr.30415

SCHERER, P. E. (2006): Adipose tissue: from lipid storage compartment to endocrine organ. *Diabetes.* 55, 1537-1545.

DOI: 10.2337/db06-0263

SCHERER, P. E., S. WILLIAMS, M. FOGLIANO, G. BALDINI, H. F. LODISH (1995): A novel serum protein similar to C1q, produced exclusively in adipocytes. *J. Biol. Chem.* 270, 26746-26749. DOI: 10.1074/jbc.270.45.26746

SCHEY, K. L., J. M. LUTHER, K. L. ROSE (2015): Proteomics characterization of exosome cargo. *Methods.* 87, 75-82.

DOI: 10.1016/j.ymeth.2015.03.018

SCHMIEDT, C., K. M. TOBIAS, C. M. OTTO (2007): Evaluation of abdominal fluid: peripheral blood creatinine and potassium ratios for diagnosis of uroperitoneum in dogs. *J. Vet. Emerg. Crit. Care.* 11, 275-280.

DOI:10.1111/j.1476-4431.2001.tb00066.x

SCHRÖDL, W., R. BÜCKHLER, S. WENDLER, P. REINHOLD, P. MUCKOVA, J. REINDL, H. RHODE (2016): Acute phase proteins as promising biomarkers: perspectives and limitations for human and veterinary medicine. 10, 1077-1092.

DOI: 10.1002/prca.201600028

SCHULTZ, R. M., A. ZWINGENBERGER (2008): Radiographic, computed tomographic, and ultrasonographic findings with migrating intrathoracic grassawns in dogs and cats. Vet. Radiol. Ultrasound. 49, 249-255.

DOI: 10.1111/j.1740-8261.2008.00360.x

SHANTHAVEERANNA G. K., V. G. THYKADAVIL, G . A. D'SOUZA (2015): Use of pleural fluid ceruloplasmin in the differentiation of exudative and transudative pleural effusion. Lung. India. 32, 11-15.

DOI: 10.4103/0970-2113.148419

SHARMA, R., T. P. KHAKET, C. DUTTA, B. CHAKRABORTY, T. K. MUKHERJEE (2017): Breast cancer metastasis: Putative therapeutic role of vascular cell adhesion molecule-1. Cell. Oncol. 40, 199-208.

DOI: 10.1007/s13402-017-0324-x

SHAW, S. P., E. A. ROZANSKI, J. E. RUSH (2004): Cardiac troponins I and T in dogs with pericardial effusion. J. Vet. Intern. Med. 18, 322-324.

DOI: 10.1892/0891-6640(2004)18<322:ctiati>2.0.co;2

SHELLY, S. M. (2001): Body cavity fluids. U: Atlas of canine and feline cytology (Raskin, R. E., D. Meyer, ur.), 1. izdanje., PA Saunders, Philadelphia. str. 187-205.

SIMON, L., F. GAUVIN, D. K. AMRE, P. SAINT-LOUIS, J. LACROIX (2004): Serum procalcitonin and C-reactive protein levels as markers of bacterial infection: a systematic review and meta-analysis. Clin. Infect. Dis. 39, 206-217.

DOI:10.1086/421997

SIMONS, K., J. L. SAMPAIO (2011): Membrane organization and lipid rafts. *Cold. Spring. Harb. Perspect. Biol.* 3, a004697.

DOI: 10.1101/cshperspect.a004697

SINGH, A. S., B. BRISSON, S. NYKAMP (2012): Idiopathic chylothorax: pathophysiology, diagnosis, and thoracic duct imaging. *Compend. Contin. Educ. Vet.* 34, E2.

SISSON, D., W. P. THOMAS, W. W. RUEHL, J. G. ZINKL (1984): Diagnostic value of pericardial fluid analysis in the dog. *J. Am. Vet. Med. Assoc.* 184, 51-55.

SIYASI M., F. MAHJoubi, B. MAHJoubi, S. SHABANI (2017): Study of VCAM-1 gene expression in normal and tumoral tissues in patients with colorectal cancer. *J. Biotechnol. Biomed. Sci.* 1, 19-26.

DOI: 10.14302/issn.2576-6694.jbbs-17-1744

SLENSKY, K. (2009): Thoracic trauma. U: *Small Animal Critical Care Medicine* (Silverstein, D. C., K. Hopper, ur.), 2. izdanje, Mo. Saunders Elsevier, St. Louis. str. 662-667.

SMUTS, C. (2014): Evaluation of lactate dehydrogenase (LDH) activity in body cavity effusions from dogs, cats and horses. *Disertacija*, Murdoch University, Perth, Australija.

SMUTS, C., J. MILLS, R. MYLES, T. GAAL (2015): Lactate dehydrogenase activity in abdominal fluid from horses with colic. *J. Equine. Vet. Sci.* 36, 58-62.

DOI: 10.1016/j.jevs.2015.10.004

SMUTS, C. M., J. N. MILLS, T. GAAL (2016): Transudate or exudate: can lactate dehydrogenase activity in canine and feline effusions help to differentiate between the 2? *Vet. Clin. Pathol.* 45, 680-688.

DOI: 10.1111/vcp.12397

SONG, Y. H., C. WARNCKE, S. J. CHOI, S. CHOI, A. E. CHIOU, L. LING, H. Y. LIU, S. DANIEL, M. A. ANTONYAK, R. A. CERIONE, C. FISHBACH (2017): Breast cancer-derived extracellular vesicles stimulate myofibroblast differentiation and pro-angiogenic behavior of adipose stem cells. *Matrix. Biol.* 60, 190-205.

DOI: 10.1016/j.matbio.2016.11.008

SONGER, J. G., K. W. POST (2005): Veterinary microbiology: bacterial and fungal agents of animal disease. Saunders, St. Louis. str. 10 - 12., 55 – 59., 83 – 86.

SORDAT, I., C. DECRAENE, T. SILVESTRE, O. PETERMANN, C. AUFRAY, G. PIETU, B. SORDAT (2002): Complementary DNA arrays identify CD63 tetraspanin and alpha3 integrin chain as differentially expressed in low and high metastatic human colon carcinoma cells. Lab. Invest. 82, 1715-1724.

DOI: 10.1097/01.lab.0000044350.18215.0d

STAFFORD JOHNSON M., M. MARTIN, S. BINNS, M. J. DAY (2004): A retrospective study of clinical findings, treatment and outcome in 143 dogs with pericardial effusion. J. Small. Anim. Pract. 45, 546-552.

DOI: 10.1111/j.1748-5827.2004.tb00202.x

STELIN, G., B. RIPPE (1990): A phenomenological interpretation of the variation in dialysate volume with dwell time in CAPD. Kidney. Int. 38, 465-472.

STOCKHAM, S. L., M. A. SCOTT (2008): Cavitory effusion. U: Fundamentals of veterinary clinical pathology (Stockham, S. L., M. A. Scott, ur.). Blackwell, Ames. str. 831-868.

STRANG, J. I., A. J. NUNN, D. A. JOHNSON, A. CASBARD, D. G. GIBSON, D. J. GIRLING (2004): Management of tuberculosis constrictive pericarditis and tuberculous pericardial effusion in Transkei: results at 10 years follow-up. Clinical. Trial. QJM. 97, 525-535.

DOI: 10.1093/qjmed/hch086

STUERMER, C. A. O., M. F. LANGHORST, M. F. WIECHERS, D. F. LEGLER, S. HANBECK von HANWEHR, A. H. GUSE, H. PLATTNER (2004): PrPc capping in T cells promotes its association with the lipid raft proteins reggie-1 and reggie-2 and leads to signal transduction. FASEB J.18, 1731-1733.

DOI: 10.1096/fj.04-2150fje

STURGILL, M. G., G. H. LAMBERT (1997): Xenobiotic-induced hepato- toxicity: mehanisms of liver injury and metods of moni- toring hepatic function. Clin. Chem. 43, 1512-1526.

DOI: 10.1093/clinchem/43.8.1512

SWANN, H., D. HUGHES (2000): Diagnosis and management of peritonitis. Vet. Clin. North. Am. Small. Anim. Pract. 30, 603-615.

DOI: 10.1016/s0195-5616(00)50041-2

SYKES, J. E. (2012): Actinomycosis and nocardiosis. U: Infectious diseases of the dog and cat (Greene, C. E., ur.), 4. izdanje, Elsevier Saunders, St. Louis. str. 484-520.

TAI, Y. L., K. C. CHEN, J. T. HSIEH, T. L. SHEN (2018): Exosomes in cancer development and clinical applications. Cancer. Sci. 109, 2364-2374.

DOI: 10.1111/cas.13697

TARN, A. C., R. LAPWORTH (2010): Biochemical analysis of ascitic (peritoneal) fluid: what should we measure? Ann. Clin. Biochem. 47, 397-407.

DOI: 10.1258/acb.2010.010048

THÉRY, C., M. OSTROWSKI, E. SEGURA (2009): Membrane vesicles as conveyors of immune responses. Nat. Rev. Immunol. 9, 581-593.

DOI: 10.1038/nri2567

THOMPSON, C. A., A. H. REBAR (2016): Body cavity fluids. U: Canine and feline cytology (Raskin, R. E., D. J. Meyer, ur.), 3. izdanje, Elsevier Saunders, St. Louis. str. 191-219.

TKACH M., J.KOWAL, A. E. ZUCCHETTI, L. ENSERINK, M. JOUVE, D. LANKAR, M. SAITAKIS, L. MARTIN – LAUAR, C. THÉRY (2017): Qualitative differences in T-cell activation by dendritic cell-derived extracellular vesicle subtypes. Embo. J. 36, 3012-3028.

DOI: 10.15252/emboj.201696003

TOMIYAMA, A., T. UEKITA, R. KAMATA, K. SASAKI, J. TAKITA, M. OHIRA, A. NAKA GAWARA, C. KITANAKA, K. MORI, H. YAMAGUCHI, R. SAKAI (2014): Flotillin-1 regulates oncogenic signalling in neuroblastoma cells by regulating ALK membrane association. *Cancer. Res.* 74, 3790-3801.

DOI: 10.1158/0008-5472.CAN-14-0241

TREGGIARI, E., B. PEDRO, J. DUKES–McEWAN, A. R. GELZER, L. BLACKWOOD (2015): A descriptive review of cardiac tumours in dogs and cats. *Vet. Comp. Oncol.* 15, 273-288.

DOI: 10.1111/vco.12167

TRICARICO, C., J. CLANCY, C. D'SOUZA-SCHOREY (2017): Biology and biogenesis of shed microvesicles. *Small. GTPases.* 8, 220-232.

DOI: 10.1080/21541248.2016.1215283

TRUJILLO, M. E., P. E. SCHERER (2005): Adiponectin – journey from an adipocyte secretory protein to biomarker of the metabolic syndrome. *J. Intern. Med.* 257, 167-175.

DOI: 10.1111/j.1365-2796.2004.01426.x

TYLER, R. D., R. L. COWELL (1989): Evaluation of pleural and peritoneal effusions. *Vet. Clin. North Am. Small Anim. Pract.* 19, 743-768.

DOI: 10.1016/s0195-5616(89)50082-2

UCHIKOV, A. P., H. D. SHIPKOV, D. I. MARKOVA (2000): Pleural effusions in acute pancreatitis. *Folia. Med. (Plovdiv).* 42, 34-36.

DOI: 10.1055/s-2004-829032

VAIL, D. M. (2007): Feline lymphoma and leukemia. U: Withrow & MacEwen's small animal clinical oncology (Withrow, S. J., D. M. Vail, ur.), 4. izdanje, Saunders Elsevier, St. Louis. str. 733-769.

VAIL, D. M., K. M. YOUNG (2007): Haematopoietic tumors. U: Withrow & MacEwen's small animal clinical oncology (Withrow, S. J., D. M. Vail, ur.), 4. izdanje, Saunders Elsevier, St. Louis. str. 699 – 784.

VACHHARAJANI, V., C. CUNNINGHAM, B. YOZA, J. CARSON JR, T. J. VACHHARAJANI, C. MCCALL (2012): Adiponectin-deficiency exaggerates sepsis-induced microvascular dysfunction in the mouse brain. *Obesity*. (Silver Spring). 20, 498-504.
DOI: 10.1038/oby.2011.316

VAKAMUDI, S., N. HO, P. C. CREMER (2017): Pericardial effusions: causes, diagnosis, and management. *Prog. Cardiovasc. Dis.* 59, 380-388.
DOI: 10.1016/j.pcad.2016.12.009

VALENCIANO, A. C., T. P. ARNDT, T. E. RIZZI (2014): Effusions: abdominal, thoracic, and pericardial. U: Cowell and Tyler's diagnostic cytology and hematology of the dog and cat. (Valenciano, A. C., R. L. Cowell, ur.), 4. izdanje, (MO): Mosby, St. Louis. str. 244-265.

VENKATESH, B., I. HICKMAN, J. NISBET, J. COHEN, J. PRINS (2009): Changes in serum adiponectin concentrations in critical illness: a preliminary investigation. *Crit. Care.* 13, R105.
DOI: 10.1186/cc7941

VONDERHEIDE, R. H., T. F. TEDDER, T. A. SPRINGER, D. E. STAUTON (1994): Residues within a conserved amino acid motif of domains 1 and 4 of VCAM-1 are required for binding to VLA-4. *J. Cell. Biol.* 125, 215-222.
DOI: 10.1083/jcb.125.1.215

VRHOVAC, B., I. FRANCETIĆ, B. JAKŠIĆ, B. LABAR, B. VUCELIĆ (2003): Interna medicina. Naklada Ljevak, Zagreb. str. 559-560., 763.

WALKER, A. L., S. S. JANG, D. C. HIRSH (2000): Bacteria associated with pyothorax of dogs and cats: 98 cases (1989-1998). *J. Am. Vet. Med. Assoc.* 216, 359-363.
DOI: 10.2460/javma.2000.216.359

WADDELL, L. S. (2015): Colloid osmotic pressure and osmolality monitoring. U: Small Animal Critical Care Medicine (Silverstein, D. C., K. Hopper, ur.), 2. izdanje, Saunders, Philadelphia. str. 978-981.

DOI:10.1016/B978-1-4557-0306-7.00187-2

WALTER, J. H., R. RUDOLPH (1996): Systemic, metastatic, eu-and heterotrope tumours of the heart in necropsied dogs. Zentralbl. Veterinarmed. A. 43, 31-45.

DOI: 10.1111/j.1439-0442.1996.tb00426.x

WANG, C. S., C. F. SUN (2009): C-reactive protein and malignancy: clinico-pathological association and therapeutic implication. Chang. Gung. Med. J. 32, 471-482.

WANG, N. S.(1985): Anatomy and physiology of the pleural space. Clin. Chest. Med. 6, 3-16.

WANG, Z. V., P. E. SCHERER (2016): Adiponectin, the past two decades. J. Mol. Cell. Biol. 8, 93-100.

DOI: 10.1093/jmcb/mjw011

WARE, W. A., D. L. HOOPER (1999): Cardiac tumors in dogs: 1982-1995. J. Vet. Intern. Med. 13, 95-103.

DOI: 10.1892/0891-6640(1999)013<0095:ctid>2.3.co;2

WATANABE, N., T. ISHII, N. KITA, N. KANAJI, H. NAKAMURA, N. NANKI, Y. UEDA, Y. TOJO, N. KADOWAKI, S. BANDO (2018): The usefulness of pleural fluid pepsin, C-reactive protein, and procalcitonin in distinguishing different causes of pleural effusions. BMC. Pulm. Med. 18, 176.

DOI: 10.1186/s12890-018-0740-3

WATERS, D. J., D. D. CAYWOOD, D. W. HAYDEN, J. S. KLAUSNER (1988): Metastatic pattern in dogs with splenic hemangiosarcoma: clinical implications. J. Small. Anim. Pract. 29, 805-814. DOI:10.1111/j.1748-5827.1988.tb01907.x

WEEDEN, A. L., N. A. CHERRY, E. B. BREITSCHWERDT, A. G. CHEVES, H. L. WAMSLEY (2017): *Bartonella henselae* in canine cavity effusions: prevalence, identification, and clinical associations. *Vet. Clin. Pathol.* 46, 326-330.

DOI: 10.1111/vcp.12469

WEISS, D. J. (2002): Application of flow cytometric techniques to veterinary clinical hematology. *Vet. Clin. Pathol.* 31, 72-82.

DOI: 10.1111/j.1939-165x.2002.tb00284.x

WELDEAREGAY, Y. B., A. PICH, E. SCHIECK, A. LILJANDER, N. GICHERU, H. WESONGA, F. THIAUCOURT, L. M. KIIRIKA, P. VALENTIN-WEIGAND (2016): Proteomic characterization of pleural effusion, a specific host niche of *Mycoplasma mycoides* subsp. *mycoides* from cattle with contagious bovine pleuropneumonia (CBPP). *J. Proteomics* 131, 93-103.

DOI: 10.1016/j.jprot.2015.10.016

WEY, A. C., F. M. MOORE (2012): Right atrial chromaffin paraganglioma in a dog. *J. Vet. Cardiol.* 14, 459-464.

DOI: 10.1016/j.jvc.2012.02.009

XIONG, Q., M. LIN, W. HUANG, Y. RIKIHISA (2019): Infection by *Anaplasma phagocytophilum* requires recruitment of low-density lipoprotein cholesterol by flotillins. *mBio.* 26, e02783-18.

DOI: 10.1128/mBio.02783-18

XU, R., D. W. GREENING, A. RAI, H. JI, R. J. SIMPSON (2015): Highly-purified exosomes and shed microvesicles isolated from the human colon cancer cell line LIM1863 by sequential centrifugal ultrafiltration are biochemically and functionally distinct. *Methods.* 87, 11-21. DOI: 10.1016/j.ymeth.2015.04.008

YAMAUCHI, T., T. KADOWAKI (2013): Adiponectin receptor as a key player in healthy longevity and obesity - related diseases. *Cell. Metabol.,* 17, 185-196.

DOI: 10.1016/j.cmet.2013.01.001

YILMAZ TURAY, U., Z. YILDIRIM, Y. TÜRKOZ, C. BIBER, Y. ERDOĞAN, A. I. KEYF, F. UĞURMAN, A. AYAZ, P. ERGÜN, M. HARPUTLUOĞLU (2000): Use of pleural fluid C-reactive protein in diagnosis of pleural effusions. *Respir. Med.* 94, 432-435.

DOI: 10.1053/rmed.1999.0759

YUKSEL, I., F. KARAAHMET, Y. COSKUN, S. KILINCALP, M. HAMAMCI, H. AKINCI, Y. USTUN, Z. SIMSEK, E. ERARSLAN, S. COBAN (2014): Significance of serum and ascitic fluid c-reactive protein in differential diagnosis of benign and malignant ascites. *Dig. Dis. Sci.* 59, 2588-2593.

DOI: 10.1007/s10620-014-3205-4

ZANATTA, R., O. ABATE, A. D'ANGELO, B. MINISCALCO, A. MANNELLI (2003): Diagnostic and prognostic value of serum lactate dehydrogenase (LDH) and LDH isoenzymes in canine lymphoma. *Vet. Res. Commun. (Suppl. 1)*. 449-452.

DOI:10.1023/b:verc.0000014201.82393.67

ZHANG, Y., M. YU, W. TIAN (2016): Physiological and pathological impact of exosomes of adipose tissue. 49, 3-13.

DOI: 10.1111/cpr.12233

ZHAO, F., J. ZHANG, Y.-S. LIU, L. LI, Y.-L. HE (2011): Research advances on flotillins. *Virology* 44, 479.

DOI: 10.1186/1743-422X-8-479.

ZHOU, M., J. CHEN, L. ZHOU, W. CHEN, G. DING, L. CAO (2014): Pancreatic cancer derived exosomes regulate the expression of TLR4 in dendritic cells via miR-203. *Cell. Immunol.* 292, 65-69.

DOI: 10.1016/j.cellimm.2014.09.004

ZOCCHI L. (2002): Physiology and pathophysiology of pleural fluid turnover. *Eur. Respir. J.* 20, 1545-1558.

DOI: 10.1183/09031936.02.00062102

ZOIA, A., L. A. SLATER, J. HELLER, D. J. CONNOLLY, D. B. CHURCH (2009): A new approach to pleural effusion in cats: markers for distinguishing transudates from exudates. *J. Feline. Med. Surg.* 11, 847-855.

DOI: 10.1016/j.jfms.2009.04.005

ZOIA, A., M. DRIGO (2016): Diagnostic value of Light's criteria and albumin gradient in classifying the pathophysiology of pleural effusion formation in cats. *J. Feline. Med. Surg.* 18, 666-672.

DOI: 10.1177/1098612X15592170

9. PRILOZI

POPIS SLIKA

Slika 1. Starlingova ravnoteža, prema GUYTON i HALL (2005.)

Slika 2. Algoritam razlikovanja izljeva, prema RIZZI i suradnicima (2008.)

Slika 3. Eksudat – dominantan nalaz neutrofila (May-Grunwald-Giemsino bojenje, x1000 povećanje, izvor: arhiva Hematološkog laboratorija Klinike za unutarnje bolesti)

Slika 4. Mezotelne stanice (May-Grunwald-Giemsino bojenje, x1000 povećanje, izvor: arhiva Hematološkog laboratorija Klinike za unutarnje bolesti)

Slika 5. Septički eksudat – dominantan nalaz degenerativno promjenjenih neutrofila i intracelularnih bakterija (May-Grunwald-Giemsino bojenje, x1000 povećanje, izvor: arhiva Hematološkog laboratorija Klinike za unutarnje bolesti)

Slika 6. Hemoragijski perikardijalni izljev – nalaz eritrofagocitoze (May-Grunwald-Giemsino bojenje, x1000 povećanje, izvor: arhiva Hematološkog laboratorija Klinike za unutarnje bolesti)

Slika 7. Neoplastični pleuralni izljev – limfom (May-Grunwald-Giemsino bojenje, x1000 povećanje, izvor: arhiva Hematološkog laboratorija Klinike za unutarnje bolesti)

Slika 8. Ekstracelularne vezikule. Slika prilagođena prema RAEVEN (2018.)

Slika 9. Prototipska vezikula. Slika prilagođena prema RAEVEN (2018.)

Slika 10. Uloga ekstracelularnih vezikula kod tumorskih stanica. Slika prerađena prema JABALEE i suradnicima (2018.)

Slika 11. Spolna i pasminska struktura istraživane populacije (2D tortni grafikon)

Slika 12. Zastupljenost vrsta izljeva i lokalizacija izljeva (2D tortni grafikon)

Slika 13. Zastupljenost pasmina prema lokalizaciji izljeva (2D tortni grafikon)

Slika 14. Spolna struktura prema lokalizaciji izljeva (2D tortni grafikon)

Slika 15. Opisna statistika za svojstvo ukupnog broja stanica s jezgrom (TNCC) (srednja vrijednost \pm standardna devijacija, za jedan uzorak pleuralnog izljeva netumorski transudat prikazana je samo srednja vrijednost) kod pasa s pleuralnim izljevom (2D stupičasti grafikon)

Slika 16. Opisna statistika za svojstvo proteina (g/L) u izljevu (srednja vrijednost \pm standardna devijacija, za jedan uzorak pleuralnog izljeva netumorski transudat prikazana je samo srednja vrijednost) kod pasa s pleuralnim izljevom (2D stupičasti grafikon)

Slika 17. Opisna statistika za svojstvo proteina (g/L) u serumu (srednja vrijednost \pm standardna devijacija, za jedan uzorak pleuralnog izljeva netumorski transudat prikazana je samo srednja vrijednost) kod pasa s pleuralnim izljevom (2D stupičasti grafikon)

Slika 18. Opisna statistika za svojstvo albumina (g/L) u izljevu (srednja vrijednost \pm standardna devijacija, za jedan uzorak pleuralnog izljeva netumorski transudat prikazana je samo srednja vrijednost) kod pasa s pleuralnim izljevom (2D stupičasti grafikon)

Slika 19. Opisna statistika za svojstvo albumina (g/L) u serumu (srednja vrijednost \pm standardna devijacija, za jedan uzorak pleuralnog izljeva netumorski transudat prikazana je samo srednja vrijednost) kod pasa s pleuralnim izljevom (2D stupičasti grafikon)

Slika 20. Opisna statistika za svojstvo glukoze (mmol/L) u izljevu (srednja vrijednost \pm standardna devijacija, za jedan uzorak pleuralnog izljeva netumorski transudat prikazana je samo srednja vrijednost) kod pasa s pleuralnim izljevom (2D stupičasti grafikon)

Slika 21. Opisna statistika za svojstvo glukoze (mmol/L) u serumu (srednja vrijednost \pm standardna devijacija, za jedan uzorak pleuralnog izljeva netumorski transudat prikazana je samo srednja vrijednost) kod pasa s pleuralnim izljevom (2D stupičasti grafikon)

Slika 22. Opisna statistika za svojstvo AST (U/L) u izljevu (srednja vrijednost \pm standardna devijacija, za jedan uzorak pleuralnog izljeva netumorski transudat prikazana je samo srednja vrijednost) kod pasa s pleuralnim izljevom (2D stupičasti grafikon)

Slika 23. Opisna statistika za svojstvo AST (U/L) u serumu (srednja vrijednost \pm standardna devijacija, za jedan uzorak pleuralnog izljeva netumorski transudat prikazana je samo srednja vrijednost) kod pasa s pleuralnim izljevom (2D stupičasti grafikon)

Slika 24. Opisna statistika za svojstvo LDH (U/L) u izljevu (srednja vrijednost \pm standardna devijacija, za jedan uzorak pleuralnog izljeva netumorski transudat prikazana je samo srednja vrijednost) kod pasa s pleuralnim izljevom (2D stupičasti grafikon)

Slika 25. Opisna statistika za svojstvo LDH (U/L) u serumu (srednja vrijednost \pm standardna devijacija, za jedan uzorak pleuralnog izljeva netumorski transudat prikazana je samo srednja vrijednost) kod pasa s pleuralnim izljevom (2D stupičasti grafikon)

Slika 26. Opisna statistika za svojstvo CRP (mg/L) u izljevu (srednja vrijednost \pm standardna devijacija, za jedan uzorak pleuralnog izljeva netumorski transudat prikazana je samo srednja vrijednost) kod pasa s pleuralnim izljevom (2D stupičasti grafikon)

Slika 27. Opisna statistika za svojstvo CRP (mg/L) u serumu (srednja vrijednost \pm standardna devijacija, za jedan uzorak pleuralnog izljeva netumorski transudat prikazana je samo srednja vrijednost) kod pasa s pleuralnim izljevom (2D stupičasti grafikon)

Slika 28. Opisna statistika za svojstvo omjera CRP izljev/serum (srednja vrijednost \pm standardna devijacija, za jedan uzorak pleuralnog izljeva netumorski transudat prikazana je samo srednja vrijednost) kod pasa s pleuralnim izljevom (2D stupičasti grafikon)

Slika 29. Opisna statistika za svojstvo omjera glukoze izljev/serum (srednja vrijednost \pm standardna devijacija, za jedan uzorak pleuralnog izljeva netumorski transudat prikazana je samo srednja vrijednost) kod pasa s pleuralnim izljevom (2D stupičasti grafikon)

Slika 30. Opisna statistika za svojstvo omjera LDH izljev/serum (srednja vrijednost \pm standardna devijacija, za jedan uzorak pleuralnog izljeva netumorski transudat prikazana je samo srednja vrijednost) kod pasa s pleuralnim izljevom (2D stupičasti grafikon)

Slika 31. Opisna statistika za svojstvo ukupnog broja stanica s jezgrom (TNCC) (srednja vrijednost \pm standardna devijacija) kod pasa s abdominalnim izljevom (2D stupičasti grafikon)

Slika 32. Opisna statistika za svojstvo proteina (g/L) u izljevu (srednja vrijednost \pm standardna devijacija) kod pasa s abdominalnim izljevom (2D stupičasti grafikon)

Slika 33. Opisna statistika za svojstvo proteina(g/L) u serumu (srednja vrijednost \pm standardna devijacija) kod pasa s abdominalnim izljevom (2D stupičasti grafikon)

Slika 34. Opisna statistika za svojstvo albumina (g/L) u izljevu (srednja vrijednost \pm standardna devijacija) kod pasa s abdominalnim izljevom (2D stupičasti grafikon)

Slika 35. Opisna statistika za svojstvo albumina (g/L) u serumu (srednja vrijednost \pm standardna devijacija) kod pasa s abdominalnim izljevom (2D stupičasti grafikon)

Slika 36. Opisna statistika za svojstvo glukoze (mmol/L) u izljevu (srednja vrijednost \pm standardna devijacija) kod pasa s abdominalnim izljevom (2D stupičasti grafikon)

Slika 37. Opisna statistika za svojstvo glukoze (mmol/L) u serumu (srednja vrijednost \pm standardna devijacija) kod pasa s abdominalnim izljevom (2D stupičasti grafikon)

Slika 38. Opisna statistika za svojstvo AST (U/L) u izljevu (srednja vrijednost \pm standardna devijacija) kod pasa s abdominalnim izljevom (2D stupičasti grafikon)

Slika 39. Opisna statistika za svojstvo AST (U/L) u serumu (srednja vrijednost \pm standardna devijacija) kod pasa s abdominalnim izljevom (2D stupičasti grafikon)

Slika 40. Opisna statistika za svojstvo LDH (U/L) u izljevu (srednja vrijednost \pm standardna devijacija) kod pasa s abdominalnim izljevom (2D stupičasti grafikon)

Slika 41. Opisna statistika za svojstvo LDH (U/L) u serumu (srednja vrijednost \pm standardna devijacija) kod pasa s abdominalnim izljevom (2D stupičasti grafikon)

Slika 42. Opisna statistika za svojstvo CRP (mg/L) u izljevu (srednja vrijednost \pm standardna devijacija, za skupinu tumorskog transudata vrijednost za CRP određena je u jednom uzorku, dok u preostala dva uzorka zbog lipemije nije određena, tako da se uzima prosjek) kod pasa s abdominalnim izljevom (2D stupičasti grafikon)

Slika 43. Opisna statistika za svojstvo CRP (mg/L) u serumu (srednja vrijednost \pm standardna devijacija, za jedan uzorak septičkog tumorskog eksudata prikazana je samo srednja vrijednost) kod pasa s abdominalnim izljevom (2D stupičasti grafikon)

Slika 44. Opisna statistika za svojstvo omjera CRP izljev/serum (srednja vrijednost \pm standardna devijacija, za skupinu tumorskog transudata vrijednost za omjer CRP izljev/serum određena je u jednom uzorku, dok u preostala dva uzorka zbog lipemije nije određena, tako da se uzima prosjek) kod pasa s abdominalnim izljevom (2D stupičasti grafikon)

Slika 45. Opisna statistika za svojstvo omjera glukoza izljev/serum (srednja vrijednost \pm standardna devijacija) kod pasa s abdominalnim izljevom (2D stupičasti grafikon)

Slika 46. Opisna statistika za svojstvo omjera LDH izljev/serum (srednja vrijednost \pm standardna devijacija, za skupinu tumorskog transudata vrijednost za omjer CRP izljev/serum određena je u jednom uzorku, dok u preostala dva uzorka zbog lipemije nije određena, tako da se uzima prosjek) kod pasa s abdominalnim izljevom (2D stupičasti grafikon)

POPIS TABLICA

Tablica 1. Uzroci izljeva. Prema O'BRIEN i LUMSDEN (1988.) te STOCKAM i SCOTT (2008.)

Tablica 2. Bakterijski uzročnici nastanka pitoraksa. Prema JANG i suradnici (1997.), WALKER i suradnici (2000.) i GREENE (2012.)

Tablica 3. Zastupljenost pasminske populacije zahvaćene u cijelom istraživanju (apsolutni i relativni broj zapisa)

Tablica 4. Prikaz broja uzoraka izljeva u tjelesne šupljine

Tablica 5. Prikaz kliničkih simptoma kod istraživane skupine pasa s izljevima u tjelesne šupljine

Tablica 6. Analiza varijance za svojstva pleuralnih izljeva i statistička značajnost utjecaja u modelu (prvi dio)

Tablica 7. Analiza varijance za svojstva pleuralnih izljeva i statistička značajnost utjecaja u modelu (drugi dio)

Tablica 8. Analiza varijance za svojstva pleuralnih izljeva i statistička značajnost utjecaja u modelu (treći dio)

Tablica 9. Korigirane srednje vrijednosti \pm standardna devijacija (std) svojstava pleuralnih izljeva

Tablica 10. Analiza varijance za svojstva abdominalnih izljeva i statistička značajnost utjecaja u modelu (prvi dio)

Tablica 11. Analiza varijance za svojstva abdominalnih izljeva i statistička značajnost utjecaja u modelu (drugi dio)

Tablica 12. Analiza varijance za svojstva abdominalnih izljeva i statistička značajnost utjecaja u modelu (treći dio)

Tablica 13. Korigirane srednje vrijednosti \pm standardna devijacija (std) svojstava abdominalnih izljeva

Tablica 14. Opisna statistika za svojstva u Western blot analizi (srednja vrijednost \pm standardna devijacija) s obzirom na vrstu uzorka

Tablica 15. Opisna statistika za svojstva u Western blot analizi (srednja vrijednost \pm standardna devijacija) s obzirom na frakciju

Tablica 16. Opisna statistika za svojstva u Western blot analizi (srednja vrijednost \pm standardna devijacija) s obzirom na dijagnozu

Tablica 17. Fenotipske korelacije između svojstva u Western blot analizi

Tablica 18. Analiza varijance za svojstva izljeva i statistička značajnost utjecaja u modelu (prvi dio)

Tablica 19. Analiza varijance za svojstva izljeva i statistička značajnost utjecaja u modelu (drugi dio)

Tablica 20. Analiza varijance za svojstva izljeva i statistička značajnost utjecaja u modelu (treći dio)

Tablica 21. Usporedbe statističkih značajnosti molekula FLOT1, VCAM1, ADPN i CD63 uspoređujući kontrolnu serumsku skupinu, tumorsku (serum i izljev) te septičku skupinu (serum i izljev)

10. ŽIVOTOPIS

Valerija Benko, dr. med. vet. rođena je 6. prosinca 1986. u Zaboku. Osnovnu školu završila je u Gornjoj Stubici, a opću gimnaziju u Zaboku 2005. godine, kada i upisuje Veterinarski fakultet u Zagrebu. Tijekom studija boravila je jedan semestar u sklopu Erasmus studijskog boravka na Wroclaw University of Environmental and Life Science u Poljskoj. Godine 2012. diplomirala je na Veterinarskom fakultetu u Zagrebu. U rujnu 2012. zaposlena je kao epizootiolog brojlerske farme u Koki d.d. u Varaždinu. Kratko vrijeme radi u Veterinarskoj školi Gjüre Prejca u Zagrebu kao profesorica strukovnih predmeta veterinarske srednje škole. U listopadu 2013. godine zapošljava se u Laboratoriju Klinike za unutarnje bolesti na Veterinarskom fakultetu u Zagrebu gdje se primarno bavi hematološkom i citološkom dijagnostikom. 2013. godine upisuje poslijediplomski doktorski studij Veterinarske znanosti te prijavljuje temu doktorskog rada pod naslovom „Dijagnostički i prognostički značaj kliničkih i laboratorijskih pokazatelja izljeva u pasa“. U razdoblju od dva mjeseca krajem 2017. stručno se usavršavala u Centralnom laboratoriju Zavoda za patobiologiju Sveučilišta veterinarske medicine u Beču iz polja kliničke patologije, tj. veterinarske citologije domaćih životinja. Od studenog 2018. povremeni je predavač strukovnih veterinarskih predmeta učilišta za odrasle Andragog u Zagrebu. U kolovozu 2020. zapošljava se kao stručna suradnica na Zavodu za biologiju i patologiju riba i pčela gdje je uključena u poslove ovlaštenog službenog dijagnostičkog laboratorija za bolesti pčela APISlab te druge poslove vezane uz pripremu nastave, znanstvena istraživanja i stručni rad zavoda.

ČLANSTVA U ORGANIZACIJAMA:

Hrvatska veterinarska komora

STUDIJSKI BORAVAK:

Erasmus stručna praksa:

Beč – 16/10/2016 – 17/12/2016; klinička patologija, Central laboratory, Department of Pathobiology, Veterinarmedizinische Universität Wien

STRUČNO USAVRŠAVANJE I EDUKACIJE:

1. WSAWA Continuing Education Course “Cytology in practice, 09/03/2014, Beograd
2. 1st Croatian Small Animal Veterinary Congress, 04/04/2014, 05/04/2014, Zagreb
3. VETERINARSKI DANI 2014 znanstveno - stručni skup s međunarodnim sudjelovanjem, 15-15/10/2014
4. 6th Alpe-Adria Diagnostic Cytology Symposium, 17-18/10/2015, Ossiach
5. One World - One Health - One Vision, poster: Inflammatory Bowel Disease- Idiopathic disease of gastrointestinal tract in dogs and cats, 14-16/10/2015, Sarajevo
6. 9th Alpe-Adria Diagnostic Cytology Symposium, 20-21/10/2018, Ossiach
7. 10th Alpe-Adria Diagnostic Cytology Symposium, 31/08/2019 - 01/09/2019, Gozd Martuljek
8. 8th international congress “ Veterinary science and profession”, 10-12/10 /2019, Zagreb
9. Seminar “Feline Oncology: Cats are not Small Dogs”, 22/03/2014, 23/03/2014, Postojna
10. Radionica Post-genomic era of molecular biology: Proteomics era 1, 09-11/12/2015, Zagreb
11. Radionica Intellectual property management in support of innovation, 12-13/05/2016, Zagreb
12. Radionica Comparative molecular analysis of the selected cancers in humans and dogs, 01-03/06/2016
13. Radionica Clinical and applied proteomics, 08-10/06/2016, Zagreb
14. Radionica Wildlife medicine: Parasitic diseases, 13-15/06/2016, Zagreb
15. Radionica Post-genomic era of molecular biology, Proteomics era I, 14-16/11/2017, Zagreb
16. Edukativna izložba Reptilomanija+, 10-14/05/2017, Zagreb
17. Veterinarski seminar male prakse: Kardiologija, gastroenterologija, dermatologija, 25/11/2017, Zagreb

18. Festival znanosti, 16-21/04/2018, Tehnički muzej Nikola Tesla, Zagreb
19. Održano predavanje Laboratorijska dijagnostika u veterinarskoj medicini,
Međužupanijsko stručno vijeće veterinarske struke, 15/12/2018
20. Festival znanosti, 08-13/04/2019, Tehnički muzej Nikola Tesla, Zagreb
21. Radionica „Postavljanje sumnje na bolesti pčela i uzorkovanje na pčelinjaku“,
02/09/2020, Zagreb
22. Osposobljavanje osoba koje provode pokuse na životinjama (C kategorija), 21-
24/09/2020, Zagreb
23. Edukacija “Primjena norme HRN EN ISO/IEC 17025:2017”, 28 - 30/10/2020, Zagreb

POPIS RADOVA

Izvorni znanstveni i pregledni radovi u *Current contents* (CC) časopisima:

BECK, A., D. HUBER, A. POLKINGHORNE, A. GUDAN KURILJ, **V. BENKO**, V. MRLJAK, S. RELJIĆ, J. KUSAK, I. REIL, R. BECK (2017): The prevalence and impact of *Babesia canis* and *Theileria* sp. in free-ranging grey wolf (*Canis lupus*) populations in Croatia. *Parasit. Vectors.* 10, 168-168.

DOI: 10.1186/s13071-017-2106-8

Znanstveni radovi u zbornicima skupova:

KAJIN, F., I. SPAJIĆ, V. MATIJATKO, I. KIŠ, M. BRKLJAČIĆ, I. ŠMIT, M. TORTI, **V. BENKO** (2018): Kad nam "slijepi" BAL otvori oči. Book of abstracts: "Veterinarski dani 2018.", pp. 193-204.

KUČER, N., H. TKALČEVIĆ, I. JOVIĆ, M. BRKLJAČIĆ, M. CRNOGAJ, J. GOTIĆ, G. JURKIĆ KRSTESKA, I. ŠMIT, I. MAYER, D. GRDEN, K. ŠIMONJI, N. LEMO, I. KIŠ, V. MATIJATKO, D. POTOČNJAK, J. FORŠEK, B. BEER LJUBIĆ, D. IVŠIĆ ŠKODA, **V. BENKO**, F. PEK, R. BARIĆ RAFAJ (2016): Liječenje pasa oboljelih od malignog limfoma - iskustvo klinike. Zbornik radova: 6. HRVATSKI VETERINARSKI KONGRES s međunarodnim sudjelovanjem, Opatija. pp. 495-506.

PRVANOVIĆ BABIĆ, N., M. LIPAR, **V. BENKO**, Z. ŠTRITOF, I. GETZ, M. SAMARDŽIJA, N. MAČEŠIĆ, S. VINCE, J. GRIZELJ, T. KARADJOLE, G. BAČIĆ (2019): Alternativni pristup liječenju kroničnog endometritisa kobilica primjenom inaktiviranog bakterijskog matritisa, smjese eteričnih ulja i propolisa. Book of Proceedings of 12th International scientific/professional conference Agriculture in nature and environment protection, Osijek: Glas Slavonije d.d., Osijek. pp. 129-133.

Sažeci u zbornicima i časopisima:

BENKO, V., D. IVŠIĆ ŠKODA, G. JURKIĆ, N. KUČER, A. PETAK, F. KAJIN, M. TORTI (2019): Review of clinical cases of body cavity effusions (2015-2019) – overview of clinical cytology findings and associated etiologic factors. Book of abstracts: 8th international congress "Veterinary science and profession", Faculty of veterinary medicine, Zagreb. p. 141.

BENKO, V., A. GALAN COUSILLAS, J. TRŠAN, V. MRLJAK, M. TORTI (2019): Proteomic analysis of pleural effusion and its potential in clinical diagnostic of canine pulmonary adenocarcinoma. Book of abstracts: 8th international congress "Veterinary science and profession", Faculty of veterinary medicine, Zagreb. p. 83.

EFENDIĆ, M., N. MAČEŠIĆ, M. SAMARDŽIJA, T. KARADJOLE, M. LOJKIĆ, V. BENKO, Z. ŠTRITOF, V. STEVANOVIĆ, I. RAIČ, H. CAPAK (2019): Canine foetal mummification as consequence of prolonged gestation. Book of abstracts: 8th international congress "Veterinary science and profession", Faculty of veterinary medicine, Zagreb. p. 155.

HUBER, D., A. BECK, V. BENKO, S. RELJIĆ, I. REIL, J. KUSAK, V. MRLJAK, R. BECK (2017): Piroplasmosis of grey wolf (*Canis lupus*) population in Croatia. *J. Comp. Pathol. USA*, Elsevier, p. 101.

BENKO, V., K. BEGANOVIĆ (2015): Inflammatory bowel disease-idiopathic disease of gastrointestinal tract in dogs and cats. Book of abstracts: 2nd International Veterinary Congress of Bosnia and Herzegovina "One world-one health-one vision", Veterinary faculty, Sarajevo. pp. 143-145.

IVŠIĆ ŠKODA, D., V. BENKO, LJ. DUKARIĆ (2019):

Comparison of standard clotting tests in dogs between QuickVet and ACL 7000 analyzers. Book of abstracts: 8th international congress "Veterinary science and profession", Faculty of veterinary medicine, Zagreb. p. 142.

Ostali radovi u drugim časopisima

BENKO, V., I. ŠMIT, A. RADONJIĆ, V. ĐURIĆ, I. JOVIĆ, M. TORTI (2021): Uzroci i laboratorijska dijagnostika pleuralnih izljeva u pasa. *Vet. stanica* 52, 231-244.

DOI: 10.46419/vs.52.2.1.

BENKO, V., I. TLAK GAJGER (2021): Socijalna imunost pčelinje zajednice. *Hrv. Pčela* 140, 13-15.