

Učinak pentadekapeptida BPC 157 i visokih doza diklofenaka na inducirani sindrom kratkoga crijeva

Lojo, Nermin

Doctoral thesis / Disertacija

2015

Degree Grantor / Ustanova koja je dodijelila akademski / stručni stupanj: **University of Zagreb, School of Medicine / Sveučilište u Zagrebu, Medicinski fakultet**

Permanent link / Trajna poveznica: <https://um.nsk.hr/um:nbn:hr:105:187501>

Rights / Prava: [In copyright](#)/[Zaštićeno autorskim pravom.](#)

Download date / Datum preuzimanja: **2024-10-18**



Repository / Repozitorij:

[Dr Med - University of Zagreb School of Medicine Digital Repository](#)



**SVEUČILIŠTE U ZAGREBU
MEDICINSKI FAKULTET**

Nermin Lojo

**Učinak pentadekapeptida BPC 157 i
visokih doza diklofenaka na inducirani
sindrom kratkoga crijeva**

DISERTACIJA

Zagreb, 2015.

Rad je izrađen u laboratoriju Zavoda za farmakologiju Medicinskog fakulteta Sveučilišta u Zagrebu.

Voditelj rada je **prof.dr.sc.Predrag Sikirić**, kojemu kao velikom znanstveniku zahvaljujem na pomoći i potpori pri izradi disertacije.

Komentor na izradi dizertacije je prof.dr. sc. **Žarko Rašić** sa Klinike za Kirurgiju KB Sveti Duh, Zagreb

Zahvaljujem **prof.dr.sc. Svenu Seiwertu** na pomoći pri izradi i tumačenju patohistoloških preparata tankog crijeva.

Zahvaljujem **dr.sc Marku Severu** kolegi i prijatelju sa Klinike za Kirurgiju KB Sveti Duh na velikoj pomoći pri izradi ove dizertacije

Zahvaljujem mojim roditeljima na podršci u dosadašnjem školovanju kao i izradi ove dizertacije.

SADRŽAJ

	Stranica
Uvod	1
Svrha rada	2
Dosadašnja saznanja o učinku BPC 157 na sindrom kratkog crijeva	2
Dosadašnja istraživanja posljedica uoptrebe diklofenaka na GI sustav	3
HIPOTEZA	5
Opći cilj istraživanja	6
Specifični cilj istraživanja	6
Materijali i metode	7
Kirurški model sindroma kratkog crijeva	7
Lijekovi	8
Histološka analiza	10

Promatrani parametri	11
Statističke metode	14
Rezultati	15
Gastrointestinalne lezije	15
Sindrom kratkog crijeva i stanje anastomoze	18
Jetrene lezije i jetreni enzimi	24
Mozak	29
Diskusija	32
Zaključak	36
Popis literature	37
Sažetak	47
Abstract	49
Životopis autora sa popisom radova	51

UVOD

Istraživali smo učinak pentadekapeptida BPC 157⁽¹⁻³⁾ 24 sata nakon učinjene masivne resekcije tankog crijeva na štakorskom modelu uz primjenu diklofenaka i modulatora NO sustava. Pratili smo učinak na gastrointestinalni sustav te na tkivo jetre i mozga sa naglaskom na prethodna saznanja o ciljno specifičnim lokacijama NSAIL uzrokovanih lezija, uz istraživanje poremećaja u NO sustavu.⁽⁴⁾ ,a radi pronalaženja adekvatnog terapijskog pristupa. Potvrđujemo akutni trenutni pozitivan učinak pentadekaptida BPC 157 kod neposredne ugroženosti organizma opsežnom resekcijom tankog crijeva i istovremenom primjenom diklofenaka te poremećaja NO sustava te pri tome prisutnih komplikacija (loše cijeljenje anastomoze, oštećenja dvanaesnika, želuca, tankog i debelog crijeva , mozga i jetre).

U navedenom istraživanju obratili smo pažnju na učinke pentadekapeptida BPC 157 (GEPPPGKPADDAGLV, M.W. 1419, PL-10, PLD-116, PL 14736)⁽¹⁻³⁾ te štetan učinak diklofenaka,⁽³⁾ prilikom masivne resekcije tankog crijeva^(5,6) koji uzrokuju slabije cijeljenje crijevne anastomoze, gastrorointestinalne, jetrene lezije i lezije moždanog tkiva^(3,5,6), uz osvrt na modulaciju NO-sustava⁽¹⁾ . Stabilni želučani pentadekapeptid BPC 157 djeluje na NO-sustav⁽¹⁾ , ublažava toksično djelovanje nesteroidnih antireumatika⁽³⁾, djeluje protektivno na sluznicu gastrointestinalnog sustava^(6,7) , poboljšava cijeljenje rana i krvnih žila⁽²⁾, što je nedavno i objavljeno.^(1-3,5-8)

Dosadašnja istraživanja su upućivala na činjenicu da su NSAIL uzrokovane gastrointestinalne lezije primarno smještene u tankom crijevu⁽⁴⁾, te što do sada upotreba diklofenaka (kao predstavnika NSAIL⁽⁹⁻¹¹⁾) nije bila jasno povezana sa lošim cijeljenjem crijevnih anastomoza^(12,13). Dosadašnja istraživanja sindroma kratkog crijeva su se odnosila na duže poslijeoperacijske periode (dani i tjedni)^{5,14}, te je u tim istraživanjima najkraći period bio i najmanje istraživani. Stoga je naš primarni cilj bio kod životinja s opsežnom resekcijom tankog crijeva te induciranom toksičnošću diklofenaka (potencijalno životno ugrožavajuće stanje) uz poremećaj NO sustava, istovremenu blokadu COX i NO sustava^{15,16}, utvrditi ulogu istih na gastrointestinalni sustav, oštećenja jetre, jetrenu encefalopatiju¹⁷ te povezanost diklofenakom induciranih lezija s disfunkcijom NO sustava¹⁸. Posljedično fokusirali smo se na učinak primjene pentadekapeptida BPC 157, NOS prekursora L: Arginina i blokatora NO sustava (L-NAME), apliciranih zasebno i u kombinaciji,⁽¹⁻³⁾ a nakon masivne resekcije tankog crijeva.

Ukratko, mogućnost upotrebe pentadekapeptida BPC 157 kao antidota za toksične učinke NSAIL je nedavno objavljena⁽³⁾, kao što je i u nedavnim istraživanjima pokazano kako želučani stabilni pentadekapeptid BPC 157 može djelovati protivno toksičnom djelovanju diklofenaka koje uzrokuje želučane, intestinalne, jetrene, i lezije moždanog tkiva⁽¹⁹⁾, kao i toksičnom djelovanju ostalih NSAIL-a⁽²⁰⁻²³⁾, te posljedično može u kliničkoj praksi poboljšati cijeljenje crijevnih anastomoza⁽²⁴⁾ i poboljšati adaptacijske mehanizme preostalog tkiva, kao što je dokazano u razdoblju od 1-4 tjedna nakon resekcije.^(5,6) Do sada je već potvrđena povezanost

pentadekapeptida BPC 157 i NO sustava na različitim modelima i životinjskim vrstama ^(1,2), što je očekivano i na ovom modelu. S obzirom na dosadašnja saznanja masivna resekcija tankog crijeva trebala bi ublažiti toksičnost diklofenaka (radi resekcije tankog crijeva kao ciljnog mjesta toksičnog djelovanja diklofenaka) ⁽⁴⁾ i radi činjenice da toksični učinak diklofenaka ovisi o intestinalnim bakterijama ⁽²⁵⁾ koje mogu dovesti do daljnjih i težih oštećenja, gastrointestinalnih lezija, oštećenja jetre i mozga ⁽¹⁹⁾. Također odstranjenje većeg dijela tankog crijeva može stvoriti uvjete za nastajanje gastrointestinalnih, jetrenih i moždanih lezija manipulacijom NO sustava. Također uklanjanje velikog dijela tankog crijeva može samo po sebi ovisno o stanju aktivnosti NO sustava (blokada NO sustava L-NAME-om ili dodavanje supstrata NO sustava- L Argininom) dovesti do različitog intenziteta gastrointestinalnih, jetrenih lezija i oštećenja mozga.

Također je zanimljiv i odnos citotoksičnosti i citoprotekcije s obzirom na negativan učinak NSAIL-a ^(3,26) na gastrointestinalni sustav te citoprotektivan učinak pentadekapeptida BPC 157 ⁸.

Stoga je BPC 157 zanimljiv kao antiulkusni peptid koji je stabilan u želučanom soku više od 24 sata, te u dosadašnjim istraživanjima nije postignuta njegova toksična doza ⁽¹⁻³⁾. Poznato je i da se učinak protekcije endotela zajedno s održavanjem integriteta sluznice odvija u minutama ^(27, 28), te da pentadekapeptid BPC 157 kod endotelne /mukozne protekcije ima ulogu modulatora citoprotekcije ⁽⁸⁾. Prema tome (učinak pentadekapeptida na citoprotekciju i na toksičnost NSAIL-a) ^{3,8,28} za očekivati je isti učinak i pri otežanim okolnostima (npr. cijeljenja

anastomoze, stanja nakon opsežne resekcije crijeva, neadekvatne učinkovitosti ostatnog crijeva, disfunkciji NO sustava, toksičnost NSAIL-a) (8,26,29).

Također, BPC 157 poništava blokadu NO sustava uzrokovanu L-NAME-om uspješnije no prekursor NO sustava L arginine, što je već potvrđeno ranijim istraživanjima (1,30-38).

S obzirom na sve navedeno smatramo da naši dosadašnji rezultati te rezultati ovog istraživanja pojašnjavaju utjecaj i ulogu NO sustava kod opsežne resekcije tankog crijeva prilikom primjene dikofenaka te donose novi terapijski pristup ovom problemu.

HIPOTEZA

Pentadekapeptid BPC 157 antagonizira negativne učinke opsežne resekcije tankog crijeva uz istovremenu primjenu visokih doza diklofenaka na gastrointestinalni sustav i mozak modulacijom NO sustava.

OPĆI CILJ ISTRAŽIVANJA

Opći cilj ovog istraživanja bio je istražiti učinak diklofenaka nakon opsežne resekcije tankog crijeva te pri tome i učinak pentadekapeptida BPC 157 . Također je cilj bio istražiti učinak blokatora NO sintetaze LNAME, te prekursora NO L-Arginina na lezije izazvane diklofenakom te međudjelovanje sa pentadekapeptidom BPC 157

SPECIFIČNI CILJ ISTRAŽIVANJA

Specifični cilj ovog istraživanja bio je istražiti odnos učinka diklofenak/BPC 157/L-NAME/ L-Arginin na crijevnu anastomozu, jetru, želudac, kolon, rektum i priraslice

MATERIJALI I METODE

U istraživanju smo koristili mužjake štakora Albino Wistar, težine 250 do 280 g, i to 5 štakora po eksperimentalnoj grupi, nasumično izabranih za sve pokuse, i sve je odobreno od strane lokalnog etičkog povjerenstva.

Pod dubokom anestezijom, izvedena je masivna resekcija tankog crijeva (80% odstranjeno)⁽⁵⁾. U peritonealnu šupljinu se pristupilo medijalnom incizijom dugačkom 4 cm, te je nakon resekcije učinjena jejunoilealna anastomoza u jednom sloju sa 7-0 polipropilenom (Prolene; Ethicon, Hamburg, Germany) sa produžnim šavom. Abdominalna rana je zatvorena sa pojedinačnim šavima 3-0. Evaluacija (24 sata nakon masivne resekcije crijeva) je sadržavala makroskopsku procjenu, histološku analizu i biokemijsku analizu.

LIJEKOVI

Pentadekapaptid BPC157 (Diagen d.o.o., Ljubljana, Slovenija) otopljen u fiziološkoj otopini bio je korišten u dozama 10 μ g/kg i 10ng/kg administriran intraperitonealno neposredno po učinjenom zahvatu). Alternativno, BPC157 je bio administriran u vodi za piće (0.16 μ g/ml, ili 0,16ng/ml, 12ml po štakoru ad libitum), da bi na taj način izbjegli moguće ozlijede životinja i njihovu patnju tijekom intragastrične primjene. Kontrolne životinje su primale 0.9% otopinu NaCl-a intraperitonealno, odnosno čistu vodu za pijeње u jednakim volumenima. Diklofenak je apliciran u dozi 12,5 mg/kg intraperitonealno odmah po zahvatu. BPC 157 (10 μ g/kg, ng/kg), L-NAME (5 mg/kg), L Arginin (100mg/kg) su aplicirani zasebno ili u kombinaciji. S obzirom na visoke doze diklofenaka i izrazitu hepatotoksičnost, životinje su bile žrtvovane eterom 24 sata nakon operacijskog zahvata.

GASTROINTESTINALNE LEZIJE

Želučane, duodenalne, te lezije tankog i debelog crijeva su bile analizirane odmah po žrtvovanju životinja ⁽¹⁹⁻²²⁾. Analiziran je zbroj dijametara na tkivu gastrointestinalnog trakta kao i u prethodnim istraživanjima ⁽¹⁹⁻²²⁾, a tkivo je zatim pripremano za rutinsku mikroskopsku analizu.

PROCJENA ANASTOMOZE

Makroskopska i mikroskopska procjena je izvršena kao i u prethodno objavljenim radovima ⁽⁶⁾. Procjena anastomoze crijeva je vršena skoriranjem (1-4): 1 potpuna dehiscenca, 2 parcijalna dehiscenca, 3 edem anastomoze, 4 uredna anastomoza; Procjena priraslica je također vršena skoriranjem 0–7: 0, bez priraslica; 1, manji sloj priraslica koji prekriva manje od pola anastomoze; 2, priraslice koje prekrivaju više od pola anastomoze ;3, priraslice koje prekrivaju cijelu anastomozu 4, mezenterijalna strana tankog crijeva također prekrivena priraslicama 5 susjedna vijuga tankog crijeva također prekrivena priraslicama; 6, nekoliko susjednih vijuga tankog crijeva prekriveno priraslicama; 7, susjedne vijuge, želudac i jetra prekriveni priraslicama. *Smetnje pasaže sadržaja kroz*

tanko crijevo ⁽⁶⁾ su skorirane 0–3, prema promjeru vijuga tankog crijeva uz anastomozu.

Ukoliko je promjer anastomoze na 2 cm od anastomoze oralno /promjer anastomoze na 2 cm od anastomoze aboralno = 1 pasaža je uredna (score 0), između 1 i 1.33 to je pokazatelj blage opstrukcije (score 1), između 1.33 i 1.66 umjerene opstrukcije (score 2), i ako je više od 1.66 teške opstrukcije (score 3).

HISTOLOŠKA ANALIZA

Neposredno nakon žrtvovanja uzeti su uzorci tkiva crijeva^(5,6), fiksirani su puferiranim formalinom (pH 7.4), na 24 h, dehidrirani i zaliveni parafinskim voskom u blokove. Nakon rezanja, uzorci su bojani hematoksilinom i eozinom (za evaluaciju epitelizacije, nekroze, edema, granulacijskog tkiva i upalnih stanica) te su proučeni od stručnjaka neupućenog u promatrane skupine .

Za morfometrijsku analizu korišteni su posebni softverski programi SFORM i ISSA proizvedeni u VAMSTEC-Software Company (VAMSTEC, Zagreb, Croatia). Za analizu pod visokim povećanjem, randomizacijom je odabrano pet polja. Uzorke je analizirao iskusni promatrač koji nije bio upoznat s podrijetlom materijala.

Postavili smo kriterije za edem anastomoze: bez edema (0); defekt nije veći od debljine mišićnog sloja tankog crijeva (1); defekt veći od debljine mišićnog sloja tankog crijeva (2); defekt dvije debljine mišićnog

sloja tankog crijeva (3). Nekroza i stvaranje granulacijskog tkiva su skorirani: bez (0); zahvaćenost manje od 20% područja anastomoze (1); zahvaćenost 20% -60% područja anastomoze (2); zahvaćenost više od 60% područja anastomoze (3). Morfometrijska analiza je korištena za utvrđivanje ukupnog broja upalnih stanica te zastupljenost kolagenom i retikulinom (prikazani kao postotak ukupnog područja)

Za procjenu cijeljenja anastomoze promatrali smo epitelizaciju (prezentacija regenerirane površine epitela) ili novostvorene mišiće te razliku u muskularisu (oboje mukoze i proprije) na krajevima abrupcije.

Za procjenu prilagodbe tankog crijeva ostalog nakon resekcije⁽⁵⁾ uzeti su uzorci od 3 cm distalno do 3 cm proksimalno od anastomoze, fiksirani pribadačama za stiroporsku plohu uz minimalnu tenziju, također su uzeti uzorci želuca te debelog crijeva radi verifikacije opsežnosti lezija sluznice. Preparati su fiksirani na 24 sata u 5% formalinu, isprani nakon toga apsolutnim alkoholom, te uklopljeni u parafinu i izrezani transverzalnim rezovima na uobičajen način. Kao pokazatelj strukturne prilagodbe promatrana je visina crijevnih resica (od baze do vrha resice), dubina kripte (od baze kripte do baze resice) i debljina mukoze (od baze kripte do vrha resice)^[44-46] broj i promjeri ulceracija sluznice te stanje jetrenog parenhima.

Visina crijevnih resica, dubina kripta i debljina mišićne stjenke, broj i promjeri ulceracija sluznice su također mjereni od strane iskusnog promatrača neupoznatog o podrijetlu uzoraka mikrometrom postavljenim na objektiv pod povećanjem od 200x i pod optičkim mikroskopom

povećanja 10 x 100. Prikupljeni podaci sastoje se od prosjeka od 8 odvojenih mjerenja po životinji.

Prema dosadašnjim istraživanjima ⁽⁵⁾ visina crijevnih resica $307.4 \pm 13 \mu\text{m}$, dubina kripti $145.2 \pm 14.7 \mu\text{m}$, i debljina mišićnog sloja (unutarnjeg cirkularnog $22.6 \pm 5.8 \mu\text{m}$, i vanjskog uzdužnog $12.5 \pm 4.6 \mu\text{m}$) su smatrane normalnim.

JETRENI ENZIMI

Neposredno po žrtvovanju životinja uzeti su uzorci krvi za određivanje vrijednosti aspartat transaminaze (AST), alanin transaminaze (ALT) (IU/L) i ukupnog bilirubina ($\mu\text{mol/L}$), te su centrifugirani 15 minuta pri 3000 rpm. Svi testovi su rađeni sa Olympus AU2700 uređajem sa originalnim reagensima (Olympus Diagnostica, Lismeehan, Ireland) ⁽¹⁹⁻²²⁾.

LEZIJE JETRE

Tkivo jetre je neposredno po žrtvovanju stavljeno u 10% neutralni puferirani formalin na 24 sata i potom uklopljeno u parafin. Uzorci bojani hemalaun – eozinom su analizirani na 3 vidna polja pod visokim povećanjem. Broj jezgara kao i njihov promjer je mjeren s ISSA programom (Vamstec, Zagreb, Croatia). Također je praćen i broj stanica sa dvije jezgre. Mikrovezikularna steatoza je skorirana skorom od 1–3: 1— manje od 20% hepatocita sa mikrovezikularnom steatozom, 2 — 20–60%

hepatocita sa mikrovezikularnom steatozom 3 — više od 60% hepatocita sa mikrovezikularnom steatozom. Parenhimalna nekroza, eozinofilna citoplazma i piknotične jezgrice su skorirani: 0 — bez promjene, 1 — minimalne promjene 2 — umjerene 3 — značajne promjene ⁽¹⁹⁻²¹⁾ .

LEZIJE MOZGA

Kao što je opisano u ranijim radovima ⁽¹⁹⁻²¹⁾ , tkivo mozga je fiksirano u 10% neutralnom puferiranom formalinu 2 dana. Nakon fiksiranja, tkivo mozga je makroskopski analizirano i serijski preuzeto. Tkivo je potom dehidrirano i uklopljeno u parafinski vosak. Parafinski blokovi su izrezani u 5 µm debele rezove, deparafinirani sa ksilenom, rehidrirani i obojani sa hematoksilinom i eozinom. Intenzitet i distribucija moždanih lezija (oštećeni, hipoksični neuroni) i moždanog edema opisani su i evaluirani prema skor: Skor 0 je označavao nalaz bez moždanih lezija , dok su nalazi sa moždanim lezijama skorirani. Edem (1: slabi difuzni i/ili perifokalni edem; 2: umjereni; 3: jaki i generalizirani); 0–4, balonirani ili crveni neuroni 1: < 5% crvenih neurona, 2: 5–30% crvenih neurona, 3: 30–50% crvenih, 4: neurona > 50% crvenih neurona) (bilješka, neuroni su osobito osjetljivi na hipoksiju koja uzrokuje izrazite histološke promjene; hipoksični (ishemični) neuroni pokazuju citoplazmatsku eozinofiliju (crveni neuroni), kolabirana citoplazma s acentuiranim pericelularnim prostorima i piknotičkim jezgricama; ultrastrukturalno

ishemijom uzrokovana celularna nekroza s oštećenjima membrane jezgara i stanica).

STATISTIČKA ANALIZA

Neparametrijski testovi Kruskal–Wallis i Mann–Whitney U-test su korišteni za statističku analizu. Epitelizacija i broj štakora sa novostvorenim mišićem su uspoređivani Fisherovim testom t. Vrijednosti $P < 0.05$ su smatrane statistički značajnima.

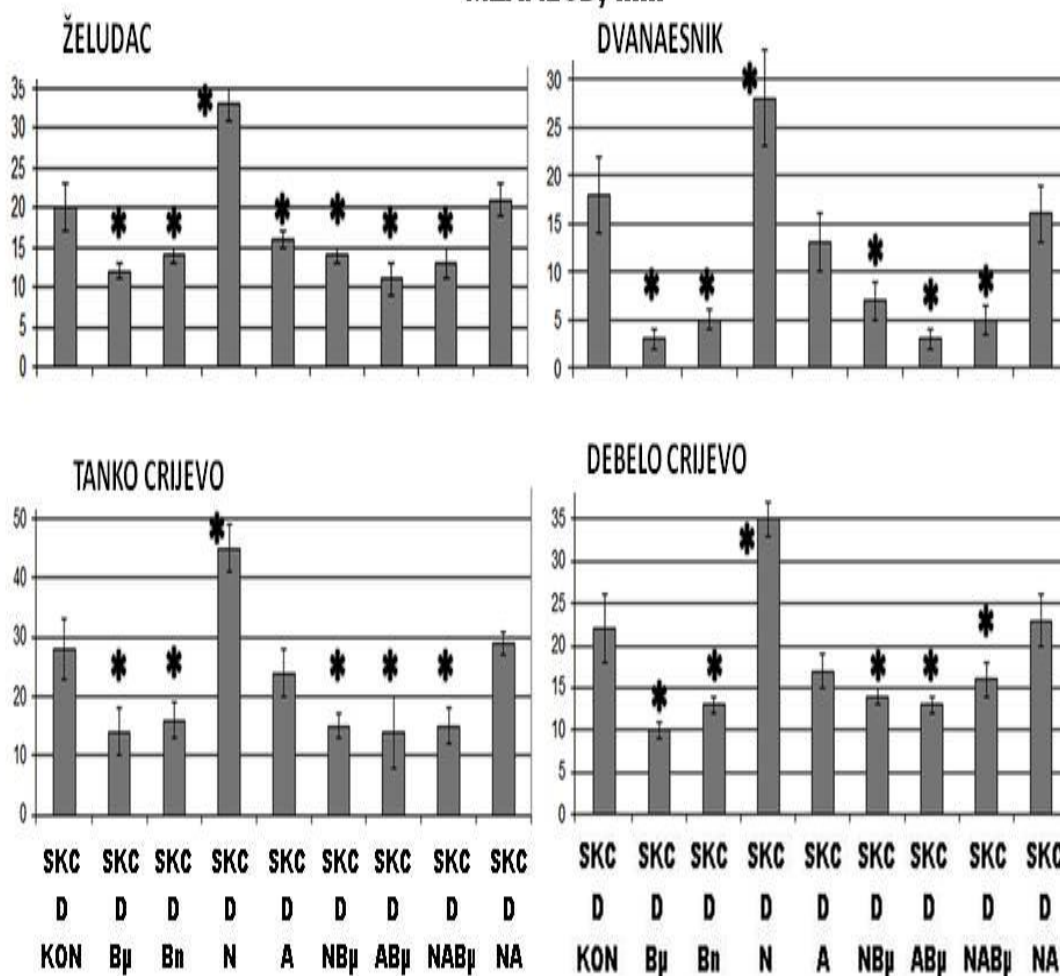
REZULTATI

GASTROINTESTINALNE LEZIJE

Životinje s induciranim sindromom kratkog crijeva su pokazivale manje želučane lezije (2.5 ± 1.0 mm) te duodenalne lezije (2.0 ± 1.0 mm), čije je nastajanje u potpunosti spriječeno kod životinja koje su tretirane pentadekapeptidom BPC 157. Kod životinja koje su tretirane sa diklofenakom su verificirane velike lezije želuca, dvanaesnika, tankog crijeva i kolona, koje su značajno smanjene kod životinja tretiranih i sa pentadekapeptidom BPC 157. L-arginin samostalno nije pokazao učinak, ali u kombinaciji sa L-NAMOM donio je ublažavanje učinka u odnosu na kontrolnu skupinu. Životinje koje su tretirane pentadekapeptidom BPC 157 su imale značajno manje lezije u odnosu na kontrolne životinje, bez dalje potencijacije učinka prilikom istovremene primjene BPC 157 i L-arginina.

GI- TRAKT, ZBROJ PROMJERA NAJVEĆIH LEZIJA

MEAN \pm SD, mm



Slika 1. Makroskopska analiza lezija, zbroj najvećih promjera lezija (means \pm SD) kod životinja 24 sata nakon resekcije tankog crijeva (SBS) i apliciranja diklofenaka (D) (12 mg/kg intraperitonealno). BPC 157 (B μ ,Bn) (10 μ g/kg, 10 ng/kg), L-NAME (N)(5 mg/kg), L-arginin (A)(100 mg/kg) su bili aplicirani zasebno i/ili u kombinaciji dok su kontrole primile jednaki volumen 0,9% otopine Na Cl (5 ml/kg) intraperitonealno. *P<0.05, najmanje u odnosu na kontrolu



Slika .2. Makroskopski prikaz gastrointestinalnih lezija kod životinja 24 sata nakon resekcije tankog crijeva i apliciranja diklofenaka, tanko crijevo (lijevo, +BPC 157, +0.9% otopina Na Cl, +L-NAME) I kolon (desno, +BPC 157, +0,9% otopina Na Cl, +L-NAME)

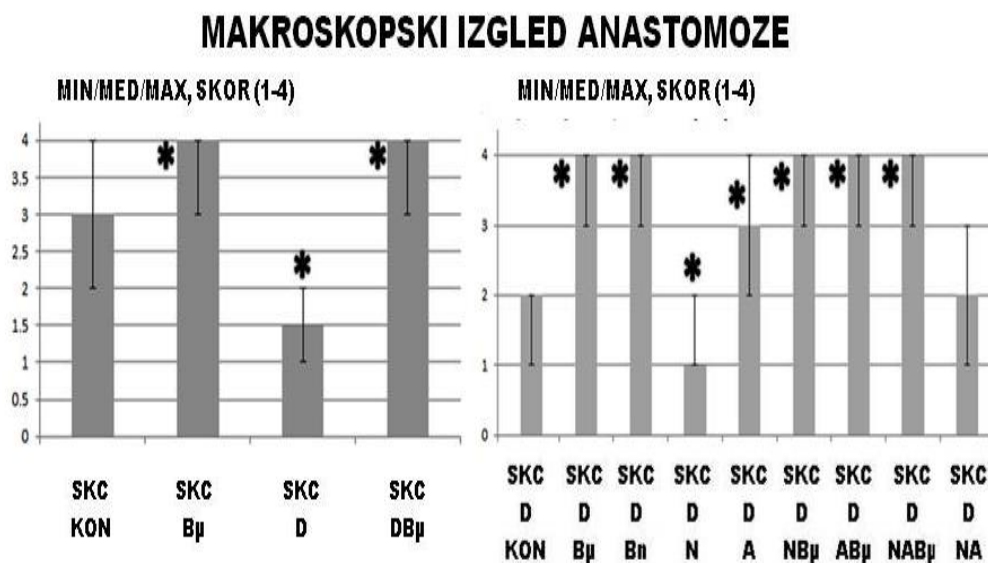
SINDROM KRATKOG CRIJEVA I STANJE ANASTOMOZE

Snažan adaptacijski mehanizam preostalog tankog crijeva nakon resekcije kod životinja sa induciranim sindromom kratkog crijeva (npr. u usporedbi sa normalnim vrijednostima, visina crijevnih resica, dubina kripte, unutarnji mišićni sloj, vanjski mišićni sloj) je značajno smanjen kod životinja koje su dobivale diklofenak. BPC 157 poboljšava kod životinja sa sindromom kratkog crijeva adaptacijski mehanizam i oslabljuje negativan učinak diklofenaka na svim slojevima stijenke crijeva.

L-arginin samostalno ne pokazuje poseban učinak, ali u kombinaciji sa L-NAME oslabljuje njen negativan učinak. Ove skupine životinja (+L-NAME-; +L-NAME+L-arginin) imaju značajno manje lezija u odnosu na kontrolne kada se primjeni i pentadekapeptid BPC 157 (+L-NAME+BPC 157; +L-NAME+L-argin+BPC 157-), bez dalje potencijacije učinka prilikom istovremene primjene BPC 157 i L-arginina.

Izražena adaptacija svih slojeva preostalog tankog crijeva nakon resekcije u životinja sa sindromom kratkog crijeva kombinirana je s edemom anastomoze bez vidljive dehiscence. Taj nalaz je pogoršan kod životinja kojima je apliciran diklofenak. BPC 157 poboljšava nalaz na anastomozi te ublažava negativan učinak diklofenaka kod svih grupa životinja (+BPC 157 ug, +ng-, +L-NAME+BPC 157; L-arginin+BPC 157, L-NAME+L-arginine+BPC 157). Također L-arginin apliciran sam poboljšava neke od promatranih parametara bez promjene u učinku prilikom istovremene primjene arginina i BPC 157. L-arginin ublažava negativan

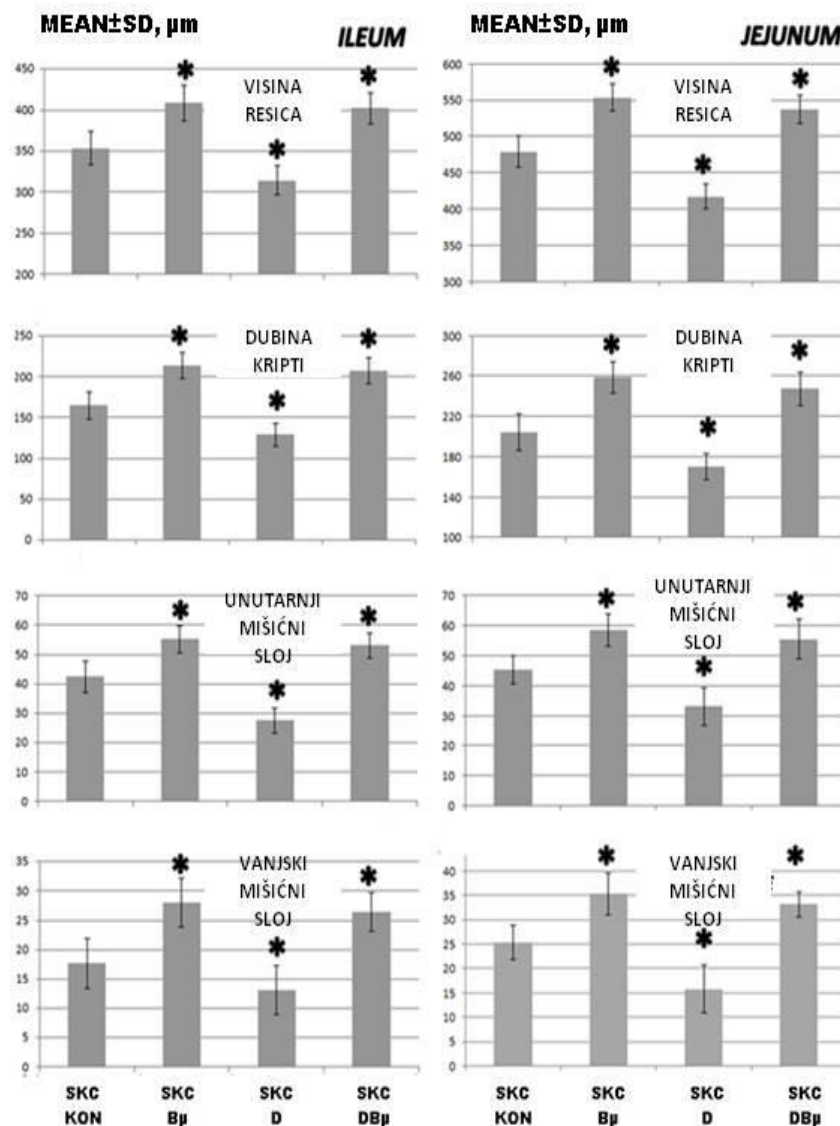
učinak L-NAME- kada je apliciran u kobinaciji, do vrijednosti kao u kontrolnih životinja. S druge strane, BPC 157 je učinkovitiji te u potpunosti poništava negativan učinak L-NAME- te pri njegovom apliciranju inalazimo uredan nalaz anastomoze.



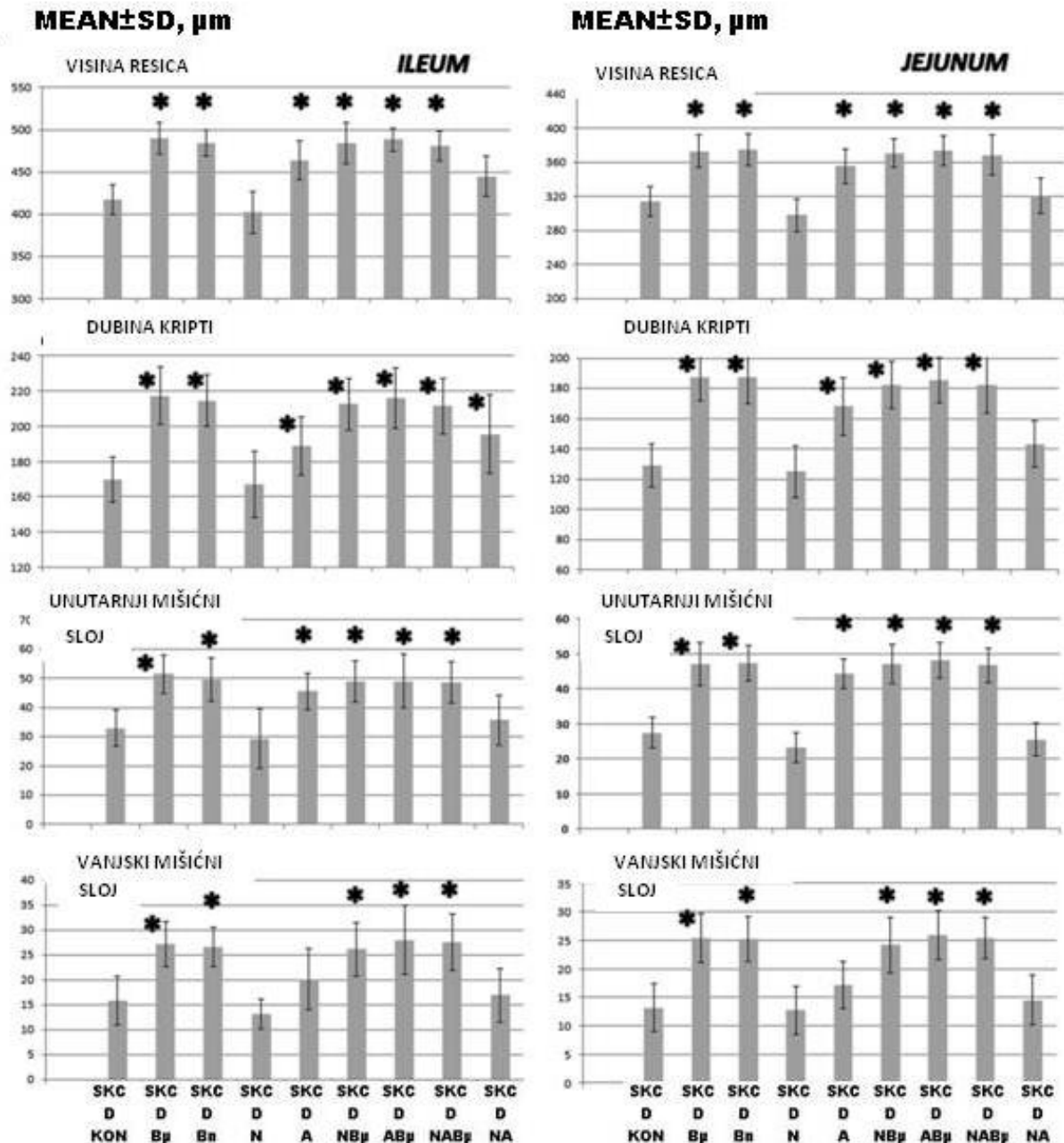
Slika. 3. Makroskopska procjena anastomoza skorirana 1-4 (min/med/max) kod životinja 24 sata nakon resekcije tankog crijeva (SBS) i kod životinja 24 sata nakon resekcije tankog crijeva (SBS) kojima je apliciran diklofenak (D) (12,5 mg/kg intraperitonealno). BPC 157 (Bμ,Bn) (10 μg/kg, 10 ng/kg), L-NAME (N)(5 mg/kg), L-arginin (A)(100 mg/kg) su bili aplicirani zasebno i/ili u kombinaciji dok su kontrole primile jednaki volumen 0,9% otopine Na Cl (5 ml/kg) intraperitonealno. *P<0.05, najmanje u odnosu na kontrolu

Tablica 1. Mikroskopska i makroskopska procjena anastomoza (min/med/max)(dani) kod životinja 24 sata nakon resekcije tankog crijeva uz primjenu diklofenaka (12,5 mg/kg intraperitonealno). BPC 157 (10 µg/kg, 10 ng/kg), L-NAME (5 mg/kg), L-arginin (100 mg/kg) su aplicirani zasebno i/ili u kombinaciji dok su kontrole primile jednaki volumen 0,9% otopine Na Cl (5 ml/kg) intraperitonealno. * $P < 0.05$, najmanje u odnosu na kontrolu

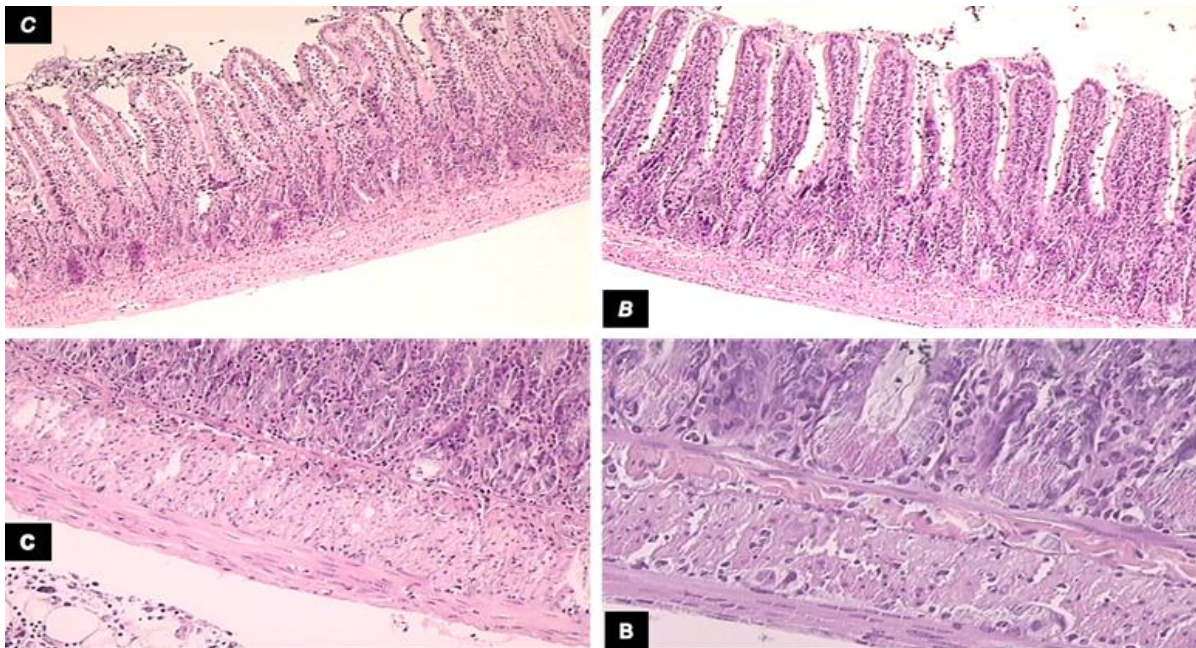
Životinje sa induciranim sindromom kratkog crijeva											
Promatrani parametri	Opsežna resekcija tankog crijeva		Opsežna resekcija tankog crijeva								
			Diklofenak								
	0,9% NaCl	BPC 157 ug	0,9% NaCl	BPC 157 ug	BPC 157 ng	L-NAME	L-arg	L-NAME + L-arg	L-NAME + BPC 157ug	L-arg+ BPC 157ug	L-NAME + L-arg+ BPC 157ug
Edem skor 0–3	3/3/3	1/1/1*	3/3/3	1/1/1*	1/1/1*	3/3/3	2/2/2*	3/3/3	1/1/2*	1/1/1*	1/1/2*
Granulacije skor 0–3	0/0/0	0/0/0	0/0/0	0/0/0	0/0/0	0/0/0	0/0/0	0/0/0	0/0/0	0/0/0	0/0/0
Nekroze skor 0–3	2/2/2	1/1/1*	3/3/3	2/2/2	2/2/2	3/3/3*	2/3/3	3/3/3*	2/2/2	2/2/2	2/2/2
Broj upalnih stanica	150/ 169/ 185	120/ 135/ 154*	170/ 189/ 205	135/ 148/ 164*	145/ 159/ 172*	190/ 219/ 225*	160/ 180/ 195	180/ 189/ 195*	143/ 153/ 169*	133/ 140/ 163*	130/ 158/ 170*
Intestinalna obstrukcija skor 0–3	1/1/1	0/0/0*	1/1/1	0/0/0*	0/0/0*	1/1/2	1/1/1	1/1/1	0/0/0*	0/0/0*	0/0/0*
Priraslice skor 0–7	1/1/1	0/0/0*	1/1/1	0/0/0*	0/0/0*	1/1/2	1/1/1	1/1/1	0/0/0*	0/0/0*	0/0/0*



Slika. 4. Mikroskopska procjena visine crijevnih resica, dubine kripti, unutrašnjeg i vanjskog mišićnog sloja (mean±SD, µm) adaptacije crijeva 24 sata nakon resekcije tankog crijeva (SBS) uz apliciranje dikolfenaka (D) (12,5 mg/kg intraperitonealno), BPC 157 (Bµ) (10 µg/kg), apliciran zasebno i/ili u kombinaciji dok su kontrole primile jednaki volumen 0,9% otopine Na Cl (5 ml/kg) intraperitonealno. *P<0.05 najmanje u odnosu na kontrolu



Slika. 5. Mikroskopska procjena visine crijevnih resica, dubine kripti, untrašnjeg i vanjskog mišićnog sloja (means±SD, μm) adaptacije crijeva 24 sata nakon resekcije tankog crijeva (SBS) uz apliciran diklofenak (D) (12,5 mg/kg intraperitonealno). BPC 157 (Bμ,Bn) (10 μg/kg, 10 ng/kg), L-NAME (N)(5 mg/kg), L-arginine (A)(100 mg/kg) bili su aplicirani zasebno i/ili u kombinaciji dok su kontrole primile jednaki volumen 0,9% otopine NaCl (5 ml/kg) intraperitonealno. *P<0.05

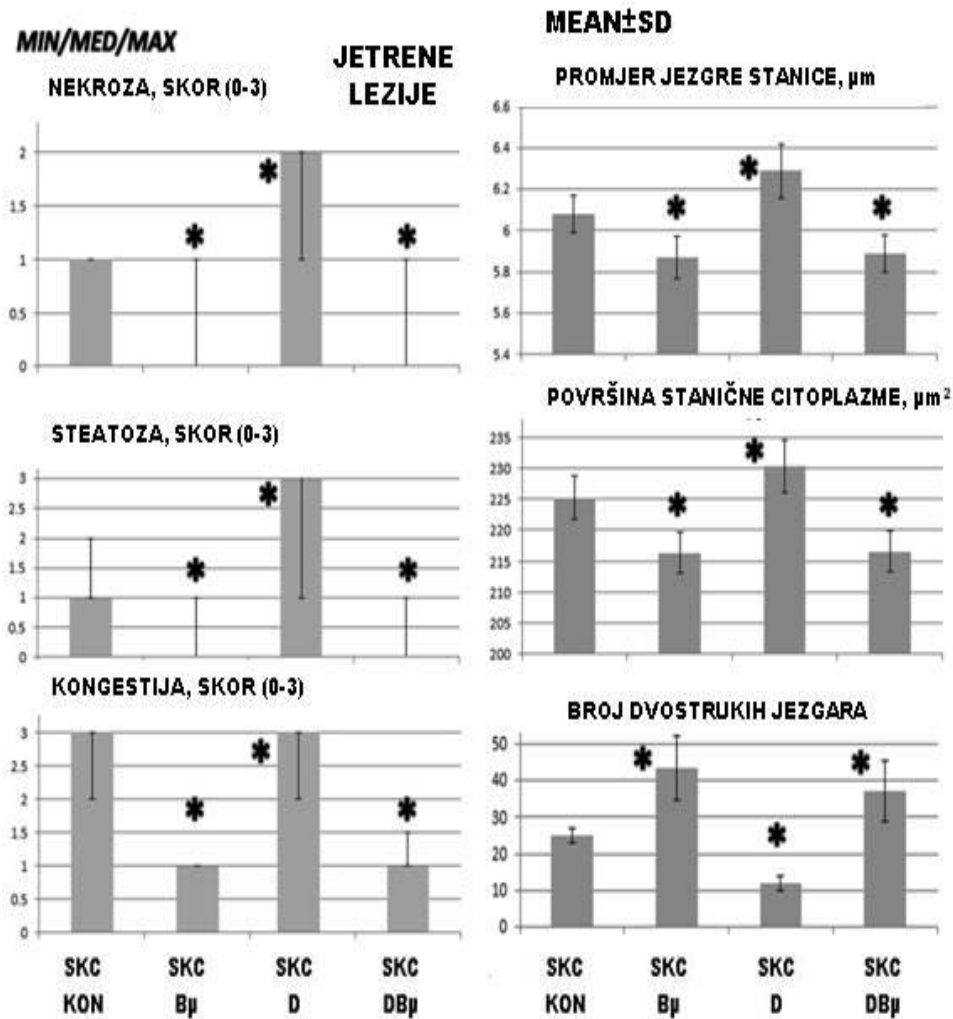


Slika. 6. Mikroskopska prezentacija crijevne adaptacije kod diklofenakom tretiranih životinja; kontrola (C) te tretirani i sa BPC 157 (B) 24 sata nakon resekcije tankog crijeva. Gore lijevo, kontrola (C): manja visina crijevnih resica i manja dubina kripti (HE, objektiv=10x). Gore desno, BPC 157 (B): Visina crijevnih resica i dubina kripti su povećani (HE, objektiv=10x). Donji red, kontrola (C): debljina mišićnog sloja je povećana (HE, objektiv=20X). Donji red, BPC 157 (B): debljina mišićnog sloja je povećana (HE, objektiv 20X).

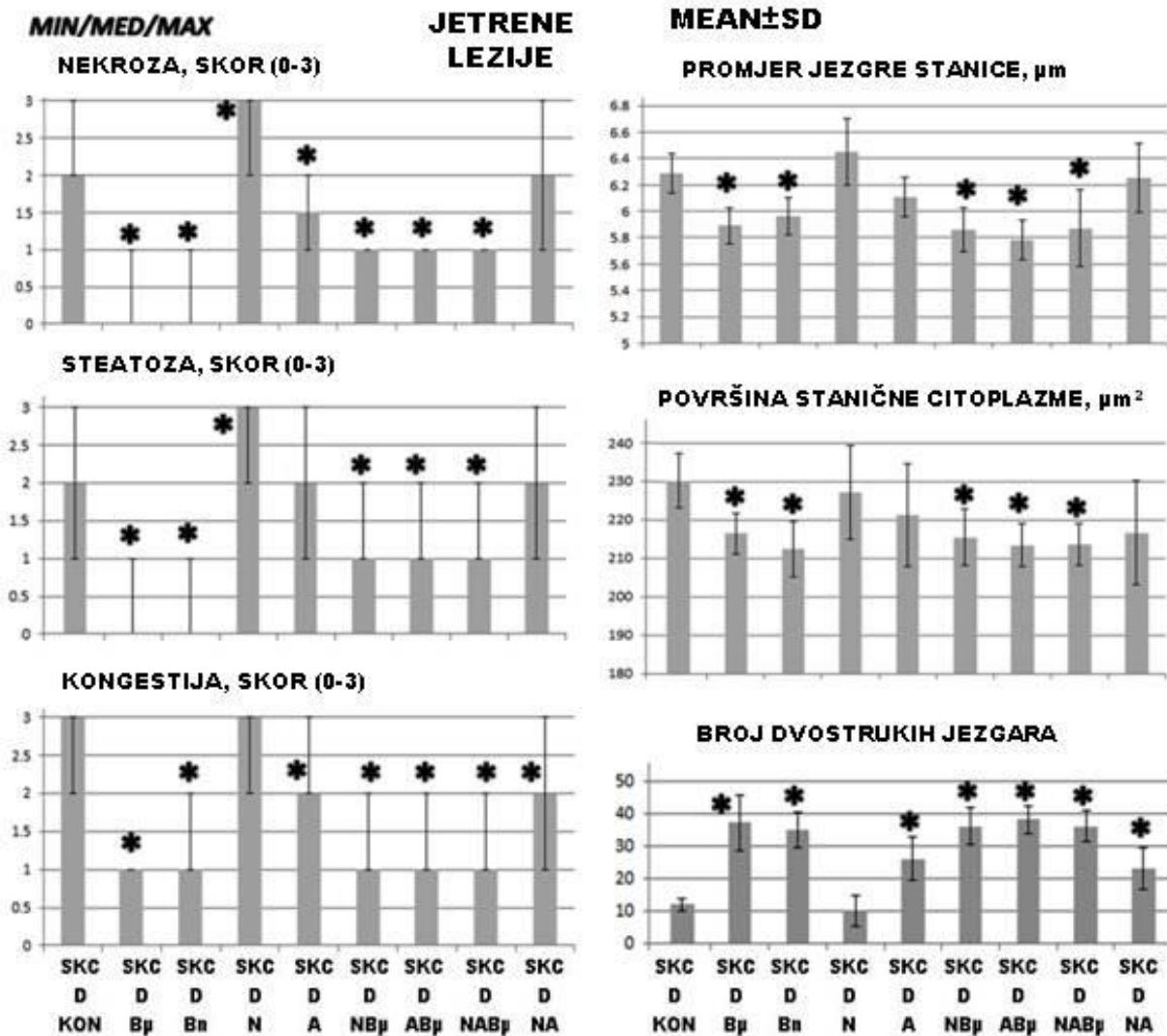
JETRENE LEZIJE TE JETRENI ENZIMI

Unatoč prisutnom snažnom adaptacijskom mehanizmu svih slojeva preostalog tankog crijeva nakon resekcije, te postojanju anastomoze bez dehiscence, te samo minimalnih lezija na želucu i dvanaesniku, životinje sa sindromom kratkog crijeva učestalo imaju jetrene lezije, te povećane serumske vrijednosti ALT, AST i naročito bilirubina. Navedene vrijednosti se pogoršavaju kod životinja kojima je apliciran diklofenak, dok BPC 157 poboljšava kod životinja sa sindromom kratkog crijeva nalaz jetrenih lezija, te ublažava negativan učinak diklofenaka na jetrene lezije i povećane serumske vrijednosti AST, ALT, a i posebice ukupnog bilirubina, u svim tretiranim skupinama životinja (+BPC 157 ug, +ng-, +L-NAME+BPC 157; L-arginine+BPC 157, L-NAME+L-arginin+BPC 157).

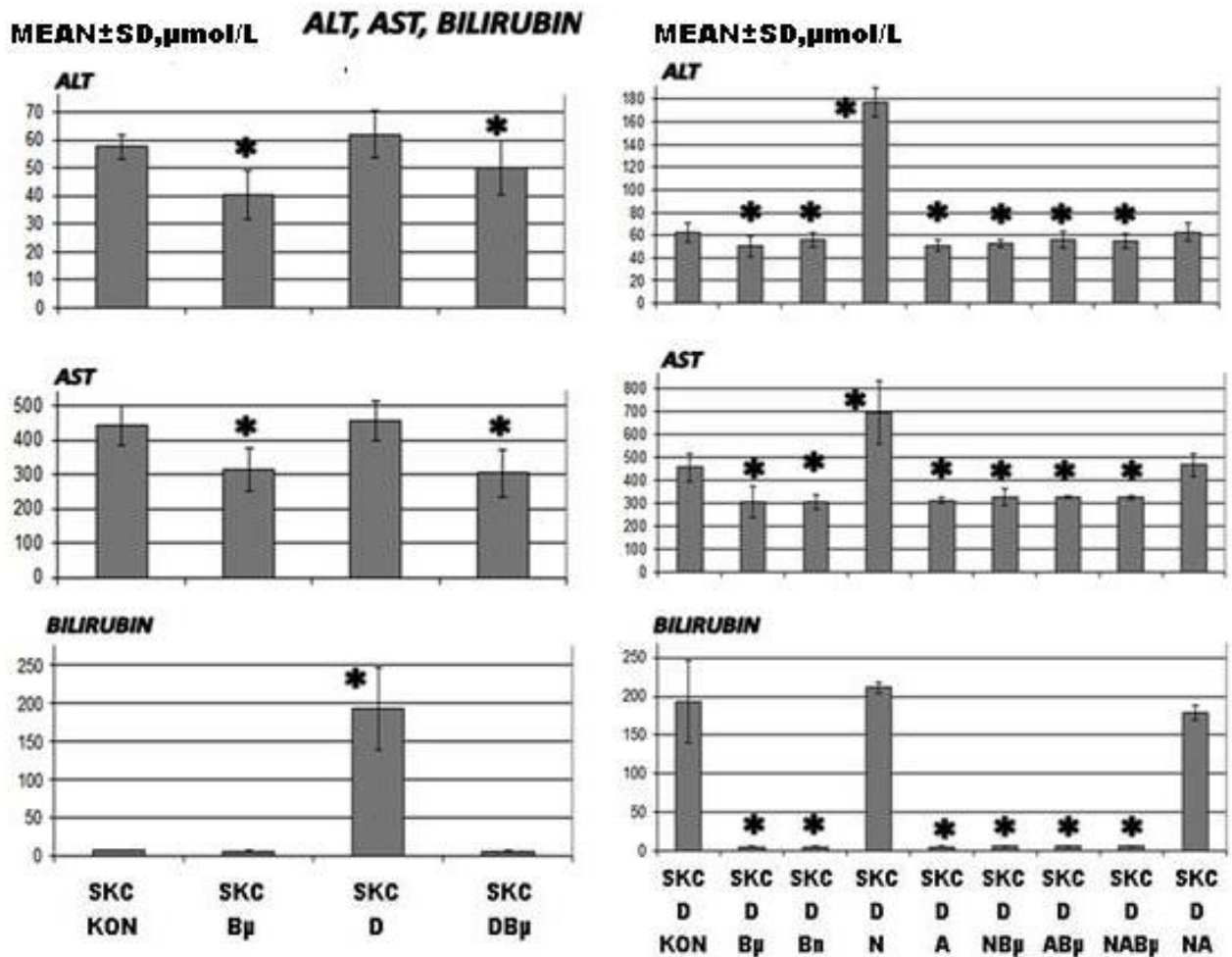
L-arginin apliciran samostalno poboljšava adaptaciju, no nije verificirano dodatno poboljšanje kada su BPC 157 i L-Arginin aplicirani istovremeno. Primjena L-arginina dovodi do smanjenja negativnog učinka L-NAME-do vrijednosti kao kod kontrolnih skupina životinja, dok je primjena BPC 157 učinkovitija i u potpunosti poništava negativan učinak L-NAME.



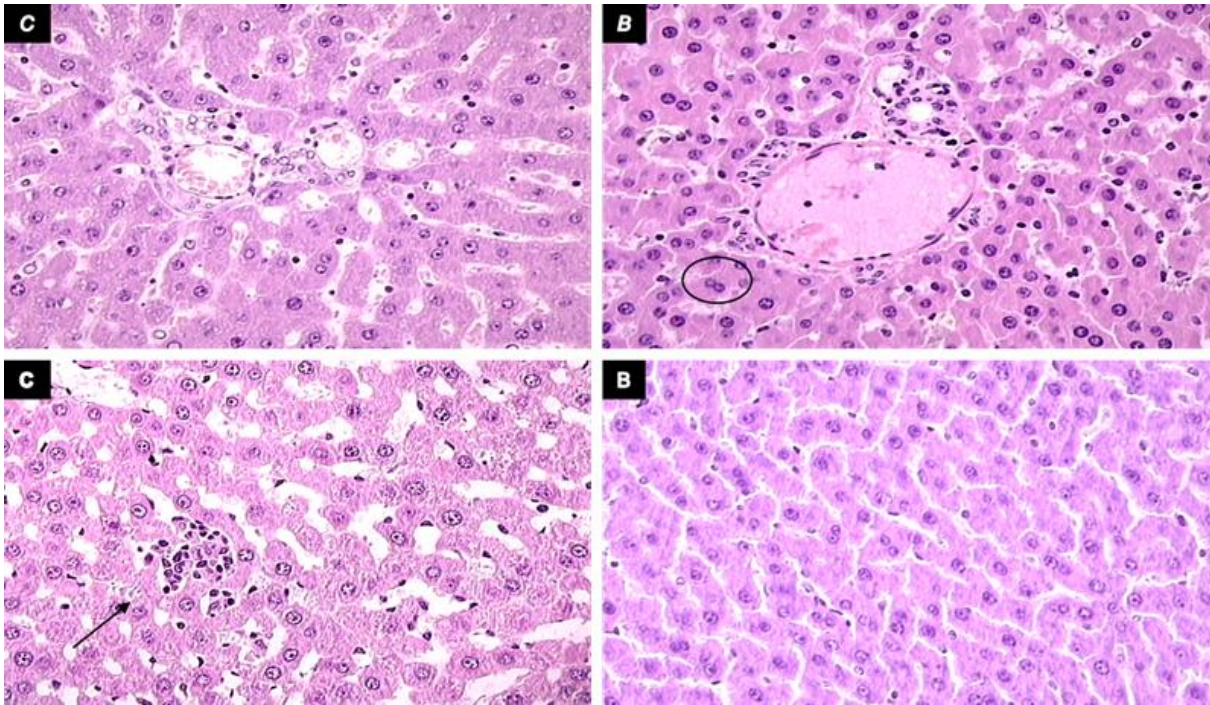
Slika 7. Lezije jetre, nekroza, steatoza i kongestija, skorirani 0-3 (min/med/max), promjeri staničnih jezgara (μ m), površina stanične citoplazme (μ m²), broj dvostrukih jezgara (means \pm SD) kod životinja 24 sata nakon resekcije tankog crijeva (SBS) i kod životinja 24 sata nakon resekcije tankog crijeva (SBS) uz apliciranje diklofenaka (D) (12,5 mg/kg intraperitonealno) i BPC 157 (B μ) (10 μ g/kg), apliciranog zasebno ili/i u kombinaciji dok su kontrole dobivale jednaki volumen 0,9% otopine NaCl (5 ml/kg) intraperitonealno *P<0.05 najmanje u odnosu na kontrolu



Slika 8. Lezije jetre, nekroza, steatoza, kongestija, skorirani 0-3 (min/med/max), promjer staničnih jezgara (μm), površina stanične citoplazme (μm^2), broj dvostrukih jezgara (means \pm SD) kod životinja 24 sata nakon resekcije tankog crijeva (SBS) i kod životinja 24 sata nakon resekcije tankog crijeva (SBS) uz apliciranje diklofenaka (D) (12,5 mg/kg intraperitonealno). BPC 157 (B μ ,Bn) (10 $\mu\text{g}/\text{kg}$, 10 ng/kg), L-NAME (N)(5 mg/kg), L-arginine (A)(100 mg/kg) su bili aplicirani zasebno i/ili u kombinaciji dok su kontrole primile jednaki volumen fiziološke otopine (5 ml/kg) intraperitonealno. *P<0.05



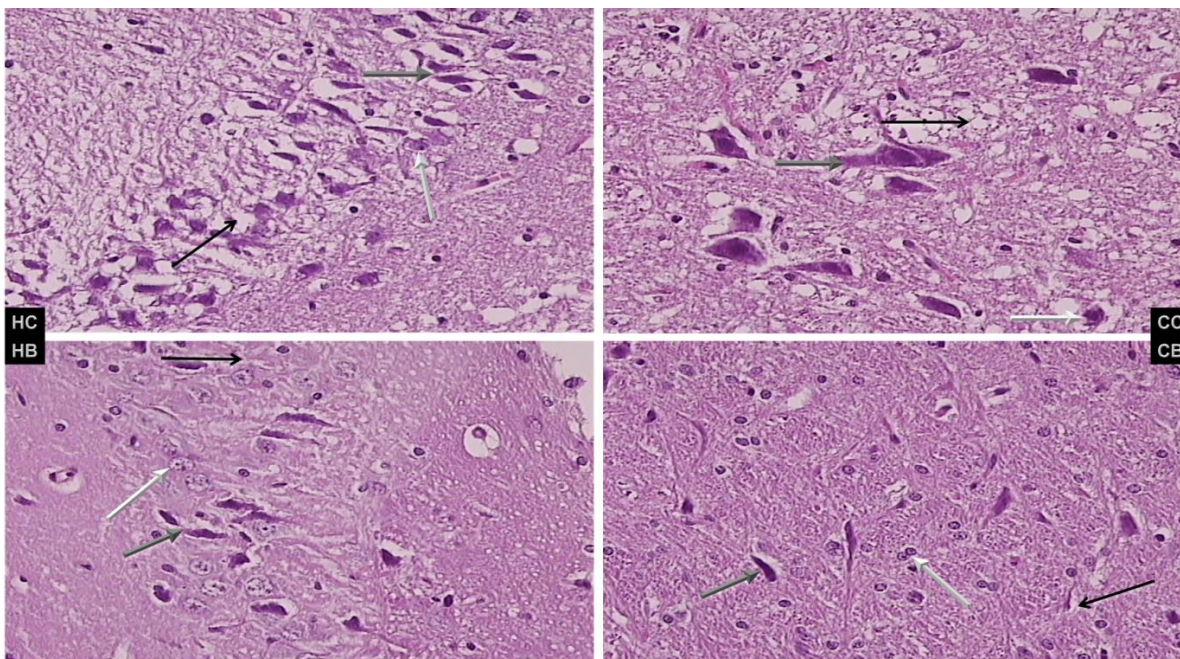
Slika. 9. Vrijednosti bilirubina i jetrenih enzima, (means±SD), kod životinja 24 sata nakon resekcije tankog crijeva (SBS) i kod životinja 24 sata nakon resekcije tankog crijeva (SBS) kojima je apliciran diklofenak (D) (12 mg/kg intraperitonealno). BPC 157 (B μ ,B n) (10 µg/kg, 10 ng/kg), L-NAME (N)(5 mg/kg), L-arginine (A)(100 mg/kg) su bili aplicirani zasebno i/ili u kombinaciji dok su kontrole primile jednaki volumen 0,9% otopine NaCl (5 ml/kg) intraperitonealno. *P<0.05 najmanje u odnosu na kontrolu



Slika. 10. Mikroskopska prezentacija oštećenja jetre kod diklofenakom tretiranih životinja sa resekcijom tankog crijeva ;kontrola (C) i BPC 157 tretirani (B). Gore lijevo, kontrola (C): ekstenzivna mikrovezikularna steatoza, sinusoidalna dilatacija. (HE, objektiv= 40X). Gore desno , BPC 157: bez steatoze, minimalna sinusoidalna dilatacija (u krugu), više hepatocita sa dvije jezgre. (HE, objektiv= 40X) Donji red, kontrola (C): pokoja fokalna nekroza (strelica). (HE, objektiv= 40X). Donji red, BPC 157: bez nekroze. (HE, objektiv= 40X)

MOZAK

U neposrednom poslijeoperacijskom periodu, masivna resekcija tankog crijeva uzrokuje ne samo lezije želuca i dvanaesnika, te jetrenu patologiju, već i lezije mozga (npr., blaži i ozbiljni edem (učestaliji na bijeloj tvari) sa crvenim neuronima (učestaliji u sivoj tvari) bez upalne reakcije. Nakon opsežne resekcije tankog crijeva Purkinjeove stanice su manje oštećene nego stanice malog mozga, neurona moždane kore i hipokampusa, dok prilikom istovremene opesežne resekcije tankog crijeva i istovremene primjene diklofenaka dolazi i do oštećenja Purkinjeovih stanica te značajnijih oštećenja stanica malog mozga, neurona moždane kore i hipokampusa. Prema tome potvrđen je citoprotektivni učinak pentadekapaptida BPC 157 na moždane lezije kao što je i pokazano na različitim modelima moždane citotoksičnosti NSAID-om. ⁽¹⁹⁻²¹⁾.



- . Slika 11. Moždane lezije kod životinja nakon resekcije tankog crijeva i apliciranja diklofenaka (12,5 mg/kg intraperitonealno), 0.9% otopine Na Cl 5 ml/kg ili BPC 157 (10 µg/kg) intraperitonealno. Karakteristična prezentacija lezija hipokampalnih jezgara te jezgara malog mozga (HC,HB) i moždanih jezgara (CC,CB) . Gore lijevo (kontrola) (HC), teži edem i oštećenje jezgara (siva strelica pokazuje balonizirani neuron, crni edem, bijeli normalni neuron); Gore desno , BPC 157, (HB), manji edem i oštećenje neurona (siva strelica pokazuje balonizirani neuron, crni edem , bijeli normalni neuron) i jezgre malog mozga, donji red, (kontrola (HC) teži edem mozga i oštećenje neurona (siva strelica pokazuje balonizirani neuron, crni edem, bijeli normalni neuron); dolje desno, BPC 157, (HB), manji edem i oštećenje neurona (siva strelica pokazuje balonizirani neuron, crni edem, bijeli normalni neuron). HE x40.

Tablica 2. Moždane lezije (skor 0-5, or 0-3, Min/Med/Max) kod životinja sa resekcijom tankog crijeva kojima je apliciran diklofenak (12,5 mg/kg intraperitonealno). BPC 157 (10 µg/kg, 10 ng/kg), L-NAME (5 mg/kg), L-arginin (100 mg/kg) su aplicirani zasebno i/ili u kombinaciji dok su kontrolne životinje dobile jednaki volumen 0,9% otopine NaCl (5 ml/kg) intraperitonealno.

**P<0.05 najmanje u odnosu na kontrolu*

Životinje sa induciranim sindromom kratkog crijeva											
Edem mozga Skor 0-3	Opsežna resekcija tankog crijeva		Opsežna resekcija tankog crijeva								
			Diklofenak								
Balonirani ili crveni neuroni Skor 0-4	0,9% NaCl	BPC 157 ug	0,9% NaCl	BPC 157 ug	BPC 157 ng	L- NAME	L-arg	L- NAME + L-arg	L- NAME + BPC 157ug	L- arg+ BPC 157u g	L- NAME+ L-arg+ BPC 157ug
Edem	3/3/3	0/0/0 *	3/3/3	1/1/1 *	1/1/1 *	3/3/3	2/2/2 *	3/3/3	1/1/2*	1/1/1 *	1/1/2*
Cerebralni	3/3/3	1/1/1 *	3/3/3	1/1/1 *	1/1/1 *	4/4/4	2/2/2 *	3/3/3	1/1/2*	1/1/1 *	1/1/2*
Cerebelarni	2/2/2	1/1/1 *	4/4/4	1/1/1 *	1/1/1 *	4/4/4	2/3/3 *	4/4/4	2/2/2*	2/2/2 *	2/2/2*
Purkinjeove stanice	1/1/1	0/0/0 *	2/2/2	1/1/1 *	1/1/1 *	3/3/3	2/2/2 *	2/2/2	1/1/1*	1/1/1 *	1/1/1*
Hipokampus	3/3/3	1/1/1 *	3/3/3	1/1/1 *	1/1/1 *	4/4/4	2/2/2 *	3/3/3	1/1/1*	1/1/1 *	1/1/1*

DISKUSIJA

Ovim istraživanjem pokušali smo razjasniti utjecaj primjene pentadekapeptida BPC 157 u ranom poslijeoperacijskom periodu nakon masivne resekcije tankog crijeva uz istovremenu primjenu dikofenaka te modulaciju NO sustava. Dosadašnje studije na sindromu kratkog crijeva su otkrile postojanje NSAID-om uzrokovanih lezija koje su se pojavljivale u cijelom gastrointestinalnom sustavu uz ovisnost o aktivnosti NO sustava (blokada NO sustava pojačava toksičnost NSAID-a).

Prema tome ovim istraživanjem smo otkrili potrebu za utjecanjem na više štetnih uzroka prilikom liječenja kod opsežnih resekcija tankog crijeva (kao što je pokazano učinkom pentadekapeptida BPC 157) (1-3, 5-8, 19-22). Stoga smatramo da je BPC 157 zadovoljavajuće rješenje koje djeluje na sve navedene različite nokse.

Na različitim modelima oštećenja, akutnim i kroničnim, BPC 157 stalno potiče cijeljenje ozbiljnih teških ozljeda različitih vrsta tkiva koja ne pokazuju spontanu tendenciju cijeljenja. (2, 35,36, 39-57). BPC 157 stimulira ekspresiju egr-1-gena zaduženog za sintezu citokina i faktora rasta te rano stvaranje ekstracelularnog matriksa (kolagena) te regulira repressor B2 (57). To upućuje na veliku prednost učinka pentadekapeptida BPC 157 (BPC157 i nab2 su vjerojatno dio mehanizma povratne sprege-regulacije aktivnosti egr-1-gena))(1-3).

Posljedično ovaj pozitivan učinak mora biti primjenjiv i kod multifaktorijalne nokse kao što je opsežna resekcija tankog crijeva uz

promjenu visokih doza NSAIL-a te modulaciju NO sustava s ciljem poboljšanog cijeljenja anastomoze, brze adaptacija crijeva, poništavanja negativnog učinka NSAIL-a na različitim modelima i različitim vrstama^(1,2, 30-38).

Nadalje otkrili smo da se negativni učinci opsežne resekcije tankog crijeva i diklofenaka⁽⁴⁾ međusobno potenciraju te možemo zaključiti da nema ovisnosti učinka diklofenaka o samom mjestu djelovanja (predmjevanog primarnog targeta tankog crijeva)⁽⁴⁾. Do ovoga vjerojatno dolazi jer je adaptacija ostalog crijeva značajno oslabljena djelovanjem diklofenaka te se ne može dodatno oslabiti blokadom NO sustava (L-NAME).

Otkrili smo značaj očuvanosti cijelog gastrointestinalnog sustava, osobito tankog crijeva, sa ciljem ograničavanja negativnog učinka NSAIL-a. Prema nadopuni originalne Robertove citoprotekcije ^(26,29, 59,60), vjerojatno BPC 157 uzrokuje poboljšanu adaptaciju (adaptivnu citoprotekciju) nakon opsežne resekcije tankog crijeva te poništava negativan učinak NSAIL-a ⁽⁸⁾. Također, u ovom inicijalnom razdoblju (24h), opsežna resekcija tankog crijeva sama po sebi uzrokuje nastanak manjih želučanih i duodenalnih lezija te većih oštećenja jetre i mozga koja se također poništavaju primjenom pentadekapeptida BPC 157. Pritom dolazi i do poboljšane postresekcijske adaptacije svih slojeva tankog crijeva. Prilikom istovremene primjene diklofenaka i L-NAME dolazi do daljnjeg oštećenja jetre i mozga što se također poništava primjenom pentadekapeptida BPC 157.

Možemo zaključiti da kod životinja tretiranih sa diklofenakom nakon opsežne resekcije tankog crijeva, primjena pentadekapeptida BPC u μg ili ng dovodi do smanjenja broja i veličine gastrointestinalnih lezija te do smanjenja jetrenog oštećenja u svim skupinama životinja (BPC 157, L-NAME+BPC 157, L-arginine+BPC 157, L-NAME+L-arginine+BPC 157). Također možemo potvrditi povezanost diklofenaka i NO sustava. ⁽⁴⁾ Otkrili smo kod štakora s opsežnom resekcijom tankog crijeva i visokih doza diklofenaka opsežne lezije (npr. želučane, duodenalne, lezije tankog i debelog crijeva, jetrene i moždane lezije) kod kojih se nalazi ista disfunkcija NO sustava. Primjećeno je da se sva pogoršanja (uzrokovana L-NAME-om) poništavaju primjenom Arginina, a još učinkovitije primjenom BPC 157. Također je adaptacija crijeva poboljšana primjenom L-Arginina dok je BPC 157 bio čak još i uspješniji. Nadalje dokazavši utjecaj NO sustava na gastrointestinalne, jetrene i posljedično moždane lezije ⁽¹⁾ možemo isto tako ukazati i na utjecaj BPC-a 157 na moduliranje NO sustava ⁽¹⁾.

Uzimajući u obzir opsežnu resekciju tankog crijeva, aplikaciju diklofenaka i poremaćaje u NO sustavu fokusirali smo se na terapijski potencijal pentadekapeptida BPC 157. Terapijski potencijal pentadekapeptida BPC 157 je neupitan uspoređujući nalaze gastrointestinalnih, jetrenih i moždanih lezija s kontrolnim životinjama 24 sata nakon resekcije i aplikacije diklofenaka.⁽¹⁹⁻²¹⁾ Treba istaknuti da su jezgre malog mozga, moždanog korteksa i Purkinjeovih stanica više oštećene od hipokampalnih neurona kod životinja tretiranih diklofenakom ⁽¹⁹⁾ dok kod životinja nakon masivne resekcije tankog crijeva više

oštećenja nalazimo u moždanom korteksu, jezgrama malog mozga i hipokampalnim neuronima nego na Purkinjeovim stanicama. Prilikom resekcije tankog crijeva i primjene diklofenaka jezgre malog mozga, moždani korteks, Purkinjeove stanice i hipokampalni neuroni su svi teško oštećeni stoga poništavanje istih potvrđuje pozitivan protektivan učinak pentadepaptida BPC 157 od najranijeg poslijeoperacijskog vremena. ^(19-21,51,52,60-63). Navedene lezije su znatno pojačane disfunkcijom NO sustava dok ih L Arginin smanjuje, no ne tako efikasno kao BPC 157. Također je bitno za napomenuti da prilikom istovremene primjene BPC 157 i arginina nije uočena potencijacija učinka. ^(1,2,30-38). Smatramo da pentadepapeptid BPC 157 ima regulacijski učinak na NO sustav (koji djeluje kao endogeni citoprotektor) ^{(16,17) (1,2,30-38)}.

ZAKLJUČAK

Zaključno za diklofenak, utvrdili smo značajnu opasnost učinka nakon opsežne resekcije tankog crijeva te učinka na NO sustav⁽¹⁵⁾ (endogena citoprotekcija) osobito ako uzmemo u obzir istovremenost NOS - COX blokade prilikom primjene diklofenaka. ⁽¹⁻³⁾.

Zaključno, s obzirom na naše rezultate interakcije NO sustava i toksičnosti NSAID-a, pentadekapeptid BPC 157 poništava negativan učinak diklofenaka i resekcije tankog crijeva i prilikom blokade NO sustava, bolje od L Arginina. ^(1,2,30-38).

Stoga smatramo da je pentadekapeptid BPC 157 terapijsko rješenje kod resekcije tankog crijeva s istovremenom primjenom diklofenaka i modulacije NO sustava u ranom poslijeoperacijskom razdoblju.

KORIŠTENÁ LITERATURA

1. Sikiric P, Seiwert S, Rucman R et al. Stable gastric pentadecapeptide BPC 157-NO-system relation. *Curr Pharm Des.* 2013 Jun 10.
2. Seiwert S, Brcic L, Vuletic LB, et al. BPC 157 and blood vessels *Curr Pharm Des.* 2013 Jun 10. [Epub ahead of print]
3. Sikiric P, Seiwert S, Rucman R, et al. Toxicity by NSAIDs. Counteraction by stable gastric pentadecapeptide BPC 157. *Curr Pharm Des.* 2013;19(1):76-83.
4. Evans SM, László F, Whittle BJ. Site-specific lesion formation, inflammation and inducible nitric oxide synthase expression by indomethacin in the rat intestine. *Eur J Pharmacol.* 2000 Feb 4;388(3):281-5.
5. Sever M, Klicek R, Radic B et al. Gastric pentadecapeptide BPC 157 and short bowel syndrome in rats. *Dig Dis Sci.* 2009 Oct;54(10):2070-83.
6. Vuksic T, Zoricic I, Brcic L et al. Stable gastric pentadecapeptide BPC 157 in trials for inflammatory bowel disease (PL-10, PLD-116, PL14736, Pliva, Croatia) heals ileoileal anastomosis in the rat. *Surg Today.* 2007;37(9):768-77.

7. Sikiric P, Seiwerth S, Rucman R et al. Stable gastric pentadecapeptide BPC 157: novel therapy in gastrointestinal tract. *Curr Pharm Des.* 2011;17(16):1612-32.
8. Sikiric P, Seiwerth S, Brcic L et al. Revised Robert's cytoprotection and adaptive cytoprotection and stable gastric pentadecapeptide BPC 157. Possible significance and implications for novel mediator. *Curr Pharm Des.* 2010;16(10):1224-34.
9. Wattchow DA, De Fontgalland D, Bampton PA et al. .Clinical trial: the impact of cyclooxygenase inhibitors on gastrointestinal recovery after major surgery - a randomized double blind controlled trial of celecoxib or diclofenac vs. placebo. *Aliment Pharmacol Ther.* 2009 Nov 15;30(10):987-98.
10. Aram FO. Preoperative use of analgesia in appendicitis. *Saudi Med J.* 2008 Jun;29(6):859-62.
11. Ekstein P, Szold A, Sagie B et al. Laparoscopic surgery may be associated with severe pain and high analgesia requirements in the immediate postoperative period. *Ann Surg.* 2006 Jan;243(1):41-6.
12. Klein M, Krarup PM, Kongsbak MB et al: Effect of postoperative diclofenac on anastomotic healing, skin wounds and subcutaneous collagen accumulation: a randomized, blinded, placebo-controlled, experimental study. *Eur Surg Res* 2012;48(2):73-78.
13. de Sousa JB, Soares EG, Aprilli F: Effects of diclofenac sodium on intestinal anastomotic healing. Experimental study on the small intestine of rabbits. *Dis Colon Rectum* 1991;34(7):613-617.

14. Guclu M, Demirogullari B, Barun S, Ozen IO, Karakus SC, Poyraz A, et al. The Effects of Melatonin on Intestinal Adaptation in a Rat Model of Short Bowel Syndrome. *Eur J Pediatr Surg*. 2013 Apr 15
15. Soltow QA, Betters JL, Sellman JE et al. Ibuprofen inhibits skeletal muscle hypertrophy in rats. *Med Sci Sports Exerc*. 2006 May;38(5):840-6.,
16. Whittle BJ. Nitric oxide-modulating agents for gastrointestinal disorders. *Expert Opin Investig Drugs*. 2005 Nov;14(11):1347-58.
17. Huang HC, Wang SS, Lee FY et al. Simvastatin for rats with thioacetamide-induced liver failure and encephalopathy. *J Gastroenterol Hepatol*. 2008 Jul;23(7 Pt 2):e236-42.
18. Evans SM, Whittle BJ. Interactive roles of superoxide and inducible nitric oxide synthase in rat intestinal injury provoked by non-steroidal anti-inflammatory drugs. *Eur J Pharmacol*. 2001 Oct 19;429(1-3):287-96.
19. Ilic S, Drmic D, Franjic S et al: Pentadecapeptide BPC 157 and its effects on a NSAID toxicity model: diclofenac-induced gastrointestinal, liver, and encephalopathy lesions. *Life Sci* 2011;88(11-12):535-542.
20. Ilic S, Drmic D, Zarkovic K et al. High hepatotoxic dose of paracetamol produces generalized convulsions and brain damage in rats. A counteraction with the stable gastric pentadecapeptide BPC 157 (PL 14736). *J Physiol Pharmacol*. 2010 Apr;61(2):241-50.
21. Ilic S, Drmic D, Zarkovic K et al. Ibuprofen hepatic encephalopathy, hepatomegaly, gastric lesion and gastric pentadecapeptide BPC 157 in rats. *Eur J Pharmacol*. 2011 Sep 30;667(1-3):322-9

22. Sikiric P, Seiwerth S, Grabarevic Z et al. Pentadecapeptide BPC 157 positively affects both non-steroidal anti-inflammatory agent-induced gastrointestinal lesions and adjuvant arthritis in rats. *J Physiol Paris*. 1997 May-Oct;91(3-5):113-22
23. Stupnisek M, Franjic S, Drmic D, et al. Pentadecapeptide BPC 157 reduces bleeding time and thrombocytopenia after amputation in rats treated with heparin, warfarin or aspirin. *Thromb Res*. 2012 May;129(5):652-9.
24. Sikiric P, Seiwerth S, Rucman R, et al. Focus on ulcerative colitis: stable gastric pentadecapeptide BPC 157. *Curr Med Chem*. 2012;19(1):126-32
25. Deng X, Liguori MJ, Sparkenbaugh EM et al. Gene expression profiles in livers from diclofenac-treated rats reveal intestinal bacteria-dependent and -independent pathways associated with liver injury. *J Pharmacol Exp Ther*. 2008 Dec;327(3):634-44.
26. Robert A. Cytoprotection by prostaglandins. *Gastroenterology*. 1979 Oct;77(4 Pt 1):761-7.
27. Sikiric P, Seiwerth S, Grabarevic Z et al., The beneficial effect of BPC 157, a 15 amino acid peptide BPC fragment, on gastric and duodenal lesions induced by restraint stress, cysteamine and 96% ethanol in rats. A comparative study with H₂ receptor antagonists, dopamine promoters and gut peptides. *Life Sci*. 1994;54(5):PL63-8.
28. Szabo S, Trier JS, Brown A, Schnoor J. Early vascular injury and increased vascular permeability in gastric mucosal injury caused by ethanol in the rat. *Gastroenterology*. 1985 Jan;88(1 Pt 2):228-36.

29. Robert A, Nezamis JE, Lancaster C, et al. Mild irritants prevent gastric necrosis through "adaptive cytoprotection" mediated by prostaglandins. *Am J Physiol*. 1983 Jul;245(1):G113-21
30. Grabarevic Z, Tisljar M, Artukovic B et al. The influence of BPC 157 on nitric oxide agonist and antagonist induced lesions in broiler chicks. *J Physiol Paris* 1997; 91: 139-49.
31. Balenovic D, Bencic ML, Udovicic M, et al. Inhibition of methyl digoxin-induced arrhythmias by pentadecapeptide BPC 157: a relation with NO-system. *Regul Pept* 2009;156: 83-9.
32. Balenovic D, Barisic I, Prkacin I et al. Mortal furosemide-hypokalemia-disturbances in rats NO-system related. Shorten survival by L-NAME. Therapy benefit with BPC 157 more than with L-arginine. *J Clin Exp Cardiol* 2012; 3: 201.
33. Barisic M, Balenovic D, Klicek R et al. Mortal hyperkalemia disturbance in rats is NO-system related. The life saving effect of pentadecapeptide BPC 157. *Regul Pept* 2013;181C:50-66.
34. Boban-Blagaic A, Blagaic V, Romic Z et al. The influence of gastric pentadecapeptide BPC 157 on acute and chronic ethanol administration in mice. The effect of N(G)-nitro-L-arginine methyl ester and L-arginine. *Med Sci Monit* 2006; 12: 36-45.
35. Cesarec V, Becejac T, Misic M et al. Pentadecapeptide BPC 157 and the esophagocutaneous fistula healing therapy. *Eur J Pharmacol* 2012;701:203-212.
36. Klicek R, Sever M, Radic B et al. Pentadecapeptide BPC 157, in clinical trials as a therapy for inflammatory bowel disease (PL14736),

- is effective in the healing of colocutaneous fistulas in rats: role of the nitric oxide-system. *J Pharmacol Sci.* 2008 Sep;108(1):7-17.
37. Lovric-Bencic M, Sikiric P, Hanzevacki JS ,et al. Doxorubicine-congestive heart failure-increased big endothelin-1 plasma concentration: reversal by amlodipine, losartan, and gastric pentadecapeptide BPC157 in rat and mouse. *J Pharmacol Sci.* 2004 May;95(1):19-26.
 38. Sikirić P, Seiwert S, Grabarević Z et al. The influence of a novel pentadecapeptide, BPC 157, on N(G)-nitro-L-arginine methylester and L-arginine effects on stomach mucosa integrity and blood pressure. *Eur J Pharmacol.* 1997 Jul 30;332(1):23-33.]
 39. Brcic L, Brcic I, Staresinic M et al.. Modulatory effect of gastric pentadecapeptide BPC 157 on angiogenesis in muscle and tendon healing. *J Physiol Pharmacol* 2009;60(7):191-6.
 40. Seiwert S, Sikiric P, Grabarevic Z et al. BPC 157's effect on healing. *J Physiol Paris* 1997;91(3-5):173-8.
 41. Mikus D, Sikiric P, Seiwert S et al. Pentadecapeptide BPC 157 cream improves burn-wound healing and attenuates burn-gastric lesions in mice. *Burns* 2001;27(8):817-27.
 42. Sikiric P, Seiwert S, Mise S et al. Corticosteroid-impairment of healing and gastric pentadecapeptide BPC-157 creams in burned mice. *Burns* 2003;29(4):323-34.

43. Staresinic M, Petrovic I, Novinscak T et al. Effective therapy of transected quadriceps muscle in rat: Gastric pentadecapeptide BPC 157. *J Orthop Res* 2006;24(5):1109-17.
44. Novinscak T, Brcic L, Staresinic M et al. Gastric pentadecapeptide BPC 157 as an effective therapy for muscle crush injury in the rat. *Surg Today* 2008;38(8):716-25.
45. Staresinic M, Sebecic B, Patrlj L et al. Gastric pentadecapeptide BPC 157 accelerates healing of transected rat Achilles tendon and in vitro stimulates tendocytes growth. *J Orthop Res* 2003;21(6):976-83.
46. Pevec D, Novinscak T, Brcic L et al. Impact of pentadecapeptide BPC 157 on muscle healing impaired by systemic corticosteroid application. *Med Sci Monit* 2010;16(3):BR81-88.
47. Chang CH, Tsai WC, Lin MS et al. The promoting effect of pentadecapeptide BPC 157 on tendon healing involves tendon outgrowth, cell survival, and cell migration. *J Appl Physiol*. 2011;110(3):774-80.
48. Krivic A, Anic T, Seiwerth S, et al.. Achilles detachment in rat and stable gastric pentadecapeptide BPC 157: Promoted tendon-to-bone healing and opposed corticosteroid aggravation. *J Orthop Res* 2006;24(5):982-9.
49. Krivic A, Majerovic M, Jelic I et al.. Modulation of early functional recovery of Achilles tendon to bone unit after transection by BPC 157 and methylprednisolone. *Inflamm Res* 2008;57(5):205-10.

50. Cerovecki T, Bojanic I, Brcic L et al. Pentadecapeptide BPC 157 (PL 14736) improves ligament healing in the rat. *J Orthop Res* 2010;28(9):1155-61.
51. Gjurasin M, Miklic P, Zupancic B et al. Peptide therapy with pentadecapeptide BPC 157 in traumatic nerve injury. *Regul Pept* 2010;160(1-3):33-41.
52. Tudor M, Jandric I, Marovic A et al. Traumatic brain injury in mice and pentadecapeptide BPC 157 effect. *Regul Pept* 2010;160(1-3):26-32.
53. Sebecić B, Nikolić V, Sikirić P et al. Osteogenic effect of a gastric pentadecapeptide, BPC-157, on the healing of segmental bone defect in rabbits: a comparison with bone marrow and autologous cortical bone implantation. *Bone* 1999;24(3):195-202.
54. Keremi B, Lohinai Z, Komora P et al. Antiinflammatory effect of BPC 157 on experimental periodontitis in rats. *J Physiol Pharmacol* 2009;60 Suppl 7:115-22.
55. Hrelec M, Klicek R, Brcic L et al. Abdominal aorta anastomosis in rats and stable gastric pentadecapeptide BPC 157, prophylaxis and therapy. *J Physiol Pharmacol* 2009;60 Suppl 7:161-5.
56. Skorjanec S, Dolovski Z, Sikiric P. et al. Therapy for unhealed gastrocutaneous fistulas in rats as a model for analogous healing of persistent skin wounds and persistent gastric ulcers: stable gastric pentadecapeptide BPC 157, atropine, ranitidine, and omeprazole. *Dig Dis Sci.* 2009 Jan;54(1):46-56.

57. Tkalcević VI, Cuzić S, Brajsa K, et al. Enhancement by PL 14736 of granulation and collagen organization in healing wounds and the potential role of egr-1 expression. *Eur J Pharmacol* 2007;570(1-3):212-21.
58. Mise S, Tonkic A, Pesutic V et al. The presentation and organization of adaptive cytoprotection in the rat stomach, duodenum, and colon. Dedicated to André Robert the founder of the concept of cytoprotection and adaptive cytoprotection. *Med Sci Monit.* 2006 Apr;12(4):BR146-53.
59. Sikirić P, Seiwert S, Desković S et al. New model of cytoprotection/adaptive cytoprotection in rats: endogenous small irritants, antiulcer agents and indomethacin. *Eur J Pharmacol.* 1999 Jan 1;364(1):23-31
60. Ilic S, Brcic I, Mester M et al. Over-dose insulin and stable gastric pentadecapeptide BPC 157. Attenuated gastric ulcers, seizures, brain lesions, hepatomegaly, fatty liver, breakdown of liver glycogen, profound hypoglycemia and calcification in rats. *J Physiol Pharmacol.* 2009 Dec;60 Suppl 7:107-14
61. Boban Blagaic A, Blagaic V, Mirt M et al. Gastric pentadecapeptide BPC 157 effective against serotonin syndrome in rats. *Eur J Pharmacol.* 2005 Apr 11;512(2-3):173-9.
62. Tohyama Y, Sikirić P, Diksic M et al. Effects of pentadecapeptide BPC157 on regional serotonin synthesis in the rat brain: alpha-methyl-L-tryptophan autoradiographic measurements. *Life Sci.* 2004 Dec 3;76(3):345-57

63. Sikiric P, Marovic A, Matoz W et al. A behavioural study of the effect of pentadecapeptide BPC 157 in Parkinson's disease models in mice and gastric lesions induced by 1-methyl-4-phenyl-1,2,3,6-tetrahydrophyridine. *J Physiol Paris*. 1999 Dec;93(6):505-12.
64. Whittle BJR, Boughton-Smith NK, Moncada S. et al. Biosynthesis and role of the endothelium-derived vasodilator, nitric oxide in gastric mucosa. *Ann. NY Acad Sci* 1992; 664: 126–39.

SAŽETAK

Cilj:

Na eksperimentalnom animalnom modelu učinili smo masivnu resekciju tankog crijeva uz primjenu visokih doza diklofenaka radi proučavanja učinka na crijevo, jetru i tkivo mozga sa osvrtom na NO sustav (NOS-supstrat, L-arginin, NOS-blokator, L-NAME) , te protektivni učinak pentadekapeptida BPC 157.

Materijali i metode:

Tijekom 24 h promatrali smo štakore s opsežnom resekcijom tankog crijeva (oko 80 cm). Neposredno po zahvatu , životinjama je dan intraperitonealno (i) BPC 157 (10 μ g, 10ng);i/ ili (ii) diklofenak (12mg) te BPC 157 (10 μ g), L-NAME (5mg), L-arginin (100mg) sami ili u kombinaciji radi promatranja učinka na NO sustav. Kontrolne životinje su dobile diklofenak te ekvivalentnu količinu 0,9% otopine NaCl-a. (5ml).

Rezultati: Resekcija tankog crijeva samostalno uzrokuje postresekcijsku adaptacijsku reakciju svih slojeva preostalog tankog crijeva , a također i lezije na sluznici želuca i dvanaesnika, te lezije jetre i mozga . Aplikacija pentadekapeptida BPC 157 odmah po zahvatu poboljšava postresekcijsku adaptacijsku reakciju svih slojeva tankog crijeva . Apliciranjem diklofenaka postresekcijski dokazali smo, pogoršanje adaptacijskog mehanizma svih slojeva tankog crijeva, lošije cijeljenje crijevnih anastomoza, povećanje broja i dijametra lezija sluznice želuca i dvanaesnika, te debelog crijeva. Također je verificirano i pogoršanje

jetrenih i moždanih oštećenja, koja su pogoršana aplikacijom L-NAME, a smanjena primjenom L-arginina.

Primjenom pentadekapeptida BPC 157 verificirano je dodatno poboljšanje promatranih lezija (poboljšano cijeljenje anastomoza , smanjeni broj gastrointestinalnih lezija kao i njihov dijametar, te blaža oštećenja jetrenog tkiva i blaže moždane lezije kod životinja kojima je apliciran BPC 157 (BPC 157, L-NAME+BPC 157, L-arginin+BPC 157, L-NAME+L-arginin +BPC 157)) u odnosu na kontrolne životinje.

Zaključak

U ovom istraživanju, prikazali smo da nakon masivne resekcije tankog crijeva, u ranom poslijeoperacijskom razdoblju (24 h) ,primjena diklofenaka postresekcijski pogoršava cijeljenje anastomoze te adaptaciju svih slojeva tankog crijeva te povećava broj i veličinu lezija gastrointestinalnog trakta, jetre i moždanog tkiva. Također je dokazano da NO sustav modulira navedene procese, a primjena pentadekapeptida BPC 157 ublažava negativne učinke farmakološke i kirurške nokse na organizam.

Ključne riječi : Pentadekapeptid BPC 157, diklofenak, sindrom kratkog crijeva

ABSTRACT

We focused on the disturbances present at 24h after massive (80%) small intestine resection in rats, poor anastomosis healing, failed intestine adaptation, gastrointestinal, liver and brain lesions; and then massive resection accompanied by diclofenac application (intraperitoneally, immediately after short bowel-creation. The other point of focus was the result of immediate therapy by stable gastric pentadecapeptide BPC 157, the NOS-substrate L-arginine; and aggravation by the NOS-blocker L-NAME, given alone and/or combined. After massive small intestine resection, we revealed a consequent threat of damage to the remaining intestine and the noxious effects of diclofenac and L-NAME application. These lead to the gradual exaggeration of lesions, from massive small intestine resection with mild mucosal lesions in the stomach and duodenum only, greater, but still mild liver lesions and rapid and severe cerebral/hypocampal lesions with progression concomitant to that of widespread severe lesions in the whole gastrointestinal tract, ultimately resulting with severe liver and further aggravated cerebellar nn/Purkinje cells lesions, alongside the cerebral/hippocampus lesions in rats. All these lesions (in particular, cerebral/Purkinje cells/hippocampus lesions) were more intensified in rats with L-NAME and diclofenac combined application, after massive small intestine resection. Locally, at the anastomosis, macro/microscopical (necrosis) presentation became worse in rats that received diclofenac or L-NAME and diclofenac combined, while already initiated (but limited, mostly

muscle layers) habitual adaptation of the remaining small intestine is markedly attenuated and reversed in diclofenac rats as well as diclofenac and L-NAME rats. Eventually, based on these agents' interactions, the observed can be a particular COX-NO-system inhibition phenomenon. Indicatively, BPC 157 completely rescued the massive intestinal resection-, massive intestinal resection+diclofenac-, massive intestinal resection+diclofenac+L-NAME- rats. L-arginine in general, ameliorated only the L-NAME-aggravation of rats with massive intestinal resection +diclofenac+L-NAME-application.

Running title:

Massive small intestine resection, diclofenac, L-NAME, BPC 157 and L-arginine

Key words: Massive small intestine resection, diclofenac, L-NAME, Pentadecapeptide BPC 157 and L-arginine

ŽIVOTOPIS

Osobni podaci

Ime: **Nermin**
 Prezime: **Lojo**
 Datum i mjesto rođenja: **11. studeni 1978, Zagreb**
 Državljanstvo: **Hrvatsko**

Školovanje

2012- sadašnjost zaposlen kao specijalist kirurg na Klinici za za kirurgiju, KB Sveti Duh
 2009.-sadašnjost poslijediplomski studij biomedicina i zdravstvo
 2007- 2012 specijalizacija opće kirurgije
 1997–2003 Diplomirao na Medicinskom Fakultetu, Sveučilišta u Zagrebu 27. 06. 2003.
 1993–1997 **“A.G. Matoš” prirodoslovno- matematička gimnazija, Samobor**
 1985–1993 **Osnovna škola, Samobor**

Radno iskustvo

2007 – sadašnjost, Zaposlen na Klinici za kirurgiju KB Sveti Duh ,Zagreb
 2005-2007 zaposlen kao stručni suradnik u farmaceutskoj kompaniji GlaxoSmithKline
 2003-2004 obavezni pripravnički staž u OB Sveti Duh regulrana vojna obaveza

Studentske aktivnosti

2001–2003 Jedinica intenzivne koronarne njege u Klinici za bolesti srca i krvnih žila, KBC «Rebro-Zagreb»

Rad na znanstvenom projektu

- Zajednički istraživački projekt doktora i studenata pod vodstvom Prof. dr. sc. Davora Miličića
- Objavljen rad «Privremena elektrostimulacija u Klinici za bolesti srca i krvnih žila KBC-a Zagreb u 2000. godini»,

**Popis
objavljenih
radova**

Spontaneous isolated dissection of the abdominal aorta
Ivkosic A., Lojo N., Krstonijevic Z., Baric M., Trajbar T.,
Budincevic H., Suknaic S.
Coll Antrpol 2013 Dec;37(4):1361-3

Pyogenic liver abscess caused by Klebsiella Pneumoniae
Zoricic I., Sever M., Lojo N., Vukusic D., Baric M
Acta Med. Croatica 2012 Oct;66(4):321-5

Efficacy of antimicrobial triclosan-coated polyglactin 910
suture for closure of the abdominal wall after colorectal
surgerx
Rasic Z., Schwarz D., Adam VN., Sever M., Lojo N., Matejic T.
Coll Antropol 2011 Jun ;35(2):439-43

Bile stone ileus with colocolicoduodenal fistula-Bouveret
syndrome
Zoricic I., Vukusic D., Rasic Z., Trajbar T., Sever M., Lojo N.,
Crvenkovic D.
Acta Med Croatica 2011 Mar; 65(1):63-6

Endoscopically assisted lipectomy
Gveric T., Huljev D., Zdilar B., Kolak T., Barisic J., Lojo N.,
Sever M.
Acta Med Croatica 2010 Jul;64(3):205-8

Single incision laparoscopic cholecystectomy – a new
advantage of gallbladder surgery
Rasic Z., Schwarz D., Nesek VA, Sever M., Lojo N.,
Coll. Antropol. 2010 Jun;34(2):595-8

A contribution to surgical treatment of gastric and duodenal
ulcer heomrrhage in critical
unstable patient
Zorici I., Vukusic D., Rasic Z., Crvenkovic D. Sever M., Lojo N.
Acta Med Croatica 2010 Mar;64(1):51-4

Dodatna znanja i kvalifikacije

Jezici: Hrvatski – materinji
Engleski – tečno
Njemački – pasivno

Informatička znanja: PC – DOS, Windows, Internet Explorer,
Word, Excel, Access, PowerPoint,

Vozačka dozvola: Da

Interesi

Vaskularna kirurgija