

Značaj postprocesiranja slike magnetske rezonancije mozga u prijeoperacijskoj dijagnostici bolesnika s farmakorezistentnom epilepsijom

Bujan Kovač, Andreja

Doctoral thesis / Disertacija

2021

Degree Grantor / Ustanova koja je dodijelila akademski / stručni stupanj: **University of Zagreb, School of Medicine / Sveučilište u Zagrebu, Medicinski fakultet**

Permanent link / Trajna poveznica: <https://um.nsk.hr/um:nbn:hr:105:574314>

Rights / Prava: [In copyright](#)/[Zaštićeno autorskim pravom.](#)

Download date / Datum preuzimanja: **2024-07-11**



Repository / Repozitorij:

[Dr Med - University of Zagreb School of Medicine Digital Repository](#)



**SVEUČILIŠTE U ZAGREBU
MEDICINSKI FAKULTET**

Andreja Bujan Kovač

**Značaj postprocesiranja slike
magnetske rezonancije mozga u
prijeoperacijskoj dijagnostici
bolesnika s farmakorezistentnom
epilepsijom**

DISERTACIJA



Zagreb, 2021.

**SVEUČILIŠTE U ZAGREBU
MEDICINSKI FAKULTET**

Andreja Bujan Kovač

**Značaj postprocesiranja slike
magnetske rezonancije mozga u
prijeoperacijskoj dijagnostici
bolesnika s farmakorezistentnom
epilepsijom**

DISERTACIJA

Zagreb, 2021.

Disertacija je izrađena u Klinici za neurologiju KBC-a Zagreb i Medicinskog fakulteta Sveučilišta u Zagrebu, Referentnom centru Ministarstva zdravstva Republike Hrvatske za epilepsiju (pridruženi centar europskoj mreži referentnih centara ERN EpiCARE) i Poliklinici Neuron pri Hrvatskom institutu za istraživanje mozga Medicinskog fakulteta Sveučilišta u Zagrebu

Mentor: izv. prof.dr.sc. Željka Petelin Gadže, dr. med.

Ko-mentor: izv. prof.dr.sc. Milan Radoš, dr. med.

Zahvaljujem se svojim mentorima prof.dr.sc. Željki Petelin Gadže, prof.dr.sc. Milanu Radošu i prof.dr.sc. Sanji Hajnšek na nesebičnoj pomoći, inspiraciji i razumijevanju prilikom izrade ove doktorske disertacije.

Također se želim zahvaliti svim kolegama Referentnog centra Ministarstva zdravstva Republike Hrvatske za epilepsiju na podršci i pomoći prilikom skupljanja materijala, a posebno doc.dr.sc. Magdaleni Krbot Skorić.

Zahvaljujem se doc.dr.sc. Milanu Miloševiću na pomoći u statističkoj obradi podataka.

Posebna zahvala mojoj obitelji, roditeljima Slavici i Mladenu, mojem suprugu Ivanu i sinovima Luki i Marku na ljubavi, strpljenju i neizmjernej vjeri u mene.

SADRŽAJ:

1.	UVOD I SVRHA RADA	1
1.1.	Definicija epilepsije i epileptičnog napadaja.....	1
1.1.1.	Epilepsija kroz povijest	2
1.2.	Epidemiologija epilepsije	3
1.3.	Patofiziologija epilepsije	4
1.4.	Klasifikacija epilepsija i epileptičnih napadaja	5
1.5.	Strukturalne epilepsije	11
1.5.1.	Malformacije kortikalnog razvoja.....	11
1.5.1.1.	Fokalne kortikalne displazije	15
1.5.2.	Hipokampalna skleroza	17
1.5.3.	Ostali uzroci strukturalne epilepsije.....	19
1.6.	Farmakorezistentna epilepsija	21
1.7.	Prijeoperacijska obrada bolesnika s farmakorezistentnom epilepsijom ...	22
1.7.1.	Odabir kandidata za kirurgiju epilepsija	24
1.8.	Slikovne metode prikaza mozga.....	27
1.9.	Postprocesiranje slika magnetske rezonancije.....	30
1.10.	Kirurške metode liječenja bolesnika s epilepsijom	31
2.	HIPOTEZA	34
3.	CILJEVI ISTRAŽIVANJA.....	35
3.1.	Opći cilj istraživanja.....	35
3.2.	Specifični ciljevi istraživanja	35
3.3.	Očekivani znanstveni doprinos predloženog istraživanja	35
4.	MATERIJALI I METODE	36
4.1.	Ispitanici i plan ispitivanja.....	36

4.2.	Protokol snimanja MR mozga	37
4.3.	Analiza MR snimki MAP07 morfometrijskom analizom	38
4.3.1.	MAP07 (program morfometrijske analize, engl. Morphometric Analysis Program)	38
4.3.2.	MATLAB	41
4.3.3.	SPM5 (engl. Statistical Parametric Mapping)	41
4.3.4.	Pripreme snimaka MR mozga za MAP07 morfometrijsku analizu ..	42
4.3.5.	Predprocesiranje snimaka MR mozga	44
4.3.6.	Analiza granice sive i bijele tvari	44
4.3.7.	Analiza distribucije sive tvari	46
4.3.8.	Analiza debljine korteksa	47
4.3.9.	Analiza intenziteta hipokampusa na FLAIR presjecima	51
4.3.10.	Z-skor analiza FLAIR presjeka snimki MR-a cijelog mozga	56
4.3.11.	Automatizirana morfometrijska MR analiza za otkrivanje periventrikularne nodularne heterotopije (PNH)	58
4.3.12.	Usporedba rezultata morfometrijske analize i MR mozga	60
4.4.	Statističke metode	62
5.	REZULTATI	63
6.	RASPRAVA	79
6.1.	Detekcija fokalne kortikalne displazije	81
6.2.	Detekcija heterotopije	84
6.3.	Detekcija tuberozne skleroze	85
6.4.	Detekcija hipokampalne skleroze	86
6.5.	Analiza ostalih rezultata MAP07 morfometrijske analize	88
6.6.	Prednosti i nedostaci MAP07 morfometrijske analize	89
6.7.	Ograničenja istraživanja	90

7.	ZAKLJUČAK	92
8.	KRATKI SADRŽAJ NA HRVATSKOM JEZIKU	93
9.	KRATKI SADRŽAJ NA ENGLISKOM JEZIKU	95
10.	POPIS LITERATURE	97
11.	BIOGRAFIJA.....	118

POPIS OZNAKA I KRATICA

ADNFLE	autosomno-dominantna noćurna epilepsija frontalnoga režnja (engl. Autosomal Dominant Nocturnal Frontal Lobe Epilepsy)
AET	antiepileptička terapija
AMPA	α -amino-3-hidroksi-5-metil-4-izoksazolepropionska kiselina
AVM	arterio-venska malformacija
BND	Bruto nacionalni dohodak
BFNE	Benigna obiteljska neonatalna epilepsija
BT	bijela tvar
CMV	citomegalovirus
CSL	cerebrospinalni likvor
DBS	duboka mozgovna stimulacija
DNET	disembrioplastični neuroepitelni tumor
DSA	digitalna suptrakcijska angiografija
E	ekscitacija
EEG	elektroencefalogram
ESI	engl. „Electrical Source Imaging“
EZ	epileptogena zona
FCD	fokalna kortikalna displazija (engl. Focal Cortical Dysplasia)
FDG	fluorodeoksiglukoza
FLAIR	engl. Fluid-Attenuated Inversion Recovery
fMR	funkcionalna magnetska rezonancija
GABA	γ -aminomaslačna (aminobutirična) kiselina
GAD	glutamat-dekarboksilaza
HARNESS-MRI	engl. Harmonized Neuroimaging of Epilepsy Structural Sequences
HHE	hemikonvulzije, hemikonvulzivni status i i hemipareza sindrom
HS	hipokampalna skleroza
I	Inhibicija
ILAE	Međunarodna liga protiv epilepsije (engl. International League Against Epilepsy)

IZ	iritativna zona
MAP	morfometrijska MR analiza (engl. Morphometric Analysis Program)
MATLAB	engl. Matrix Laboratory
MCD	malformacije kortikalnog razvoja (engl. Malformation of Cortical Development)
MEG	magnetoencefalografija
MELAS	mitohondrijska encefalopatija s laktacidozom i napadajima poput moždanog udara (engl. Mitochondrial Encephalopathy with Lactic Acidosis and Stroke-like Episodes)
MERRF	mioklonalna epilepsija s iskidanim crvenim mišićnim vlaknima (engl. Myoclonic Epilepsy with Ragged-Red Fibers)
MIT	engl. Magnetization Transfer Imaging
MNI	Neurološki Institut iz Montreala (engl. Montreal Neurological Institute)
MPRAGE	engl. Magnetization Prepared - RApid Gradient Echo
MR/MRI	magnetska rezonancija
MR DIR	engl. „Double inversion recovery“
MRS	magnetska spektroskopija
MSCT	višeslojna kompjuterizirana tomografija
MSI	engl. „Magnetic Source Imaging“
mTS	mezijalna temporalna skleroza
NAA	N-acetilaspartat
NMDA	N-metil-D-aspartat
PET	pozitronska emisijska tomografija (engl. Positron Emission Tomography)
PNH	periventrikularna nodularna heterotopija
PTE	posttraumatska epilepsija
ROI	regija interesa (engl. region of interest)
SEEG	stereo elektroencefalografija
SISCOM	engl. „Subtraction Ictal SPECT Co-registered with MRI“
SPECT	jednofotonska emisijska kompjutorizirana tomografija (engl. Single Photon Emission Computed Tomography)
SPM5	engl. Statistical Parametric Mapping
SRHE	Hipermotorna epilepsija povezana sa spavanjem (engl. Sleep-related Hypermotor epilepsy)
ST	siva tvar
SUR.	Suradnici

SWI	engl. Susceptibility Weighted Imaging
SŽS	središnji živčani sustav
TBI	traumatska ozljeda mozga (engl. Traumatic Brain Injury)
TLE	epilepsije temporalnog režnja (engl. Temporal Lobe Epilepsy)
TS	tuberozna skleroza
VNS	stimulator vagalnoga živca
WHO	Svjetska zdravstvena organizacija (engl. World Health Organization)

1. UVOD I SVRHA RADA

1.1. Definicija epilepsije i epileptičnog napadaja

Epilepsija je kronična bolest središnjeg živčanog sustava i ujedno jedna od najučestalijih neuroloških bolesti (1–4). Sami pojmovi epilepsija i epileptični napadaj ne predstavljaju sinonime. Epileptički napadaj je prolazna pojava neuroloških simptoma i/ili znakova zbog abnormalne ekscitativne ili sinkrone neuronalne aktivnosti u mozgu (1,5). Epilepsija je 2005. godine konceptualno definirana kao moždani poremećaj karakteriziran trajnom predispozicijom za nastanak epileptičkih napadaja te s neurobiološkim, kognitivnim, psihološkim i socijalnim posljedicama toga stanja (6). Samim time, pojam epileptički napadaj označava jedan događaj, dok je epilepsija bolest koja uključuje ponavljajuće neprovocirane napadaje. Dijagnoza se epilepsije stoga mogla postaviti nakon dva neprovocirana napadaja koji su se dogodili u vremenskom razmaku duljem od 24 sata (6,7).

Navedene definicije epilepsije i epileptičnog napadaja rezultat su rada radne skupine ILAE (engl. International League Against Epilepsy, Međunarodna Liga za borbu protiv epilepsije) iz 2005. godine, koje su razmatrane tijekom narednih godina da bi 2014. godine bila donesena nova praktična definicija epilepsije. Nova definicija označava epilepsiju kao bolest mozga, a za postavljanje dijagnoze epilepsije je potrebno zadovoljiti bilo koji od sljedeća tri kriterija: 1) dva neprovocirana (ili refleksna) epileptička napadaja koja su se dogodila u vremenskom razmaku duljem od 24 sata, 2) jedan neprovocirani (ili refleksni) napadaj i vjerojatnost pojave daljnjih napadaja slično općem riziku za ponavljanje napadaja (najmanje 60%) nakon dvaju neprovociranih napadaja u sljedećih 10 godina ili 3) postavljena dijagnoza epileptičnog sindroma (3).

Rizik za pojavu ponovljenih epileptičnih napadaja je prisutan kod bolesnika koji imaju epileptiformnu aktivnost u EEG-u (elektroencefalogram) ili neuroradiološki prisutnu leziju koja je potencijalno epileptogena (npr. stanje nakon proboljelog moždanog udara, najmanje nakon mjesec dana, znakove koji ukazuju na infekciju središnjeg živčanog sustava (SŽS), tumori mozga, malformacije kortikalnog razvoja, neki tipovi traume mozga itd.). Također, epilepsija se smatra „riješenom“ u bolesnika koji su imali ili epileptični sindrom koji je ovisan od dobi, a prešli su životnu dob specifičnu za određeni sindrom ili su bez epileptičnih napadaja tijekom 10 godina, od čega su barem 5 posljednjih godina bez antiepileptičke terapije (3,7).

1.1.1. Epilepsija kroz povijest

Povijest epilepsije je utkana u samu povijest čovječanstva, a podaci o epilepsiji ili stanjima koja nalikuju na epileptične napadaje mogu se iščitati iz različitih tekstova ili artefakata i prisutni su u raznim kulturama i sežu u antičko doba i civilizacije iz područja Bliskog Istoka (8). Prvi pisani zapisi o epilepsiji potječu iz davne Mezopotamije, gdje je u tekstu iz 2000 godine prije Krista na akadijskom jeziku opisan bolesnik sa simptomatologijom epileptičnog napadaja, a samo je stanje, odnosno poremećaj prema egzorcistu koji je „liječio“ bolesnika nazvano „antasubbû“, odnosno „ruka grijeha“ (9). Bolesnici sa epilepsijom su opisivani i u raznim starim babilonskim tekstovima uključujući i Hamurabijev zakonik iz 1790. godine prije Krista, egipatskim papirusima koji datiraju iz doba od 1700 godina prije Krista, ali i u indijskim, kao što je Ayurveda, starogrčkim i starorimskim tekstovima, kao i iranskim, odnosno tekstovima Avicene te kineskim zapisima (9,10).

Sam naziv epilepsija potječe od grčke riječi „epilambanein“ koja označava napadaj ili obuzetost. Ovisno o razdoblju i prevladavajućem mišljenju o medicini i religiji, postojale su različite pretpostavke o uzroku epilepsije. Tako je bolest je u grčko doba do pojave Hipokrata bila shvaćena kao kazna Božja, kao zarazna, a da je izlječenje moguće žrtvenom smrću afecirane osobe. Hipokrat je u svom djelu Hippocratic Corpus, u poglavlju „O svetoj bolesti“, vrlo točno opisao izgled epileptičnog napadaja, prvi je upotrijebio naziv epilepsija i demistificirao epilepsiju kao bolest te se navedeno djelo smatra prvim znanstvenim radom o epilepsiji (7,9,10).

Ideja o epilepsiji kao bolesti koja je posljedica Božje kazne se zadržala još i kroz Srednji vijek, sve do 16. i 17. stoljeća kada su se prvenstveno pojavom Paracelzusa počeli istraživati organski uzroci epilepsije te tijekom 18. stoljeća kada je Samuel August Tissot napisao prvu modernu knjigu o epilepsiji - *Traité d l'Epilepsie*, opisujući različite vrste napadaja i neke sindrome vezane uz epilepsiju. U 19. stoljeću dolazi do ekspanzije znanja o epilepsiji, radom Johna Hugglings-Jacksona, oca moderne znanstvene neurologije, koji opisuje različite epileptične napadaje, prvenstveno psihomotorne napadaje, te smatra da je epilepsija uzrokovana lokalnim izbijanjima sive tvari mozga koja su nagla, brza i ekscitativna. Od tada se u istraživanjima fokus stavlja na klasifikaciju, etiologiju, patofiziologiju i topografsku lokalizaciju (10,11).

Moderna era istraživanja epilepsije započinje uvođenjem EEG-a krajem 19. i početkom 20. stoljeća, a potom i daljnjim napretkom istraživanja različitih znanstvenika, uključujući i istaknutog neurokirurga Wildera Penfielda, neurologa Herberta Jaspera i Henri Gastauta te

ostalnih. Tada dolazi do osnivanja mnogih epileptoloških društava od kojih je najznačajnije ILAE koje je osnovano 1909.godine i obuhvaća preko 100 nacionalnih podružnica (12). Dodatni značajni napredak je omogućen od sredine 20. stoljeća daljnjim razvojem tehnologije u medicini te pojavom novih radioloških i nuklearno-medicinskih te molekularno-genetskih dijagnostičkih metoda. Tijekom proteklih 4500 godina naša spoznaja epilepsije je evoluirala od ideje o božanskoj kazni do znanstvenog objašnjenja bolesti i spoznaje uloge različitih dijelova mozga, njihovih sveza i epileptogene mreže u nastanku epileptičnih napadaja i epilepsije (8,10).

1.2. Epidemiologija epilepsije

Epilepsija je jedna od najučestalijih neuroloških bolesti koja pogađa oko 1% populacije, sa ozbiljnim fizičkim, psihološkim i socijalnim posljedicama. Kao značajan javnozdravstveni problem predstavlja velik teret za ekonomske i zdravstvene sustave diljem svijeta (13). Pretpostavlja se da od epilepsije boluje oko 50 milijuna ljudi u svijetu, od čega oko 85% bolesnika u zemljama u razvoju prema podacima WHO (engl. World Health Organization, Svjetska zdravstvena organizacija). Podaci za Europu govore o oko 6 milijuna oboljelih od epilepsije te oko 40000 u Republici Hrvatskoj (7,14).

Zbirna stopa incidencije epilepsije je 61.4 na 100 000 stanovnika, dok je godišnja kumulativna stopa incidencije 67.77 na 100 000 stanovnika prema sistematskoj i meta analizi dostupnih epidemioloških studija (15). Podaci za Europu govore o stopi incidencije od 28.9-47 na 100 000 stanovnika (14,16). Procjenjuje se da je godišnje 2 000 000 novooboljelih od epilepsije u svijetu, a u Europi oko 400 000 (14,17). Stopa incidencije je veća u zemljama u nižeg bruto nacionalnog dohotka (BND), odnosno 139.0 na 100 000 stanovnika, u uspoređi sa zemlja višeg BND-a gdje je 48.9, što može biti posljedica većeg perinatalnog rizika, više stope infekcija i traumatske ozljede mozga, ali i demografske distribucije u zemljama niže BND-a (18).

Sveukupna životna prevalencija epilepsije je 7.60 na 1000 stanovnika, a nešto je viša u zemljama s nižim BND-om, gdje je 8.75 na 1000 stanovnika, u odnosu na zemlje s višim BND-om - 5.18. Trenutna prevalencija aktivne epilepsije je 6.38 na 1000 stanovnika (u zemljama s nižim BND-om je 6.68, a u zemljama s višim BND-om 5.49). Prevalencija u Europi je 8,2 na 1000 stanovnika (15,17,18).

Pojava prvog epileptičnog napadaja temeljem kojega se ne može postaviti dijagnoza epilepsije je vrlo česta i događa se u 8-10% stanovnika tijekom života, odnosno u oko 20 na 100 000 stanovnika svake godine (19,20). Rizik razvoja epilepsije tijekom života je između 3-5%, a podaci za Europu govore o 15 milijuna osoba koje će tijekom svog života imati epilepsiju. Epilepsija se može pojaviti u bilo kojoj generativnoj dobi, a otprilike 50% slučajeva javlja se u djetinjstvu i adolescenciji, poglavito u dojenačkoj dobi i oko puberteta, a potom ponovno raste u starijoj dobi, posebno iza 65. godine života (7,14,17).

1.3. Patofiziologija epilepsije

Epileptički napadaj pojednostavljeno nastaje kao posljedica poremećaja normalne ravnoteže između ekscitacije (E) i inhibicije (I) u mozgu (21). Navedena neravnoteža E / I može rezultirati kao posljedica poremećaja na različitim razinama moždane funkcije, od gena i subcelularnih signalnih kaskada do široko rasprostranjenih neuronskih krugova, a sami uzročni čimbenici koji mijenjaju E / I ravnotežu mogu biti genetski ili stečeni (22). Genetske abnormalnosti koje dovode do epilepsije mogu biti posljedice npr. nenormalne sinaptičke povezanosti u kortikalnoj displaziji ili poremećaja na razini receptora kao što su npr. poremećaj GABA-A (γ -aminobuterična kiselina) receptorske podjedinice u Angelmannovu sindromu ili nenormalna funkcija ionskog kanala (npr. mutacije kalijevih kanala u benignoj obiteljskoj neonatalnoj epilepsiji (BFNE)). S druge strane, stečene cerebralne povrede mogu također promijeniti moždanu funkciju, kao što je npr. strukturalna promjena hipokampalnih neuralnih mreža nakon dugotrajnih febrilnih napadaja ili traume glave (22,23).

Patofiziološki, epilepsija je paroksizmalni poremećaj funkcije središnjega živčanoga sustava, koji je rekurentan i stereotipan te je povezan s ekscitativnim, sinkronim i, u početku, ograničenim kortikalnim neuronalnim izbijanjima (3). Proces kojim određena regija mozga tijekom nekoga vremena postaje hiperekscitabilna i sposobna spontano generirati epileptičke napadaje naziva se epileptogenezom (7,24). Prema novoj terminologiji, proces epileptogeneze se odnosi na stvaranje tkiva i proširenje regija mozga koje su sposobne generirati spontane rekurentne napadaje što rezultira ili razvojem epilepsije i/ili progresijom od ranije postojeće epilepsije. Navedeno znači da se pojam "epileptogeneza" ne odnosi samo na vremensko razdoblje između epileptogene povrede i dijagnoze epilepsije nego uključuje mehanizme progresije koji se mogu nastaviti pojavljivati i nakon dijagnoze epilepsije, što sugerira da je

epileptogeneza dugotrajan i kontinuiran proces (24). U propagaciji epileptogeneze sudjeluju postojeći anatomske putevi, od korteksa preko medijatornih sustava do talamusa i retikularne formacije moždanoga debla, a na navedene su procese osjetljivija neka područja mozga kao što je hipokampus, entorinalni korteks i amigdala (tzv. mezijalno područje ili medijalni temporalni režanj) (7).

Ishodište epileptičkih napadaja, epileptički fokus, uglavnom je kortikalne lokalizacije i sadržava velik broj patološki promijenjenih deaferentiranih neurona. Žarišni/parcijalni epileptički napadaji nastaju paroksizmalnim izbijanjem u ograničenoj regiji mozga, a klinički se manifestiraju žarišnim simptomima i žarišnim epileptogenim promjenama u EEG-u. Generalizirani napadaji najvjerojatnije započinju simultano bilateralno u talamusu i drugim supkortikalnim strukturama, kao što su diencefalon i retikularna formacija moždanoga debla (7). U novije vrijeme osobito razvojem novih neuroradioloških metoda i poglavito napretkom u razumijevanju funkcije mozga i širenja epileptičnih napadaja nakon SEEG (stereo elektroencefalografija) studija umjesto pojma epileptičkog fokusa koristi se pojam epileptogene mreže kao regija mozga koje su odgovorne za generiranje i propagaciju epileptičke aktivnosti (25).

1.4. Klasifikacija epilepsija i epileptičnih napadaja

Od samih početaka ILAE u više je navrata revidirana klasifikacija epilepsija, a prvu općeprihvaćenu klasifikaciju je osmislio Henri Gastaut ranih 1960-tih godina dok je najduže u upotrebi bila posljednja klasifikacija epilepsija i epileptičnih sindroma iz 1981. godine koja je revidirana 1989. godine (vidi tablicu 1.) (26,27).

Tablica 1. *Klasifikacija epilepsija i epileptičnih sindroma (ILAE iz 1981. te revidirano 1989. godine) (26,27)*

1. Epilepsije i sindromi vezani uz lokalizaciju (žarišni, parcijalni)
1.1. Idiopatske epilepsije, vezane uz životnu dob
• benigna dječja epilepsija s centrotemporalnim šiljcima (rolandička epilepsija)
• dječja epilepsija s okcipitalnim paroksizmima
1.2. Simptomatske epilepsije
2. Generalizirane epilepsije i sindromi

<p>2.1. Idiopatske epilepsije, vezane uz životnu dob</p> <ul style="list-style-type: none"> • benigne neonatalne familijarne konvulzije • benigne neonatalne konvulzije • benigna mioklona epilepsija u ranom djetinjstvu • dječja absans epilepsija (piknolepsija) (engl. Childhood absence epilepsy – CAE) • juvenilna absans epilepsija (JAE) • juvenilna mioklona epilepsija (impulzivni petit mal) (JME) • epilepsija s grand mal napadajima pri buđenju (engl. generalised tonic-clonic seizures on awakening) <p>2.2. Idiopatske i/ili simptomatske epilepsije</p> <ul style="list-style-type: none"> • Westov sindrom • Lennox-Gastautov sindrom (LGS) • epilepsija s mioklono-astatskim napadajima • epilepsija s mioklonim napadajima absansa <p>2.3. Simptomatske epilepsije</p> <ul style="list-style-type: none"> • nespecifično uzrokovana rana mioklona encefalopatija • specifični sindromi
<p>3. Epilepsije i sindromi za koje nije određeno jesu li žarišni ili generalizirani</p>
<p>3.1. Epilepsije i sindromi s generaliziranim i žarišnim napadajima</p> <ul style="list-style-type: none"> • neonatalni epileptični napadaji • teška mioklona epilepsija u ranom djetinjstvu • epilepsija s kontinuiranim šiljcima i valovima tijekom sporovalnog spavanja • stečena epileptična afazija (Landau-Kleffnerov sindrom) <p>3.2. Epilepsije i sindromi sa samo generaliziranim ili žarišnim napadajima</p>
<p>4. Specijalni sindromi</p>
<p>4.1. Epileptični napadaji vezani uz specifične situacije</p> <ul style="list-style-type: none"> • febrilne konvulzije (FK) • izolirani, prividno neprovocirani epileptični napadaji <p>4.2. Epilepsije karakterizirane specifičnim načinom provokacije napadaja</p> <ul style="list-style-type: none"> • refleksne epilepsije <p>4.3. Kronična progresivna epilepsija partialis continua u djece</p>

Modificirano prema: Gastaut H, Caveness WF, Landolt W, et al. A proposed international classification of epileptic seizures. Epilepsia. 1964;5:297–306 (26) i prema: Pamplona MM, Paris CM, Bethesda RJP, Shizuoka MS, Wolf P, Angeles EL, et al. Proposal for Revised Classification of Epilepsies and Epileptic Syndromes 1989. Epilepsia. 1989;30(4):389–99 (27).

Različite verzije klasifikacije odraz su napretka u razumijevanju kliničkog fenotipa epileptičnih napadaja i patofizioloških mehanizama te etiologije epilepsije posljedično napretku proizašlom iz znanstvenih istraživanja. Tako je 2017. godine ILAE nakon nekoliko godina debate donijela novu klasifikaciju epilepsija koja se bazira na više razina (Tablica 2) (28).

Tablica 2. *Dijagram za razvrstavanje epilepsija*

KOMORBIDITETI	VRSTA NAPADAJA				ETIOLOGIJA
	Žarišni početak	Generalizirani početak		Nepoznati početak	Strukturalna
	↓				Genetska
	VRSTA EPILEPSIJE				Infektivna
	Žarišna	Generali zirana	Kombinirana generalizirana i žarišna	Nepoznata	Metabolička
	↓				Imunosna
EPILEPTIČKI SINDROM				Nepoznata	

Modificirano prema: Scheffer IE, Berkovic S, Capovilla G, Connolly MB, French J, Guilhoto L, et al. ILAE classification of the epilepsies: Position paper of the ILAE Commission for Classification and Terminology. Epilepsia. 2017;58(4):512–21 (28).

Polazna točka u klasificiranju epilepsije je definiranje vrste epileptičnog napadaja sukladno novoj ILAE klasifikaciji epileptičnih napadaja iz 2017. godine prema kojoj, kako je prikazano u tablici 3. razlikujemo napadaje žarišnog, generaliziranog i nepoznatog početka (5). Druga točka je definiranje vrste epilepsije na temelju ILAE definicije iz 2014. godine ovisno o kliničkoj slici, nalazu interiktalnog i iktalnog EEG-a ili relevantnih podataka iz obiteljske anamneze (5,28).

Tablica 3. Operativna klasifikacija epileptičnih napadaja (ILAE, 2017. godine) (7, 28)

Žarišni početak	Generalizirani početak	Nepoznati početak
Očuvana/poremećena svjesnost	Motorički	Motorički
Motorički početak	toničko-klonički	Toničko-klonički
automatizmi	klonički	Epileptički spazmi
atonički	tonički	
klonički	mioklonički	Nemotorički
epileptički spazmi	mioklonički-toničko	Prekid aktivnosti
hiperkinetički	klonički	
mioklonički	miokloničko-atonički	
tonički	epileptički spazmi	
Nemotorički početak	Nemotorički (apsans)	
autonomni	tipični	
prekid radnje	atipični	
kognitivni	mioklonički	
emocionalni	mioklonus vjeđa	
senzorički		
Žarišni napadaji s prelaskom u bilateralne toničko-kloničke napadaje		Neklasificirani

Modificirano prema: Petelin Gadze Z, Poljakovic Z, Nankovic S, Sulentic V. Epilepsija- dijagnostički i terapijski pristup. Zagreb: Medicinska naklada; 2019. 1–326 str. (7) i prema Scheffer IE, Berkovic S, Capovilla G, Connolly MB, French J, Guilhoto L, et al. ILAE classification of the epilepsies: Position paper of the ILAE Commission for Classification and Terminology. Epilepsia. 2017;58(4):512–21 (28).

Treća razina je definiranje epileptičnog sindroma. Epileptični sindrom je elektroklinički dobro ovisan sindrom i označava skup obilježja koji uključuju vrstu epileptičkog napadaja, nalaz EEG-a, etiologiju odnosno nalaze neuroradiološke obrade, dob u kojoj se pojavljuju i ishodište napadaja. Vrlo često imaju određene provokativne čimbenike, pojavnost tijekom doba dana te ponekad prognozu. Povezani su sa karakterističnim komorbiditetima kao što su intelektualna ili psihijatrijska disfunkcija. Prema ILAE definirano je preko 20 epileptičnih sindroma kao što su Dječja apsans epilepsija, Westov i Dravet sindrom i dr. (27,29).

Prilikom postavljanja dijagnoze epilepsije trebalo bi težiti definiranju i etiologije koja je čimbenik u definiranju daljnjeg terapijskog algoritma, ali i prognoze bolesnika. Stoga je u novoj ILAE klasifikaciji epilepsija iz 2017. godine donesena i podjela prema etiologiji kao što je

detaljnije navedeno u tablici 4., prema kojoj se epilepsije dijele na: genske, strukturalne, metaboličke, imunosno-posredovane, epilepsije uzorkovane infekcijama SŽS i epilepsije nepoznate etiologije uz napomenu da kod pojedinih bolesnika može biti više etioloških čimbenika (28).

Tablica 4. Podjela epilepsija prema etiologiji (ILAE, 2017. godine) (28)

1. GENSKE EPILEPSIJE
a) kromosomske abnormalnosti
b) genske abnormalnosti
2. STRUKTURALNE EPILEPSIJE
a) kongenitalne malformacije kortikalnoga razvoja
b) vaskularne malformacije
c) hipokampalna skleroza
d) hipoksijsko-ishemijske strukturalne abnormalnosti mozga
e) traumatska ozljeda mozga
f) tumori mozga
g) porencefaličke ciste
3. METABOLIČKE EPILEPSIJE
4. IMUNOSNO-POSREDOVANE EPILEPSIJE
5. EPILEPSIJE UZORKOVANE INFEKCIJAMA SREDIŠNJEG ŽIVČANOG SUSTAVA
6. NEPOZNATA ETIOLOGIJA

Modificirano prema: Scheffer IE, Berkovic S, Capovilla G, Connolly MB, French J, Guilhoto L, et al. ILAE classification of the epilepsies: Position paper of the ILAE Commission for Classification and Terminology. Epilepsia. 2017;58(4):512–21 (28).

Dijagnoza genske epilepsije postavlja se na temelju dokaza od kromosomskoj abnormalnosti, kao što su npr. Downov sindrom /trisomija 21/, Klinefelterov sindrom /XXY/, Miller Diekerov sindrom /DEL 17p/, itd.) ili genske abnormalnosti kao kod kanalopatija - npr. mutacije gena SCN1A, kromosom 2q24.3, koji kodira α -podjedinicu voltažno-ovisnoga Na-kanala, tip I i dovodi do genske epilepsije s febrilnim napadajima plus i Dravetin sindrom/teška mioklona epilepsija ranoga djetinjstva ili mutacija gena KCNQ2 ili KCNQ3 koji dovode do BFNE. Ipak u najvećem broju slučajeva, dijagnoza se postavlja na temelju relevantne obiteljske anamneze i tipičnih značajki EEG-a uz kliničku semiologiju čak i bez potvrde molekularno-genetičkog testiranja, npr. ADNFLE - autosomno-dominantna noćna epilepsija frontalnoga

režnja, engl. Autosomal Dominant Nocturnal Frontal Lobe Epilepsy, a koja se prema novoj terminologiji svrstava u SRHE – hipermotorne epilepsije povezane sa spavanjem, engl. Sleep-related Hypermotor epilepsy, ili Dječja apsans epilepsija ili Juvenilna mioklona epilepsija (7,28,30).

U genske epilepsije spada i kompleks tuberozne skleroze (TS), rijetki neurokutani genetski poremećaj uzrokovan autosomno dominantnim mutacijama TSC1 i TSC2 gena što dovodi do poremećaja regulacije rapamicin (mTOR) puta koji je odgovoran za sintezu proteina, rast stanica, diferencijaciju, sinaptičku plastičnost, proliferaciju i migraciju. TS je povezana s razvojem benignih hamartoma srca (rabdomiom), retine, bubrega (angioliptom) i drugih organa uključujući jetra i pluća. U mozgu, poremećaji celularne proliferacije, diferencijacije i migracije rezultiraju pojavom kongenitalnih malformacija koje uključuju kortikalne i subkortikalne tubere, subependimalne nodule, subependimalne gigantocelularne astrocitome odnosno SEGA tumore i pojavu migratornih linija u području sive tvari. Prevalencija TS je 1 na 6000 novorođenčadi te se procjenjuje da zahvaća otprilike 1,5 milijuna ljudi. Epilepsija je vrlo česta i javlja se u 90% bolesnika (31,32). Dijagnoza je postavlja na temelju genetskog testiranja koje je pozitivno na mutacije TSC1 ili TSC2 kod 75-90% bolesnika ili temeljem definiranih kliničkih kriterija (33).

U metaboličke epilepsije ubrajamo mitohondrijske poremećaje kao što su MELAS (Mitohondrijska encefalopatija s laktacidozom i napadajima poput moždanog udara, engl. Mitochondrial Encephalopathy with Lactic Acidosis and Stroke-like Episodes) i MERRF (mioklonalna epilepsija s iskidanim crvenim mišićnim vlaknima, engl. Myoclonic Epilepsy with Ragged-Red Fibers) ili peroksizmalni poremećaji, itd. Mnoge metaboličke epilepsije imaju gensku etiologiju, ali pojedine mogu biti stečene (poput manjka piridoksina ili folata) ili posljedica dobro definiranih metaboličkih defekata kao što su porfirija, uremija ili aminoacidopatije (7,28).

U imunosno-posredovane epilepsije ubrajamo Rasmussenov sindrom koji je karakteriziran progresivnom hemiatrofijom i patohistološkim nalazom kroničnog encefalitisa, najvjerojatnije autoimunosne etiologije; epilepsije koje se pojavljuju u sklopu autoimunosnih encefalitisa (uzrokovane protutijelima na NMDA receptore, protutijelima na voltažno ovisne kalijске kanale (LGI1 ili CASPR2), protutijelima na AMPA 1 i 2 receptore, protutijelima na GABA-B receptore te protutijelima na GAD65 receptore), seronegativne encefalitise (bez izoliranih

protutijela) te epilepsije u sklopu steroidne encefalopatije povezane s tireoidnom bolešću (7,28,34).

Epilepsije uzrokovane infekcijama SŽS se javljaju kao posljedica preboljele infekcije SŽS-a kao što su npr. neurocisticerkoza, HIV, CMV, cerebralna toksoplazmoza, stanje nakon bakterijskog meningitisa itd. S druge strane, bolesnici s akutnim infektivnim zbivanjem i epileptičkim napadajima u sklopu infektivnog zbivanja nemaju epilepsiju zbog toga što su napadaji u tom slučaju provocirani isto kao u slučaju prolaznih metaboličkih poremećaja (7,28,34).

1.5. Strukturalne epilepsije

Strukturalne lezije označavaju različite abnormalnosti mozga koje su povezane sa znatno povećanim rizikom pojave epilepsija (1). Pojam strukturalne epilepsije podrazumijeva postojanje određene strukturalne abnormalnosti koja je vidljiva na slikovnim metodama (MR – magnetna rezonancija) i kod kojih postoji korelacija između nalaza elektrofiziološke obrade, slikovnih metoda i kliničke slike koja ukazuje da je navedena lezija i vjerojatni uzrok epilepsije (28).

U strukturalne abnormalnosti ubrajamo: a) kongenitalne malformacije kortikalnoga razvoja, b) vaskularne malformacije, c) hipokampalnu sklerozu, d) hipoksijsko-ishemijske strukturalne abnormalnosti mozga, e) traumatsku ozljedu mozga, f) tumore mozga i g) porencefaličke ciste (28).

1.5.1. Malformacije kortikalnog razvoja

Malformacije kortikalnog razvoja (MCD, od engl. malformation of cortical development) su čest uzrok epilepsije, ali i zastoja u psihomotornom razvoju. Ujedno su jedne od najčešćih uzroka farmakorezistentne epilepsije (35–39). Neki bolesnici razvijaju rane i teške neurološke deficite, dok ostali imaju epilepsiju ili minorne neurološke ispade detektibilne samo minucioznim neurološkim pregledom i obradom. Pojam označava različite poremećaje

kortikalnog razvoja, dok se rjeđe korteks može doimati i normalno razvijen (određeni tipovi mikrocefalije, megalencefalije ili heterotopije) (40).

Prema klasifikaciji iz 2012. godine MCD su podijeljene u tri glavne grupe koje rekapituliraju glavne razvojne faze, kao što su poremećaji proliferacije stanica, neuronalne migracije te postmigratorne kortikalne diferencijacije. U prvu skupinu svrstavaju se malformacije koje su posljedica abnormalne stanične proliferacije ili apoptoze kao što su mikrocefalija, megalencefalija i fokalne kortikalne displazije (FCD). U drugu skupinu svrstavaju se malformacije uzrokovane abnormalnom staničnom migracijom, kao što su heterotopija, lizencefalija, i „cobblestone“ malformacije, dok treću skupinu čine malformacije uzrokovane abnormalnim postmigracijskim poremećajima, kao što je polimikrogirija. U praksi se koristi samo nekoliko kategorija, uključujući lizencefaliju, polimikrogiriju, shizencefaliju, FCD i periventrikularne nodularne heterotopije (38,41).

Neuroradiološka obrada trebala bi definirati lokalizaciju, ekstenzivnost i distribuciju MCD, kortikalnu površinu i granicu između bijele i sive tvari (glatka ili nepravilna), debljinu korteksa kao i postojanje drugih intrakranijskih malformacija, jer su iste često multiple. Identifikacija suptilnih lezija ponekad je vrlo teška i nakon upotrebe specifičnih protokola snimanja za epilepsiju (42–47). Mnoge od MCD su uzrokovane genetskim poremećajem, de-novo mutacijama ili X-vezanim mutacijama, ali kako strukturalna promjena rezultira pojavom epilepsije, MCD se ubrajaju u strukturalne epilepsije (48,49). U tablici 5 iznesena je podjela MCD uz prikaz genetskih uzorka pojedinih MCD te odgovarajućeg neuroradiološkog nalaza (38,40).

Tablica 5. Prikaz genetskih uzorka pojedinih MCD, etiologije i odgovarajućeg neuroradiološkog nalaza (37,39)

MCD	Grupa	Geni	Putevi i etiologija	Nalaz MR-a
Mikrocefalija	I	<i>MCPH1, ENPJ, CDK5RAP2, WDR62, NDE1, NDE1, ASPM, CDK5RAP2, TUBA1A, TUBB2B, TUBB3, TUBG1, LIS1, DCX, DYNC1H, KIF5C, NDE1</i>	Neurogeneza i replikacija stanica, tubulin i MAP	Mala veličina glave, mali cerebelum i pons i lizencefalija (uz gene za tubulin i MAP)
Megalencefalija		<i>AKT3, PIK3CA i PIK3R2</i>	mTOR	Fokalno (lokalizirano), hemisferičko ili difuzno povećanje korteksa, cerebeluma, nekad i dubokih jezgara, nejasna granica između sive i bijele tvari
FCD IIa (fokalna kortikalna displazija)	I	<i>MTOR, DEPDC5, PIK3CA, TSC2, mTOR</i>	mTOR	Nejasna granica između sive i bijele tvari sa zadebljanjem korteksa
FCD IIb	I	<i>MTOR, DEPDC5, NPRL3</i>	mTOR	T2 hiperintenzitet korteksa/sulkusa koji može dosezati do ventrikula – „transmantle sing“
Tubulinopatije	II	<i>TUBA1A, TUBB2B, TUBB3, TUBB5, TUBG1, LIS1,</i>	Struktura i funkcija mikrotubula	Mikrocefalija, lizencefalija (glatki mozak), spojeni bazalni gangliji, kortikalna disgirija,

		<i>DCX, DYNC1H, KIF5C, NDE</i>		abnormalnosti korpus kalozuma, asimetrija moždanog debla i mali cereberalni vermis
Lizencefalija	II	<i>ARX, DCX, RELN i VLDR</i>	Relin	ARX - lizencefalija, abnormalnosti korpus kalozuma, dimorfični bazalni gangliji, hidrancefalija Relin – anteriorno-posteriorna lizencefalija, zadebljanje korteksa, mali cerebalum i vermis
Heterotopija sive tvari	II	<i>FLNA i ARFGEF2</i>	Neuroependim/ neuroepitel	Normalna siva tvar na abnormalnoj lokaciji
„Cobblestone malformacije“	II	<i>GPR56, LAMB1, LAMB2, LAMC3, SRD5A3, DYNC1H1</i>	Distroglikanopatije koje zahvaćaju pijalnu membranu	Lizencefalija/pahigirija ili polimikrogirija, moguće zahvaćanje cerebeluma
Polimikrogirija (PMG)	III	<i>1p36.3 i 22q11.2 mutacije, mTOR geni</i>	Prenatalna ishemija, teratogenost, infektivna ozljeda mozga	Perisilvijana bilateralna PMG (najčešća), ponekad uz shizencefaliju

Modificirano prema Barkovich AJ, Guerrini R, Kuzniecky RI, Jackson GD, Dobyns WB. A developmental and genetic classification for malformations of cortical development: Update 2012. *Brain*. 2012;135(5):1348–69 (37) i prema Desikan RS, Barkovich AJ. Malformations of cortical development. *Ann Neurol*. 2016;80(6):797–810 (39).

Kratice: *MAP (engl. microtubule associated proteins, proteini povezani s mikrotubulima)

1.5.1.1. Fokalne kortikalne displazije

FCD mogu biti različitih veličina i lokalizacija u mozgu, ali i zahvaćati više režnjeva. Pod pojmom FCD podrazumijevamo heterogenu skupinu moždanih lezija karakteriziranih prisutnošću abnormalnih neurona i glijalnih stanica sa kortikalnom dislaminacijom, citoarhitektonalnim lezijama i poremećajem okolne bijele tvari (50).

Najčešća klinička manifestacija FCD su epileptički napadaji, koji su vrlo česti i farmakorezistentni, tako da su FCD jedan od najčešćih supstrata odnosno indikacije za kirurgiju epilepsija, osobito u dječjoj dobi (51,52). Budući da je poznato da su FCD jedan od najčešćih uzroka farmakorezistencije, a FCD tip 2 i fokalnog i teško kurabilnog epileptičkog statusa, vrlo je važno njihovo rano prepoznavanje i pravilna odluka o načinu liječenja. Iako mogu zahvaćati različite dijelove moždane kore, FCD tip 2 se češće nalaze ekstratemporalno, poglavito u frontalnom režnju (53,54).

Neuroradiološke karakteristike FCD najbolje se prikazuju na T2, T1 i T2 FLAIR (engl. Fluid-Attenuated Inversion Recovery) snimkama, a obuhvaćaju zadobljanje korteksa, nejasnu granicu između sive i bijele tvari, povišenje signala na T2 snimkama, engl. „transmante“ znak (radijalno orijentirana linearna ili konična traka koja je hiperintenzivna u T2 snimkama), stanjivanje korteksa i lokaliziranu atrofiju mozga (41,55–58).

ILAE je 2011. godine donijela klasifikaciju FCD prema kojoj se one dijele u skupine gdje su FCD tipa I karakterizirane sa tangencijalnom i/ili tangencijalnom dislaminacijom, FCD tip II sa poremećajem citoarhitektonike, pojavom dismorfičnih neuron i balon stanica te FCD tip III koji se javljaju uz druge patologije kao što su HS (hipokampalna skleroza) ili tumori (41). Kako FCD predstavljaju širok spektar histopatoloških i genetskih abnormalnosti novije se vrijeme javlja potreba za revizijom klasifikacije koja bi se bazirala na kliničko-patološkim i genetskim uzorcima (59).

U tablici 6. navedene su karakterističke različitih podtipova FCD kako je definirano prema Blumcke i sur. odnosno ILAE klasifikaciji iz 2011. godinu uz njihove histološke i radiološke nalaze te do sada poznate genetske uzorke (41,59,60).

Tablica 6. *Karakteristike različitih podtipova FCD (40,58,59)*

Tip	Histologija	Genetika	Radiološki kriteriji
FCD I	IA – FCD s abnormalnom radijalnom kortikalnom laminacijom	DEPDC5	Stanjivanje korteksa, nejasna granica sive i bijele tvari, abnormalnosti signala na T1/T2 snimkama, lobarna hipoplazija
	IB – FCD s abnormalnom tangencijalnom kortikalnom dislaminacijom	AKT3	
	IC – FCD s abnormalnom radijalnom i tangencijalnom kortikalnom dislaminacijom		
FCD II	IIA – FCD s dismorfičnim neuronima	NPRL3, DEPDC5, TSC2, mTOR, PI3KCA TSC1	Zadebljanje korteksa, nejasna granica sive i bijele tvari, abnormalnosti signala u T1/T2 snimkama, abnormalna girifikacija
	IIB – FCD s dismorfičnim neuronima i baloniranim stanicama	mTOR, PTEN	Zadebljanje korteksa, nejasna granica sive i bijele tvari, abnormalnosti signala u T1/T2 snimkama, „transmantle sign“, abnormalna girifikacija
FCD III	IIIA – abnormalna kortikalna laminacija temporalnog režnja povezana s hipokampalnom sklerozom IIIB – abnormalna kortikalna laminacija udružena s glijalnim ili glioneuroralnim tumorom IIIC – abnormalna kortikalna laminacija udružena svaskularnom malformacijom	/	Kao FCD I + HS

	III D - abnormalna kortikalna laminacija udružena sa stečenom lezijom u ranom djetinjstvu (npr. trauma, ishemija, encefalitis)		
--	---	--	--

Modificirano prema: Blümcke I, Thom M, Aronica E, Armstrong DD, Vinters H V., Palmini A, et al. The clinicopathologic spectrum of focal cortical dysplasias: A consensus classification proposed by an ad hoc Task Force of the ILAE Diagnostic Methods Commission. Epilepsia. 2011;52(1):158–74 (40); prema: Najm IM, Sarnat HB BI. Review: The international consensus classification of Focal Cortical Dysplasia - a critical update 2018. Neuropathol Appl. Neurobiol. 2018;44(1):18–31 (58) i prema Adler S, Lorio S, Jacques TS, Benova B, Gunny R, Cross JH, et al. Towards in vivo focal cortical dysplasia phenotyping using quantitative MRI. NeuroImage Clin [Internet]. 2017;15(April):95–105. Available from: <https://doi.org/10.1016/j.nicl.2017.04.017> (59).

1.5.2. Hipokampalna skleroza

Hipokampalna skleroza (HS) je najčešći uzrok farmakorezistentne epilepsije sa ishodištem u temporalnom režnju (TLE). Ujedno je i jedan od najčešćih uzroka žarišne epilepsije, a prisutna je i u otprilike 10% odraslih s novo-dijagnosticiranom epilepsijom (61). HS je stečena strukturalna abnormalnost koja se najčešće razvija kao posljedica epileptičnih napadaja, posebno prolongiranih febrilnih napadaja u ranijoj dobi (poglavito između 3.-7. godine) i epileptičkog statusa (28,62,63).

Hipokampus je područje mozga koje je posebno osjetljivo na promjene nakon napadaja ili drugih ozljeda te ima dvostruko veću vjerojatnost razvoja epilepsije u odnosu na druge moždane regije. S razvojem HS se tako povezuju i neke druge ozljede, kao što su traumatska ozljeda mozga ili inflamacija bilo kao posljedica infekcije (virusni encefalitis – HSV i neurocisticerkoza) ili autoimunog procesa (VGKC encefalitis) (64).

Prema recentnoj ILAE klasifikaciji iz 2013. godine HS se može klasificirati u tri skupine ovisno o semikvantitativnom gubitku neurona hipokampusa: tip 1 koji označava značajan gubitak neurona i gliozu predominantno CA1 i CA4 regija (Amonov rog, lat. Cornu ammonis), u odnosu na gubitak neurona i gliozu predominantno CA1 regije kod HS tip 2 ili predominantno CA4 regije kod HS tip 3. Izdvojen je i posebni entitet HS tip 4, odnosno „bez-HS“ gdje se patohistološki nakon operativnog zahvata bolesnika s HS nalazi samo gliozna (62). U tablici 7. navedena je ILAE klasifikacija HS iz 2013. godine (62,64).

Tablica 7. *ILAE klasifikacija hipokampalne skleroze uz prikaz učestalosti PHD nalaza nakon resekcije temporalnog režnja (61,63)*

Tip	PHD	Učestalost
Tip 1	CA1: >80% gubitak stanica CA2: 30-50% gubitak stanica CA3: 30-90% gubitak stanica CA4: 40-90% gubitak stanica Dentatni girus: 50-60% gubitak granularnih stanica	60-80%
Tip 2	Predominantno gubitak neuronalnih stanica u CA1, koji zahvaća gotovo 80% piramidnih stanica, dok ostale regije ukazuju na blagi gubitak stanica, jedna vidljiv mikroskopskom analizom	5-10%
Tip 3	Predominantno gubitak stanica u CA4 (~50% gubitak stanica) i u dentatnom girusu (35% gubitak stanica), dok su ostale regije manje zahvaćene CA3 <30% gubitak, CA2 <25% i CA1<20%	4-7%
Tip 4	Glioza bez hipokampalne skleroze	20%

Modificirano prema: Blümcke I, Thom M, Aronica E, Armstrong DD, Bartolomei F, Bernasconi A, et al. International consensus classification of hippocampal sclerosis in temporal lobe epilepsy: A Task Force report from the ILAE Commission on Diagnostic Methods. Epilepsia. 2013;54(7):1315–29 (61) i prema Walker MC. Hippocampal sclerosis: Causes and prevention. Semin Neurol. 2015;35(3):193–200 (63).

HS tip 1 je najčešći oblik, vezana je s inicijalnom precipitirajućom ozljedom prije 5-e godine, ranim početkom napadaja i sa povoljnim ishodom kirurgije epilepsija gdje 70% bolesnika nema napadaje 2 godine nakon operativnog zahvata u odnosu na 40% bolesnika s HS tip 2 i HS tip 4 (65). U velikoj europskoj studiji na 5,392 bolesnika sa epilepsijom, koji su operirani zbog različitih razloga, hipokampalna skleroza je identificirana u 33,6% slučajeva, a dodatno je 5,1% bolesnika imalo dualnu patologiju, odnosno HS udruženu s kortikalnim malformacijama, glioneuralnim tumorima niskog gradusa, vaskularnim lezijama ili ožiljcima (66–68). Kada promjene zahvaćaju i okolne hipokampalne strukture, amigdalnu, parahipokampalni girus i entorinalni korteks tada govorimo o mezijalnoj temporalnoj sklerozi (mTS) (69,70).

Kod mezijalne temporalne skleroze i epilepsije hipokampus se najbolje vizualizira uporabom tankih rezova (1-3 mm), ortogonalno prema dugoj osi. Klasični neuroradiološki znakovi HS su vidljiva hipokampalna atrofija sa povišenjem signala na T2/FLAIR mjernim

snimkama, koje mogu biti vidljive i vizualnom inspekcijom, ali se hipokampalna volumetrija pokazala kao puno pouzdanija metoda detekcije hipokampalne atrofije koja i korelira s PHD nalazom opsežnosti i težine gubitka neurona (47,62). Važne značajke mTS su: 1. abnormalno povišeni signal hipokampusa i amigdala u odnosu na drugu sivu tvar na T2/FLAIR mjerenim slikama, 2. atrofične promjene hipokampusa/amigdala ili temporalnih režnjeva na T1 mjerenim slikama, 3. atrofija ipsilateralnog forniksa i mamilarnog tijela te temporalnog režnja, poglavito temporalnog pola, 4. dilatacija temporalnog roga, 5. nejasna granice sive i bijele tvari u temporalnom neokorteksu i 6. gubitak unutarnje strukture hipokampusa (47,71–73).

1.5.3. Ostali uzroci strukturalne epilepsije

U vaskularne malformacije kao uzroci strukturalne epilepsije se ubrajaju cerebralni angiomi, Struge-Weberov sindrom i arterio-venske malformacije. Cerebralni angiomi, odnosno kavernozi angiomi, kavernozi hemangiomi i kavernoza venozna malformacija, uzrokuju epilepsiju, glavobolje i/ili neurološke i kognitivne poremećaje, uslijed krvarenja ili mikrokrvarenja u okolini angioma. Sama simptomatologija ovisi o lokalizaciji, veličini ili brojnosti angioma. Najčešće se javljaju u dobi između 20-40 godina (28,74,75).

Kavernomi se na MR-u najbolje prikazuju na T2 ili SWI presjecima kao multicistične lezije sa cistama koje sadrže produkte krvi u različitim stadijima raspada ili hemosiderinske depozite na mjestima ranijih krvarenja (76). Rana mikrokirurška resekcija je siguran i efektivan način liječenja bolesnika za farmakorezistentom epilepsijom vezanom uz kavernom kao i u slučaju kavernoma povezanih sa rizikom krvarenja i u tom se slučaju preporuča kompletna resekcija lezija kao i okolnog epileptogenog moždanog tkiva (76,77).

Sturge Weberov sindrom je neurokutani sindrom karakteriziran je facijalnim, okularnim i leptomenigealnim angiomima, uzorkovano somatskim mozaicizmom u GNAQ genu, sa pojavom farmakorezistentnih epileptičnih napadaja u 75-90% bolesnika u prvih 12 mjeseci života, ali i progresivnim neurološkim deficitom (hemiplegija, mentalna retardacija) Neuroradiološki se prezentiraju leptomenigealnim angiomom, koji se nalazi ipsilateralno facijalnom „port-wine“ nevasu (facijalna kapilarna deformacija), koji se prikazuju na MR-u na postkontrastnim snimkama, SWI sekvencama te na MR angiografiji i venografiji. Zbog povećanog rizika razvoja moždanog udara preporuča se antiagregacijska terapija

acetilsalicilnom kiselinom, uz antiepileptičku terapiju (AET) i kirurške metode kao što su hemisferektomija, fokalne resekcije i implantacija VNS (78,79).

Arteriovenske malformacije (AVM) su abnormalne krvne žile koje povezuju direktno arterijsku i vensku cirkulaciju, povezane sa povećanim rizikom intrakranijskih krvarenja koje iznosi 2-4% godišnje, a osim krvarenjem mogu se prezentirati epileptičkim napadajima, glavobljom i/ili progresivnim neurološkim i kognitivnim ispadima. Bolesnici sa velikim, nerupturiranim, kortikalno lociranim AVM su poglavito skloni epileptičnim napadajima (80). Epileptični napadaji su najčešća prezentacija nerupturiranih AVM, a kod rupturiranih su druga najčešća prezentacija (81).

U hipoksijsko-ishemijske strukturalne abnormalnosti mozga ubrajamo prenatalne ozljede, poglavito posteriornih ventrikularnih regija zbog vaskularne distribucije u fetalnome mozgu koji rezultiraju periventrikularnom leukomalacijom te stanje nakon moždanog udara, ishemijskog ili hemoragijskog. Karakterizirane su gubitkom cerebralnog volumena i gliozom. Mogu dovesti do akutnih napadaja unutar 24 h, a u slučaju epilepsije, napadaji se pojavljuju nakon određenog latentnog perioda (82–87).

Posttraumatska epilepsija (PTE) i posttraumatski napadaji nastaju kao komplikacije traumatske ozljede mozga (TBI, engl. traumatic brain injury) i jedan su od najčešćih stečenih uzroka epilepsije, osobito u mlađoj odrasloj dobi, sa incidencijom od 2-50% (88,89). PTE označava pojavu rekurentnih i neprovociranih napadaja više od jedan tjedan nakon TBI, dok se pojava napadaja u prvom tjednu nakon TBI smatra provociranim akutnim napadajima koji su posljedica komplikacije same traume, ali nose rizik za pojavu PTE (89,90). Vjerojatnost pojave epilepsije ovisi o težini TBI i javljaju se u 22-33% bolesnika sa srednje teškom i teškom TBI. Također, veća je vjerojatnost pojave PTE nakon trauma u području temporalnog režnja (90,91). Profilaktičko liječenje antiepilepticima ranih posttraumatskih napadaja je indicirano kod bolesnika sa srednje teškom i teškom TBI, ali ne djeluje preventivno u smanjenju PTE. Kod farmakorezistentne PTE u obzir dolaze i neurokirurški zahvati lezionektomije, hipokampalne transekcije i neuromodulacije (92).

Epileptogeni tumori su u većini slučajeva benigne lezije, a najčešći tumori povezani s epilepsijom su DNET (disembrioplastični neuroepitelijalni tumor) i gangliogliomi/gangliocitomi te rjeđe pleomorfni ksantocitom, pilocistički astrocitom, astrocitom i oligodendrogliom (93). Nakon kirurgije i odstranjenja tumora, 82% bolesnika su bili u potpunosti bez napadaja, a nakon operativnog zahvata u tumora u elokventnim regijama oko

69% bolesnika je bilo bez napadaja, vjerojatno zbog nepotpune resekcije (93–95). Bolji ishod nakon kirurgije imali su bolesnici sa: kraćim trajanjem epilepsije prije operativnog zahvata, jednim fokusom u EEG-u, bez dodatne HS ili kortikalne displazije, nakon kompletne resekcije tumora, bolesnici koji nisu imali astrocitom i koji su operirani transilvijalnim pristupom (28,93,96). Na MR-u gangliogliomi i gangliocitomi se sastoje od kombinacije solidnih, cističnih i kalcificiranih dijelova dok se DNET prikazuje kao dobro ograničena, klinasto oblikovana, multinodularna intrakortikalna, „šampanjasta“, odnosno multicistična tvorba (97).

Porencefaličke ciste su šupljine u cerebralnim hemisferama, najčešće kao posljedica hipoksije-ishemije, vaskularne okluzije (moždani udar), hemoragije ili infekcije, ali se mogu javiti i nakon drugih moždanih ozljeda i nakon npr. HS. Na MR-u se porencefaličke ciste prikazuju kao šupljine ispunjene tekućinom koje zamijenjuju području u cerebralnoj hemisferi, uz prilježću kortikalnu atrofiju i gliozu uz rub ciste i ponekad „ex vacuo“ dilatacijom ipsilateralne klijetke (98–100).

1.6. Farmakorezistentna epilepsija

U velikog broja oboljelih od epilepsije se pravilnim odabirom antiepileptika, može postići zadovoljavajuća kontrola epileptičkih ataka, ali čak 25-35% bolesnika ima farmakorezistentnu formu bolesti (101,102). Prema ILAE kriterije za farmakorezistentnu epilepsiju zadovoljava svaki bolesnik kod kojega upotrebom najmanje dva optimalno odabrana antiepileptika, u adekvatnim dozama, bilo u monoterapiji ili dualnoj terapiji, nije postignuta remisija bolesti, odnosno neprekinuta kontrola bolesti u kojoj je bolesnik u potpunosti bez napadaja (102). Potpuna odsutnost napadaja (engl. seizure freedom) je definirana minimalnim intervalom bez napadaja koji je 3 puta duži od najdužeg razdoblja između napadaja prije intervencije (determinirano prema broju napadaja u zadnjih 12 mjeseci) ili slobodom od napadaja u trajanju od 12 mjeseci ili onim što je od toga dvoje duže. Neuspjeh liječenja označava pojavu rekurentnih napadaja nakon adekvatno primijenjenog medikamentoznog liječenja.

Prema podacima iz literature, malo je vjerojatno da će bolesnici biti u potpunosti bez napadaja uvođenjem novog antiepileptika nakon neuspjeha prva dva lijeka (vjerojatnost je oko 5%), što se nije promijenilo niti uvođenjem nove generacije AET (103–105). Nekoliko mehanizama se pretpostavlja su uzroci nastanka farmakorezistencije, a to su mehanizmi vezani

uz samu bolest (poglavito kod strukturne lezije mozga), mehanizmi vezani uz lijek te (farmako)genetički mehanizmi (106).

Bolesnici sa farmakorezistentnom epilepsijom imaju lošiju kvalitetu života, ozbiljne psihosocijalne posljedice, kognitivne probleme i povećan morbiditet i mortalitet. Liječenje farmakorezistentne epilepsije uključuje farmakoterapiju s AET, operativno liječenje epilepsije, odnosno etablirane resektivne i diskonekcijske metode, rjeđe i minimalno invazivno neurokirurško liječenje u vidu implantacije vagusnog stimulatora (VNS – engl. Vagus nerve stimulator) ili alternativne metode liječenja kao što je ketogena dijeta i promjena životnih navika (107–109).

1.7. Prijeoperacijska obrada bolesnika s farmakorezistentnom epilepsijom

Bolesnicima koji se razmatraju za kirurgiju epilepsija potrebno je učiniti obradu prema prijeoperacijskom algoritmu, a ista je podijeljena na neinvazivne (Faza I) i invazivne (Faza II) dijagnostičke tehnike (71). Početak je svakako sveobuhvatna anamneza, sa definiranjem semiologije i učestalosti napadaja, trajanja epilepsije, simptomatologije, rizičnih faktora itd., kao i fizikalni i neurološki status te potom korelacija između interiktalnog, iktalnog EEG-a i semiologije napadaja.

U neinvazivne metode spadaju: video-EEG poligrafsko snimanje, prijeoperacijsko neuropsihološko testiranje, MR mozga na uređaju jakosti minimalno 1,5 T, a idealno 3T sa specijaliziranim tehnikama snimanja uključujući MR spektroskopiju, funkcijski MR mozga s MR traktografijom te MR hipokampalnom volumetrijom, postprocesiranje MR-a mozga odnosno morfometrijska analiza, iktalni SPECT mozga (jednofotonska emisijska kompjutorizirana tomografija, engl. Single-photon Emission Computed Tomography), PET mozga (tomografija emitiranih pozitrona, engl. Positron Emission Tomography) te opcionalno MEG (magnetoencefalografija) uz MSI (engl. “Magnetic Source Imaging“, odnosno koregistracija MR-a i MEG-a) koji su dostupni u rijetkim tercijarnim centrima za epilepsiju. U invazivne metode ubrajanju sljedeće dijagnostičke pretrage: semi-invazivno monitoriranje upotrebom sfenoidalnih elektroda ili invazivno EEG monitoriranje upotrebom subduralnih strip i grid elektroda i/ili dubokih elektroda uz postupak kortikalne stimulacije, SEEG i Wada testiranje (7,71,110).

Cilj prijeoperacijske obrade bolesnika s epilepsijom je definiranje različitih kortikalnih zona kako bi se postigla što bolja uspješnost nakon kirurgije epilepsija, a to su: epileptogena zona (EZ), iritativna zona (IZ), zona početka napadaja, epileptogena lezija, simptomatogena zona i zona funkcionalnog deficita (7,71,111,112). Epileptogena zona, kako je definirano prema Lüders i sur. iz 1993. godine označava područje moždanog korteksa koje je nužno i dovoljno za inicijaciju spontanih napadaja i čije odstranjene ili diskonekcija je neophodna za prestanak napadaja (111,113).

Za definiranje EZ koristi se elektrofiziološke metode, odnosno SEEG (112). Iritativna zona predstavlja dio korteksa koji generira interiktalne šiljke, a dijagnostičke pretrage kojom se ona delineira su EEG (neinvazivni i invazivni odnosno subduralne, duboke elektrode i SEEG), MEG i EEG-fMR (funkcionalna magnetska rezonancija) (112,114). Zona početka napadaja je područje korteksa gdje se napadaji generiraju, uključujući i područje rane propagacije napadaja pod određenim okolnostima, a dijagnostički se može primarno definirati EEG-om (neinvazivnim ili invazivnim), te iktalnim SPECT-om ili MEG-om (71,112,114).

Epileptogena lezija označava strukturalnu (makroskopsku) abnormalnost mozga koja je direktni uzrok epileptičkih napadaja jer je sama po sebi epileptogena ili dovodi do sekundarne hiperekscitabilnosti susjednog korteksa, a identificirati ju možemo na MR-u (71,112,114). Simptomatogena zona je dio mozga čijom aktivacijom dolazi do pojave inicijalnih iktalnih simptoma, a definiramo je prema inicijalnoj kliničkoj simptomatologiji napadaja (112,114). Zona funkcionalnog deficita je kortikalno područje disfunkcije u interiktalnom periodu, posljedično izravnom oštećenju uslijed epileptogene lezije, ili oštećenju uslijed propagacije epileptičnih napadaja ili kontinuiranim epileptičnim napadajima. Dijagnostički testovi kojima ju definiramo su: neurološki pregled, neuropsihološko testiranje i funkcionalni neuroimaging, odnosno interiktalni SPECT i PET (7,71,112,114).

Podaci dobiveni prijeoperacijskom obradom nakon definiranja iritativne zone, zone početka napadaja, epileptogene lezija, simptomatogene zone i zone funkcionalnog deficita služe epileptologima u razlučivanju lokacije i opsežnosti epileptogene zone i daljnjem planiranju kirurgije epilepsije (114). Željeni ishod potpune i uspješne prekirurške evaluacije je definiranje vrste žarišne epilepsije sa dobro lokaliziranom EZ jer ti bolesnici ujedno imaju i najbolji ishod nakon resektivne kirurgije epilepsija (115).

1.7.1. Odabir kandidata za kirurgiju epilepsija

Uspjeh kirurškog zahvata ovisi o algoritmu prijeoperacijske evaluacije kod pravilno odabranih kandidata koji imaju veću vjerojatnost postizanja potpune kontrole napadaja bez eventualnog razvoja postoperativnog neurološkog deficita (110). Pri tome je važno što ranije prepoznati odgovarajuće kandidate kako se ne bi izgubile godine i reducirala kvaliteta života bolesnika jer prema podacima iz literature mnogi odgovarajući kandidati se referiraju u centre za epilepsiju tek nakon 20 do 25 godina iako je vjerojatnost postizanja dobre kontrole bolesti nakon neuspjeha liječenja prvim antiepileptikom niska (105,116–119).

U etabliranim epileptološkim centrima prijeoperacijska obrada se provodi kroz multimodalni pristup sastavljen od različitih dijagnostičkih procedura koji usmjeravaju odluku o načinu liječenja tima koji je multidisciplinarni i sastoji se od neurologa-epileptologa, neuroradiologa, neurokirurga, specijaliste nuklearne medicine, neuropsihologa i ostalih specijalista (120).

Kirurški kandidati mogu se podijeliti na: 1. „Lake“ kandidate – u kojih je vrlo visoka mogućnost (oko 80%) postizanja potpune redukcije napadaja nakon operacije uz mali rizik postoperativnih neuroloških i/ili neuropsiholoških deficita (npr. mezijalna temporalna skleroza ili dobro ograničeni, kirurški lako dostupni supstrati – „low grade gliomi“ (gangliogliomi), kavernomi, hamartomi, fokalne kortikalne displazije), 2. „Umjereno teške“ kandidate – u kojih postoji velika mogućnost (oko 60%) postizanja potpune redukcije napadaja nakon operacije, ali se tijekom prekirurške invazivne obrade mogu razviti komplikacije i/ili postoji određeni postoperativni rizik razvoja neuroloških i/ili neuropsiholoških deficita; 3. „Vrlo teške“ kandidate – u kojih postoji smanjena mogućnost (oko 50%) postizanja potpune redukcije napadaja nakon operacije te značajan rizik ili čak sigurnost da će se postoperativno razviti neurološki i/ili neuropsihološki deficit, npr. bolesnici s kliničkom slikom žarišne epilepsije ishodišta iz lijeve meziotemporalne regije ili multiplim kavernomima, te patološkim supstratom lokaliziranim u lijevoj dominantnoj moždanoj hemisferi, ili bolesnici s kriptogenom epilepsijom, kada ni MR mozga najbolje rezolucije ne ukazuje na postojanje epileptogene lezije; 4. Kandidate za palijativno kirurško liječenje, npr. s tuberoznom sklerozom, kod kojih postoji mogućnost postizanja redukcije napadaja samo za određene podtipove epileptičkih napadaja; 5. Nekirurške kandidate – kod kojih ne postoji realna mogućnost da se postoperativno postigne redukcija epileptičkih napadaja i kod kojih je operacija povezana sa sigurnim razvojem

neprihvatljivih neuroloških deficita (71). Različite etiologije smjeravaju i određuju potrebnu razinu prijeoperacijske obrade, kao što je navedeno u tablici 8 (110,121).

Tablica 8. Podjela različitih uzroka FR epilepsije ovisno o stupnju složenosti prijeoperacijske obrade (110)

Kandidati za neinvazivnu obradu
<ul style="list-style-type: none"> - Epilepsija meziotemporalnog ishodišta povezana sa hipokampalnom sklerozom - Ograničene epileptogene lezije (ne u blizini elokventnog korteksa) <ul style="list-style-type: none"> Benigne neoplazme <ul style="list-style-type: none"> <i>Gangliogliom</i> <i>Disembrioplastični neuroepitelijalni tumor</i> <i>Astrocitom niskog gradusa</i> <i>Oligodendrogliom</i> Vaskularne malformacije Atrofični ožiljci - Velike epileptogene lezije ograničene na jednu hemisferu (za hemisferektomiju) <ul style="list-style-type: none"> <i>HHE (hemikonvulzije, hemikonvulzivni status i i hemipareza sindrom)</i> <i>Sturge-Weber sindrom</i> <i>Rasmussen encefalitis</i> <i>Hemimegalencefalija</i> - Epileptičke encefalopatije i multifokalne epilepsije (za korpus kalozotomiju) <ul style="list-style-type: none"> Lennox- Gastatut sindrom
Kandidati za dodatni funkcionalni neuroimaging ili mapiranje i/ili invazivno monitoriranje
<ul style="list-style-type: none"> - Epilepsija temporalnog ishodišta sa <ul style="list-style-type: none"> <i>Proturiječnim elektrokliničkim podacima</i> <i>Bilateralnom mezijalnom temporalnom sklerozom</i> <i>Urednim MR-om mozga</i> - Ekstratemporalne ograničene epileptogene lezije u blizini elokventnog korteksa - Malformacije kortikalnog razvoja - Dualna patologija

Modicifirano prema: Rathore C, Radhakrishnan K. Seminar in epileptology: Concept of epilepsy surgery and presurgical evaluation. Epileptic Disord. 2015;17(1):19–31. (109)

Prema Ryvlin i Rhemis iz 2008. godine u razmatranju bolesnika kao potencijalnog kandidata za kirurgiju epilepsija trebamo uzeti u obzir 3 glavna kriterija: a) bolesnik (ili roditelj odnosno staratelj ako se radi o maloljetniku ili o osobi s intelektualnim oštećenjima) trebaju razumijeti cilj prijeoperacijske obrade i biti suglasni s rizicima iste kao i sa mogućnosti operativnog zahvata, b) bolesnik treba imati farmakorezistentu epilepsiju sa onesposobljavajućim napadajima uz reduciranu kvalitetu života unatoč adekvatnoj farmakoterapiji i c) dostupni slikovni i elektroklinički podaci moraju ukazivati na mogućnost kirurški resektabilnog procesa (119).

U tablici 9. navedeni su ključni preduvjeti i relativne kontraindikacije za kirurgiju epilepsija (110). Jasna kontraindikacija za kirurgiju epilepsija je teška neurodegenerativna bolest i bilo koja druga kontraindikacija za kirurški zahvat (7,110,119). Prijeoperacijsku obradu bolesnika bi trebalo započeti što ranije, poglavito kod bolesnika sa farmakorezistentnom epilepsijom koja nije uzorkovana generaliziranim epileptičkim sindromom. Sam pristup bolesniku je individualiziran, a u obzir treba uzeti i bolesnikova očekivanja o ishodu prijeoperacijske obrade i operativnog zahvata (119).

Tablica 9. Ključni preduvjeti i relativne kontraindikacije za kirurgiju epilepsija (109)

PREDUVJETI
<ul style="list-style-type: none"> • Farmakorezistentna epilepsija • Značajna socijalna i zdravstvena onesposobljenost uzorkovana napadajima • Očekivano značajno poboljšanje kvalitete života nakon redukcije ili prekida napadaja • Lokacija epileptogene zone definirana podudarajućim rezultatima različitih preoperativnih pretraga • Prihvatljiv omjer rizika/koristi od operativnog zahvata
RELATIVNE KONTRAINDIKACIJE
<ul style="list-style-type: none"> • Primarno generalizirana epilepsija (Idiopatska, genetska) • Manji napadaji koji ne utječu na kvalitetu života • Progresivni medicinski ili neurološki poremećaj • Aktivna psihoza (ne u periiktalnom periodu) • Poremećaji ponašanja koji onemogućavaju rehabilitaciju

- Loša kontralateralna funkcija memorije (za temporalnu lobektomiju i hipokampektomiju)
- Mentalna retardacija
- Zaostajanje u razvoju

Modificirano prema: Rathore C, Radhakrishnan K. Seminar in epileptology: Concept of epilepsy surgery and presurgical evaluation. Epileptic Disord. 2015;17(1):19–31. (109)

1.8. Slikovne metode prikaza mozga

U slikovne metode prikaza mozga ubrajamo MR mozga, MSCT mozga (višeslojna kompjuterizirana tomografija), DSA (digitalna suptraksijska tomografija) te SPECT i PET CT mozga (7).

MSCT mozga je neophodno učiniti svakom pacijentu s prvim epileptičkim napadajem, u akutnoj fazi prilikom prvog pregleda u hitnoj neurološkoj ambulanti (7). U rijetkim slučajevima MSCT mozga je dostatan za postavljanje dijagnoze, a u pravilu je potrebno učiniti i MR pregled mozga, jer se brojne diskretnije patološke promjene ne mogu vizualizirati na MSCT pregledu. Poželjno je učiniti MR pregled mozga na uređaju jakosti magnetskog polja od minimalno 1.5 T, a ideali bi bilo snimanje učiniti na 3T MR uređaju sa protokolom snimanja koji je posebno prilagođen za pacijente s epilepsijom (47). Česte lezije prisutne kod bolesnika s farmakorezistentnom epilepsijom su mTS, FCD i benigne neoplazma. Otprilike 20-30% bolesnika s klasičnom epilepsijom temporalnog ishodišta (TLE), nemaju nikakvu MR vidljivu abnormalnost te se označavaju kao MR negativni (122–124).

Ako je nalaz MR 1,5 T inkonkluzivan ili uredan, a prva dva antiepileptika nisu dovela do adekvatne kontrole epileptičkih napadaja i pacijent je kandidat za prekiruršku evaluaciju, potrebno je učiniti MR mozga na uređaju 3T (71). Uporabom uređaja već snage magnetskog polja, može se dobiti bolji kontrast između sive i bijele tvari mozga te pouzdaniji prikaz unutarnje strukture hipokampusa. Uz uporabu specijaliziranih tehnika snimanja i iskustvo neuroradiologa, postotak točnog prepoznavanja npr. mTS je blizu 98% (71). Uz mTS mogu postojati i dodatne lezije, kao npr. migracijski poremećaji, porencefaličke ciste i neoplazme, koji se također mogu pouzdanije izdiferencirati na uređaju jačeg magnetskog polja (62,67).

U novije vrijeme koriste se različite MR tehnike snimanja kao što je T2 relaksometrija, MRS (magnetska spektroskopija) i DTI (traktografija, engl. „Diffusion Tensor Imaging“) kako

bi pomogle u detektiranju suptilnih abnormalnosti mozga u bolesnika s epilepsijom (125–127). T2 relaksometrijom se mogu detektirati manja oštećenja hipokampusa kod bolesnika s farmakorezistentnom epilepsijom temporalnog ishodišta i bez znakova atrofije hipokampusa na MR mozga, a moguća je i točna lateralizacija epileptičkog fokusa kod većine bolesnika (128) (129).

MRS omogućava mjerenje metabolita poput N-acetilaspargata (NAA), kolina, kreatinina, laktata, gama-aminobutirične kiseline (GABA) i glutamata. Bolesnici s meziotemporalnom sklerozom pokazuju smanjenje NAA i povećanje signala kolina, kreatinina i mio-inozitola ipsilateralno. 20-50% bolesnika s unilateralnom temporalnom epilepsijom ima bilateralne temporalne abnormalnosti u nalazu MR spektroskopije (130).

DTI i traktografija omogućavaju bolji 3D prikaz puteva u bijeloj tvari (npr. optička radijacija ili piramidni putovi), što je vrlo bitno kod planiranja kirurškog zahvata i očuvanja tih funkcijski važnih struktura za vrijeme operacije (131). Prema podacima, oko 10% bolesnika nakon prednje temporalne resekcije zbog operacije mTS imaju značajnu postoperativnu gornju kvadrantopsiju zbog oštećenja optičke radijacije. Traktografskim prikazom vidnog puta može se prevenirati vjerojatnost ili reducirati opsežnost defekta vidnog puta nakon prednje temporalne resekcije (132).

MR volumetrija hipokampusa i amigdala je kvantitativna MR evaluacija volumena navedenih struktura koja se nakon snimanja može učiniti na visokorezolucijskim presjecima. Ova metoda naknadne volumetrijske analize može biti pomoćna metoda u prijeoperacijskoj evaluaciji bolesnika s meziotemporalnom epilepsijom. Posebno u slučajevima nesigurnog bilateralnog oštećenja može pomoći u otkrivanju dominantno zahvaćene strane (133,134). Kod hipokampalne volumetrije dokazana je pozitivna prediktivna vrijednost s nalazom histologije, odnosno meziotemporalne skleroze što je nakon operativnog zahvata bilo povezano sa boljim postoperativnim rezultatima (133).

Funkcijski MR (fMR) mozga je metoda koja neizravno preko hemodinamskih promjena može vizualizirati regionalnu neuralnu aktivnost (135,136). Ova metoda je korisna jer se njome mogu lateralizirati i lokalizirati određeni mentalni procesi. U prijeoperacijskoj obradi bolesnika s epilepsijom fMR se najčešće koristi za lateralizaciju i lokalizaciju govornog korteksa, motoričkog korteksa te somatosenzibilnog, vidnog i slušnog korteksa. Lokalizacija i lateralizacija govornog korteksa posebno je bitna jer umanjuje potrebu za Wada testom (137–139). Nadalje, fMR može biti koristan u neinvazivnoj lokalizaciji motornog i senzornog

korteksa što je posebno bitno kod patologija gdje postoji kompresivni učinak na zdravo tkivo te je teško odrediti položaj npr. primarnog motoričkog ili somatosenzibilnog korteksa (140). fMR se u nekim centrima koristi i za lateralizaciju verbalne i vizuospacijalne memorije, što je važno osobito kod TLE kako bi se minimizirao rizik kognitivnog oštećenja nakon anteriorne temporalne resekcije, ali je navedeni postupak lokalizacije memorije zbog potrebe za ponavljanjem zadataka tijekom testa, znatno zahtjevnije od lokalizacije govora ili sensorimotorne regije (140).

U slučajevima nepodudarnosti između inicijalne neuroradiološke obrade, semilogije napadaja i elektrofiziološke obrade, ili u slučaju urednog ili inkonzistentnog MR nalaza, nuklearno-medicinske metode, kao što je PET-CT ili iktalni SPECT mogu pomoći pri izradi hipoteze koja će biti potvrđena inkranijalnim EEG monitoriranjem sa SEEG. Dodatno pri tome mogu pomoći napredne neurofiziološke metode kao što je MEG ili ESI (engl. „Electrical Source Imaging“) (141).

SPECT mozga omogućava mjerenje cerebralne perfuzije injekcijom radiofarmaka ($^{99m}\text{TcHMPAO}$) ili u interiktalnoj ili u iktalnoj fazi. Kod iktalnog SPECT-a vidljiva je epileptogena lezija kao područje najveće i najintenzivnije hiperperfuzije, dok se ista zona u interiktalnom SPECT-u prikazuje kao područje hipoperfuzije. Ograničenja iktalnog SPECT-a mozga su dolazak radiofarmaka u mozak najmanje jednu minutu nakon početka epileptičkog napadaja, u vrijeme kada se već dogodilo njegovo značajno širenje, a prostorna rezolucija slika je vrlo niska. Osjetljivost iktalnog SPECT-a mozga u bolesnika s temporalnom epilepsijom iznosi 89-95% (142). Posebni je dijagnostički postupak – SISCOM (engl. „Subtraction Ictal SPECT Co-registered with MRI“), gdje se računalnom obradom komparira iktalni SPECT mozga, od kojega je prethodno oduzet interiktalni SPECT mozga, sa prikazom MR mozga bolesnika kako bi se umanjila navedena ograničenja iktalnog SPECT-a (143,144).

PET mozga ima veću prostornu rezoluciju od SPECT-a mozga. U prijeoperacijskoj se obradi najčešće koristi $^{18}\text{F-FDG}$ (fluorodeoksiglukozu), kojim se prikazuje metabolizam glukoze ovisno o sinaptičkoj i neuronalnoj aktivnosti moždanog tkiva (145). Tipičan nalaz interiktalnog PET-a mozga je fokalni ili regionalni hipometabolizam glukoze u području epileptogene zone (smanjeni unos radiofarmaka), što je ujedno i prediktor povoljnijeg ishoda nakon kirurgije (146,147). Hipometabolizam je posljedica više mehanizama, uključujući gubitak neurona, dijastaze ili redukcije gustoće sinapsi, a može biti povezan s dužinom trajanja, učestalošću i težinom epileptičnih napadaja (148). Tako, prema literaturnim podacima, rezultati temporalne lobektomije bolesnika sa urednim MR-om mozga uz PET-om verificiran

hipometabolizam anteromedijalnog temporalnog režnja, odgovaraju rezultatima sa radiološki potvrđenom mTS u smislu potpune odsutnosti napadaja (149). Iako nalazi SISCOM analize imaju veću prediktivnu vrijednosti nego interiktalni PET, sama procedura zadobivanja iktalnog SPECT-a je tehničkim vrlo zahtjevna, budući da zahtjeva inicijanje radiofarmaka na samom početku napadaja u trenutku aure, što je nekad vrlo teško izvedivo. U nekim slučajevima i PET i SPECT mogu rezultirati komplementarnim nalazima (150).

Bitno je napomenuti da je prema literaturnim podacima i kliničkom iskustvu potpuno odstranjenje strukturalne lezije detektirane slikovnim metodama, poglavito MR-om mozga, najvažniji čimbenik koji determinira ishod kirurgije epilepsija, odnosno potpuno odsustvo napadaja nakon operacije (122,123).

1.9. Postprocesiranje slika magnetske rezonancije

Prema posljednjim smjernicama ILAE za slikovni prikaz mozga iz 2019. godine preporuča se upotreba računalnih asistiranih postprocesirajućih metoda koje pružaju objektivni uvid u anatomiju mozga i patologiju svakog pojedinca (47).

Postprocesiranje MR slika može poboljšati prijeoperacijsku evaluaciju bolesnika s kriptogenom farmakorezistentnom epilepsijom i olakšati otkrivanje lezija. Potreba za navedenim metodama proizlazi iz činjenice, da unatoč svim tehnološkim naprecima i dalje nakon vizualne inspekcije u oko 30-50% slučajeva nije moguće postaviti dijagnozu sa odgovarajućom sigurnošću, ili je lezija bez neuroradiološki vidljivih strukturnih osobitosti, iako se može dijagnosticirati na PHD analizi (151). Mnoge se metode baziraju na kvantitativnoj analizi signala i morfologije 3D MR snimki.

Za prikaz meziotemporalnih struktura se koristi volumetrijska analiza hipokampusa upotrebom T1 snimaka, koja je pokazala veću senzitivnost od vizualne analize u detekciji hipokampalne atrofije, ali i atrofije okolnih struktura, entorinalnog korteksa, amigdale, tempopolarne regije kao i talamusa (47,152,153). Nadalje, hipokampalna T2 relaksometrija, kojom se procjenjuje T2 signal ima povećanu senzitivnost detekcije meziotemporalne glioze, i točno lateralizura fokus u do 80% bolesnika s normalnim volumenom hipokampusa (128,154).

Slijedeći principe morfometrije temeljene na vokselima, morfometrijska MR analiza omogućava objektivizaciju abnormalnosti strukture ili debljine korteksa ili spojeva sivo-bijele

tvari, te ekstenzije korteksa u bijelu tvar, što su sve karakteristike fokalne kortikalne displazije (155). Osim što ima vrlo visoku osjetljivost u otkrivanju fokalnih kortikalnih displazija, pomaže i u detekciji heterotopija (71,156).

U zadnje vrijeme razvijeno je više alata za automatsku detekciju FCD-a, a koje su bazirane na 3D T1 i 3D FLAIR presjecima (157). Prema recentnoj publikaciji, automatizirana detekcija MR uzoraka uz strojno „učenje“ točno identificira FCD tip II u >70% bolesnika kod kojih je iste bila neprepoznata rutinskom vizualnom kliničkom inspekcijom (klasa II dokaza) (47,158).

Jedna od mogućnosti automatiziranog postprocesiranja snimki MR mozga kod bolesnika s farmakorezistentnom epilepsijom je analiza upotrebom MAP07 morfometrijske analize (engl. Morphometric Analysis Program - program morfometrijske analize) (159,160), a koji se bazira na MATLAB-u (engl. Matrix Laboratory), specijaliziranom alatu za obradu podataka (161). MAP07 morfometrijskom analizom se dobije nekoliko slikovnih prikaza postprocesnih mapa što olakšava detekciju kao i lokalizaciju fokalnih kortikalnih displazija i drugih grešaka migracije neurone, a program omogućava i analizu hiperintenziteta i volumena hipokampusu (162,163).

1.10. Kirurške metode liječenja bolesnika s epilepsijom

Kirurške metode liječenja epilepsija možemo podijeliti na kurativne i palijativne metode resektivne i funkcionalne neurokirurgije. U resektivne metode ubrajamo lezionaektomiju, lobektomiju i hemisferektomiju. Lezionaektomija malih kortikalnih visoko epileptogenih lezija kao što su kavernomi, manje FCD ili benigni tumori – DNET ili gangliogliom povezana su sa visokom vjerojatnošću uspješne kontrole epileptičkih napadaja nakon potpune resekcije (141,164).

Resekcije temporalnog režnja, odnosno prednja temporalna resekcija sa odstranjenjem i meziotemporalnih struktura su najčešći zahvati u kirurgiji epilepsija te čine oko 50% svih operacija. Suvremeni pristup teži što manjoj resekciji neokorteksa kako bi se minimalizirao postoperativni kognitivni deficit ili gornja kvadrantopsija (165,166). Najčešće se izvode prednja temporalna resekcija prema Spenceru ili selektivna amigdalohipokamektomija, a preporuča se izvođenje one procedure s kojom je najbolje upoznat neurokirurg operater (167). Inicijalna stopa bolesnika sa potpunom kontrolom napadaja (engl. seizure free) je 75-80%

nakon operacije mezijalne temporalne skleroze, a kod ostalih uzroka temporalne epilepsije otprilike oko 70-75% (168). S vremenom broj bolesnika potpunom kontrolnom napadaja opada te se očekuje da će oko 40-50% bolesnika biti potpuno bez napadaja 20 godina nakon operativnog zahvata. Neuspjeh operativnog zahvata može biti posljedica nedovoljne resekcije mezijalnih temporalnih struktura, napadaja ishodišta iz kontralateralnog mezijalnog temporalnog režnja ili lateralnog neokortikalnog temporalnog područja, odnosno zbog dualne patologija, sekundarne epileptogeneze i ekstratemporalne epilepsije koja oponaša kliničku sliku mezeitemporalne epilepsije kao kod napadaja ishodišta iz inzule ili posteriornog cinguluma (141). Ishod kirurgije epilepsija mjeri se prema različitim skalama, a napoznatije su Engelova skala ishoda nakon kirurgije epilepsija i ILAE skala ishoda (169).

Ekstratemporalne resekcije su povezane sa lošijim ishodom u odnosu na temporalne resekcije, osobito kod MR negativnih bolesnika, ali nakon pažljivije prijeoperacijske obrade ili SEEG studija 50-60% bolesnika je bez napadaja nakon operativnog zahvata (168,170). Vrlo su često potrebne opsežnije resekcije uz očuvanje elokventnog korteksa, a sama opsežnost resekcije ovisi o prisutnosti strukturalne lezije na MR-u i njenoj lokalizaciji, nalazu elektrofiziološke obrade (nakon implantacije strip i/ili grid elektroda ili SEEG, odnosno intraoperativnoj elektrokortikografiji), nalazima fMR te DTI sa prikazom trajektorija i pozicije puteva u bijeloj tvari i lokaciji velikih krvnih žila (141).

U resektivne metode spada i hemisferektomija koja je povezana sa velikim neurološkim deficitom, kao što su hemiplegija i hemianopsija te je metoda liječenja kod teških epilepsija u bolesnika sa već postojećim neurološkim deficitom (npr. Rasmussenov encefalitis). U novije vrijeme se koristi metoda funkcionalne hemisferektomije prema Delalandu kojom se odstranjuju temporalni i centralni korteks uz diskonekciju korpus kalozuma, frontalnog i okcipitalnog korteksa, budući da je manji rizik postoperativnih komplikacija, hidrocefalusa i smrti (171). Kod bolesnika sa Rasmussenovim encefalitisom i stanjem nakon fokalnih infarkta 75-85% imaju dobar postoperativni ishod, dok je lošiji ishod u bolesnika sa hemimegalencefalijom (172).

Funkcionalne procedure uglavnom obuhvaćaju palijativne metode liječenja kao što su resekcija korpus kalozuma, stimulacijske tehnike, odnosno implantacija VNS (stimulator vagusnog živca) i DBS (duboka mozgovna stimulacija) te multiple subpijalne transekcije i diskonekcije (115). Resekcija korpus kalozuma je primarno indicirana kod bolesnika sa atoničkim napadaja, a zbog mogućnosti razvoja postoperativnog diskonekcijskog sindroma inicijalno se pristupa prednjoj 2/3 resekciji, a u slučaju nezadovoljavajućeg terapijskog

odgovora, potom i resekciji posteriorne trećine. Otprilike 74% bolesnika imao dobar postoperativni odgovor, sa potpunom remisijom od atoničkim napadaja kod 39% bolesnika (173).

Od stimulacijskih metoda najčešće se koristi implantacija VNS. Sam patofiziološki učinak VNS je još nerazjašnjen u potpunosti, ali se pretpostavlja da djeluje putem stimulacije autonomnih živčanih putova i pojačavanjem funkcije inhibitornih neurotransmitera kao što je GABA. Za potpun učinak potrebno je do 2 godine, a prema rezultatima kod 43-64% bolesnika se postiže 50% redukcija učestalosti napadaja (109,174).

Tradicionalni VNS „otvorene petlje“ najčešće se postiže stimulacijom prednje talamičke jezgre, a prema rezultatima bilateralna stimulacija prednje talamičke jezgre povezana je sa 29-56% redukcijom napadaja u dvogodišnjem praćenju, ali i sa razvojem depresije i kognitivnih poremećaja (175). U novije vrijeme postignut je napredak u razvoju stimulacije “zatvorene petlje“, poglavito implantacijom RNS (engl. Neuropace responsive neurostimulator)“ koji stimulira mozak nakon detekcije abnormalne električne moždane aktivnosti. Prema rezultatima multicentrične, dvostruko slijepe, randomizirane studije RNS dovodi do 38% redukcije napadaja u ispitivanoj skupini u odnosu 17% redukciju u kontrolnoj skupini, a učinak se pojačava tijekom vremena sa 66% redukcijom napadaja u 6-godišnjem intervalu (176).

2. HIPOTEZA

Primjenom MAP07 programske podrške omogućava se preciznija detekcija strukturnih epileptogenih lezija.

3. CILJEVI ISTRAŽIVANJA

3.1. Opći cilj istraživanja

Utvrđiti ulogu MAP07 u dijagnostici epileptogenih lezija mozga u bolesnika s farmakorezistentnom epilepsijom.

3.2. Specifični ciljevi istraživanja

Specifični ciljevi istraživanja su:

- 1) Razlika između MAP07 analize u bolesnika koji su MR pozitivni i MR negativni.
- 2) Odrediti koliko dio bolesnika s urednim MR-om mozga ima promjene detektirane s MAP07.
- 3) Utvrđiti udio “lažno” pozitivnih promjena detektiranih MAP07 analizom.
- 4) Utvrđiti postotak bolesnika kod kojih je provedeno kirurško liječenje epilepsija nakon pozitivnog MAP07.
- 5) Utvrđiti prednosti određenih mapa koje su dostupne MAP07 analizom u detekciji različitih malformacija kortikalnog razvoja i njihove lokalizacije.

3.3. Očekivani znanstveni doprinos predloženog istraživanja

Pravovremena procjena bolesnika koji će razviti farmakorezistentnu formu epilepsije i koji su kandidati za neurokirurško liječenje je iznimno važna. Budući da je MAP07 visokosofisticirana pretraga, neinvazivna i koristi već učinjene sekvence MR mozga 3T, njezino uvođenje u rutinsku prijeoperacijsku obradu bolesnika sa farmakorezistentnom epilepsijom moglo bi pomoći u jasnijem detektiranju epileptogene lezije i pravovremenoj odluci o resektivnom liječenju što bi značajno utjecalo na konačni ishod.

4. MATERIJALI I METODE

4.1. Ispitanici i plan ispitivanja

U ispitivanje je bilo uključeno 120 ispitanika koji boluju od farmakorezistentne epilepsije u dobi od 16 do 67 godina (prosječno 32.53 ± 13.73 godina). Prikupljeni su podaci o dobi bolesnika, spolu, vrsti epilepsije i dužini trajanja bolesti. Prema spolu, u istraživanje je uključen 51 muškarac i 69 žena. Većina bolesnika su imali epilepsiju sa žarišnim epileptičnim napadajima sa prelaskom u bilateralne toničko-kloničke napadaje (63.33%, N=76), 25% bolesnika (N=30) su imali žarišnu epilepsiju, 2.5 % bolesnika (N=3) generaliziranu epilepsiju, a 6.67% bolesnika (N=8) kombiniranu žarišnu i generaliziranu epilepsiju. Jedan bolesnik (N=1, 0.83%) je imao progresivnu mioklonu epilepsiju, jedan bolesnik (N=1, 0.83%) Lennox-Gastaut sindrom i jedan bolesnik (N=1, 0.83%) nepoznat klinički fenotip epilepsije.

Bolesnici su bili podijeljeni u dvije skupine: skupina A koju čine bolesnici s dijagnosticiranom farmakorezistentnom epilepsijom i pozitivnim nalazom MR-a mozga (ukupno 88 bolesnika, 39 muškaraca i 49 žena) te skupinu B koju čine bolesnici s dijagnosticiranom farmakorezistentnom epilepsijom i negativnim nalazom MR-a mozga (32 bolesnika, 12 muškaraca i 20 žena). Prosječna dob bolesnika s pozitivnim nalazom MR-a mozga je bila 35.63 ± 14.16 godina, a bolesnika s negativnim nalazom MR-a mozga 26.47 ± 9.28 godina. Prosječno trajanje epilepsije u skupini bolesnika s pozitivnim nalazom MR-a mozga bilo je 20.35 ± 12.66 godina, a u skupini bolesnika s negativnim MR-om mozga 11.5 ± 8.54 godina.

Dijagnoza epilepsije postavljena je prema praktičnoj definiciji epilepsije ILAE iz 2014. godine. Za postavljanje dijagnoze epilepsije je potrebno zadovoljiti bilo koji od sljedeća tri kriterija: 1) dva neprovocirana (ili refleksna) epileptička napadaja koja su se dogodila u vremenskom razmaku duljem od 24 sata, 2) jedan neprovocirani (ili refleksni) napadaj i vjerojatnost pojave daljnjih napadaja slično općem riziku za ponavljanje napadaja (najmanje 60%) nakon dvaju neprovociranih napadaja u sljedećih 10 godina ili 3) postavljena dijagnoza epileptičnog sindroma (3).

Dijagnoza farmakorezistentne epilepsije postavljena je prema ILAE kriterijima za farmakorezistentnu epilepsiju koje zadovoljava svaki bolesnik kod kojega upotrebom najmanje

dva optimalno odabrana i podnošljiva antiepileptika, u adekvatnim dozama, bilo u monoterapiji ili dualnoj terapiji, nije postignuta remisija bolesti (102).

Svi ispitanici bili su pacijenti Klinike za neurologiju KBC Zagreb i Referentnog centra ministarstva zdravstva Republike Hrvatske za epilepsiju. Istraživanje je provedeno i u Poliklinici Neuron pri Hrvatskom institutu za istraživanje mozga Medicinskog fakulteta Sveučilišta u Zagrebu gdje je svim ispitanicima učinjen MR mozga na uređaju snage magnetskog polja 3T. Prethodno istraživanju dobivene su suglasnosti Etičkog povjerenstva KBC-a Zagreb i Poliklinike Neuron pri Hrvatskom institutu za istraživanje mozga Medicinskog fakulteta Sveučilišta u Zagrebu, a svi su bolesnici potpisali informirani pristanak i suglasnost za sudjelovanje u istraživanju.

Ispitanicima s farmakorezistentnom epilepsijom je standardno učinjena obrada prema algoritmu koja obuhvaća neinvazivne metode (Faza I), nakon koje je kod selekcioniranih bolesnika učinjena i invazivna prijeoperacijska obrada (Faza II) te potom incidirano neurokiruško liječenje. U neinvazivne metode (Faza I) se ubrajaju: video-EEG poligrafsko snimanje, neuropsihološko testiranje, MR mozga (sa specijaliziranim tehnikama snimanja uključujući MR spektroskopiju, funkcijski MR mozga s MR traktografijom te MR hipokampalnom volumetrijom), postprocesiranje MR-a mozga odnosno morfometrijska analiza, iktalni SPECT i PET mozga te MEG uz MSI. U invazivne metode (Faza II) ubrajaju se sljedeće dijagnostičke pretrage: semi-invazivno monitoriranje upotrebom sfenoidalnih elektroda ili invazivno EEG monitoriranje upotrebom subduralnih strip i grid elektroda i/ili dubokih elektroda uz postupak kortikalne stimulacije, SEEG i Wada testiranje (7,71,110).

4.2. Protokol snimanja MR mozga

U epileptologiji pojava MR mozga je revolucionalizirala sposobnost detekcije strukturalnih poremećaja, što je poglavito važno kod bolesnika s farmakorezistentnom epilepsijom budući da je poznato da je identificiranje jasno ograničene MR strukturalne lezije povezano sa povoljnim ishodom nakon kirurgije epilepsija (177). Stoga je 2019. godine ILAE donijela standardizirani minimum preporuka za MR protokol bolesnika s epilepsijom - HARNESS-MRI (engl. Harmonized Neuroimaging of Epilepsy Structural Sequences) koji se

sastoji od izotropnih 1 mm 3D T1 snimki i FLAIR snimki i visoko-rezolucijskih 2D submilimetarskih T2 snimki (47).

Svim ispitanicama u našem istraživanju učinjen je MR mozga prema protokolu za epilepsiju na uređaju jakosti magnetskog polja 3T (Magnetom TrioTim, Siemens, Erlangen, Njemačka) u prostorima Poliklinike Neuron, pri Hrvatskom institutu za istraživanje mozga Medicinskog fakulteta Sveučilišta u Zagrebu. Uz standardne MR presjeke učinjeni su dodatno i visokorezolucijski MPRAGE, T1 sekvenca - TR =1900 ms (vrijeme repeticije – engl. Repetition Time), TE=2.52 ms (vrijeme odjeka – engl. Time to Echo, Echo Time), veličina “voxel-a” 1x1x1 mm, rezolucija=246x256) te koronarna FLAIR sekvenca (TR=9400 ms, TE=87 ms, veličina “voxel-a”=1x1x3 mm, rezolucija=256x184).

Nakon učinjenog MR-a mozga isti je bio pregledan od strane neuroradiologa te ovisno o opisu nalaza klasificiran kao MR pozitivan (postojanje strukturnih lezija mozga) ili MR negativan (uredan nalaz mozga bez vidljivih strukturnih lezija).

4.3. Analiza MR snimki MAP07 morfometrijskom analizom

4.3.1. MAP07 (program morfometrijske analize, engl. Morphometric Analysis Program)

Postprocesiranje slika magnetske rezonancije (MR) upotrebom MAP07 (program morfometrijske analize, engl. Morphometric Analysis Program) predstavlja novu dijagnostičku proceduru u bolesnika s farmakorezistentnom epilepsijom (159,160). MAP07 se bazira na programu MATLAB (engl. Matrix Laboratory), proizvođača MarthWorks, a predstavlja složeni interaktivni programski sustav i viši programski jezik koji integrira računanje, obradu i vizualizaciju podataka te programiranje u korisnički orijentiranom okruženju (161). Unutar MATLAB-a se nalazi SPM (engl. Statistical Parametric Mapping), specijalizirani softverski program za statističko parametrijsko mapiranje putem kojega je obrađuju podaci i grade algoritmi za MAP07 morfometrijsku analizu (178,179).

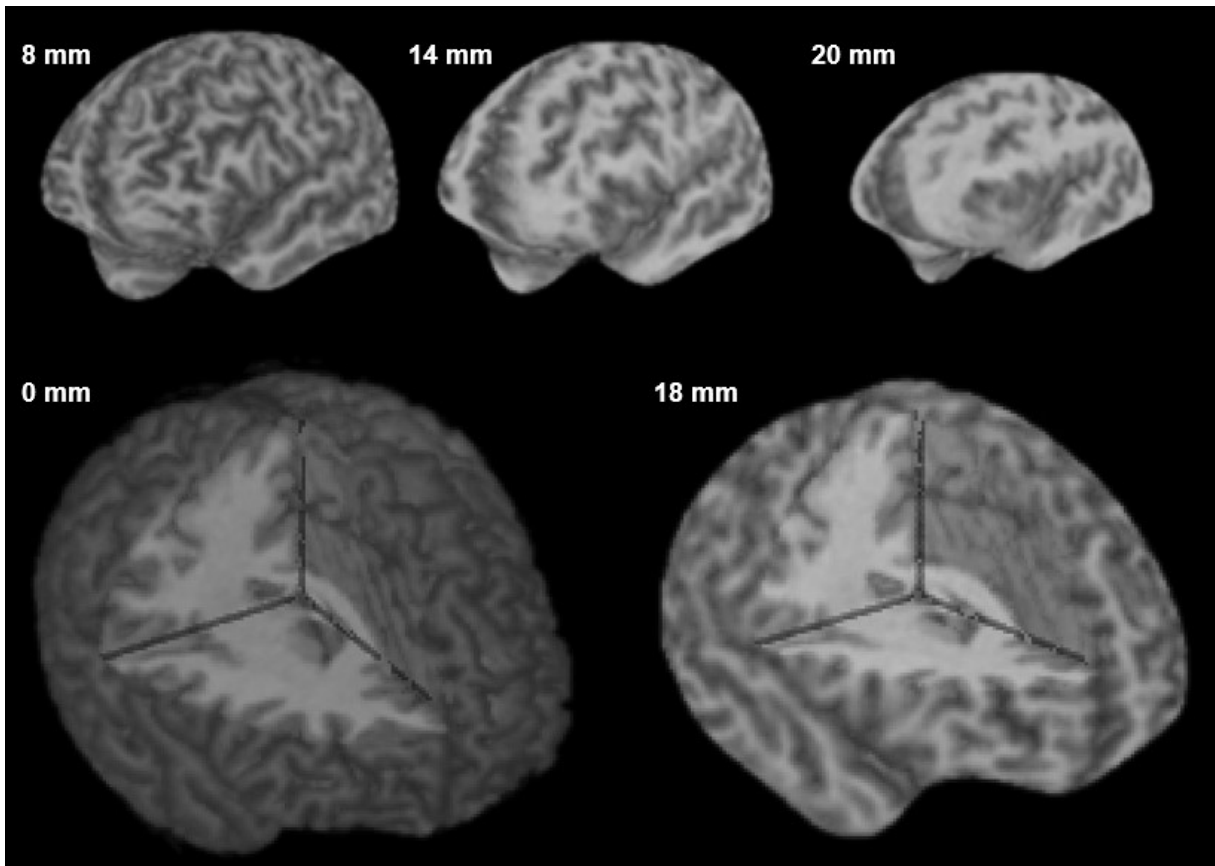
Program MAP07 morfometrijske analize je izradio prof.dr.sc. Hans-Jürgen Huppertz (Zürich, Švicarska) 2005. godine (155). MAP07 morfometrijska analiza predstavlja potpuno automatiziranu „skriptu“ baziranu na programskom sustavu MATLAB, kojom se radi

„postprocessing“ analiza MR snimki mozga u svrhu detekcije malformacija kortikalnog razvoja koje nisu bile vidljive konvencionalnom vizualnog analizom MR snimki. MAP07 morfometrijska analiza je u upotrebi u više centara za epilepsiju u Europi i SAD-u te se koristi u brojnim znantsvenim istraživanjima.

U analizi se koriste T1, T2, FLAIR (engl. Fluid Attenuated Inversion Recovery) i T1 MPRAGE (engl. Magnetization-Prepared Rapid Acquisition Gradient Echo) sekvence koje se preko morfometrije bazirane na „voxel-ima“ normaliziraju koristeći programsku podršku SPM5 (179,180). Radi se o 3D T1 MPRAGE sekvenci, koronarnim i aksijalnim T2 i FLAIR sekvencama, sa ili bez aplikacije gadolinija kao kontrastnog sredstva. Kod svih pacijenata su se koristili koronarni i aksijalni presjeci s modificiranom angulacijom orijentiranom duž hipokampusu (181).

Navedenim programom analizira se distribucija sive i bijele tvari u usporedbi s referentnom bazom zdravih kontrola, pomoću tri statističke mape, jedne koja mjeri distribuciju sive tvari („extension image“), druge koja analizira granicu sive i bijele tvari („junction image“) te treće koja analizira debljinu korteksa („thickness image“). Navedene „mape“ koje se dobivaju MAP07 morfometrijskom analizom u biti su mape z-skorova, koje za svaki „voxel“ prikazuje odstupanje u odnosu na referentnu bazu podataka i u biti nam prikazuju koliko se mozak našeg bolesnika razlikuje od mozga koji predstavlja bazu normala (155,156,182). Na taj se način dobije nekoliko slikovnih prikaza postprocesnih mapa što olakšava detekciju kao i lokalizaciju fokalnih kortikalnih displazija i drugih grešaka migracije neurona, a koje se otežano detektiraju konvencionalnim vizualnim analizama, odnosno koje su MR negativne (162,163).

Program pri tome kreira kreira ROI-e (regija interesa, engl. Region of Interest), gdje ističe područja koja najviše odudaraju od normativnih vrijednosti. Program također omogućava kreiranje serija zakrivljenih površina koje prikazuju strukturu mozga na različitim dubinama paralelnim s površinom korteksa – metoda „curvilinear reformatting“, u slojevima razmaknutim za 2 mm, a koji predstavljaju površinu mozga na različitim dubinama, počevši od 0. sloja do dubine od 30 mm (183) što je prikazano na slici 1. Prednost ove metode je u tome što nije potrebno ručno ucrtavanje granica, a pruža bolju vizualizaciju topografskih odnosa između lezija i kortikalnih struktura te uz detekciju suptilnih malformacija kortikalnog razvoja omogućuje bolji prostorni prikaz opsega same lezije što omogućuje bolje planiranje samog neurokirurškog zahvata.



Slika 1. Prikaz metode „*curvilinear reformating*“ – metoda kojom se kreiraju serije zakrivljenih površina koje prikazuju strukturu mozga na različitim dubinama paralelnim s površinom korteksa u slojevima razmaknutim za 2 mm, a koji predstavljaju površinu mozga na različitim dubinama, počevši od 0. sloja do dubine od 30 mm

Također je upotrebom programa moguće učiniti i hipokampalnu morfometriju (184), kao i kvantitativnu FLAIR analizu hipokampusa (185,186), čime se može sigurnije postaviti dijagnoza meiotemporalne skleroze, odnosno prepoznati glavni radiološki kriterij, a to je atrofija hipokampusa, odnosno smanjenje volumena istog, kao i promjene FLAIR intenziteta signala u području amigdala i hipokampusa u odnosu na kontrolnu skupinu (187).

Program također omogućava provedbu SISCOM analize (engl. Subtraction Ictal SPECT CO-registered to MRI) kojom se provodi koregistracija metaboličkih procesa vezanih uz interiktalnu i iktalnu aktivnost s njihovom morfološkom podlogom (188,189). Samom procedurom se računalnom obradom komparira iktalni SPECT mozga, od kojega je prethodno oduzet interiktalni SPECT mozga, sa prikazom MR mozga bolesnika. SISCOM omogućava vizualizaciju iktalne aktivnosti mozga i olakšava lokalizaciju epileptogene zone prilikom planiranja invazivne neurofiziološke obrade bolesnika i implantacije elektroda ili kirurške

resekcije. U slučaju podudarnosti ostale prekirurške obrade (EEG i PET-CT) sa lokalizacijom epileptogene zone prema SISCOM-u veća je vjerojatnost dobrog ishoda nakon kirurgije epilepsije (190).

4.3.2. MATLAB

Analiza podataka snimki MR mozga ispitanika u istraživanju provedena je u verziji programa MATLAB®, verzija 7.11.0 (R2010b), The MathWorks Inc., Natick, 2010 (191).

MATLAB® (engl. MATrix LABoratory) je viši programski jezik i sučelje te predstavlja interaktivnu okolinu za numeričko i matrično računanje, kao i za vizualizaciju i programiranje (161).

Razvoj MATLAB®a započeo je krajem 1970-tih godina na sveučilištima Novog Meksika i Stanforda, a koji su 1984. godine okupljeni u tim MathWorks izdali prvu komercijalnu inačicu programa (192). MATLAB® se, zahvaljujući fleksibilnom okruženju i širokom spektru dostupnih funkcija, koristi za matematičke izračune, razvoj algoritama, modeliranje, simulaciju, analizu, obradu podataka, vizualizaciju, znanstvenu i inženjersku grafiku i razvoj aplikacija. MATLAB® raspolaže velikim mogućnostima za grafički prikaz podataka, vektora i matrica, a postoje i funkcije visokog stupnja za 2D i 3D vizualizaciju podataka, obradu slike te animaciju što je primjenjivo i na podatke dobivene MR snimanjima (161,191).

4.3.3. SPM5 (engl. Statistical Parametric Mapping)

Morfometrijska analiza MR snimaka se bazira na algoritmima softverskog programa za statističko parametrijsko mapiranje - SMP (engl. Statistical Parametric Mapping). Za potrebe ovog istraživanja korištena je verzija SMP5 iz 2005. godine, a koja je u slobodnoj upotrebi (SPM5, Wellcome Department of Imaging Neuroscience Group, London, Engleska) (193). SPM5 predstavlja skup MATLAB funkcija koje služe za analizu i interpretaciju slikovnih podataka (178).

SPM je inicijalno izrađen 1991. godine, a slobodno je dostupan znanstvenoj zajednici, sa ciljem promicanja suradnje i analize slikovnih podataka u laboratorijima. Program koristi prikaze, u kojoj su vrijednosti pojedinih voxela izražene statistički, kao statistički prikazi ili statističke parametrijske mape. SPM se također koristiti za analizu MR-a, fMR, PET, SPECT, EEG i MEG podataka (193).

SPM se koristi za automatiziranu detekciju lezija, na način da pomoću izračuna maksimalnog odstupanja od referentne baze normala stvara mape z-skorova (178,194).

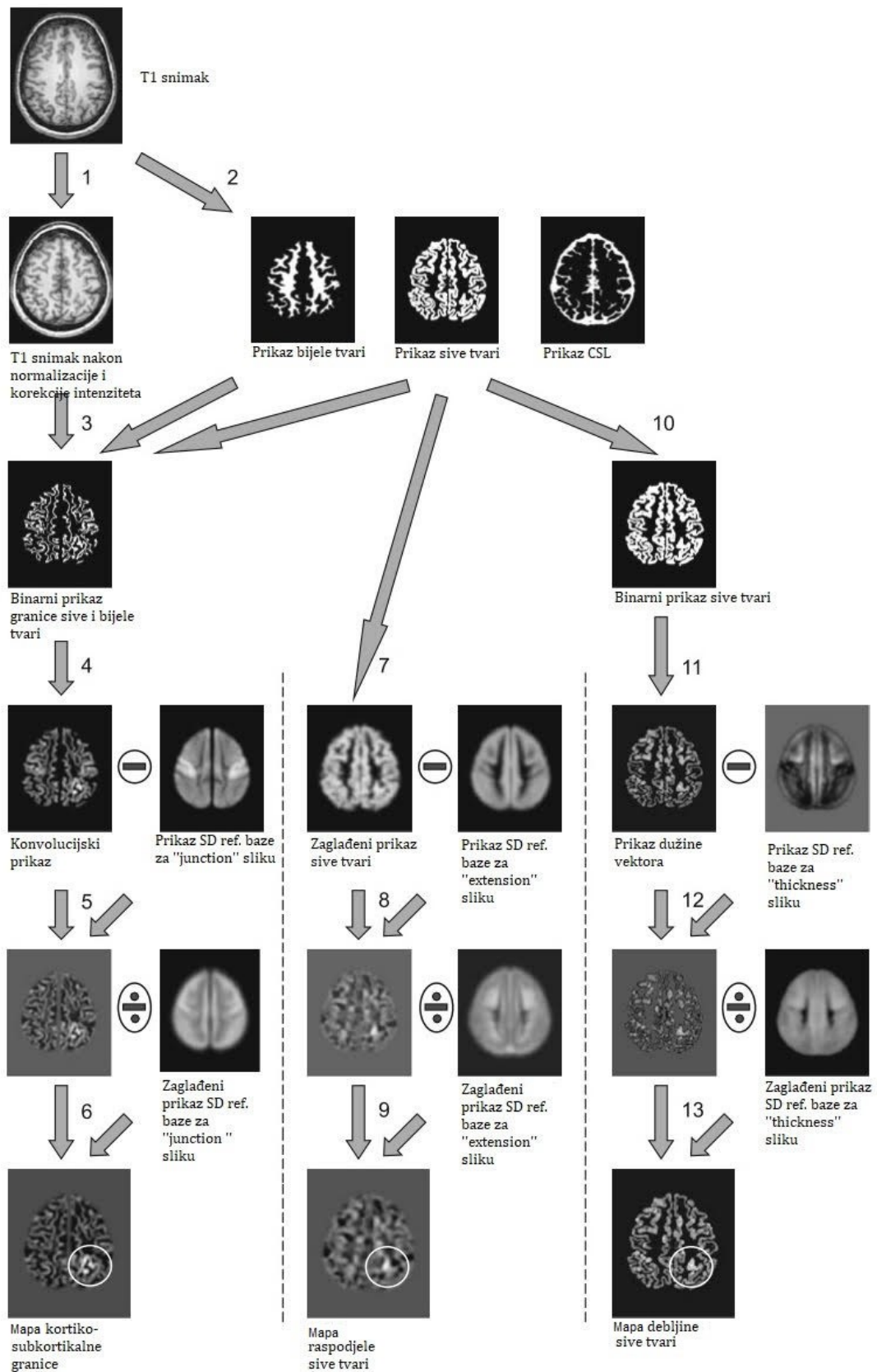
MAP07 postprocesiranje koristi standardne procedure dostupne unutar SPM5, kao što su normalizacija i segmentacija te dodatne osnovne izračune i filtere (npr. kalkulacija razlike između prikaza, konverzija u binarni prikaz, maskiranje, zaglađivanje) (178).

4.3.4. Pripreme snimaka MR mozga za MAP07 morfometrijsku analizu

Program MAP07 radi analizu na temelju T1 i T2 sekvenci MR snimaka koje su spremljene u DICOM, ANALYZE ili NIFTI formatu sa aksijalnom i radiološkom orijentacijom (desno je lijevo) kroz prednju komisuru.

Nakon učinjene MR pretrage, odabiru se sekvence – T1 MPRAGE sekvenca visoke rezolucije i T2-FLAIR sekvenca koje se potom spremaju u DICOM formatu i učitavaju u MAP07 program koji ih konvertira u ANALYZE format.

U slici 2. navedeni su postupci koji se koriste za morfometrijsku analizu kroz program MAP07 morfometrijske analize.



Slika 2. Pregled postupaka potrebnih za provođenje morfometrijske analize: Predprocesiranje: 1. normalizacija i korekcija intenziteta i 2. simultana segmentacija. Izračun mape kortiko-

subkortikalne granice (eng. junction image): 3. filtriranje i pretvaranje u binarni prikaz koja sadrži samo voksele sive tvari - bijela tvar, 4. konvolucija, 5. usporedba s referentnom bazom podataka i 6. izračun prikaza z-skora.

Izračun mape raspodjele sive tvari (eng. extension image): 7. zaglađivanje, 8. usporedba s referentnom bazom podataka i 9. izračun prikaza z-skora.

Izračun mape debljine korteksa (eng. „thickness“ image): 10. konverzija u binarni prikaz sive tvari, 11. procjena debljine korteksa, 12. usporedba s referentnom bazom podataka i 13. izračun prikaza z-skora. *Modicirano prema Huppertz HJ. Morphometric MRI Analysis. U: Urbach H. MRI in Epilepsy. Berlin: Springer-Verlag; 2013. str. 73–84. (178)*

4.3.5. Predprocesiranje snimaka MR mozga

Predprocesiranje snimaka MR mozga uključuje normalizaciju i korekciju intenziteta (1. korak) te simultanu segmentaciju (2. korak). SPM5 pri tome koristi algoritam nazvan „objedinjena segmentacija“ (eng. unified segmentation) u kojemu su registracija snimaka, klasifikacija tkiva i korekcija pristranosti integrirani u sami generativni model (prema Ashburner i Friston, 2005.godina) (195).

Korištenjem ovih postupaka unutar SPM5, T1 MR snimke svakog bolesnika se transformiraju u standardni anatomske koordinatni prostor prema Neurološkom Institutu iz Montreala (MNI, eng. Montreal Neurological Institute). Potom se MR snimke segmentiraju u različite dijelove, odnosno sivu tvar, bijelu tvar i cerebrospinalni likvor i simultano se ispravljaju za manje nehomogenosti u intenzitetu (178).

4.3.6. Analiza granice sive i bijele tvari

Stvaranje mape kortiko-subkortikalne granice (eng. junction image) započinje 3. korakom, odnosno filtriranjem i konverzijom u binarni prikaz. Pri tome se koriste aritmetička sredina i standardna devijacija intenziteta voxela sive i bijele tvari za određivanje gornjeg i donjeg praga potrebnog za filtriranje i konverziju slika u binarni prikaz. Pragovi se određuju prema sljedećim formulama:

$$T_{donji\ prag} = \text{Aritmetička sredina sive tvari} + \frac{1}{2} \text{ standardne devijacije sive tvari}$$

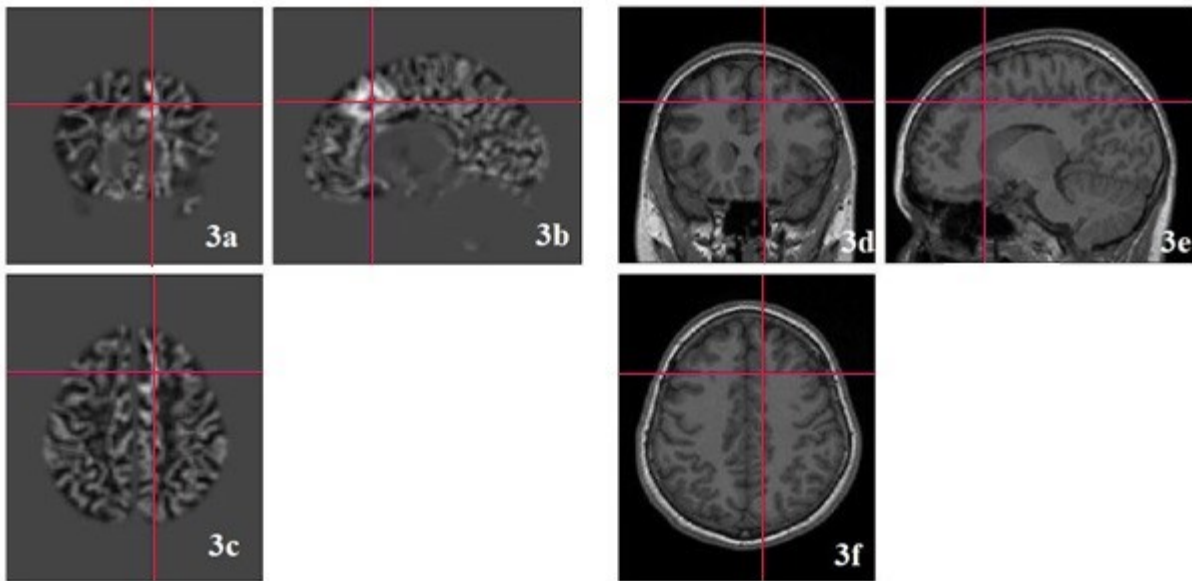
$$T_{gornji\ prag} = \text{Aritmetička sredina bijele tvari} - \frac{1}{2} \text{ standardne devijacije bijele tvari.}$$

Svaki voxel koji je između ova dva praga označava se sa 1, a ostali voxeli se označavaju sa 0 što rezultira stvaranjem binarnog prikaza. Nadalje, moždane regije izvan korteksa kao što su bazalni gangliji, moždano deblo i cerebelum su maskirani predefiniranom maskom (178).

Sljedeći, odnosno 4. korak je konvolucija, kojim se zaglađuje binarni prikaz upotrebom 3D konvolucijskog filtera. Postupkom se dobija konvolucijski prikaz u kojem se regije mozga sa voxelima 1 prikazuju kao svijetle. Potom se u 5. koraku konvolucijski prikaz svakog bolesnika uspoređuje sa normalnom bazom kako bi se kompenzirala varijabilnost tranzicijske zone između sive i bijele tvari u različitim dijelovima mozga. Pri tome valja napomenuti da su MR snimke koje čine referentnu bazu procesuirane na isti način kao i snimke kroz korake od 1-4 i nakon toga se stvara prikaz „normalnog mozga“ koji predstavlja aritmetičku sredinu „normalnih“ snimaka. Ista se potom voxel po voxel oduzima od konvolucijskog prikaza mozga svakog ispitanika.

Šesti korak je kalkulacija z-skora. Konvolucijski prikazi kontrola se koriste za stvaranje „prikaza standardne devijacije“ koja predstavlja standardnu devijaciju normalne baze za svaki voxel. U zadnjem koraku, prikaz dobiven oduzimanjem u 5. koraku se dijeli sa zaglađenim „prikazom standardne devijacije“ normalne baze kako bi se dobila finalni prikaz odnosno mapa kortiko-subkortikalne granice sa z-skorom normaliziranih podataka (podešeno da se prikazuju rezultati z-skora veći od 3).

Svijetle regije na prikazu rezultata mape kortiko-subkortikalne granice ponajprije odgovaraju kortikalnim područjima s manje definiranom granicom između sive tvari i bijele tvari i širom tranzicijskom zonom u usporedbi s referentnom bazom. Međutim, mogu biti istaknuta i neka druga područja (npr. subkortikalne strukture), ako njihovi intenziteti signala budu unutar raspona između normalne sive tvari i bijele tvari kako je definirano u koraku 3 i ako se razlikuju od normalne baze podataka u ovom pogledu (178). U slici 3. prikazan je rezultat mape kortiko-subkortikalne granice ispitanika s označenim ROI-em koji predstavlja FCD2b.



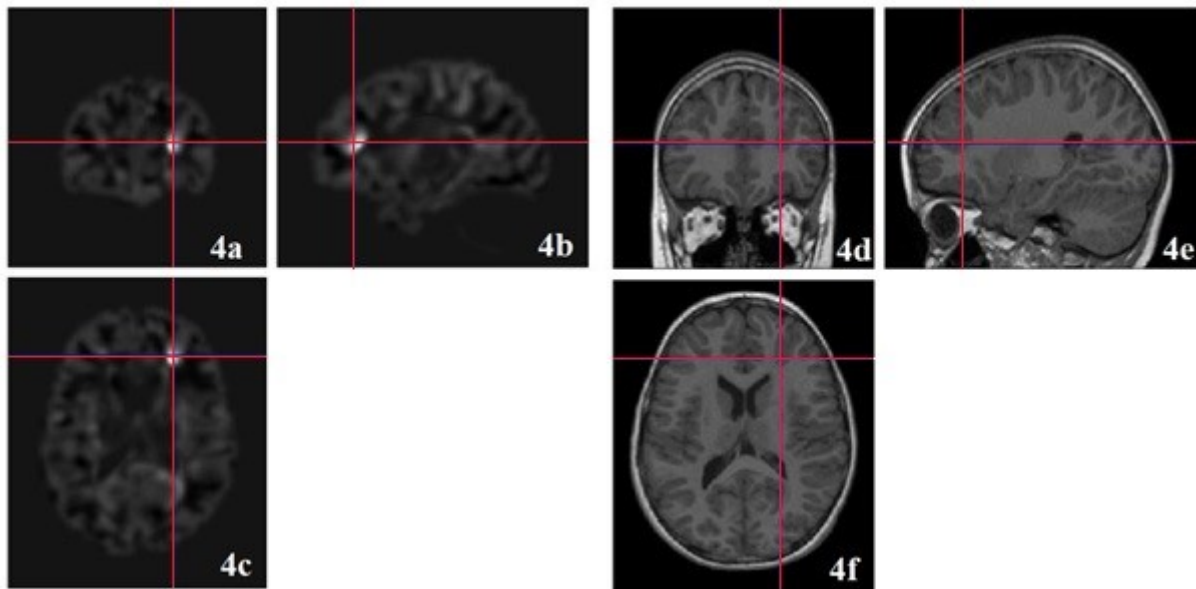
Slika 3. Prikaz rezultata mape kortiko-subkortikalne granice ispitanika s FCD 2b. Na slici je prikazan z-skor 8.2.
 MAP07 prikaz: 3a – koronarni presjek; 3b – sagitalni presjek; 3c – transverzalni presjek. Svjetlije su prikazana područja gornjeg frontalnog girusa s manje definiranom granicom između sive i bijele tvari i širom tranzicijskom zonom u usporedbi s referentnom bazom koja ukazuju na FCD.
 3T MR mozga: 3d – koronarni presjek; 3 e – sagitalni presjek; 3f – transverzalni presjek. Prikaz fokalno zadebljanog korteksa u medijalnom gornjem frontalnom girusu

4.3.7. Analiza distribucije sive tvari

Analiza distribucije sive tvari rezultira izradom mape raspodjele sive tvari (engl. extension image). Inicijalno se prikaz sive tvari dobiven segmentacijom zaglađuje (korak 7) upotrebom FWHM Gaussovog filtera od 6 mm (očekivana veličina lezije koja će se detektirati). U zaglađenom prikazu sive tvari svaki voxel predstavlja prosječnu vrijednost koncentracije sive tvari oko voxela na odgovarajućim pozicijama u izvornom strukturalnom MR-u. Korak 8 je uspoređivanje s referentnom bazom. Kao i u koraku 5, prikaz koji predstavlja aritmetičku sredinu sive tvari referentne baze oduzima se od zaglađenog prikaza sive tvari samog ispitanika.

Korak 9 je izračun z-skora, tako da se prikaz dobiven korakom 8 podijeli sa „vrijednostima standardne devijacije“ referentne baze kako bi se dobio finalni prikaz mape raspodjele sive tvari („extension“ mapa) pri čemu je prethodno podešeno da se prikazuju rezultati z-skora veći od 3. U navedenom prikazu svjetlim nijansama su prikazani dijelovi mozga gdje je siva tvar abnormalno smještena unutar bijele tvari u komparaciji s referentnom

bazom (178,196). Na slici 4. prikazani su rezultati mape raspodjele sive tvari kod ispitanika s FCD 2b.



Slika 4. Prikaz rezultata mape raspodjele sive tvari ispitanika s FCD 2b. Na slici je prikazan z-skor 18.1.

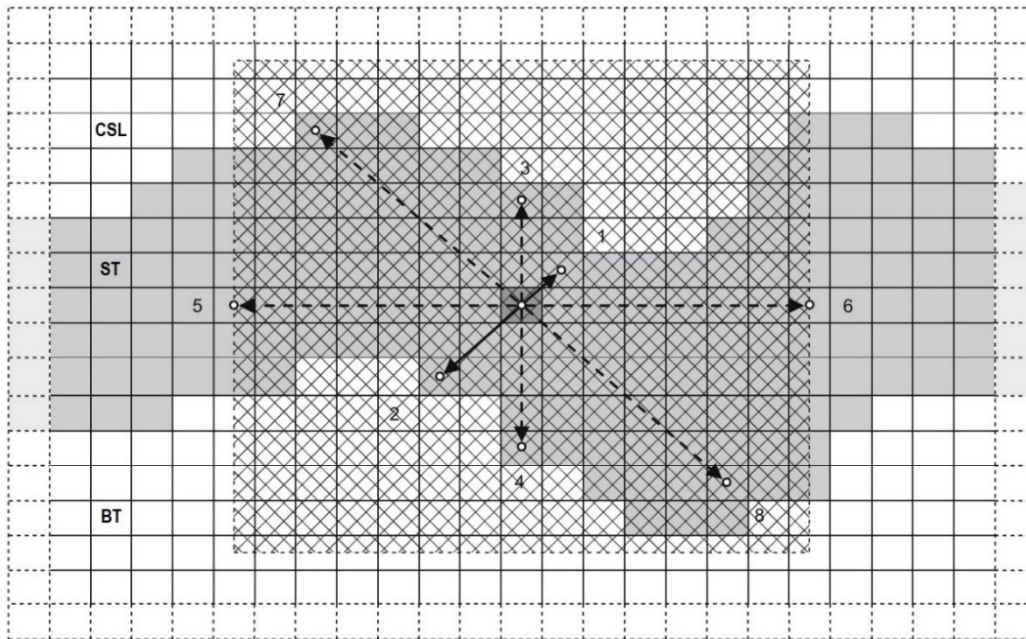
MAP07 prikaz: 4a – koronarni presjek; 4b – sagitalni presjek; 4c – transverzalni presjek. Svjetlije su prikazana područja donjeg frontalnog sulkusa gdje je siva tvar abnormalno smještena unutar bijele tvari u komparaciji s referentnom bazom, a koja ukazuju na FCD. 3T MR mozga: 4d – koronarni presjek; 4 e – sagitalni presjek; 4f – transverzalni presjek. Prikaz atipično dubokog desnog donjeg frontalnog sulkusa sa zadebljanim korteksom i nejasnom kortiko-subkortikalnom granicom.

4.3.8. Analiza debljine korteksa

Analiza debljine korteksa rezultira izradom mape debljine sive tvari (engl. thickness image). Inicijalno se prikaz sive tvari dobiven segmentacijom konvertira u binarni prikaz pomoću ImCalc alata SPM5 s graničnom vrijednosti 0,5 u koraku 10. Potom slijedi korak 11, odnosno procjena debljine korteksa koja se u MAP07 morfometrijskoj analizi radi na sličan način kao i prema Bernasconi i sur. iz 2001. godine (197).

Za svaki voxel unutar odjeljka sive tvari, određuju se vektori duljine u različitim smjerovima prema najbližoj granici odjeljka sive boje ili granici unaprijed određenog prostora za pretraživanje (označeno karirano područje označeno u slici 5) oko početnog voksel.

Pristup je prikazan na slici 5. za 2D prikaz, ali zapravo se u MAP07 morfometrijskoj analizi radi o 3D implementaciji navedene kalkulacije. Minimalna duljina svih parova vektora koji prolaze kroz početni voxel približna je najkraćoj vezi između sive tvari-bijele tvari i područja siva tvar-CSL (cerebrospinalni likvor) (178).



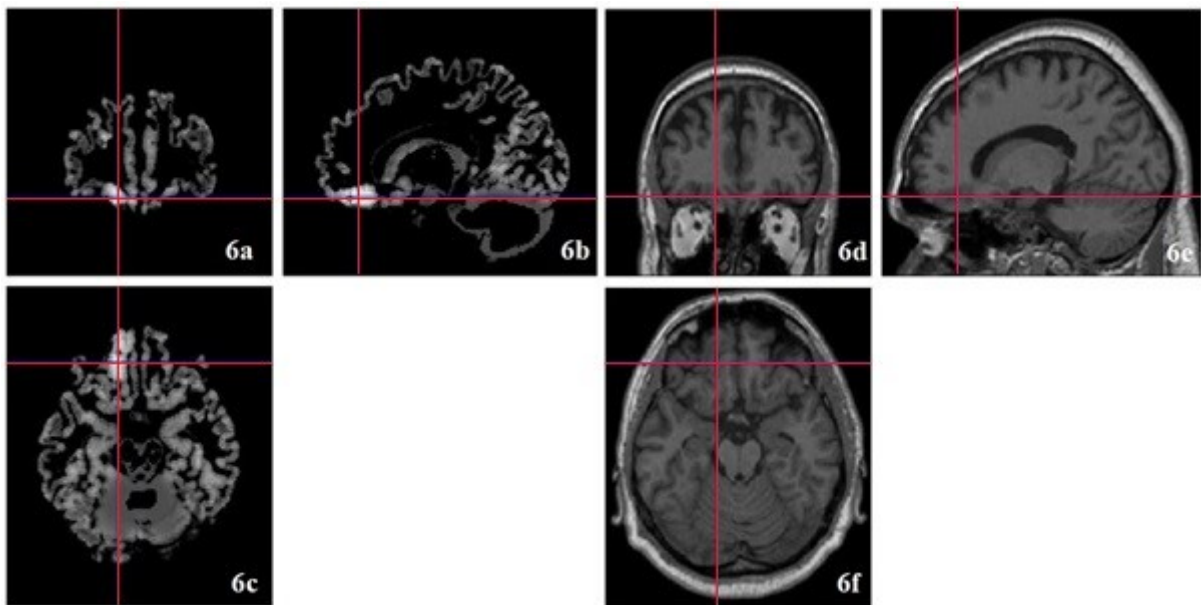
Legenda: CSL – cerebrospinalni likvor, ST – siva tvar, BT– bijela tvar

Slika 5. Dvodimenzionalni prikaz pristupa korištenog prilikom procjene debljine korteksa: Za svaki voxel unutar odjeljka sive tvari, određuju se vektori duljine u različitim smjerovima prema najbližoj granici odjeljka sive boje ili granici unaprijed određenog prostora za pretraživanje (označeno karirano područje) oko početnog voxela. U slici su prikazani suprotni vektori duljine 1 i 2 koji predstavljaju najkraću vezu između sive tvari – bijele tvari i sive tvari – CSL područja koja prolaze kroz početni voxel. Euklidske duljine oba vektora se zbrajaju i dobivena vrijednost se ubacuje u početni voxel u rezultirajući " prikaz dužine vektora". Prema Huppertz HJ. *Morphometric MRI Analysis*. U: Urbach H, urednik. *MRI in Epilepsy*. Berlin: Springer-Verlag; 2013. str. 73–84. (178)

Potom slijedi korak 12, odnosno usporedba s referentnom bazom. Kako bi se kompenzirala varijabilnost debljine korteksa u različitim regijama mozga, prikaz „dužine vektora“ referentne baze se oduzima od prikaza „dužine vektora“ bolesnika. U prikazu koji je aritmetička sredina „normalnih“ prikaza svi voxeli s vrijednošću nula, (tj. gdje nijedna zdrava kontrola nema sive tvari), postavljeni su na srednju vrijednost debljine (determiniranu prema vokselim sive tvari). Na taj se način svaka moguća abnormalnost kortikalne debljine može procijeniti i u regijama u kojima kod subjekata iz normalne baze podataka nije prisutno tkivo

sive tvari. U suprotnom bi se neobično duboki sulkusi jako razlikovali od normalne baze podataka, čak i ako bi debljina korteksa bila normalna na tim lokacijama što bi dovelo do neželjenog preklapanja s karakteristikama FCD-a koje su već istaknute na mapi raspodjele sive tvari.

Posljednji je 13. korak u kojem se izračunava z-skor tako da se slika dobivena korakom 12 podijeli s „vrijednostima standardne devijacije“ referentne baze kako bi se dobio finalni prikaz mape debljine sive tvari (podešeno da se prikazuju rezultati veći od 3). Prethodno je „prikaz standardne devijacije“ zaglađen upotrebom FWHM Gaussovog filtera od 6 mm, kako bi se izbjegle vanjske vrijednosti na granici standardnog mozga. Na mapi debljine sive tvari svijetle nijanse ističu područja kod kojih postoji veliko odstupanje od referentne baze, što može upućivati na promijenjenu debljinu korteksa (178). U slici 6. prikazani su rezultati mape debljine sive tvari ispitanika s FCD 2b.

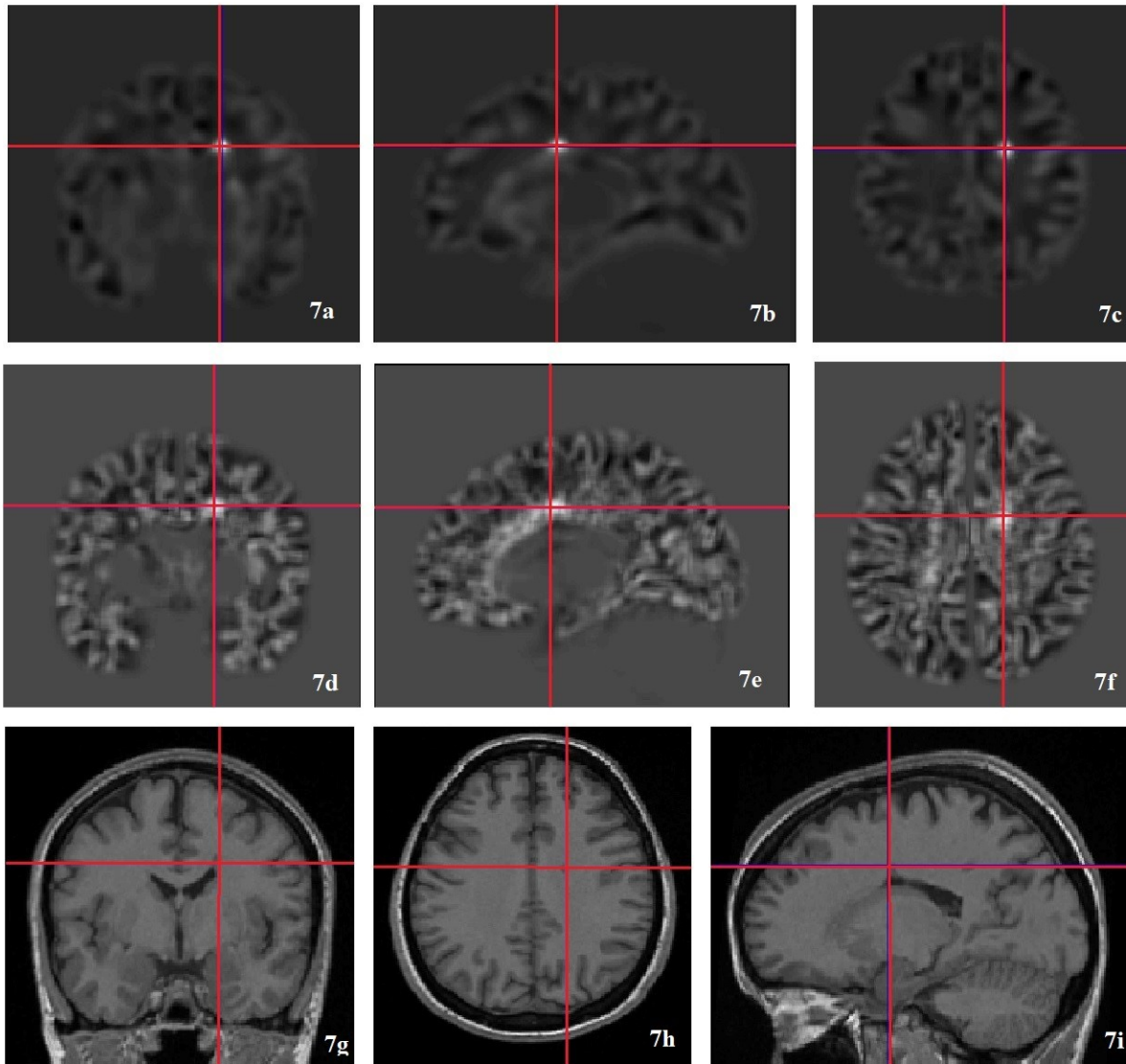


Slika 6. Prikaz rezultata mape debljine sive tvari ispitanika s FCD 2b. Na slici je prikazan z-skor 6.9.

MAP07 prikaz: 6a – koronarni presjek; 6b – sagitalni presjek; 6c – transverzalni presjek. Svjetlije su prikazana područja nenormalne debljine korteksa girusa rektusa lijevo u komparaciji s referentnom bazom, a koja ukazuju na FCD.

3T MR mozga: 6d – koronarni presjek; 6e – sagitalni presjek; 6f – transverzalni presjek. Prikaz voluminoznijeg kortikalisa girusa rektusa lijevo uz hiperintenzitete u subkortikalnoj bijeloj tvari gornjeg frontalnog girusa što upućuje na FCD.

Na slici 7. prikazani su rezultati MAP07 morfometrijske analize bolesnika s heterotopijom sive tvari.



Slika 7. Prikaz rezultata mape raspodjele sive tvari i mape kortiko-subkortikalne granice ispitanika s nodularnom heterotopijom uz trup desne komore.

MAP07 prikaz mape raspodjele sive tvari (z-skor 16.9): slika 7a - koronarni presjek; 7b – sagitalni presjek; 7c – transverzalni presjek. Svjetlije su prikazana područja gdje je siva tvar abnormalno smještena unutar bijele tvari u komparaciji s referentnom bazom.

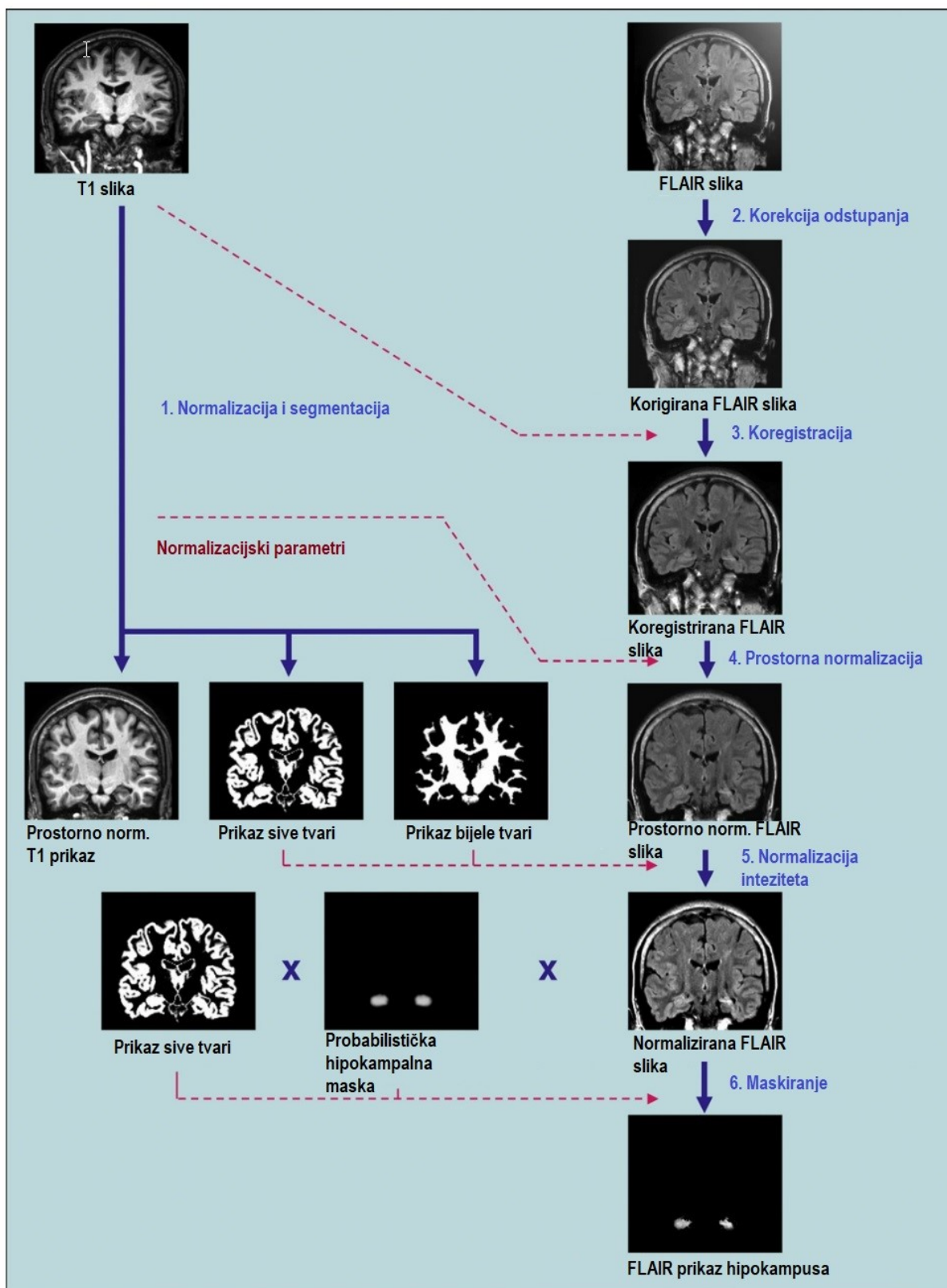
MAP07 prikaz mape kortiko-subkortikalne granice (z-skor 8.4): slika 7d – koronarni presjek; 7e – sagitalni presjek; 7f – transverzalni presjek.

3T MR mozga: 7g – koronarni presjek; 7h – transverzalni presjek; 7i – sagitalni presjek. Prikaz manje zone uz trup desne lateralne komore koja na svim sekvencama prati intenzitet sive tvari što prvenstveno odgovara heterotopiji.

4.3.9. Analiza intenziteta hipokampusa na FLAIR presjecima

Analiza intenziteta hipokampusa na FLAIR presjecima se bazira na metodi Focke i suradnika iz 2009. godine (198). Za analizu se koriste visoko rezolucijske MPRAGE snimke i koronarne FLAIR snimke u DICOM formatu. Konverzija DICOM slika u ANALYZE format vrši se upotrebom SPM5 alata, pri čemu se FLAIR slike automatski transformiraju u skup podataka s rezolucijom vokselâ od 1mm^3 .

Izračun prostorno i intezitetom normaliziranih FLAIR snimaka se prema Huppertz HJ i sur. iz 2011. godine sastoji od više koraka koji su grafički prikazani u slici 8 (185).



Slika 8. Pregled koraka za obradu snimaka potrebnih za izračunavanje FLAIR analize hipokampusa (185): (1) normalizacija i segmentacija T1 snimke, (2) korekcija odstupanja u FLAIR snimci, (3) koregistracija FLAIR snimke na T1 snimku, (4) prostorna normalizacija FLAIR snimke primjenom istih normalizacijskih parametara kao za prostorno normaliziranje T1 snimke, (5) normalizacija ukupnog intenziteta FLAIR snimke na temelju

FLAIR intenziteta sive i bijele tvari koji se određuju korištenjem maski s prikazom sive i bijele tvari proizašlim iz segmentacije T1 snimke, (6) maskiranje s prikazom sive tvari i množenje sa probabilističkom hipokampalnom maskom. *Modificirano prema: Huppertz HJ, Wagner J, Weber B, House P, Urbach H. Automated quantitative FLAIR analysis in hippocampal sclerosis. Epilepsy Res. 2011;97(1–2):146–56 (185).*

U prvom koraku, T1 prikaz se normalizira prema MNI prostoru i istodobno korigira za nehomogena odstupanja u intenzitetu te se potom segmentira koristeći SPM5 algoritam „objedinjene segmentacije“, kako je i ranije navedeno. U kasnijim postupcima „maskiranja“ korištene su samo „nemodulirane“ slike sive tvari i slike bijele tvari (tj. mape vjerojatnosti sa vrijednostima između 0 i 1).

Drugi je korak korekcija odstupanja u FLAIR prikazu. Prethodno navedeni algoritam „objedinjene segmentacije“ se primjenjuje i na FLAIR prikaz, ali samo kako bi se uklonile potencijalne inhomogenosti na FLAIR prikazu. Budući da su rezultati segmentacije pojedinih skupina tkiva FLAIR prikaza manje precizni od segmentacije T1 visokorezolucijskih slika (ili MPRAGE-a) za daljnju obradu se koriste samo FLAIR slike korigirane za odstupanja u izvornom prostoru (engl. bias).

U 3. koraku se korigirani FLAIR prikaz nastao u 2. koraku analize koregistira s T1 slikom u izvornom prostoru. 4. korak je prostorna normalizacija FLAIR prikaza dobivenog 3. korakom u MNI prostor upotrebom istih parametara kao i za prostornu normalizaciju T1 prikaza.

5. korak je intenzitetna normalizacija FLAIR prikaza. Vrijednosti sive i bijele tvari cijeloga mozga dobivene segmentacijom T1 prikaza korištene su kao reference za normalizaciju intenziteta FLAIR prikaza. Navedene vrijednosti sive i bijele tvari pretvorene su u binarni oblik primjenom relativno visokog praga od 0,8 i potom su korištene kao maske za utvrđivanje prosječnog intenziteta vokseli sive tvari i vokseli bijele tvari u prostorno normaliziranom FLAIR prikazu. Sukladno tome, prosječni intenziteti sive i bijele tvari FLAIR prikaza su izračunati samo iz onih vokseli za koje je premašen ovaj visoki prag vjerojatnosti od 0,8 za pojedinu vrstu tkiva. Kako bi se uklonile vrijednosti koji odstupaju (npr. hiperintenzivne subkortikalne ili periventrikularne lezije bijele tvari) za određivanje finalne aritmetičke sredine intenziteta sive i bijele tvari u FLAIR slici, korišteni su samo oni voxeli sa FLAIR intenzitetima unutar 95% intervala pouzdanosti.

Potom je iz aritmetičke sredine intenziteta sive i bijele tvari za prostorno normalizirani FLAIR prikaz izračunata prosječna vrijednost intenziteta cijeloga mozga kao aritmetička sredina intenziteta ove dvije vrste tkiva. Zatim se FLAIR prikaz normalizira po intenzitetu tako da se navedena prosječna vrijednost intenziteta cijelog mozga postavi na arbitrarnu vrijednost od 1000, nakon čega se se navedeni faktor modulacije intenziteta primijeni na cijeli FLAIR volumen. Kao rezultat, mozak ispitanika u novo izračunatom, sada prostorno i intenzitetom normaliziranom FLAIR prikazu, ima intenzitet voxela oko 1000, s time da je vrijednost sive tvari nešto iznad, a bijele tvari ispod te vrijednosti.

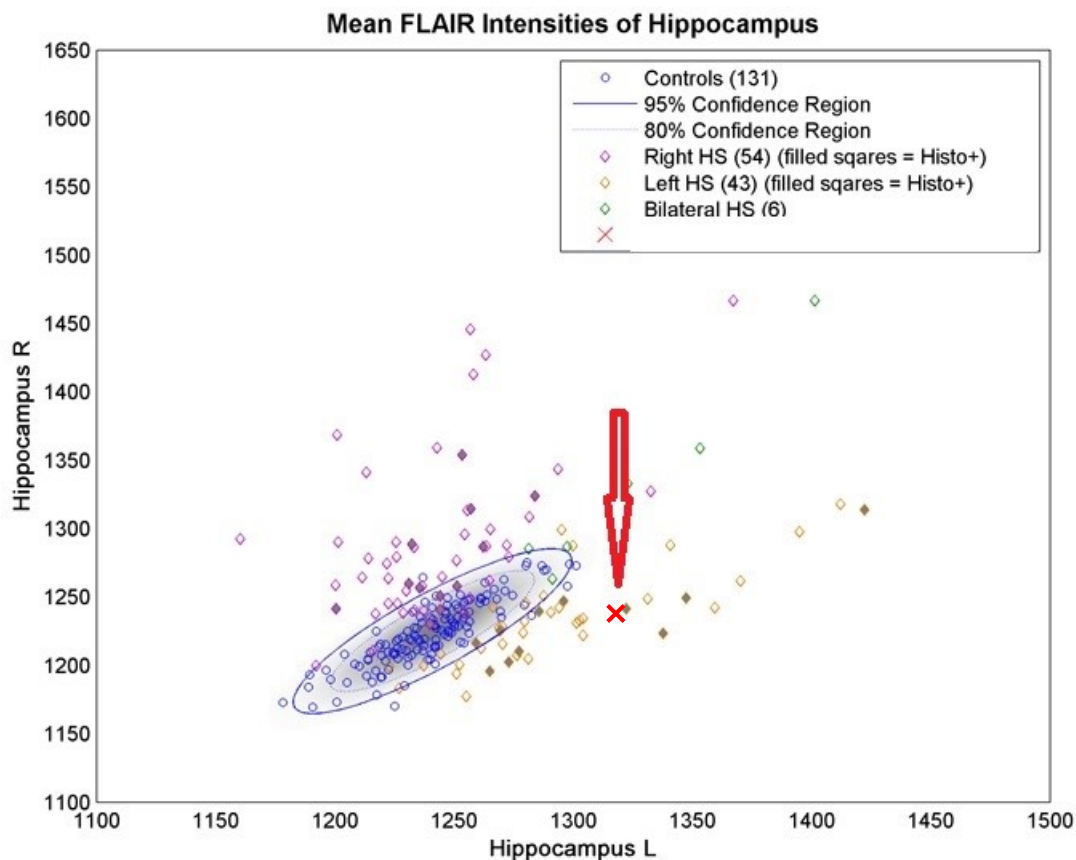
6. korak je FLAIR analiza samog hipokampusa. Prostorno i intenzitetom normalizirani FLAIR prikaz se maskira prikazom sive tvari ispitanika kako bi se isključila bijela tvari i CSL te se potom dodatno množi sa probabilističkom hipokampalnom maskom. Rezultat je ponderirani hipokampalni FLAIR prikaz, tj. prikaz u kojem je FLAIR intenzitet svakog pojedinog voxela ponderiran na osnovu vjerojatnosti da pripada hipokampusu.

Probabilistička hipokampalna maska je stvorena na temelju T1-ponderirane baze podataka od 150 kontrola s pet različitih MR skenera prema Huppertz HJ iz 2008. godine, a sama maska je sastavni dio MAP07 skripti (199,200). MR snimke 150 kontrola su normalizirane u MNI prostor i potom segmentirane SPM5 algoritmom „objedinjene segmentacije“ uz zadane postavke. Dobiveni „nemodulirani“ prikazi sive tvari potom se koriste pri izradi prikaza koji predstavlja prikaz aritmičke sredine sive tvari. U ovom prikazu su potom oba hipokampusa ručno razgraničena prema svojim krajnjim granicama prema anatomskom atlasu po Tiedemannu i korištenjem algoritma razgraničenja prema Hammersu i sur. iz 2003.g. (201,202). Probabilistička hipokampalna maska je formirana od svih voxela koji su bili unutar tih granica i prelazili prag od 0.1, tj. gdje je prosječna vjerojatnost sive tvari kod 150 kontrola bila najmanje 10%.

Vrijednosti gornjeg kvartila voksela zbrojene su odvojeno za lijevu i desnu stranu u kompozitnoj slici normaliziranog FLAIR-a i vjerojatnosti hipokampusa te su potom podijeljene zbrojem ponderiranih vrijednosti u probabilističkoj hipokampalnoj maski (odvojeno za lijevu i desnu stranu), a kako bi se ponovno uklonio ukupni učinak probabilističkog ponderiranja. U deskriptivnoj statistici ovaj postupak odgovara izračunu ponderirane aritmetičke sredine. Navedenom se postprocessing metodom dobiju dvije vrijednosti aritmetičke sredine FLAIR intenziteta desnog i lijevog hipokampusa, ponderirane za vjerojatnost tkiva hipokampusa u uključenim vokselima.

Ograničavanje analize na gornje kvartile voxela u ponderiranog hipokampalnoj FLAIR slici je učinjeno s dva cilja kako bi se : a) naglasila važnost vokseli koji imaju veću vjerojatnost pripadanja hipokampusu i b) kako bi se poboljšalo prepoznavanje parcijalne HS (one koje nemaju sve jasne radiološke kriterije). Prema Bonilha i sur. iz 2009. godine postotak od 25% je dokazan kao optimalan za diskriminaciju normalnih od atrofičnih hipokampusa (184).

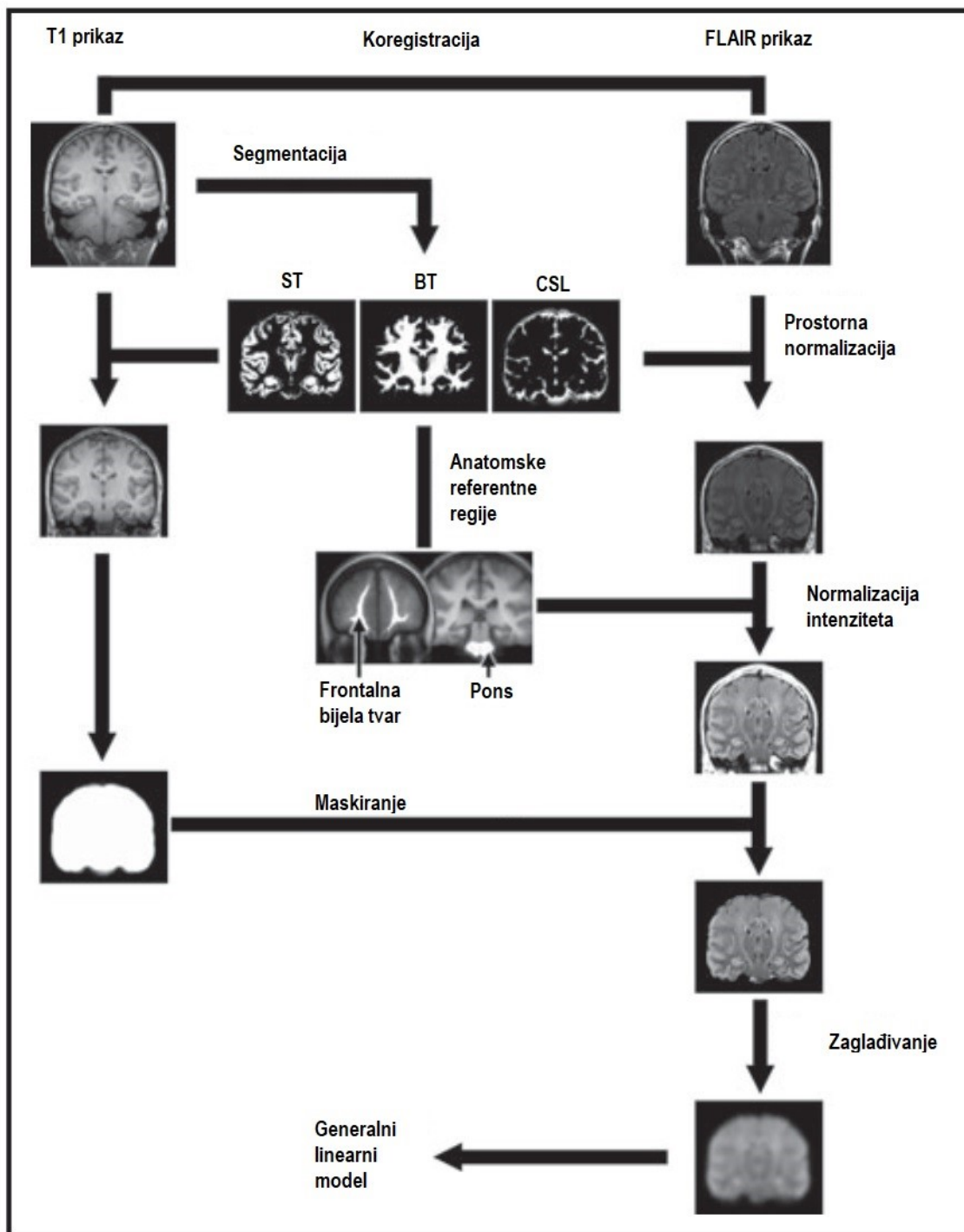
Rezultati FLAIR analize prikazuju se grafikonom raspršenja za svakog pojedinog bolesnika, gdje je na osi X prikazan FLAIR intenzitet lijevog hipokampusa, a na osi Y desnog. Iz FLAIR intenziteta kontrola izračunat je 95% elipsoidni interval pouzdanosti (203). Ovaj izračun se bazira na podgrupi kontrola kojima su osim epilepsije isključene i druge neurološke bolesti, a također im je učinjena i mofromerijska analiza kojom nije nađeno nikakve patologije (155). Pri tome je nužno naglasiti sa su svi gore navedeni koraci potpuno automatizirani i nije potrebno nikakvu ručno ucrtavanje. U slici 9. prikazani su rezultati FLAIR analize ispitanika sa lijevostranom HS.



Slika 9. FLAIR analiza ispitanika koja ukazuje na lijevostranu HS – oznaka crvene strelice ukazuje na srednju vrijednost FLAIR intenziteta hipokampusa ispitanika (crveni križić).

4.3.10. Z-skor analiza FLAIR presjeka snimki MR-a cijelog mozga

FLAIR analiza cijelog mozga u sklopu programa MAP07 morfometrijske analize bazira se na postupku opisanom prema Focke i sur. iz 2008. i 2009. godine (182,198). Prvi korak predstavlja koregistracija visokorezolucijskih T1 snimaka sa FLAIR snimkama pojedinog ispitanika putem SPM5 algoritma NMI (engl. normalized mutual information) sa rezolucijom od 1 mm³, nakon čega se dobivena slika segmentira na pojedine klase tkiva algoritmom objedinjene segmentacije. Daljnji korak obrade je prostorna normalizacija u MNI prostor. Potom se vrši normalizacija intenziteta korištenjem internih anatomskih referentnih regija (bijela tvar frontalne regije i pons) uz primjenu korekcijskih faktora reference regije (prednja frontalna bijela tvar i pons) na sirove vrijednosti slike (engl. „raw“) (182). Dobivena se slika „maskira“ pomoću FSL alata (engl. FMRIB software library) naziva „BET“ (engl. Brain Extraction Tool) koji služi za segmentaciju mozga od „ne-mozga“ i odvaja kosti lubanje i skalp. Potom se dobivena slika zaglađuje s 8mm FWHM Gausovim filterom. Nakon toga je stvoren SPM5 linearni generalni model radi usporedbe svakog pojedinog pacijenta sa kontrolnom skupinom upotrebom t-testa. Ažuriranje ove metode iz 2009. godine uključuje dodatnu korekciju pristranosti sirovih FLAIR snimaka SPM5 modelom objedinjene segmentacije koji (195) koji smanjuje potencijalni učinak samog MR uređaja na snimke i homogenizira intenzitet FLAIR slika (198). Detaljan slikovni pregled koraka ove metode prikazan je u slici 10 (182,185,198).



Legenda: ST – siva tvar, BT – bijela tvar, CSL – bijela tvar

Slika 10. Pregled preprocesuirajućih koraka potrebnih za obradu slike prilikom izračuna FLAIR analize cijeloga mozga (182,198) Modificirano prema: Focke NK, Symms MR, Burdett JL, Duncan JS. *Voxel-based analysis of whole brain FLAIR at 3T detects focal cortical dysplasia. Epilepsia. 2008;49(5):786–93 (182)* i prema Focke NK, Bonelli SB, Yogarajah M, Scott C, Symms MR, Duncan JS. *Automated normalized FLAIR imaging in MRI-negative patients with refractory focal epilepsy. Epilepsia. 2009;50(6):1484–90 (198).*

4.3.11. Automatizirana morfometrijska MR analiza za otkrivanje periventrikularne nodularne heterotopije (PNH)

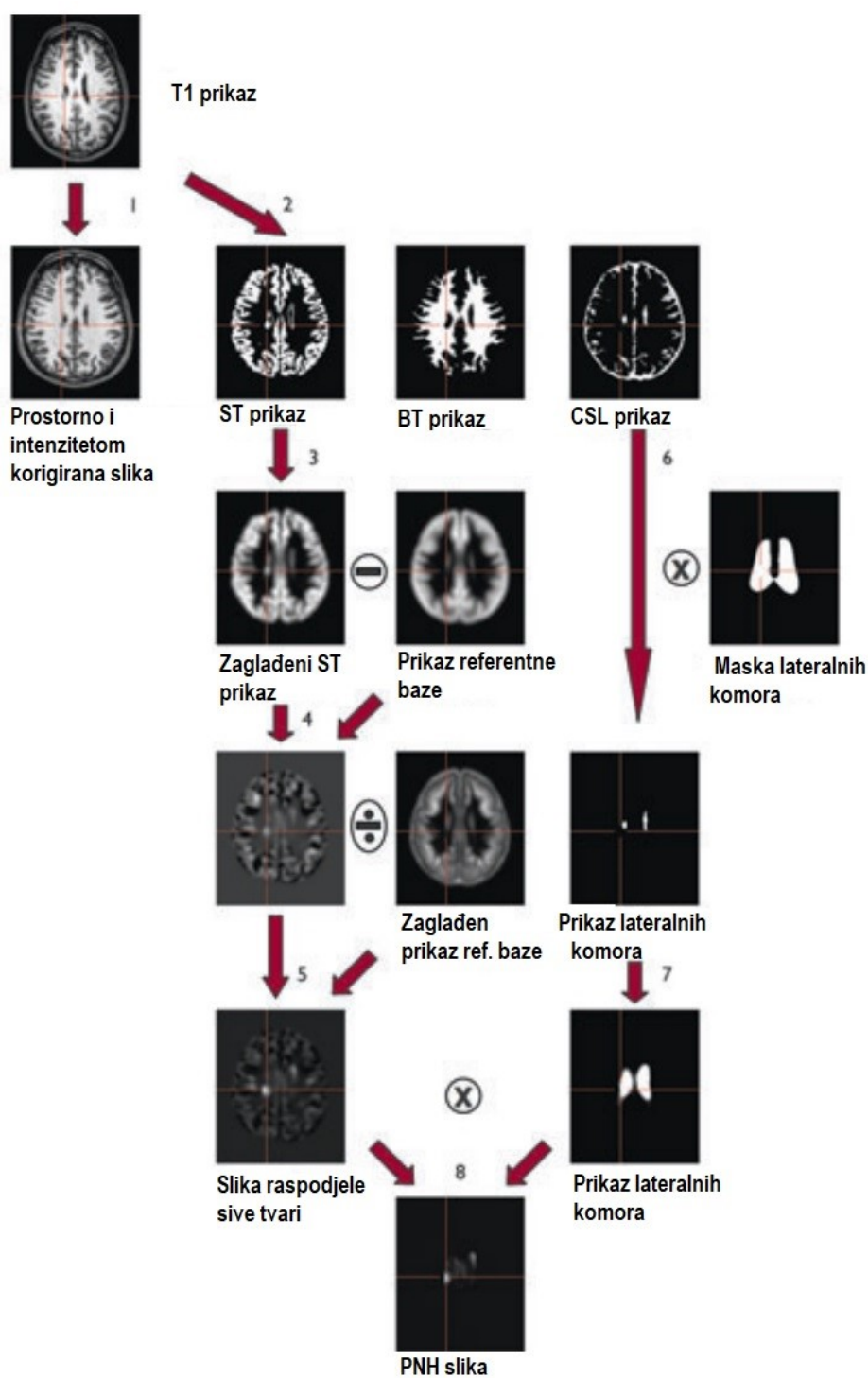
Ova metoda predstavlja daljnji razvoj morfometrijske analize na temelju vokselu u kojoj je područje interesa oko lateralnih ventrikula sa ciljem bolje detekcije atipično smještene sive tvari u tim regijama. Postupak je u potpunosti automatiziran unutar MAP07 morfometrijske analize. Inicijalni koraci potrebni za stvaranje mape raspodjele sive tvari su već ranije objašnjeni te se sastoje: 1. i 2. normalizacije i korekcije intenziteta te simultane segmentacije; 3. i 4. zaglađivanja slike sive tvari i usporedbe sa normalnom bazom podataka i 5. koraka odnosno izračuna z-skora za mapu raspodjele sive tvari (155,178,196).

6. korak je segmentacija lateralnih komora za koju je također korištena ranije opisivana normalna baza podataka prema Huppertz iz 2008. godine (156,200). Prikazima CSL dobivenim segmentacijom 150 T1 snimki kontrolne skupine izračunata je prosječna vrijednost i iz nje je izračunat prikaz koji je predstavlja aritmetičku sredinu CSL prikaza. U ovom prikazu su ručno razgraničene lateralne komore u svojim najudaljenijim granicama. Konačna „maska lateralnih komora“ formirana je od svih vokselu iz „aritmetičke sredine CSL prikaza“ koji su bili unutar ocrtanih granica i koji su prešli prag od 0.1, odnosno gdje je prosječna vrijednost CSL 150 kontrola bila barem 10%. Dobivena „maska lateralnih komora“ se potom množi sa CSL prikazom ispitanika dobivenom segmentacijom u koraku 2. kako bi se razgraničile granice lateralnih komora ispitanog pojedinca.

U 7. koraku se rezultirajuća "slika lateralnih komora" pojedinog ispitanika zaglađuje korištenjem FWHM Gaussovog filtera od 6 mm i iz nje se stvara binarna maska koja obuhvaća prostor od 1 cm oko lateralnih komora, a koji nam predstavlja i regiju interesa za posljedičnu pretragu PNH lezija.

U posljednjem koraku, prikaz mape raspodjele sive tvari i zaglađeni prikaz lateralnih komora ispitanika se množe kako bi se dobila finalna „PNH slika“, a koja ističe atipično smještenu sivu tvar samo u blizini lateralnih komora. Korištenjem predefiniranog z-skora, (kao što je i ranije navedeno, minimalno 3) PNH slike se pretražuju za regije u kojima se distribucija sive tvari značajno razlikuje od baze normala i koji stoga mogu predstavljati PNH. Suspektne alteracije su pri tome označene i u prikazu mape raspodjele sive tvari i originalnoj T1 slici pri čemu je označeno područje vokselu s najvišim z-skorom (196). Detaljan pregled koraka za

izračun morfometrijske analize za otkrivanje periventrikularne nodularne heterotopije je prikazan u slici 11.



Legenda: ST – siva tvar, BT – bijela tvar, CSL – cerebrospinalni likvor

Slika 11. Pregled koraka za obradu slike kod izrade PNH mape: (1) normalizacija i korekcija intenziteta T1 slike, (2) segmentacija T1 slika, (3) zaglađivanje segmentirane slike sive tvari, (4) usporedba s normalnom bazom podataka, (5) izračunavanje z-skora mape

raspodjele sive tvari (engl. extension image), (6) segmentacija lateralnih komora, (7) zaglađivanje „slike lateralnih komora“, (8) izračun finalne „PNH“ slike - izračunavanje konačne „PNH slike“. *Modificirano prema: Pascher B, Kroell J, Mothersill I, Kraemer G, Huppertz HJ. Automated morphometric magnetic resonance imaging analysis for the detection of periventricular nodular heterotopia. Epilepsia. 2013;d(2):305–13(196)*

4.3.12. Usporedba rezultata morfometrijske analize i MR mozga

Nakon što su snimke svakog ispitanika obrađene upotrebom postprocesirajućeg programa - MAP07 morfometrijske analize, kao što je detaljnije objašnjeno u prethodnom tekstu, iste se označavaju kao MAP07 pozitivne ili negativne, ovisno o tome da li je postprocesirajućom analizom registrirana morfološka patologija, odnosno odstupanje od normale.

Prema propozicijama programa MAP07 ima veliku bazu podataka urednih snimki MR mozga 3T, a koja se svake godine nadopunjuje i unaprjeđuje i koja broji preko 3000 urednih MR nalaza. Dodatno se stvara i vlastita baza „urednih mozgova“ zdravih kontrola po istom protokolu za svaki MR uređaj te je za potrebe istraživanja korištena baza urednih MR nalaza Poliklinike Neuron pri Hrvatskom institutu za istraživanje mozga Medicinskog fakulteta Sveučilišta u Zagrebu. Navedenu bazu čine nalazi 30 bolesnika s glavoboljom kojima je učinjen MR mozga i koji je bez morfološkog korelata, a koji su prethodno potpisali suglasnost Poliklinike Neuron za anonimno sudjelovanje u istraživanju. Prema preporuci kreatora programa MAP07 morfometrijske analize preporuča se korištenje vlastite baze za određeni MR uređaj kako bi se izbjegle razlike u MR snimkama između različitih uređaja (utjecaja nehomogenosti magnetskog polja). MR nalazi ispitanika su se uspoređivali s „prosječnim mozgom“ koji je generiran iz baze prikupljenih urednih mozgova.

Rezultati MAP07 morfometrijske analize su konzilijarno evaulirani od strane istog neuroradiologa, koji je inicijalno očitao MR mozga, 2 neurologa i inženjera elektrotehnike koji su posebno educirani za korištenje navedenog računalnog programa. Pregledane su sve sekvence MR mozga (program OsiriX Imaging Software ®) označene MAP07 programskom podrškom, a konsenzusom svih navedenih stručnjaka nalaz MR mozga, odnosno MAP07 analize opisan je kako kao MAP07 pozitivan/MR pozitivan ili MAP07 pozitivan/MR negativan. Plan ispitivanja je prikazan u tablici 10.

Tablica 10. *Plan ispitivanja*

1. očitavanje neuroradiologa	MR+ ili MR –
Obrada snimaka putem MAP07 sustava	MAP07+ ili MAP07-
2. očitavanje = konsenzus neurolozi u suradnji sa neuroradiologom i inženjerom elektrotehnike	MAP07 + / MR + MAP07 + / MR – MAP07 - / MR – MAP07 - / MR+

4.4. Statističke metode

Podaci su prikazani tablično i grafički. Priprema podataka izvršena je pomoću računalnog tabličnog kalkulatora Microsoft Office Excel. Kolmogorov-Smirnovljevim testom analizirana je raspodjela kontinuiranih numeričkih vrijednosti te su se shodno dobivenim podacima primijenili odgovarajući neparametrijski testovi. Kategorijske i nominalne vrijednosti su prikazane kroz odgovarajuće frekvencije i udjele, dok su se razlike između njih analizirale Fisherovim egzaktnim testom, odnosno Fisher-Freeman-Haltonovim testom u slučajevima tablica većih od 2x2 formata. Kontinuirane vrijednosti prikazane su kroz medijane i interkvartilne raspone a razlike između njih analizirane su Mann-Whitneyjevim U testom. Kendalovi tau-b koeficijenti korelacije rho korišteni su u analizi povezanosti određenih mapa koje su dostupne MAP07 morfometrijskom analizom u detekciji različitih malformacija kortikalnog razvoja i njihove lokalizacije. Podudarnosti koliko se nalazi pojedinih promjena na magnetu podudarni s nalazima MAP07 analizirane su Choenovim kappa koeficijentom. ROC analizom prikazane su granične vrijednosti z-skora u predikciji patoloških nalaza MR. P vrijednosti manje od 0,05 su smatrane značajnima. U analizi se koristila programska podrška IBM SPSS Statistics, verzija 25.0 (<https://www.ibm.com/analytics/spss-statistics-software>) te MedCalc for Windows, verzija 19.0.3 (MedCalc Statistical Software version 19.0.3 (MedCalc Software bvba, Ostend, Belgium; <https://www.medcalc.org>; 2019)).

5. REZULTATI

U ispitivanju je sudjelovalo 120 ispitanika, 51 muškarac i 69 žena, s farmakorezistentom epilepsijom kojima je nakon učinjenog MR mozga provedeno postprocesiranje snimki upotrebom MAP07 morfometrijske analize putem programski zadanih algoritama. Prosječna dob bolesnika uključenih u ispitivanje je bila 32.53 godina. Većina bolesnika su imali epilepsiju sa žarišnim epileptičnim napadajima sa prelaskom u bilateralne toničko-kloničke napadaje (63.33%, N=76), 25% bolesnika (N=30) su imali žarišnu epilepsiju, 2.5 % bolesnika (N=3) generaliziranu epilepsiju, a 6.67% bolesnika (N=8) kombiniranu žarišnu i generaliziranu epilepsiju. Jedan bolesnik (N=1, 0.83%) je imao progresivnu mioklonu epilepsiju, jedan bolesnik (N=1, 0.83%) Lennox-Gastatut sindrom i jedan bolesnik (N=1, 0.83%) nepoznat klinički fenotip epilepsije.

Bolesnici su bili podijeljeni u dvije skupine: skupina A koju čine bolesnici s dijagnosticiranom farmakorezistentnom epilepsijom i pozitivnim nalazom MR-a mozga (ukupno 88 bolesnika, 39 muškaraca i 49 žena) te skupinu B koju čine bolesnici s dijagnosticiranom farmakorezistentnom epilepsijom i negativnim nalazom MR-a mozga (32 bolesnika, 12 muškaraca i 20 žena). Prosječna dob bolesnika a pozitivnim nalazom MR-a je bila 35.63 godine, a bolesnika s negativnim nalazom MR-a mozga je bila 26.47 godina. Prosječno trajanje epilepsije u skupini bolesnika s pozitivnim nalazom MR-a mozga 20.35 godina, dok je skupini bolesnika s negativnim MR-om mozga bilo 11.5 godina.

Nakon učinjene MR analize kod 88 bolesnika (73,33%) su opisane promjene na MR-u, dok je nakon inicijalne vizualne analize MR kod 32 bolesnika (26.67%) očitao kao uredan. Tablica 11. prikazuje razlike u učestalosti pojedinih kategorijskih kliničkih varijabli između ispitanika koji su bili MR pozitivni i MR negativni na inicijalnom pregledu. U skupini s pozitivnim inicijalnim nalazom MR zabilježena je značajno veća učestalost FCD (15,9% vs. 0,0%; P=0,020); perinatalne ishemije/ulegirije/kroničnih vaskularnih promjena (21,6% vs 0,0%, P=0,004); heterotopije (12,5% vs. 0,0%; P=0,035) te mTS (11,4% vs. 0,0%;P=0,046). Među pozitivnim nalazima MR najzastupljenija su bile perinatalne ishemije/ulegirije/kronične vaskularne promjene s ukupnom učestalošću od 21,6%.

Tablica 11. Razlike u učestalosti pojedinih kategorijskih kliničkih varijabli između ispitanika koji su bili MR pozitivni i MR negativni na inicijalnom pregledu: Fisherov egzakti test

		Nalaz MR				P
		Negativan/uredan		Pozitivan		
		N	%	N	%	
Spol	Muški	12	37,5%	39	44,3%	0,325
	Ženski	20	62,5%	49	55,7%	
FCD	Ne	32	100,0%	74	84,1%	0,020
	Da	0	0,0%	14	15,9%	
Polimikrogirija	Ne	32	100,0%	83	94,3%	0,323
	Da	0	0,0%	5	5,7%	
Polimikrogirija: zahvaćena strana	Nije prisutno	32	100,0%	83	94,3%	0,687
	Desna	0	0,0%	4	4,5%	
	Ljeva	0	0,0%	0	0,0%	
	Obostrano	0	0,0%	1	1,1%	
Perinatalna ishemija/ulegirija/kronične vaskularne promjene	Ne	32	100,0%	69	78,4%	0,004
	Da	0	0,0%	19	21,6%	
Perinatalna ishemija/ulegirija/kronične vaskularne promjene: zahvaćena strana	Nije prisutno	32	100,0%	69	80,7%	0,042
	Desna	0	0,0%	1	1,1%	
	Lijeva	0	0,0%	4	4,5%	
	Obostrano	0	0,0%	14	13,6%	
Tumor	Ne	32	100,0%	85	96,6%	0,564
	Da	0	0,0%	3	3,4%	
Heterotopija	Ne	32	100,0%	77	87,5%	0,035
	Da	0	0,0%	11	12,5%	
Heterotopija: zahvaćena strana	Nije prisutno	32	100,0%	77	87,5%	0,430
	Desna	0	0,0%	5	5,7%	
	Lijeva	0	0,0%	3	3,4%	
	Obostrano	0	0,0%	3	3,4%	
mTS	Ne	32	100,0%	78	88,6%	0,046
	Da	0	0,0%	10	11,4%	
mTS: zahvaćena strana	Nije prisutno	32	100,0%	78	90,9%	0,265
	Desna	0	0,0%	4	3,4%	
	Lijeva	0	0,0%	4	3,4%	
	Obostrano	0	0,0%	2	2,3%	

Tablica 12. u nastavku tablice 11. prikazuje daljnje razlike u učestalosti pojedinih kategorijskih kliničkih varijabli između ispitanika koji su bili MR pozitivni i MR negativni na inicijalnom pregledu: Fisherov egzakti test. Među prikazanim kliničkim varijablama u tablici nije bilo značajnih razlika između skupine s pozitivnim i s negativnim nalazom MR.

Tablica 12. *Razlike u učestalosti pojedinih kategorijskih kliničkih varijabli između ispitanika koji su bili MR pozitivni i MR negativni na inicijalnom pregledu: Fisherov egzaktni test (nastavak Tablice 11)*

		Nalaz MR				P
		Negativan/uredan		Pozitivan		
		N	%	N	%	
Hiperintenzitet hipokampus/amigdale	Ne	32	100,0%	83	94,3%	0,323
	Da	0	0,0%	5	5,7%	
Hiperintenzitet hipokampus/amigdale: zahvaćena strana	Nije prisutno	32	100,0%	83	94,3%	0,765
	Desna	0	0,0%	1	1,1%	
	Lijeva	0	0,0%	3	3,4%	
	Obostrano	0	0,0%	1	1,1%	
Degenerativne promjene	Ne	32	100,0%	87	98,9%	1,000
	Da	0	0,0%	1	1,1%	
Encefalokela	Ne	32	100,0%	87	98,9%	1,000
	Da	0	0,0%	1	1,1%	
Asimetrija	Ne	32	100,0%	86	97,7%	1,000
	Da	0	0,0%	2	2,3%	
Atrofija režnja /temporalno/difuzno	Ne	32	100,0%	80	90,9%	0,107
	Da	0	0,0%	8	9,1%	
Tuberozna skleroza	Ne	32	100,0%	86	97,7%	1,000
	Da	0	0,0%	2	2,3%	
Postoperativne i/ili gliozne promjene	Ne	32	100,0%	82	93,2%	0,191
	Da	0	0,0%	6	6,8%	
Atrofija hipokampus	Ne	32	100,0%	84	95,5%	0,573
	Da	0	0,0%	4	4,5%	
Atrofija hipokampus: zahvaćena strana	Nije prisutno	32	100,0%	84	95,5%	0,679
	Desna	0	0,0%	1	1,1%	
	Lijeva	0	0,0%	3	3,4%	
	Obostrano	0	0,0%	0	0,0%	
Cista pinealne žlijezde	Ne	32	100,0%	84	95,5%	0,573
	Da	0	0,0%	4	4,5%	
Voluminozna amigdala i hipokampus	Ne	32	100,0%	86	97,7%	1,000
	Da	0	0,0%	2	2,3%	
Higrom	Ne	32	100,0%	87	98,9%	1,000
	Da	0	0,0%	1	1,1%	
Kavernom/RVA	Ne	32	100,0%	84	95,5%	0,573
	Da	0	0,0%	4	4,5%	
Stanje po encefalitisu	Ne	32	100,0%	87	98,9%	1,000
	Da	0	0,0%	1	1,1%	
Demijelinizacija	Ne	32	100,0%	87	98,9%	1,000
	Da	0	0,0%	1	1,1%	

Razlika između MAP07 analize u bolesnika koji su MR pozitivni i MR negativni prikazana je u Tablici 13. Postoji značajna razlika u odnosu na inicijalan nalaz MR (P=0,005): 27 ispitanika koji su bili pozitivni na MAP07 (84,4%) imali su negativan inicijalni MR nalaz (Slika 12).

Tablica 13. Razlika između MAP07 analize u bolesnika koji su MR pozitivni i MR negativni: Fisherov egzaktni test

		Nalaz MR				P
		Negativan/uredan		Pozitivan		
		N	%	N	%	
Nalaz MAP07	Negativan/uredan	5	15,6%	1	1,1%	0,005
	Pozitivan	27	84,4%	87	98,9%	
FLAIR analiza hipokampusa	Uredna	29	90,6%	56	63,6%	0,184
	Povišen srednji intenzitet desno	1	3,1%	16	18,2%	
	Povišen srednji intenzitet lijevo	1	3,1%	5	5,7%	
	Povišen srednji intenzitet obostrano	0	0,0%	1	1,1%	
	Snižen srednji intenzitet desno	0	0,0%	2	2,3%	
	Snižen srednji intenzitet lijevo	0	0,0%	2	2,3%	
	Obostrano povišen intenzitet	0	0,0%	0	0,0%	
	Obostrano snižen intenzitet	1	3,1%	6	6,8%	
FLAIR analiza amigdala	Uredna	32	100,0%	74	84,1%	0,310
	Povišen srednji intenzitet desno	0	0,0%	8	9,1%	
	Povišen srednji intenzitet lijevo	0	0,0%	2	2,3%	
	Povišen srednji intenzitet obostrano	0	0,0%	0	0,0%	
	Snižen srednji intenzitet desno	0	0,0%	0	0,0%	
	Snižen srednji intenzitet lijevo	0	0,0%	2	2,3%	
	Obostrano povišen intenzitet	0	0,0%	0	0,0%	
	Obostrano snižen intenzitet	0	0,0%	2	2,3%	
Reanaliza MR-a nakon MAP07	Negativan/uredan	28	87,5%	4	4,5%	<0,001
	Pozitivan	4	12,5%	84	95,5%	
MAP07 FCD	Ne	31	96,9%	73	83,0%	0,066
	Da	1	3,1%	15	17,0%	
MAP07 polimikrogirija	Ne	32	100,0%	83	94,3%	0,323
	Da	0	0,0%	5	5,7%	
MAP07 perinatalna ishemija/ulegirija/kronična vaskularna lezija	Ne	30	93,8%	61	69,3%	0,007
	Da	2	6,3%	27	30,7%	
MAP07 tumor	Ne	32	100,0%	85	96,6%	0,564
	Da	0	0,0%	3	3,4%	
MAP07 heterotopija	Ne	32	100,0%	80	90,9%	0,107
	Da	0	0,0%	8	9,1%	

Nastavak analize razlika između MAP07 analize u bolesnika koji su MR pozitivni i MR negativni prikazan je u Tablici 14 i tu nije bilo značajnih razlika između skupina.

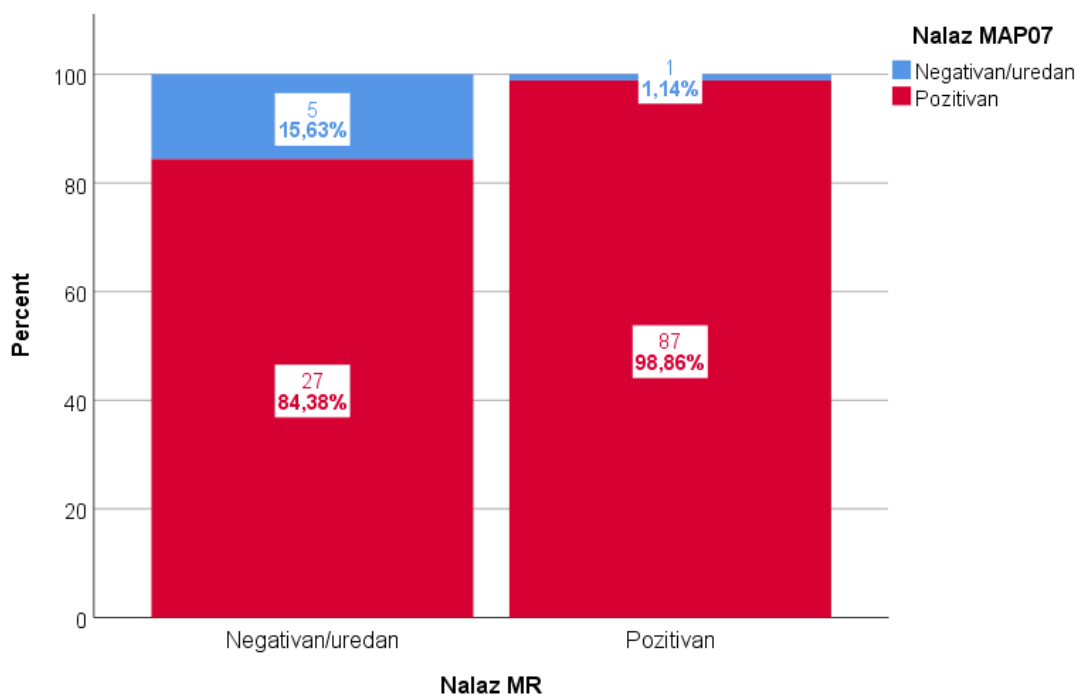
Tablica 14. Razlika između MAP07 analize u bolesnika koji su MR pozitivni i MR negativni: Fisherov egzakti test (nastavak Tablice 13)

		Nalaz MR				P
		Negativan/uredan		Pozitivan		
		N	%	N	%	
MAP07 mTS	Uredna	31	96,9%	78	88,6%	0,329
	Desno	0	0,0%	7	8,0%	
	Lijevo	1	3,1%	2	2,3%	
	Obostrano	0	0,0%	1	1,1%	
MAP07 degenerativne promjene	Ne	32	100,0%	87	98,9%	1,000
	Da	0	0,0%	1	1,1%	
MAP07 encefalokela	Ne	32	100,0%	88	100,0%	
MAP07 asimetrija	Ne	32	100,0%	88	100,0%	
MAP07 atrofija	Ne	32	100,0%	86	97,7%	1,000
	Da	0	0,0%	2	2,3%	
MAP07 hiperintenzitet hipokampus/amigdala	Ne	31	96,9%	82	93,2%	0,673
	Da	1	3,1%	6	6,8%	
MAP07 postoperativne i/ili gliozne promjene	Ne	32	100,0%	81	92,0%	0,187
	Da	0	0,0%	7	8,0%	
MAP07 kavernom / RVA	Ne	32	100,0%	86	97,7%	1,000
	Da	0	0,0%	2	2,3%	
MAP07 tuberozna skleroza	Ne	32	100,0%	86	97,7%	1,000
	Da	0	0,0%	2	2,3%	
MAP07 cista pinealne žlijezde	Ne	32	100,0%	88	100,0%	

Ispitanici koji su bili MR pozitivni češće su išli na kiruško liječenje 31/57 u odnosu na MR negativne 3/29 (P=0,006). U tablici 15 prikazane su razlike između kategorijskih kliničkih varijabli između bolesnika koji su bili MR pozitivni i MR negativni na inicijalnom pregledu, vrsta operativnog zahvata te PHD nalaz između kojih nije nađeno značajnih razlika. Nađena je statistički značajna razlika u pogledu dijagnoze P=0,025.

Tablica 15. Razlike u učestalosti pojedinih kategorijskih kliničkih varijabli između ispitanika koji su bili MR pozitivni i MR negativni na inicijalnom pregledu: Fisherov egzakti test

		Nalaz MR				P
		Negativan/uredan		Pozitivan		
		N	%	N	%	
Kirurško liječenje	Ne	29	90,6%	57	64,8%	0,006
	Da	3	9,4%	31	35,2%	
Vrsta operacije	Bez operacije	29	90,6%	57	64,8%	0,465
	Resekcija FCD	0	0,0%	5	5,7%	
	Amigdalohipokampektomija	1	3,1%	11	12,5%	
	Ablacija tumora i AHS	0	0,0%	1	1,1%	
	Implantacija VNS	2	6,3%	8	9,1%	
	Operacija encefalokele	0	0,0%	2	2,3%	
	Ablacija kavernoma	0	0,0%	1	1,1%	
	Operacija tumora	0	0,0%	2	2,3%	
	AHS i prednja temporalna resekcija	0	0,0%	1	1,1%	
PHD	Bez PHD	31	96,9%	63	71,6%	0,873
	FCD1	0	0,0%	1	1,1%	
	FCD2a	0	0,0%	1	1,1%	
	FCD2b	0	0,0%	4	4,5%	
	FCD3a	0	0,0%	4	4,5%	
	FCD3b	0	0,0%	1	1,1%	
	HS1	1	3,1%	7	8,0%	
	HS2	0	0,0%	1	1,1%	
	HS3	0	0,0%	1	1,1%	
	Encefalokela	0	0,0%	2	2,3%	
	Kavernom	0	0,0%	1	1,1%	
	Dualna patologija	0	0,0%	1	1,1%	
	Tumor	0	0,0%	1	1,1%	
Dijagnoza	Žarišna epilepsija	9	28,1%	21	23,9%	0,025
	Generalizirana epilepsija	3	9,4%	0	0,0%	
	Žarišna + generalizirana epilepsija	3	9,4%	5	5,7%	
	Žarišna s prelaskom u generalizirane	16	50,0%	60	68,2%	
	Epileptička encefalopatija	1	3,1%	0	0,0%	
	PME	0	0,0%	1	1,1%	
	Nepoznato	0	0,0%	1	1,1%	



Slika 12. Udio “lažno” pozitivnih promjena detektiranih MAP07 analizom

Tablica 16. prikazuje osjetljivost i specifičnost, pozitivnu (PPV) i negativnu (NPV) prediktivna vrijednost MAP07 u odnosu na inicijalni MR nalaz u ukupnoj detekciji promjena. Osjetljivost MAP07 analize je vrlo visoka 98,86% (96% CI 93,83%-99,97%), ali je specifičnost u odnosu na inicijalni nalaz MR niska (15,62% (95% CL 5,28-32,79%) i zato imamo viski udio lažno pozitivnih nalaza.

Tablica 16. Osjetljivost i specifičnost, pozitivna (PPV) i negativna (NPV) prediktivna vrijednost MAP07 u odnosu na inicijalni MR nalaz u ukupnoj detekciji promjena

Statistika	Vrijednost	95% CI
Osjetljivost	98,86%	93,83% to 99,97%
Specifičnost	15,62%	5,28% to 32,79%
Pozitivan likelihood ratio	1,17	1,01 to 1,36
Negativan likelihood ratio	0,07	0,01 to 0,60
Pozitivna prediktivna vrijednost	76,32%	73,48% to 78,93%
Negativna prediktivna vrijednost	83,33%	37,77% to 97,63%

U tablicama 17. do 22. su analizirane podudarnosti koliko se nalazi pojedinih promjena na magnetu podudarni s nalazima MAP07. Kada se gledaju pojedine promjene onda je ukupna podudarnost nalaza dosta visoka (kappa koeficijent iznad 0,700). Najlošije se podudaraju nalazi za hiperintenzitet hipokampusa/amigdale.

Tablica 17. Podudarnost nalaza MR i MAP07 u detekciji FCD: kappa koeficijent podudarnosti

			MR: FCD		Ukupno
			Ne	Da	
MAP07 FCD	Ne	N	102	2	104
		%	96,2%	14,3%	86,7%
	Da	N	4	12	16
		%	3,8%	85,7%	13,3%
Ukupno		N	106	14	120
		%	100,0%	100,0%	100,0%

		Vrijednost	P
Mjera podudarnosti	Kappa	0,772	<0,001
Ukupno N		120	

Tablica 18. Podudarnost nalaza MR i MAP07 u detekciji polimikrogirije: kappa koeficijent podudarnosti

			MR: Polimikrogirija		Ukupno
			Ne	Da	
MAP07 polimikrogirija	Ne	N	115	0	115
		%	100,0%	0,0%	95,8%
	Da	N	0	5	5
		%	0,0%	100,0%	4,2%
Ukupno		N	115	5	120
		%	100,0%	100,0%	100,0%

		Vrijednost	P
Mjera podudarnosti	Kappa	1,000	<0,001
Ukupno N		120	

Tablica 19. Podudarnost nalaza MR i MAP07 u detekciji perinatalne ishemije/ulegirije/kronične vaskularne promjene: kappa koeficijent podudarnosti

			MR: Perinatalna ishemija/ulegirija/kronične vaskularne promjene		Ukupno
			Ne	Da	
MAP07 perinatalna ishemija/ulegirija/kronična vaskularna lezija	Ne	N	90	1	91
		%	89,1%	5,3%	75,8%
	Da	N	11	18	29
		%	10,9%	94,7%	24,2%
Ukupno	N	101	19	120	
	%	100,0%	100,0%	100,0%	

		Vrijednost	P
Mjera podudarnosti	Kappa	0,691	<0,001
Ukupno N		120	

Tablica 20. Podudarnost nalaza MR i MAP07 u detekciji mTS: kappa koeficijent podudarnosti

			mTS		Ukupno
			Ne	Da	
MAP07 mTS	Ne	N	108	1	109
		%	98,2%	10,0%	90,8%
	Da	N	2	9	11
		%	1,8%	90,0%	9,2%
Ukupno	N	110	10	120	
	%	100,0%	100,0%	100,0%	

		Vrijednost	P
Mjera podudarnosti	Kappa	0,843	<0,001
Ukupno N		120	

Tablica 21. Podudarnost nalaza MR i MAP07 u detekciji heterotopije: kappa koeficijent podudarnosti

			MR: Heterotopija		Ukupno
			Ne	Da	
MAP07 heterotopija	Ne	N	109	3	112
		%	100,0%	27,3%	93,3%
	Da	N	0	8	8
		%	0,0%	72,7%	6,7%
Ukupno	N		109	11	120
	%		100,0%	100,0%	100,0%

		Vrijednost	P
Mjera podudarnosti	Kappa	0,829	<0,001
Ukupno N		120	

Tablica 22. Podudarnost nalaza MR i MAP07 u detekciji hiperintenziteta hipokampus/amigdale: kappa koeficijent podudarnosti

			MR: Hiperintenzitet hipokampus/amigdale		Ukupno
			Ne	Da	
MAP07 hiperintenzitet hipokampus/amigdala	Ne	N	110	3	113
		%	95,7%	60,0%	94,2%
	Da	N	5	2	7
		%	4,3%	40,0%	5,8%
Ukupno	N		115	5	120
	%		100,0%	100,0%	100,0%

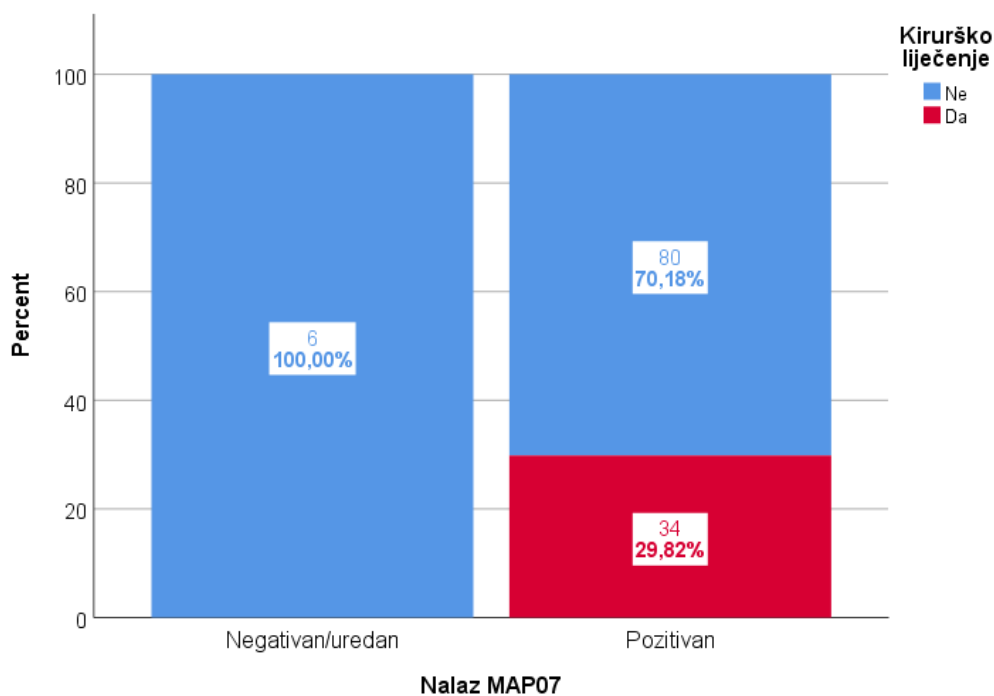
		Vrijednost	P
Mjera podudarnosti	Kappa	0,299	0,027
Ukupno N		120	

Razlike u pojedinim kvantitativnim vrijednostima te vrijednostima pojedinih mapa kao varijabli između ispitanika koji su bili MR pozitivni i MR negativni na inicijalnom pregledu prikazane su u Tablici 23. Skupina s pozitivnim nalazom MR je značajno starija ($P=0,001$), te ima značajno veće vrijednosti ROI/combined z-skor ($P<0,001$), ROI/junction ($P<0,001$), ROI/extension ($P=0,043$), FLAIR z-skor ($P=0,011$), PNH z-skor ($P=0,037$), Broj lezija neprepoznatih na MAP07 ($P=0,004$) te trajanje epilepsije ($P=0,001$).

Tablica 23. *Razlike u pojedinim kvantitativnim vrijednostima te vrijednostima pojedinih mapa kao varijabli između ispitanika koji su bili MR pozitivni i MR negativni na inicijalnom pregledu: Mann-Whitney test*

	Nalaz MR	N	Min	Max	Centile			P
					25.	Medijan	75.	
Dob (godine)	Negativan/uredan	32	18,00	43,00	20,25	24,00	31,50	0,001
	Pozitivan	88	18,00	67,00	26,25	34,00	43,75	
ROI/combined z scor	Negativan/uredan	32	0,00	8,00	1,00	1,00	2,75	<0,001
	Pozitivan	88	0,00	11,00	2,00	3,00	5,00	
ROI/junction	Negativan/uredan	32	0,00	4,00	0,00	0,00	1,00	<0,001
	Pozitivan	88	0,00	6,00	1,00	2,00	3,00	
ROI/thickness	Negativan/uredan	32	0,00	1,00	0,00	0,00	1,00	0,676
	Pozitivan	88	0,00	7,00	0,00	0,00	1,00	
ROI/extension	Negativan/uredan	32	0,00	2,00	0,00	0,00	0,00	0,043
	Pozitivan	88	0,00	6,00	0,00	0,00	1,00	
FLAIR z scor	Negativan/uredan	32	0,00	3,00	0,00	0,00	1,00	0,011
	Pozitivan	88	0,00	6,00	0,00	1,00	2,00	
PNH z-skor	Negativan/uredan	32	0,00	0,00	0,00	0,00	0,00	0,037
	Pozitivan	88	0,00	5,00	0,00	0,00	0,00	
Lažno pozitivni	Negativan/uredan	32	0,00	12,00	1,00	3,50	5,00	0,144
	Pozitivan	88	0,00	16,00	2,00	4,00	7,00	
Broj lezija neprepoznatih na MAP07	Negativan/uredan	32	0,00	0,00	0,00	0,00	0,00	0,004
	Pozitivan	88	0,00	2,00	0,00	0,00	0,00	
Ukupan broj lokalizacija na MAP07	Negativan/uredan	32	0,00	10,00	1,00	2,50	4,00	<0,001
	Pozitivan	88	0,00	15,00	3,00	5,00	7,00	
Trajanje epilepsije (godine)	Negativan/uredan	32	1,04	36,22	5,06	10,02	16,58	0,001
	Pozitivan	87	0,00	53,00	10,26	19,89	30,19	

Postotak bolesnika kod kojih je provedeno kirurško liječenje epilepsija nakon pozitivnog MAP07 prikazan je na Slici 13.



Slika 13. Postotak bolesnika kod kojih je provedeno kirurško liječenje epilepsija nakon pozitivnog MAP07

Od ukupno 88 bolesnika s pozitivnim nalazom MR mozga, 31 bolesnika je operativno liječeno (31/88; 37.5%), a od 31 bolesnika s negativnim inicijalnim nalazom MR-a mozga operativno je liječenje provedeno kod 3 bolesnika (3/32; 9.36%) kao što je i ranije prikazano u tablici 15. U skupini MR pozitivnih bolesnika kod 11 bolesnika je učinjena selektivna amigdalohipokampektomija (37%), kod 5 bolesnika je učinjena resekcija FCD (16%), kod jednog bolesnika ablacija tumora i amigdalohipokampektomija (3%), kod 2 bolesnika operacija encefalokele (6%), kod jednog bolesnika ablacija kavernoma (3%), kod 2 ablacija tumora (6%) te kod jednog prednja temporalna resekcija (3%), a kod 8 bolesnika je implantiran VNS (26%). U skupini MR negativnih bolesnika kod jednog bolesnika je učinjena selektivna amigdalohipokampektomija, a kod dvoje bolesnika je implantiran VNS.

U Tablici 24 analizirana je povezanost izmjerenih vrijednosti pojedinih mapa s otkrivenim promjenama na MR. Veće vrijednosti ROI/extension značajno su povezane s detekcijom heterotopije ($\tau_b=0,375$; $P<0,001$). Veće vrijednosti PNH z-skora s detekcijom heterotopije, a veće vrijednosti FLAIR z-skora s detekcijom mTS. ROI/thickness i extension su povezani s detekcijom polimikrogirije. Ni jedna mapa značajno ne korelira s nalazom FCD.

Tablica 24. Povezanost određenih mapa koje su dostupne MAP07 analizom u detekciji različitih malformacija kortikalnog razvoja i njihove lokalizacije: Kendalllov Tau-b koeficijent korelacije

		MR: FCD	MR: Polimikrogirija	MR: Perinatalna ishemija/ulegirija/kronične vaskularne promjene	MR: Heterotopija	MR: mTS	MR: Hiperintenzitet hipokampus/amigdale
ROI/combined z-skor	Tau_b	0,013	0,057	0,167	0,027	-0,052	0,082
	P	0,875	0,472	0,036	0,740	0,516	0,302
	N	120	120	120	120	120	120
ROI/junction	Tau_b	0,043	0,103	0,158	0,121	0,011	0,032
	P	0,605	0,212	0,054	0,141	0,895	0,695
	N	120	120	120	120	120	120
ROI/thickness	Tau_b	0,017	0,258	-0,061	0,086	-0,090	-0,099
	P	0,845	0,004	0,493	0,331	0,308	0,263
	N	120	120	120	120	120	120
ROI/extension	Tau_b	0,135	0,217	-0,014	0,375	-0,035	-0,133
	P	0,125	0,013	0,871	<0,001	0,694	0,129
	N	120	120	120	120	120	120
FLAIR z-skor	Tau_b	0,039	0,071	-0,034	-0,055	0,213	0,118
	P	0,649	0,401	0,689	0,515	0,012	0,164
	N	120	120	120	120	120	120
PNH z-skor	Tau_b	-0,029	0,079	0,102	0,299	-0,094	-0,065
	P	0,744	0,379	0,260	0,001	0,297	0,471
	N	120	120	120	120	120	120

U nastavku rezultata su u tablici 25 navedene sve promjene koje su nađene kod MR pozitivnih nalaza ispitanika nakon reanalize po učinjenom MAP07.

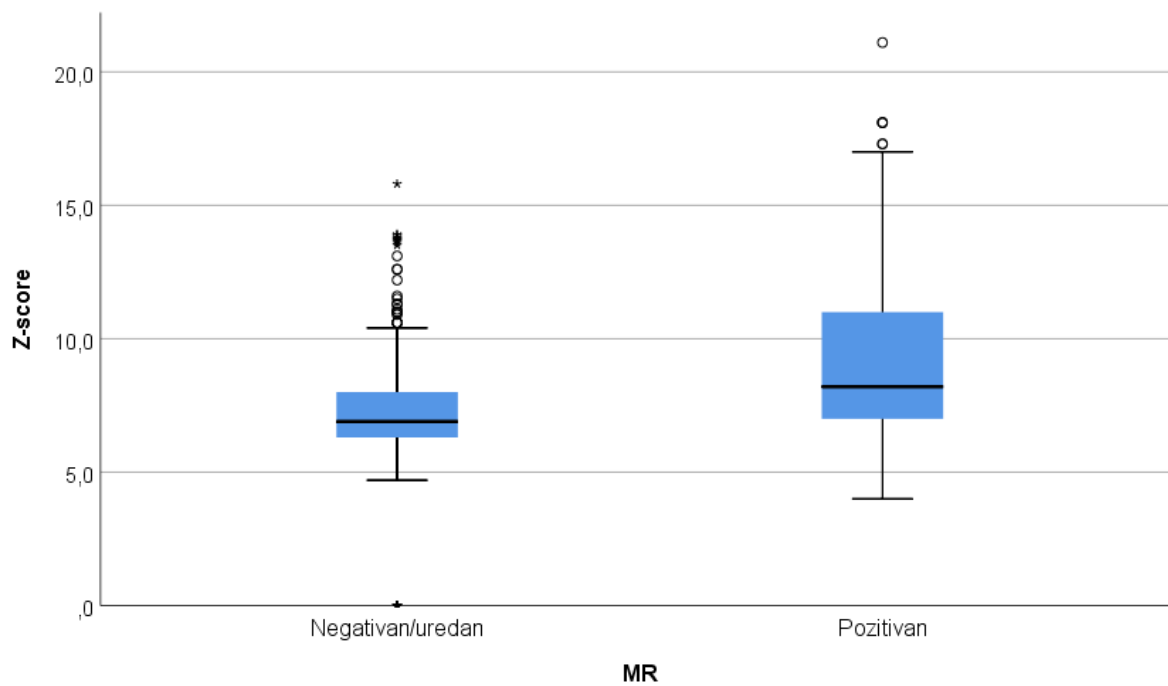
Tablica 25. *Učestalost i broj pojedinih promjena kod ispitanika*

		N	%
	Uredan nalaz MR	588	69,3%
	FCD	35	4,1%
	Obostrano/L/D Perinatalna ishemija/ulegirija/kronične vaskularne promjene	105	12,4%
	Degenerativne promjene	3	0,4%
	DNET i FCD	7	0,8%
	mTS	5	0,6%
Opis lezije	Polimikrogirija	26	3,1%
	Atrofija	2	0,2%
	Tuberozna skleroza	16	1,9%
	Postoperativne/gliozne promjene	7	0,8%
	Heterotopija	36	4,2%
	Hiperintenzitet	3	0,4%
	Kavernom/RVA	4	0,5%
	Postoperativne i/ili gliozne promjene	11	1,3%

Tablica 26. *Razlika u z-skoru kod pozitivnog nalaza MR u detekciji pojedinih promjena*

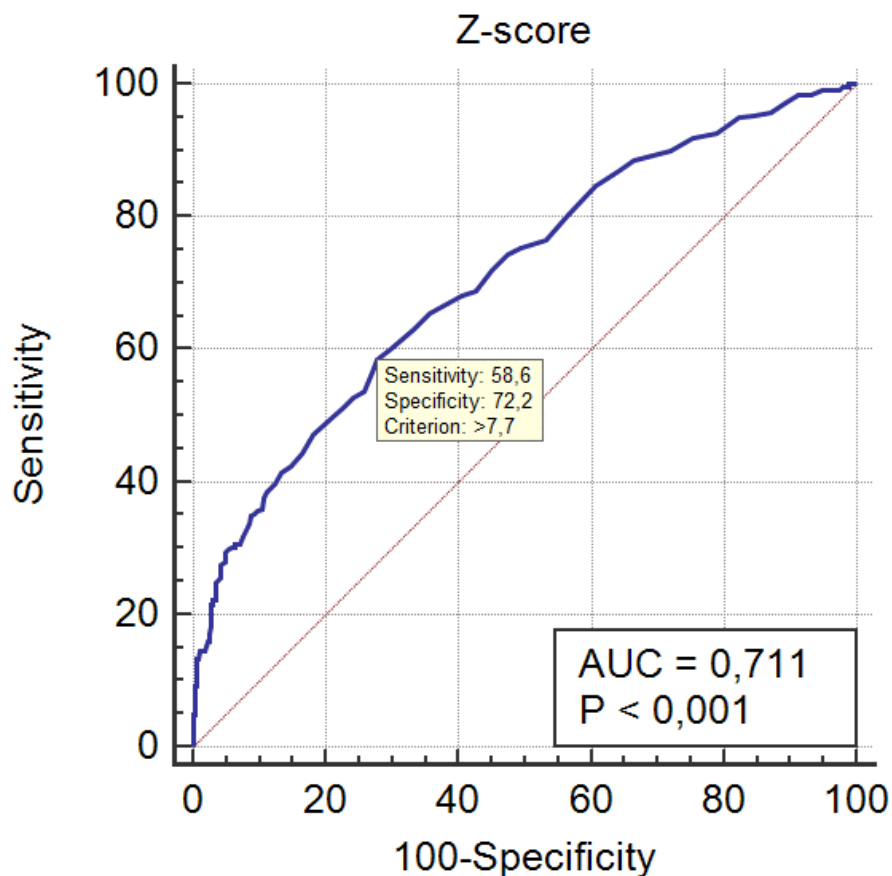
MR	N	Min	Max	Centile			P	
				25.	Medijan	75.		
Z-skor	Negativan/uredan	588	0,00	30,40	6,30	6,90	8,00	<0,001
	Pozitivan	260	4,00	435,40	7,00	8,20	11,08	

Razlika u z-skoru kod pozitivnog nalaza MR u detekciji pojedinih promjena prikazan je u Tablici 26. Promjene kod kojih je MR pozitivan imaju značajno veći z-skor: medijan (interkvartilni raspon) 8,20 (7,00-11,08) naprema 6,90 (6,30-8,00); P<0,001, Slika 14.



Slika 14. *Box i Whiskerov plot Z-skora kod pozitivnog nalaza MR u detekciji pojedinih promjena*

Slika 15. prikazuje ROC krivulju odnosa z-skora i pozitivnog nalaza MR kod pojedinih promjena. Kod vrijednosti $>7,7$ najveća je osjetljivost (58,6%) i specifičnost (72,2%) s značajnom površinom ispod krivulje (AUC) od 0,711, $P < 0,001$.



Area under the ROC curve (AUC)

Area under the ROC curve (AUC)	0,711
Standard Error ^a	0,0195
95% Confidence interval ^b	0,679 to 0,741
z statistic	10,831
Significance level P (Area=0.5)	<0,0001

^a DeLong et al., 1988

^b Binomial exact

Youden index

Youden index J	0,3085
Associated criterion	>7,7
Sensitivity	58,62
Specificity	72,23

Slika 15. ROC krivulja odnosa z-skora i pozitivnog nalaza MR kod pojedinih promjena

6. RASPRAVA

Resektivna kirurgija je prema rezultatima randomiziranih kliničkih studija superiornija metoda liječenja od same farmakoterapije kod bolesnika s farmakorezistentom žarišnom epilepsijom kod kojih stoga predstavlja metodu izbora liječenja (204–206). Prema randomiziranom kontroliranoj studiji ishoda kirurgije epilepsije nakon resekcije temporalnog režnja 58% bolesnika iznad 16 godina bili su bez napadaja u 1-godišnjem praćenju u usporedbi za 8% bolesnika u kontrolnoj grupi koja je liječena AET (204). Isto je potvrđeno u sljedećoj randomiziranoj kontroliranoj studiji u pedijatrijskoj populaciji, u kojoj je 77% pedijatrijskih bolesnika bilo bez napadaja godinu dana nakon kirurgije epilepsija u usporedbi sa 7% bolesnika u medikamentozno liječenoj grupi (206).

Prema literaturnim podacima, 55-75% bolesnika je bez napadaja nakon kirurgije epilepsije temporalnog režnja, a kod ekstratemporalnih resekcija 30-50% bolesnika je bez napadaja (207). Nadalje, rezultati velike meta-analize prema kojoj su analizirani rezultati iz 177 studija i ishod 16,253 bolesnika nakon kirurgije epilepsija ukazuju da je ukupni omjer bolesnika sa dobrim ishodom (Engel ishod I nakon godine dana) bio 65% (10,518 od 16,253 bolesnika), sa rasponom od 13.5-92.5% ovisno o različitim centrima (208). Mogući razlozi ovoliko velike razlike leže u različitim evaluacijskim prijeoperacijskim protokolima među centrima, vrsti epilepsije i operativnog zahvata, intraoperativnim odlukama, postoperativnom medikamentoznom liječenju i klasifikaciji ishoda nakon operacije.

Međutim, unatoč dostupnosti dokaze klase I i smjernica koje ukazuju na učinkovitost kirurgije epilepsija, sama procedura i dalje uvelike podcijenjena budući da se manje od 1% kandidata koji zadovoljavaju kriterije upućuje na prekiruršku evaluaciju (209). Cilj prijeoperacijske obrade je pažljiva selekcija kandidata za kirurgiju epilepsije, definiranja jasne semiologije napadaja, epileptogene lezije i zone, simptomatogene zone, iritativne zone, iktalne zone i zone potencijalnog funkcionalnog neurološkog deficita, poglavito ukoliko su one lokalizirane u neposrednoj blizini elokventnih regija odnosno motorike (71,112,162).

Prema istraživanju Engel i suradnika, dokazan je benefit ranog kirurškog liječenja. Kod bolesnika s MTS i onemogućavajućim napadajima tijekom 2 godine i nakon neuspjeha dva adekvantna AET, resektivna neurokirurgija uz nastavak AET rezultirala je manjom

vjerojatnošću pojave napadaju najmanje 2 godine poslije operacije, kao i poboljšanjem kvalitete života u komparaciji sa samo medikamentoznim liječenjem (205).

MR mozga nam omogućava identifikaciju epileptogene lezije koja predstavlja strukturalnu (makroskopsku) abnormalnost mozga koja je direktni uzrok epileptičkih napadaja jer je sama po sebi epileptogena ili dovodi do sekundarne hiperekcitabilnosti susjednog korteksa (71,112,114). Veliki broj slučajeva hipokampalne skleroze može ostati neprepoznat upotrebom samo standardnih MR snimci (210). Poboljšana prostorna rezolucija modernih MR uređaja je omogućila identifikaciju mnogo više kortikalno lociranih lezija. Male lezije kao što su kavernomi, ograničena područja FCD i benigni tumori kao što su disembrioplastični neuroepitelijalni tumori su vrlo epileptogeni, a njihova resekcija rezultira visokom stopom potpune slobode od napadaja postoperativno (141). MR 3T poboljšava identifikaciju strukturalnih lezija do 20% u usporedbi sa 1,5 T uređajima (211).

Unatoč tehničkim naprecima, rutinska vizualna inspekcija MR mozga u 30-50% bolesnika ne može sa sigurnošću potvrditi dijagnozu ili je inkonkuzivna iako je postoperativno nađena lezija patohistološkom analizom (151). FCD, poglavito ako su male i suptilne, locirane duboko u sulkusima neokorteksa mogu se previdjeti, osobito u slučajevima kada nema podataka o nalazima elektrofiziološke obrade i kliničke semiologije na kojima se bazira anatomska hipoteza o fokusu. Prema različitim podacima iz literature od 10-30% FCD tip II su MR negativne na konvencionalnoj vizualnoj analizi (212,213).

U prekirurškoj evaluaciji bolesnika s farmakorezistentnom žarišnom epilepsijom, pronalazak ranije neotkrivene lezije može drastično promijeniti evaluaciju, tijekom prijeoperacijske obrade i moguće poboljšati kirurški ishod. Prema ranijim istraživanjima postoperativnog ishoda liječenja, odsutnost MR supstrata je povezana s lošijim ishod nakon operativnog zahvata, odnosno MR pozitivni bolesnici imaju 2 puta bolji ishod nakon kirurgije epilepsija u odnosu na MR negativne bolesnike (214,215). Navedeno kao i preporuke o neuroradiološkoj obradi bolesnika s epilepsijom ILAE potiču korištenje postprocesirajućih metoda kod bolesnika s epilepsijom sa ciljem što bolje detekcije strukturalnih epileptogenih promjena (47).

6.1. Detekcija fokalne kortikalne displazije

Prema rezultatima, resektivno kirurško liječenje je najučinkovitiji način liječenja strukturalne farmakorezistentne epilepsije uzrokovane s FCD (216). Rezultati analize istraživanja ishoda nakon kirurgije epilepsija (28% istraživanja, n=221), ukazuju da su najbolji postoperativni ishodi nakon operacije FCD tip II (59). Ukoliko se uspoređuju postoperativni ishodi između FCD tip I i tip II, oni su bolji kod bolesnika FCD II koji imaju bolju postoperativnu redukciju napadaja (217). Postoperativni ishodi FCD tip III ovisni su o pridruženoj patologiji što sve ukazuje na problematiku postojeće klasifikacije FCD (59).

Radiološka analiza FCD na konvencionalnom MR uređaju sugerira da različiti podtipovi FCD imaju različite MR značajke, a niti jedan od njih nije jasno potpuno pouzdan. To se poglavito odnosi na FCD tip I koje se vrlo često prikazuju kao suptilni porast FLAIR i T2 signala ili kao redukcija volumena bijele tvari (41). Prekirurškim MR-om na temelju vizualnih karakteristika se ne može točno definirati PHD nalaz jer je MR nalaz često inkonkluzivan (56). Uredan MR ne isključuje postojanje mikroskopske patologije, budući da se može raditi samo o limitiranosti tehnike MR-a (72). Stope pozitivnog MR rezultata i točne MR dijagnoze u bolje kod FCD tip II nego kod FCD tip I i znatno su više kod FCD tip IIB u odnosu na FCD IIA koje se mogu prikazivati kao diskretnije promjene na MR-u (41). Iako ima nekoliko MR značajki koje mogu upućivati na FCD IIB, nađena je korelacija samo između „transmantle“ znaka i FCD IIB (218).

Prema prvim istraživanjima Hupperz HJ i sur. iz 2005. godine na 25 bolesnika s histološki dokazanom FCD I i II, MAP je ukazao na FCD kod 4 bolesnika koji nisu bili vidljivi prethodnom vizualnom analizom (dijagnostički prinos od 16%), uz stopu lažno pozitivnih od 16%. U 21/27 bolesnika FCD lezija je bila nađena ili na „junction“ (mapa kortiko-subkortikalne granice) ili „extension“ (mapa raspodjele sive tvari)slici, u 18/25 samo na mapi kortiko-subkortikalne granice slici, dok je 15/25 bolesnika imalo promjene i na mapi kortikosubkortikalne granice i na mapi raspodjele sive tvari. Tada metoda nije bila automatizirana, niti su korištene sve tri mape. Kod tri bolesnika promjene su bili prikazane na mapi raspodjele sive tvari, ali ne i na mapi kortiko-subkortikalne granice te su autori zaključili da su navedene slike komplementarne i ukazuju na različite promjene u sklopu FCD te mogu poslužiti kao „screening“ alat (155).

Prema kasnijem istraživanju Wagner J. i sur. iz 2011. godine na 91 bolesnik s histopatološki verificiranom FCD tip II, detekcija FCD korištenjem MAP je bila superiornija u odnosu na

konvencionalnu vizualnu analizu kod FCD IIA podgrupe (82% nasuprot 65%), dok nije nađena razlika u podgrupi FCD IIB (92% nasuprot 91%). Međutim, kombinacija vizualne analize i morfometrijske analize omogućila je dobivanje komplementarnih informacija i detekciju 89 od 91 FCD-a (98%). Navedena kombinacija je bila znatno superiornija u usporedbi sa isključivo konvencionalnom vizualnom analizom u obje podgrupe i rezultirala je većom dijagnostičkom osjetljivošću (94% prema 65%, $p=0.031$ za FCD IIA; 99% prema 91%, $p=0,016$ za FCD IIB) (213). Rezultati su pokazali da mapa kortiko-subkortikalne granice bolje ukazuje na FCD IIA (71% naprema 41%, $p=0.180$) u odnosu na mapu raspodjele sive tvari, ali i na FCD IIB (91% naprema 70%, $p<0.001$), dok je kod 3 bolesnika samo mapa raspodjele sive tvari ukazala na FCD. Prednost mape kortiko-subkortikalne granice u detekciji FCDII se može objasniti činjenicom da je zamućenje granice sive-bijele tvari češće prisutno kod FCD II nego abnormalna girifikacija, ali je i dalje potrebno komplementarno koristiti obje mape (155,213).

U našoj skupini od 120 bolesnika s farmakorezistentnom epilepsijom bilo je 14 bolesnika kojima je na inicijalnom MR-u detektiran FCD, značajno više od drugih promjena ($p=0,020$) kao što je prikazano u tablici 11. MAP je ukazao na FCD kod 12 od 14 bolesnika s pozitivnim inicijalnim nalazom MR-a što ukazuje na visok kappa koeficijent podudarnosti od 0,772 ($P<0,001$), ali je dodatno označio velik broj lažno pozitivnih nalaza. Kod dva bolesnika kod kojih je MR upućivao na FCD, MAP nije ukazao na navedene promjene, uz napomenu da kod oba bolesnika nije učinjen operativni zahvat te nemamo PHD analizu za konačnu potvrdu dijagnoze.

Nakon učinjenog MAP kod dodatnih 4 bolesnika je nađen FCD. Kod dvoje bolesnika MAP07 morfometrijska analiza je ukazala na FCD koji nije bio opisan na MR-u. Kod jednog od njih na mapi raspodjele sive tvari mapi (z-skor 6,3) je prikazana nenormalna girifikacija i sulkacija, ali operativni zahvat nije učinjen zbog lokalizacije FCD-a u elokventnom korteksu, uz napomenu da bolesnik nije bio sklon invazivnoj prijeoperacijskoj dijagnostičkoj obradi u svrhu detekcije prvenstveno zone funkcionalnog deficita i epileptogene zone. Kod drugog bolesnika inicijalni MR je ukazao na mTS i stanje po encefalitisu, a nalaz MAP07 morfometrijske analize i reočitanje MR-a ukazuju na mTS i FCD. Kod tog je bolesnika radiološki postavljena dijagnoza lijevostrane mTS, a automatizirana FLAIR analiza hipokampusa je istu i potvrdila. Kod navedenog bolesnika FCD je u MAP-om nađena kao promjena na mapi koja je FLAIR analiza cijeloga mozga, sa z-skorom od 10,6 u području

srednjeg temporalog girusa, dok je ista sa z-skorom 11,2 u području lijevog hipokamupusa ukazala na HS, odnosno kod bolesnika se radi o FCD IIIa (FCD + HS).

Kod trećeg bolesnika je na MR-u verificirana polimikrogirija, dok je MAP07 morfometrijska analiza osim polimikrogirije koja bila vidljiva na mapi kortiko-subkortikalne granice, mapi raspodjele sive tvari, mapi debljine korteksa, FLAIR analizi cijeloga mozga i kombiniranoj z-skor mapi nađen i FCD na mapi kortiko-subkortikalne granice sa z-skorom od 9,0. Kod 4. bolesnika inicijalni MR je očitao kao heterotopija, dok je MAP07 morfometrijska analiza ukazala na promjenu na mapi kortiko-subkortikalne granice sa z-skorom od 10,5, što nakon reočitanja MR-a ukazuje na FCD. Kod drugog i trećeg bolesnika je nakon korekcije antiepileptičke terapije (uveden dodatni treći AET), postignuta kontrola napadaja te su bolesnici za sada odbili daljnju prijeoperacijsku dijagnostičku obradu i kirurški zahvat. Posljednji bolesnik se nakon hospitalne obrade nije javljao na kontrolne preglede.

Značaj MAP analize u detekciji FCD je koji su inicijalno opisani kao MR negativni opisani su u istraživanjima Wang I.Z. i suradnika iz 2015. godine. Bila su uključena 150 MR negativna bolesnika nakon kirurgije epilepsija i prethodne neurofiziološke obrade, retrospektivno je učinjena MAP07 morfometrijska analiza koji je ukazala na strukturalne promjene kod 65 bolesnika (45% pozitivnih nalaza), uz specifičnost od 0,9 i osjetljivost od 0,67. Bolesnicima kojima je u potpunosti odstranjena MAP07 + promjena imali su bolji ishod nakon operacije, u odnosu na MAP07- bolesnike ili one kojima nije u potpunosti odstranjena MAP07 + promjena ($p < 0,001$). PHD nalaz je u većini bolesnika ukazivao na FCD (215). Dodatno treba naglasiti sa u ranijem opisanom istraživanju Huppertz HJ i sur. iz 2005. godine na 25 bolesnika s patohistološki potvrđenim FCD, 8/25 je bilo inicijalno MR negativnih, a MAP07 je u 4 bolesnika ukazao na FCD (50% pozitivnih nalaza) (155).

Dodatno su House PM i sur. iz 2013. godine ispitivali korisnost morfometrijske analize T1 i T2 slika bolesnika s FCD. Istom su našli da su FCD na T2 mapi kortiko-subkortikalne granice u odnosu na T1 mapu kortiko-subkortikalne granice prikazani s boljim kontrastom i/ili jasnijom delineacijom, a imali su i viši z-skor (2x viši, $p < 0,003$) te su zaključili da je T2 morfometrijom moguća bolja vizualizacija zamućenja granice sivo-bijele tvari u odnosu na T1 morfometriju, ali da je potrebno dalje razvijati metodu i provesti detaljnija istraživanja na većem broju bolesnika (219).

Podaci iz literature ukazuju poglavito na specifičnost i osjetljivost mape kortiko-subkortikalne granice u detekciji FCD uz i mapu raspodjele sive tvari (155,213,215), dok naši rezultati nisu ukazali na statističku prednost niti jedne mape u detekciji FCD.

6.2. Detekcija heterotopije

Ukoliko analiziramo PNH, one se u principu dobro prikazuju na MR snimkama te su vidljive pomnom vizualnom analizom predilekcijskih područja za signal ektopične sive tvari, kao što su trigonum te područja temporalnog i okcipitalnog roga lateralnih komora. S druge strane, budući da ovise o pažnji čitača nalaza, mogu biti i predviđeni, poglavito ako se radi o malim ili solitarnim lezijama (196,220). Prema istraživanjima Pascher B. i sur. iz 2013. godine implementiran je dodatni algoritam u MAP sa ciljem točnije detekcije PNH, u kojega su bila uključena 40 bolesnika s PNH kod kojih je MAP-om PNH nađena u 37 bolesnika, a lažno pozitivni nalazi su nađeni kod 34 od 400 kontrola, tako da je specifičnost automatske morfometrijske detekcije PNH prema Pascher i sur. 91.5%, a osjetljivost 92,5%. U skupini bolesnika u kojima je MAP-om detektiran PNH, bilo je 17 bolesnika koji nisu imali dijagnozu PNH nakon inicijalnog MR mozga, od kojih je 8 imao MR mozga učinjen na aparatu 3T. MAP-om su također nađene multiple PNH. Prema analizi ROC krivulje u navedenom istraživanju postavljen je prag za detekciju PNH od 6.6. Što se tiče lažno pozitivnih rezultata u studiji Pascher i sur. kod zdravih ispitanika PNH algoritam je označio mala područja periventrikularnih hipodenziteta u području vrha frontalnih rogova lateralnih komora, za koje autori smatraju su posljedica transependimalne migracije CSL u ekstracelularni prostor priležeće bijele tvari (196).

Detekcija PNH je važna budući da prisutnost fokalne promjene na MR uz kliničku sliku i elektrofiziološku obradu podupire dijagnozu žarišne epilepsije, utječe na izbor antiepileptika i ev. kirurško liječenje, bilo da se radi o resektivnoj kirurgiji ili radiofrekventnoj ablaciji ili minimalno invazivnom liječenju implantacijom VNS kod multiplih PNH (141). PNH dodatno mogu biti udružene i sa drugim MCD, kao što je polimikrogirija (221). Sama prevalencija PNH u općoj populaciji nije poznata, dok je učestalost u velikim serijama bolesnika s epilepsijom kreće oko 1,5- 2%, ali u studijama bolesnika s kortikalnom disgenozom, PNH se javljaju u otprilike 15-20% bolesnika (196,222).

Kod naših 120 bolesnika nakon učinjenog MR-a, kod 11 bolesnika je na inicijalnom MR-u opisana heterotopija, od kojih je dvoje uz heterotopiju imao opisanu i polimikrogiriju (11/120, odnosno 12,5%; $p=0,020$) kao što je prikazano u tablici 11. MAP analiza je verificirala mjesta heterotopije kod 9/11 bolesnika, a kod jednog bolesnika je bila djelomično pozitivna, radi se o bolesniku s multiplim heterotopičnim nodusima kod kojega MAP nije ukazala na jedan nodus, što ukazuje na visok kappa koeficijent podudarnosti od 0,829 ($p<0,001$). Kod 4/11 bolesnika je učinjen operativni zahvat, bolesniku s heterotopijom i PMG kao i dvama bolesnicima s multiplim heterotopičnim nodusima je implantiran VNS. Posljednjem bolesniku je zbog HS učinjena selektivna amigdalohipokampektomija uz resekciju anteriornog pola temporalnog režnja te potom zbog nezadovoljavajućeg kliničkom odgovora i prednja temporalna resekcija, a PHD nalaz govori u prilog FCD IIIA (FCD+HS).

Prema našim rezultatima MAP analize heterotopija se znatno bolje prikazuje na PNH mapi ($p=0,004$), gdje je z-skor od 6,6-34,9 za detekciju PNH, dok su subkortikalni nodusi bolje detektirani mapom raspodjele sive tvari uz $p<0,001$ i z-skor 7,2-35,2. Naši podaci za PNH mapu odgovaraju podacima za prag detekcije prema literaturi (z-skor 6,6), a također su i kod većine bolesnika nađeni multipli heterotopični nodusi (196).

6.3. Detekcija tuberozne skleroze

Histopatološki i neuroradiološki FCD tip IIb i kortikalni tuberi u tuberoznoj sklerozi (TS) su slični, na MR-u se prikazuju kao ograničene promjene korteksa i mogu imati subkortikalni produžetak u obliku lijevka koji se sužava prema bočnom ventrikulu, također i zadebljanje korteksa i zamućenje granice sivo-bijele tvari, a postoje i PHD sličnosti sa pojavom balon stanica u FCD tip IIb i gigantskih stanica kod TS (32,223). Za razliku od FCD, tuberi kod TS su obično brojniji, multipli i kalcificirani, dok su FCD izolirane promjene. U istraživanju House PM i suradnika iz 2015. godine pokazana je učinkovitost detekcije kortikalnih tubera kod bolesnika s tuberoznom sklerozom (TS), gdje je upotrebom MAP07 morfometrijske analize kod 25 bolesnika s TS nađeno dodatnih 23% tubera koji nisu bili evidentirani prethodnom vizualnom analizom MR-a (223). Samo u jednom slučaju MR vidljiv tuber nije bio detektiran MAP analizom. Fokus je bio stavljen na „junction“ mapu (mapa kortiko-subkortikalne granice) koja je najspecifičnija za prikaz zamućenja granice sive-bijele tvari. Dodatnom analizom T2

snimaka nađeno je ukupno 29% tubera koji nisu viđeni na MR. Tuberi koji nisu bili viđeni na MR-u su bili u prosjeku manji od onih koji su nađeni MR-om (223). Budući da jedan tuber nije bio detektiran MAP-om istu metodu bi trebalo koristiti kao komplementarnu dodatnu metodu vizualnoj konvencionalnoj MR analizi koja povećava vjerojatnost detekcije kortikalnih tubera (224).

U našoj skupini bolesnika bilo je 2 bolesnika s tuberoznom sklerozom, kod kojih su MAP analizom verificirani multipli tuberi. MAP je kod jednog bolesnika ukazao na dodatna 3 tubera (ukupno 6 tubera), dok su kod drugog bolesnika MAP analizom nađena 3 tubera, a 2 koja su bila opisana na MR-u nisu nađena MAP-om. Od ukupno 9 tubera kod naših bolesnika 5 je nađeno na mapi kortiko-subkortikalne granice (kortikalni tuberi), a 4 tubera su nađena na combined mapi (mapi koja je kombinacija mape raspodjele sive tvari, mape kortiko-subkortikalne granice i mape debljine korteksa) – subkortikalni tuberi.

Navedena istraživanja iz literature kao i naše ukazuju da se upotrebom MAP07 morfometrijske analize može povećati vjerojatnost detekcije dodatnih tubera u bolesnika s TS, što može imati implikaciju na prijeoperacijsku dijagnostičku obradu (planiranje implantacije SEEG, odluke o mjestu postavljanja elektroda), odluku o vrsti i načinu operacije kirurgije epilepsija te potvrditi inicijalnu dijagnozu TS, odnosno diferencijalnu dijagnozu prema FCD kada se otkriju dodatni tuberi (223). Svakako je važno u prijeoperacijskoj obradi, prvenstveno elektrofiziološkoj, definirati „tihe“ tubere od onih koji su aktivni, odnosno epileptogeni. Iako su potonji obično veći u promjeru, treba biti oprezan, jer su opisana epileptiformna izbijanja ne samo u području tubera, nego i u okolnom tkivu oko tubera, kao i u područjima bez tubera (225).

6.4. Detekcija hipokampalne skleroze

Hipokampalna skleroza je najčešći uzrok farmakorezistentne epilepsije temporalnog režnja i najčešća patohistološka dijagnoza nakon operacije epilepsije temporalnog režnja (62,64). Karakteristike HS na MR-u su atrofija hipokampusu uz hiperintenzitet FLAIR i T2 signala (153). Vizualna analiza jasne unilateralne HS nije problematična za neuroradiologe, ali prepoznavanje nekad može biti otežano, poglavito u slučajevima suptilnih skleroza ili bilateralne HS (73).

Unutar skripte MAP-a uključena je i automatizirana kvantitativna FLAIR analiza hipokampusa, metoda koju je u MAP07 morfometrijsku analizu uveo prof. HJ. Huppertz i sur. na temelju prethodnih istraživanja Focke i sur. (182,198). Prema Huppertz HJ i sur. istraživanje je provedeno na 103 bolesnika s HS u usporedbi s 131 kontrolom. U navedenom postupku rezultati se prikazuju dijagramom raspršenja u kojem je elipsoidnom krivuljom definiran 95% interval pouzdanosti radi diferencijacije bolesnika s HS od kontrola. Prema rezultatima je 100/103 bolesnik, uključujući i svih 23 bolesnika s histopatološki dokazanom HS bilo izvan 95% intervala pouzdanosti, što upućuje na 97,1% osjetljivost u detekciji HS, a kod bolesnika s patohistološki verificiranom HS je osjetljivost 100%. Specifičnost je bila 95,4% (6 kontrola su bili van intervala pouzdanosti) (185). Analizom su prepoznati svi bolesnici s bilateralnom HS.

Kod naših 120 bolesnika nakon učinjenog MR-a, kod 10 bolesnika je na inicijalnom MR-u opisana mTS (11,4%, $p=0,046$) kao što je prikazano u tablici 11. Od toga je 4/10 imalo opisanu lijevostranu HS, 4/10 desnostranu HS i 2 obostranu HS. Automatizirana FLAIR analiza hipokampusa ukazala je na 9/10 bolesnika, s kappa koeficijentom podudarnosti od 0,843 ($p<0,001$), dok je kod jednog bolesnika nađeno tek granično povišenje FLAIR signala nakon analize 25% vokseli najvećih FLAIR intenziteta. Navedeni je bolesnik imao MR-om detektiranu lijevostranu mTS, te je u daljnjem tijeku učinjena lijevostrana selektivna amigdalohipokampektomija uz PHD nalaz FCD IIIA.

Kod oba bolesnika kod kojih je inicijalni MR ukazao na obostranu HS, automatizirana FLAIR analiza hipokampusa je ukazala na unilateralnu HS uz podudarajući nalaz elektrofiziološke obrade (kod jednog bolesnika nakon implantacije sfenoidalnih elektroda) nakon čega je učinjen operativni zahvat selektivne amigdalohipokampektomije, PHD kod jednog bolesnika govori u prilog HS tip I (postoperativno rijetke izolirane aure), a kod drugog koji je bez napadaja na FCD IIIA (FCD+mTS).

Automatiziranom FLAIR analizom je u našoj skupini bolesnika nađena HS kod jedne bolesnice, kod koje je MR-om opisana atrofija hipokampusa. Bolesnici je učinjena selektivna amigdalohipokampektomija, PHD nalaz je HS tip I, postoperativno je bez napadaja.

Automatizirana kvantitativna FLAIR analiza je obećavajući alat koji omogućuje kvantifikaciju alteracije signala hipokampusa, potpomaže u postavljanju dijagnoze HS i može poslužiti u praćenju bolesnika. Metodom je moguće također razlikovati bilateralnu HS i vizualizirati promjene u intenzitetu hipokampusa nakon epileptičkog statusa (185). Automatizirana kvantitativna FLAIR analiza hipokampusa ima visoku stopu specifičnosti i

osjetljivosti u komparaciji s vizualnom analizom hipokampusa, ali prema rezultatima ne ukazuje na superiornost prema vizualnoj analizi. Prednost je potpuna automatiziranost. Metodom je moguće isključiti HS, odnosno dijagnoza iste se može smatrati malo vjerojatnom ukoliko se rezultati FLAIR analize nalaze u sredini 95% intervala pouzdanosti. Također je moguće poduprijeti dijagnozu HS kod suptilnih lezija (185). Metoda ne zahtjeva dodatne MR sekvence pored onih već implementiranih u standardne MR protokole za epilepsiju .

Podaci iz literature govore o različitim stopama prevalencije T2/FLAIR hiperintenziteta hipokampusa kod zdravih kontrola, od 1/100 do 16/51, te do čak 14/18 asimptomatskih srodnika prve linije bolesnika s obiteljskom epilepsijom mTLE (226–228). Diskrepance između rezultata u literaturi dolaze iz studija koje su se bazirale na kvalitativnoj vizualnoj analizi T2 i FLAIR snimaka te bi mogle biti interpretirane kao dodatni argument za upotrebu automatizirane kvantitativne FLAIR analize hipokampusa.

U našoj skupini bolesnika s farmakorezistentnom epilepsijom bilo je 24 bolesnika s nalazom FLAIR hiperintenziteta prema automatiziranoj MAP analizi, od kojih je 11 reanalizom MR-a imalo i HS (10 ranije verificiranih MR-om, uz jedan dodatni nakon MAP-a). Ovaj broj lažno pozitivnih rezultata može biti i posljedica dugotrajne epilepsije, postikalno ili nakon epileptičnih statusa (185,229).

6.5. Analiza ostalih rezultata MAP07 morfometrijske analize

Analiza MAP kod naših 120 bolesnika ukazala je na osjetljivost je bila 98,86% uz nisku osjetljivost 15,62% što ukazuje da imamo visok udio lažno pozitivnih bolesnika. Nakon MR analize 32/120 bolesnika su bili označeni kao MR negativni, kod kojih je nakon MAP analize koja je ukazala na promjene reevaluiran MR i nađena je kod jednog bolesnika HS, kod jednog FCD, kod dva perinatalne vaskularne lezije i kod jednog hiperintenzitet hipokampusa.

U dosadašnjim istraživanjima s MAP07 koja su bila retrospektivna, bili su uključeni bolesnici koji su već prošli kirurški zahvat zbog uglavnom žarišne epilepsije (lokaliziranog fokusa) i sa nalazom PHD s kojim su se uspoređivali rezultati MAP07 morfometrijske analize kao konačni nalaz, što znači da su u konačnici nalazi PHD poslužili kao verifikatori i za MR i

za MAP07 morfometrijsku analizu te ukazali na učinkovitosti same metode u prekirurškoj evaluaciji.

U našoj skupini bolesnika operativni zahvat je proveden kod 34 bolesnika, od kojih je kod 10/34 bolesnika učinjen minimalno invazivni operativni zahvat implantacije VNS tako da je uzorak bolesnika s pozitivnim PHD nalazom strukturalnih promjena premalen za adekvatnu statističku analizu. Međutim, s druge strane, možda naših 120 bolesnika vjernije predstavljaju presjek bolesnika s farmakorezistentnom epilepsijom koji se liječe u tercijarnom centru kod kojih se razmatra prekirurška evaluacija te je u svrhu iste i učinjen MAP kako bi se otkrila strukturalna promjena.

Podaci iz literature navode prag z-skora koji je ukazivao na strukturalne promjene za mapu kortiko-subkortikalne granice > 4 , za mapu raspodjele sive tvari >6 a za mapu debljine korteksa >4 (215). Prema našim rezultatima promjene kod kojih je MR pozitivan imaju značajno viši z-skor: medijan (interkvartilni raspon) 8,20 (7,00-11,08) naprema 6,90 (6,30-8,00); $p < 0,001$, kao što je i prikazano na slici 12. Nadalje, kod naše skupine bolesnika kod vrijednosti z-skora $>7,7$ najveća je osjetljivost (58,6%) i specifičnost (72,2%) s statistički značajnom površinom ispod krivulje (AUC) od 0,711, $p < 0,001$. Međutim, valja naglasiti da smo imali bolesnike i s manjim z-skorom i pozitivnim nalazom MR-a, tako je najniži pozitivni z-skor bio 4 na mapi raspodjele sive tvari kod FCD, 5,0 na mapi debljine korteksa kod polimikrogirije, te na mapi kortiko-subkortikalne granice od 7,6 kod FCD. Ovako visok prag z-skor u našoj skupini u odnosu prema podacima iz literature može biti i posljedica rezultata analize kod jednog bolesnika s bilateralnom polimikrogirijom sa z-skorom na mapi raspodjele sive tvari mapi od 122,2 i 79,8 te na combined z-skor mapi od 435,4. Također kod jednog bolesnika s MR nalazom perinatalne ishemijske i posljedične ulegirije, vrijednosti z-skora bile su na mapi raspodjele sive tvari 55,1, uz combined z-skor od 68,6.

6.6. Prednosti i nedostaci MAP07 morfometrijske analize

Što se tiče samih nedostataka MAP07 morfometrijske analize, potrebno je napomenuti da određeni postupci u pripremi podataka, prvenstveno korekcija intenziteta slike zbog nejednolikosti u registraciji i segmentacija tkiva mogu značajno utjecati na konačni rezultat te stoga moraju biti detaljno analizirani. Jedan od primjera je pomicanje ispitanika tijekom

snimanja koje ima negativni utjecaj na segmentaciju tkiva, odnosno rezultira pojavom artefakata koji oponašaju lezije, uključujući atrofiju. Drugi je problem proizlazi iz potrebe da MR postprocesiranje bude senzitivno i specifično i reproducibilno kako bi se osigurala klinička valjanost navedenih procedura, uz visoku osjetljivost i specifičnost (47,158,230).

Nadalje, u kontekstu prijeoperacijske dijagnostičke obrade i hipoteze o fokusu, važno je naglasiti da rezultati MAP07 morfometrijske analize ukazuju na strukturalne promjene, te se isti trebaju interpretirati u skladu sa kliničkom semioloijom napadaja i nalazima elektrofiziološke obrade (kliničko-elektrofiziološko-neuradiološka podudarnost).

Modeliranje bazirano na voxelima nejasnoće granice sivo-bijele tvari i inteziteta sive tvari, koje proizlazi iz 3D T1 MRI, olakšava vizualnu inspekciju i povećava senzitivnost detekcije FCD tip II do 40% u usporedbi s konvencionalnim MR-om (197). Analiza navedenih mapa može se izraditi putem normalizacije (Z-skor) podataka unutar istog mozga (197) ili u komparaciji s karakteristikama grupa zdravih kontrola kao što je to slučaj s MAP07 morfometrijskom analizom (213).

MAP07 analiza je pri tome u potpunosti automatizirana i neovisna o ispitivaču, koristi već postojeće sekvence MR-a učinjene bolesnicima na MR 3T prema protokolu za epilepsiju te SMP5 algoritme unutar MATLAB skripi. Procesuiranje MAP-om za pojedinog bolesnika tipično traje oko 45-60 minuta (akvizicija slika i analiza), dok reanaliza iskusnog neuroradiologa traje oko 30 minuta.

6.7. Ograničenja istraživanja

Limitacija istraživanja na prvom mjestu je mali uzorak za adekvatnu analizu pojedinih podskupina nađenih strukturalnih promjena, te mali broj bolesnika kod kojih je u konačnici učinjen resektivni neurokirurški zahvat s PHD analizom. Činjenica je da se dijagnoza suptilnih promjena nađenih MR-om konvencionalnom vizualnom analizom ili MAP07 morfometrijskom analizom ne može potvrditi kao prava lezija dok se na učini patohistološka dijagnostika, a u našem ispitivanju, premalenom broju bolesnika je u konačnici učinjen operativni zahvat kako bi se mogla učiniti adekvatna stastička analiza. Neki od bolesnika su sami odustali od daljnje prijeoperacijske invazivne obrade, neki nisu bili pogodni kandidati zbog lokacije u području elokventnih zona, resekcijom kojih bi došlo do značajnog neurološkog deficita, dok je kod

nekim dodatnom korekcijom AET postignuta zadovoljavajuća kontrola napadaja te su također odustali do daljnje prijeoperacijske dijagnostičke obrade. Neki bolesnici su bili teški kandidati zbog multiplih MR promjena ili dodatnih neuroloških ili psihijatrijskih komordibiteta. Također treba naglasiti da je kod 10 bolesnika implantiran VNS te nemamo PHD dijagnozu.

Kod bolesnika je učinjena samo jedna postprocesirajuća metoda te ne postoje „head-to-head“ podaci za usporedbu MAP07 morfometrijske analize s nekim drugim postprocesirajućim metodama. Potrebna su daljnja istraživanja radi usporedbe različitih postprocesirajućih metoda na većem broju bolesnika.

Iako je MAP07 morfometrijska analiza u potpunosti automatizirana metoda, ima veliki broj lažno pozitivnih nalaza, uz visoku stopu prikaza i različitih vaskularnih lezija (perinatalne ishemije, kronične vaskularne lezije) te je iste potrebno protumačiti i analizirati u kliničkom aspektu uz sudjelovanje neuroradiologa sa iskustvom u interpretaciji strukturalnih epileptogenih lezija, neurologa-epileptologa te uz pomoć i inženjera elektrotehnike. S obzirom na razlike u pragu z-skora prema različitim istraživanjima, uključujući i naše, potrebna je angažiranost neuroradiologa prilikom reanalize svih MAP07 pozitivnih lezija u svrhu detekcije strukturalnih promjena, ali i reanalize lažno pozitivnih MAP07 rezultata.

Premda MAP07 morfometrijska analiza predstavlja niz automatiziranih MATLAB skripti u konačnici je re-analiza je ponovno subjektivan proces u kojem u također može postojati i mogućnost „pre-očitavanja“ promjena koje MAP07 označi kao strukturalne u želji da se pronađe adekvatna korelacija između kliničke slike, neuroradiološke i elektrofiziološke obrade, odnosno postavi teorija fokusa.

7. ZAKLJUČAK

Iako dosadašnje studije ukazuju na dobar ishod kod većine neurokirurški liječenih pacijenata, u budućnosti su nam potrebne velike multicentrične studije sa ciljem definiranja jasnih smjernica pristupa i izbora kandidata za operativno liječenje i jasnim algoritmom predoperativne evaluacije.

Daljnji napreci u slikovnim metodama prikazala nesumnjivo će doprinijeti točnijoj identifikaciji i prikazivanju epileptogene lezije na stanično-molekularnoj razini, odnosno razini histo-molekularnog „imaginga“ (112).

MAP07 morfometrijska analiza je korisna metoda koja upućuje na dodatnu re-evaluaciju MR snimkama, budući da rezultati MAP07 morfometrijske analize ističu i označavaju sumnjive kortikalne regije te mogu usmjeravati „drugi“ pogled neuroradiologa i na taj način povećati osjetljivost same MR pretrage (155,213).

MAP07 morfometrijska analiza se može koristiti kao praktičan i koristan alat koji tako može pomoći i usmjeravati pretragu za subtilnim MR lezijama i potvrditi vizualno suspektne promjene kod bolesnika s farmakorezistentnom žarišnom epilepsijom i mogućim podložecim FCD. Prema literaturnim podacima sugerira se da MAP07 pozitivne lezije, kada su podudarne s elektrokliničkom prezentacijom, mogu predstavljati cilj za kiruršku eksploraciju (215). Nadalje, MAP07 morfometrijskom analizom moguće je detektirati dodatne epileptogene lezije, npr. heterotopične noduse i tubere kod bolesnika s tuberoznom sklerozom i na taj način usmjeriti daljnju odluku o dijagnostičko-terapijskom algoritmu farmakorezistentnih bolesnika s epilepsijom koji su u razmatranju za kirurgiju epilepsija.

Stoga, MRI postprocesiranje, korištenjem MAP07 programa treba shvatiti kao komplementarnu metodu konvencionalnoj vizualnoj MR analizi koja poboljšava vizualizaciju MCD, poglavito FCD, ukazujući na njihove glavne karakteristike kao što su suptilno zamućenje granice sivo-bijele tvari, abnormalna kortikalna girifikacija ili abnormalno zadebljenje korteksa, odnosno FLAIR intenzitet hipokampusa u slučaju HS.

8. KRATKI SADRŽAJ NA HRVATSKOM JEZIKU

Uvod: Epilepsija je kronična bolest središnjeg živčanog sustava koja se javlja u 1% populacije. Kod velikog broja bolesnika se pravilnim odabirom antiepileptičkih lijekova može postići zadovoljavajuća kontrola napadaja, dok preostalih 25-35% ima farmakorezistentnu epilepsiju i smatra se kandidatima za neurokirurško liječenje. Prijeoperacijska obrada bolesnika s farmakorezistentnom epilepsijom obuhvaća različite neinvazivne i invazivne metode. Najznačajniji neuroradiološki postupak u pravilnom odabiru kandidata pogodnih za neurokirurgiju je MR mozga 3T (magnetska rezonancija). Postprocesiranje snimki MR mozga s MAP07 morfometrijskom analizom (Morphometric Analysis Program) je sofisticirani dijagnostički postupak. Program nudi brojne grafičke prikaze kroz tri statističke mape i olakšava detekciju i lokaliziranje skleroze hipokampusa, žarišne kortikalne displazije i drugih vrsta kortikalnih malformacija, koje se ne mogu lako otkriti konvencionalnom vizualnom analizom MR-a.

Ispitanici i metode: U istraživanju je sudjelovalo 120 bolesnika s farmakorezistentom epilepsijom, starijih od 16 godina. MR mozga 3T učinjen je u skladu s dizajniranim MR protokolom za obradu epilepsije, nakon čega su prikupljeni podaci i učinjena naknadna obrada MR snimaka u potpuno automatiziranom MATLAB skriptu (engl. MATrix LABoratory), MAP07 morfometrijskoj analizi, primjenom algoritama SPM5 (engl. Statistical Parametric Mapping).

Rezultati: Analiza na našim bolesnicima pokazala je visoku osjetljivost MAP07 morfometrijske analize s niskom specifičnošću i s velikim udjelom lažno pozitivnih bolesnika. Nakon MR analize, 32/120 bolesnika označeno je kao MR negativno. Kod navedenih bolesnika je nakon MAP07 analize utvrđeno 5 strukturnih lezija, kod jednog bolesnika hipokampalna skleroza (HS), kod jednog fokalna kortikalna displazija (FCD), kod dvoje perinatalne vaskularne lezije i u jednog bolesnika hiperintenzitet hipokampusa. Nađena je visoka sveukupna podudarnost nalaza MAP07 morfometrijske analize i MR za otkrivanje FCD, HS, perinatalne ishemije / kronične vaskularne lezije, heterotopije i polimikrogirije (koeficijent kappa iznad 0,700).

Zaključak: MAP07 morfometrijska analiza je korisna, automatizirana metoda koja može voditi dodatnu ponovnu re-evaluaciju MR nalaza, isticanjem suspektne kortikalne regije, te može

poslužiti kao komplementarna metoda konvencionalnim vizualnim MR analizama poboljšavanjem vizualizacije malformacija kortikalnog razvoja.

Ključne riječi: epilepsija, postprocesiranje MR mozga, hipokampalna skleroza, malformacija kortikalnog razvoja

9. KRATKI SADRŽAJ NA ENGLESKOM JEZIKU

Background: Epilepsy is a chronic disease of the central nervous system that affects 1% of the population. The large number of patients with the proper selection of antiepileptic drugs can achieve satisfactory seizure control, while the remaining 25-35% have pharmaco-resistant epilepsy and are considered as candidates for active neurosurgical treatment. Preoperative evaluation of patients with pharmaco-resistant epilepsy encompasses non-invasive and invasive methods, where brain MRI (Magnetic resonance imaging) is crucial in delineation of structural lesions. The most significant neuroradiological procedure in proper selection of candidates suitable for neurosurgery is brain MRI 3T. Post-processing of brain MRI with MAP07 (Morphometric Analysis Program) is a sophisticated diagnostic procedure. The program offers a number of graphical post-processing methods (maps) and facilitates the detection and localization of hippocampal sclerosis, focal cortical dysplasias and other types of cortical malformations, which cannot be easily detected by conventional neuroradiological methods.

Subjects and methods: 120 patients with epilepsy have been recruited due to pharmaco-resistant epilepsy, aged > 16 yrs. MRI 3T was performed according to designed epilepsy imaging protocol followed by data acquisition and postprocessing of MRI data in fully automated MATLAB script (MATrix LABoratory), MAP07, by applying SPM5 algorithms (engl. Statistical Parametric Mapping).

Results: Analysis in our patients, showed high sensitivity of MAP07 with low specificity. and with a high proportion of false-positive patients. After MRI analysis, 32/120 patients were labeled as MRI negative, in whom after MAP07 analysis in 5 patients structural lesions were found, in one hippocampal sclerosis (HS), in one focal cortical dysplasia (FCD), in two perinatal vascular lesions and in one hippocampal hyperintensity. There was quite high overall coincidence of the findings of MAP07 and MRI for detection of FCD, HS, perinatal ischaemia/chronic vascular lesions, heterotopia and polymicrogyria (kappa coefficient above 0.700).

Conclusions: MAP07 analysis is a useful, automated method that may guide additional re-evaluation of MRI by highlighting suspicious cortical regions, as a complementary method to conventional visual MRI analysis by enhancing the visualization of malformation of cortical development.

Key words: epilepsy, brain MRI postprocessing, hippocampal sclerosis, malformation of cortical development

10. POPIS LITERATURE

1. Berg AT, Berkovic SF, Brodie MJ, Buchhalter J, Cross JH, Van Emde Boas W, et al. Revised terminology and concepts for organization of seizures and epilepsies: Report of the ILAE Commission on Classification and Terminology, 2005-2009. *Epilepsia*. 2010;51(4):676–85.
2. Panayiotopoulos CP. The new ILAE report on terminology and concepts for the organization of epilepsies: Critical review and contribution. *Epilepsia*. 2012;53(3):399–404.
3. Fisher RS, Acevedo C, Arzimanoglou A, Bogacz A, Cross JH, Elger CE, et al. ILAE OFFICIAL REPORT A practical clinical definition of epilepsy. 2014;475–82.
4. Hajnšek S. Epilepsije : klasifikacija i klinička slika. *Neurol Croat*. 2010;59(2):1–2.
5. Fisher RS, Cross JH, French JA, Higurashi N, Peltola J, Roulet E, et al. Operational classification of seizure types by the International League Against Epilepsy : Position Paper of the ILAE Commission for Classification and Terminology. 2017;522–30.
6. Fisher RS, Beghi E, Berg A, Carpio A, Forsgren L, Hesdorffer DC, et al. Epileptic seizures and epilepsy: definitions proposed by the International League Against Epilepsy (ILAE) and the International Bureau for Epilepsy (IBE). *Epilepsia* [Internet]. 2005;46(10):1698–9; author reply 1701-2. Available from: <http://www.ncbi.nlm.nih.gov/pubmed/16190948>
7. Petelin Gadže Ž, Poljaković Z, Nanković S, Šulentić V. Epilepsija - dijagnostički i terapijski pristup. Zagreb: Medicinska naklada; 2019. 1–326 p.
8. Gross RA. A brief history of epilepsy and its therapy in the western hemisphere. 1992;12:65–74.
9. Magiorkinis E, Sidiropoulou K, Diamantis A. Epilepsy & Behavior Hallmarks in the history of epilepsy : Epilepsy in antiquity. *Epilepsy Behav* [Internet]. 2010;17(1):103–8. Available from: <http://dx.doi.org/10.1016/j.yebeh.2009.10.023>
10. Panteliadis CP, Vassilyadi P, Fehlert J, Hagel C. Historical documents on epilepsy : From antiquity through the 20th century. *Brain Dev* [Internet]. 2017;39(6):457–63. Available from: <http://dx.doi.org/10.1016/j.braindev.2017.02.002>

11. Wolf P. Seminars in Epileptology History of epilepsy: nosological concepts and classification Early history : scientific. 2014;16(3):261–9.
12. <https://www.ilae.org/about-ilae>.
13. Bill F, Foundation MG. Global , regional , and national burden of epilepsy , 1990 – 2016 : a systematic analysis for the Global Burden of Disease Study 2016. 2019;
14. EPILEPSY IN THE WHO EUROPEAN REGION : Fostering Epilepsy Care in Europe. 2010.
15. Fiest KM, Sauro KM, Wiebe S, Patten SB, Dykeman J, Pringsheim T, et al. Prevalence and incidence of epilepsy A systematic review and meta-analysis of international studies. 2017;
16. Forsgren L, Beghi E. The epidemiology of epilepsy in Europe - A systematic review The epidemiology of epilepsy in Europe – a systematic review. 2005;(November 2017).
17. Baulac M, Boer H De, Elger C, Glynn M, Reetta K, Ryvlin P, et al. Epilepsy priorities in Europe : A report of the ILAE-IBE Epilepsy Advocacy Europe Task Force. 2015;(3):1687–95.
18. League I, Epilepsy A. A public health imperative. 2019.
19. Hauser WA, Annegers JF, Kurland T. Incidence of Epilepsy and Unprovoked Seizures in Rochester , Minnesota : 1935-1984. 1993;34(3).
20. Annegers JF, Hauser A. Incidence of Acute Symptomatic Seizures in Rochester, Minnesota, 1935-1984. 1995;36(4):327–33.
21. Stafstrom C. Pathophysiological mechanisms of seizures and epilepsy: A primer. In Epilepsy: Mechanisms, Models, and Translational Perspectives. CRC Press. 2010. p. 3-19 <https://doi.org/10.1201/9781420085594>. In.
22. Stafstorm CE, Carmant L. Seizures and epilepsy: An overview. Cold Spring Harb Perspect Med. 2015;1–18.
23. Berkovic SF. Genetics of Epilepsy in Clinical Practice - Berkovic 2015. :192–6.
24. Pitkänen A, Lukasiuk K, Dudek FE SKECSHPM 2015 S 18;5(10):a022822. doi: 10.1101/cshperspect. a022822. P 26385090; PP. Epileptogenesis. 2019;53(9):1689–99.
25. Bartolomei F, Lagarde S, Wendling F, McGonigal A, Jirsa V, Guye M, et al. Defining

- epileptogenic networks: Contribution of SEEG and signal analysis. *Epilepsia*. 2017;58(7):1131–47.
26. Classification PI, Seizures E. A Proposed International Classification of Epileptic Seizures. *Epilepsia*. 1964;5(4):297–306.
 27. Pamplona MM, Paris CM, Bethesda RJP, Shizuoka MS, Wolf P, Angeles EL, et al. Proposal for Revised Classification of Epilepsies and Epileptic Syndromes - - 1989 - *Epilepsia* - Wiley Online Library. *Epilepsia*. 1989;30(4):389–99.
 28. Scheffer IE, Berkovic S, Capovilla G, Connolly MB, French J, Guilhoto L, et al. ILAE classification of the epilepsies: Position paper of the ILAE Commission for Classification and Terminology. *Epilepsia*. 2017;58(4):512–21.
 29. <https://www.uptodate.com/contents/epilepsy-syndromes-in-children>.
 30. Bisulli F, Licchetta L, Tinuper P. Sleep related hyper motor epilepsy (SHE): a unique syndrome with heterogeneous genetic etiologies. *Sleep Sci Pract*. 2019;3(1):1–11.
 31. Poest E Van Der, Floor C, Kees EJ, Jurriaan PJB. Update on Drug Management of Refractory Epilepsy in Tuberous Sclerosis Complex. *Pediatr Drugs* [Internet]. 2020;(0123456789). Available from: <https://doi.org/10.1007/s40272-019-00376-0>
 32. Baskin HJ. The pathogenesis and imaging of the tuberous sclerosis complex. *Pediatr Radiol*. 2008;38(9):936–52.
 33. Northrup H, Krueger DA, Roberds S, Smith K, Sampson J, Korf B, et al. Tuberous sclerosis complex diagnostic criteria update: Recommendations of the 2012 international tuberous sclerosis complex consensus conference. *Pediatr Neurol*. 2013;49(4):243–54.
 34. Vezzani A, Fujinami RS, White HS, Preux P-M, Blümcke I, Sander JW, et al. Infections, inflammation and epilepsy HHS Public Access [Internet]. Vol. 131, *Acta Neuropathol*. 2016. 211–234 p. Available from: <https://www.ncbi.nlm.nih.gov/pmc/articles/PMC4867498/pdf/nihms784188.pdf>
 35. Guerrini R, Dobyns WB. Malformations of cortical development: Clinical features and genetic causes. *Lancet Neurol* [Internet]. 2014;13(7):710–26. Available from: [http://dx.doi.org/10.1016/S1474-4422\(14\)70040-7](http://dx.doi.org/10.1016/S1474-4422(14)70040-7)
 36. Aronica E, Becker AJ, Spreafico R. Malformations of cortical development. *Brain Pathol*. 2012;22(3):380–401.

37. Barkovich AJ, Berkovic SF, Cascino GD, Chiron C, Duncan JS, Gadian DG, et al. Guidelines for neuroimaging evaluation of patients with uncontrolled epilepsy considered for surgery. *Epilepsia*. 1998;39(12):1375–6.
38. Barkovich AJ, Guerrini R, Kuzniecky RI, Jackson GD, Dobyns WB. A developmental and genetic classification for malformations of cortical development: Update 2012. *Brain*. 2012;135(5):1348–69.
39. Barkovich AJ, Dobyns WB GR. Malformations of cortical development and epilepsy. *Cold Spring Harb Perspect Med*. 2015;5:1–23.
40. Desikan RS, Barkovich AJ. Malformations of cortical development. *Ann Neurol*. 2016;80(6):797–810.
41. Blümcke I, Thom M, Aronica E, Armstrong DD, Vinters H V., Palmini A, et al. The clinicopathologic spectrum of focal cortical dysplasias: A consensus classification proposed by an ad hoc Task Force of the ILAE Diagnostic Methods Commission. *Epilepsia*. 2011;52(1):158–74.
42. A. De Ciantis, A.J. Barkovich, M. Cosottini, C. Barba, D. Montanaro, M. Costagli, M. Tosetti, L. Biagi, W.B. Dobyns and RG. Ultra-High-Field MRImaging in Polymicrogyria and Epilepsy. *Am J Neuroradiol*. 2015;36:309–16.
43. Gaillard WD, Chiron C, Helen Cross J, Simon Harvey A, Kuzniecky R, Hertz-Pannier L, et al. Guidelines for imaging infants and children with recent-onset epilepsy. *Epilepsia*. 2009;50(9):2147–53.
44. Cendes F. Neuroimaging in investigation of patients with epilepsy. *Contin Lifelong Learn Neurol*. 2013;19(3):623–42.
45. Baldissin MM, de Souza EM. Investigation of magnetic resonance imaging texture analysis as an aid tool for characterization of refractory epilepsies. *Arq Neuropsiquiatr*. 2013;71(12):920–4.
46. Wang DD, Deans AE, Barkovich AJ, Tihan T, Barbaro NM, Garcia PA CE. Transmantle sign in focal cortical dysplasia: a unique radiological entity with excellent prognosis for seizure control. *J Neurosurg*. 2013;118(February):337–44.
47. Bernasconi A, Cendes F, Theodore WH, Gill RS, Koepp MJ, Hogan RE, et al. Recommendations for the use of structural magnetic resonance imaging in the care of patients with epilepsy: A consensus report from the International League Against

- Epilepsy Neuroimaging Task Force. *Epilepsia*. 2019;60(6):1054–68.
48. Represa A. Why Malformations of Cortical Development Cause Epilepsy. *Front Neurosci*. 2019;13(March):1–10.
 49. Sapir T, Barakat TS, Paredes MF, Lerman-Sagie T, Aronica E, Klonowski W, et al. Building Bridges Between the Clinic and the Laboratory: A Meeting Review – Brain Malformations: A Roadmap for Future Research. *Front Cell Neurosci*. 2019;13(September):1–12.
 50. Palmieri A, Najm I, Avanzini G, Babb T, Guerrini R, Foldvary-Schaefer N, Jackson G, Luders HO, Prayson R, Spreafico R VH. Terminology and classification of the cortical dysplasias. *Neurology*. 2004; 62:S2–8. [PubMed: 15037671].
 51. Tassi L, Colombo N, Garbelli R, Francione S, Lo Russo G, Mai R, et al. Focal cortical dysplasia: Neuropathological subtypes, EEG, neuroimaging and surgical outcome. *Brain*. 2002;125(8):1719–32.
 52. Tassi L, Garbelli R, Colombo N, Brammerio M, Lo Russo G, Deleo F, et al. Type I focal cortical dysplasia: Surgical outcome is related to histopathology. *Epileptic Disord*. 2010;12(3):181–91.
 53. Rowland NC, Englot DJ, Cage TA, Sughrue ME, Barbaro NM, Chang EF. A meta-analysis of predictors of seizure freedom in the surgical management of focal cortical dysplasia: Clinical article. *J Neurosurg*. 2012;116(5):1035–41.
 54. Englot DJ, Wang DD, Rolston JD, Shih TT, Chang EF. Rates and predictors of long-term seizure freedom after frontal lobe epilepsy surgery: A systematic review and meta-analysis. Clinical article. *J Neurosurg*. 2012;116(5):1042–8.
 55. Bernasconi A, Bernasconi N. Unveiling epileptogenic lesions: The contribution of image processing. *Epilepsia*. 2011;52(SUPPL. 4):20–4.
 56. Kim DW, Kim S, Park SH, Chung CK, Lee SK. Comparison of MRI features and surgical outcome among the subtypes of focal cortical dysplasia. *Seizure* [Internet]. 2012;21(10):789–94. Available from: <http://dx.doi.org/10.1016/j.seizure.2012.09.006>
 57. A. J. Barkovich, R. I. Kuzniecky, G. D. Jackson, R. Guerrini WBD. A developmental and genetic classification for malformations of cortical development. *Neurology*. 2005;135(65):1873–87.

58. Colombo N, Salamon N, Raybaud C, Özkara Ç, Barkovich AJ. Imaging of malformations of cortical development. *Epileptic Disord.* 2009;11(3):194–205.
59. Najm IM, Sarnat HB BI. Review: The international consensus classification of Focal Cortical Dysplasia - a critical update 2018. *Neuropathol Appl Neurobiol.* 2018;44(1):18–31.
60. Adler S, Lorio S, Jacques TS, Benova B, Gunny R, Cross JH, et al. Towards in vivo focal cortical dysplasia phenotyping using quantitative MRI. *NeuroImage Clin [Internet].* 2017;15(April):95–105. Available from: <https://doi.org/10.1016/j.nicl.2017.04.017>
61. Van Paesschen W, Duncan JS, Stevens JM, Connelly A. Longitudinal quantitative hippocampal magnetic resonance imaging study of adults with newly diagnosed partial seizures: One-year follow-up results. *Epilepsia.* 1998;39(6):633–9.
62. Blümcke I, Thom M, Aronica E, Armstrong DD, Bartolomei F, Bernasconi A, et al. International consensus classification of hippocampal sclerosis in temporal lobe epilepsy: A Task Force report from the ILAE Commission on Diagnostic Methods. *Epilepsia.* 2013;54(7):1315–29.
63. Englot DJ, Rolston JD, Wang DD, Sun PP, Chang EF, Auguste KI. Seizure outcomes after temporal lobectomy in pediatric patients: A systematic review. *J Neurosurg Pediatr.* 2013;12(2):134–41.
64. Walker MC. Hippocampal sclerosis: Causes and prevention. *Semin Neurol.* 2015;35(3):193–200.
65. Thom M, Liagkouras I, Elliot KJ, Martinian L, Harkness W, McEvoy A, et al. Reliability of patterns of hippocampal sclerosis as predictors of postsurgical outcome. *Epilepsia.* 2010;51(9):1801–8.
66. Blümcke I, Spreafico R. Cause matters: A neuropathological challenge to human epilepsies. *Brain Pathol.* 2012;22(3):347–9.
67. Cendes F, Cook MJ, Watson C, Andermann F, Fish DR, Shorvon SD, et al. Frequency and characteristics of dual pathology in patients with lesional epilepsy. *Neurology.* 1995;45(11):2058–64.
68. Li LM, Cendes F, Andermann F, Watson C, Fish DR, Cook MJ, et al. Surgical outcome in patients with epilepsy and dual pathology. *Brain.* 1999;122(5):799–805.

69. Bernasconi N, Bernasconi A, Caramanos Z, Antel SB, Andermann F, Arnold DL. Mesial temporal damage in temporal lobe epilepsy: A volumetric MRI study of the hippocampus, amygdala and parahippocampal region. *Brain*. 2003;126(2):462–9.
70. Yilmazer-Hanke DM, Wolf HK, Schramm J, Elger CE, Wiestler OD, Blümcke I. Subregional pathology of the amygdala complex and entorhinal region in surgical specimens from patients with pharmaco-resistant temporal lobe epilepsy. *J Neuropathol Exp Neurol*. 2000;59(10):907–20.
71. Petelin Ž, Hajnšek S, Wellmer J, Mrak G, Radoš M, Paladino J. Smjernice u preoperativnoj dijagnostičkoj obradi bolesnika s farmakorezistentnom epilepsijom. *Neurol Croat*. 2010;59(1–2):23–34.
72. Cendes F, Theodore WH, Brinkmann BH, Sulc V, Cascino GD. Neuroimaging of epilepsy. Vol. 136, *Handbook of Clinical Neurology*. 2016. 985–1014 p.
73. Van Paesschen W. Qualitative and quantitative imaging of the hippocampus in mesial temporal lobe epilepsy with hippocampal sclerosis. *Neuroimaging Clin N Am*. 2004;14(3):373–400.
74. <https://www.epilepsydiagnosis.org/aetiology/structural-groupoverview.html>.
75. Khallaf M, Abdelrahman M. Supratentorial cavernoma and epilepsy: Experience with 23 cases and literature review. *Surg Neurol Int*. 2019;10(117):117.
76. Rosenow F, Alonso-Vanegas MA, Baumgartner C, Blümcke I, Carreño M, Gizewski ER, et al. Cavernoma-related epilepsy: Review and recommendations for management - Report of the Surgical Task Force of the ILAE Commission on Therapeutic Strategies. *Epilepsia*. 2013;54(12):2025–35.
77. Kim D, Park Y, Choi J, Chung S, Lee K. An analysis of the natural history of cavernous malformations. *Surg Neurol*. 1997;48(1), 9–17.
78. Comi AM. Sturge-Weber syndrome [Internet]. 1st ed. Vol. 132, *Handbook of Clinical Neurology*. Elsevier B.V.; 2015. 157–168 p. Available from: <http://dx.doi.org/10.1016/B978-0-444-62702-5.00011-1>
79. Juhász C. Predicting and Preventing Epilepsy in Sturge-Weber Syndrome? *Pediatr Neurol Briefs*. 2016;30(11):43.
80. Al-Shahi Salman R. The outlook for adults with epileptic seizure(s) associated with

- cerebral cavernous malformations or arteriovenous malformations. *Epilepsia*. 2012;53(SUPPL. 4):34–42.
81. Ding D, Starke RM, Quigg M, Yen CP, Przybylowski CJ, Dodson BK, et al. Cerebral Arteriovenous Malformations and Epilepsy, Part 1: Predictors of Seizure Presentation. *World Neurosurg* [Internet]. 2015;84(3):645–52. Available from: <http://dx.doi.org/10.1016/j.wneu.2015.02.039>
 82. Inoue T, Shimizu M, Hamano SI, Murakami N, Nagai T, Sakuta R. Epilepsy and West syndrome in neonates with hypoxic-ischemic encephalopathy. *Pediatr Int*. 2014;56(3):369–72.
 83. Johnson EL, Krauss GL, Lee AK, Schneider ALC, Kucharska-Newton AM, Huang J, et al. Association between white matter hyperintensities, cortical volumes, and late-onset epilepsy. *Neurology*. 2019;92(9):E988–95.
 84. Stefanidou M, Das RR, Beiser AS, Sundar B, Kelly-Hayes M, Kase CS, et al. Incidence of seizures following initial ischemic stroke in a community-based cohort: The Framingham Heart Study. *Seizure* [Internet]. 2017;47:105–10. Available from: <http://dx.doi.org/10.1016/j.seizure.2017.03.009>
 85. Xu MY. Poststroke seizure: Optimising its management. *Stroke Vasc Neurol*. 2019;4(1):48–56.
 86. Merhar SL, Chau V. Neuroimaging and Other Neurodiagnostic Tests in Neonatal Encephalopathy. *Clin Perinatol* [Internet]. 2016;43(3):511–27. Available from: <http://dx.doi.org/10.1016/j.clp.2016.04.009>
 87. Zelano J, Holtkamp M, Agarwal N, Lattanzi S, Trinkka E, Brigo F. How to diagnose and treat post-stroke seizures and epilepsy. *Epileptic Disord*. 2020;22(3):252–63.
 88. Verellen RM, Cavazos JE. Post-traumatic epilepsy: An overview. *Therapy*. 2010;7(5):527–31.
 89. Garner R, La Rocca M, Vespa P, Jones N, Monti MM, Toga AW, et al. Imaging biomarkers of posttraumatic epileptogenesis. *Epilepsia*. 2019;60(11):2151–62.
 90. Chen W, Li M De, Wang GF, Yang XF, Liu L, Meng FG. Risk of post-traumatic epilepsy after severe head injury in patients with at least one seizure. *Neuropsychiatr Dis Treat*. 2017;13:2301–6.

91. Tubi MA, Lutkenhoff E, Blanco MB, McArthur D, Villablanca P, Ellingson B, et al. Early seizures and temporal lobe trauma predict post-traumatic epilepsy: A longitudinal study. *Neurobiol Dis.* 2019;123:115–21.
92. Zimmermann LL, Martin RM, Girgis F. Treatment options for posttraumatic epilepsy. *Curr Opin Neurol.* 2017;30(6):580–6.
93. Luyken C, Blümcke I, Fimmers R, Urbach H, Elger CE, Wiestler OD, et al. The spectrum of long-term epilepsy-associated tumors: Long-term seizure and tumor outcome and neurosurgical aspects. *Epilepsia.* 2003;44(6):822–30.
94. Devaux B, Chassoux F, Landré E, Turak B, Laurent A, Zanello M, et al. Surgery for dysembryoplastic neuroepithelial tumors and gangliogliomas in eloquent areas. Functional results and seizure control. *Neurochirurgie* [Internet]. 2017;63(3):227–34. Available from: <http://dx.doi.org/10.1016/j.neuchi.2016.10.009>
95. Vogt VL, Witt JA, Delev D, Grote A, von Lehe M, Becker AJ, et al. Cognitive features and surgical outcome of patients with long-term epilepsy-associated tumors (LEATs) within the temporal lobe. *Epilepsy Behav* [Internet]. 2018;88:25–32. Available from: <https://doi.org/10.1016/j.yebeh.2018.08.028>
96. Bjellvi J, Olsson I, Malmgren K, Wilbe Ramsay K. Epilepsy duration and seizure outcome in epilepsy surgery: A systematic review and meta-Analysis. *Neurology.* 2019;93(2):E159–66.
97. Marco Giulioni, Gianluca Marucci, Matteo Martinoni, Anna Federica Marliani FT, Fiorina Bartiromo, Lilia Volpi, Patrizia Riguzzi, Francesca Bisulli, Ilaria Naldi RM, Agostino Baruzzi, Paolo Tinuper GR. Epilepsy associated tumors: Review article. *World J Clin Cases.* 2014;2(11):623.
98. Oommen AT, Sethy G, Minz NT, Patra J, Panda SS. Unusual presentation of porencephalic cyst in an adult. *J Clin Diagnostic Res.* 2017;11(2):OD12–3.
99. Qureshi A, Jehangir A, York EP. Porencephalic cyst: a rare cause of new-onset seizure in an adult. *J Community Hosp Intern Med Perspect* [Internet]. 2018;8(2):92–3. Available from: <https://doi.org/10.1080/20009666.2018.1454788>
100. <https://www.epilepsydiagnosis.org/aetiology/porencephalic-cyst-overview.html>.
101. Hajnšek S, Kovačević I, Petelin Ž. Epilepsia - Terapijske smjernice. *Neurol Croat.* 2010;59(1–2):35–62.

102. Kwan P, Arzimanoglou A, Berg AT, Brodie MJ, Hauser WA, Mathern G, et al. Definition of drug resistant epilepsy: Consensus proposal by the ad hoc Task Force of the ILAE Commission on Therapeutic Strategies. *Epilepsia*. 2010;51(6):1069–77.
103. Kwan P, Brodie MJ. Early identification of refractory epilepsy. *N Engl J Med*. 2000;342(5):3.
104. Pohlen MS, Jin J, Tobias RS, Maheshwari A. Pharmacoresistance with newer anti-epileptic drugs in mesial temporal lobe epilepsy with hippocampal sclerosis. *Epilepsy Res* [Internet]. 2017;137(May):56–60. Available from: <http://dx.doi.org/10.1016/j.eplesyres.2017.09.012>
105. Brodie MJ, Barry SJE, Bamagous GA, Norrie JD, Kwan P. Patterns of treatment response in newly diagnosed epilepsy. *Neurology*. 2012;78(20):1548–54.
106. Sharma AK, Rani E, Waheed A, Rajput SK. Pharmacoresistant Epilepsy: A Current Update on Non-Conventional Pharmacological and Non-Pharmacological Interventions. *J Epilepsy Res*. 2015;5(1):1–8.
107. Tang F, Hartz AMS, Bauer B. Drug-resistant epilepsy: Multiple hypotheses, few answers. *Front Neurol*. 2017;8(JUL):1–19.
108. Rutecki P. Anatomical, Physiological, and Theoretical Basis for the Antiepileptic Effect of Vagus Nerve Stimulation. *Epilepsia*. 1990;31:S1–6.
109. Hajsek S, Petelin Z, Poljaković Z, Mrak G, Paladino J, Desnica A. Vagus nerve stimulation in the treatment of patients with pharmacoresistant epilepsy: our experiences. *Coll Antropol* [Internet]. 2011;35(3):755–60. Available from: <http://www.ncbi.nlm.nih.gov/pubmed/22053552>
110. Rathore C, Radhakrishnan K. Seminar in epileptology: Concept of epilepsy surgery and presurgical evaluation. *Epileptic Disord*. 2015;17(1):19–31.
111. Rosenow F, Lüders HO. Presurgical evaluation of epilepsy. *BrainBrain*. 2001;124:1683–700.
112. Jehi L. The epileptogenic zone: Concept and definition. *Epilepsy Curr*. 2018;18(1):12–6.
113. Lüders HO. General principles. In: Jr JE, editor. *Surgical treatment of the epilepsies*. 2nd ed. New York: Raven Press; 1993. p. 137–5.

114. Lüders HO, Najm I, Nair D, Widdess-Walsh P, Bingman W. The epileptogenic zone: General principles. *Epileptic Disord.* 2006;8(SUPPL. 2):1–9.
115. Englot DJ. A modern epilepsy surgery treatment algorithm: Incorporating traditional and emerging technologies. *Epilepsy Behav* [Internet]. 2018;80:68–74. Available from: <https://doi.org/10.1016/j.yebeh.2017.12.041>
116. Wellmer J, Elger CE. MRI in the Presurgical Evaluation. In: Shorvon SD, Perucca E, Jr JE, editors. *Treatment of Epilepsy*. 3rd ed. Baltimore: Blackwell; 2009. p. 805–20.
117. Callaghan BC, Anand K, Hesdorffer D, Hauser WA, French JA. Likelihood of seizure remission in an adult population with refractory epilepsy. *Ann Neurol.* 2007;62(4):382–9.
118. Luciano AL, Shorvon SD. Results of treatment changes in patients with apparently drug-resistant chronic epilepsy. *Ann Neurol.* 2007;62(4):375–81.
119. Ryvlin P, Rheims S. Epilepsy surgery: Eligibility criteria and presurgical evaluation. *Dialogues Clin Neurosci.* 2008;10(1):91–103.
120. Pauli C, Schwarzbald ML, Diaz AP, de Oliveira Thais MER, Kondageski C, Linhares MN, et al. Predictors of meaningful improvement in quality of life after temporal lobe epilepsy surgery: A prospective study. *Epilepsia.* 2017;58(5):755–63.
121. Engel J. Surgery for Seizures. *N Engl J Med.* 1996;334(10):647–53.
122. Berkovic SF, Mc Intosh AM, Kalnins RM, Jackson GD, Fabinyi GCA, Brazenor GA, et al. Preoperative MRI predicts outcome of temporal lobectomy: An actuarial analysis. *Neurology.* 1995;45(7):1358–63.
123. Radhakrishnan K, So EL, Silbert PL, Jack CR, Cascino GD, Sharbrough FW, et al. Predictors of outcome of anterior temporal lobectomy for intractable epilepsy: A multivariate study. *Neurology.* 1998;51(2):465–71.
124. Sylaja PN, Radhakrishnan K, Kesavadas C., P.S. S. Seizure Outcome after Anterior Temporal Lobectomy and Its Predictors in Patients with Apparent Temporal Lobe Epilepsy and Normal MRI. *Epilepsia.* 2004;45(7):803–8.
125. Knake S, Triantafyllou C, Wald LL, Wiggins G, Kirk GP, Larsson PG, et al. 3T phased array MRI improves the presurgical evaluation in focal epilepsies: A prospective study. *Neurology.* 2005;65(7):1026–31.

126. Duncan JS. Imaging in the surgical treatment of epilepsy. *Nat Rev Neurol* [Internet]. 2010;6(10):537–50. Available from: <http://dx.doi.org/10.1038/nrneurol.2010.131>
127. Jackson GD, Badawy RAB. Selecting patients for epilepsy surgery: Identifying a structural lesion. *Epilepsy Behav* [Internet]. 2011;20(2):182–9. Available from: <http://dx.doi.org/10.1016/j.yebeh.2010.09.019>
128. Bernasconi A, Bernasconi N, Caramanos Z, Reutens DC, Andermann F, Tampieri D, et al. T2 Relaxometry Can Lateralize Mesial Temporal Lobe Epilepsy in Patients with Normal MRI. *Neuroimage*. 2000;12:739–46.
129. Chen H, Yu G, Wang J, Li F, Li G. Application of T2 relaxometry in lateralization and localization of mesial temporal lobe epilepsy and corresponding comparison with MR volumetry. *Acta radiol*. 2016;57(9):1107–13.
130. Cendes F, Caramanos Z, Andermann F, Dubeau F, Arnold DL. Proton magnetic resonance spectroscopic imaging and magnetic resonance imaging volumetry in the lateralization of temporal lobe epilepsy: A series of 100 patients. *Ann Neurol*. 1997;42(5):737–46.
131. Nimsky C, Ganslandt O, Hastreiter P, Wang R, Benner T, Sorensen AG, et al. Preoperative and intraoperative diffusion tensor imaging-based fiber tracking in glioma surgery. *Neurosurgery*. 2005;56(1):130–7.
132. Winston GP, Daga P, White MJ, Micallef C, Misericocchi A, Mancini L, et al. Preventing visual field deficits from neurosurgery. *Neurology*. 2014;83(7):604–11.
133. Gonçalves Pereira PM, Oliveira E, Rosado P. Relative localizing value of amygdalo-hippocampal MR biometry in temporal lobe epilepsy. *Epilepsy Res*. 2006;69(2):147–64.
134. Ercan K, Gunbey HP, Bilir E, Zan E, Arslan H. Comparative Lateralizing Ability of Multimodality MRI in Temporal Lobe Epilepsy. *Dis Markers*. 2016;2016.
135. Ogawa S, Tank DW, Menon R, Ellermann JM, Kim SG, Merkle H, et al. Intrinsic signal changes accompanying sensory stimulation: Functional brain mapping with magnetic resonance imaging. *Proc Natl Acad Sci U S A*. 1992;89(13):5951–5.
136. Ogawa S, Lee T -M. Magnetic resonance imaging of blood vessels at high fields: In vivo and in vitro measurements and image simulation. *Magn Reson Med*. 1990;16(1):9–18.
137. Salmenpera TM, Duncan JS. Imaging in epilepsy. *J Neurol Neurosurg Psychiatry*.

- 2005;76(3).
138. Bauer PR, Reitsma JB, Houweling BM, Ferrier CH, Ramsey NF. Can fMRI safely replace the Wada test for preoperative assessment of language lateralisation? A meta-analysis and systematic review. *J Neurol Neurosurg Psychiatry*. 2014;85(5):581–8.
 139. Abou-Khalil B. An update on determination of language dominance in screening for epilepsy surgery: The Wada test and newer noninvasive alternatives. *Epilepsia*. 2007;48(3):442–55.
 140. Szaflarski J, Gloss D, Binder J, Gaillard W, Golby A, Holland S, et al. Practice guideline summary: Use of fMRI in the presurgical evaluation of patients with epilepsy: Report of the Guideline Development, Dissemination, and Implementation Subcommittee of the American Academy of Neurology. *Neurology*. 2017;88:395–402.
 141. Rugg-Gunn F, Miserocchi A, McEvoy A. Epilepsy surgery. *Pract Neurol*. 2019;1–13.
 142. Lee SK, Lee SH, Kim SK, Lee DS, Kim H. The clinical usefulness of ictal SPECT in temporal lobe epilepsy: The lateralization of seizure focus and correlation with EEG. *Epilepsia*. 2000;41(8):955–62.
 143. Kaiboriboon K, Lowe VJ, Chantarujikapong SI, Hogan RE. The usefulness of subtraction ictal SPECT coregistered to MRI in single- and dual-headed SPECT cameras in partial epilepsy. *Epilepsia*. 2002;43(4):408–14.
 144. Sulc V, Stykel S, Hanson DP, Brinkmann BH, Jones DT, Holmes DR, et al. Statistical SPECT processing in MRI-negative epilepsy surgery. *Neurology*. 2014;82(11):932–9.
 145. Carne RP, O'Brien TJ, Kilpatrick CJ, MacGregor LR, Hicks RJ, Murphy MA, et al. MRI-negative PET-positive temporal lobe epilepsy: A distinct surgically remediable syndrome. *Brain*. 2004;127(10):2276–85.
 146. Yildirim Capraz I, Kurt G, Akdemir Ö, Hirfanoglu T, Oner Y, Sengezer T, et al. Surgical outcome in patients with MRI-negative, PET-positive temporal lobe epilepsy. *Seizure*. 2015;29:63–8.
 147. Wong CH, Bleasel A, Wen L, Eberl S, Byth K, Fulham M, et al. Relationship between preoperative hypometabolism and surgical outcome in neocortical epilepsy surgery. *Epilepsia*. 2012;53(8):1333–40.
 148. Kumar A, Chugani HT. The role of radionuclide imaging in epilepsy, part 1: Sporadic

- temporal and extratemporal lobe epilepsy. *J Nucl Med Technol.* 2017;45(1):286–93.
149. Lopinto-Khoury C, Sperling MR, Skidmore C, Nei M, Evans J, Sharan A, et al. Surgical outcome in PET-positive, MRI-negative patients with temporal lobe epilepsy. *Epilepsia.* 2012;53(2):342–8.
 150. Desai A, Bekelis K, Thadani VM, Roberts DW, Jobst BC, Duhaime AC, et al. Interictal PET and ictal subtraction SPECT: Sensitivity in the detection of seizure foci in patients with medically intractable epilepsy. *Epilepsia.* 2013;54(2):341–50.
 151. So EL, Lee RW. Epilepsy surgery in MRI-negative epilepsies. *Curr Opin Neurol.* 2014;27(2):206–12.
 152. Farid N, Girard H, Kemmotsu N, Smith M, Magda S, Lim W, et al. Temporal lobe epilepsy: quantitative MR volumetry in detection of hippocampal atrophy. *Radiology* [Internet]. 2012;264(2):542–50. Available from: <http://iconceptpress.com/download/paper/13060312133760.pdf> http://www.researchgate.net/publication/263965704_A_Comprehensive_Review_of_Temporal_Lobe_Epilepsy
 153. Goubran M, Bernhardt BC, Cantor-Rivera D, Lau JC, Blinston C, Hammond RR, et al. In vivo MRI signatures of hippocampal subfield pathology in intractable epilepsy. *Hum Brain Mapp.* 2016;37(3):1103–19.
 154. Winston GP, Vos SB, Burdett JL, Cardoso MJ, Ourselin S, Duncan JS. Automated T2 relaxometry of the hippocampus for temporal lobe epilepsy. *Epilepsia.* 2017;58(9):1645–52.
 155. Huppertz HJ, Grimm C, Fauser S, Kassubek J, Mader I, Hochmuth A, et al. Enhanced visualization of blurred gray-white matter junctions in focal cortical dysplasia by voxel-based 3D MRI analysis. *Epilepsy Res.* 2005;67(1–2):35–50.
 156. Huppertz HJ, Wellmer J, Staack AM, Altenmüller DM, Urbach H, Kröll J. Voxel-based 3D MRI analysis helps to detect subtle forms of subcortical band heterotopia. *Epilepsia.* 2008;49(5):772–85.
 157. Adler S, Wagstyl K, Gunny R, Ronan L, Carmichael D, Cross JH, et al. Novel surface features for automated detection of focal cortical dysplasias in paediatric epilepsy. *NeuroImage Clin* [Internet]. 2017;14:18–27. Available from: <http://dx.doi.org/10.1016/j.nicl.2016.12.030>

158. Hong SJ, Kim H, Schrader D, Bernasconi N, Bernhardt BC, Bernasconi A. Automated detection of cortical dysplasia type II in MRI-negative epilepsy. *Neurology*. 2014;83(1):48–55.
159. Pardoe H, Kuzniecky R. Advanced imaging techniques in the diagnosis of nonlesional epilepsy: MRI, MRS, PET, and SPECT. *Epilepsy Curr*. 2014;14(3):121–4.
160. Kovalev D, Spreer J, Honegger J, Zentner J, Schulze-Bonhage A, Huppertz HJ. Rapid and fully automated visualization of subdural electrodes in the presurgical evaluation of epilepsy patients. *Am J Neuroradiol*. 2005;26(5):1078–83.
161. <https://www.mathworks.com/products/matlab.html>.
162. Wellmer J, Quesada CM, Rothe L, Elger CE, Bien CG, Urbach H. Proposal for a magnetic resonance imaging protocol for the detection of epileptogenic lesions at early outpatient stages. *Epilepsia*. 2013;54(11):1977–87.
163. Shah AK, Mittal S. Evaluation of magnetic resonance imaging-negative drug-resistant epilepsy. *Ann Indian Acad Neurol*. 2014;17(SUPPL. 1).
164. Baumgartner C, Koren JP, Britto-arias M, Zoche L, Pirker S. Presurgical epilepsy evaluation and epilepsy surgery [version 1 ; peer review : 2 approved]. 2019;8.
165. Bauman K, Devinsky O, Liu AA. Temporal lobe surgery and memory: Lessons, risks, and opportunities. *Epilepsy Behav* [Internet]. 2019;(xxxx):106596. Available from: <https://doi.org/10.1016/j.yebeh.2019.106596>
166. Barr W. What happens to the brain following anterior temporal lobe resection? *Epilepsy Curr*. 2016;16(5):316–8.
167. Spencer D, Spencer S, Mattson R. Access to the posterior medial temporal lobe structures in the surgical treatment of temporal lobe epilepsy. *Neurosurgery*. 1984;15(5):667–71.
168. De Tisi J, Bell GS, Peacock JL, McEvoy AW, Harkness WF, Sander JW, et al. The long-term outcome of adult epilepsy surgery, patterns of seizure remission, and relapse: A cohort study. *Lancet* [Internet]. 2011;378(9800):1388–95. Available from: [http://dx.doi.org/10.1016/S0140-6736\(11\)60890-8](http://dx.doi.org/10.1016/S0140-6736(11)60890-8)
169. Wieser HG, Blume WT, Fish D, Goldensohn E, Hufnagel A, King D, et al. Proposal for a new classification of outcome with respect to epileptic seizures following epilepsy surgery. *Epilepsia*. 2001;42(2):282–6.

170. Bonini F, McGonigal A, Scavarda D, Carron R, Régis J, Dufour H, et al. Predictive factors of surgical outcome in frontal lobe epilepsy explored with stereoelectroencephalography. *Clin Neurosurg*. 2018;83(2):217–24.
171. Kim J, Park E-K, Shim K-W, Kim DS. Hemispherotomy and Functional Hemispherectomy: Indications and Outcomes. *J Epilepsy Res*. 2018;8(1):1–5.
172. Schmeiser B, Zentner J, Steinhoff BJ, Schulze-Bonhage A, Kogias E, Wendling AS, et al. Functional hemispherectomy is safe and effective in adult patients with epilepsy. *Epilepsy Behav* [Internet]. 2017;77:19–25. Available from: <https://doi.org/10.1016/j.yebeh.2017.09.021>
173. Tanriverdi T, Olivier A, Poulin N, Andermann F, Dubeau F. Long-term seizure outcome after corpus callosotomy: A retrospective analysis of 95 patients - Clinical article. *J Neurosurg*. 2009;110(2):332–42.
174. Elliott RE, Morsi A, Kalhorn SP, Marcus J, Sellin J, Kang M, et al. Vagus nerve stimulation in 436 consecutive patients with treatment-resistant epilepsy: Long-term outcomes and predictors of response. *Epilepsy Behav* [Internet]. 2011;20(1):57–63. Available from: <http://dx.doi.org/10.1016/j.yebeh.2010.10.017>
175. Fisher R, Salanova V, Witt T, Worth R, Henry T, Gross R, et al. Electrical stimulation of the anterior nucleus of thalamus for treatment of refractory epilepsy. *Epilepsia*. 2010;51(5):899–908.
176. Morrell MJ. Responsive cortical stimulation for the treatment of medically intractable partial epilepsy. *Neurology*. 2011;77(13):1295–304.
177. Jones AL, Cascino GD. Evidence on use of neuroimaging for surgical treatment of temporal lobe epilepsy: A systematic review. *JAMA Neurol*. 2016;73(4):464–70.
178. Huppertz HJ. Morphometric MRI Analysis. In: Urbach H, editor. *MRI in Epilepsy*. Berlin: Springer-Verlag; 2013. p. 73–84.
179. <https://www.fil.ion.ucl.ac.uk/spm/software/spm5/>.
180. Friston K. Experimental Design and Statistical Parametric Mapping. *Hum Brain Funct* Second Ed. 2003;599–632.
181. Malmgren K, Thom M. Hippocampal sclerosis-Origins and imaging. *Epilepsia*. 2012;53(SUPPL. 4):19–33.

182. Focke NK, Symms MR, Burdett JL, Duncan JS. Voxel-based analysis of whole brain FLAIR at 3T detects focal cortical dysplasia. *Epilepsia*. 2008;49(5):786–93.
183. Huppertz HJ, Kassubek J, Altenmüller DM, Breyer T, Fauser S. Automatic curvilinear reformatting of three-dimensional MRI data of the cerebral cortex. *Neuroimage*. 2008;39(1):80–6.
184. Bonilha L, Halford JJ, Rorden C, Roberts DR, Rumboldt Z, Eckert MA. Automated MRI analysis for identification of hippocampal atrophy in temporal lobe epilepsy. *Epilepsia*. 2009;50(2):228–33.
185. Huppertz HJ, Wagner J, Weber B, House P, Urbach H. Automated quantitative FLAIR analysis in hippocampal sclerosis. *Epilepsy Res*. 2011;97(1–2):146–56.
186. Urbach H, Huppertz HJ, Schwarzwald R, Becker AJ, Wagner J, Bahri MD, et al. Is the type and extent of hippocampal sclerosis measurable on high-resolution MRI? *Neuroradiology*. 2014;56(9):731–5.
187. Bernhardt BC, Hong S, Bernasconi A, Bernasconi N. Imaging structural and functional brain networks in temporal lobe epilepsy. *Front Hum Neurosci*. 2013;7(OCT):1–14.
188. Von Oertzen TJ, Mormann F, Urbach H, Reichmann K, Koenig R, Clusmann H, et al. Prospective use of subtraction ictal SPECT coregistered to MRI (SISCOM) in presurgical evaluation of epilepsy. *Epilepsia*. 2011;52(12):2239–48.
189. Lee JY, Joo EY, Park HS, Song P, Young Byun S, Seo DW, et al. Repeated ictal SPECT in partial epilepsy patients: SISCOM analysis. *Epilepsia*. 2011;52(12):2249–56.
190. Chen T, Guo L. The role of SISCOM in preoperative evaluation for patients with epilepsy surgery: A meta-analysis. *Seizure [Internet]*. 2016;41:43–50. Available from: <http://dx.doi.org/10.1016/j.seizure.2016.06.024>
191. MATLAB. Version 7.11.0 (R2010b). Natick, Massachusetts: The MathWorks Inc.;
192. <https://en.wikipedia.org/wiki/MATLAB>.
193. <https://www.fil.ion.ucl.ac.uk/spm/>.
194. Colliot O, Bernasconi N, Khalili N, Antel SB, Naessens V, Bernasconi A. Individual voxel-based analysis of gray matter in focal cortical dysplasia. *Neuroimage*. 2006;29(1):162–71.
195. T JA, Friston KJ. Unified segmentation. *Neuroimage*. 2005;26:839–51.

196. Pascher B, Kroell J, Mothersill I, Kraemer G, Huppertz HJ. Automated morphometric magnetic resonance imaging analysis for the detection of periventricular nodular heterotopia. *Epilepsia*. 2013;d(2):305–13.
197. Bernasconi A, Antel SB, Collins DL, Bernasconi N, Olivier A, Pike GB, et al. Texture Analysis and Morphological Processing of Magnetic Resonance Imaging Assist Detection of Focal Cortical Dysplasia in Extra-Temporal Partial Epilepsy. *Ann Neurol*. 2001;49(March):770–5.
198. Focke NK, Bonelli SB, Yogarajah M, Scott C, Symms MR, Duncan JS. Automated normalized FLAIR imaging in MRI-negative patients with refractory focal epilepsy. *Epilepsia*. 2009;50(6):1484–90.
199. Huppertz HJ, Wellmer J, Staack A, Altenmüller D, Urbach H, Kröll J. Voxel-based 3D MRI analysis helps to detect subtle forms of subcortical band heterotopia. *Epilepsia*. 2008;49(5):772–85.
200. Huppertz H-J, Kröll-Seger J, Danek A, Weber B, Dorn T, Kassubek J. Automatic striatal volumetry allows for identification of patients with chorea-acanthocytosis at single subject level. *J Neural Transm*. 2008;1393–400.
201. Tiedemann K. *Atlas of the Head and Neck*. Weinheim: VCH Verlagsgesellschaft; 1993.
202. Hammers A, Allom R, Koeppe MJ, Free SL, Myers R, Lemieux L, et al. Three-Dimensional Maximum Probability Atlas of the Human Brain , With Particular Reference to the Temporal Lobe. 2003;247(June 2002):224–47.
203. AJ Johnson (2019). error_ellipse (https://www.mathworks.com/matlabcentral/fileexchange/4705-error_ellipse), MATLAB Central File Exchange. Retrieved December 29, 2019.
204. Wiebe S, Blume WT, Girvin JP, Eliasziw M. A randomized, controlled trial of surgery for temporal-lobe epilepsy. *N Engl J Med*. 2001;345(5):311–8.
205. Engel J, McDermott MP, Wiebe S, Langfitt JT, Stern JM, Dewar S, et al. Early surgical therapy for drug-resistant temporal lobe epilepsy: A randomized trial. *JAMA - J Am Med Assoc*. 2012;307(9):922–30.
206. Dwivedi R, Ramanujam B, Chandra PS, Sapra S, Gulati S, Kalaivani M, et al. Surgery for drug-resistant epilepsy in children. *N Engl J Med*. 2017;377(17):1639–47.

207. West S, Nolan SJ, Newton R. Surgery for epilepsy: A systematic review of current evidence. *Epileptic Disord.* 2016;18(2):113–21.
208. West S, Nolan S, Cotton J, Gandhi S, Weston J, Sudan A, et al. Surgery for epilepsy (Review). *Cochrane Database Syst Rev.* 2015;(3).
209. Engel J. What can we do for people with drug-resistant epilepsy? *Neurology.* 2016;87(23):2483–9.
210. Von Oertzen J, Urbach H, Jungbluth S, Kurthen M, Reuber M, Fernández G, et al. Standard magnetic resonance imaging is inadequate for patients with refractory focal epilepsy. *J Neurol Neurosurg Psychiatry.* 2002;73(6):643–7.
211. Winston GP, Micallef C, Kendell BE, Bartlett PA, Williams EJ, Burdett JL, et al. The value of repeat neuroimaging for epilepsy at a tertiary referral centre: 16 years of experience. *Epilepsy Res* [Internet]. 2013;105(3):349–55. Available from: <http://dx.doi.org/10.1016/j.epilepsyres.2013.02.022>
212. Chassoux F, Landré E, Mellerio C, Turak B, Mann MW, Daumas-Duport C, et al. Type II focal cortical dysplasia: Electroclinical phenotype and surgical outcome related to imaging. *Epilepsia.* 2012;53(2):349–58.
213. Wagner J, Weber B, Urbach H, Elger CE, Huppertz HJ. Morphometric MRI analysis improves detection of focal cortical dysplasia type II. *Brain.* 2011;134(10):2844–54.
214. Téllez-Zenteno JF, Ronquillo LH, Moien-Afshari F, Wiebe S. Surgical outcomes in lesional and non-lesional epilepsy: A systematic review and meta-analysis. *Epilepsy Res.* 2010;89(2–3):310–8.
215. Wang ZI, Jones SE, Jaisani Z, Najm IM, Prayson RA, Burgess RC, et al. Voxel-Based Morphometric Magnetic Resonance Imaging (MRI) Postprocessing in MRI-Negative Epilepsies. *Ann Neurol.* 2015;77(6):1060–75.
216. Fauser S, Schulze-Bonhage A, Honegger J, Carmona H, Huppertz HJ, Pantazis G, et al. Focal cortical dysplasias: Surgical outcome in 67 patients in relation to histological subtypes and dual pathology. *Brain.* 2004;127(11):2406–18.
217. Xue H, Cai L, Dong S, Li Y. Clinical characteristics and post-surgical outcomes of focal cortical dysplasia subtypes. *J Clin Neurosci* [Internet]. 2016;23:68–72. Available from: <http://dx.doi.org/10.1016/j.jocn.2015.04.022>

218. Colombo N, Tassi L, Deleo F, Citterio A, Bramerio M, Mai R, et al. Focal cortical dysplasia type IIa and IIb: MRI aspects in 118 cases proven by histopathology. *Neuroradiology*. 2012;54(10):1065–77.
219. House PM, Lanz M, Holst B, Martens T, Stodieck S, Huppertz HJ. Comparison of morphometric analysis based on T1- and T2-weighted MRI data for visualization of focal cortical dysplasia. *Epilepsy Res* [Internet]. 2013;106(3):403–9. Available from: <http://dx.doi.org/10.1016/j.eplesyres.2013.06.016>
220. Meroni A, Galli C, Bramerio M, Tassi L, Colombo N, Cossu M, et al. Nodular heterotopia : A neuropathological study of 24 patients undergoing surgery for drug-resistant epilepsy. *Epilepsia*. 2009;50(1):116–24.
221. Parrini E, Ramazzotti A, Dobyns WB, Mei D, Moro F, Veggiotti P, et al. Periventricular heterotopia : phenotypic heterogeneity and correlation with Filamin A mutations. *Brain*. 2006;72:1892–906.
222. Raymond AA, Fish DR, Sisodiya SM, Alsanjari N, Stevens JM, Cross G. Abnormalities of gyration , heterotopias , tuberous sclerosis , focal cortical dysplasia , microdysgenesis , dysembryoplastic neuroepithelial tumour and dysgenesis of the archicortex in epilepsy Clinical , EEG and neuroimaging features in 100 adult patien. *Brain*. 1995;118(3):629–60.
223. House PM, Holst B, Lindenau M, Voges B, Kohl B, Martens T, et al. Morphometric MRI analysis enhances visualization of cortical tubers in tuberous sclerosis. *Epilepsy Res* [Internet]. 2015;117:29–34. Available from: <http://dx.doi.org/10.1016/j.eplesyres.2015.08.002>
224. Hunold A, Haueisen J, Ahtam B, Doshi C, Harini C, Camposano S, et al. Localization of the epileptogenic foci in tuberous sclerosis complex: A pediatric case report. *Front Hum Neurosci*. 2014;8(MAR):1–12.
225. Gallagher A, Chu-Shore CJ, Montenegro MA, Major P, Costello DJ, Lyczkowski DA, et al. Associations between electroencephalographic and magnetic resonance imaging findings in tuberous sclerosis complex. *Epilepsy Res*. 2009;87(2–3):197–202.
226. Labate A, Gambardella A, Aguglia U, Condino F, Ventura P, Lanza, P. Ž, et al. Temporal lobe abnormalities on brain mri in healthy volunteers: A prospective case-control study. *Neurology*. 2010;75(4):377–8.

227. Menzler K, Iwinska-Zelder J, Shiratori K, Jaeger RK, Oertel WH, Hamer HM, et al. Evaluation of MRI criteria (1.5T) for the diagnosis of hippocampal sclerosis in healthy subjects. *Epilepsy Res* [Internet]. 2010;89(2–3):349–54. Available from: <http://dx.doi.org/10.1016/j.eplepsyres.2010.02.010>
228. Kobayashi E, Li LM, Lopes-Cendes I, Cendes F. Magnetic resonance imaging evidence of hippocampal sclerosis in asymptomatic, first-degree relatives of patients with familial mesial temporal lobe epilepsy. *Arch Neurol*. 2002;59(12):1891–4.
229. Hamed SA. Neuroendocrine hormonal conditions in epilepsy: Relationship to reproductive and sexual functions. *Neurologist*. 2008;14(3):157–69.
230. Gaillard WD, Cross JH, Duncan JS, Stefan H, Theodore WH. Epilepsy imaging study guideline criteria: Commentary on diagnostic testing study guidelines and practice parameters. *Epilepsia*. 2011;52(9):1750–6.

11. BIOGRAFIJA

Rođena sam 1980. godine u Zagrebu gdje sam završila osnovnu školu i potom XVIII. gimnaziju. 1998. godine upisujem Medicinski Fakultet Sveučilišta u Zagrebu te ga završavam u roku 2004. godine. Nakon pripravničkog staža u Kliničkom bolničkom centru Sestre Milosrdnice radim u općoj ambulanti u Domu zdravlja Zagrebačke županije – Sveti Ivan Zelina te potom u Domu zdravlja Novi Zagreb, ambulanta Soboština.

Od 2008. godine bila sam zaposlena kao liječnik sekundarac u Psihijatrijskoj bolnici Dr. Ivan Barbot u Popovači.

Od travnja 2010. godine, nakon što sam dobila specijalizaciju iz neurologije, zaposlena sam u KBC Zagreb, Klinici za neurologiju, Odjelu za epilepsiju i Referentnom centru Ministarstva zdravstva Republike Hrvatske za epilepsiju (pridruženi centar europskoj mreži referentnih centara ERN EpiCARE). U svibnju 2014. godine polažem specijalistički ispit, nakon kojega uspješno polažem edukaciju iz epileptologije i elektroencefalografije te se posvećujem radu s poglavito farmakorezistentnim bolesnicima s epilepsijom. U studenom 2020. godine nakon položenog subspecijalističkog ispita postajem uži specijalist iz područja epileptologije. Sudjelovala sam aktivno na više različitih edukacija i tečajeva organiziranih od strane ILAE, na međunarodnim i domaćim simpozijima i kongresima i autor/koautor sam više članaka u međunarodno recenziranim časopisima.

Ponosna sam majka dvojice sinova i supruga.